

Specifičnosti sestrinske skrbi kod bolesnika s prijelomom vrata bedrene kosti

Filipović, Emanuel

Undergraduate thesis / Završni rad

2016

Degree Grantor / Ustanova koja je dodijelila akademski / stručni stupanj: **University North / Sveučilište Sjever**

Permanent link / Trajna poveznica: <https://um.nsk.hr/um:nbn:hr:122:463046>

Rights / Prava: [In copyright](#) / [Zaštićeno autorskim pravom.](#)

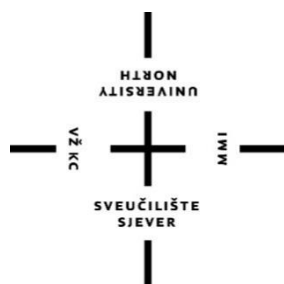
Download date / Datum preuzimanja: **2024-07-14**



Repository / Repozitorij:

[University North Digital Repository](#)





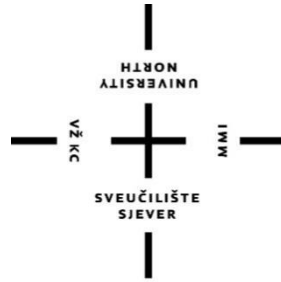**Sveučilište
Sjever**

Završni rad br. 643/SS/2016

**Prijeoperacijska zdravstvena njega bolesnika s
pertrohanternom frakturom**

Emanuel Filipović, 3568/601

Varaždin, rujan 2016.



Sveučilište Sjever

Odjel za Biomedicinske znanosti

Završni rad br. 643/SS/2016

Prijeoperacijska zdravstvena njega bolesnika s pertrohanternom frakturom

Student

Emanuel Filipović, 3568/601

Mentor

Marijana Neuberg, mag. v. pred.

Varaždin, rujan 2016.

Prijava završnog rada

Definiranje teme završnog rada i povjerenstva

ODJEL	Odjel za biomedicinske znanosti		
PRISTUPNIK	Emanuel Filipović	MATIČNI BROJ	3568/601
DATUM	25.09.2015.	KOLEGIJ	Zdravstvena njega odraslih II
NASLOV RADA	Specifičnosti sestrinske skrbi kod bolesnika s prijelomom vrata bedrene kosti		
MENTOR	Neuberg Marijana, mag. med. techn.	ZVANJE	viši predavač
ČLANOVI POVJERENSTVA	1. doc. dr. sc. Rudolf Milanović, dr. med., predsjednik		
	2. Neuberg Marijana, mag. med. techn., mentor		
	3. Jurica Veronek, mag. med. techn., član		
	4. Melita Sajko, dipl. med. techn., zamjenski član		
	5.		

Zadatak završnog rada

BROJ	643/SS/2015
OPIS	

Petrohanterna fraktura je najčešća fraktura starije životne dobi, a liječenje i skrb je otežano životnom dobi bolesnika, njihovim kroničnim bolestima koji usporavaju i otežavaju oporavak. Od izuzetne je važnosti rana dijagnostika i liječenje kako bi se pravovremeno prevenirale moguće komplikacije s obzirom da su pacijenti starije životne dobi sa već pratećim kroničnim bolestima.

Zdravstvena njega traumatoloških bolesnika je vrlo specifična i zahtjevna, uz nju je uz medicinske sestre uključen i niz drugih profila djelatnika. Sestrinska skrb traumatološkog bolesnika ima svoje specifičnosti stoga je potrebna je i bitna posebna edukacija medicinskih sestara o suvremenim postupcima i novitetima u zdravstvenoj njezi.

U radu će se prikazati:

- anatomija bedrene kosti
- dijagnostika prijeloma
- liječenje i moguće komplikacije
- prijeoperacijske i poslijeoperacijske intervencije medicinske sestre
- edukacija pacijenta i njegove obitelji
- važnost medicinske sestre u procesu dijagnostike, liječenja i zdravstvene njege

ZADATAK URUČEN

27. 10. 2015



POTPIS MENTORA

SVEUČILIŠTE
SJEVER

Sažetak

Pertrohanterna fraktura je prijelom bedrene kosti u proksimalnom dijelu, u pertrohanternoj regiji kod kojih prijelomna pukotina uvijek križa zamišljenu spojnicu između dva trohantera. Čine 15% svih prijeloma lokomotornog sustava, a najčešći su kod starije populacije kod koje su prisutne osteoporotične promjene, te nastaju i pod djelovanjem malih sila. Pertrohanterni se prijelomi mogu podijeliti anatomske na subtrohanterne i intertrohanterne, a po tipu prijeloma na stabilne i nestabilne. Liječenje je uglavnom operativno osim u slučaju relativnih ili apsolutnih kontraindikacija za operativni zahvat kada se pribjegava konzervativnim metodama- imobilizaciji ekstenzijom, privremenom (do zahvata) ili trajnom. S obzirom na dob bolesnika i komorbiditete u prijeoperacijskom periodu vrši se temeljita priprema i kondicioniranje bolesnika, te daje adekvatna profilaksa za moguće komplikacije. Metode operativnog zahvata ovise o tipu prijeloma, najčešće DHS (Dynamic Hip Screw) vijkom ili Gamma čavlom. U ranom poslijeoperacijskom periodu intervencije medicinske sestre su vezane uz praćenje vitalnih funkcija i operativnog područja, a u kasnijem periodu pažnja se posvećuje sprečavanju mogućih komplikacija, praćenju psiho- emotivnih promjena i stanja svijesti (zdravstvena njega sadrži i neke gerontološke značajke), a isto tako i što ranijoj mobilizaciji u okviru dozvoljenog pri čemu značajnu ulogu ima fizioterapeut. S obzirom da bolesnik po otpustu nastavlja rehabilitaciju i ovisan je o pomoći, kroz cijelo vrijeme boravka na odjelu se vrši edukacija bolesnika i obitelji, odnosno skrbnika. Ponekad je taj segment problematičan zbog izostanka resursa podrške te je nužno inkorporirati i socijalne službe, a bolesnik se smješta u ustanove specijalizirane za kronične bolesti.

Ključne riječi: pertrohanterna fraktura, bedrena kost, operativno liječenje, rehabilitacija, edukacija medicinske sestre

Summary

Pertrochanteric fracture is a thigh bone fracture in the proximal part of the bone, in the pertrochanteric region, where the fracture line always crosses the imagined junction between the two trochanters. Pertrochanteric fractures make up 15% of all locomotor system fractures, and most commonly occur among the older population with osteoporotic changes, thus such fractures are caused even by a small force. In anatomical terms, pertrochanteric fractures can be divided into subtrochanteric and intertrochanteric, while in terms of the fracture type they can be classified as stable or unstable fractures.

The treatment is usually surgical unless there are relative or absolute surgery contraindications, which requires application of conservative methods – immobilization through extension, either temporary (before the surgery) or permanent one. Depending on patient's age and comorbidities, the pre-surgical period includes a detailed preparation and conditioning of the patient as well as giving an adequate prophylaxis for possible complications. Surgical methods depend on the type of the fracture, and usually include a DHS (Dynamic Hip Screw) or a Gamma nail. In the early post-surgical period nursing interventions relate to the follow-up of the vital functions and the surgical region, while the later period includes prevention of possible complications, the follow-up of psychological and emotional changes and of the state of consciousness (medical care contains some of the gerontological features as well). In addition, nursing interventions include as early mobilization as possible and as permitted, whereupon the physiotherapist has a significant role.

Since the patient after the discharge from the hospital continues with the rehabilitation and depends on others, both patient and her/his family (guardians) are educated through the entire period spent in hospital. This may be problematic sometimes bearing in mind the lack of support resources, therefore it is necessary to engage social services as well, while the patient is put in chronic disease institutions.

Keywords: pertrochanteric fracture, thigh bone, surgical treatment, rehabilitation, nurse education.

Popis korištenih kratica

DHS - Dynamic Hip Screw (dinamički vijak za vrat bedrene kosti)

DCS - Dynamic Condylary Screw (dinamički kondilarni vijak)

RTG - rentgensko snimanje

MR - magnetska rezonanca

CT - Computed Tomography (kompjutorizirana tomografija)

KOPB - kronična opstruktivna bolest pluća

GUK - glukoza u krvi

DVT - duboka venska tromboza

KKS - kompletna krvna slika

KG - koagulacija

EKG - elektrokardiogram

PFN - Proximal Femoral Nail

Sadržaj

1.	Uvod	2
2.	Anatomija i fiziologija bederene kosti i kuka.....	4
2.1.	Bedrena kost	4
2.2.	Zglobno tijelo (zglob kuka)	6
3.	Klasifikacija prijeloma femura	8
3.1.	Osteoporoza kao rizični faktor	8
3.2.	Klasifikacija peretrohanernih prijeloma	9
3.2.1.	Spontani prijelomi	10
4.	Dijagnostika i intervencije medicinske sestre kod dijagnostičkih postupaka.....	11
5.	Liječenje pertrohanernih prijeloma	12
5.1.	Konzervativno liječenje.....	12
5.2.	Operativno liječenje.....	13
5.2.1.	Metode operativnog liječenja	14
5.3.	Moguće komplikacije tijekom liječenja pertrohanterne frakture.....	15
5.3.1.	Konzervativno liječenje.....	15
5.3.2.	Operativno liječenje.....	15
5.3.2.1.	Hipovolemički šok.....	16
5.3.2.2.	Infekcija.....	16
5.3.2.3.	Posttraumatski osteomijelitis.....	17
6.	Prijeoperacijska zdravstvena njega bolesnika s pertrohanternom frakturom	19
6.1.	Prijeoperacijska priprema i zdravstvena njega.....	19
6.1.1.	Rana prijeoperacijska priprema	20
6.1.1.1.	Hrana i tekućina.....	22
6.1.1.2.	Priprema probavnog trakta	22
6.1.1.3.	Priprema operativnog polja	23
6.1.1.4.	Premedikacija	23
6.1.2.	Neposredna prijeoperacijska priprema	23
6.1.3.	Sestrinske dijagnoze i intervencije u prijeoperacijskom period	24
6.2.	Poslijeoperacijska zdravstvena njega	26
6.2.1.	Rano poslijeoperacijsko zbrinjavanje	26
6.2.2.	Spriječavanje komplikacija.....	27
6.2.2.1.	Bol	27
6.2.2.2.	Disbalans tekućine i elektrolita	27
6.2.2.3.	Komplikacije dugotrajnog ležanja - pneumonija, DVT, poremećaj eliminacije, oštećenje integriteta kože.....	28

6.2.3. Nutritivni suport	30
6.2.4. Edukacija bolesnika i obitelji, planiranje rehabilitacije.....	30
6.2.5. Mogući problemi pri otpustu	30
6.2.6. Sestrinske dijagnoze i intervencije u poslijeoperacijskom periodu	30
7. Mobilizacija i rehabilitacija bolesnika nakon operativnog zahvata	35
8. Zaključak.....	36
9. Litetatura	37
Popis slika	38

1. Uvod

Prijelomi petrohanternog područja predstavljaju teške i česte povrede koštanog sistema. Najčešći su kod osoba starije životne dobi, a 4/5 povrijeđenih su stariji od 60 godina. Ženska populacija je dva do osam puta češće pogođena petrohanternim prijelomom. Uzrok tome su osteoporotične promjene kao i oslabljeni zaštitni mehanizmi (mišićna kontrakcija, refleksni odgovor gornjih ekstremiteta i trupa) pri padu. Također su često prisutni „udruženi“ komorbiditeti sa strane više drugih organskih sustava. [1] Trauma aktualizira i pogoršava postojeća patološka stanja, što za posljedicu ima visoku stopu smrtnosti. S obzirom na demografske promjene- starenje populacije, povećan je i broj bolesnika sa takvim povredama te postoji potreba za povećanjem kapaciteta, kako bolničkih tako i u stacionarnim ustanovama za rehabilitaciju. [2]

Može se reći da je cilj liječenja sanirati prijelom sa što manje posljedica i na najpoštedniji način za krhki organizam starijih bolesnika, uz što raniju mobilizaciju (ako su bili pokretni prije incidenta) kako bi se smanjile sekundarne komplikacije. Prema načelima suvremene traumatologije, petrohanterni prijelomi liječe se kirurški kad god je to moguće. Obzirom, na visoku životnu dob to je težak operacijski zahvat. Stoga je uvijek potrebna potpuna prijeoperacijska priprema, a vrsta osteosinteze se odabire na temelju prijeloma, biološke starosti bolesnika, te njegove pokretljivosti prije prijeloma. Operativne tehnike su značajno napredovale, te uz one primjenjivane danas (DHS vijak, Gama čavao), rijede su i komplikacije samog operativnog zahvata. Zahvat se najčešće vrši u spinalnoj anesteziji čime se također smanjuje broj potencijalnih komplikacija. Operativno liječenje omogućava podizanje bolesnika već drugi poslijeoperacijski dan. Kod bolesnika koji su lošijeg općeg stanja može se provesti konzervativni postupak liječenja pomoću transkondilarne ekstenzije ili ekstenzije kroz tuberozitas tibije. [3]

Trajna ekstenzija u liječenju petrohanternih prijeloma ima vrlo usko indikacijsko područje i indicirano je u bolesnika s izrazito lošim općim stanjem pri čemu je operacijsko liječenje kontraindicirano ili kod kojih se mora pričekati s operativnim zahvatom. Liječenje gipsom i ekstenzijom nepogodno je i nesigurno te praćeno mnogim nedostacima. Koštano cijeljenje petrohanternog prijeloma traje dva do tri mjeseca, te će se za razliku od operiranih bolesnika, oni koji se liječe konzervativno mobilizirati tek za dva do tri mjeseca. [4]

U radu se želi prikazati kompleksnost zdravstvene njege bolesnika sa pertrohanternom frakturom čiji je cilj također smanjivanje broja komplikacija, kako temeljitom prijeoperacijskom pripremom, tako i poslijeoperacijskim intervencijama koje imaju za cilj spriječiti moguće komplikacije mirovanja i pratećih komorbiditeta. Zdravstvena njega sadrži i mnoge sastavnice gerontološke njege s obzirom na dob bolesnika, te je zahtjevna u tom smislu. Druga vrsta zahtjevnosti je sa strane fizičkih manipulacija, mobilizacije, pri čemu je bitna interdisciplinarna suradnja kirurga, sestre i fizioterapeuta uz adekvatnu edukaciju bolesnika i obitelji o daljnjoj rehabilitaciji.

Pertrohanterna fraktura, kao i ostali padovi i prijelomi, predstavlja opasnost ljudima u starijoj dobi te je to javnozdravstveni problem. Starija populacija, koja je ionako često pogođena raznim kroničnim bolestima, najpodložnija je pertrohanternim prijelomima. Najveći problem u gerijatrijskoj traumatologiji predstavljaju upravo prijelomi kuka. Osim padova najveći uzrok pertrohanternoj frakturi je osteoporoza, sistemska bolest kostiju koja je karakterizirana malom koštanom masom i poremećajima mikroarhitekture koštanog tkiva s posljedičnim povećanjem krhkosti kostiju i sklonosti prijelomima. [5]

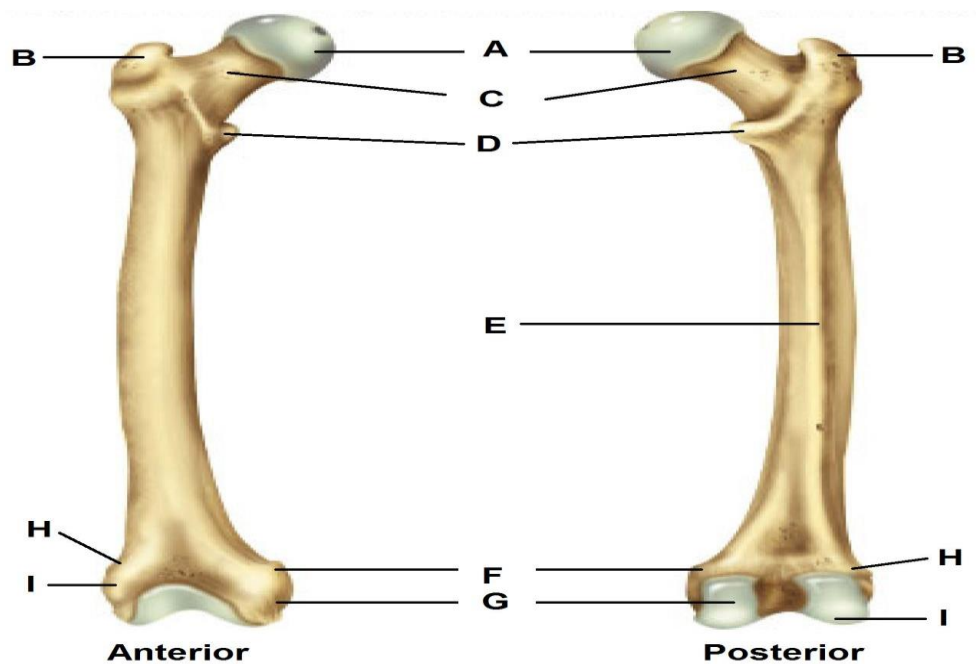
2. Anatomija i fiziologija bederene kosti i kuka

2.1. Bedrena kost

Bedrena kost, femur, jedina je natkoljениčna kost i pripada skupini dugih cjevastih kostiju. To je najjača i najduža kost u čovječem tijelu. Duljina kosti je između 43 i 53 cm i time gotovo čini jednu četvrtinu visine čovjeka. Također je i najčvršća kost - podnosi silu od 1200kp. Starenjem čvrstoća kosti slabi, posebice u proksimalnom dijelu (osteoporoza). [4] Femur dijelimo na:

- proksimalni dio
- trup
- distalni dio

S obzirom na temu rada, поблиže će biti opisana anatomija proksimalnog dijela kao što prikazuje slika 2.1.1.



Slika 2. 1. 1. Prikaz bedrene kosti

Izvor: <https://www.studyblue.com/notes/n/mvmtsc-230-study-guide-2013-14-gross/deck/8764112>

- A- Caput femoris, glava bedrene kosti
- B- Trochanter major, veliki obrtač
- C- Collum femoris, vrat bedrene kosti
- D- Trochanter minor, mali obrtač
- E- Linea aspera, gruba linija
- F- Abduktor tubercle, aduktorna kvrga
- G- Condylus medialis, medijalni zaglavak
- H- Epicondylus lateralis
- I- Condylus lateralis, lateralni zaglavak

Proksimalni dio bedrene kosti sastoji se od glave, vrata, velikog i malog trohantera. Započinje glavom, caput femoris, koja je usmjerena superiomedijalno. Ima oblik polukugle te na sebi ima zglobnu plohu za zglob sacetabulumom. Na vrhu glave nalazi se udubljenje, fovea capitis femoris. Nastavlja se na vrat te sa njim ima istu odnosno paralelnu centralnu os. Odmah ispod glave nalazi se vrat, collum femoris, i on je mjesto prijelaza proksimalnog djela kosti u trup kosti. Dug je oko 3 cm, analogan je anatomskom vratu humerusa. Spljošten je s prednje strane prema stražnjoj pa se na presjeku doima četvrtast. Uzak je u blizini glave te se širi prema trupu. Os vrata s osi trupa zatvara kut od oko 120° do 130°. S prednje strane, otprilike na granici dijafize i vrata, nalazi se liea intertrochanterica, hvatište zglobne čahure. Na toj strani vrata nalaze se brojna foramina, ulasci krvnih žila, što je kod prijeloma osobito važno za sam tok izlječenja. Prednji dio vrata je čitav intrakapsularno, dok je stražnji samo djelomično unutar kapsule.[6] Na tom se mjestu nalaze još i veliki i mali obrtač, trochanter major et minor. Veliki obrtač, trochanter major, četvrtata je oblika i postavljen je lateralno na kosti, nasuprot glave, a u donjem djelu s medijalne strane ima udubljenje, fossa trochanterica, za koju se hvata tetiva unutarnjeg opturatornog mišića. Na stražnjoj strani u blizini velikog trohantera nalazi se tuberositas glutea, hvatište m.gluteus maximus. Mali obrtač, trochanter minor, postavljen je niže od velikog obrtača te je usmjeren posteriomedijlano. Za veliki se obrtač hvataju m.gluteus medius et minimus, a na mali m.iliopsoas. Na oba trohantera se vežu snažni rotatorni mišići, te oni kao poluge djeluju na tijelo bedrene kosti i čitavo bedro pa su zato i nazvani zakretačima. Veliki trohanter je jedini dio gornjeg kraja bedrene kosti koji možemo napipati, te odrediti njegov položaj ili mjeriti udaljenost između lijevog i desnog velikog zakretača, distantia intertrochanterica, koja mjeri 30 do 32 cm. Između velikog i malog obrtača posteriorno se nalazi greben, crista intertrochanterica, za koju se hvata m.quadratus femoris. Na anteriornoj se strani vrata nalazi i koštana pruga, linea

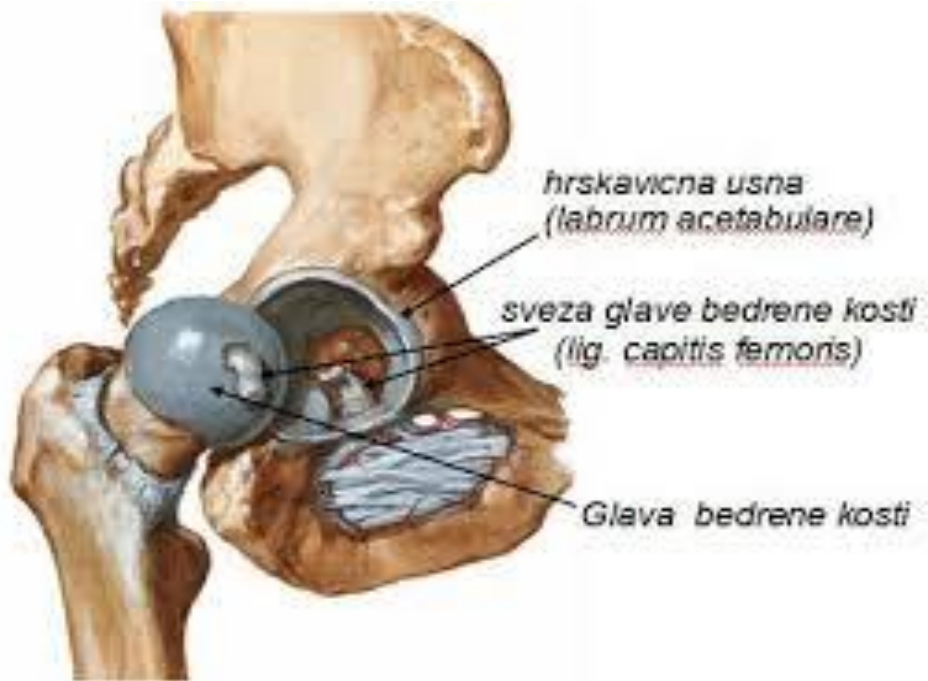intertrochanterica, koja se spušta od velikog obrtača inferiorno i medijalno. Na nju se hvata lig. inliofemorale. Ona prolazi ispod malog obrtača te se nastavlja na stražnjoj strani trupa kao medijalna usna hrapave koštane pruge, labia mediale lineae asperatae.[6]

2.2. Zglobno tijelo (zglob kuka)

Konkavno zglobno tijelo čini acetabulum, smješten u sredini lateralne strane zdjelice kosti. Konveksno zglobno tijelo čini glava bedrene kosti, koja je dijelom u doticaju s acetabulumom, a dijelom hvatište ligamenata. Zglobna čahura, njezin fibrozni sloj, hvata se na konkavnom zglobnom tijelu, odmah uz rub acetabuluma. Na konveksnom zglobnom tijelu hvata se s prednje strane, za lineu intertrochantericam, a sa stražnje strane nešto proksimalnije od kriste intertrochanterica, tako da je pertrohanterno područje dijelom izvan same zglobne čahure. [6]

Fibrozna kapsula ojačana je s tri jake sveze ligamenata: ligamentum iliofemorale Bertini, ligamentum pubosacrale i ligamentum ischiocapsulare. Prema biomehaničkim osobinama zglob kuka je kuglasti zglob s velikim brojem osovine, a osnovna su tri smjera: uzdužni, poprečni i sagitalni. Srednji položaj zgloba je u položaju blage antefleksije, abdukcije i vanjske rotacije glave bedrene kosti prema konveksnom tijelu. Antefleksija je moguća u opsegu od 130° dok je retrofleksija gotovo neizvediva u uspravnom položaju. ($10-15^{\circ}$). Abdukcija i unutarnja rotacija znatno su opsežnije u odnosu na adukciju i vanjsku rotaciju. Ligamentarni aparat ima svrhu da rasterećuje mišićni „stabilizator“ koji osigurava stabilnost zgloba pri uspravnom stavu. Dugi vrat bedrene kosti, s druge strane, omogućava dodatnu pokretljivost. [6]

Bitno je spomenuti kolodijafizni kut – kut između osi vrata i osi dijafize u frontalnoj ravnini. Veličina kuta bitno utječe na stabilnost femura jer određuje stupanj ravnoteže između poluge djelovanja gravitacijske sile i sile djelovanja mišića, odnosno stupanj opterećenja kuka. Kut se mijenja sa starošću organizma te u prvoj godini iznosi 148° , kod odraslih 126° , a u starosti oko 120° . Može biti povećan (valgus), ili smanjen (varus). Kod muškaraca je veći, a kod žena zbog široke zdjelice manji i bliži pravom kutu. Također varira ovisno o razvijenosti ljudi- manji u mišićavijih, a veći u slabije razvijenih. Opterećenje kuka je veće što je kolodijafizni kut manji. U starosti je varus nešto izraženiji u žena – veća učestalost prijeloma vrata femura. [4] Prikaz zgloba kuka vidljiv je na slici 2.2.1.



Slika 2.2.1. Prikaz zgloba kuka

Izvor: <http://hns-cff.hr/files/documents/4368/Anatomija%20%20UEFA%20B.pdf>

3. Klasifikacija prijeloma femura

Prijelomi femura češći su u starijim dobnim skupinama, čine 15% svih prijeloma lokomotornog sustava. Po anatomskoj lokaciji dijele se na prijelome distalne, srednje i proksimalne trećine. [1]

- Prijelomi distalnog femura - uglavnom nastaju u prometnim nesrećama djelovanjem izravne ili neizravne sile na flektirani ekstremitet. Češći su u starijih osoba.
- Prijelomi dijafize femura - češći u mladih ljudi nakon padova s veće visine ili u prometnim nesrećama.
- Prijelomi proksimalnog dijela femura – većinom u starijoj životnoj dobi, češći kod žena (66 -75%). Predisponirajući faktori su osteoporoza i promjene u cirkulaciji. Oni se mogu dalje podijeliti na prijelome glave, prijelome vrata femura te na pertrohanterne prijelome.
- Prijelomi u pertrohanternoj regiji su oni kod kojih prijelomna pukotina uvijek križa zamišljenu spojnicu između dva trohantera, a razlikujemo subtrohanterne i intertrohanterne prijelome. Nastaju već i pod djelovanjem male sile (npr. pad) osobito subtrohanterni. [1]

3.1. Osteoporoza kao rizični faktor

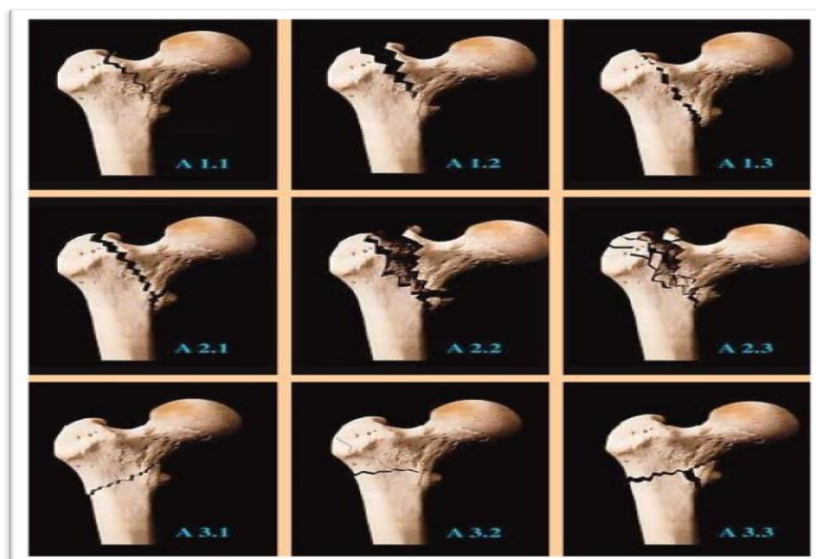
Do osteoporoze dolazi kada osteoklasti napadaju i razgrađuju kost, a osteoblasti nisu u mogućnosti potpuno obnoviti kost, kao što je u normalnim okolnostima slučaj. Postoje dva osnovna oblika osteoporoze: prvi oblik bolesti javlja se kod žena oko pedesete godine u menopauzi. Posljedica je sniženja razine estrogena. Drugi oblik osteoporoze, tzv. senilna osteoporoza, javlja se oko sedamdesete godine kao posljedica slabijeg metabolizma kalcija u starijoj dobi. Čimbenici koji pogoduju razvoju osteoporoze: rana menopauza, neuravnotežen menstrualni ciklus, slaba fizička aktivnost, malnutricija, nizak rast, alkoholizam. Kod muškaraca, gubitak testosterona. Često je uzrok tzv. spontanijih prijeloma, koji nastaju pod djelovanjem male sile, pri najjednostavnijim aktivnostima. [7]

3.2. Klasifikacija peretrohanternih prijeloma

Kroz povijest traumatologije predlagano je više klasifikacija koje su se s vremenom nadograđivale. Neke su se bazirale na deskriptivno-anatomskim odnosima, neke uvode biomehanički koncept. Novije daju značaj prognostičkim informacijama, u smislu procjene optimalne metode sanacije prijeloma i daljnjeg tretmana. Za prijelome proksimalnog dijela femura (i peretrohanterno područje) uglavnom se koristi AO - klasifikacija („Arbeitsgemeinschaft für Osteosynthesefragen“ Udruga za osteosintezu, 1958.g., Švicarska). [10]

- grupa A - prijelomi u peretrohanternoj regiji, prijelomna pukotina uvijek križa zamišljenu spojnicu između dva trohantera.
 - A1 - jednostavni, stabilni prijelomi - medijalno uporište je održano (oko 70% svih peretrohanternih prijeloma).
 - A2 - nestabilni prijelomi - nalazi se ili jedan veliki medijalni ulomak sam ili još jedan dorzalni ulomak. Rijede se susreću višeiverni prijelomi.
 - A3 - prijelomi kod kojih postoji prijelom velikog trohantera, sa ili bez otkinuća malog trohantera
- grupa B (B1, B2, B3) - prijelomi vrata bedrene kosti
- grupa C - prijelomi glave femura [10]

Navedena klasifikacija prikazana je na slici 3.2.1.



Slika 3.2.1.: Prikaz klasifikacije peretrohanternih prijeloma

Izvor: <http://www.najms.org/old/resources>

Etiološki možemo još dodati i patološke prijelome koji nastaju na mjestima gdje je kost već od prije bila bolesna, a njezina čvrstoća znatno je smanjena. Takve prijelome susrećemo pri tumorskim upalnim i drugim bolestima kostiju.

3.2.1. Spontani prijelomi

Osteoporoza je progresivna bolest kostiju gdje dolazi do smanjenja gustoće u kostima, smanjenja kalcija kao osnovnog elementa koji daje gustoću kostima. Dakle dolazi do promjene jačine kostiju. Osteoporotična kost može se vrlo lako slomiti i nakon minimalne traume. Osteoporoza se najčešće javlja u žena poslije menopauze, kada se naziva postmenopauzalnom, ali može se razviti i u muškaraca te premenopauzalnih žena zbog nekih hormonalnih poremećaja ili drugih kroničnih bolesti te kao posljedica pušenja ili upotrebe nekih lijekova osobito glukokortikoida. Osteoporoza nema specifičnih simptoma, njena glavna posljedica je povećani rizik lomljenja kostiju. Osteoporotski prijelomi se obično javljaju na mjestima gdje se zdrava kost ne bi slomila kao što su kralježnica, kuk i zapešće. Promjene na kralježnici uzrokuju bolove u leđima, pognuto držanje, gubitak visine i smanjenje pokretljivosti. Lomovi dugih kostiju često zahtijevaju operaciju, osobito lom kukova kod kojeg je hitna operacija nužna. Osteoporoza se može spriječiti promjenom životnih navika i lijekovima, a kod ljudi u kojih se razvila ili se sumnja na osteoporozu osobito je važno sprječavanje padova kako bi se spriječili lomovi kostiju. Faktore rizika koji dovode do razvoja osteoporoze možemo podijeliti na nepromjenjive i promjenjive. Starenje je najvažniji čimbenik u razvoju osteoporoze. Nepromjenjiv čimbenik je također i spol. Ženski spol odnosno manjak ženskog spolnog hormona nakon menopauze povezan je sa smanjenjem gustoće kostiju. Nasljedni čimbenici također imaju ulogu u razvoju osteoporoze. Potencijalno promjenjivi faktori jesu pušenje, mršavost i pothranjenost, alkoholizam te manjak tjelesne aktivnosti. Previsok unos soli i proteina prehranom, previše bijelog šećera, previše kofeina, kao i gaziranih napitaka bogatih fosforom te nedostatak minerala u tragovima izazivaju pojačano izlučivanje kalcija odnosno povećavaju rizik od osteoporoze. [5]

4. Dijagnostika i intervencije medicinske sestre kod dijagnostičkih postupaka

Dijagnoza pertrohanterne frakture se postavlja na temelju: kliničke slike, rendgenske snimke, kompjuterizirane tomografije, magnetske rezonance. Klinička slika ukazuje na sigurne i nesigurne znakove prijeloma.

a) sigurni znakovi prijeloma:

- noga je skraćena i u položaju vanjske rotacije
- patološka gibljivost na mjestu loma
- bolnost u području kuka ,stajanje na nogu je izrazito otežano ili nemoguće
- prisutnost hematoma

b) nesigurni znakovi prijeloma:

- oteklina
- mišićni spazam
- bol na pritisak[7]

Sestrinske intervencije kod snimanja Rtg-a, kompjuterizirane tomografije i magnetske rezonance

- Psihološka priprema bolesnika

- objasniti bolesniku što ga očekuje, kako će se osjećati, koliko će dugo trajati pretraga
- utvrditi psihički status bolesnika
- primijeniti tehniku psihološke podrške
- uključiti ostale članove tima i obitelj ako je potrebno
- ostaviti dovoljno vremena bolesniku da nam može eventualno postaviti pitanja ako ih ima

- Fizička priprema bolesnika

- prije svega obaviti osobnu higijenu bolesnika
- pisanje uputnice i prikupljanje potrebne dokumentacije
- osigurati siguran i adekvatan transport do mjesta pretrage
- zauzeti odgovarajući položaj za pretragu
- ako je potrebno oslobađanje odjeće
- nakon završetka pretrage pacijenta smjestiti u svoju sobu [7]

5. Liječenje pertrohantrnih prijeloma

Kod liječenja pertrohantrnih fraktura imamo konzervativno liječenje ekstenzijom koja može biti privremena ili trajna. Privremena ekstenzija se primjenjuje tijekom prijeoperacijske pripreme kod bolesnika koji se ne mogu odmah operirati, a trajna ekstenzija se primjenjuje kod bolesnika lošeg općeg stanja kod kojih je operacijsko liječenje kontraindicirano. Operacijsko liječenje se provodi neovisno o životnoj dobi pacijenta, osim pri vitalnoj kontraindikaciji. Operativni postupak omogućuje optimalnu njegu bolesnika i rehabilitaciju, što smanjuje broj komplikacija. [7]

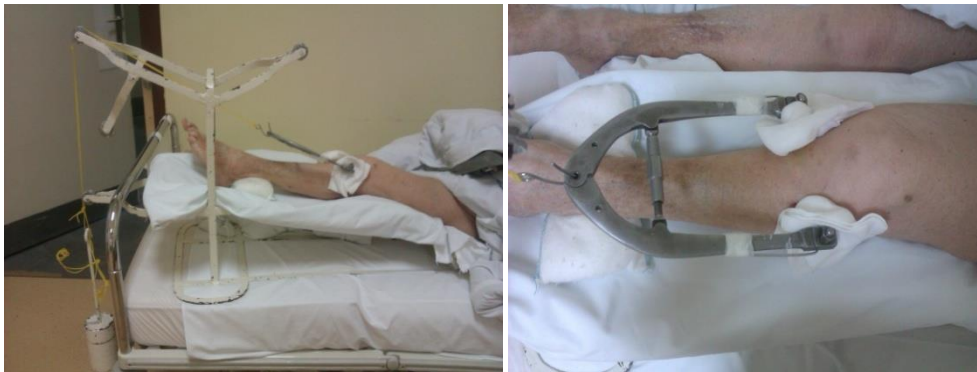- Konzervativno liječenje je moguća opcija kod bolesnika koji su prije ozljede bili nepokretni, ili kod kojih postoje opće ili relativne kontraindikacije za op.zahvat.
- Operativno
 - Stabilni prijelomi (2-fragmentni prelomi, A1) : DHS , DCSevt. PFN (proksimal femoral nail- intramedularni čavao) ili Gamma nail.
 - Nestabilni prijelomi (A2 i A3): intramedularni implantat (PFN, Gamma nail) ili DHS. Intramedularni implantat je teoretski povoljniji. . [9]
- Rehabilitacija - do mobiliziranja s potpunim opterećenjem
- Polikliničke kontrole - klinički pregled i radiološka kontrola za 6 tjedana i 3 mjeseca.

5.1. Konzervativno liječenje

Konzervativna metoda liječenja je danas rjeđa opcija, a među indikacije se ubrajaju terminalna stanja, stari prijelomi, nepokretnost bolesnika od prije ozljede, te vitalne kontraindikacije sa strane drugih organskih sustava (starija populacija, brojni komorbiditeti). Konzervativni tretman uključuje jednostavno podupiranje jastucima ili prislanjanje na suprotni ekstremitet, ekstenziju ili vanjsku fiksaciju, imobilizaciju gipsom. Ekstenzija može biti:

- Privremena ekstenzija - tijekom prijeoperativne pripreme, te u bolesnika koji se iz nekog razloga ne mogu odmah operirati
- Trajna ekstenzija - kod bolesnika općeg lošeg stanja kod kojih je operacijsko liječenje kontraindicirano.

Primjenjuje se ekstenzija ozlijeđenog ekstremiteta čime se nastoji neutralizirati mišićni tlak te zadržati zadovoljavajući odnos među lomnim ulomcima, spriječiti skraćenje okrajine i što prije postići funkcijski oporavak. Time se donekle i olakšavaju bolovi. Izvodi se umetanjem Kirschnerove žice kroz tuberositas tibije kao što vidimo na slici 5.1.2., te postavljanjem noge na Braunovu šinu i opterećivanje utegom 1/10 bolesnikove težine. Slika 5.1.1. nam prikazuje kako to mora na kraju izgledati. [2]



Slika 5.1.1.: Ekstenzijska šina sa utegom

Slika 5.1.2.: Kirschnerova žica i „potkova“

Izvor: KBCSM, Odsjek za urgentnu traumatologiju

Bitna je i adekvatna analgezija te tromboembolička profilaksa. Ukoliko je izabran konzervativni tretman, posebno metode koje uključuju prolongiranu trakciju, maksimalna pažnja mora se posvetiti njezi bolesnika kako bi se izbjegle sekundarne komplikacije. [4]

5.2. Operativno liječenje

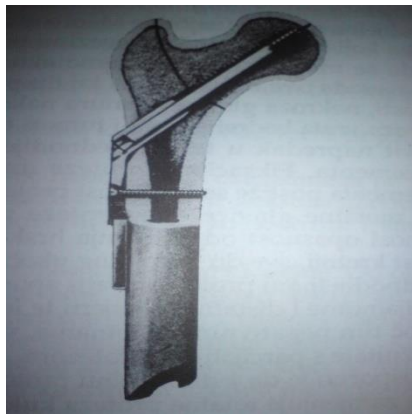
Pertrohantetni prijelomi, kao najčešći prijelomi proksimalnog dijela femura, nalaze se ekstraartikularo, što ne ugrožava cirkulaciju glave femura. Najvažniji kriterij za procjenu prijeloma je mogućnost stabilizacije. Ta vrsta prijeloma je najčešća kod stare populacije te se smatra da je opravdano operativno zbrinjavanje radi sprečavanja dugotrajnog ležanja koje je praćeno brojnim komplikacijama i visokim mortalitetom (smrtnost u prvih 6 mjeseci iznosi i do 40%). Fiksacija mora biti osobito stabilna budući da stari ljudi u principu ne odterecuju nogu. Kad se donese odluka o operativnom liječenju, preporučeno je da to bude unutar 48

sati. Iako nema dokazanog utjecaja na smanjenje mortaliteta, povezano je sa skraćivanjem ležanja bolesnika, i skraćen je period u kome trpe intenzivne bolove. [11]

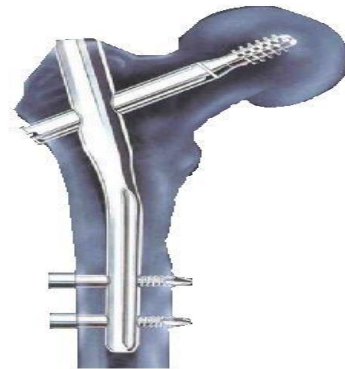5.2.1. Metode operativnog liječenja

Kod starijih implantata (rigidna ugaona ploča, McLaughlinov klin i sl.) po ugradnji su bile česte komplikacije - penetracija u zglob kuka, usporeno zarastanje, nezarastanje, lom implantata. Ugradnjom dinamičkih implantata se značajno smanjio postotak penetracija u zglob kuka, što je rezultat konstrukcijskog rješenja koje omogućava dinamizaciju u osi vrata bedrene kosti. U suvremene implantate se svrstava DHS, Gamma locking nail, dinamički unutrašnji fiksator i Medoff sliding plate. [8]

- DHS (Dynamic Hip Screw) i DCS (Dynamic Condylary Screw) pločice i vijci
- (DHS- dinamički vijak za vrat bedrene kosti, DCS -dinamički kondilarni vijak za pertrohanterni lom i lom kondila femura).
- SHS (Sliding Hip Srew),Medoff sliding plate- omogućavaju dinamičku kompresiju duž obje osi- bedrene kosti i vrata bedrene kosti.[11]



Slika 7: DHS vijak, dinamički vijak za kuk



Slika 8: Gamma nail

Izvor: www.hipokrat.com.tr/en_urunler.aspx

Izvor: www.hipokrat.com.tr/en_urunler.aspx

- Intramedularni implantati:

PFN (Proximal Femoral Nail)- indikacije su češće prijelomi dijafiza, ali i prijelomi metafiza koji se mogu korektno stabilizirati tim implantatom. Intramedularni implantati imaju brojne prednosti – manja je operacijska trauma-manja incizija, kraće trajanje, laka ugradnja. Osim toga, sačuvana je periostalna cirkulacija, omogućena rana aktivacija i skraćen interval do punog oslonca, što je od velikog značaja. [11]

- Gamma nail- kratki Gamma čavao kod nestabilnih prijeloma pertrohanterne regije, dugi Gamma čavao za subtrohanterne prijelome.

5.3. Moguće komplikacije tijekom liječenja pertrohanterne frakture

5.3.1. Konzervativno liječenje

Moguće su brojne sekundarne komplikacije kao što je pneumonija, infekcije urinarnog trakta, te oštećenja integriteta kože na sakrumu i petama, na što se usmjeravaju intervencije u zdravstvenoj njezi. Također su moguće kontrakture stopala te tromboemboličke komplikacije.

5.3.2. Operativno liječenje

- rane komplikacije:

- Hipovolemički šok
- Infekcija 1-2%
- Tromboza
- Embolija
- Pneumonija
- Infekcija urinarnog trakta [5]

- kasne komplikacije:

- Postraumatski osteomijelitis
- Pseudoartroza
- Kontrakture zglobova
- Aseptička nekroza glavice kuka
- Lom implantata [5]

5.3.2.1. Hipovolemički šok

Hipovolemički šok se javlja kao rana komplikacija, vezano uz operacijski zahvat i eventualno krvarenje. Važan je nadzor medicinske sestre :

- operativnog područja i drenaže te uočavanje eventualnog krvarenja
- kontrola laboratorijskih nalaza
- vitalnih funkcija
- periferne tkivne perfuzije, boje kože
- respiracije
- diureze

Ukoliko se utvrdi razvoj hipovolemičkog šoka treba hitno intervenirati nadoknadom volumena, održavati vitalne funkcije, ako je razlog krvarenje planira se hitna revizija operacijske rane.

5.3.2.2. Infekcija

Incidencija poslijeoperacijskih infekcija varira, a prema nekim studijama manja je od 1% zahvaljujući upotrebi širokospektralnih antibiotika u prijeoperacijskoj bolus dozi te najmanje jedan dan iza operacije.[1] Moguć je razvoj površinske infekcije, sa razvojem sepse, edemom, eritemom i spontanom drenažom; u tom slučaju se skidaju kožni šavovi i vrši debridman rane. Predisponirajući faktori za razvoj infekcije:

- starija populacija sa komorbiditetima (urinarne infekcije, kardiovaskularne bolesti)
- produljeno trajanje operacije (kod nestabilnih prijeloma) povećava rizik za infekciju
- mentalno stanje bolesnika (dezorijentiranost) bolesnik može ukloniti zavoj kontaminirati ranu
- blizina rane perineumu
- komorbiditeti i moguća imunokompromitiranost
- prisutan uroinfekt[5]

Moguć je razvoj površinske infekcije, sa razvojem sepse, edemom, eritemom i spontanom drenažom; u tom slučaju se skidaju kožni šavovi i vrši debridman rane. Ukoliko infekcija

prodre dublje, moguć je razvoj osteomijelitisa. To znači i infekciju implantata koji se u tom slučaju mora izvaditi. U tu svrhu se u perioperativnom periodu uvode antibiotici, počevši od prijeoperacijske bolus doze te najmanje jedan dan poslije operacije. Mjere prevencije koje provodi medicinska sestra su:

- aseptična tehnika pri prevoju rane, pražnjenju drena
- uočavanje promjena na operativnoj rani (otok, crvenilo, sekrecija)
- uočavanje promjena u vitalnim znacima (povišena temperatura, tahikardija, tahipnea)
- primjena antibiotika intravenski

5.3.2.3. Posttraumatski osteomijelitis

Osteomijelitis je upala koštanog tkiva. Iako je koštano tkivo normalno otporno na kolonizaciju mikroorganizmima, po prekidu integriteta kosti traumom, kirurškim zahvatom, prisustvom stranog tijela ono postaje podložno infekciji. Može biti izazvan endogenim uzročnicima, hematogenim širenjem iz nekog postojećeg infektivnog žarišta, ili egzogenim, izazvanim vanjskim uzročnicima, što je češći slučaj. [8]

Akutni egzogeni (vanjski) oblik posttraumatskog osteomijelitisa nastaje izravnim kontaktom s uzročnikom, najčešće zbog trauma. Egzogeni osteomijelitis može imati isključivo akutni oblik ili s vremenom prijeći u sekundarno kronični oblik, koji karakterizira dugotrajnost i sklonost recidivima. Na nastanak i razvoj osteomijelitisa u svakoga pojedinog bolesnika utječe cijeli niz čimbenika:

- obrambeni sustav i kontaminacija rane patogenim bakterijama
- lokalni faktori
- vrsta prijeloma (otvoreni ili zatvoreni)
- vrsta i trajanje kirurškog zahvata
- operacijska dvorana, operacijski tim, operativna tehnika

U tijeku bolesti, posebno ako traje duže vrijeme, česte su i miješane infekcije tj. infekcije sa više uzročnika istovremeno. U kliničkoj slici primjećuje se lokalno crvenilo, pojava edema, javljaju se bol i sekrecija, te dolazi do povišenja tjelesne temperature tijela i leukocitoze. Liječenje uključuje spriječavanje prelaska iz akutne u kroničnu formu bolesti primjenom antibiotika širokog spektra, MKB analizom, odgađanjem mobilizacije, elevacijom ekstremiteta, debridmaniranjem rane i vađenjem implantata.

Sekundarni kronični oblik posttraumatskog osteomijelitis nastaje kao posljedica neizlječenog akutnog oblika bolesti. Osnovne su mu karakteristike dugotrajnost i sklonost recidivima. S obzirom na dimenziju komplikacija, osobita se pažnja posvećuje preventivnim postupcima: antibiotskoj profilaksi, saniranju infektivnih žarišta, aseptičnom radu tijekom i nakon operativnog zahvata. [5]

6. Prijeoperacijska zdravstvena njega bolesnika s pertrohanternom frakturom

Zdravstvena njega bolesnika s pertrohanternom frakturom, s obzirom na dominirajuću dob bolesnika sadrži i sastavnice gerijatrijske zdravstvene njege. S obzirom na često prateće komorbiditete, osim specifično kirurškog aspekta bitna je sveukupna procjena psihofizičkog stanja i funkcioniranja bolesnika. Također je važno naglasiti i multidisciplinarnost, suradnju više profila zdravstvenih djelatnika koji se nužno nadopunjuju, a u ovom slučaju kirurga, anesteziologa i drugih specijalista, medicinske sestre, fizioterapeuta, psihijatra, socijalne službe, kako u prijeoperacijskom, tako i u poslijeoperacijskom period. Ponekad je bolesnik smanjene mogućnosti rasuđivanja, te je kod dobivanja informirnog pristanka za operaciju i anesteziološki postupak potrebna suradnja sa specijalistima, te razgovor i uzimanje pristanaka od strane obitelji ili skrbnika. Zdravstvena njega se također može podijeliti na prijeoperacijski i poslijeoperacijski period od kojih svaki ima svoje specifičnosti.

6.1. Prijeoperacijska priprema i zdravstvena njega

S obzirom na dob bolesnika vjerojatno je postojanje jednog ili više komorbiditeta, te je u prijeoperacijskoj pripremi bitna dobra procjena funkcije svih organskih sustava i terapije koju bolesnik eventualno uzima, kako bi se mogle izvršiti korekcije, poboljšati stanje bolesnika za moguće dulji operativni zahvat. To uključuje nadoknadu cirkulirajućeg volumena - hidraciju, korekciju statusa elektrolita, glikemije, izraženije anemije, poboljšanje srčane funkcije kod kardioloških bolesnika. Ekstremitet se u tom periodu imobilizira ekstenzijom. U vremenu do operativnog zahvata vrši se:

- Procjena kardiopulmonalnog sustava – ukoliko u anamnezi postoji infarkt miokarda potreban je pregled kardiologa, eventualna kardiološka obrada
- Pulmološki status – auskultacija, Rtg snimka (često KOPB, respiratorni infekti)
- Procjena renalne funkcije – izlučivanje, prisutnost infekcije
- Kod dijabetičara kontrola vrijednosti GUK-a, osigurati dobru glikemiju
- Neurološka procjena – stanje svijesti, senzomotorika, prisutnost neuroloških bolesti
- Nadzor nad uzimanjem lijekova:

- Antikoagulansi – nalaz koagulograma, primjena K-vitamina i drugih antikoagulanata po potrebi prijeoperativno, profilaksa niskomolekularnim heparinom u prijeoperacijskom periodu
- Kortikosteroidi – često u terapiji bolesnika sa kroničnim bolestima ili po transplantaciji organa – primjeniti i u perioperativnom periodu radi kontrole simptoma postojeće bolesti i da se spriječi supresija adrenalne pumpe [5]
 - Procjena vrijednosti hemoglobina – često prisutna anemija što uz mogući gubitak krvi u samom operacijskom periodu može biti ugrožavajuće i zhtijeva primjenu transfuzije
 - Utvrđivanje prisutnosti ili odsutnosti uroinfekcije ili drugih infekcija u zadnja 2 tjedna- moguć rasap patogena i razvoj osteomijelitisa[5]

U prijeoperacijskoj zdravstvenoj njezi vrlo je važna procjena psihofizičkog stanja bolesnika kao i funkcionalnog statusa prije ozljeđivanja, kako bi ga se što adekvatnije pripremio za operativni zahvat. Procjena također služi kao temelj za planiranje intervencija i praćenje bolesnika poslije operacije. Prijeoperacijsku pripremu funkcionalno možemo podijeliti na ranu i neposrednu. Rana se odnosi na intervencije prilikom prijema, procjenu bolesnikova stanja, dijagnostičke postupke, potrebne specijalističke preglede, te korekcije eventualnih patoloških stanja do optimalnih za operativni zahvat. S obzirom na dob bolesnika i komorbiditete važno je kondicioniranje bolesnika, jer će time biti uspješniji oporavak u poslijeoperacijskom periodu. Bolesnici su od samog dolaska nepokretni, potrebno je i provoditi intervencije za sprečavanje komplikacija dugotrajnog ležanja. [7]

6.1.1. Rana prijeoperacijska priprema

Po prijemu na odjel potrebno je prvo smjestiti bolesnika i organizirati pribor i osoblje za postavljanje ekstenzije, postaviti venski put, objasniti bolesniku postupke. Kirurg postavlja Kirschnerovu žicu kroz tuberositas tibije, (ili je ona prethodno postavljena u hitnom prijemu kirurške ambulante), a medicinska sestra završava postavljanje ekstenzije. Pri tome je bitan ispravan odabir veličine šine i težine utega, koji iznosi 1/10 bolesnikove težine. Položaj šine je u valgusnom položaju, sa pregibom ispod bolesnikovog koljena. [5]

Intervencije medicinske sestre

- Pratiti tkivnu perfuziju na mjestima izloženim pritisku, a u svrhu prevencije pod glutealni (trtični) dio postavlja se podložak između bolesnika i konstrukcije kako bi se ublažio pritisak na trtično područje i pritisak konstrukcije na bedreni dio. Pod pete se također stavlja podložak.
- Primjeniti analgetik prije samog postupka, a adekvatna analgezija nužna je kroz cijeli prijeoperacijski i poslijeoperacijski period, osobito prije fizičkih manipulacija.
- Omogućiti bolesniku pomoćna sredstva za pokretanje u krevetu uz pomoć ruku (trapez). [5]

Pri samom postavljanju ekstenzije i nadalje se vrši sestrinska procjena, te fizička i psihološka priprema bolesnika za operativni zahvat. Uzimanje anamnestičkih podataka ponekad je otežano, ovisi o mentalnom stanju bolesnika, te se u tom slučaju podaci uzimaju heteroanamnestički od prisutne pratnje obitelji ili iz dokumentacije.

- Sestrinska anamneza
 - Podaci o dosadašnjim bolestima, operativim zahvatima, alergijama
 - Podaci o lijekovima koje bolesnik uzima – osobito o kardiološkoj terapiji, digitalisu, diureticima, antikoagulantima, kortikosteroidima
 - Podaci o funkcionalnom statusu, stupnju samozbrinjavanja
 - Procjena mentalnog statusa – prisutnost/odsutnost demencije
 - Socijalna anamneza, podaci o osobi za kontakt, bitno za poslijeoperacijski period kada treba dogovoriti otpust i educirati obitelj. [5]
- Fizikalni pregled
 - Utvrđivanje vrijednosti vitalnih znakova (puls, tlak, respiracija, temperatura), uočavanje odstupanja
 - Procjena boli
 - Procjena hidracije – stupanj hidracije utječe na viskozitet krvi i renalnu funkciju, a uz nepokretnost je jedan od faktora za mogućnost razvoja postoperacijskih komplikacija (DVT, retencija urina, uroinfekt)
 - Procjena nutritivnog statusa
 - Pregled zubala, uočavanje defekata sluznice ili mobilnih zubi u usnoj šupljini
 - Procjena kontinencije

- Procjena stanja kože – posebno obratiti pažnju na predilekciona mjesta, planirati prevenciju oštećenja integriteta i evidentirati eventualno prisutna. [5]

- Psihološka priprema bolesnika
 - utvrditi psihički status bolesnika
 - objasniti bolesniku što ga očekuje
 - primijeniti tehniku psihološke podrške
 - uključiti ostale članove tima i obitelj ako je potrebno[5]

- Fizička priprema bolesnika
 - Laboratorijske pretrage – KKS, testovi koagulacije, elektroliti, testovi jetrene i bubrežne funkcije, GUK profil ako je potrebno, KG uz interakciju dan prije operacije
 - EKG, Rtg snimka pluća- procjena kardiopulmonalnog statusa
 - Konzilijarni pregledi po potrebi , pregled anesteziologa
 - Ukoliko je potrebno, korekcija elektrolitskog i koagulacijskog statusa, hidracija, glikemija [5]

6.1.1.1. Hrana i tekućina

Bolesnika se potiče na uzimanje hrane i tekućine, a neposredno pred operaciju ne smije se uzimati ništa na usta (hrana se ne smije uzimati 12 sati prije zahvata, a tekućina 8 sati prije zahvata). [5]

6.1.1.2. Priprema probavnog trakta

Nije nužna posebna priprema, osim uobičajene regulacije stolice.

6.1.1.3. Priprema operativnog polja

Večer prije vrši se kompletno kupanje bolesnika u antiseptičkom sredstvu, što se ponavlja i ujutro na dan operacije. Ako bolesnik nije sam u mogućnosti okupati se, onda mu medicinska sestra pomaže. [5]

6.1.1.4. Premedikacija

Određuje ju anesteziolog, daje se prema anesteziološkoj listi; također se indicira vrsta anestezije – opća ili u spinalnom bloku. Spinalnu anesteziju se preferira u starijoj životnoj dobi jer nosi manje rizika za kardiorespiratorni sustav, smanjuje se mogućnost tromboembolijskih komplikacija i brži je oporavak. Također je manja poslijeoperacijska smetenost. Na Klinici za traumatologiju u Kliničkom bolničkom centru Sestre milosrdnice prakticira se spinalni blok, osim u slučaju poteškoća sa strane anatomsko-patoloških promjena na kralježnici i nemogućnosti plasiranja bloka. Večer prije (12 sati prije zahvata) daje se benzodiazepam oralno (u svrhu relaksacije), trombopofilaksa (primjena niskomolekularnog heparina u propisanoj dozi), kortikosteroidi (ako je propisano) i u slučaju epilepsije u anamnezi – antiepileptik. Preostali dio premedikacije daje se 45 min prije zahvata (na poziv anesteziologa – po operacijskom programu) a u sklopu neposredne prijeoperacijske pripreme. [5]

6.1.2. Neposredna prijeoperacijska priprema

Bolesniku se odjeva bolnička odjeća (široka, duga košulja sa otvorenim leđima). Kosa mora biti potpuno pokrivena. Mora se napraviti inspekcija usne šupljine, zubna proteza izvaditi ako je bolesnik ima. Kontaktne leće se kao i ostale proteze skidaju. Na noktima ne smije biti lak niti se smije koristiti make-up. Nakit se također skida.

Neposredno prije operativnog zahvata mokraćni mjehur mora biti ispražnjen, a ako se to ne može učiniti spontano, uvodi se kateter. U sklopu premedikacije 2 sata prije zahvata primjenjuje se bolus doza antibiotika u svrhu profilakse, a nastavlja se najmanje 1 dan iza operacije. [5]

Prije davanja lijekova za premedikaciju važno je utvrditi koje je lijekove bolesnik primao u zadnja 2 mjeseca kako ne bi došlo do njihove interakcije. U svrhu premedikacije može se

koristiti više lijekova što će ovisiti o stanju bolesnika i starosnoj dobi. U vremenu do operacijskog zahvata medicinska sestra treba promatrati reakciju bolesnika na primijenjene lijekove, osigurati mu mir i pokušati ga relaksirati. Pripremiti medicinsku i sestrinsku dokumentaciju te osigurati prijevoz bolesnika u operacijsku salu.

6.1.3. Sestrinske dijagnoze i intervencije u prijeoperacijskom period [3]

- Akutna bol u svezi s traumom i mišićnim spazmom

Cilj: Bolesnik će na skali boli iskazati nižu razinu boli od početne

Intervencije medicinske sestre :

- prepoznati znakove boli
- procijeniti intenzitet boli skalama za procjenu boli
- poticati bolesnika na verbalizaciju osjećaja boli
- izbjegavati pritisak i napetost bolnog područja
- ukloniti čimbenike koji mogu pojačati bol (položaj bolesnika, položaj ekstenzijske šine)
- primijeniti farmakološku terapiju po odredbi liječnika
- pratiti djelovanje analgetika
- ponovo procijeniti intenzitet boli
- dokumentirati

- Smanjena mogućnost brige za sebe – eliminacija

Cilj: Bolesnik će koristiti pomagala (posuda za eliminaciju, princeza) uz pomoć medicinske sestre.

Intervencije medicinske sestre:

- procijeniti stupanj samostalnosti
- napraviti plan eliminacije: s bolesnikom utvrditi metode, vrijeme eliminacije i načine pomoći
- koristiti plitke posude za eliminaciju – ograničenja od strane ekstenzijske šine
- biti u blizini bolesnika tijekom eliminacije

- osigurati dovoljno vremena
 - osigurati privatnost
 - održavati higijenu perianalnog područja
 - poticati bolesnika da sudjeluje u skladu sa svojim mogućnostima
- Smanjena mogućnost brige za sebe – osobna higijena
Cilj: bolesnik će sudjelovati u provođenjuu osobne higijene sukladno svojim mogućnostima - samostalno pranje zubi, ruku, samostalno umivanje

Intervencije medicinske sestre:

- procijeniti stupanj samostalnosti
 - dogovoriti osobitosti načina održavanja osobne higijene kod bolesnika
 - osigurati privatnost
 - osigurati potreban pribor i pomagala
 - primijeniti propisani analgetik 30 min prije obavljanja osobne higijene
 - kupati bolesnika u krevetu
 - promatrati i uočavati promjene na koži tijekom pranja
 - ne koristiti grube trljačice i ručnike
 - nakon kupanja utrljati protektivnu kremu
 - presvući krevet nakon kupanja
- Visok rizik za oštećenje integriteta kože u svezi s ekstenzijom
Cilj: Tkivna perfuzija će biti održana, neće doći do oštećenja integriteta kože

Intervencije medicinske sestre:

- osigurati pravilan položaj bolesnika u odnosu na ekstenzijsku šinu
- procijeniti mentalni status, suradljivost bolesnika
- repozicionirati prema potrebi- pri svakoj promjeni procijeniti stanje kože, izvršiti njegu zaštitnom kremom
- koristiti pomagala za korekciju položaja i odterećenje pritiska (jastuci, kolutovi)
- koristiti antidekubitalne madrace
- procjenjivati ulazna mjesta žice- držati čistima, paziti da „potkova“ ne ledira kožu [3]

6.2. Poslijeoperacijska zdravstvena njega

Nakon operacije, nastavlja se prijeoperacijski plan zdravstvene njege, koji se prilagođava stanju bolesnika nakon operacije. Sestrinska skrb bazira se na potrebama bolesnika, vezano uz vitalne funkcije, tretiranje boli, praćenje neurovaskularnog statusa, mobilizaciju i održavanje pozitivne slike bolesnika o sebi. Uključuje rano poslijeoperacijsko zbrinjavanje, spriječavanje komplikacija, mobilizaciju, edukaciju bolesnika i obitelji, planiranje rehabilitacije.

Bolesnik iz operativne sale dolazi na odjel u pratnji anesteziologa i smješta se u krevet. Noga se elevira u laganom valgusnom položaju.

Medicinska sestra koja prima bolesnika treba dobiti informacije o:

- Vrsti anestezije provedene kod bolesnika (opća, spinalna), eventualnim komplikacijama
- Važnim parametrima za praćenje stanja bolesnika (stanje svijesti, vitalni znakovi)
- Okolnostima pod kojima je protekao zahvat (eventualna krvarenja, komplikacije)
- Primjenjenim lijekovima, infuzijama, primjeni transfuzije
- Potrebi kontrolnih laboratorijskih pretraga [7]

6.2.1. Rano poslijeoperacijsko zbrinjavanje

Neposredno po dolasku medicinska sestra:

- Provjerava drenažu (mora odklemati redivak dren, evidentirati količinu sadržaja te održavati na negativnom tlaku. U slučaju obilnije sekrecije obavješta liječnika, dren se vadi nakon 48 sati).
- Previjanje elastičnog zavoj 2 sata po dolasku iz sale.
- Prati vitalne znakove (u ranoj poslijeoperacijskoj fazi medicinska sestra mjeri vitalne znakove svakih 15-30 minuta a nakon što se stanje stabilizira svakih 2-4 sata. Posebnu pozornost mora obratiti na odstupanja u vrijednostima krvnog tlaka (povišeni krvni tlak upućuje na hipertenziju u anamnezi ili može biti kao simptom boli, snižen može biti zbog djelovanja anestetika ili analgetika, moguć kao simptom gubitka volumena ili krvarenja), pulsa čiji ritam i vrijednosti daju uvid u funkciju kardiovaskularnog sustava, ali i mogu upozoravati na druga zbivanja kao što su krvarenja, hipoksija, bol ili porast temperature, temperature (povišena temperatura unutar 48 sati najčešće je povezana sa respiratornim traktom, a idućih nekoliko dana sa urinarnim infekcijama),

respiracije i nadzor na periferne tkivne perfuzije (medicinska sestra procjenjuje disanje i perifernu oksigenaciju a poželjan je monitoring puls oksimetrom radi detekcije moguće hipoksije, sve dok postoji takva tendencija. Primjena O₂ preporuča se najmanje 6 sati nakon opće ili spinalne anestezije, te kroz 48 sati noću toliko dugo dok se detektira hipoksija.).

- Nadzire operativno područje i drenaže radi uočavanja mogućeg obilnijeg krvarenja.
- Procjenjuje stanja svijesti (moguće su somnolentnost i konfuzna stanja).
- Procjenjuje sigurnost bolesnika (sprječava padove, osigurava drenaže i vensko put).
- Procjenjuje i suzbija bol i mučninu primjenom analgezije i antiemetika po odredbi liječnika.

6.2.2. Spriječavanje komplikacija

6.2.2.1. Bol

Bol sama po sebi nije komplikacija, ali netretirana ili loše tretirana može pridonijeti razvoju drugih komplikacija. Poslijeoperacijska bol najintenzivnija je u prvih 24-48 sati, uzrokovana edemom, hematomom mišićnim spazmom, a zatim se smanjuje. Na raspolaganju je izbor farmakoloških i nefarmakoloških metoda suzbijanja bolova, međutim treba biti dobro titrirana s obzirom na dob i respiratorni status bolesnika. Procjena boli također može ponekad biti otežana zbog nesuradnje ili konfuzije prisutne kod bolesnika. Medicinska sestra u određenim intervalima pokušava napraviti procjenu i nudi analgetik, a svakako ga valja primijeniti „preventivno“ oko pola sata prije njege ili mobilizacije. Dobra analgezija povezana je sa ranijom i lakšom mobilizacijom te smanjenjem poteškoća od strane kardiovaskularnog, respiratornog, GI trakta te smanjenom pojavom delirantnih stanja.

6.2.2.2. Disbalans tekućine i elektrolita

Disbalans elektrolita, osobito kalija, čest je u poslijeoperacijskom periodu i odražava oslabljenu renalnu funkciju. Bolesnici pretežno uzimaju malo tekućine na usta, a uz to u terapiji mogu imati i diuretike, na što treba obratiti pažnju. Ukoliko postoji slab unos tekućine, smanjena je i diureza, dolazi do retencije urina i povećan je rizik za uroinfekt. Mjere prevencije koje provodi medicinska sestra:

- laboratorijske kontrole elektrolita, korekcija
- praćenje balansa tekućina
- poticanje bolesnika da uzima tekućinu, intravenska nadoknada

6.2.2.3. Komplikacije dugotrajnog ležanja - pneumonija, DVT, poremećaj eliminacije, oštećenje integriteta kože

- Pneumonija i atelektaza

Zbog mirovanja, uglavnom ležećeg položaja i prisutnih bolova bolesnik često diše površno i izbjegava kašalj i iskašljavanje. To pogoduje razvoju zastoynih promjena i atelektaza. Potrebno je pratiti kvalitetu i frekvenciju disanja, uočiti hropce i produktivni kašalj, povišenu temperaturu. Mjere prevencije medicinske sestre su:

- poticanje i vježbe disanja, iskašljavanja
- promjena položaja u krevetu, povišeno uzglavlje
- korištenje „puhalica“ za vježbe ekspirija i inspirija
- adekvatna hidracija, analgezija
- rana mobilizacija

- Duboka venska tromboza, embolija

Traumatološki operativni zahvat, mirovanje, smanjen unos tekućine, faktori su koji doprinose venskoj stazi i mogućem razvoju duboke venske tromboze (i moguće plućne embolije), kao vrlo opasne komplikacije česte u traumatoloških bolesnika. Važno je provođenje profilakse i rano uočavanje simptoma. Mjere prevencije medicinske sestre su:

- prijeoperacijska i poslijeoperacijska profilaksa niskomolekularnim heparinom
- primjena elastičnog zavoja
- inspekcija temperature kože, prisutnosti pulsacija
- provjera prisutnosti boli
- adekvatna hidracija
- rana mobilizacija
- pasivne i aktivne vježbe ekstremiteta u krevetu

- Poremećaj eliminacije

Jedan od problema poremećaja eliminacije je opstipacija koju medicinska sestra prevenira od početka boravka. Faktori za razvoj opstipacije su: smanjeni motilitet crijeva, bol, naprezanje, opioidni analgetici, dehidracija i manjak vlakana u prehrani. Mjere prevencije medicinske sestre su:

- rana mobilizacija
- dobra hidracija
- prehrana sa puno vlakana
- laksativi po potrebi

Zastoj urina/urinarna inkontinencija - to su jedine indikacije, uz potrebu egzaktnog praćenja diureze, za postavljanje urinarnog katetera koji se u pravilu izbjegava zbog rizika za infekciju. Uz kateterizaciju važan je unos tekućine i analgezija. Važno je da medicinska sestra postavi kateter u aseptičnim uvjetima, te održavati higijenu spolovila i katetera.

- Oštećenje integriteta kože

S obzirom na inače oslabljenu cirkulaciju i smanjenu količinu potkožnog masnog tkiva u starijih osoba, te mirovanje i prisilne položaje u krevetu (bol, propisani položaj), visok je rizik za oštećenje kože, osobito u glutealnoj regiji. Mjere prevencije medicinske sestre su:

- okretanje i masaža svaka 2 h – okretanje na zdravi bok, sa postavljenim jastukom između nogu
- pomagala za smanjenje pritiska kosti o podlogu
- pomagala za pokretanje u krevetu
- održavanje kože suhom i čistom
- posteljno rublje treba biti bez nabora
- pasivno-aktivne vježbe ekstremiteta
- rana mobilizacija

6.2.3. Nutritivni suport

Visokoproteinska dijeta uz suplemente vitamina i minerala pospješuje cijeljenje rane i ima protektivni učinak za oštećenja kože. Stariji bolesnici skloni su odbijanju ili oskudnom uzimanju hrane i tekućine te na to treba obratiti pažnju i poticati ih.

6.2.4. Edukacija bolesnika i obitelji, planiranje rehabilitacije

Edukacija se vrši praktično od samog prijema na odjel, a nakon procjene kognitivnih funkcija i raspoložive socijalne podrške, jer je po otpustu bolesnik ovisan o pomoći drugih osoba do perioda potpune mobilizacije. Tijekom boravka bolesniku se objašnjavaju intervencije i potiče ga se na aktivnosti u skladu sa njegovim mogućnostima. Prije otpusta bolesniku i obitelji demonstriraju se najbolje tehnike za mobilizaciju- sjedanje, ustajanje, okretanje, hodanje uz pomagala. Rehabilitacija u stacionarnoj ustanovi planira se u roku otprilike šest tjedana nakon operacije, odnosno nakon stvaranja kalusa a nakon prve polikliničke kontrole.

6.2.5. Mogući problemi pri otpustu

Ponekad je otpust prolongiran zbog neriješenih socijalnih prilika, te problema sa smještanjem bolesnika. U tom slučaju se dogovara smještaj u specijalne bolnice za kronične bolesti. Kod ovakvih slučajeva, osim glavne sestre odjela, uključen je socijalni radnik te pravna služba.

6.2.6. Sestrinske dijagnoze i intervencije u poslijeoperacijskom periodu [3]

a) Smanjena pokretljivosti u svezi sa boli, ozlijeđenim ekstremitetom i prisilnim položajem

Cilj: Bolesnik će shvatiti ograničenja i održavati mobilnost u skladu s mogućnostima

Intervencije medicinske sestre:

- održavati adekvatan položaj ekstremiteta
- primjeniti analgetike
- u suradnji sa fizioterapeutom, podučiti i asistirati u aktivnostima samozbrinjavanja u skladu sa postojećim ograničenjima

- poticati upotrebu različitih pomagala

b) Akutna bol u svezi sa traumom i mišićnim spazmom

Cilj: Pacijent će na skali boli iskazati nižu razinu boli od početne

Intervencije medicinske sestre:

- procjena boli prema skali
- primjena propisane farmakološke terapije
- primjena nefarmakoloških postupaka
- inspekcija ekstremiteta- uočiti eventualne komplikacije kao uzrok boli
- ukloniti čimbenike koji mogu pojačati bol
- izbjegavati pritisak na bolno područje
- ponovna procjena boli

c) Visok rizik za infekciju

Cilj: Neće se razviti infekcija

Intervencije medicinske sestre:

- primjena aseptičnih tehnika rada pri prevoju, izmjeni drenaže
- uočavanje ranih simptoma moguće infekcije
- praćenje vitalnih znakova
- primjena propisane antibiotske terapije
- održavanje higijene perianalne regije
- prevencija uroinfekta- održavanje adekvatne hidracije
- praćenje stanja svijesti bolesnika, uočavanje smetenosti

d) Visok rizik za opstipaciju

Cilj: Bolesnik će imati stolicu najmanje svaki treći dan

Intervencije medicinske sestre:

- praćenje i evidencija eliminacije
- adekvatna hidracija

- prehrana sa puno vlakana
- rana mobilizacija bolesnika
- laksativi po potrebi
- osigurati privatnost
- osigurati dovoljno vremena
- higijena perianalne regije
- ohrabriti bolesnika

e) Visoki rizik za oštećenje integriteta kože

Cilj : Integritet kože bit će očuvan

Intervencije medicinske sestre:

- inspekcija kože prilikom njege
- održavanje čistoće i suhoće kože
- primjena zaštitnih krema, masaža ugroženog područja svaka 2 sata
- promjena položaja bolesnika unutar dozvoljenog
- upotreba antidekubitalnih pomagala
- rana mobilizacija bolesnika
- nutricionizam, hidracija

f) Strah u svezi sa fizičkom ovisnošću o pomoći

Cilj: Bolesnik će opisati smanjenu razinu straha

Intervencije medicinske sestre:

- Poticati bolesnika da verbalizira strah
- Primjereno reagirati na pacijentove izjave i ponašanje
- Redovito informirati pacijenta o planiranim postupcima
- Koristiti razumljiv jezik pri podučavanju pacijenta
- Osigurati dovoljno vremena za razgovor
- Usmjeravati pacijenta prema pozitivnom razmišljanju
- Poticati obitelj da se uključi u aktivnosti koje promiču pacijentov osjećaj sigurnosti i zadovoljstva
- Osigurati interdisciplinarni timski rad s pacijentom

g) Poremećaj misaonog procesa u svezi sa multiplim stresorima

Cilj: Pacijent će prihvatiti novonastalu situaciju i smanjeno reagirati na stresore

Intervencije medicinske sestre:

- Objasniti bolesniku i obitelji uzroke poremećaja
- Poticati obitelj i bolesnika na verbalizaciju
- Nastojati reducirati stresore
- Nastojati održati dnevnu rutinu
- Razgovarati sa bolesnikom, pomoći pri orijentaciji
- Procijeniti sigurnost bolesnika
- Poduzeti mjere za sprečavanje pada

h) Visok rizik za perifernu neurovaskularnu disfunkciju u svezi sa edemom, ugroženom cirkulacijom

Cilj: Tkivna perfuzija bit će održana

Intervencije medicinske sestre:

- Pratiti prisutnost i kvalitetu perifernih pulsacija na oba ekstremiteta (usporedba)
- Pratiti kapilarno punjenje, boju i toplinu kože
- Uočiti pojavu edema ili hematoma
- Uočiti pojavu ekstremne bolnosti ili parestezija
- Procjena senzomotornih reakcija na ozlijeđenom ekstremitetu, osobito peronealnog živca
- Elevacija (osim u slučaju razvoje kompartment sindroma)
- Primjena hladnih obloga oko operacijskog područja (20-30 min/24-72 sata)

i) Neupućenost

Cilj: bolesnik će demonstrirati specifične vještine

Intervencije medicinske sestre:

- Poticati bolesnika na usvajanje novih znanja i vještina
- Prilagoditi edukaciju bolesnikovim kognitivnim sposobnostima
- Osigurati pomagala tijekom edukacije
- Poticati bolesnika i obitelj da postavljaju pitanja

- Omogućiti demonstraciju naučenih vještina

j) Smanjeno podnošenje napora

Cilj: Bolesnik će demonstrirati metode očuvanja snage

Intervencije medicinske sestre:

- prikupiti podatke o vitalnim i kognitivnim funkcijama
- provoditi aktivne i pasivne vježbe ekstremiteta
- planirane aktivnosti prilagoditi bolesnikovim mogućnostima
- osigurati dovoljno vremena
- osigurati periode odmora
- podučiti bolesnika upotrebi pomagala
- osigurati prehranu i unos tekućine u skladu sa bolesnikovim potrebama

k) Visok rizik za pad

Cilj: Bolesnik tijekom boravka u bolnici neće pasti

Intervencije medicinske sestre:

- procijeniti rizik za pad
- prikupiti podatke o kognitivnom statusu
- uputiti bolesnika u postojanje rizika za pad
- postaviti krevet na nisku razinu
- uputiti bolesnika o koruštenju pomagala i rukohvata
- biti pored bolesnika tijekom rane mobilizacije
- ukloniti prepreke iz bolesnikove okoline
- provjeriti usvojenost vještine kretanja sa pomagalom(štaka, hodalica)
- ponavljati upute [3]

7. Mobilizacija i rehabilitacija bolesnika nakon operativnog zahvata

Rana mobilizacija ima značajnu ulogu u sprečavanju skoro svih poslijeoperacijskih komplikacija, o čemu se bolesnika može educirati već prije operacije. Bolesnici su ponekad nepućeni i boje se bilo kakvog pomaka, te ih je potrebo educirati o dozvoljenim i nedozvoljenim kretnjama, ohrabriti na pomicanje u krevetu, korištenju preostalih kapaciteta i naučiti koristiti trapez u svrhu mobilizacije. Prvi poslijeoperacijski dan mogu se raditi vježbe ekstremiteta, aktivne i pasivne. Prije vježbi poželjno je primjeniti analgeziju. Stupanj dozvoljenog opterećivanja operiranog ekstremiteta određuje kirurg, u skladu s vrstom implantata, kvalitetom kosti, odnosno stabilnošću osteosinteze. Fizioterapeut za svakog bolesnika individualno izrađuje program vježbi i vertikalizacije, u skladu s njegovim potrebama i mogućnostima. Za odterećenje ekstremiteta koriste se pomagala - štake i hodalice. Medicinska sestre nadzire njihovu sigurnu upotrebu.

Poslije operacije je od velike važnosti što ranija mobilizacija, čime se smanjuje mogućnost razvoja komplikacija i skraćuje period boravka. Naravno, to ovisi o vrsti operativnog zahvata (vrsti implantata) te o stanju bolesnika. Kirurg bi stoga trebao precizno propisati ritam i dozvoljene načine mobilizacije iza operacije, prema čemu fizioterapeut i sestra planiraju svoje intervencije.

Bolesniku se dozvoljava sjedeći položaj jedan dan nakon operacijskog zahvata, a drugi do treći dan je dozvoljeno hodanje uz pridržavanje i opterećivanje ekstremiteta prema dozvoljenim parametrima. Ako je fiksacija nestabilna, kao kod osteoporozne kosti, dozvoljeno je samo djelomično opterećenje ekstremiteta, odnosno odgođeno opterećivanje do formiranja kalusa, što se dokazuje radiološkim kontrolama.

Pri planiranju rehabilitacije u obzir treba uzeti stupanj mobilnosti i funkcioniranja bolesnika prije ozljeđivanja, mentalni status, raspoloživu socijalnu podršku te trenutni klinički status. Cilj rehabilitacijskog procesa je omogućiti što raniju samostalnu pokretljivost i funkcioniranje. Inicijalno je to zadovoljavanje osnovnih potreba, te dnevne aktivnosti koje se postupo povećavaju. Kroz taj 35period35 inkorporirana je i edukacija bolesnika i obitelji o kretanju i ponašanju po otpustu, te o mogućim komplikacijama, prepoznavanju komplikacija i mjerama za njihovo sprečavanje. [11]

8. Zaključak

U području zdravstvene njege bolesnika sa pertrohanternom frakturom naglasak je na sprečavanju komplikacija operativnog zahvata, mirovanja i pratećih komorbiditeta, a zdravstvena njega nema samo značajke kirurške već i gerontološke zdravstvene njege. Uz medicinske sestre uključene u zdravstvenu njegu, u cjelokupni tretman bolesnika uključen je niz drugih profila djelatnika - kirurg, fizioterapeut, anesteziolog; specijalisti pojedinih područja u liječenju komorbiditeta; ponekad socijalne i pravne službe.

Zbog boljeg razumijevanja pertrohanternih prijeloma u samom uvodu rada prikazana je anatomija i fiziologija bedrene kosti i zgloba kuka čije je poznavanje neophodno kod svake medicinske sestre koja se bavi ovom vrstom traumatološkog problema. Nakon anatomije i fiziologije u radu su klasificirani općenito prijelomi bedrene kosti te su detaljno klasificirani pertrohanterni prijelomi. Naglasak je stavljen na poznavanje rizičnih faktora jer smatram da je to vrlo važno kod prevencije ovoga traumatološkog problema. Uz dijagnostiku i liječenje u radu su detaljno opisane zadaće medicinske sestre koje igraju ključnu ulogu u cijelom procesu liječenja i oporavka bolesnika, a naročito tijekom prijeoperacijskog perioda koji je specifičan za ovu vrstu prijeloma. Ništa manje važna nije ni poslijeoperacijska njega ovih bolesnika gdje je ključna uloga sprječavanje i rano prepoznavanje eventualnih komplikacija koje su također u radu jasno prikazani. Da bi liječenje bilo kompletno trebalo je opisati i način mobilizacije, planiranje rehabilitacije te upute za edukaciju takvih bolesnika i njihovih obitelji.

Zdravstvena njega je zahtjevna i ponekad iscrpljujuća fizički i mentalno, no satisfakcija se nalazi u svakom uspješno provedenom liječenju i otpustu sa spoznajom da smo učinili najbolje što smo mogli.

9. Litetatura

- [1] A. Matejčić, M. B. Bešlin, M. Ivica, M. Tomljenović, I. Krolo, B. Vučetić (2002.), Fractures of the Proximal Femur in the Elderly, Acta clin Croat 2002; 41:15-23
- [2] D. Kristek, I. Lovrić, J. Kristek, M. Biljan, G. Kristek, K. Šakić (2010.) The Proximal Femoral Nail Antirotation (PFNA) in the Treatment of Proximal Femoral Fractures, Coll. Antropol. 34 (2010) 3: 937–940
- [3] Hrvatska Komora Medicinskih sestara, (2013.), Sestrinske dijagnoze 2, Zagreb
- [4] Jalšovec D.,(2005.), Sustavna i topografska anatomija čovjeka, Školska knjiga, Zagreb
- [5] Kalauz, S.(2000.). Zdravstvena njega kirurških bolesnika sa odabranim specijalnim poglavljima-nastavni tekstovi, Zagreb
- [6] Krmpotić-Nemanić J., (1990.), Anatomija čovjeka, Jugoslavenska medicinska naklada
- [7] Prpić i suradnici, (2005.) Kirurgija za medicinare, Školska knjiga, Zagreb
- [8] Rukavina A. (1999.), Osteosinteze dugih kostiju, Naklada Slap, Jastrebarsko
- [9] Scottish Intercollegiate guidelines Network, (2009.), Management of hip fracture in older people , A national clinical guideline , Elliott House, 8 -10 Hillside Crescent, Edinburgh EH7 5EA
- [10] Suzanne C. Smeltzer, Brenda G: Bare, Janice L. Hinkle , Kery H. Cheever (2010.) Brunner and Suddarth's Textbook of Medical-Surgical Nursing, 12th Edition , Wolters Kluwer Health / Lippincott Williams & Wilkins
- [11] Vladimir Srećković, Branko Stanković, Aleksandar Krajinović, Milić Kovačević, Dragan Jeremić,Aleksandar Vukićević and Predrag Živanović (2010.) Surgical Treatment of Trochanteric Fractures by Gamma3 Nail , Acta Medica Medianae 2010, Vol.49(3)
- [12] <https://www.studyblue.com/notes/n/mvmtsc-230-study-guide-2013-14-gross/deck/8764112>, (dostupno srpanj 2015.)

Popis slika

- Slika 2.1.1. Prikaz bedrene kosti, Izvor: <https://www.studyblue.com/notes/n/mvmtsc-230-study-guide-2013-14-gross/deck/8764112> (dostupno srpanj 2015.)4
- Slika 2.2.1. Prikaz zgloba kuka, Izvor: <http://hns-cff.hr/files/documents/4368/Anatomija%20%20UEFA%20B.pdf> (dostupno srpanj 2015.).....7
- Slika 3.2.1.: Prikaz klasifikacije pertrohanernih prijeloma, Izvor: <http://www.najms.org/old/resources> (dostupno srpanj 2015.).....9
- Slika 5.1.1.: Ekstenzijska šina sa utegom, Izvor: KBCSM, Odsjek za urgentnu traumatologiju.....12
- Slika 5.1.2.: Kirschnerova žica i „potkova, Izvor: KBCSM, Odsjek za urgentnu traumatologiju.....12
- Slika 7: DHS vijak, dinamički vijak za kuk, Izvor: www.hipokrat.com.tr/en_urunler.aspx (dostupno srpanj 2015.).....14
- Slika 8: Gamma nail, Izvor: www.hipokrat.com.tr/en_urunler.aspx (dostupno srpanj 2015.)14



IZJAVA O AUTORSTVU
I
SUGLASNOST ZA JAVNU OBJAVU

Završni/diplomski rad isključivo je autorsko djelo studenta koji je isti izradio te student odgovara za istinitost, izvornost i ispravnost teksta rada. U radu se ne smiju koristiti dijelovi tuđih radova (knjiga, članaka, doktorskih disertacija, magistarskih radova, izvora s interneta, i drugih izvora) bez navođenja izvora i autora navedenih radova. Svi dijelovi tuđih radova moraju biti pravilno navedeni i citirani. Dijelovi tuđih radova koji nisu pravilno citirani, smatraju se plagijatom, odnosno nezakonitim prisvajanjem tuđeg znanstvenog ili stručnoga rada. Sukladno navedenom studenti su dužni potpisati izjavu o autorstvu rada.

Ja, EMANUEL FILIPOVIĆ (ime i prezime) pod punom moralnom, materijalnom i kaznenom odgovornošću, izjavljujem da sam isključivi autor/ica završnog/diplomskog (obrisati nepotrebno) rada pod naslovom PRIJEOPERACIJSKA ZDRAVSTVENA NJEGA BOLESNIKA S PEROHANTERNOH FRAKTUROM (upisati naslov) te da u navedenom radu nisu na nedozvoljeni način (bez pravilnog citiranja) korišteni dijelovi tuđih radova.

Student/ica:
(upisati ime i prezime)

Emanuel Filipović
(vlastoručni potpis)

Sukladno Zakonu o znanstvenoj djelatnosti i visokom obrazovanju završne/diplomske radove sveučilišta su dužna trajno objaviti na javnoj internetskoj bazi sveučilišne knjižnice u sastavu sveučilišta te kopirati u javnu internetsku bazu završnih/diplomskih radova Nacionalne i sveučilišne knjižnice. Završni radovi istovrsnih umjetničkih studija koji se realiziraju kroz umjetnička ostvarenja objavljuju se na odgovarajući način.

Ja, EMANUEL FILIPOVIĆ (ime i prezime) neopozivo izjavljujem da sam suglasan/na s javnom objavom završnog/diplomskog (obrisati nepotrebno) rada pod naslovom PRIJEOPERACIJSKA ZDRAVSTVENA NJEGA BOLESNIKA S PEROHANTERNOH FRAKTUROM (upisati naslov) čiji sam autor/ica.

Student/ica:
(upisati ime i prezime)

Emanuel Filipović
(vlastoručni potpis)