

Prirodene srčane greške

Sabo, Alena

Undergraduate thesis / Završni rad

2017

Degree Grantor / Ustanova koja je dodijelila akademski / stručni stupanj: **University North / Sveučilište Sjever**

Permanent link / Trajna poveznica: <https://um.nsk.hr/um:nbn:hr:122:914484>

Rights / Prava: [In copyright](#)/[Zaštićeno autorskim pravom.](#)

Download date / Datum preuzimanja: **2025-01-15**



Repository / Repozitorij:

[University North Digital Repository](#)





Sveučilište Sjever

Završni rad br. 801/SS/2016

Prirodene srčane greške

Alena Sabo, 5285/601



Sveučilište Sjever

Biomedicinski odjel

Završni rad br. 801/SS/2016

Prirodene srčane greške

Student

Alena Sabo, 5285/601

Mentor

Štefanija Munivrana dr. med.

Varaždin, travanj 2017. godine

Prijava završnog rada

Definiranje teme završnog rada i povjerenstva

ODJEL	Odjel za biomedicinske znanosti		
PRISTUPNIK	Sabo Alena	MATIČNI BROJ	5285/ 601
DATUM	16.09.2016.	KOLEGIJ	Klinička medicina II
NASLOV RADA	Prirođene srčane greške		
NASLOV RADA NA ENGL. JEZIKU	Congenital heart defects		
MENTOR	Štefanija Munivrana, dr.med.	ZVANJE	predavač
ČLANOVI POVJERENSTVA	1. Ivana Živoder, dipl.med.techn., predsjednik		
	2. Štefanija Munivrana, dr.med., mentor		
	3. doc.dr.sc. Hrvoje Vražić, član		
	4. Marijana Neuberg, mag.med.techn., zamjenski član		
	5. _____		

Zadatak završnog rada

BROJ 801/SS/2016

OPIS
Detaljan opis zadatka:

Prirođene srčane greške su greške u građi srca ili velikih krvnih žila. To su najčešće urođene anomalije kod novorođenčeta te uzrokuju najveći broj smrti u dojenačkoj dobi. Smatra se da je uzrok multifaktorijalan, a mogu se javiti izdvojeno ili u sklopu genetskih ili kromosomskih sindroma. Prema klasifikaciji ih dijelimo na cijanotične i necijanotične srčane greške. Simptomi se obično očituju u ranoj dobi, a mogu biti nedostatak zraka, cijanoza, gubitak svijesti, pojačano umaranje, slabije sisanje, šum na srcu, smanjen rast, učestale respiratorne infekcije. Uz medikamentoznu terapiju liječenje je kirurško.

U radu je potrebno:

- opisati što su to srčane greške te njihovu podjelu,
- opisati kliničku sliku, dijagnostiku i liječenje srčanih grešaka
- opisati ulogu medicinske sestre u prevenciji (edukacija trudnica), postavljanju dijagnoze i liječenju srčanih grešaka,
- citirati korištenu literaturu.

ZADATAK URUČEN 12.10.2016.



Predgovor

Prije svega, htjela bih se zahvaliti mentorici dr. med. Štefaniji Munivrana, na mentorstvu, potpori i angažmanu u pisanju ovog rada.

Zahvaljujem se svojim kolegicama Danici Horvat, Brankici Vitez i Tini Novak na prijateljstvu i potpori tijekom studiranja, bez njihove pomoći učenje bi bilo puno teže.

Htjela bi se zahvaliti bratu Alenu, njegova tehnička pismenost puno mi je pomogla, ali više od svega pomogla mi je njegova podrška i vjera u mene.

Zahvaljujem se cijeloj obitelji i prijateljima, veliko hvala kolegicama s posla koje su se mijenjale za smijene i pokrivalo mi tri godine.

I na kraju veliko hvala mojoj obitelji, sinovima Martinu i Šimunu te mužu Mihajlu na podršci, strpljivosti i razumijevanju. Znam da ne mogu nadoknaditi propušteno vrijeme s njima, ali ću pokušati.

Sažetak

Bolesti i oštećenja srca, zbog njegove izrazito važne uloge u organizmu imaju teške posljedice. Određeni broj oboljenja srca prisutan je pri rođenju, dok se neka od njih otkriju tek kasnije u životu. Prirodene srčane greške kao najčešće, s pojavom od 0,6 do 1% u sve živorođene djece, veliki su izazov za porodničare i neonatologe te cijeli niz drugih zdravstvenih radnika koji sudjeluju u liječenju ovih bolesnika. Prirodene srčane greške (PSG) najčešće su i najteže anomalije jednog organskog sustava. Smatraju se najčešćim uzrokom smrti u perinatalnom i ranom neonatalnom razdoblju te najčešćim anomalijama koje se kao kronične bolesti iz dječje prenose u odraslu dob. Srčane greške nastaju kad se srce, srčane krvne žile ili velike krvne žile koje ulaze i izlaze u srce ne razviju normalno prije rođenja. Najčešći simptomi bolesti srca su cijanoza i dispneja koji se također mogu pojaviti i kod bolesti dišnih organa, zato je važno rano otkrivanje bolesti. Rano postavljanje dijagnoze u novorođenčeta s mogućom srčanom greškom znatno pridonosi smanjenju morbiditeta i mortaliteta. Gotovo četiri petine djece (77%) rođene s PSG preživi djetinjstvo. Većinom su u dobroj formi i ne trebaju lijekove, a neki trebaju stalno specijalističko praćenje, liječenje i njegu. Na nastanak PSG utječu razni štetnici iz okoline (bakterije, virusi, lijekovi alkohol i bolesti majke...), prvenstveno u prvom trimestru trudnoće. PSG utječu na kvalitetu života djeteta i njegove obitelji, zato im je potrebna potpora i razumijevanje zdravstvenog osoblja. Zbog brzog napretka u liječenju srčanih grešaka djeca idu na operaciju u najranijoj dobi, što zahtjeva veću sestrinsku skrb i njegu, te veći napor medicinskog osoblja. Djeca su vrlo kompleksan i osjetljiv segment populacije, koji zahtjeva specifični postupak od zdravstvenih djelatnika. Zdravstvena njega djeteta sa prirođenom srčanom greškom izuzetno je zahtjevana za cijeli zdravstveni tim. Kvalitetna zdravstvena njega jedan je od ključnih segmenata u oporavku djece srčanih bolesnika i njihovog daljnjeg rasta i razvoja, stoga medicinske sestre i tehničari imaju veliku i bitnu ulogu u predoperativnom i postoperativnom djelu. Medicinske sestre trebale bi imati više stručnog znanja i iskustva o prirođenim srčanim greškama, jer samo znanje osigurava kvalitetnu zdravstvenu njegu bolesnom djetetu.

Ključne riječi: dijete, prirodene srčane greške, medicinska sestra, zdravstveni odgoj, zdravstvena njega djeteta s prirođenom srčanom greškom

Summary

Anomalies and diseases of the heart have severe consequences because of the big importance of the heart in the human body physiology. Some of the heart problems present themselves at birth, while others are discovered later in life. Congenital, mostly structural heart diseases have the highest incidence and occur in approximately 0,6-1% of all newborn babies. They are a big challenge for obstetricians, neonatologists and other healthcare professionals involved in treating such patients. Structural heart diseases are the most frequent and the most severe anomalies of an organic system in human body. They are considered as the most common cause of death in perinatal and early neonatal period of life. Among congenital diseases the heart anomalies are the most frequently carried from the childhood in adult life and became chronic diseases.

Congenital heart disease (CHD) develops in prenatal period when the heart and/or great arteries and/or veins don't develop normally. Heart disease presents itself in the newborns mostly as cyanosis and dyspnea. These symptoms are seen frequently in other conditions like respiratory diseases, so the prompt diagnose is very important. Early diagnostic of the heart problems in newborn decreases morbidity and mortality. Almost four fifths (77%) of all kids born with the congenital heart disease survive the childhood period. They are mostly in good condition and don't need medications but some of them need continuous medical specialist's surveillance, treatment and care. In the development of CHD environmental factors (bacteria, viruses, drugs, alcohol and diseases of the mother....) play important role, primarily in the first trimester of pregnancy. CHD influence a quality of life of an child and it's family and they need support and understanding from healthcare professionals. Improvements in treating the congenital heart diseases give us an opportunity to perform surgical intervention early in neonatal period and good nursing care and bigger efforts of all healthcare professionals are required. The children are the very complex and delicate part of the human population, so the specific healthcare procedures are necessary. Nursing care for the child with congenital heart disease is very complex and demanding for whole healthcare team.

Quality of nursing care is one of the key elements in recovery of the children with heart diseases and growth and development of each child, therefore nurses and medical technicians have big and important role in preoperative and postoperative treatment and care. Nurses should have more professional knowledge and experience in the care for patients with congenital heart diseases, because only the knowledge provides good healthcare for the sick child.

Keywords; child, congenital health disease, nurse, health education, healthcare and nursing for the child with congenital heart disease

Popis korištenih kratica

PSG - prirodna srčana greška

PGE2 - prostaglandini (vazodilatatori)

PaO2 - parcijalni tlak kisika

SSRI - selektivni inhibitori ponovne pohrane serotonina

VEGF - eng. vascular endothelial growth faktor (faktori rasta)

VSD - Ventrikularni septalni defekt

ASD - Atrijski septalni defekt

PDA - eng. Patent ductus arteriosus (otvoreni Botallov duktus)

TORCH test - test krvi na slijedeće bolesti: Toxplazmoza, Ostale inf. (sifilis, hepatitis B, varicella zoster) , Rubella virus, Cytomagalovirus (CMV), Herpes symplex virus

AV kanal - atrij ventrikularni kanal

UZV - ultrazvuk

CT - kompjuterizirana tomografija

MRI - nuklearna magnetska rezonanca

JIL - jedinica intenzivnog liječenja

Sadržaj

1.	Uvod.....	1
2.	Razvoj srca.....	2
2.1.	Anatomija i fiziologija zdravog srca	2
2.2.	Fetalni krvotok	3
2.3.	Postnatalna prilagodba krvotoka	4
3.	Prirođene srčane greške	5
3.1.	Etiologija PSG.....	5
3.2.	Podjela PSG.....	6
3.3.	Prirođene srčane greške bez patološkog spoja između sistemnog i pulmonalnog optoka (greške bez pretoka)	7
3.4.1	Koarktacija aorte	7
3.4.2	Valvularna aortna stenoza	9
3.4.3	Pulmonalna stenoza.....	10
3.5	Prirođene srčane greške s arterijsko-venskim (lijevo – desnim)..... pretokom.....	12
3.5.1	Ventrikularni septalni defekt (VSD).....	12
3.5.2	Atrijski septalni defekt (ASD).....	14
3.5.3	Atrioventrikularni septalni defekti.....	15
3.5.4.	Otvoreni duktus Botalli	16
3.6	Prirođene srčane greške s desno-lijevim pretokom (cijanotične srčane greške).....	18
3.6.1	Tetralogija Fallot	18
3.6.2	Potpuna transpozicija velikih arterija	19
3.6.3	Zajedničko arterijsko deblo	21
4.	Dijagnostika i liječenje	22
4.1.	Prenatalna dijagnostika	22
4.1.1.	Fetalna ehokardiografija	22
4.2.	Postnatalna dijagnostika	23
4.2.1.	Anamneza.....	23
4.2.2.	Fizikalni pregled.....	23
4.2.3.	Elektrokardiografija	25
4.2.4.	Ehokardiografija (UZV).....	26
4.2.5.	Nuklearna magnetska rezonanca (MRI) i kompjuterizirana tomografija (CT).....	26
4.2.6.	Kateterizacija srca	26
4.2.7.	Test hiperoksije	27
4.2.8.	Pulsna oksimetrija	27
4.2.9.	Centralni venski tlak.....	27
4.2.10.	Ravnoteža tekućine i elektrolita	28
5.	Uloga medicinske sestre	29
5.1.	Zdravstveno odgojni rad s roditeljima	29
6.	Zdravstvena njega djeteta s prirođenom srčanom greškom.....	31

6.1. Procjena stanja novorođenčeta	32
6.1.1. Kardiološki status	33
6.1.2. Respiratorni status	33
6.1.3. Održavanje tjelesne temperature	33
6.1.4. Neurološki status	34
6.1.5. Najčešće sestrinske dijagnoze po Gordon kod djeteta s PSG su:	34
6.2. Proces zdravstvene njege novorođenčeta s PSG	35
6.3. Predoperativna priprema djeteta i njegovih roditelja	37
6.4. Postoperativna skrb za dijete	38
6.5. Edukacija djeteta i obitelji nakon operativnog zahvata.....	40
7. Zaključak.....	42
8. Literatura.....	43
9. Popis slika i tablica	45

1. Uvod

Pedijatrija je grana medicine, koja se bavi djecom. U najranijem razdoblju djetetova života njegov metabolizam i fiziologija jako se razlikuju od odraslih, poslije, kako dijete raste, razlike su sve manje. Pedijatrija se bavi sa dva potpuno jedinstvena sustava; to su rast i razvoj. [1]

Prirodne srčane greške (u nastavku PSG) nepravilnosti su u razvoj srca i velikih krvnih žila . Najteže greške obično su vidljive već par sati do nekoliko dana nakon rođenja, kod lakših PSG simptomi se javljaju kasnije, neki tek u razdoblju malog djeteta ili u školskoj dobi. [2]

Prirodnu srčanu grešku ima 0,6 – 1,0 % živorođene djece od kojih trećina ima tešku kliničku sliku prvih tjedana života. Polovina smrtnih ishoda zbog PSG-a događa se u prvom mjesecu života. [3]

Kod 37% djece s PSG u prvih 24 sata javljaju se problemi sa disanjem. Važni, ali često zanemaren simptom teške prirodne bolesti srca, jesu problemi kod hranjenja, što je obično prvi znak popuštanja srca. Djeca s PSG imaju smanjen apetit i aktivnost hranjenja predstavlja im fizički napor. [4]

Važnu ulogu u liječenju i zbrinjavanju djeteta sa PSG ima i medicinska sestra. Njen zadatak je skrb nad djetetom, mjerenje vitalnih funkcija, prepoznavanje neželjenih simptoma i pravilno i pravovremeno djevovanje u slučaju pojave istih. [2] Medicinska sestra ima važnu ulogu pri uspostavi terapijskog odnosa s djetetom i njegovom obitelji. Bitno je da medicinska sestra dijete i obitelj poštuje, s njima sudjeluje i podupire ih. Medicinska sestra je zagovornica i skrbnica obitelji i bolesnog djeteta, djeluje na području prevencije bolesti i promocije zdravlja, radi na razvoju zdravstvene njege na području pedijatrije, zdravstveno odgaja, koordinatorica je, planira zdravstvenu njegu i radi na načelima etičkih i moralnih pretpostavki . [5]

2. Razvoj srca

Pregrađivanje srčanih pretklijetki počinje u petom tjednu trudnoće. Najprije nastaje primarna (septum primum), a nakon toga sekundarna pregrada (septum secundum).

Prema klasičnom modelu razvoja srca, proces počinje kad se tanka membrana (septum primum) počinje oblikovati na stražnjem i gornjem zidu atrija. Membrana raste te se napokon spoji s tkivom endokarda). Dok membrana raste, između nje i endokardijalnih jastučića postoji otvor, primarno ušće (ostium primum), koji se zatvori kad se ove dvije strukture spoje. Prije nego što se ostium primum posve zatvori, u primarnoj pregradi stvori se mali otvor, sekundarno ušće (ostium secundum). Krajem petog tjedna embrionalnoga života počinje druga faza razvoja kad se u atriju počinje oblikovati sekundarna pregrada. Ova membrana također raste prema endokardijalnim jastučićima i prekriva sekundarno ušće. Sekundarna pregrada ostaje nepotpuna. Ovalni otvor (fossa ovalis; foramen ovale) otvor je koji ostaje nakon što završi rast sekundarne pregrade. [2]

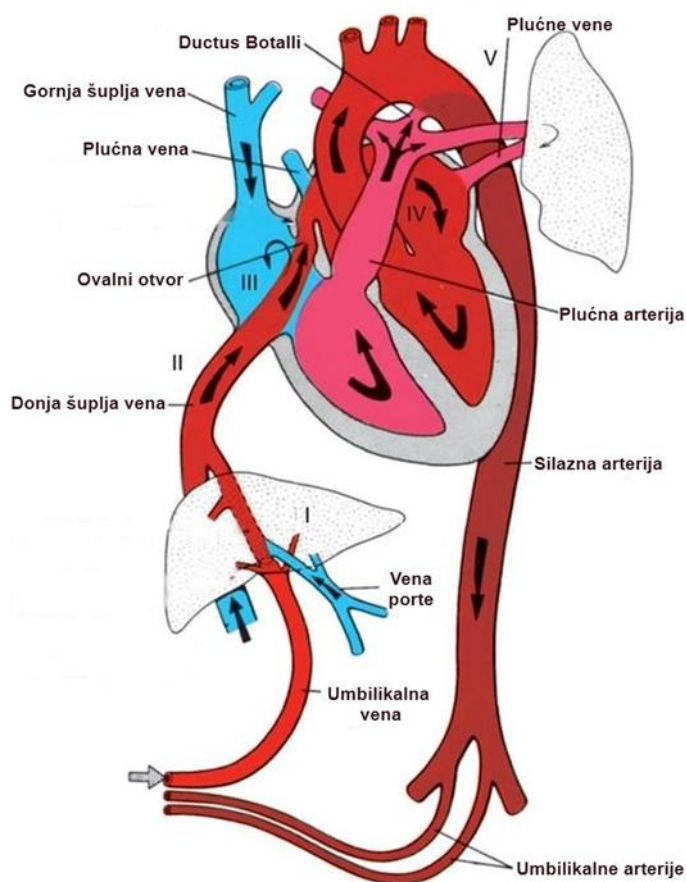
2.1. Anatomija i fiziologija zdravog srca

Srce je mišićni organ građen od četiri komore, dva atrija i dva ventrikula između kojih se nalaze srčani septumi. Atrijski septum građen je od debljeg i tanjeg dijela. Tanji dio atrijskog septuma odgovara ovalnom otvoru, fossi ovalis. Ventrikularni septum također je građen od dvaju dijelova. Pars membranacea nalazi se u bazi ventrikularnog septuma, a pars muscularis iznad njega. Između atrija i ventrikula nalaze se srčane valvule. Na desnoj strani srca nalazi se trikuspidna valvula, a na lijevoj mitralna, odnosno bikuspidna valvula. Između lijevog ventrikla i plućne arterije nalazi se pulmonalna valvula dok se između desnog ventrikula i aorte nalazi aortna valvula. [6]

Krvotok se odvija preko gornje i donje šuplje vene koje dovode deoksigeniranu krv iz perifernih dijelova tijela u desni atrij. Iz desnog atrija krv odlazi u desni ventrikul i dalje preko plućne arterije do pluća. U plućima se krv oksigenira i vraća se plućnim venama u lijevi atrij. Iz lijevog atrija krv odlazi u lijevi ventrikul, a onda odlazi u aortu i dalje u sistemnu cirkulaciju. [2]

2.2. Fetalni krvotok

Postoji nekoliko razlika između fetalnog i adultnog krvotoka. Fetus oksigeniranu krv dobiva od majke preko posteljice, koja putem umbilikalnih vena dolazi do srca. Na fetalnom atrijskom septumu nalazi se foramen ovale, kroz koji krv iz desnog atrija odlazi u lijevi atrij. Plućnu arteriju i aortu povezuje ductus Botalli kroz koji krv ide iz plućne arterije u aortu. Iz aorte krv odlazi do posteljice putem dvaju umbilikalnih arterija. Prvim udisajem djeteta i prekidom placentarnih žila krvotok se u potpunosti mijenja. S početkom funkcioniranja plućne cirkulacije dolazi do zatvaranja foramena ovale. Ductus Botalli ostaje otvoren još neko vrijeme nakon rođenja, ali ima obrnuti protok od onoga za vrijeme intrauterinog života. Zatvara se daljnjim povećanjem oksigenacije i lučenjem prostaglandina. Svako rano postnatalno patološko povećanje otpora u plućnoj cirkulaciji može, ako preraste otpor u sistemnom optoku, vratiti odnose kakvi su bili u fetalnoj dobi. [2] Fetalni krvotok prikazan je na slici broj 2.2.1.



Slika br. 2.2.1. Fetalni krvotok, izvor: <http://cardiovascularsystemud.weebly.com/fetal-circulation.html>

2.3. Postnatalna prilagodba krvotoka

Početak ekstrauterinog života prate dinamične hemodinamičke promjene. Rođenjem pada otpor u plućnim žilama, a plućni protok povećava se deset puta. Nestanak posteljice povećava sistemni tlak i otpor u žilama na vrijednosti iznad plućnih te smjer kolanja kroz duktus Botalli okreće u lijevo- desni. Povećani dotok krvi u lijevi atrij funkcionalno zatvara ovalni otvor. Potkraj prvog dana života funkcionalno se zatvara duktus Botalli. [3]

U terminske novorođenčadi porast parcijalnog tlaka kisika (PaO_2) i pad koncentracije cirkulirajućih vazodilatatora (PGE_2 , PGI_2) nakon poroda, potiče kontrakciju stanica glatkog mišićja duktusa Botalli što dovodi do funkcionalnog zatvaranja duktusa unutar nekoliko sati. Uspješna kontrakcija stvara lokaliziranu „hipoksičnu zonu“, uzrokuje smrt stanica i produkciju faktora rasta $TGF\beta$ i VEGF (engl. vascular endothelial growth factor-VEGF). Sve to rezultira vaskularnim remodeliranjem i anatomskim zatvaranjem duktusa. [7]

Isto se ne događa u prijevremeno rođene djece. Odgođeno ili spriječeno postnatalno zatvaranje duktusa Botalli u nedonoščadi nastaje zbog smanjene osjetljivosti duktalnih mišićnih stanica na kisik i njihove povećane osjetljivosti na PGE_2 dolazi do relaksacije glatkog mišićja duktusa. Nepotpunoj konstrikciji duktusa doprinosi i nezrelost kalijevih i kalcijevih kanala. Neuspjeh lokalnog formiranja hipoksične zone u nedonoščadi uzrokovan nepotpunom i nedostatnom kontrakcijom sprječava i pravo anatomsko zatvaranje duktusa. Upravo se tako može objasniti sklonost ponovnog otvaranja duktusa nakon ehokardiografski dokazanog zatvaranja. [8]

3. Prirodene srčane greške

Prirodene srčane greške javljaju se s učestalošću od 6 -10 oboljelih na 1000 novorođene djece. One se dobro podnose u fetalnoj dobi zbog paralelne prirode fetalnog krvotoka jer oba ventrikla istodobno istiskuju krv zajedno u sistemnu cirkulaciju. Tek nakon isključenja majčina krvotoka i zatvaranja fetalnih putova kolanja krvi, djetetov kardiovaskulatni sustav samostalno preuzima hemodinamički teret pa anomalija postaje manifestna. [9]

PSG su skupina velikih strukturnih abnormalnosti, koje su prisutne već kod rođenja djeteta. Kongenitalne malformacije srca i velikih krvnih žila su anomalije koje se javljaju vrlo rano u embrionalnoj fazi razvoja fetusa i razvijaju se tijekom cijele gestacije. Kada je prisutna PSG, morfologija i fiziologija srca te cirkulacija promijenjena je već od ranog embrionalnog razvoja.[10] Zbog modernih operativnih intervencija, perioperativne skrbi i boljeg razumijevanja PSG očekuje se da više od 85 % djece doživi odraslu dob. [11]

3.1. Etiologija prirodnih srčanih greški

Etiologija PSG-a u većini je slučajeva nepoznata . Naime, neke su greške genetski određene, dok druge nastaju tijekom embrionalnog i fetalnog razvoja uslijed toksičnog djelovanja neke supstance ili infekcije. Genetički čimbenici najzastupljeniji su od svih uzroka PSG-a. Kromosomske abnormalnosti javljaju se u 5 do 10%, a genske promjene u 3 do 5% slučajeva PSG-a. Od 2 do 4 % PSG-a povezano je s intrauterinom izloženosti teratogenima, infekcijama i kroničnim bolestima majke. Najčešći uzroci nastanka PSG-a jesu: lijekovi, alkohol, droge, infektivne, metaboličke, toksične te fizikalne nokse. Kao najteratogenije supstance navode se: talidomid, litij, antikonvulzivi (fenitoin i valproat), antidepresivi (selektivni inhibitori ponovne pohrane serotonina (SSRI) i noradrenalina), benzodiazepini i barbiturati, vitamin A, retinoična kiselina itd.. Dokazano je da deficit folata ili upotreba njihovih antagonista tijekom trudnoće imaju teratogeni učinak. Majčina konzumacija alkohola i droga tijekom trudnoće povezana je s pojavom VSD-a i ASD-a kod djeteta. TORCH infekcija u prvom tromjesečju trudnoće, gripa, HIV infekcija i druge akutne febrilne infekcije majke mogu dovesti do nastanka PSG-e, anomalija pulmonalne valvule, periferne stenoze pulomonalne arterije, VSD-a, koartkacije aorte i drugih anomalija kod djeteta. [12]

Brojna istraživanja pokazala su da šećerna bolest majke uzrokuje nastanak PSG-a ako se javi prije sedmog tjedna gestacije. Hiperglikemija ima utjecaj na kontrolu organogeneze i pojavu fetalnih malformacija. Fenilketonurija kod majke povezana je s pojavom tetralogije Fallot i VSD-om. Od ostalih kroničnih bolesti majke spominju se sistemni eritemski lupus (SLE), bolesti veziva

pa čak i pretilost. Izloženost majke rendgenskom zračenju ubraja se u skupinu fizikalnih trauma povezanih s pojavom PSG-a.

Smatra se da 85 % PSG-a ima multifaktorijalnu etiologiju pogotovo ako je PSG jedina malformacija kod djeteta. [12]

3.2. Podjela PSG

Tradicionalno se prirođene srčane greške s hemodinamskog motrišta dijele na dvije velike skupine:

- greške bez patološke komunikacije između sistemnog i pulmonalnog optoka (mane bez šanta)
- greške s patološkim spojem između sistemnog i pulmonalnog optoka (greške sa šantom)

Mane sa šantom dijele se na:

- mane s arterijsko-venskim (lijevo-desnim) šantom
- mane s vensko-arterijskim (desno-lijevim) šantom ili s dvosmjernim šantom . [13]

Moderna klasifikacija dijeli PSG obzirom na patofiziološke i hemodinamične promjene koje je prate. Tu se PSG dijele na PSG koje imaju :

- povećan plućni krvotok
- smanjeni plućni krvotok
- opstrukciju velikog krvotoka
- miješani defekti, gdje preživljavanje djeteta ovisi o miješanju velikog i malog krvotoka.[14]

Hemodinamska podjela prirođenih srčanih mana prikazana je na tablici br. 3.2.1

Kategorija srčane mane	Primjeri
Bez patološkog spoja između sistemnog i plućnog optoka (bez pretoka)	Pulmonalna stenoza
	Koarktacija aorte
	Aortna stenoza
S lijevo- desnim pretokom	Ventrikularni septalni defekt (VSD)
	Atrijski septalni defekt (ASD)
	Otvoreni duktus Botalli
S desno- lijevim pretokom	Tetralogija Fallot
	Trikuspidalna atrezija
	Transpozicija velikih krvnih žila
	Zajednički arterijski trunkus

Tablica 3.2.1. Hemodinamska podjela prirodnih srčanih mana. Prema: D. Mardešić, Pedijatrija, Školska knjiga, Zagreb, 2016.

3.3. Prirodene srčane greške bez patološkog spoja između sistemnog i pulmonalnog optoka (greške bez pretoka)

Prirodene srčane greške bez patološkog protoka nazivaju se još opstruktivne srčane greške. Karakterizira ih otežan protok krvi, bez preusmjerenja krvi, što uzrokuje povišenje tlaka iznad opstrukcije. Nastalo preopterećenje proksimalno od opstrukcije može izazvati hipertrofiju klijetke i popuštanje srca. Glavi znak je šum na srcu, koji nastaje uslijed turbulentnog protoka kroz suženo (stenotično) područje. Primjeri su koarktacija aorte (čini 6-10% svih PSG), prirođena stenoza aorte, koja čini 3 do 6% prirodnih srčanih grješaka i prirođena stenoza plućne arterije, koja čini 8 do 12%. [2]

3.4.1 Koarktacija aorte

Koarktacija aorte je prirođeno suženje lumena aorte različitog stupnja, a može biti locirano na bilo kojem mjestu distalno od polazišta a. subclaviae sinistrae pa sve do bifurcatio aortae. Čini 6-10% svih prirodnih srčanih grješaka, a najčešće se nalazi u području istmusa aorte, kratkog segmenta aorte smještenog distalno od odvajanja a.subclaviae sinistrae, u razini pripoja ductusa

arteriosusa. S obzirom na lokalizaciju i hemodinamske karakteristike treba razlikovati postduktalnu od preduktalne koarktacije.

Postduktalna koarktacija označava se i kao adultni tip jer se simptomi obično pojavljuju tek u kasnijoj školskoj dobi i adolescenciji. Hemodinamika je obilježena arterijskom hipertenzijom u atreijama proksimalno od stenoze (glava i gornji udovi) i relativnom hipotenzijom u donjim udovima. U tijeku djetinjstva razvija se kolateralni krvotok, mimo stenotične aorte; put teče od arterije supklavije, preko arterija mamarija do interkostalnih arterija, trbušne aorte i femoralnih arterija. Najvažniji je znak koarktacije aorte arterijska hipertenzija na gornjim udovima, a na nogama je odsutna ili je znatno niža (uz napomenu kako je normalno arterijski tlak na nogama za oko 20 mmHg viši nego na rukama). Pulsacije femoralne arterije vrlo su slabe ili se ne mogu palpirati, dok su pulsacije arterija na rukama i karotidama snažne.

Elektrokardiogram i rentgenske snimke u prvim su godinama života obično normalni no u školskoj dobi razvijaju se znakovi hipertrofije lijeve klijetke.

Ehokardiografski mogu se obično prikazati luk aorte i mjesto koarktacije sa svim važnijim pojedinostima, kao i koncentrična hipertrofija lijeve klijetke.

Liječenje. Ako nema dodatnih anomalija može se do navršene treće godine učiniti balonska dilatacija koarktacije. U velikog se broja bolesnika koarktacija mora liječiti kardiokirurškim pristupom uz resekciju suženog mjesta i uz razne varijante spajanja odvojenih dijelova primjenom zakrpe ili bez nje. Optimalna je dob između 3 i 6 godina, s vrlo niskim mortalitetom.

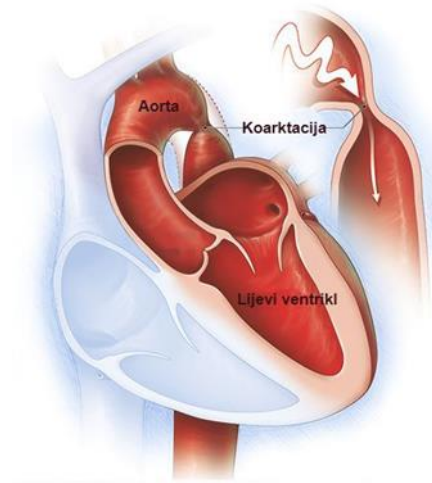
Prognoza je dobra u većine bolesnika ako se greška ukloni na vrijeme pa se tako spriječi razvoj trajnih posljedica teške arterijske hipertenzije. Uz redovitu kontrolu i dodatnu konzervativnu terapiju moguće arterijske hipertenzije, bolesnici mogu doživjeti normalni životni vijek s dobrom kvalitetom života.

Preduktalna koarktacija obično je kombinirana s otvorenim arterijskim duktusom koji se ulijeva distalno od stenoze pa desno srce opskrbljuje donje udove krvlju iz plućne arterije kroz otvoreni duktus Botalli. Zbog toga može postojati cijanoza samo na donjim udovima uz normalne pulzacije femoralnih arterija.

Klinički se bolest očituje ranim zatajenjem srca i smrću već u novorođenačkoj ili ranoj dojenačkoj dobi, pa se taj oblik označava i kao infantilni oblik koarktacije aorte. Ovaj tip koarktacije operira se već u dojenačkoj dobi.

Liječenje. U novorođenčadi s preduktalnom koarktacijom treba liječiti srčanu dekompenzaciju i prostaglandinima održavati otvoreni duktus Botalli. [13]

Koarktacija aorte prikazana je na slici br. 3.4.1.1.



Slika br. 3.4.1.1. Koarktacija aorte, izvor: <http://www.mayoclinic.org/diseases-conditions/coarctation-of-the-aorta/multimedia/coarctation-of-the-aorta/img-20007864>

3.4.2 Valvularna aortna stenoz

Prirodna aortalna stenoz može biti valvularna, subvalvularna ili supralvalvularna. Puno je češća u muške djece i najčešće je valvularna.

Valvularnu stenozu karakteriziraju uglavnom dva umjesto tri zaliska, koji se nepotpuno otvaraju. Posljedica toga je povećan otpor prolasku krvi za vrijeme sistole, a to pak izaziva porast tlaka u lijevom ventriklu te nakon nekog vremena rezultira hipertrofijom lijeve klijetke. U mirovanju nalazimo normalni srčani minutni volumen, no budući da se isti ne može dovoljno povećati prilikom fizičkog napora, posljedično može izazvati kratkotrajnu ishemiju mozga s ili bez sinkope, a iznimno i naglu smrt. U 25 % bolesnika zapažena je i popratna aortalna rerurgitacija.

Klinički se stenoz aorte najčešće otkriva auskultacijom predškolskog ili školskog djeteta pri sistematskiom pregledu. Subjektivno, bolesnici ne moraju imati nikakvih tegoba ili se vremenom javljaju smetnje u smislu bljedila, vrtoglavica ili pak sinkopa za vrijeme fizičke aktivnosti. Kod vrlo jakih stenoz s izrazitom hipertrofijom miokarda, može se javiti i insuficijencija lijevog srca već u dojenačko doba.

Rentgenski nalaz srca je normalan, u težim slučajevima može pokazivati hipertrofiju lijevog ventrikla. Ponekad se vidi poststenotična dilatacija aorte pa srčana sjena ima karakterističan oblik tzv. „patkasto srce“. Elektrokardiogram pokazuje znakove hipertrofije lijevog ventrikula koji ne moraju biti proporcionalni stupnju stenoz, ali se mogu pojačavati razmjerno pogoršanju

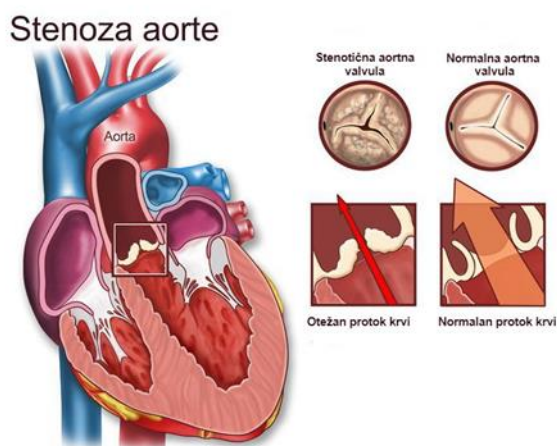
hipertrofije miokarda. Ultrazvučnom dijagnostikom može se procijeniti smještaj i stupanj stenozе, izgled valvule, širinu korijena aorte te dodatne anomalije srca.

Prognoza ovisi o stupnju stenozе i hipertrofije miokarda. Tako je dijete s teškim stupnjem stenozе ugroženo ventrikularnim aritmijama i sinkopama, a moguća je i pojava endokarditisa na stenotičnoj valvuli te mogućnost zatajenja lijevog srca i edema pluća.

Liječenje. Konzervativna terapija aortalne stenozе nije moguća. Inotropni lijekovi imaju smisla samo do stabilizacije krvotoka ako je srce dekompenzirano. Kod novorođenčeta s kritičnom aortnom stenozom daju se prostaglandini radi održavanja otvorenim duktusa Botalli do trenutka dilatacije ili operacije valvule.

Balonskom dilatacijom aortalne valvule nastoji se smanjiti gradijent tlaka na 45 mmHg ili manje jer to jamči život bez većih teškoća.[13]

Stenoza aorte prikazana je na slici br. 3.3.2.1.



Slika br.3.3.2.1 Stenoza aorte ,izvor: <http://www.mountsinai.org/interventional-cardiology>

3.4.3 Pulmonalna stenoza

Pulmonalna stenoza može biti valvularna (oko 80 % od svih pulmonalnih stenozа) ili infundibularna. Rijetke su supravalvularne ili periferne stenozе pulmonalnih arterija.

Valvularna pulmonalna stenoza kao samostalna mana čini 7-10% svih prirođenih grešaka. Ovdje je riječ je o prirođenom sraštanju komisura između pulmonalnih zalistaka, tj. nerazdvajanju kuspisa, tako da valvula ima oblik kupole koja se izbočuje prema plućnoj arteriji, s manjim ili

većim otvorom na vrhu. Hemodinamska je posljedica otežan prolaz krvi, povišen tlak u desnoj klijetki uz hipertrofiju desne klijetke i retrogradno desne pretklijetke.

Blaga plućna stenoza definira se maksimalnim sistoličkim gradijentom do 40 mmHg, a teška gradijentom tlaka koji je veći od 80 mmHg. Srčani minutni volumen u mirovanju je normalan, pri fizičkom naporu često se nedovoljno poveća pa se tada javlja jača ili slabija dispneja, rjeđe sinkopa. Ova mana najčešće se otkrije slučajno pri auskultaciji srca, budući da uz blagu i umjerenu stenozu tegobe nisu previše izražene. S druge strane, uz jaču stenozu javlja se dispneja i cijanoza u naporu, a uz jaku stenozu, simptomi su izraženi već u novorođenačkoj dobi, također dispneja, periferna cijanoza pa čak i hepatomegalija.

Kliničkim pregledom palpira se strujanje u području prekordija, koje se širi subklavikularno lijevo te prema vratu.

Rentgenski nalaz srca može biti normalan ili pak pokazuje znakove hipertrofije desnog ventrikula. Može se vidjeti i poststenotična dilatacija trunkusa arterije pulmonalis.

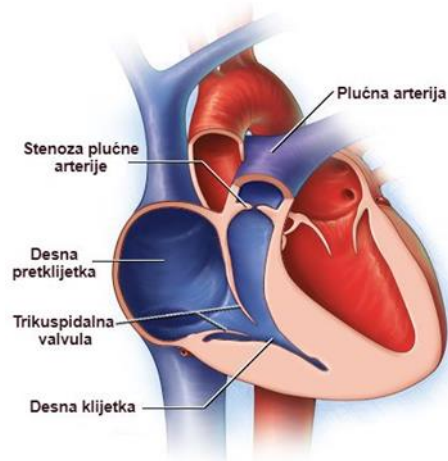
Elektrokardiogram pokazuje devijaciju električne osi udesno, hipertrofiju desnog ventrikula, a ponekad i P-dekstrokardijale.

Liječenje. U novorođenačkoj dobi kritična pulmonalna stenoza zahtjeva liječenje prostaglandinima da bi se održao otvorenim duktus Botalli prije dilatacije valvule balonom.

Blaga stenoza ima dobru prognozu i ne traži nikakvo liječenje. Umjerena i teška stenoza danas se liječi ponajprije endoluminalnom dilatacijom uz pomoć balona. Kirurška korekcija radi se ako je riječ o teškoj displaziji pulmonarne valvule.

Infundibularna pulmonalna stenoza razmjerno je rijetka kao samostalna greška. Ovaj tip stenozе može se razviti u djece s velikim VSD-om kao posljedica hipertrofije izlaznog dijela desne klijetke pa je s vremenom njihova hemodinamika slična onoj u tetralogiji Fallot. Klinička slika i simptomi slični su onima koji se javljaju u valvularnoj stenozu, uz napomenu kako su strujanje i šum locirani u 3. ili 4. interkostalnom prostoru lijevo. Liječenje i prognoza ovise u stupnju stenozе.[13]

Stenoza pulmonalne arterije prikazana je na slici br. 3.4.3.1.



Slika br. 3.4.3.1. Stenoza pulmonalne arterije,

Izvor: <https://www.pinterest.com/bgoodenough/open-heart-surgerytwin-facts/>

3.5 Prirodne srčane greške s arterijsko-venskim (lijevo – desnim) pretokom

Osnovno je obilježje grešaka s lijevo- desnim pretokom da je plućni optok zbog lijevo-desnog pretoka veći od sistemnog i da nema cijanoze. U nekim slučajevima znakovi srčane insuficijencije nastaju već intrauterino pri kraju trudnoće (fetalni hidrops) ili odmah nakon rođenja. [13]

3.5.1 Ventrikularni septalni defekt (VSD)

Ventrikularni septalni defekt najčešća je prirodna srčana greška, a čini oko 25% svih prirodnih srčanih greški. VSD često je dio brojnih drugih srčanih greški, kao što su: transpozicija velikih krvnih žila, tetralogija Fallot, zajednički atrioventrikularni kanal i dr.

Može biti vrlo malen i ne treba ga liječiti, ali i vrlo veliki pa je uzrokom razvoja pridružene plućne hipertenzije. Lokalizacija defekta je moguća na bilo kojem dijelu ventrikularnog septuma, iako je VSD ipak najčešći u membranoznom području ispod trikuspidalne valvule (80%). Kada je VSD smješten na mišićnom dijelu septuma, često postoji više otvora. [13]

Patofiziologiju i hemodinamiku VSD-a karakterizira lijevo-desni pretok koji je uvjetovan ponajprije razlikama u tlakovima između lijeve i desne klijetke, a ovisan je i o veličini otvora i plućnoj vaskularnoj rezistenciji.

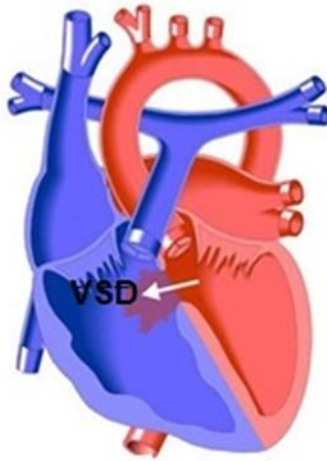
Klinička slika ovisi o veličini pretoka. Tako, tijekom više godina, u pacijenata s velikim pretokom nastaju primjene u području tunike intime krvnih žila, plućna vaskularna rezistencija se povećava pa s vremenom pretok postaje dvosmjernan, a naposljetku, dolazi i do potpune reverzije pretoka te je sad dominantan desno-lijevi pretok. Takvo stanje naziva se Eisenmengerov sindrom te je u tom stadiju bolest inoperabilna. Naime, kada bi se u toj fazi pacijent podvrgnuo operativnom zahvatu zatvaranja defekta, rezultat bi bio zatvaranje jedinog „oduška“ kojim se zapravo odterećuje tlakom preopterećen desni ventrikul pa bi taj nedostatak „oduška“ izazvao prekomjerno opterećenje desnog ventrikula s posljedičnim zatajenjem.

Klinički, u djece s malim defektom, malim lijevo-desnim pretokom i bez povišene plućne vaskularne rezistencije, subjektivnih tegoba nema, a na srčanu grešku se posumnja nakon auskultacije kojom se čuje tipičan holosistolčki šum uz lijevi rub sternuma u području III. ili IV. interkostalnog prostora. Elektrokardiogram i rentgenogram srca i pluća su uredni. U djece s defektom srednje veličine, u pravilu postoji veliki lijevo-desni pretok, plućni arterijski tlak je blago do umjereno povišen, što se naziva hiperdinamsko povećanje tlaka, a simptomi su izraženi u vidu dispneje, tahipneje, prekomjernog znojenja, slabijeg tjelesnog razvoja, teškoća pri sisanju, učestalih respiratornih infekcija te moguće insuficijencije srca.

Za dijagnostiku, od velike je važnosti ultrazvuk pa se tako ehokardiografski može prikazati svaki defekt promjera 2-3mm, a doplerskom tehnikom utvrde se detalji o protoku kroz defekt. Kateterizacija srca i angiografija važne su za dobivanje dodatnih podataka važnih za budući operativni zahvat.

Veliki broj djece sa VSD-om nemaju nikakvih simptoma. Određen broj dojenčadi i manje djece imaju velikih problema s recidivima respiratornih infekcija te insuficijencijom srca, od kojih jedan broj djece i umire. U manjeg broja pacijenata do mlađe odrasle dobi razvije se plućna hipertenzija s lošijom prognozom te nakon nekog vremena nastupa insuficijencija desne strane srca. Određen broj djece oboli od infektivnog endokarditisa te im upravo o komplikaciji ovisi daljnji tijek bolesti. Liječenje: djecu s malim defektima, koja nemaju simptoma, nije potrebno liječiti. U djece s većim lijevo-desnim pretokom i simptomima liječenje je kirurško s posljedično dobrom prognozom, uz napomenu kako djecu s pulmonalnom hipertenzijom postoperativno valja kontinuirano pratiti zbog moguće progresije plućnih promjena, bez obzira na uspješan ishod kirurškog zahvata. [13]

Ventrikularni septalni defekt (VSD) prikazan je na slici br. 3.5.1.1.



Slika br. 3.5.1.1. Ventrikularni septalni defekt , izvor: <http://www.pted.org/?id=ventricularseptal4>

3.5.2 Atrijski septalni defekt (ASD)

Atrijski septalni defekt čini oko 8% od svih prirođenih srčanih grešaka. Nastaje zbog nepotpunog zatvaranja pregrade između srčanih pretklijetki.

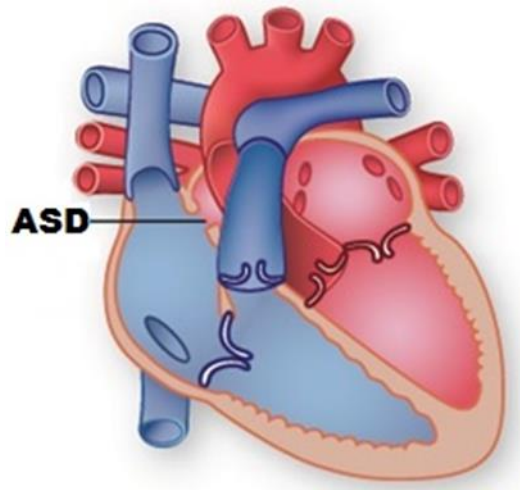
Postoje tri osnovna tipa ASD defekta:

1. Ostium secundum (ASD II) – nalazi se na razini fosse ovalis ,
2. Ostium primum (ASD I) – nalazi se u anteroinferiornom dijelu septuma,
3. Sinus venosus – nalazi se u stražnjem dijelu septuma, blizu ušća gornje ili donje šuplje vene (gornji i donji sinus venosus).

U većine djece interatrijska se pregrada potpuno zatvara spajanjem primarnog i sekundarnog septuma. Nepotpuno zatvaranje pregrade na jednoj od spomenutih razina razlogom je nastanka atrijskog septalnog defekta. Djeca s ASD-om u nižim dobnim skupinama obično nemaju simptome, ali zaostaju u rastu na tjelesnoj težini i visini i skloni su respiracijskim infekcijama. [9] Klinički, manja djeca nemaju tegoba, dok se u starije djece javljaju recidivi i reinfekcije pneumonija, čest je razvoj atelektaza te postoji ograničenje pri fizičkim aktivnostima.

Liječenje je kirurško, a ono se danas preporuča kod djece prije školske dobi, budući da je tada operativna smrtnost ispod 1%. Učini se operacija na otvorenom srcu. Alternativa operativnom zahvatu je zatvaranje defekta specijalnim kateterskim tehnikama. [13]

Atrijski septalni defekt (ASD) prikazan je na slici br. 3.5.2.1.



Slika br. 3.5.2.1. ASD , izvor: <http://www.texasheart.org/HIC/Topics/Cond/aseptal.cfm>

3.5.3 Atrioventrikularni septalni defekti

Defekt atrijskog septuma primuma i zajednički atrioventrikularni kanal su srčane greške koje imaju zajedničku embrionalnu osnovu. Mjesto spajanja atrijskog i ventrikularnog septuma s atrioventrikularnim zaliscima zove se i crux cordis (srčani križ).

Postoji mnogo varijanti ovih dviju grešaka. Zajednički atrioventrikularni kanal relativno je čest nalaz u djece s određenim sindromima, posebno u djece s Downovim sindromom.

Potpuni atrioventrikularni kanal obilježen je hemodinamski vrlo velikim lijevo-desnim pretokom na razini pretkljetki i kljetki uz insuficijenciju atrioventrikularnih zalizaka te mogućim manjim desno-lijevim pretokom.

Klinička slika ovisi o vrsti defekta. Ostium primum defekt, odnosno parcijalni atrioventrikularni kanal ne mora u prvim tjednima života raditi nikakve teškoće, ali ako je defekt veliki, postupno se razvijaju simptomi karakteristični za veliki lijevo-desni pretok, kao što su tvrdokorne respiracijske infekcije i smanjena sposobnost opterećenja. Nasuprot tome djeca s potpunim atrioventrikularnim septalnim defektom imaju rano kliničke simptome koji se prvih tjedana života pogoršavaju zbog smanjenja otpora u plućnim arterijama, kada prijete opasnost od srčane insuficijencije.

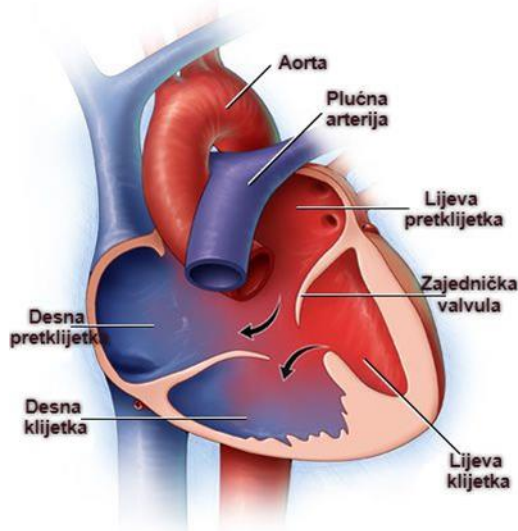
Rentgenski je srce u cijelosti povećano, segment plućne arterije je povećan, plućni krvožilni crtež je pojačan. Defekti iznad i ispod AV-zalistaka mogu se precizno ehokardiografski procijeniti, a

lijevo-desni pretok može se sa sigurnošću potvrditi kolordoplerski. Zahvaljujući tome kateterizacija se rijetko izvodi.

Liječenje obuhvaća konzervativne mjere zbog mogućih simptoma srčane insuficijencije ili plućne hipertenzije, palijativne operacije (npr. zaomčavanje- banding- izlaza plućne arterije) ako se greška odmah ne može operativno ispraviti. Ostium primum defekt operira se tijekom prvih nekoliko godina života, a kompletni AV-kanal već u dobi od 4 mjeseca.

Prognoza je danas uz razvijenu kardijalnu kirurgiju i dobru postoperacijsku njegu povoljna. Djeca imaju poteškoća ako se zbog zakašnjenja kirurškog zahvata razvije plućna hipertenzija.[13]

Zajednički atrioventrikularni kanal prikazan je na slici br. 3.5.3.1.



Slika br. 3.5.3.1 Zajednički atrioventrikularni kanal

izvor: <https://www.drugs.com/mcd/atrioventricular-canal-defect>

3.5.4. Otvoreni duktus Botalli

Otvoreni arterijski duktus jedna je od češćih srčanih grešaka, s učestalošću od 9-12% svih srčanih mana. Duktus Botalli ili arterijski duktus važna je struktura čija je zadaća u fetalnom životu provoditi krv iz plućne arterije u aortu kako bi se zaobišla plućna cirkulacija, s obzirom da su pluća intrauterino funkcionalno neaktivna. Za vrijeme intrauterinog života otvorenim ga drže povišene razine prostaglandina i niži parcijalni tlak kisika. Nekoliko sati nakon poroda, u donošene djece (novorođenčad rođena između 37.–42. tjedna) nastupit će zatvaranje duktusa Botallija. Ukoliko arterijski duktus ostane otvoren, krv kroz njega prolazi iz područja većeg tlaka u područje nižeg tlaka, dakle iz aorte u plućnu arteriju, što je suprotno intrauterinom protoku krvi. Ova srčana greška

češća je u djevojčica i nedonoščadi, a također se javlja u sklopu različitih embriopatija, npr. rubeolarne embriopatije. [12]

Hemodinamski je otvoreni arterijski duktus obilježen povećanim protokom krvi kroz pluća, što ovisi o njegovoj veličini i otporu u plućima.

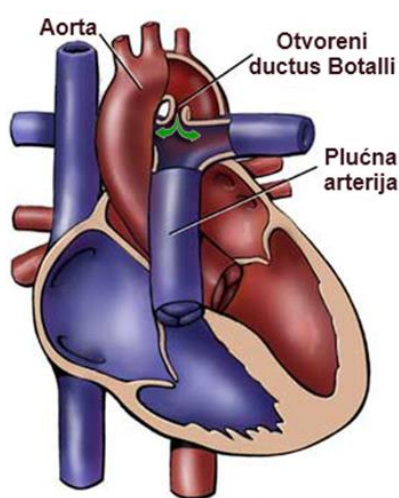
Već u ranoj novorođenačkoj dobi, a osobito u prematurne djece, kad je dijete dulje vrijeme podvrgnuto strojnoj ventilaciji pluća, duktus može biti razlog teške srčane insuficijencije, praćene tahipnejom, dispnejom i bronho-pulmonalnom displazijom.

U dojenčadi se srčana insuficijencija očituje dispnejom, pojačanim znojenjem, sporijim napredovanjem i sklonošću respiracijskim infekcijama, a kod veće se djece javlja zamaranje, umor i iscrpljenost. Uz malen duktus ne mora biti nikakvih simptoma. Tipičan fizikalni nalaz za otvoreni duktus je dobro punjen, nabijajući puls. Mjerenjem arterijskog tlaka nalazi se povećana razlika između sistoličkog i dijastoličkog tlaka.

Ehokardiografski se može izmjeriti promjer i procijeniti oblik duktusa te očitati sistolički i dijastolički gradijent prema aorti. Dobar ehokardiografski prikaz isključuje potrebu za kateterizacijom. Kateterizacija srca danas se izvodi većinom zbog zatvaranja duktusa umetanjem posebnih spirala (Coocova spirala) retrogradno kroz aortu ili postavljanjem posebnih čepova (Amplatzerov kišobran) anteretrogradnim putem.

Terapija. U novorođenčadi se duktus može zatvoriti indometacinom (antagonist prostaglandina), a katkad se već u inkubatoru mora kardiokirurški podvezati. Budući da veliki duktus može biti razlog srčane insuficijencije, dijete treba digitalizirati. [13]

Otvoreni duktus Botalli prikazan je na slici br. 3.5.4.1.



Slika br. 3.5.4.1. Otvoreni duktus Botalli (PDA) izvor: <http://www.cardiachealth.org/cardiac-healthcare-providers/surgical-anatomy/defects-with-a-left-to-right-shunt/pda>

3.6 Prirodene srčane greške s desno-lijevim pretokom (cijanotične srčane greške)

Cijanoza se klinički očituje modrom bojom sluznice i kože, pri čemu treba razlikovati centralnu od periferne cijanoze. Cijanoza je vidljiva samo ako krv sadržava najmanje 30 g/L ili više neoksigeniranoga hemoglobina. Kronična cijanoza bilo kojeg uzroka izaziva pojavu drugih klinički uočljivih promjena: zadebljani distalni krajevi prstiju (batičasti prsti), nokti konveksni i u uzdužnoj osi (poprečno je normalno), hiperplazija gingiva, zadebljanje sluznice nosa pa i grkljana (promuklost). [3]

Cijanotične srčane greške dijele se na tri podskupine:

- s pojačanim ili normalnim protokom krvi kroz pluća (npr. transpozicija velikih krvnih žila)
- sa smanjenim protokom krvi kroz pluća (npr. tetralogija Fallot)
- s plućnom hipertenzijom (promjene na plućnim krvnim žilama- vrlo su rijetke) [13]

3.6.1 Tetralogija Fallot

Tetralogija Fallot je najčešći oblik kongenitalne srčane greške s cijanozom, a čini 8-10% svih srčanih mana. Ovu desno-lijevu srčanu grešku karakteriziraju: plućna stenoza (obično valvularnog tipa, uz najčešće pridruženu infundibularnu stenozu), ventrikularni septalni defekt, dekstopozicija aorte koja "jaše" nad VSD-om te hipertrofija desnog ventrikula. Ako uz tetralogiju nalazimo i ASD (u oko 50% pacijenata), govorimo o pentalogiji. [9]

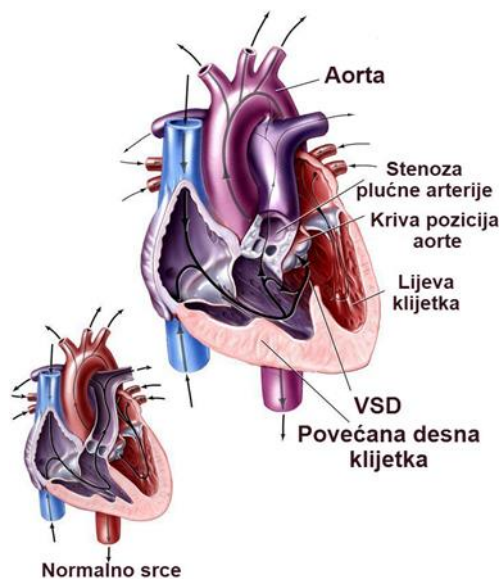
Hemodinamski je za tetralogiju bitan gradijent tlaka kroz stenotično pulmonalno ušće zbog kojega tlak u desnoj klijetki doseže i premašuje tlak lijeve klijetke – javlja se desno lijevi pretok. Iz tih odnosa javljaju se dvije glavne poteškoće- smanjena saturacija sistemne krvi sa smanjenom oksigenacijom tkiva i dispneja pri naporu.

Klinička slika. Samo oko trećine djece bude cijanotično u prvim danima poslije rođenja. U preostale djece cijanoza se pojavi tijekom prvih šest mjeseci ili kasnije. Ponekad je prvi simptom tzv. cijanotična kriza ili hipoksična kriza. Radi se o vrlo dramatičnom napadu pri čemu dojenče iznenada počne plakati, duboko i naporno disati te postaje sve jače cijanotično. Napad može trajati nekoliko minuta ili čak sati, pri čemu dijete može izgubiti i svijest, a ponekad razviti i cerebralne konvulzije. [13]

Liječenje je konzervativno i kirurško. Pri pojavi cijanotične krize djetetu treba privući koljena na prsa. Zaustavljanju krize pomaže i injekcija morfina supkutano (0,1 mg/kg) i beta-blokatori, te davanje kisika na nazalnu sondu. Poboljšanje stanja postiže se sediranjem djeteta. Većina djece može se operirati u novorođenačkoj ili dojenačkoj dobi. U nekih bolesnika postoje kontraindikacije za kompletnu korekciju pa se prvo izvode palijativni zahvati.

Prognoza je danas u razvijenim zemljama dobra. [13]

Tetralogija Fallot prikazana je slici br. 3.6.1.1.



Slika br. 3.6.1.1. Tetralogija Fallot

izvor: http://media.summitmedicalgroup.com/media/db/relayhealth images/tetralog_2.jpg

3.6.2 Potpuna transpozicija velikih arterija

Potpuna transpozicija velikih arterija obilježena je izlaskom aorte iz desne pretklijetke, a plućne arterije iz lijeve, što se označava kao potpuni ventrikoarterijski nesklad. Pritom je u medijanoj ravnini aorta sprijeda, a plućna arterija straga i teku paralelno jedna s drugom, a ne zavijaju jedna oko druge kao uz normalnu anatomiju.

U fetalnom životu, s obzirom na široku komunikaciju kroz artetrijski duktus i foramen ovale, plod nema nikakvih tegoba. Kad nakon rođenja dođe do njihova fiziološkog zatvaranja, dijete umire. Zato je održavanje fetalnih komunikacija presudno za održavanje života ove djece, sve do operativnog zahvata.

Transpozicija velikih arterija najčešća je cijanotična greška koja se prepoznaje već u novorođenačkoj dobi.

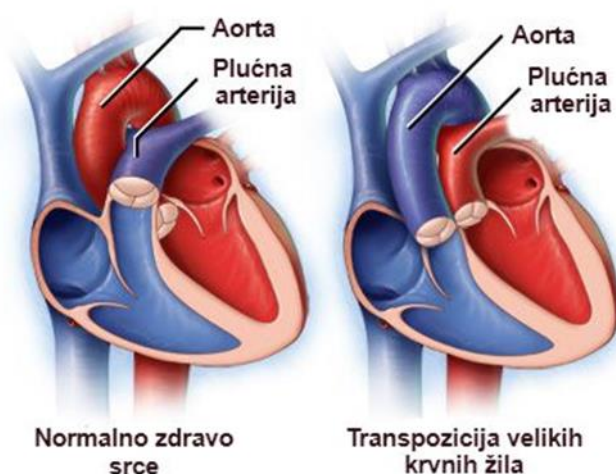
Pri kliničkom pregledu najviše je izražena cijanoza koja je prisutna od samog rođenja, zatim dispneja, tahipneja te znakovi početne insuficijencije srca (hepatomegalija).

Ehokardiografija je izuzetno važna u dijagnostičkoj obradi. Njome se pokaže raspored struktura srca i patološki protoci krvi. Svaka sumnja na postojanje transpozicije je indikacija za hitnu kateterizaciju srca, kojom se ujedno izvodi i palijsativni zahvat, tzv. balonska atrioseptomija po Rashindu (posebnim kateterom s balonom prođe se kroz ovalni otvor u lijevi atrij, zatim se napuše te povuče. Na taj se način dobiva veći otvor u septumu atrija i omogućava se dostatno miješanje krvi do izvođenja kirurškog zahvata).

Liječenje je višestruko: digitlisom i diureticima prevenira se srčana insuficijencija. Daju se prostaglandini E1 koji drži otvoreni duktus i foramen ovale širi se balonskom septosomijom. Svi ovi postupci održavaju dijete na životu do operativnog zahvata. Operacijski pristup ovisi o dobi djeteta i tehničkim mogućnostima te o dodatnim greškama.

Prognoza jednostavne transpozicije danas je dobra. Ponekad se javljaju kasne komplikacije (aritmije, dekompenzacija desne klijetke i dr.). Najnovija istraživanja pokazuju da su kod anatomskih korekcija moguće kasne koronaropatije. [13]

Transpozicija velikih krvnih žila prikazana je na slici br. 3.6.2.1.



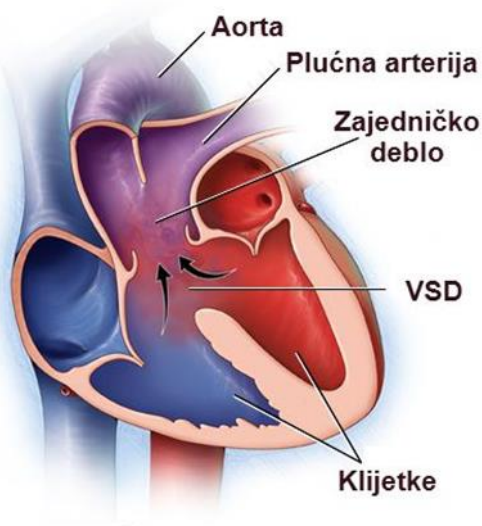
Slika br. 3.6.2.1. Transpozicija velikih krvnih žila, izvor.<http://www.mayoclinic.org/diseases-conditions/transposition-of-the-great-arteries/home/ovc-20169432>

3.6.3 Zajedničko arterijsko deblo

Zajedničko arterijsko deblo (truncus arteriosus communis) greška je koja nastaje zbog izostanka spiralnog pregrađivanja aorte i plućne arterije, tako sa srce napušta samo jedna široka krvna žila. Ova žila prima krv iz objiju klijetki, opskrbljujući koronarni, sistemni i plućni optok, nastavljajući se kao aorta.

Klinička slika. U djece s malim otporom u krvnim žilama pluća klinička slika nalikuje velikom VSD-u s velikim lijevo-desnim pretokom. Javlja se dispneja, brzo umaranje, slabo napredovanje djeteta, jako znojenje u novorođenčadi uz česte i tvrdokorne respiracijske infekcije te uz znakove srčane insuficijencije. Ako se dijete ne operira u ranoj dobi poslije se javlja cijanoza s cijanotičnim stigmama. Česti su znakovi srčane insuficijencije s tahipnejom, dispnejom i hepatomegalijom. Liječenje započinje odmah nakon rođenja digitalizacijom i diureticima, a prema potrebi i davanjem CO₂ radi povišenja otpora u plućima, čime se smanjuje ukupan protok kroz pluća kako bi se smanjila mogućnost srčane dekompenzacije. Davanje kisika je kontraindicirano (idealnom saturacijom smatra se 70-80%).

Kirurška korekcija preporuča se kada dijete dosegne tjelesnu masu od 5 kg, ali prije navršenog šestog mjeseca života. [13] Zajedničko arterijsko deblo prikazano je na slici br. 3.6.3.1.



Slika br. 3.6.3.1. Zajedničko arterijsko deblo, izvor <http://www.mayoclinic.org/diseases-conditions/truncus-arteriosus/multimedia/truncus-arteriosus/img-20005922>

4. Dijagnostika i liječenje

Kako bi se na vrijeme postavila točna dijagnoza i započelo liječenje, potrebno je na vrijeme posumnjati na srčanu grešku, dijete stabilizirati i osigurati najbolji mogući transport u kardiološki centar. Rano postavljanje dijagnoze pridonosi smanjenju morbiditeta i mortaliteta.

Dijagnostika se može raditi prenatalno i postnatalno. [9]

4.1. Prenatalna dijagnostika

Tijekom trudnoće ultrazvučno bi trebalo dva do tri puta kontrolirati stanje majke i fetusa. Porodničari su prvi zaduženi za postavljanje sumnje i prepoznavanje prirođene srčane greške u novorođenčeta. Njihov je zadatak uputiti trudnicu na ehokardiografiju srca fetusa. [15]

4.1.1. Fetalna ehokardiografija

Pregled fetalnog srca ultrazvukom je moguć, jer je srce struktura ispunjena tekućinom, fetus se nalazi u tekućem okruženju, pluća nisu ekspanzirana, a kralježnica i rebra nisu kalcificirana te ne remete prodor ultrazvučnih valova. Srčane su strukture razvijene i anatomske su detalji uočljivi već u 8. tjednu gestacije. Optimalna dob za prikaz srca je od 16.-24. tjedna gestacije. [9]

Indikacije za fetalnu ehokardiografiju su:

- nasljeđe: pozitivna anamneza o postojanju srčane mane u obitelji
- majčini čimbenici: oligohidramnija, šećerna bolest, izloženost rubeoli, terapija antiepilepticima i psihofarmacima,
- fetalni čimbenici: abnormalan nalaz srca na općem UZV pregledu, fetalna tahikardija, bradikardija i perzistentni iregularni ritam, poznata kromosomska bolest ("jedna malformacija nikada ne ide sama") [9]

Cilj kardiološke službe jest postaviti točnu dijagnozu PSG što je prije moguće. Tako da se na vrijeme upoznaju roditelji sa dijagnozom, kako bi se planirao porod i kako bi se djetetu pružila najbolja moguća skrb odmah nakon poroda. [9]

Smatra se da 50% anomalija otkrivenih u fetusa čine strukturne malformacije srca koje postnatalno zahtijevaju kirurško liječenje. Prenatalnu dijagnozu treba po rođenju ponovno ehokardiografski evaluirati. [9]

4.2. Postnatalna dijagnostika

Postnatalno u dijagnostičkom pristupu najvažnija je aktualna ugroženost novorođenčeta i procjena mogućeg daljnjeg pogoršanja. Na osnovi toga procjenjuje se mogućnost daljnje dijagnostike u bolnici u kojoj je dijete rođeno (acido-bazni status, krvna slika, mikrobiološka obrada, snimka pluća, ehokardiografski pregled) uz planirani transport u tercijarni centar. [9]

4.2.1. Anamneza

Među podacima o trudnoći važno je trajanje trudnoće, majčino zdravstveno stanje i moguće bolesti (dijabetes, infekcije, lijekovi koje je uzimala ...), kao i rezultati eventualne amniocenteze i prenatalne dijagnostike. Najvažniji anamnestički podatak u postnatalnom periodu jest trajanje intervala od rođenja do pojave prvih simptoma. [9]

4.2.2. Fizikalni pregled

Fizikalni pregled novorođenčeta sa sumnjom na srčanu grešku ili bolest podrazumijeva detaljnu procjenu svih organskih sustava. Procjena stanja počinje u trenutku prijema djeteta i provodi se kontinuirano. Može se provoditi neinvazivno i invazivno, putem monitora te metodama osnovnog fizikalnog pregleda. [16]

Pregled počinjemo s razgovorom i inspekcijom. Dijete i njegova obitelj moraju medicinskom osoblju vjerovati jer su tek tada kooperativni. Sav pribor koji trebamo za pregled treba djetetu predstaviti. Ruke i stetoskop moraju se prije pregleda ugrijati, kako se dijete ne bi uznemirilo zbog nelagodnog osjećaja hladnoće. [17]

Redosljed pojedinih pretraga u klasičnom pristupu: 1. inspekcija, 2. palpacija, 3. auskultacija, 4. perkusija, 5. mjerenje arterijskog krvnog tlaka. [16]

□ **Inspekcija**

Inspekcija obuhvaća stigme na osnovu kojih se može raspoznati neki sindrom kojemu je pridružena prirođena srčana greška (trisomija 21, trisomija 18, Turnerov syndrom i dr.). I neki teratogeni agensi pokazuju kliničke slike s vrlo tipičnim fenotipskim svojstvima i očekivanim srčanim greškama (kongenitalna rubeola, fetalni alkoholni sindrom, maternalna fenilketonurija). Dispneja je vrlo uočljiv i važan simptom koji se može uočiti već prvom inspekcijom ili se može pojaviti uz postupno pogoršanje s povećanim naporom. Svaka dispneja je praćena i tahipnejom i uporabom pomoćne respiracijske muskulature.

Cijanoza se očituje modrom bojom usnica, noktiju i uški, a potom batićastim prstima i noktima poput satnog stakla. Centralna se cijanoza razlikuje od periferne po tome što je kod centralne cijanoze cijanotičan i jezik, a kod periferne on je ružičast.

Znakovi globalne srčane insuficijencije su i hepatomegalija i ascites. [2]

□ **Palpacija**

Posebnu kliničku važnost ima palpacija pulsova: frekvencija, ritam, stanje punjenosti, slaba palpabilnost ili potpuna nepalpabilnost. Razlike u jakosti pulsa između gornjih i donjih udova mogu se objektivno ocijeniti prema izmjerenom arterijskom tlaku. Palpacija jetre i slezene obavezan je dio kardiološkog pregleda. [9]

Normalne vrijednosti srčanog ritma prikazane su tablici br. 4.2.2.1.

Dob djeteta	Normalni srčani ritam (puls/minuti)
>3 mjeseca	100- 160
3-24 mjeseca	80- 150
2- 10 godina	70- 90
< 10 godina	55-90

Tablica br. 4.2.2.1. Normalni srčani ritam , izvor Lee & Lavene, Pediatrics and Child Health, 2011

□ **Auskultacija**

Auskultacija srca najvažnija je metoda kliničke dijagnostike prirođene srčane greške. Auskultacija se uvijek izvodi u ležećem i sjedećem položaju kako bi se uočila razlika. U auskultaciju srca ubraja se i auskultacija pluća na moguće krepitacije kao prve znakove srčanog zastoja. Dobra auskultacija otvara i lakši pristup drugim dijagnostičkim metodama npr. ultrazvuku. [9]

□ **Perkusija**

Perkusijom se mogu prepoznati pleuralni izljevi, atelektaze i plućni infiltrati . Također je moguće posumnjati na ascites. Ocjena veličine srca perkusijom u dječjoj dobi nije dovoljno pouzdana. [9]

□ **Mjerenje krvnog tlaka**

Mjerenje krvnog tlaka na sva četiri ekstremiteta mora se napraviti na svakom kardiološkom pregledu. Širina orukvice utječe na ishod mjerenja. U pravilu, orukvica mora obuhvatiti 2/3 nadlaktice. Širina je orukvice u dojenčeta 2,5 cm, u malog djeteta 4 cm, a u većeg djeteta 12 cm. Orukvica bi također trebala pokriti 2/3 natkoljenice kada mjerimo tlak na donjim udovima. Ispravnim mjerenjem tlaka ne otkriva se samo arterijska hipertenzija, nego se pobuđuje sumnja na neke greške (koarktacija aorte, ductus Bottali, aortna stenoza i sl). [16]

Na tablici br. 3.4.2.2. prikazane su normalne vrijednosti arterijskog krvnog tlaka kod djece.

Dob djeteta	sistolički tlak	dijastolički tlak
Nedonošče	40-60	16-36
Novorođenče	50-70	25-45
>2 godine	87-105	25-66
<2 godine	95-105	53-66
<6 godina	97-112	57-71

Tablica br. 3.4.2.2. Normalne vrijednosti arterijskog krvnog tlaka, izvor Lee & Lavene, Paediatrics and Child Health, 2011.

4.2.3. Elektrokardiografija

Za procjenu elektrokardiograma nužno je znati točnu dob djeteta, obzirom da su normale značajno različite ovisno o dobi djeteta u danima. Normalno se može naći sinusna tahikardija, desna električna os srca i niski otkloni u lijevim prekordijalnim odvodima. Ukoliko ta dominacija perzistira nakon određenog razdoblja, prestaje biti fiziološka. [16]

Uloga medicinske sestre je:

- da se informira o terapiji koju dijete uzima i kada ju je zadnji put uzelo
- djetetu objasniti da pregled nije bolan i da mora za vrijeme pregleda biti mirno
- poučiti ga kako da se za vrijeme pregleda opusti i riješi straha [14]

4.2.4. Ehokardiografija (UZV)

UZV je važna neinvazivna pretraga za dijagnosticiranje prirođenih srčanih grešaka ali i za procjenu srčane funkcije. Uloga medicinske sestre je da djetetu i roditeljima objasni da je pregled neinvazivan i da ne boli, te da dijete tijekom pregleda mora biti mirno, da će se na prsni koš nanijeti gel koji može izazvati nelagodu zbog hladnoće. [14]

4.2.5. Nuklearna magnetska rezonanca (MRI) i kompjuterizirana tomografija (CT)

MRI i CT su neinvazivne pretrage koje omogućavaju vizualizaciju tumora, pretoka i mekog tkiva uključujući srčani mišić. Bolesnik tijekom pregleda leži na stolu u posebnom tunelu. Položaj tijela tijekom pregleda ključan je za analizu pretrage. Osigurati moramo da u djetetovoj blizini nema aparata koji imaju električno napajanje. Djetetu također treba ograničiti vizualizaciju (posebne naočale). [14]

Uloga medicinske sestre je da:

- dijete psihički pripremi na izgled aparata, tunel i zvučne efekte
- mora se uvjeriti da dijete nema metalnih usadaka i da nije priključeno na metalnu medicinsku opremu (boca za kisik)
- po potrebi aplicira djetetu sedativ, jer dijete mora biti mirno za vrijeme pregleda
- za vrijeme pretrage dijete nadzire i usmjerava. [14]

4.2.6. Kateterizacija srca

Kateterizacija srca je invazivna pretraga koja se izvodi postavljanjem dugačkih tankih katetera kroz arteriju ili venu u srčane šupljine uz pomoć rentgen uređaja. Vizualizacija srčanih šupljina primjenom kontrasta, mjerenje tlakova i zasićenja krvi kisikom u srčanim šupljinama dovode do točne dijagnoze srčanih bolesti.

Danas se smatra da je kod novorođenčeta s prirođenom srčanom manom rijetko kad potrebna dijagnostička kateterizacija srca s angiokardiografijom, te se ona planira uglavnom onda ako se na nju nadovezuje terapijski kateterski zahvat. [18]

Uloga medicinske sestre prije, za vrijeme i poslije kateterizacije srca:

- pobrinuti se da dijete ne uzima hranu i piće 6 do 8 sati prije zahvata

- saznati da li je dijete alergično na jod, morsku hranu ili kontrast. Ukoliko je alergično prije zahvata aplicirati mu antihistaminike i/ ili steroide. Za vrijeme zahvata paziti na pojavu alergijske reakcije
- prije zahvata ukinuti antikoagulantnu terapiju
- osigurati venski put
- za vrijeme zahvata cijelo vrijeme prati vitalne znakove
- kada liječnik izvadi kateter treba napraviti kompresiju nad ranom i staviti kompresijski zavoj
- kontrolira ranu zbog mogućeg krvarenja i kontrolira pulseve na sva četiri ekstremiteta
- nakon zahvata dijete mora mirovati u krevetu 6 sati, nakon toga 24 sata ima ograničene aktivnosti
- kontrolira izlučivanje kontrastnog sredstva [14]

4.2.7. Test hiperoksije

Test hiperoksije izvodi se primjenom 100%-tnog kisika putem maske tijekom deset minuta (tijekom kojih se alveolarni zrak u cijelosti zamjeni čistim kisikom). Može pomoći u razlikovanju plućnih od kardijalnih uzroka cijanoze. U cijanotičnih srčanih grešaka davanjem kisika stanje se ne popravlja (test je negativan). [3]

4.2.8. Pulsna oksimetrija

Pulsna oksimetrija je neinvazivna metoda kojom mjerimo zasićenost krvi kisikom. Mjeri se pomoću transkutanog senzora, te je zbog jednostavnosti provedbe vrlo prihvatljiva ali i pouzdana metoda stalnog nadzora novorođenčeta. Normalne vrijednosti SaO₂ su od 95-100% no važno je znati da prihvatljive vrijednosti saturacije ovise o tipu srčane greške. Isto tako stanje djeteta (hladna periferija, prisutnost edema) može utjecati na vrijednosti mjerenja ali može i u potpunosti onemogućiti mjerenje. [16]

4.2.9. Centralni venski tlak

Pokazatelj je volumena cirkulirajuće krvi u odnosu na snagu kontrakcije srca i kapaciteta srčane pumpe. Mjeri se pomoću centralnog venskog katetera postavljenog u neku od velikih vena (femoralna, jugularna, subklavikularna ili umbilikalna vena). Mjerenje može biti otežano zbog

nemira djeteta. Normalne vrijednosti su od 6-11 cm H₂O. Prilikom provođenja ove metode mjerenja i praćenja vrijednosti neophodno je poznavati pravilan izgled krivulje tlaka na monitoru te u slučaju njenog odsustva ili nepravilnog prikaza otkloniti eventualne poteškoće. [16]

4.2.10. Ravnoteža tekućine i elektrolita

Zbog vrlo često životno ugroženog stanja djece s prirođenim srčanim greškama uglavnom se pristupa uvođenju urinarnog katetera zbog praćenja satne diureze. Potrebno je voditi evidenciju unosa svih intravenoznih otopina, oralni unos te unos tekućina za ispiranje venskih i arterijskih linija. Jednako je važno bilježiti sve izlučevine i izračunavati listu bilance svakih 8 sati, a po potrebi i češće. Također treba uzeti u obzir gubitak tekućine nevidljivom perspiracijom putem kože. Normalna diureza je veća od 1 ml/kg/h. [16]

5. Uloga medicinske sestre kod djeteta sa prirođenom srčanom greškom

Prirođene srčane greške kronične su bolesti. Dijete ima mnoge tjelesne probleme koji zahtijevaju dosljednost, stalnu pozornost i prilagođavanje. Obitelj se zato mora reorganizirati i prihvatiti drugačiji način života. Obitelj je od početka vrlo ranjiva, ali s vremenom postaju otporniji na situaciju u kojoj su se našli. [17]

5.1. Zdravstveno odgojni rad s roditeljima

Jedna od najvažnijih uloga medicinske sestre je poučavanje. Medicinska sestra da bi bila dobar edukator mora imati puno znanja. Tehnike poučavanja temelje se na imitaciji, ponavljanju, asocijacijama, pokušajima i pogreškama, korištenju tehničkih pomagala i literature. Edukaciju prilagođavamo djetetovoj dobi, sposobnosti učenja i razumijevanja. Medicinska sestra odgovara na pitanja o iskustvu u liječenju, pomaže razumjeti informacije, uči roditelje o brizi za njihovo dijete, razgovara o bolesti i prevenciji, promovira zdravlje i imunizaciju djeteta, savjetuje koju literaturu da prouče i u koju udrugu da se uključe. [14]

Učenje se sastoji iz tri elementa. To su učinkovito učenje, kognitivno učenje i psihomotorno učenje. Kod poučavanja moramo znati sva tri elementa upotrijebiti. Kognitivno učenje podrazumijeva intelektualnu aktivnost, kao što je pojašnjavanje nečega ili odgovaranje na pitanja. Učinkovito učenje je učenje koje mora razjasniti emocije. Psihomotorno učenje je učenje pomoću fizičkih sposobnosti. Ono, o čemu roditelje poučavamo, demonstriramo i demonstrirano naučimo. Psihomotorno učenje sastoji se od objašnjenja i demonstracije, ponavljanja i povratne informacije. Također je važan prostor u kojem poučavamo. Roditelji se moraju osjećati udobno. Kod poučavanja treba poštovati kulturu obitelji i njihovo prethodno znanje. [14]

Medicinske sestre promoviraju zdravlje na tri različite razine. Činjenica je da se najčešće susrećemo s bolesnim ljudima na sekundarnoj i tercijarnoj razini i na njima poučavamo. Između svih razina najvažnija je primarna, jer na njoj pokušavamo spriječiti bolesti. [19]

Primarna prevencija uključuje intervencije koje promoviraju zdravlje i mogu spriječiti bolesti. Sekundarna prevencija obuhvaća rano prepoznavanje bolesti, prije manifestacije simptoma i znakova bolesti. Isto tako uključuje dijagnosticiranje i liječenje oboljenja. Cilj sekundarne prevencije je sprječavanje ili smanjivanje štetnih utjecaja bolesti. Tercijarna prevencija usmjerena je na dijete s klinički manifestiranom bolesti. Cilj joj je poboljšati tijek bolesti, smanjiti ili spriječiti invaliditet i osigurati ranu rehabilitaciju. [19]

Perspektivna zdravstvena njega djeteta usmjerena je obitelji, zdravstvena je njega u kojoj važnu ulogu ima medicinska sestra. Kvalitetna zdravstvena njega ne uključuje samo oboljelo dijete već i njegove roditelje. Prepoznaje potrebe cijele obitelji, a ne samo bolesnog djeteta. Kada je obitelj uključena u aktivnosti zdravstvene njege djeteta, njihovo psihičko i fizičko zdravlje se popravlja. Ako roditelje poučimo o djetetovoj bolesti, možemo im smanjiti stres i bit će zadovoljniji kako se skrbi o njihovom djetetu. Koncept prema obitelji usmjerene zdravstvene njege namijenjen je promociji načela:

- obitelj ima veću ulogu kod odlučivanja
- veći nadzor
- veća samo-učinkovitost [19]

Zdravstveni djelatnici trebali bi podupirati, savjetovati i poučavati obitelj. Svi koji sudjeluju kod njege djeteta trebali bi roditeljima najaviti i objasniti što namjeravaju napraviti kod djeteta. Obitelj bi trebala imati pravo ostati kod djeteta koliko želi, trebalo bi razmisliti o ograničavanju broja posjetitelja i njihovoj dobi. U zdravstvenoj njezi želimo smanjiti ili potpuno odstraniti fizički i psihički stres kako kod djeteta tako i kod njegovih roditelja. Izvodi se puno bolnih i stresnih intervencija te želimo smanjiti stres djetetu i njegovoj obitelji. Upravo zato medicinske sestre moraju:

- prepoznati što predstavlja stres za cijelu obitelj bolesnog djeteta
- smanjiti ili spriječiti bol
- osigurati što kraću razdvojenost djeteta i člana obitelji koji ga njeguje [19]

Pedijatrijska medicinska sestra mora osigurati visoko kvalitetnu zdravstvenu njegu. Ona je odgovorna za skrb djeteta uključujući edukaciju, akutnu zdravstvenu njegu, pomaže liječniku, kontaktira patronažnu medicinsku sestru, rehabilitacijske centre, hospicij i druge suradne ustanove. Medicinska sestra također obavlja administrativni posao i vodi tim koji njeguje dijete. [19]

Dijete u stresnim situacijama osjeća manji stres ako su njegovi roditelji uz njega. Ako roditelji, čije je dijete smješteno na jedinici intenzivnog liječenja, ne mogu sudjelovati u njezi svog djeteta često osjećaju ljutnju i misle da ih se ne poštuje. Medicinske sestre trebaju se pobrinuti da se roditelji osjećaju kao jednakopravni partneri u skrbi o njihovom djetetu. O svim intervencijama i aktivnostima koje namjeravamo izvesti trebamo prije obavijestiti obitelj. Treba ih informirati i o svakodnevnim postupcima kao što je premještanje u drugi krevet ili sobu. [14]

6. Zdravstvena njega djeteta s prirođenom srčanom greškom

Zdravstvena njega djeteta s prirođenim srčanim greškama uključuje znanja o anatomiji i fiziologiji PSG, komplikacijama i primarnom zbrinjavanju i stabilizaciji djeteta, dijagnostičkim postupcima, te medikamentoznom i kirurškom liječenju. Medicinska sestra je značajan član u neonatološkim ali i kardiološkim timovima. Poznavanje osnovnih anatomskih i patoanatomskih posebnosti svake greške neophodno je zbog planiranja i intervencija koje se mogu značajno razlikovati sukladno upravo kliničkim manifestacijama greške.

Temeljni pristup u zbrinjavanju je promatranje i nadzor djeteta i njegovih reakcija te prilagodba postupaka sukladno zahtjevima, potrebama i stanju djeteta.

Sve sestrinske aktivnosti nakon početne stabilizacije treba svesti na minimum te ih prilagoditi novorođenčetu da bi se organizam što manje izlagao stresu.

Mjere nadzora moraju se provoditi kontinuirano, mogu biti invazivne i neinvazivne, te zahtijevaju stručnost, medicinsko znanje ali i tehničke vještine. [16]

Sestrinski postupci pri zbrinjavanju novorođenčeta sa PSG-om

- zadržati prisebnost i ne dopustiti panici da utječe na daljnje postupke
- uspostaviti i održavati prohodnost dišnog puta
- osigurati venski put
- uočiti promjene novorođenčeta te pomno pratiti i procjenjivati stanje djeteta
- vršiti stalno praćenje vitalnih funkcija te poznavati njihove normalne vrijednosti
- poznavati primjenu oksigenoterapije te primijeniti kisik putem odgovarajuće maske ili nosnog katetera u odgovarajućoj koncentraciji odnosno protoku
- kontrolirati parametre i održavati prohodnost endotrahealnog tubusa ukoliko je dijete na strojnoj ventilaciji
- primijeniti infuziju prostaglandina E1, te poznavati način primjene i nuspojave
- primijeniti sredstva za sedaciju u prvim satima stabilizacije djeteta
- pratiti boju kože i sluznice te prisutnost edema
- nadzirati unos i izlaz tekućine, tj. voditi listu ravnoteže tekućine
- osigurati optimalne okolinske faktore (vlagu i temperaturu)
- procijeniti postojanje boli te ju primjereno tretirati
- preventivno čuvati integritet kože glutealne regije (zbog primjene prostaglandina)
- primijeniti diuretike te ostalu inotropnu terapiju

- hranjenje provoditi u manjim, češćim obrocima te ukoliko dijete ima poteškoća pri hranjenju, prehranu osigurati putem orogastrične ili nazogastrične sonde
- pobrinuti se za uzimanje uzoraka na pravilan način te ih valjano pohraniti do transporta u laboratorij
- pravovremeno obavijestiti liječnika o svakoj promjeni stanja djeteta
- upoznati roditelje sa pravilima posjeta te ih uputiti liječniku koji brine o njihovom djetetu [16]

6.1. Procjena stanja novorođenčeta

Procjena stanja započinje u trenutku prijema djeteta i provodi se kontinuirano te se ovisno o procjeni planiraju i provode postupci i intervencije zdravstvene njege. Procjena stanja djeteta može se provoditi kvantitativno i kvalitativno, subjektivno i objektivno te invazivno i neinvazivno. **Kvalitativna procjena** iskusne medicinske sestre od neprocjenjive je važnosti i ponekad može ukazati na pogoršanje stanja djeteta koje će se kvantitativno tek kasnije očitovati.

Kvantitativno praćenje provodi se sukladno mogućnostima svake pojedine ustanove u smislu tehničke opremljenosti ali mora osigurati nadzor barem osnovnih vitalnih znakova. Može se provoditi neinvazivno i invazivno, putem monitora te metodama osnovnog fizikalnog pregleda.

Neinvazivno: mjerenje pulsa, disanja i krvnog tlaka putem kardiorespiratornog monitora, praćenje izgleda kože i sluznice, te metodom auskultacije uz istovremeno praćenje ponašanja djeteta .

Invazivno: praćenje i mjerenje sistemskih tlakova (arterijski i centralni venski tlak), te rektalno mjerenje tjelesne temperature.

Od primitka djeteta pa do otpusta djeteta iz JIL-a potreban je nadzor 24 sata dnevno. Medicinska sestra dužna je poznavati posebnosti nadzora novorođenčeta s PSG te osigurati pravilno provođenje postupaka (pravilno postavljanje elektroda, provjeriti kvalitetu ispisa krivulja pulsa i disanja, provjeriti odgovarajuće parametre npr. granice alarma). [16]

6.1.1. Kardiološki status

Pratimo ga pomoću kardiorespiratornog monitora. Pri procjeni je potrebno pratiti ritam, frekvenciju i kvalitetu pulsa. Puls mora biti ritmičan, ujednačen i kvalitetan. Treba zabilježiti odstupanja kao što su bradikardija, tahikardija, aritmija, smanjene periferne pulzacije, dobro i slabo punjeni puls. Potrebno je također izmjeriti krvni tlak za utvrđivanje hiper/hipotenzije.

Periferne tlakove na sva četiri ekstremiteta potrebno je izmjeriti bar jednom u 24 sata, dok je kod prijema takvo mjerenje rutinski postupak. Periferno mjerenje tlaka povremeno je otežano zbog prisutnosti edema ili zbog hipovolemije.

Prilikom praćenja rada srca neophodno je znati: normalne vrijednosti srčane frekvencije, normalne vrijednosti krvnog tlaka obzirom na dob djeteta, prepoznati na krivulji EKG-a promjene ritma te metodom palpacije znati procijeniti kvalitetu pulsa na perifernim arterijama. [16]

6.1.2. Respiratorni status

Procjena kvalitete disanja provodi se usporedo s procjenom ostalih vitalnih znakova. Treba pratiti napor i brzinu disanja. Brzina disanja mora biti normalna obzirom na starost djeteta i mora biti bez napora. Tahipneja i bradipneja mogu ukazivati na popuštanje srca.

Duboko cijanotičnu novorođenčad ili novorođenčad sa znakovima respiratornog distresa potrebno je intubirati i strojno ventilirati. Praćenjem disanja neophodno je prepoznati: normalne vrijednosti frekvencije disanja te odstupanja u smislu ubrzanog, usporenog disanja ili prestanka disanja, ritam disanja te eventualni napor, odnosno znakove dispneje (korištenje pomoćne dišne muskulature, uvlačenje međurebranih prostora, uvlačenje juguluma i vrha prsne kosti, širenje nosnih krila, zabacivanje glavice, ječanje, stenjanje).

Kod novorođenčeta sa PSG uglavnom je prisutna tahipneja. [16]

6.1.3. Održavanje tjelesne temperature

Nekontrolirana hipotermija ili hipertermija može imati otežavajuće posljedice na organizam u vidu hipoglikemije, metaboličke acidoze i šoka. Stalno treba imati na umu gestacijske specifičnosti novorođenčeta te popratne pojave koje ima primjena prostaglandina E₁ (sklonost subfebrilnosti – temperaturu je potrebno snižavati fizikalnim ali i medikamentoznim metodama te provoditi mjere prevencije povišenja tjelesne temperature).

Postupci regulacije tjelesne temperature u direktnoj su nadležnosti medicinske sestre, stoga je neophodno poznavanje postupaka osiguravanja optimalnih okolinskih uvjeta. Temperaturu i vlažnost inkubatora potrebno je prilagoditi individualno novorođenčetu, ovisno o njegovoj tjelesnoj težini i dobi. [16]

Praćenjem tjelesne temperature djeteta neophodno je znati da održavanje normotermije optimizira potrošnju kisika, dok svako povišenje ili sniženje temperature povećava i potrebe za kisikom. [16]

6.1.4. Neurološki status

Neurološki status važan je pokazatelj djetetova stanja, te se procjenjuje već prilikom prijema i neposredno po prijemu. Procjena stanja svijesti složen je postupak budući da se često radi o novorođenčadi koja su zbog potrebe liječenja sedirana ili čak relaksirana, što otežava kvalitetnu procjenu.

Potrebno je pratiti ponašanje, položaj tijela, motoriku, plač, reflekse, mimiku lica. Ova novorođenčad su nerijetko izrazito iritabilna na svaku manipulaciju ali i van nje, prisutan je vriskav plač te zauzimanje hipertoničnog položaja. No jednako tako novorođenčad s PSG često su u trenutku prijema u teškom, po život ugrožavajućem stanju te su hipotonija i odsustvo reakcije na podražaj i manipulaciju često prisutni. [16]

6.1.5. Najčešće sestrinske dijagnoze po Gordon kod djeteta s PSG su:

- smanjena funkcija srca
- neučinkovita perfuzija tkiva
- neuravnotežena prehrana – prehrambeni deficit
- visok rizik za infekciju
- zaostajanje u rastu i razvoju
- visok rizik za oštećenje integriteta kože
- nepotpuna izmjena plinova
- visok rizik za neadekvatan unos i izlaz tekućine
- prekinuti obiteljski procesi [20]

6.2. Proces zdravstvene njege novorođenčeta s PSG

Sestrinska dijagnoza: **Nepotpuna izmjena plinova**

Cilj: Dijete će biti dobro oksigenirano

Intervencije:

- mjeriti i pratiti disanje
- pratiti i pravovremeno prepoznati znakove hipoksije (tahipneja, cijanoza, bradikardija, tahikardija, nemir djeteta, hipotonija i sinkopa)
- pratiti i pravovremeno prepoznati respiratorni distres (tahipneja, tahikardija, kašalj, cijanoza, širenje nosnih krila...)
- kod pojave hipoksije i respiratornog distresa obavijestiti liječnika
- kontrolirati znakove i simptome tromboze (nemir, razdražljivost, paraliza, koma, hematurija, oligurija, anurija i edemi)
- osigurati dostatnu hidraciju (smanjuje se pojava tromboze)
- spriječiti opterećenje srca (smiriti plač i nemir djeteta)
- dijete smjestiti u položaj u kojem će lakše disati
- aplicirati kisik ukoliko je to potrebno
- aplicirati propisane lijekove [21]

Sestrinska dijagnoza: **Neuravnotežena prehrana – prehrambeni deficit**

Cilj: Dijete će biti dobro uhranjeno

Intervencije:

- izmjeriti tjelesnu masu djeteta (dva puta dnevno)
- pratiti diurezu (satnu i dnevnu- uglavnom vaganjem pelena, rijetko kateter urin)
- voditi listu ravnoteže tekućine
- dijete hraniti u manjim ali češćim obrocima (svakih 45-60 minuta)
- osigurati primjerenu veličinu dude
- na listi prehrane bilježiti svaki obrok (količinu i vrstu hrane-majčino mlijeko ili adaptirano mlijeko, kako je dijete jelo, umor, zadihanost, znojenje, odbijanje hrane)
- u odsustvu mogućnosti prehrane putem dude i bočice hranu primijeniti putem orogastrične ili nazogastrične sonde
- dijete nakon hranjenja postaviti u povišeni položaj [21]

Sestrinska dijagnoza: **Visok rizik za infekciju**

Cilj: Dijete će biti bez znakova infekcije (lokalnih i sistemnih)

Intervencije:

- dosljedno provoditi higijenu ruku
- ulazno mjesto katetera previjati svakih 48 sati, a po potrebi i češće
- pri manipulaciji koristiti rukavice te raditi u " non touch" tehnici
- infuzijske sisteme i spojeve mijenjati svakih 48 sati osim u slučaju primjene krvi i krvnih pripravaka kada je sistem potrebno odbaciti odmah nakon primjene, te lipida kada je sistem na koji su primijenjeni lipidi neophodno promijeniti nakon 24 sata
- kontrolirati ulazno mjesto katetera pri previjanju te prilikom toga raditi u aseptičnim uvjetima
- prije svakog odvajanja nastavaka ili sistema, dezinficirati spojeve alkoholom
- pravilno i pravovremeno aplicirati propisanu antibiotsku terapiju
- voditi evidenciju o provedenim postupcima [21]

Sestrinska dijagnoza: **Visok rizik za oštećenje cjelovitosti kože**

Cilj: Cjelovitost kože bit će očuvan

Intervencije:

- česte promjene mjesta senzora
- promjene položaja tijela, minimalno korištenje flastera te preventivno stavljanje hidrokolidnih podloga
- održavanje kože glutealne regije hranjivim kremama
- pratiti incizijske rane
- pratiti znakove koji ukazuju na početnu infekciju [21]

Sestrinska dijagnoza: **Visok rizik za promjenu tjelesne temperature u/s primjene prostaglandina E1**

Cilj: temperatura će biti na optimalnoj vrijednosti

Intervencije:

- kontrolirati tjelesnu temperaturu sukladno potrebama djeteta i načelima intenzivnog liječenja
- održavati temperaturu i vlažnost inkubatora prema potrebama djeteta

- povišenu temperaturu snižavati fizikalnim metodama (primjenjivati obloge i prebrisavati dijete mlakom vodom)
- po potrebi dijete utopeliti, povećati ili smanjiti temperaturu inkubatora [21]

6.3. Prijeoperacijska priprema djeteta i njegovih roditelja

S roditeljima i djetetom liječnik razgovara o operativnom liječenju. Operacija može biti hitna ili elektivna. S njom se želi popraviti srčana greška ili smanjiti simptomatologija. Važna informacija je da li se radi na otvorenoj ili zatvorenoj operaciji. Otvoreni operativni zahvat znači inciziju miokarda i korekciju unutarnjih struktura srca. Zatvorena operacija uključuje srčane strukture ali ne i srčani mišić. [22]

Medicinske sestre trebaju roditeljima ponuditi psihosocijalnu potporu, jer roditelji nerijetko osjećaju strah od neizvjesnog ishoda operativnog zahvata. Treba ustanoviti koliko roditelji znaju o djetetovoj bolesti, operativnom zahvatu i da li je potrebno tražiti dodatne suglasnosti za zahvat. Ako roditelji planiraju ponovnu trudnoću treba ih uputiti na genetsko savjetovanje. [14]

Roditelje treba educirati kako da skrbe za dijete kod kuće, dok čekaju operaciju. Treba se pobrinuti da ih posjećuje patronažna medicinska sestra i pomogne im u njezi djeteta.

Priprema za operativni zahvat izuzetno je važna. Dijete i roditelje treba upoznati sa zahvatom, opremom i što mogu očekivati poslije zahvata. Kod predškolskog djeteta i dojenčeta više pozornosti dajemo roditeljima. [14]

Obitelj se treba psihički pripremiti tako da ih :

- upoznamo s jedinicom intenzivnog liječenja
- poticati ih na iskazivanje emocija i postavljanje pitanja
- treba im biti psihička potpora [22]

Prijeoperacijski postupci koje izvodi medicinska sestra

- uzimanje anamneze (obiteljske i osobne) – podaci o srčanim, plućnim, bubrežnim, jetrenim i metaboličkim bolestima. Važan podatak su i lijekovi koji kod djeteta izazivaju alergijske reakcije
- fizikalni pregled-mjerenje visine i težine, vitalnih funkcija, uzimanje tekućine i eliminacija otpadnih tvari
- uzimanje krvi za laboratorijske pretrage
- apliciranje prijeoperacijske terapije po nalogu liječnika (sedativi i antibiotici) [22]

6.4. Poslijeoperacijska skrb za dijete

Nakon operativnog zahvata dijete dolazi u jedinicu intenzivnog liječenja, gdje sestre moraju paziti na pojavu komplikacija, kao što su infekcije, aritmije i loša perfuzija tkiva. [14]

Najčešće sestrinske dijagnoze nakon operativnog zahvata su:

- neučinkovito disanje
- bol (akutna zbog operativnog zahvata, kašljanja i dubokog disanja)
- visok rizik za infekciju [20]

Cilj: Održavati optimalni respiratorni status

Intervencije :

- monitoriranje disanja
- paziti na drenažni sistem i njegovu prohodnost
- kontrolirati plinove u krvi
- paziti na znakove respiratornog distresa [22]
- dijete poticati na duboko disanje i kašljanje
- fizikalna terapija (kod djece mlađe od tri godine) [14]

Cilj: Održavati optimalni kardiološki status

Intervencije:

- staviti dijete na kardiopulmonalni monitor
- paziti na frekvenciju srca i njegov ritam
- kontrolirati krvni tlak, uključujući i intraarterijalni monitoring krvnog tlaka
- pratiti centralni venski tlak i ostale hemodinamske parametre
- kontrolirati periferne pulseve [22]

Uz monitoring potrebno je auskultirati srce (može se uočiti bradikardija, nepravilan ritam), pratiti disanje i kapilarni povrat, temperaturu okrajina, pulseve, svijest i eliminaciju urina. [14]

Cilj: Održavati normotermiju

Intervencije:

- osigurati primjerenu temperaturu okoline
- kontinuirano pratiti tjelesnu temperaturu [14]

Cilj: Osigurati ravnotežu tekućine i zadovoljavanje potrebe za hranom i tekućinom

Intervencije:

- kada je dozvoljeno dijete potičemo na uzimanje hrane i tekućine (u načelu je oralna tekućina rijetko ograničena)
- paziti na prisustvo edema
- nadzirati intravenske puteve kroz koje apliciramo tekućine
- pratiti diurezu (satnu i dnevnu) [14]

Cilj: Smanjiti bol i osigurati udobnost djetetu

Intervencije:

- analgetsku terapiju (opioide) aplicirati kroz intravenski put
- kad dijete počne piti može dobiti oralnu analgetsku terapiju
- s djetetom manipulirati nježno i pažljivo kako ne bi uzrokovali bol operativne rane [14]

Cilj: Održati cjelovitost kože

Intervencije:

- pratiti incizijske rane
- dijete poticati na promjenu položaja
- njegovati kožu
- previjanje operativne rane
- paziti na znakove infekcije [22]

Cilj: Pravovremeno uočiti postoperativne komplikacije

- srčane komplikacije - srčani zastoj, hipoksija, slaba periferna perfuzija, smanjeni minutni volumen srca, aritmije i tamponada srca
- plućne komplikacije - atelektaza, pneumotoraks, plućni edemi, pleuralni izljev
- neurološke komplikacije - cerebralni edem, epi napadi
- ostale komplikacije - infekcija, acidoza, trombembolija, elektrolitski disbalans [22]

Cilj: Spriječiti senzorno preopterećenje

Intervencije

- dijete prostorno, vremenski i osobno orijentirati
- dijete pripremiti za sve postupke
- informacije prilagoditi djetetu
- osigurati odmor i spavanje
- pratiti pojavu eventualnih psihičkih smetnji i smetnji spavanja [22]

6.5. Planiranje otpusta iz bolnice i edukacija roditelja

Za vrijeme oporavka djetetu i njegovoj obitelji moramo biti emocionalna potpora. Obitelj djeteta treba na vrijeme pripremiti na otpust i planirati vrijeme za njihovu edukaciju. [22]

Za vrijeme hospitalizacije dijete treba upoznati sa njegom djeteta u domaćem okruženju. Važno je da mu osiguraju pravilnu prehranu, osiguraju odmor i nadzor. Roditelje treba pripremiti na moguće neuobičajeno ponašanje djeteta zbog posljedica hospitalizacije (noćne more, strahove, ovisnost o roditeljima). Dijete s potpunom korekcijom srčane anomalije u načelu nema više problema s kardiovaskularnim sistemom. Dijete može živjeti kao i sva druga djeca i može biti aktivno. Roditelje treba upozoriti da unutar šest tjedana po operativnom zahvatu dijete ima rizik oboljeti od bakterijskog endokarditisa. Ako se pojavi hipertermija i dijete se subjektivno loše osjeća unutar dva mjeseca od operacije, to može biti znak infekcije. U tom slučaju dijete treba odvesti liječniku koji će dijete pregledati . [14]

6.6. Edukacija djeteta i obitelji nakon operativnog zahvata

Medicinska sestra dužna je educirati roditelje operiranog djeteta o:

- **aktivnosti** - manje dijete treba se odmarati i treba pokušati nadzirati njegovu aktivnost. Veće dijete, kada je moguće treba biti normalno aktivno. Prsni koš nakon operativnog zahvata cijeli šest tjedana, zato dijete u tom periodu ne smije biti uključeno u sportske aktivnosti, treba izbjegavati padove i roditelji trebaju izbjegavati dizanje djeteta držanjem pod rukama jer to izaziva bol u predjelu operacijske rane.

- **operativna rana** - roditelje treba poučiti kako nadzirati ranu i kako prepoznati znakove infekcije rane (oteklina, crvenilo, eksudat). Ranu trebaju održavati čistom i suhom. Mogu je prati vodom i sapunom. Ako je rana premotana, trebaju zavoj ostaviti do prvog odlaska liječniku. Ako dijete smeta odjeća, mogu staviti dodatne povoje za ublažavanje nelagode. Dijete u prvom tjednu nakon operativnog zahvata ne smiju tuširati ali može se prebrisati mekim ručnicima.
- **lijekovi** - roditelje treba educirati o propisanim lijekovima, o doziranju, apliciranju i mogućim nuspojavama .
- **hrana i tekućina** - roditelje treba poučiti o dijeti i ograničavanju unosa tekućine ukoliko je to liječnik propisao. Dojenčad hraniti svakih pola sata. Poticati dojenje jer majčino mlijeko sadržava sve što je djetetu potrebno za optimalan rast i razvoj.
- **zaštita od infekcije** - treba ih poučiti kako spriječiti infekciju, uključujući edukaciju o higijeni ruku i izbjegavanju zaraženih osoba.
- **bol** - dijete i roditelje treba educirati kako mogu smanjiti bol nefarmakološkim metodama. Treba im dati i informacije o analgeticima koje je propisao liječnik.
- **ostalo** - roditelje treba upozoriti na važnost imunizacije (po redovnom programu i mjesečna profilaksa protiv RSV) te o važnosti redovnih stomatoloških kontrola. Treba ih poučiti o mogućim komplikacijama, da se odmah jave liječniku ako opaze tahikardiju, povišenu tjelesnu temperaturu, bol u prsima koja traje neko vrijeme, tahipneju ili dispneju, probleme kod hranjenja, oliguriju ili duže vremena prisutne edeme. [22]

7. Zaključak

Prirodne srčane greške (PSG) najčešće su i najteže anomalije jednog organskog sustava. Smatraju se najčešćim uzrokom smrti u perinatalnom i ranom neonatalnom razdoblju te najčešćim anomalijama koje se kao kronične bolesti iz dječje prenose u odraslu dob.

Rano postavljanje dijagnoze u novorođenčeta s mogućom srčanom greškom znatno pridonosi smanjenju morbiditeta i mortaliteta.

Gotovo četiri petine djece (77%) rođene s PSG preživi djetinjstvo. Većinom su u dobroj formi i ne trebaju lijekove, a neki trebaju stalno specijalističko praćenje, liječenje i njegu.

Zbog brzog napretka u liječenju srčanih grešaka djeca idu na operaciju u najranijoj dobi, što zahtjeva veću sestrinsku skrb i njegu, te veći napor medicinskog osoblja. Djeca su vrlo kompleksan i osjetljiv segment populacije, koji zahtjeva specifični postupak od zdravstvenih djelatnika.

Zdravstvena njega djeteta sa prirođenom srčanom greškom izuzetno je zahtjevna za cijeli zdravstveni tim.

Bez znanja i motiviranosti za rad s pacijentima, ne može se osigurati kvalitetna zdravstvena njega, koja svakako uključuje davanje informacija (u okviru svojih kompetencija), edukaciju, izvođenje zdravstvene njege i pomaganje pacijentu i rodbini ukoliko pomoć trebaju. Medicinska sestra koja je upućena u PSG, može roditeljima i djetetu osigurati sigurnu i kvalitetnu zdravstvenu skrb.

U Varaždinu, 11.04.2017.

-

8. Literatura

- [1] Rudolf, Lee & Levene, Paediatrics and Child Health, Oxford.:Blackwell Publishing ,2011.
- [2] Mardešić D, i sur. Pedijatrija. 7. dopunjeno izdanje, Zagreb: Školska knjiga, 2003. [3] Hitna stanja u pedijatriji- Julije Meštrović i suradnici, Medicinska naklada Zagreb, 2011.
- [4] Da Silva et al. Nursing Diagnoses in Children With Congenital Heart Disease: A Survival Analysis 2007
- [5] Liz O' Brien, District Nursing Manual of Clinical Procedures ,2007.
- [6] Krmpotić-Nemanić J, Marušić A. Anatomija čovjeka, 2. korigirano izdanje Zagreb: Medicinska Naklada; 2007.
- [7] Clyman et al., Cardio-Respiratory Control in Vertebrates: Comparative and Evolutionary Aspects 1999.
- [8] Weiss et al , Factors determining reopening of the ductus arteriosus after successful clinical closure with indomethacin ([http://www.jpeds.com/article/S0022-3476\(95\)70084-6/abstract?cc=y](http://www.jpeds.com/article/S0022-3476(95)70084-6/abstract?cc=y)) (15.01.2017.)
- [9] Ivan Malčić i suradnici, Pedijatrijska kardiologija, Medicinska naklada Zagreb ,2001.
- [10] Perloff J.K& Marelli A.J. Perloffs Clinical Recondition of Congenital Heart Disease , Philadelphia: Elsevier Saunders ,2012 str.2
- [11] Gatzoulis, Webb & Daubeney , Diagnosis and Management of Adult Congenital Heart Disease, 2nd Edition 2011.
- [12] Dilber D. Distribucija prirođenih srčanih grešaka u Hrvatskoj, analiza rizičnih čimbenika i ishoda liječenja. Doktorska disertacija, Zagreb, 2010. Dostupno na adresi : http://medlib.mef.hr/867/1/Dilber_D_disertacija_rep_867.pdf. (03.01.2017.)
- [13] Duško Mardešić i suradnici, Pedijatrija: Školska knjiga Zagreb 2016
- [14] Ball& Bindler, Pediatric nursing Caring for children, New Jearsey: Pearson education 2008
- [15] Uloga rane dijagnostike i liječenja prirođenih srčanih grešaka, Vladimir Ahel, Neven Čače, Sandro Dessardo, Vojko Rožmanić ; Paediatr Croat 2004; 48 (Supl 1): 111-11)
- [16] Neonatologija 2008. XX tečaj stalnog medicinskog usavršavanja, Medicinska naklada Zagreb, 2008.
- [17] J. Rowen & A.Weiler, Nursing care of children. Principles & Practice , Third edition. Missouri: Saunders Elsever, 2007.
- [18] Stanje i perspektive pedijatrijske intervencijske kardiologije u republici Hrvatskoj, Branko Marinović, Ivan Malčić, Zdravka Gjergja, Dalibor Šarić, Paediatr Croat 2003; 47 (Supl 1): 9-15

- [19] Potts & Mandelco, Pediatric nursing: caring for children and their families, second edition, New York: Tomson Delmar Learning, 2007
- [20] M. Gordon , Sestrinske dijagnoze - priručnik, Maribor ,2006.
- [21] Glenys Boxwell, Neonatal Intensive Care Nursing, London, 2000. g
- [22] M.E. Muscari., Pediatric nursing, Fourth edition, Philadelphia: Lippincot Williams & Wilkins, 2005.

9. Popis slika i tablica

Slika br. 2.2.1 Fetalni krvotok, izvor: <http://cardiovascularsystemud.weebly.com/fetal-circulation.html>

Tablica 3.2.1. Hemodinamska podjela prirođenih srčanih mana. Prema: D. Mardešić, Pedijatrija, Školska knjiga, Zagreb, 2016.

Slika br. 3.4.1.1. Koarktacija aorte, izvor: <http://www.mayoclinic.org/diseases-conditions/coarctation-of-the-aorta/multimedia/coarctation-of-the-aorta/img-20007864>

Slika br.3.2.4.1.Stenoza aorte , izvor: <http://www.mountsinai.org/interventional-cardiology>

Slika br. 3.4.3.1. Stenoza pulmonalne arterije,

izvor: <https://www.pinterest.com/bgoodenough/open-heart-surgerytwin-facts>

Slika br. 3.5.1.1. Ventrikularni septalni defekt , izvor: <http://www.pted.org/?id=ventricularseptal4>

Slika br. 3.5.2.1. ASD , izvor: <http://www.texasheart.org/HIC/Topics/Cond/aseptal.cfm>

Slika br. 3.5.3.1. Zajednički atrioventikularni kanal ,

izvor: <https://www.drugs.com/mcd/atrioventricular-canal-defect>

Slika br. 3.5.4.1. Otvoreni duktus Botalli (PDA), izvor: <http://www.cardiachealth.org/cardiac-healthcare-providers/surgical-anatomy/defects-with-a-left-to-right-shunt/pda>

Slika br. 3.6.1.1. Tetralogija Fallot

izvor: [http://media.summitmedicalgroup.com/media/db/relayhealth images/tetralog_2.jpg](http://media.summitmedicalgroup.com/media/db/relayhealth%20images/tetralog_2.jpg)

Slika br. 3.6.2.1. Transpozicija velikih krvnih žila, izvor: <http://www.mayoclinic.org/diseases-conditions/transposition-of-the-great-arteries/home/ovc-20169432>

Slika br. 3.6.3.1. Zajedničko arterijsko deblo, izvor: <http://www.mayoclinic.org/diseases-conditions/truncus-arteriosus/multimedia/truncus-arteriosus/img-20005922>

Tablica br. 4.2.2.1. Normalni srčani ritam, izvor Lee & Lavene, Paediatrics and Child Health, 2011

Tablica br. 3.4.2.2. Normalne vrijednosti arterijskog krvnog tlaka ,izvor Lee & Lavene, Paediatrics and Child Health, 2011.

IZJAVA O AUTORSTVU
I
SUGLASNOST ZA JAVNU OBJAVU

Završni/diplomski rad isključivo je autorsko djelo studenta koji je isti izradio te student odgovara za istinitost, izvornost i ispravnost teksta rada. U radu se ne smiju koristiti dijelovi tuđih radova (knjiga, članaka, doktorskih disertacija, magistarskih radova, izvora s interneta, i drugih izvora) bez navođenja izvora i autora navedenih radova. Svi dijelovi tuđih radova moraju biti pravilno navedeni i citirani. Dijelovi tuđih radova koji nisu pravilno citirani, smatraju se plagijatom, odnosno nezakonitim prisvajanjem tuđeg znanstvenog ili stručnoga rada. Sukladno navedenom studenti su dužni potpisati izjavu o autorstvu rada.

Ja, Alewa Sobo (ime i prezime) pod punom moralnom, materijalnom i kaznenom odgovornošću, izjavljujem da sam isključivi autor/ica završnog/diplomskog (obrisati nepotrebno) rada pod naslovom PRIRODENE SRČANE GREŠKE (upisati naslov) te da u navedenom radu nisu na nedozvoljeni način (bez pravilnog citiranja) korišteni dijelovi tuđih radova.

Student/ica:
(upisati ime i prezime)




(vlastoručni potpis)

Sukladno Zakonu o znanstvenoj djelatnosti i visokom obrazovanju završne/diplomske radove sveučilišta su dužna trajno objaviti na javnoj internetskoj bazi sveučilišne knjižnice u sastavu sveučilišta te kopirati u javnu internetsku bazu završnih/diplomskih radova Nacionalne i sveučilišne knjižnice. Završni radovi istovrsnih umjetničkih studija koji se realiziraju kroz umjetnička ostvarenja objavljuju se na odgovarajući način.

Ja, ALEWA SAKO (ime i prezime) neopozivo izjavljujem da sam suglasan/na s javnom objavom završnog/diplomskog (obrisati nepotrebno) rada pod naslovom PRIRODENE SRČANE GREŠKE (upisati naslov) čiji sam autor/ica.

Student/ica:
(upisati ime i prezime)



(vlastoručni potpis)