

Zadaci medicinske sestre-anesteziološkog tehničara kod operacije tumora mozga

Košutar, Ksenija

Undergraduate thesis / Završni rad

2017

Degree Grantor / Ustanova koja je dodijelila akademski / stručni stupanj: **University North / Sveučilište Sjever**

Permanent link / Trajna poveznica: <https://um.nsk.hr/um:nbn:hr:122:665858>

Rights / Prava: [In copyright](#) / [Zaštićeno autorskim pravom.](#)

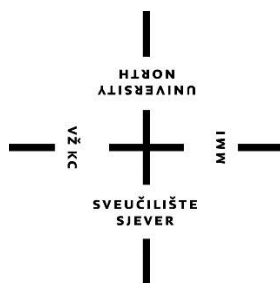
Download date / Datum preuzimanja: **2024-12-27**



Repository / Repozitorij:

[University North Digital Repository](#)





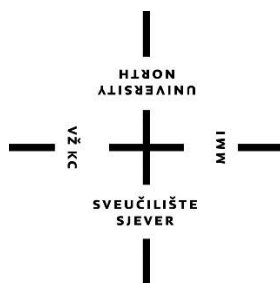
Sveučilište Sjever

Završni rad br. 869/SS/2017

Zadaci medicinske sestre-anesteziološkog tehničara kod operacije tumora mozga

Ksenija Košutar, 2725/601

Varaždin, kolovoz 2017. godine



Sveučilište Sjever

Odjel za Biomedicinske znanosti

Završni rad br. 869/SS/2017

Zadaci medicinske sestre-anesteziološkog tehničara kod operacije tumora mozga

Student

Ksenija Košutar, 2725/601

Mentor

Nenad Kudelić, dr. med. viši predavač

Prijava završnog rada

Definiranje teme završnog rada i povjerenstva

ODJEL	Odjel za biomedicinske znanosti	
PRESTUPNIK	Ksenija Košutar	MATICNI BROJ 2725/601
BATIM	08.05.2017.	ODJELSKI Klinička medicina III - Kirurgija
NASLOV RADA	Zadaci medicinske sestre-anestezioškog tehničara kod operacije tumora mozga	
NASLOV RADA NA ENGL. JEZIKU	Tasks of nurses-anesthesiologists in brain tumor surgery	
MENTOR	Nenad Kudelić, dr.med.	STANJE viši predavač
ČLANOVI POVJERENSTVA	1. Marijana Neuberger, mag.med.techn., predsjednik 2. Nenad Kudelić, dr.med., mentor 3. doc. dr. sc. Rudolf Milanović, član 4. Melita Sajko, dipl.med.techn., zamjenski član 5.	

Zadatak završnog rada

BROJ	869/SS/2017
OPIS	<p>Tumor na mozgu kao i svaki drugi tumor predstavlja patološku tvorbu nastalu kao posljedica prekomjernog umnažanja abnormalnih stanica.</p> <p>Benigni tumor mozga je nenormalan, ali nekancerogeni rast tkiva u mozgu. Maligni tumor mozga je bilo koji oblik tumora u mozgu koji ima moć prožimanja i uništavanja susjednog tkiva ili koji se od bilo kuda širi (metastazira) putem krvotoka u mozak. Kod benignih tumora mozga najveći problem predstavlja njihov rast koji obujmom pritiska na okolne strukture. Maligni tumori mozga opasni su po život zbog brzog rasta i invazije u okolne strukture.</p> <p>Zadaci medicinske sestre-anestezioškog tehničara kao člana tima kod operacije tumora mozga su priprema pacijenta i okruženja, priprema anestezioškog aparata, materijala i pribora za intubaciju, sve potrebno za postavljanje centralnog venskog katetera, postavljanje katetera za invazivno mjerenje krvnog tlaka, postavljanje aparata za mjerenje mišićne relaksacije (Train-of-four), postavljanje elektrode za mjerenje stanja svijesti (Spectral Index), priprema perfuzora, te lijekova za anesteziju.</p> <p>U radu je potrebno:</p> <ul style="list-style-type: none">-Objasniti nastanak podjelu tumora mozga-Prikazati specifičnosti anestezije kod operacije tumora na mozgu-Definirati zadatke medicinske sestre-anestezioškog tehničara neposredno prije i za vrijeme operacije tumora mozga-citatirati korištenu literaturu
ZADATAK SVOČIN	28.06.2017



Predgovor

Zahvaljujem svom mentoru dr. med. Nenadu Kudeliću na strpljenju i pomoći pri izradi ovog završnog rada. Hvala svim kolegama i prijateljima koji su svojom pomoći doprinijeli izradi ovog rada. Najveće hvala mojoj obitelji na razumijevanju i podršci tijekom studiranja.

Sažetak

Tumor na mozgu kao i svaki drugi tumor predstavlja patološku tvorbu nastalu kao posljedica prekomjernog umnažanja abnormalnih stanica. Rast novotvorine nadmašuje rast normalnih tkiva, biološki je nesvrhovit, nepravilan i neorganiziran, te ne prestaje uklaňanjem uzroka te promjene.

Osnovna podjela tumora je na primarne i sekundarne. Primarni tumori su oni tumori koji su nastali od samog moždanog parenhima, a sekundarni tumori su metastaze, gdje maligne stanice putem krvi dođu u mozak. U mozgu se također mogu naći i prirođeni tumori kao što su dermoidi i epidermoidi.

Primarni tumori se dijele na benigne (dobročude) i maligne (zloćudne). Kod benignih tumora pojavljuje se problem njihovog nastanka i rasta, jer svojim obujmom vrše pritisak na okolne strukture. Drugi problem je i njihov smještaj. Ako je benigni tumor lociran u dubini moždanog parenhima ili je u kontaktu sa strukturama vitalnim za život, onda to predstavlja veliku zapreku u tretiranju problema. Maligni tumori su ozbiljniji te često opasni po život zbog brzog rasta te invazije u okolne strukture.

Zadaci medicinske sestre-anesteziološkog tehničara kao člana tima kod operacije tumora mozga su:

- priprema pacijenta i okružen
- priprema anesteziološkog aparata
- priprema materijala i pribora za intubaciju
- priprema svega potrebnog za postavljanje centralnog venskog katetera
- sve potrebno za postavljanje katetera za invazivno mjerenje krvnog tlaka
- priprema i postavljanje aparata za mjerenje mišićne relaksacije TOF-a
- priprema i postavljanje elektrode za mjerenje stanja svijesti BIS elektrode
- perfuzora, lijekova za anesteziju
- priprema lijekova i svega potrebnoga za izvođenje Scalp bloka

Ključne riječi: tumor na mozgu, anestezija, zadaci medicinske sestre-anesteziološkog tehničara

Summary

Brain tumor, just like any other tumor, represents a pathologic formation that originated as a consequence of excessive multiplication of abnormal cells. The growth of the neoplasm exceeds the growth of normal tissue, it is biologically nonpurposive, irregular and disorganized, and does not stop by eradicating the cause of this change.

Tumors are classified as primary or secondary. Primary tumors are those tumors that originated from the brain parenchyma, and the secondary tumors are metastases, in which malignant cells reach the brain through blood. There can also be inherent tumors found in the brain, such as dermoids and epidermoids.

Primary tumors are classified as benign or malignant. Problem with benign tumors is their creation and growth, because they exert pressure on surrounding structures with their volume. The other problem is their placement. If the benign tumor is located in the depth of brain parenchyma or is in contact with vital structures, then this becomes an obstacle for proper treatment. Malignant tumors are more serious and often life-threatening due to their fast growth and invasion in surrounding structures.

Tasks of a nurse-anaesthesiology technician as a member of the operating team in brain tumor surgery are:

- Preparation of patient and surroundings
- Preparation of anaesthetic machine
- Preparation of intubation equipment and materials
- Preparation of everything needed for installing a central venous catheter
- Preparation of everything needed for installing a catheter for invasive heart pressure measurement
- Preparation and installation of a machine that measures TOF muscle relaxations
- Preparation and installation of a BIS electrode for measuring state of consciousness
- Preparation and installation of perfusor for anaesthetics
- Preparation of drugs and other things necessary for a scalp block

Key words: brain tumor, anaesthesia, tasks of a nurse-anaesthesiology technician

Popis korištenih kratica

Itd. i tako dalje

TOF Train-of-four (aparati za mjerenje mišićne relaksacije)

BIS Bispectral index (elektroda za mjerenje budnosti pacijenta)

EKG elektrokardiogram

CVK centralni venski kateter

mL. mililitri

ICP intrakranijalni tlak

CPP cerebralno perfuzijski tlak

MAP srednji arterijski tlak

KT krvni tlak

G gauge

JIL jedinica intenzivnog liječenja

i.v. intravenozno

Sadržaj

1. Uvod.....	1
2. Anatomija mozga	4
2.1. Veliki mozak.....	4
2.2. Mali mozak	5
2.3. Moždana kora.....	6
2.4. Međumozak.....	6
2.5. Moždano deblo.....	7
2.6. Moždane kljetke.....	7
2.8. Moždani živci.....	8
2.8.1. Funkcionalna područja mozga	9
3. Tumori mozga	10
3.1. Etiologija tumora na mozgu.....	10
3.2. Simptomi bolesti	10
4. Operacijska dvorana.....	14
5. Zadaci anesteziološkog tehničara kod operacije tumora mozga	15
5.1. Zadaci anesteziološkog tehničara kod postavljanja CVK-a.....	15
5.2. Priprema operacijske dvorane.....	16
5.3. Prijem pacijenta u operacijsku dvoranu	18
5.4. Postavljanje intravenozne kanile.....	18
5.5. Uvađanje pacijenta u anesteziju i intubacija.....	19
5.6. Uvađanje arterijske kanile za invazivno mjerenje arterijskog krvnog tlaka	21
5.7. Postavljanje BIS elektrode	23
5.8. Postavljanje aparata za mjerenje mišićne relaksacije (TOF-a).....	25
5.9. Izvođenje scalp bloka.....	26
6. Završetak operacije i pratnja pacijenta u JIL.....	29
7. Zaključak	31
8. Literatura	32

1. Uvod

U ovom radu govorit će se o etiologiji i epidemiologiji tumora na mozgu i pobliže prikazati specifičnosti anestezije kod operacije tumora na mozgu i zadatke anesteziološkog tehničara.

Benigni tumor mozga je nenormalan, ali nekancerogeni rast tkiva u mozgu. Maligni tumor mozga je bilo koji oblik tumora u mozgu koji ima moć prožimanja i uništavanja susjednog tkiva ili koji se od bilo kuda širi (metastazira) putem krvotoka u mozak.

U mozgu može rasti nekoliko vrsta benignih tumora. Nazivaju se po specifičnim stanicama ili tkivima iz kojih proizlaze: schwannom i proizlaze iz Schwannovih stanica koje obavijaju živce, ependimomi iz stanica koje oblažu unutarnju površinu mozga, meningeomi u meningama, iz tkiva koje oblaže vanjsku površinu mozga, adenomi iz žljezdanih stanica, osteomi iz koštanih tvorbi lubanje i hemangioblastomi iz krvnih žila. Neki benigni moždani tumori (kao što su kraniofaringeomi, hordomi, germinomi, teratomi, dermoidne ciste i angiomi) mogu biti prisutni čak pri rođenju.

Meningeomi su obično benigni, ali se nakon uklanjanja mogu vratiti. Ti se tumori javljaju češće u žena i obično nastaju između 40-60-te godine života, mogu početi rasti u dječjoj dobi, ali isto tako i kasnije u životu. Simptomi i opasnosti koje mogu proisteći od tih tumora ovise o njihovoj veličini i smještaju u mozgu. Ako postanu preveliki, mogu dovesti do duševnog pogoršanja vrlo sličnog demenciji.

Najčešći maligni tumori mozga su metastaze raka koji je započeo na nekom drugom dijelu tijela. Rak dojke i pluća, maligni melanom i rak krvnih stanica, kao što su leukemija i limfom, svi se mogu širiti u mozak. Metastaze mogu rasti u jednom području mozga ili u nekoliko različitih dijelova. Primarni tumori mozga proizlaze iz mozga. Najčešći primarni tumori mozga su gliomi, koji rastu iz tkiva koja okružuju i podupiru živčane stanice. Nekoliko vrsta glioma je maligno; multiformni glioblastom je najčešća vrsta. Drugi uključuju angioplastične astrocitome koji brzo rastu i astrocitome koji rastu polaganije i oligodendrogliom. Meduloblastomi koji nisu česti, obično zahvaćaju djecu prije puberteta. Učestalost tumora mozga jednaka je u muškaraca i

žena, ali neke su vrste češće u muškaraca a druge su češće u žena. Iz nepoznatih razloga češće se pojavljuju limfomi mozga, naročito u ljudi koji imaju AIDS.

Operacijom se odstranjuje tumor mozga u potpunosti ili samo jedan njegov dio, ovisno o području koje je zahvaćeno. Također i položaj pacijenta ovisi o području gdje se tumor nalazi. Najčešći položaj je kad pacijent leži na leđima, a glava mu se nalazi van operacijskog stola i pričvršćena je pinovima (šiljcima) za nastavak stola. Drugi, rjeđi položaj je kad se tumor nalazi u stražnjoj jami, pa se pacijent postavlja u sjedeći položaj dok mu je glava pričvršćena posebnim nastavkom za stol i lagano nagnuta prema naprijed. Kod takvog položaja postoji veći rizik zračne embolije.

Tehnički razvoj opreme za praćenje bolesnika, te visoki standardi pri njihovoj uporabi pridonjeli su povećanju sigurnosti anestezije. Praćenje pacijenta mora početi prije uvoda u anesteziju i biti trajno do poslijeoperacijskog razdoblja.

Medicinska sestra-anesteziološki tehničar ulazi u operacijsku dvoranu jedan sat prije dolaska pacijenta. U operacijski blok ulazi se kroz posebne prostorije, propusnike odvojene za muško i žensko osoblje. Ulaskom u operacijski blok svo osoblje mora se obući u bolničku kiruršku odjeću namijenjeno isključivo za uporabu u operacijskom bloku. Kosu treba pokriti kapom a na lice staviti masku koja pokriva lice i nos. Treba skinuti sav nakit a naušnice treba staviti ispod kape, lak za nokte i umjetni nokti se nesmiju stavljeti, obuća je također namijenjena isključivo za operacijski blok. Ulaskom u dvoranu anesteziološki tehničar mora testirati anesteziološki aparat uključujući provjeru EKG-a, pulsne oksimetrije, priprema sistema za mjerenje neinvazivnog arterijskog krvnog tlaka, TOF aparat, BIS elektrodu, pripremiti set za intubaciju, specifične lijekove, infuzije, perfuzore, set za uvođenje centralnog venskog katetera, set za uvođenje arterijskog katetera za invazivno mjerenje arterijskog tlaka, set za izvođenje scalp bloka.

Anesteziološki tehničar sudjeluje u svakom postupku kojeg radi anesteziolog. Daje lijekove koje si je prije toga pripremio naravno dozažu i sve ostalo određuje anesteziolog. Asistira anesteziologu prilikom intubacije, uvađanja arterijskog katetera, centralnog venskog katetera, priprema sve potrebno za izvođenje Scalp bloka, postavlja BIS elektrodu, spaja ju na monitor te postavlja TOF i također spaja na monitor. Anesteziološki tehničar prima pacijenta u operacijsku dvoranu, provjerava identitet, prima pacijentovu dokumentaciju, rukovodi postavljanjem

pacijenta na stol, brine o sigurnosti. Oblači sterilni mantil anesteziologu kod uvađanja centralnog venskog katetera. Nakon što pacijenta preda u jedinicu intenzivnog liječenja anesteziološki tehničar posprema dvoranu, mijenja cijevi na aparatu, cijev za aspiraciju, rasprema svu dodatnu opremu koja nam je bila potrebna kao što je BIS, TOF te priključci za arteriju, posprema anesteziološka kolica i nadopunjuje sve što je potrošeno. Svaka kolica imaju popis što mora biti obavezno na njima a sve ostalo se donosi iz sobe za pripremu prema potrebi. Sve što se potrošilo tokom operacije upisuje na anesteziološki račun što kasnije upisuje u program za razduživanje lijekova i ostalog potrošenog materijala.

2. Anatomija mozga

Ljudski mozak (*lat. encephalon*) je dio središnjeg živčanog sustava smješten u lubanji i obavijen moždanim opnama: tvrdom, paučinastom i mekom. Središnji živčani sustav je dio živčanog sustava kojeg grade živčane stanice smještene u živčanim centrima. Pruža se duž uzdužne osi tijela i sastoji se od: mozga i leđne moždine. Težina mozga odraslog čovjeka pretežno iznosi 1.350 g. Mozak se sastoji od približno 25 milijardi stanica, od kojih je 13 milijardi živčanih stanica - neurona. Živčana stanica sastoji se od tijela i ogranaka. Na tijelu živčane stanice možemo uočiti više kratkih ogranaka, zvanih dendriti, i jedan dugi ogranak, zvan neurit ili akson. Pomoću kratkih ogranaka (dendrita) neuron prima informacije iz svoje okoline, dok mu dugi ogranak (neurit, akson) služi da bi djelovao na svoju okolinu, tj. proslijedio informacije drugim stanicama (živčanim, mišićnim itd.). Živčane stanice najčešće su povezane sinapsama koje, između ostalog, sadrže i procjep tako da se ne dodiruju direktno, već komuniciraju izmjenom neurotransmitera. Brojne stanice i njihovi ogranci čine bogatu mrežu koja ima strukturu "maloga svijeta" i koja u konačnoj cjelini čini živčani sustav [1].

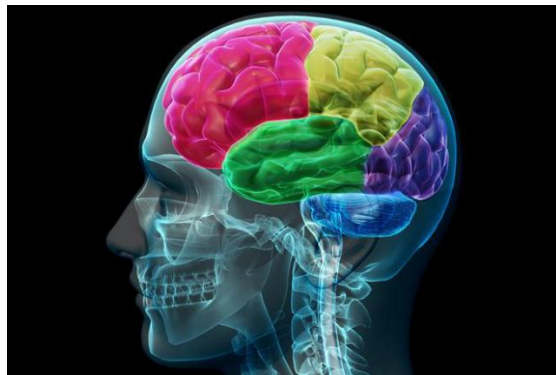2.1. Veliki mozak

Veliki mozak - *lat. Cerebrum* (2.2.1.), najveći je dio središnjeg živčanog sustava. Ima dvije polutke koje nepotpuno odjeljuje duboka uzdužna pukotina, *lat. fissura longitudinalis*, u kojoj je i vezivna pregrada, *lat. falx cerebri*. Veliki mozak zaprema najveći dio lubanjske šupljine. Površina velikog mozga nije glatka i na njoj se nalaze brazde, *lat. sulci*, među kojima su moždane vijuge, *lat. gyri*. Mozak je s gornje strane vrlo dubokom uzdužnom pukotinom razdijeljen na dvije polutke, *lat. hemispheria*, koje međusobno povezuje bijelo žuljevito tijelo, *lat. corpus callosum*. Na svakoj moždanoj polutki razlikujemo po četiri režnja, a to su: čeonni režanj, *lat. lobus frontalis*, sljepoočni režanj, *lat. lobus temporalis*, tjemeni režanj, *lat. lobus parietalis*, i zatiljni režanj, *lat. lobus occipitalis*. Duboka, gotovo okomita središnja brazda, *lat. sulcus centralis*, odjeljuje čeonni od 4 tjemenoga režnja, a ukošena duboka postranična brazda, *lat. fossa lateralis*, razdvaja čeonni od sljepoočnog režnja. U dubini te brazde moždana kora

oblikuje otok, lat. *insula*. Područje smješteno ispod uzdužne pukotine, a između polutki velikog mozga i moždanog debla nazivamo međumozak, lat. *diencephalon* [1].

2.2. Mali mozak

Mali mozak - lat. *Cerebellum* (2.2.1) smješten je u stražnjoj lubanjskoj jami ispod šatora malog mozga, *tentorium* i pokriva stražnje površine mosta i produžene moždine. Smješten je u stražnjoj lubanjskoj jami, iznad i iza stražnje površine moždanoga stabla. Mali mozak tvore kora, lat. *cortex cerebelli*, supkortikalna bijela tvar i supkortikalne jezgre. Mali mozak ponajprije ima veliku važnost u održavanju ravnoteže. U osoba u kojih je oštećen mali mozak postoji poremećaj ravnoteže, ali samo pri obavljanju brzih, naglih pokreta. Također, zadaća malog mozga je prigušivanje i usklađivanje pokreta. To posebno vrijedi za brze i vješte pokrete. Budući da je i govor motorička aktivnost koja zahtijeva izvanredno preciznu usklađenost rada mnogih mišića, pri oštećenjima malog mozga i on će biti poremećen [1].



Slika 2.2.1. Veliki i mali mozak [2]

2.3. Moždana kora

Moždana kora - *lat. cortex cerebri*, sloj je stanica koje su razmještene u nekoliko redova i njihov oblik, veličina i raspored različiti su u pojedinim područjima kore. Te stanice zajedno s vlaknima koja izlaze iz njih, čine šest slojeva koji su osebujni za svako pojedino mjesto pa razlikujemo polja različite stanične građe. Različita građa pojedinih dijelova moždane kore upućuje na to da svakome 5 od tih područja pripada i posebna funkcija. U području moždane kore, ispred središnje brazde, odnosno precentralne vijuge, *lat. gyrus precentralis*, nalaze se vrlo velike, piramidama slične stanice koje upravljaju radom mišićja pa govorimo o pokretačkom (motoričkom) području. Tu se nalaze tzv. primarna motorička središta i svako pojedino mjesto u tom području upravlja pojedinom skupinom mišića suprotne strane tijela, koja obavlja određenu kretnju (npr. stiskanje šake, pregibanje lakatnog zgloba, pregibanje glave u stranu, pokret očiju itd.). mišićne skupine zastupljene su tako da najgornji dijelovi vijuge upravljaju kretnjama stopala i prstiju na stopalu, ispod njih su skupine za kretanje potkoljenice, bedra i trupa, a najniže su smještena središta koja upravljaju kretnjama lica. Ispred primarnih motoričkih središta nalaze se područja koja upravljaju s nekoliko primarnih središta te omogućuju složene kretnje i smišljenu uporabu mišićja. To su sekundarna motorička središta (govorno središte, središte za pisanje, itd.). Ozljeda takva središta onemogućuje govor ili pisanje, premda ne postoji kljenut mišića. Područje kore iza središnje brazde, odnosno postcentralna vijuga, *lat. gyrus postcentralis*, sadrži primarna osjetna središta koja prihvataju obavijesti iz osjetnih organa u različitim područjima kože i dijelovima tijela. Podraživanjem takva mjesta nastaje osjet, kao da je obavijest stigla iz pojedinih područja kože na suprotnoj strani tijela (osjet pritiska ili osjet topline u nozi) pa govorimo o osjetnom (senzibilnom) području. U gornjem dijelu sljepoočnog režnja smještena su slušna središta, a na medijalnoj strani zatiljnoga režnja vidna središta [1].

2.4. Međumozak

Međumozak - *lat. diencephalon*, nalazi se između srednjeg i velikog mozga. Važni dijelovi međumozga: brežuljak, *lat. thalamus* i podbrežje, *lat. hypothalamus*. Talamus – jajolika

tvorba koju oblikuje siva masa živčanih stanica u kojoj se nalaze mnoga važna središta pokretanja i osjeta. Hipotalamus – bazalni dio međumozga, on je nadređeno autonomno središte i upravlja za život važnim djelatnostima, izmjenom tvari, usklađivanjem ravnoteže vode i soli te održavanjem stalne tjelesne topline, spavanjem, i mnogim drugim. Istodobno, hipotalamus putem hipofize upravlja i radom žlijezda s unutrašnjim izlučivanjem [1].

2.5. Moždano deblo

Moždano deblo - *lat. truncus cerebri*, naziv je kojim obuhvaćamo srednji mozak (*lat. mesencephalon*-nalaze se izlazišta živaca pokretača oka), most (*lat. pons*-sadrži važne autonomne centre, mosne jezgre, moždane putove, te jezgre V, VI, VII i VIII. moždanog živca), te produžena moždina (*lat. medulla oblongata*-respiracijski centar, središte za regulaciju srčanog rada i razina arterijskog krvnog tlaka, središte za funkciju hranjenja). Moždano deblo povezuje mozak s kralješničnom moždinom [1].

2.6. Moždane klijetke

Moždane klijetke - *lat. ventriculi cerebri*, prostori su u mozgu ispunjeni moždanom tekućinom, *lat. liquor cerebrospinalis* [10].

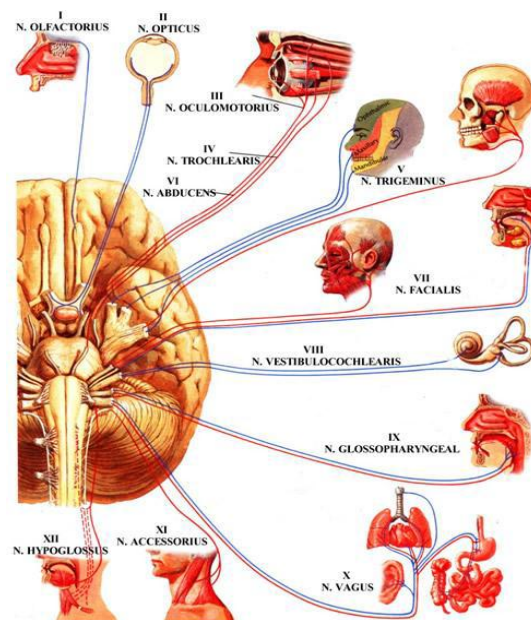
2.7. Mozgovnice i moždana tekućina

Mozgovnice, *lat. meninges* omataju središnji živčani sustav (mozak i kralješničnu moždinu), a ima ih tri. To su tvrda mozgovnica, paučinasta mozgovnica i nježna mozgovnica. Međusobno su odijeljene subduralnim i subarahnoidalnim prostorom u kojima se nalazi cerebrospinalna tekućina. Tvrda mozgovnica, *lat. dura mater*, nalazi se izvana i tvori je čvrsti sloj vezivnog tkiva. Moždana pregrada, *lat. falx cerebri*, srpoliko je podvostručenje tvrde mozgovnice. Šator malog mozga, *lat. tentorium cerebelli*, gotovo je vodoravan list tvrde mozgovnice razapet između

stražnjeg dijela moždanih polutki i stražnje lubanjske jame, odnosno malog mozga. Paučinasta mozgovnica, *lat. arachnoidea mater*, tanka je prozirna opna, obložena endotelom, te kao i tvrda mozgovnica oblaže mozak i kralježničnu moždinu te izlazišta živaca. Nježna mozgovnica, *lat. pia mater*, krvožilna je opna što oblaže površinu središnjeg živčanog sustava i prilagođuje se većini njegovih neravnina. Moždanomoždinska tekućina, *lat. liquor cerebrospinalis*, bezbojna je bistra tekućina i služi kao tekući zaštitni omotač oko mozga i leđne moždine [1].

2.8. Moždani živci

Moždanih živaca, *lat. nn. encephalici*, ima 12 parova, a budući da uglavnom oživčuju područje glave i vrata, nazvani su i lubanjskim živcima, *lat. nn. Craniales*.



Slika 2.7.1. Moždani živci [1]

2.8.1. Funkcionalna područja mozga

To su područja mozga zadužena za “najviše funkcije” kao:

- percepcija različitih osjeta
- upravljanje pokretima i motoričkim vještinama
- mišljenje
- pamćenje
- jezik i govor
- sve ostale kognitivne i više mentalne funkcije
- omogućavanje svjesnosti o emocijama
- izvršne funkcije i kontrolu ponašanja

Tu podijelu napravio je Korbinian Brodmann, koji je 1908.godine objavio atlas mozga podijeljen prema citoarhitektonici u 52 polja, što do danas nije znatnije promijenjeno.

Kod tumora mozga dolazi do pritiska na okolne strukture te ovisno o lokalizaciji tumora dolazi do privremenog ili trajnog oštećenja pojedinog područja mozga, a samim time i ispada funkcija tog područja [4].

3. Tumori mozga

3.1. Etiologija tumora na mozgu

Dokazani uzročni (etiološki) čimbenici u nastanku tumora središnjeg živčanog sustava su terapija zračenjem, imunosupresija, izloženost vinil kloridu, Epstein-Barrov virus, ozljeda glave i kemoterapija, no oni su uzroci relativno malog udjela ukupnog broja ovih tumora. U velikom broju slučajeva, etiologija tumora ostaje nepoznata. Veća učestalost glioma u muškaraca, a meningeoma u žena ne može se objasniti drugim čimbenicima osim hormonskih. Smatra se da primarni tumori središnjeg živčanog sustava nastaju nakupljanjem genskih poremećaja, čime stanice izbjegavaju normalne regulacijske mehanizme i uništenje od strane imunološkog sustava. Različiti nasljedni sindromi mogu biti predisponirajući čimbenik u pojavi tumora, među njima neurofibromatoza, tuberozna skleroza, von Hippel-Lindauova bolest, Turcotov sindrom i Li-Fraumeni sindrom [5].

3.2. Simptomi bolesti

Tumorske stanice mogu rasti duž živčanih vlakana i oko živčanih stanica ne uzrokujući njihovo razaranje, niti pojavu simptoma dok ne narastu relativno veliki. Tumori tako izazivaju masivno razmaknuće normalnih struktura. Tom glijalnom proliferacijom, smatra se, nastaju tumori niskog stupnja malignosti. Osim ovog načina, tumori mogu rasti kao jedinstvena masa, pomičući okolno moždano tkivo, ali ga ne razaraju.

Metastatski tumori rastu na ovaj način uzrokujući opće simptome, te lokalne simptome ovisno o veličini i sijelu tumora. Tumor može rasti infiltrativno razarajući okolno moždano tkivo.

Maligni tumori rastu na ovaj način, dovodeći do općih i lokalnih simptoma, koji se ne popravljaju u cijelosti nakon terapijskih tretmana. Kod tumora mozga dolazi do porasta intrakranijalnog tlaka (ICP) zbog rasta tumorske mase, otekline koja zahvaća uglavnom bijelu moždanu masu ili zbog prepreka u normalnoj cirkulaciji moždane tekućine. Upravo je zbog rasta

i nemogućnosti širenja unutar okolnog koštanog oklopa u lubanjskoj šupljini svaki proces, bio on primarno i dobroćudan, po svome ponašanju zloćudan i zahtijeva rješavanje. Mogućnost kompenzacije promjene odnosa unutar lubanje vrlo je mala, malo veća u djece koja još nemaju zatvorene šavove kostiju lubanje i starijih ljudi u kojih je mozak atrofičan, pa u početku ima više mjesta za širenje eventualnih tumorskih izraslina koje će tek kasnije dati simptome [5].

Tumori središnjeg živčanog sustava dovode do općih i žarišnih znakova bolesti. Opći se znakovi pojavljuju zbog porasta intrakranijalnog tlaka (tlak unutar lubanje), dok žarišni nastaju zbog direktnog pritiska ili infiltracije tumorskog tkiva u odgovarajućem području središnjeg živčanog sustava.

Među općim znakovima bolesti najčešće se spominju:

- glavobolje
- povraćanje
- poremećaji vida
- poremećaji hoda i ravnoteže
- mentalnih poremećaji (sommelencije, iritabilnosti, promjene ponašajna)
- epileptički napadi
- endokrinološki poremećaji

Glavobolja kod tumora mozga može nastati zbog pritiska ili natezanja struktura osjetljivih na bol (tvrde moždane ovojnice, venskih sinusa, arterija na bazi mozga ili moždanih živaca koji prenose osjet boli). Javlja se ranije kod tumora u stražnjoj lubanjskoj jami, često je pulsirajuća ili “paleća”, postupno se pojačava, najizraženija je rano ujutro, ponekad se javlja i noću. Obično se pojačava kod aktivnosti koje povećavaju tlak unutar lubanje: tjelesni naponi, kašalj, kihanje, naprezanje kod stolice.

Poremećaj vida: diplopija (paraliza 6-og nervnog živca).U male djece diplopija se može manifestirati kao učestalo treptanje ili intermitentni strabizam, edem papile zbog povećanog ICP-a može se prikazati kao intermitentne smetnje vida.

Povraćanje se kod tumora mozga najčešće javlja u jutarnjim satima, nastupa naglo, u luku, bez prethodne mučnine. Javlja se u 50 posto slučajeva tumora mozga.

Osim tih općih znakova tumora mozga, čest simptom koji ukazuje na povišen tlak unutar lubanje jest i neki oblik epileptičkog napada koji se javlja prvi put u životu (iznenadni gubitak svijesti s grčevima ekstremiteta, pjenom na ustima, ugrizom jezika ili spontanim mokrenjem, ili pak suženje svijesti s grčenjem jedne ruke ili ruke i noge jednostrano te grčevima mišića lica) [6].

Mnogi bolesnici žale se na nesigurnost i gubitak ravnoteže, vrtoglavicu, poremećaj intelektualnih funkcija (znaci lagane zanesenosti, osjećajne tuposti, znakovi usporenja intelektualnih funkcija, zaboravljivost, usporenost, smetnje apstraktnog mišljenja, pospanost, depresija), znakove poremećene svijesti (od pospanosti do kome) te poremećaje vegetativnih funkcija (poremećaj pulsa, krvnog tlaka, ritma i pravilnosti disanja).

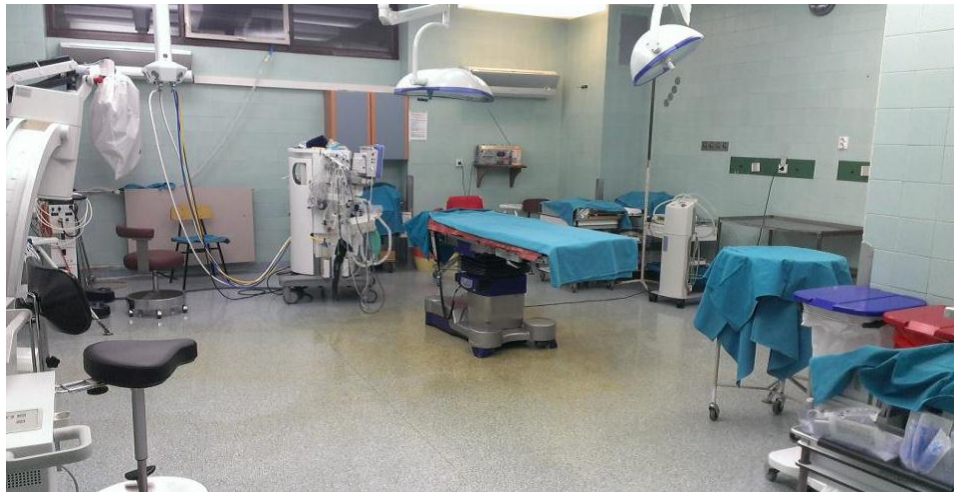Žarišni znakovi su znak poremećaja funkcije pojedinog područja središnjeg živčanog sustava, što pomaže u lokalizaciji procesa [6].

Mjesto tumora	Znakovi bolesti
Čeoni režanj	<ul style="list-style-type: none"> • promjene karaktera • promjene ponašanja • oštećenje intelekta • demencija • poremećaj motoričkih funkcija na suprotnoj strani tijela • problemi s govorom i razumijevanjem • pojava patoloških neuroloških refleksa
Sljepoočni režanj	<ul style="list-style-type: none"> • ispadi u vidnom polju • njušne i slušne halucinacije • gubitak kratkotrajnog pamćenja • zaboravljanje riječi
Tjemeni režanj	<ul style="list-style-type: none"> • gubitak osjeta • nesposobnost prepoznavanja i shvaćanja vizualnih, taktilnih i slušnih sadržaja koji su prethodno bili poznati (agnozija) • gubitak sposobnosti da se izvedu namjerne i nenamjerne kretnje (apraksija) • problem s čitanjem i pisanjem
Zatiljni režanj	<ul style="list-style-type: none"> • gubitak vida • ne prepoznavanje boja • vidne halucinacije • sljepoća
Mali mozak	<ul style="list-style-type: none"> • gubitak kordinacije • ne kontrolirani pokreti očiju • mučnina • vrtoglavica
Leđna moždina	<ul style="list-style-type: none"> • bolovi u leđima • mišićna slabost u određenim dijelovima tijela • gubitak osjeta u rukama i nogama • poremećaj hoda • disfunkcija mokraćnog mjehura ili zadnjeg crijeva
Hipofiza	<ul style="list-style-type: none"> • poremećaj menstrualnog ciklusa • neplodnost kao poremećaj hormonske ravnoteže • povećanje tjelesne težine • povećanje krvnog tlaka • dijabetes • promjene raspoloženja
Moždane ovojnice	<ul style="list-style-type: none"> • glavobolja • mučnine • problem s vidom • poremećaj kretnji
Moždano deblo	<ul style="list-style-type: none"> • loša koordinacija pokreta • znaci paralize moždanih živaca (hemipareza) • teškoće s gutanjem • dvoslike

Slika 3.2.1. Prikaz znakova tumora [9]

4. Operacijska dvorana

Operacijska dvorana je centralni i najvažniji dio operacijskog bloka. Dvorana mora biti dovoljno velika tako da omogućava nesmetano kretanje osoblja i opreme kao i nesmetano izvođenje operacijskog zahvata. Obično je površine 30-40 m², stropa u visini 3-3,5m i bez prozora. Zidovi, podovi i stropovi operacijskih dvorana trebaju biti od nepropusnog materijala, glatki, bez pukotina i lako perivi, a završna obrada zidova, podova i stropova mora biti zaobljena. Temperatura u dvorani mora biti od 21 do 25 °C, a vlažnost zraka 55%. Operacijska dvorana ima svoju opremu koja se dijeli na osnovnu i specijalnu. Osnovna oprema: operacijski stol, operacijsko svjetlo, stol za instrumente, stol za instrumentiranje, stolić za instrumentiranje, stol sa šivaćim materijalom i potrebnim dezinficijensima, stol sa jednokratnim sterilnim materijalom, elektrokauter, aspirator, anesteziološki aparat, anesteziološka kolica, stalci za infuzije, vreće za otpad. Specijalnu opremu operacijske dvorane čine aparati i uređaji koji se upotrebljavaju ovisno o operaciji ili operacijskoj dvorani u kojoj se izvodi operacijski zahvat. To su obično prijenosni rtg aparati, grijač pacijenta, mikroskop, različiti aparati za elektrokauciju i dr. Svi električni priključci, dovodi kisika i dušičnog oksida i drugi kablovi moraju biti dovedeni u operacijsku dvoranu tako da omogućće osoblju nesmetano kretanje. Namještaj operacijske dvorane izrađen je od materijala koji dobro podnosi pranje i dezinfekciju (slika 4.1.).



Slika 4.1. Operacijska dvorana [izvor:autor K.K.]

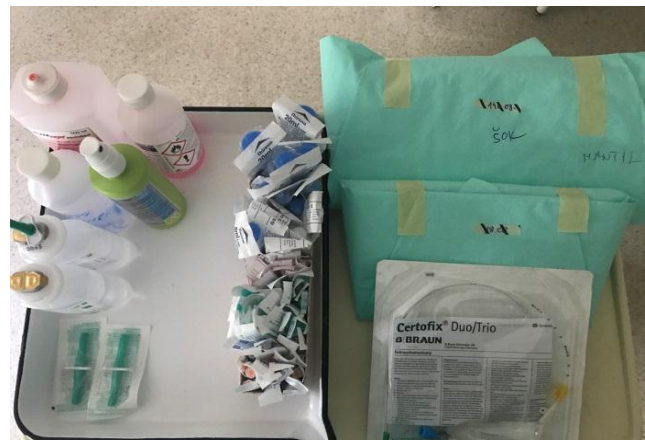
5. Zadaci anesteziološkog tehničara kod operacije tumora mozga

5.1. Zadaci anesteziološkog tehničara kod postavljanja CVK-a

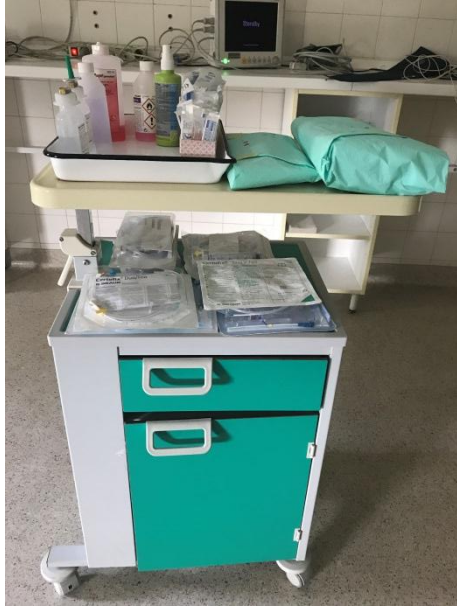Dan prije operacije anesteziolog uz asistenciju anesteziološkog tehničara postavlja centralni venski kateter(CVK) .Postavlja se po strogo aseptičkim uvjetima u venu subclaviju najčešće na lijevu stranu zbog lakšeg pristupa u operacijskoj dvorani. Pacijent leži na leđima bez jastuka s glavom okrenutom u suprotnu stranu od strane postavljanja katetera.

Pribor

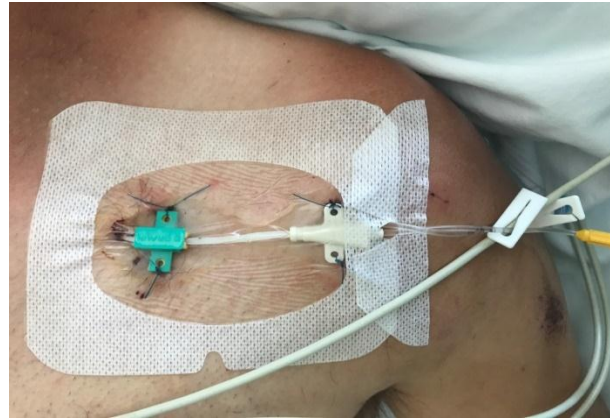- Set za CVK (sterilna kompresa,sterilni tupferi,pinceta,škare,iglodržač)
- Sterilni ogrtač
- Centralni venski kateter
- Sterilne rukavice
- Skindes pjenušavi,skindes alkoholni
- 0,9%NaCl 500 ml
- Sistem za infuziju
- Konac za šivanje
- Tapeta, igle, šprice, 2% lidocaine [7]



Slika 5.1.1. Pribor za uvađanje CVK [izvor:autor K.K.]



Slika 5.1.2. Kolica za uvađanje CVK [izvor:autor K.K.]



Slika 5.1.3. Prikaz CVK [izvor:autor K.K.]

5.2. Priprema operacijske dvorane

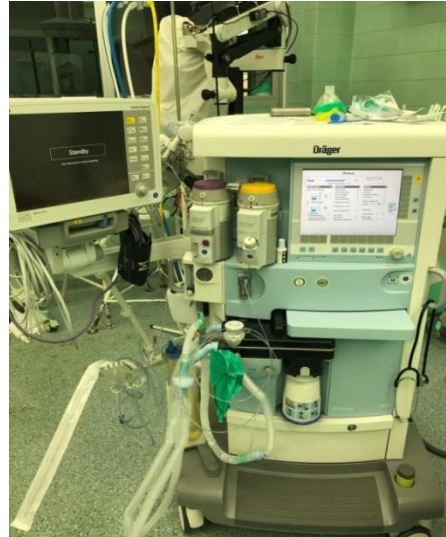Medicinska sestra-anesteziološki tehničar ulazi u operacijsku dvoranu jedan sat prije dolaska pacijenta.

Aparat za anesteziju se mora testirati prije početka anestezije. (slika5.2.2.) U operacijskoj dvorani u kojoj se izvodi neurokirurška operacija moraju biti dulje cijevi na aparatu zbog samog tezeg pristupa . Kad je aparat testiran provjeravamo ispravnost aspiracione pumpe, osnovni monitoring:ekg elektrode,pulsnu oksimetriju, manžetu za mjerenje neinvazivnog arterijskog tlaka. Pripremiti aparat i elektrodu za mjerenje stanja svijesti-Bispectral index (BIS), aparat za mjerenje mišićne relaksacije-Train-of-four (TOF), pribor i materijal za postavljanje centralnog venskog katetera, kao i za postavljanje katetera za invazivno mjerenje krvnog tlaka,priprema materijala,lijekova i pribora za intubaciju,maske za ventilaciju pacijenta,sondu za mjerenje temperature pacijenta, sistem za mjerenje satne diureze ,perfuzore (slika 5.2.1), lijekove i šprice potrebne za SCALP blok, obzirom na položaj pacijenta odnosno oko se radi o tumoru malog

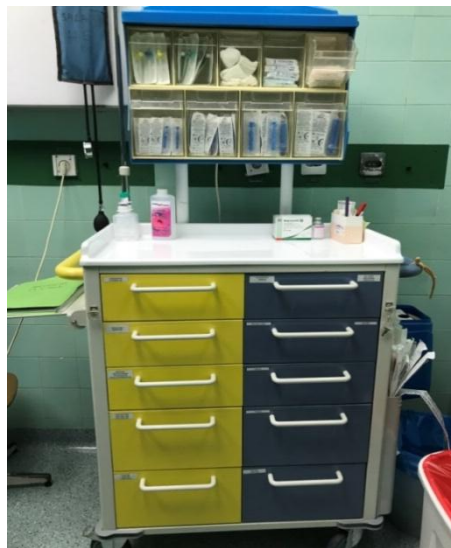mozga potrebno je pripremiti špricu od 50 mL. u slučaju zračne embolije. Sve to se pripremi na anesteziološka kolica (slika 5.2.3.).



Slika 5.2.1. Perfuzori
[izvor:autor K.K.]



Slika 5.2.2. Anesteziološki aparat
[izvor:autor K.K.]



Slika 5.2.3. Anesteziološka kolica
[izvor:autor K.K.]

5.3. Prijem pacijenta u operacijsku dvoranu

Bolesnik s bolničkog odjela dolazi u pratnji dvaju medicinskih sestara. U prvoj nesterilnoj zoni primaju ga anesteziološki tehničar, anesteziolog te „slobodna“ operacijska sestra. Pokretna nosila prekrivena su čistom plahtom. Bolesnik s odjelnog kreveta na pokretna nosila prelazi sam, ako mu to zdravstveno stanje dopušta, u protivnom se pacijent premješta pomoću prijenosne pokretne podloge.

Nakon prelaska pacijenta na pokretna nosila, skida mu se pidžama, pokriva se sa čistom plahtom, provjerava dali je bolesnik skinuo sav nakit, maknuo zubnu protezu, dali ima kakovih alergija te kod žena dali je očišćen lak za nokte. Provjerava se identitet bolesnika dali odgovara podacima napisanim u medicinskoj dokumentaciji, koja se također prima od odjelnih sestara. Nakon kompletne provjere, pacijenta se transportira u operacijsku dvoranu gdje se premješta na operacijski stol koji je pokriven sa gumiranim platnom, sterilnom plahtom i za ovu vrstu operacije se postavlja grijač s obzirom da operacije traju dosta dugo a u operacijskoj dvorani je dosta niska temperatura.

Anesteziološki tehničar monitorira pacijenta što znaci postavi mu EKG elektrode, manžetu za mjerenje neinvazivnog arterijskog tlaka, pulsnu oksimetriju te mu se postavlja intravenska kanila ako je moguće na nozi radi lakšeg pristupa za vrijeme operacije.

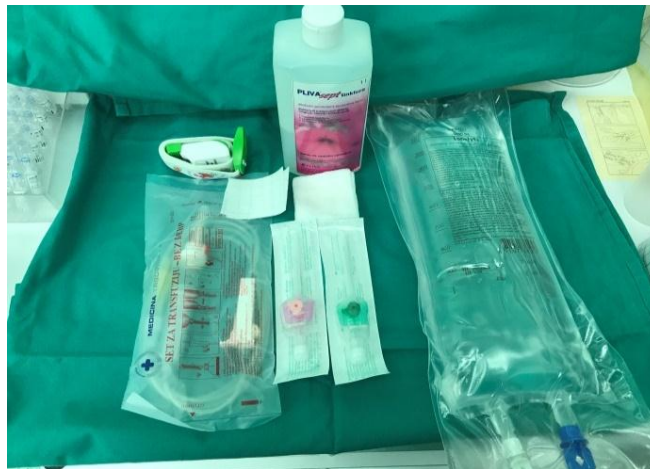5.4. Postavljanje intravenozne kanile

Pribor

- IV. kanila 18 ili 20 G
- esmarhova poveska
- infuzija
- transfuzijski sistem
- tupferi 5x5
- dezinfekcijsko sredstvo

- tapeta za fiksaciju intranile
- stalak za infuziju [8]

Anesteziološki tehničar postavlja esmarhovu povesku nekih desetak centimetara od mjesta uboda .Najbolje bi bilo da se i.v.kanila postavi na nozi obzirom da desna ruka tokom operacije neće biti dostupna a na lijevoj će se postaviti kanila za invazivno mjernje krvnog tlaka .Nakon uvađanja i.v.kanile ona se fiksira tapetom i nastavi se infuzija. (slika 5.4.1.).



Slika 5.4.1. Pribor za uvađanje i.v. kanile
[izvor:autor K.K.]

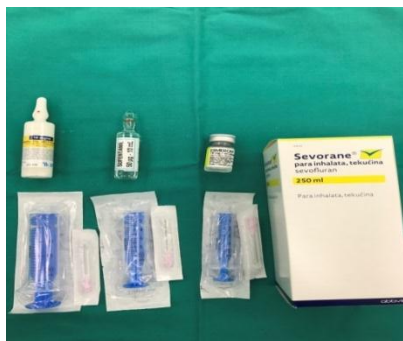5.5. Uvađanje pacijenta u anesteziju i intubacija

Potreban pribor, materijal i lijekovi

- anestetici
- opioidni analgetici
- relaksans
- fleksibilni tubusi
- laringoskop
- šprice i igle

- flasteri za fiksaciju tubusa
- stetoskop
- intraduktor za tubus
- perfuzori

U većini slučajeva koristi se iv. anestetik Propofol, inhalacioni anestetik Sevofluran, opioidni analgetik Sufentanil i za mišićnu relaksaciju Esmeron odnosno rocuronii (slika 5.5.1.) . Anesteziolog određuje prema tjelesnoj težini i dobi pacijenta dozu lijeka . Anesteziološki tehničar mora znati procijeniti veličinu tubusa prema spolu i konstituciji pacijenta, obično je to za žene 7.5 ili 8 a za muškarce 8.5 ili 9 i naravno uvijek mora biti spreman manji tubus u slučaju nekih komplikacija (otežane intubacije) (slika 5.5.2). Anesteziološki tehničar nakon što anesteziolog postavi tubus i provjeri stetoskopom dali je na mjestu fiksira ga. Nakon toga anesteziolog slaže anesteziološki aparat (podešava parametre) a anesteziološki tehničar slaže lijekove na perfuzor i postavlja ih na CVK ili na perifernu venu ovisno o kojem se lijeku radi. Nakon toga se kreće u postavljanje arterijske kanile.



Slika 5.5.1. Lijekovi za anesteziju [izvor:autor K.K.]



Slika 5.5.2. Pribor za intubaciju [izvor:autor K.K.]

5.6. Uvađanje arterijske kanile za invazivno mjerenje arterijskog krvnog tlaka

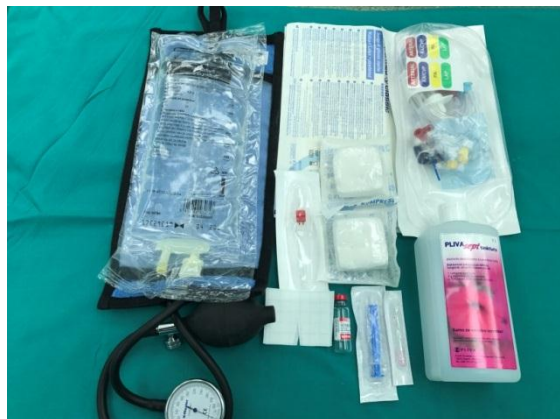Potreban pribor

- sterilne rukavice
- poseban sistem za arteriju
- 0,9%NaCl 500 ml.
- Heparin, šprice, igle
- arterijska kanila
- sterilni set
- tapeta, konac
- priključak za monitor
- skalpel
- 1 mandeta za infuziju [8]

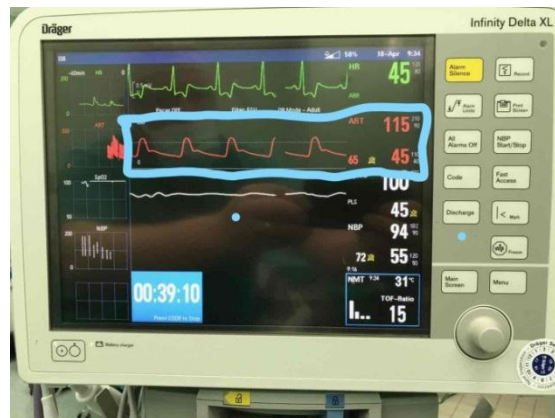Anesteziološki tehničar treba spustiti sistem za arteriju sa 0,9%NaCl u koji se stani 2500 ij.Heparina i spoji sa posebnim priključkom (kablovima) na monitor (slika 5.6.1. i 5.6.4.).

Anesteziolog uz asistenciju Anesteziološki tehničaruvađa po strogo aseptickim principima rada arterijsku kanilu najčešće u arteriju radijalis.Anesteziološki tehničar sterilno oblači rukavice anesteziologu te otvara sterilni set (pean,zelena kompresna sa rupom i tupferi 5x5)Ubodno mjesto pere se neobojenim Plivaseptom i pokriva se sterilnom kompresom.Anesteziološki tehničar sterilno otvara arterijsku kanilu koju uvađa anesteziolog. Mora namjestiti ruku pacijenta te nakon uspješnog uvađanja kanile spojiti sistem koji je već prethodno pripremljen i spojen na monitor.Nakon spajanja provjeravamo krivulju na monitoru i ako smo sigurni da je u redu krene se šivanju kanile.Nakon šivanja ubodno mjesto se opere i posuši te se zalijepi tapetom. Komorica sistema mora biti postavljena u visini srednje aksilarne linije i tako se mora testirati odnosno „nulirati“kako bismo dobili točne vrijednosti arterijskog krvnog tlaka.Vrlo je bitno imati taj monitoring kako bismo u svakom trenutku znali točan arterijski krvni tlak.Tijekom operacije se može dogoditi da se stol spušta ili diže po potrebi operatera te samim time mi moramo ponovo

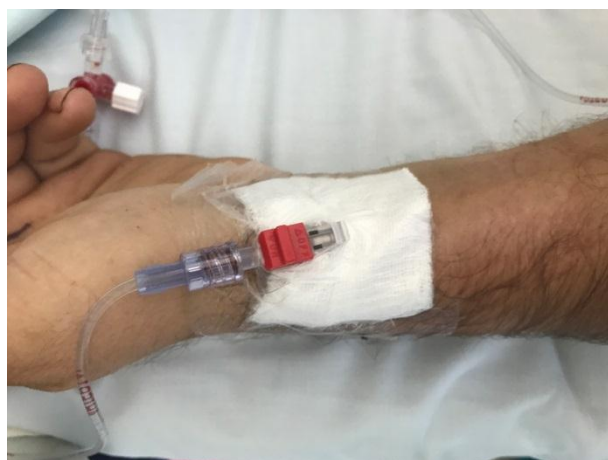presložiti komoricu i „nulirati sistem“. Bitno je u kojoj visine je postavljena komorica jer jedino tako dobijemo realne vrijednosti arterijskog krvnog tlak (slika 5.6.2. i 5.6.3.).



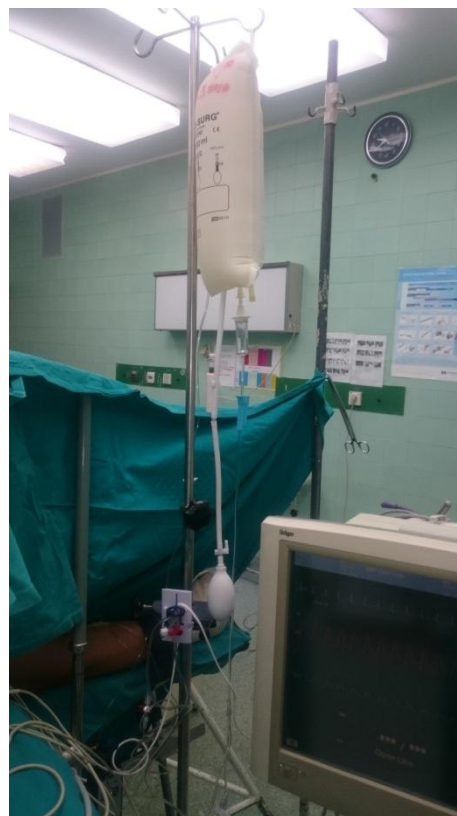Slika 5.6.1. Pribor za uvađanje arterijske kanile [izvor:autor K.K.]



Slika 5.6.2. Prikaz arterijske krivulje [izvor:autor K.K.]



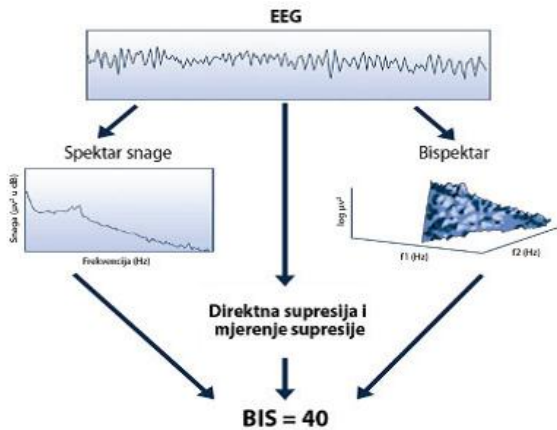
Slika 5.6.3. Prikaz mjesta postavljene arterijske kanile [izvor:autor K.K.]



Slika 5.6.4. Sistem za arteriju [izvor:autor K.K.]

5.7. Postavljanje BIS elektrode

Bispectral Index (BIS) praktično obrađuje EEG parametar koji mjeri izravne učinke anestetika i sedativa na mozak. Pruža objektivne informacije o pojedinačnom odgovoru bolesnika na anesteziju [9].



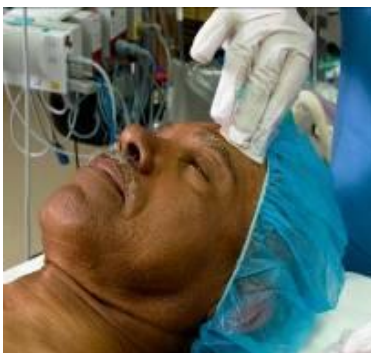Slika 5.7.2. BIS elektrode [Markomed]

Slika 5.7.1. Prikaz BIS-a [Markomed]

Postavljanje senzora

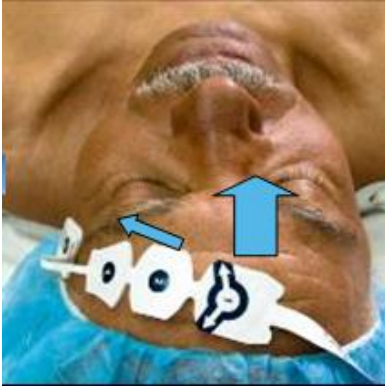1. Korak

Obrisati kožu sa alkoholom.



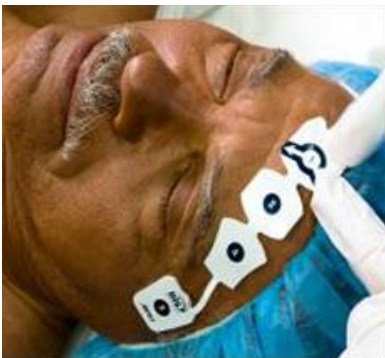2. Korak

Postaviti senzor dijagonalno na pacijentovo čelo.

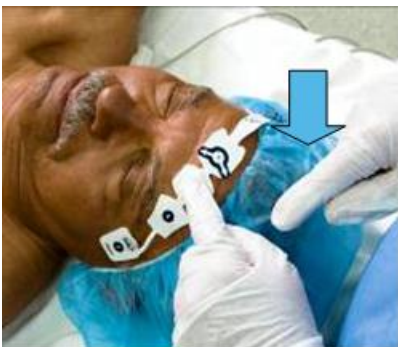

3. Korak

Pritisnuti oko brojke svaki senzor tako da se učvrsti na kožu.



Pritisnuti svaku brojku da ispusti gel koji se nalazi u njoj zbog bolje provodljivosti signala.



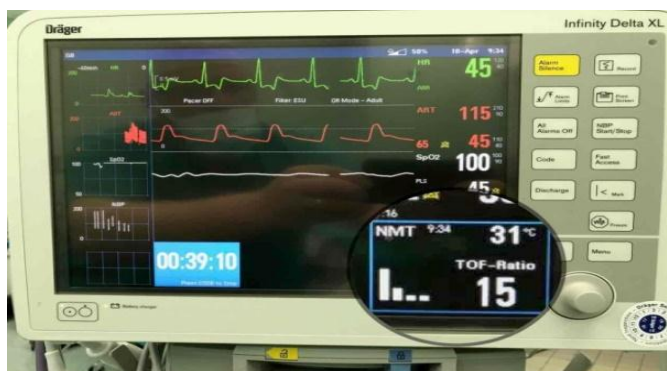Nakon što smo složili elektrodu treba ju spojiti na aparat koji je priključen na monitor. Na monitoru imamo krivulji i dvije vrijednosti, jedna nam pokazuje kvalitetu signala koja je obično oko 97 te vrijednost koja nam pokazuje dubinu anestezije koja bi se kod neurokirurških pacijenata trebala kretati između 40 i 50, nikako nebi smjela biti iznad toga.

5.8. Postavljanje aparata za mjerenje mišićne relaksacije (TOF-a)

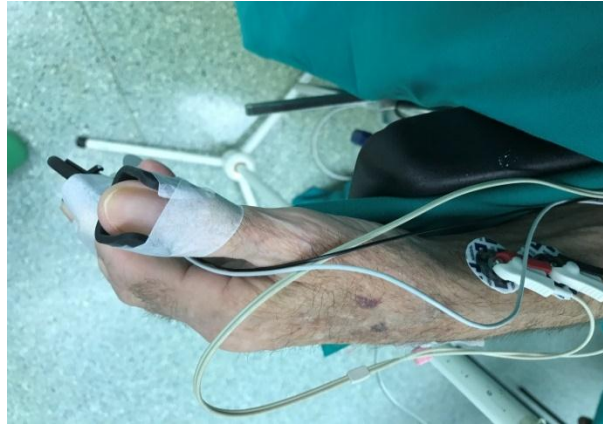Monitoring neuromišićne veze u anesteziologiji je skupina postupaka kojim se nastoji odrediti vrsta i dubina neuromišićnog bloka, te stupanj oporavka mišićne funkcije. Svi se postupci temelje na zadanom broju podražaja motoričkog živca i promatranju odgovora mišićnog vlakna. TOF je slijed od četiriju impulsa : znači kompromis između jednokratnog i tetaničkog podraživanja a sastoji se od četiri supramaksimalna podražaja unutar 2 sekunde (frekvencije 2 Hz) a svaki traje 0,2 ms. Ponavljaju se u razmaku ne manjem od 10 sekundi. Omjer veličine četvrtog i prvog odgovor predstavlja tkz. Train-of-four ration koji služi za procijenu brzine oporavka neuromišićne funkcije .Sve to aparat sam radi i bilježi na monitoru [10].

Pribor

- aparat za mjerenje mišićne relaksacije TOF
- dvije EKG elektrode
- flaster



Slika 5.8.1. Prikaz TOF-a na monitoru [izvor:autor K.K.]



Slika 5.8.2. Postavljeni TOF [izvor:autor K.K.]

5.9. Izvođenje scalp bloka

Većina intrakranijalnih operacija nije osobito stimulirajuća no određeni aspekti operacije kao laringoskopija, inzercija kranijalnih pinova incizija, izazivaju štetnu stimulaciju (podražaj). Ti štetni podražaji mogu povisiti krvni tlak i srčani ritam, što može dovesti do posljedičnog povećanja ICP-a u pacijenata s već povišenim ICP-om sa intrakranijalnom patologijom, te velikim rizikom od ruptуре intravaskularne aneurizme. Postavljanje kranijalnih pinova u periost stvara akutnu štetnu stimulaciju tijekom intrakranijalnih operacija što može rezultirati naglim povšenjem intrakranijalnog tlaka.

Scalp blok ima veliku ulogu u redukciji hipertenzije i tahikardije. Blokadom živaca koji inerviraju skalp anestetiraju se i površinski i duboki slojevi skalpa čime se uvelike umanjuju hemodinamske promjene koje nastaju prilikom postavljanja Mayfieldovih pinova [11].

Izvođenje Scalp bloka

1. SUPRAORBITALNI I SUPRATROHLEARNI ŽIVAC- infiltracija 2 ml. lokalnog anestetika (do 0,5 mg/kg bupivacaina ili levobupivacaina) na mjestu izlaska živca iz orbite, iznad obrve, okomito na kožu)
2. AURIKOTEMPORALNI ŽIVAC-3 ml.LA,1.5cm. ispred uha u visini tragusa-1.5 ml. na duboku fasciju +1.5 ml.površinki pri izvlačenju igle

3. Postaurikularne grane VELIKOG AURIKULARNOG ŽIVCA- 2 ml. između kože i kost, 1.5 cm. iza uha u visini tragusa (zakrivljena igla oko vrha mastoida u izvlačenju)
4. VELIKI I MALI OKCIPITALNI ŽIVAC- 3ml. infiltracija duž gornje nuhalne linije, približno na polovici puta između okcipitalne protuberancije i mastoida

Prednosti Scalp bloka

Pacijenti su hemodinamski stabilniji što je osobito važno za neurokirurške pacijente. Bez bloka se mora posegnuti za puno više opioidnih analgetika jer je sam čin postavljanja pinova jako bolan, a nakon toga imamo jedan period bez podražaja (pranje operacijskog polja, pokrivanje, priprema neurokirurga itd., koji je bez bolnog podražaja i često dolazi do hemodinamske nestabilnosti pacijenta (niski tlak) pa se ponekad mora posegnuti za vazoaktivnim lijekovima (efedrin, noradrenalin). Hemodinamska stabilnost je važna zbog cerebral perfusion pressure tj. Cerebralno perfuzijskog tlaka (CPP). CPP je tlak koji održava normalan protok krvi kroz mozak. Ako se CPP smanji to direktno djeluje na funkciju neurona i može dovesti do hernijacije (uklještenja) mozga.

CPP=MAP-ICP

MAP je srednji arterijski tlak koji ovisi o sistoličkom i dijastoličkom tlaku a ICP je intrakranijalni tlak. Koliko je bitno da nije preniski CPP toliko je i bitno da nije previsoki jer povećanjem KT imamo povećanje MAP-a posljedično i povećanje CPP i posljedično povećanje volumena mozga što može dodatno oštetiti neurone. To je osobito važno kod već oštećenog mozga. Kod zdravog pacijenta ne toliko jer postoji održana tzv. Autoregulacija (sposobnost žila mozga da održe nepromijenjen protok krvi u širokom rasponu perfuzijskog tlaka mozga). Osim toga ono što je također jako bitno ako se daju opioidi kod postavljanja pinova kako bi prevenirali porast tlaka, a nakon toga dolazi do hipotenzije jer nema nikakvog podražaja (onaj period pranja, pokrivanja operacijskog polja). U tom slučaju je nizak KT a time i MAO snizit će se i CPP i dovesti do oštećenja. Upravo zbog toga što i niski i visoki KT dovode do poremećenog CPP važno je održati hemodinamsku stabilnost što se upravo može scalp blokom [12].

Nakon što je anesteziološki dio posla obavljen kreće se sa postavljanjem pinova i slaganjem pacijenta ovisno na kojem mjestu se nalazi tumor. Pacijenta namješta neurokirurg uz asistenciju „slobodne“ instrumentarke i anesteziološkog tehničara. Anesteziolog i anesteziološki

tehničar uz pomoć svih aparata koji su postavljeni i monitoringa prate pacijenta tijekom operacije i omogućava neurokirurgu da nesmetano radi. Vrlo je bitno kod svake operacije a poglavito kod operacije tumora mozga da je pacijent potpuno miran odnosno relaksiran i da je u dubokoj anesteziji.

6. Završetak operacije i pratnja pacijenta u JIL

Između svega ostaloga anesteziološki tehničar mora voditi računa o potrošenim lijekovima, kisiku i svom potrošnom materijalu te nakon operacije sve upisati u kompjutor odnosno u program BIS(slika.6.2.,slika6.3.). Nakon završetka operacije dogovorno sa neurokirurgom kreće se sa buđenjem pacijenta ili se najčešće premješta u JIL gdje ostaje na mehaničkoj ventilaciji do buđenja.Pacijentu se skida TOF i BIS a sa svim ostalim se premješta u JIL kako bi se i tamo mogao kontinuirano pratiti barem prvih 24 sata.

Nakon što se pacijent premjesti u JIL operacijski stol se vraća u operacijsku dvoranu.Kreće se pospremanju operacijske dvorane.Anesteziološki aparat i kolica se moraju dezinficirati. Na aparatu se mjenjaju cijevi za respiraciju ,filter, nastavak za tubus i cijev za sauger i priprema se aparat za daljnju operaciju. Anesteziološka kolica se moraju nadopuniti sa svim lijekovima i materijalom koji je potrošeni.Svaka kolica imaju popis lijekova koji moraju obavezno biti na njima.(slika 6.1.)

**DJELATNOST ZA ANESTEZIOLOGIJU, REANIMATOLOGIJU
INTENZIVNO LJEČENJE**

**KOLICA ZA LJEKOVE
IV SALA**

ANESTETICI		" ANTI - ŠOK " TERAPIJA		INFUZIJE	
THYOPENTAL	500 mg / 3. flak.	ATROPIN	0,5 mg / 20 amp.	5% GLUCOSA	500ml / 3. flak.
LYSTHENON	500 mg / 2. flak.	ATROPIN	1 mg / 20 amp.	SOL.BINGER	500ml / 3. flak.
NORCURON	4 mg / 20 amp.	SUPRARENIN	1 mg / 2 amp.	0,9% NaCl	500ml / 1.0 flak.
DORMICUM	15 mg / 3 amp.	Ca SANDOZ	10 ml / 2 amp.	0% HAES STERIL	500ml / 2. flak.
DIPRIVAN	20 ml / 3 amp.	AMINOPIHYLLIN	250 mg / 3 amp.	10% HAES STERIL	500ml / 2. flak.
FRONTIGAMIN	0,5 mg / 20 amp.			0,9% NaCl	100ml / 2. flak.
HYPNOMIDATE	10 ml / 2 amp.			5% GLUCOSA	100ml / 2. flak.
ANALGIN	5,0 g / 5 amp.	SOLU.MEDROL	500 mg / 1. flak.	AQUA RED.	100ml / 1. flak.
TRAMAL	100 mg / 5 amp.	SOLU.NAP.DROL	125 mg / 1. flak.	OSTALO	
VOLTAREN	75 mg / 3 amp.	SOLU.MEDROL	40 mg / 2. flak.		
APARUN	10 mg / 5 amp.	EPIDOLON 2%	5 ml / 1. flak.	DEXSAMETHASON	4 mg / 3 amp.
		LIDOCAIN 2 %	100 mg / 3 amp.	REGLAN	10 ml / 3 amp.
				NALOXONE	0,4 mg / 3 amp.
				PROTAMIN 1000	5 ml / 1. flak.

6.1. Popis lijekova [izvor: autor K.K.]

		DTP	DNEVNA BOLNICA
6646F	Cijevi za respirator	kom	
6646E	Dječje cijev za respirator	kom	SK064
6646D	Respiracijski filter	kom	SK065
66020	LMA- 1 put	kom	SK066
66420	Tubus obični	kom	SK067
67747	Tubus fleksibilni	kom	SK068
13018	Ogrtač sterilni	kom	SK069
67723	Spri igla/Pincan, Atraucan	kom	SK070
67721	Sponozna igla	kom	SK071
66460	PERIFIX set	kom	SK072
66395	EPIDURAL set	kom	SK073
67933	ESPOCAN set	kom	SK074
66390	MANI EPIDURAL set	kom	SK075
66682	Filter za SPINLOCK	kom	SK076
67908	Igla za anal. blok	kom	SK077
67912	Set za anal. blok	kom	SK078
67240	Vrećica za aspirator	kom	
12004	Ustavni katektor	kom	
67250	Uvlačenje art. kat.	kom	
10407	Vlažno otopina	kom	
67732	CVK Certelex duo	kom	
10660	Uvlačenje CVK	kom	
67116	Vrećici pare mater.	kom	
67695	BIS elektroda	kom	

6.2. Račun anestezije [izvor: autor K.K.]

IME I PREZIME	GOD.ROĐENJA		DATUM		ANESTEZIOLOG						
	MATICNI BROJ		ODJEL		OPERATER						
12550	Škrljević obotari	0,01	18827	Thopental 0,5 gr	lag	16520	Sufentanyl 10 ml	0,1ml	11662	Adrenalin	amp
12552	Škrljević nebojani	0,01		Thopental 1,0 gr	2x0,5	11632	Fentanyl 10 ml	0,1ml	12007	Ca Sandoz	amp
12528	Plivašević pjevuša	0,01	16581	Diprivan/Propofol	1x0,1	11601	Fentanyl 2 ml	0,5-1	19222	Ca Glaxosol	amp
12524	Plivašević tiskar	0,01	11933	Hyponatid	amp	11680	Fentanyl	amp/br	12712	Aminophillin	amp
12541	Očienisepit	0,1	17666	Dormicum 5/1	0,3-1	11003	Hopitalon	amp	11047	Sporonol	amp
			18601	Ketaset	0,1 ml	11642	MD 200 mg	amp	12632	Dexametason	amp
			16612	Leptorsucron	0,3/1	11649	MD 4 mg	amp	13490	Ebranti 50	0,1ml
			19000	Leptorsucron 100mg	lag						
			11951	Emlon	lag	16928	Rapifen 10 ml	0,1ml	12833	S-Metol 100	amp
66321	Kiskik po 30'		11900	Norovon 4 mg/amp	amp	16473	Dolantin	amp	12616	S-Metol 150	amp
66322	Kiskik po 5'		17980	Norovon 10 mg/amp	lag				12634	Solabital 40	amp
66323	Oksidul po 30'		18663	Dormicum	5/1				10436	Lantop	amp
66324	Oksidul po 5'		10988	Normabid	amp				10651	Apofin	amp
11929	Sevofrane	0,05/0	10668	Normabid 5mg	amp				10550	Frangimid	amp
11928	Fozane	0,1/0	12129	Tracidol	amp	00020	Tramagil 50 mg	amp	16041	Raglan	amp
						00021	Tramagil 100 mg	amp		Elestin	amp
						15036	Alapin	amp	10208	Heparin	0,2/1
			16634	Martican 0,5%	0,1/1	17180	Peritagan	lag	14680	Protromin	amp
10390	5% Glucosol 500	kom		Martican Masov	0,5/1	11691	Vollaren 12 mg	amp	10423	KCC	0,1ml
10387	5% Glucosol 150	kom	17874	Levohydroxylam	0,3/1	11688	Vollaren 12,5 mg	supp	10130	Homotop ih	0,1/1/1
10371	10% Glucosol 500	kom	18199	Lidocain 5 ml	amp	11699	Vollaren 25 mg	supp	10088	Neosim	amp
10412	0,5% NaCl 1000	kom	11941	Lidocain 2 ml	amp	16344	Leucopel 150 mg	supp	16230	Argin	amp
10413	0,5% NaCl 500 ml	kom	11243	Lidocain+Adrenalin	amp	11693	Ketonal 100mg	amp	10250	Konabon	amp
10410	0,9% NaCl 100 ml	0,1/1									
11188	Apua 100 ml	0,1/1	90187	ROPHIVACAIN	amp	11892	Naloxon	amp	11048	Torecan	amp
15400	Ringer	kom							00054	NaHCO3 kom	amp
						17852	Calciclin 1gr	amp			
10338	Tetracain 0,1%	kom				12805	Garamycin	amp	12653	S-Garif 100	amp
10406	Pisarna Lyte 1000	kom	14783	Atropin 0,5 mg	amp	12709	Ketocof 1 g	amp	16983	Dobutamin	amp
10419	Manitol 20%	kom	10094	Atropin 1,0 mg	amp	12646	Efloran 0,5	amp	16444	Diprivan	amp
10416	Manitol 10%	kom	13723	Neopogin	amp	12683	Klavocin 1,2	amp	16562	Antarenol	0,1ml
10428	Infulsol 500 ml	kom	16638	Narcanol	amp	12688	Augmentin 1,2	amp	16558	Magnezij	amp
10334	Voluven 9%	kom	17748	Aneskat	amp	12787	Kilicon 600	amp	16118	Dactiosol	amp
11824	Sperofundin 1000	kom	11693	Bidion	0,5-1				11180	Krioprecipitat	lag
						17433	Novoseven 1gr	amp	12630	Diplolester	amp
10405	Isonidylte 1000 ml	kom				17260	Cyclohexanon	lag	13162	Novosa 40%	0,1/1
10296	Vpauitye 500 ml	kom				16998	Occlusax	lag	11180	Omitreza kom	0,1/1

6.3. Račun anestezije [izvor: autor K.K.]

7. Zaključak

U prethodnim poglavljima obrađena je tematika nastanka tumora na mozgu, njegovim simptomima, postavljanju dijagnoze te anestezije kod tumora obuhvaćeni su zadaci medicinske sestre anesteziološki tehničar u operacijskoj dvorani prije, za vrijeme te nakon završetka operacije mozga. Detaljno je opisan rad anesteziološkog tehničara. U svom radu anesteziološki tehničar se susreće s najnovijom aparaturom, instrumentima, materijalima, lijekovima i informatizacijom i zato se treba kroz cijeli radni vijek usavršavati. Znanje, stručnost i savjesnost su osobine koje anesteziološki tehničar mora posjedovati da bi doprinijelo uspjehu operacije.

U svom radu treba poštivati kodekse etike medicinskih sestara, težiti stručnom usavršavanju i timskom radu. Ulažući svoje znanje kao ravnopravan član tima anesteziološki tehničar doprinosi ostvarenju zajedničkog cilja, a to je poboljšanje kvalitete života bolesnika.

8. Literatura

- [1] P. KEROS, M. PEĆINA, M. IVANČIĆ – KOŠUTA: „Temelji anatomije čovjeka“; Naklada Naprijed, Zagreb, 1999.
- [2] 5 neobičnih stvari koje nas (kako naučnici tvrde) čine inteligentnijima; <https://www.nadlanu.com/pocetne/5-Neobicnih-stvari-koje-nas-kako-naucnici-tvrde-cine-inteligentnijima.a-205809.43.html>; dostupno 20.08.2017
- [3] Moždani nervi; http://www.bionet-skola.com7w/Mo%C5%BEdani_nervi dostupno 20.08.2017.
- [4] R. Putz , R. Pabst ;Atlas anatomije Sobotta ;Svezak 1 ,Glava,vrat i gornji ud ;Naklada Slap ;2000
- [5] Tumori mozga-prvi dio;Uvod;<http://drugidoktor.hr/tumori-mozga-1-dio-uvod/>;dostupno 20..08.2017.
- [6] Marko Jukić, Višnja Majerić Kogler, Ino Husedžinović, Ante Sekulić, Josip Žunić; Klinička anesteziologija; Medicinska Naklada, Zagreb, 2005
- [7] Biljana Kurtović i suradnici, Zdravstvena njega neurokirurških bolesnika; HKMS, 2013
- [8] S. KALAUZ: Zdravstvena njega kirurških bolesnika s odabranim poglavljima – nastavni tekstovi, Zagreb, 2000.
- [9] <http://www.ljubavnadjelu.hr/stranica.php?str=szs&jezik=HRV>
The Effect of Bupivacaine Skull Block on the Hemodynamic; dostupno 20.08.2017.
- [10] http://www.frankshospitalworkshop.com/equipment/documents/ecg/service_manuals/Aspect_Medical_BIS_Vista_Monitoring_System_-_Service_Manual.pdfhttps://www.openanesthesia.org/tetralogy_of_fallot_rx/; dostupno 20.08.2017.
- [11] The Effect of Bupivacaine Skull Block on the Hemodynamic Response to Craniotomy Mark L. Pinosky, MD*, Richard L. Fishman, MD*, Scott T. Reeves, MD*, Susan C. Harvey, MD*, Sunil Patel, MDt, Yuko Palesch, PhD\$, and B. Hugh Dorman, PhD, MD* Departments of *Anesthesia and Perioperative Medicine,

tNeurosurgery, and SBiometry and Epidemiology, Medical University of South Carolina, Charleston, South Carolina; dostupno 20.08.2017.

[12] <http://www.ncbi.nlm.nih.gov/pubmed/11682413>; dostupno 20.08.2017.

Popis slika

Slika 2.2.1. Veliki i mali mozak Izvor: 5 neobičnih stvari koje nas (kako naučnici tvrde) čine inteligentnijima; https://www.nadlanu.com/pocetne/5-Neobicnih-stvari-koje-nas-kako-naucnici-tvrde-cine-inteligentnijima.a-205809.43.html ; dostupno 20.08.2017.....	5
Slika 2.7.1. Moždani živci Izvor: P. KEROS, M. PEĆINA, M. IVANČIĆ – KOŠUTA: „Temelji anatomije čovjeka“; Naklada Naprijed, Zagreb, 1999.....	8
Slika 3.2.1. Prikaz znakova tumora Izvor: Tumori mozga-prvi dio; Uvod; http://drugidoktor.hr/tumori-mozga-1-dio-uvod/ ; dostupno 20.08.2017.....	13
Slika 4.1. Operacijska dvorana Izvor: Ksenija Košutar.....	14
Slika 5.1.1. Kolica za uvađanje centralnog venskog katetera Izvor: Ksenija Košutar.....	15
Slika 5.1.2. Pribor za uvađanje CVK Izvor: Ksenija Košutar.....	16
Slika 5.1.3. Prikaz CVK Izvor: Ksenija Košutar.....	16
Slika 5.2.1. Perfuzori Izvor: Ksenija Košutar.....	17
Slika 5.2.2. Anesteziološki aparat Izvor: Ksenija Košutar.....	17
Slika 5.2.3. Anesteziološka kolica Izvor: Ksenija Košutar.....	17
Slika 5.4.1. Pribor za uvađanje iv. Kanile Izvor: Ksenija Košutar.....	19
Slika 5.5.1. Lijekovi za anesteziju Izvor: Ksenija Košutar.....	20
Slika 5.5.2. Pribor za intubaciju Izvor: Ksenija Košutar.....	20
Slika 5.6.1. Pribor za uvađanje arterijske kanile Izvor: Ksenija Košutar.....	22
Slika 5.6.2. Prikaz arterijske krivulje Izvor: Ksenija Košutar.....	22
Slika 5.6.3. Prikaz mjesta postavljene arterijske kanile Izvor: Ksenija Košutar.....	22
Slika 5.6.4. Sistem za arteriju Izvor: Ksenija Košutar.....	22
Slika 5.7.1. Prikaz BIS-a Izvor: Markomed.....	23
Slika 5.7.2. BIS elektrode Izvor: Markomed.....	23
Slika 5.8.1. Prikaz TOF-a na monitoru Izvor: Ksenija Košutar.....	25
Slika 5.8.2. Postavljeni TOF Izvor: Ksenija Košutar.....	26

Slika 6.1. Popis lijekova Izvor: Ksenija Košutar.....	29
Slika 6.2. Račun anestezije Izvor: Ksenija Košutar.....	29
Slika 6.3. Račun anestezije Izvor: Ksenija Košutar.....	30

Sveučilište
SjeverSVEUČILIŠTE
SJEVERIZJAVA O AUTORSTVU
I
SUGLASNOST ZA JAVNU OBJAVU

Završni/diplomski rad isključivo je autorsko djelo studenta koji je isti izradio te student odgovara za istinitost, izvornost i ispravnost teksta rada. U radu se ne smiju koristiti dijelovi tuđih radova (knjiga, članaka, doktorskih disertacija, magistarskih radova, izvora s interneta, i drugih izvora) bez navođenja izvora i autora navedenih radova. Svi dijelovi tuđih radova moraju biti pravilno navedeni i citirani. Dijelovi tuđih radova koji nisu pravilno citirani, smatraju se plagijatom, odnosno nezakonitim prisvajanjem tuđeg znanstvenog ili stručnoga rada. Sukladno navedenom studenti su dužni potpisati izjavu o autorstvu rada.

Ja, KSENIJA KOŠVIAR (ime i prezime) pod punom moralnom, materijalnom i kaznenom odgovornošću, izjavljujem da sam isključivi autor/ica završnog/diplomskog (obrisati nepotrebno) rada pod naslovom ZADACI MED. SESIJE - ANESTEZIOLOŠKOG TEHNIČARA (upisati naslov) te da u navedenom radu nisu na nedozvoljeni način (bez pravilnog citiranja) korišteni dijelovi tuđih radova.

Student/ica:
(upisati ime i prezime)

Ksenija Košviar
(vlastoručni potpis)

Sukladno Zakonu o znanstvenoj djelatnosti i visokom obrazovanju završne/diplomske radove sveučilišta su dužna trajno objaviti na javnoj internetskoj bazi sveučilišne knjižnice u sastavu sveučilišta te kopirati u javnu internetsku bazu završnih/diplomskih radova Nacionalne i sveučilišne knjižnice. Završni radovi istovrsnih umjetničkih studija koji se realiziraju kroz umjetnička ostvarenja objavljuju se na odgovarajući način.

Ja, KSENIJA KOŠVIAR (ime i prezime) neopozivo izjavljujem da sam suglasan/na s javnom objavom završnog/diplomskog (obrisati nepotrebno) rada pod naslovom ZADACI MED. SESIJE - ANESTEZIOLOŠKOG TEHNIČARA (upisati naslov) čiji sam autor/ica. MOLGA

Student/ica:
(upisati ime i prezime)

Ksenija Košviar
(vlastoručni potpis)