

Edukacija, redoviti pregledi i samopregledi kao preventivne metode karcinoma dojke

Crnković, Matea

Undergraduate thesis / Završni rad

2017

Degree Grantor / Ustanova koja je dodijelila akademski / stručni stupanj: **University North / Sveučilište Sjever**

Permanent link / Trajna poveznica: <https://um.nsk.hr/um:nbn:hr:122:236443>

Rights / Prava: [In copyright](#) / [Zaštićeno autorskim pravom.](#)

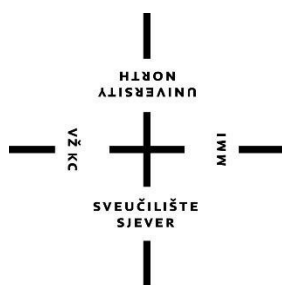
Download date / Datum preuzimanja: **2025-04-02**



Repository / Repozitorij:

[University North Digital Repository](#)





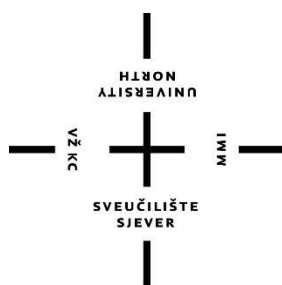
**Sveučilište
Sjever**

Završni rad br. 908/SS/2017

**Edukacija, preventivni pregledi i samopregledi kao
preventivne metode karcinoma dojke**

Matea Crnković, 0239/336

Varaždin, studeni 2017. godine



Sveučilište Sjever

Odjel za Sestrinstvo

Završni rad br. 908/SS/2017

Edukacija, preventivni pregledi i samopregledi kao preventivne metode karcinoma dojke

Student

Matea Crnković, 0239/336

Mentor

Dr.sc.Marijana Neuberg, pred.

Varaždin, studeni 2017. godine

Prijava završnog rada

Definiranje teme završnog rada i povjerenstva

ODJEL	Odjel za biomedicinske znanosti		
PRISTUPNIK	Matea Crnković	MATIČNI BROJ	0239/336
DATUM	10.08.2017.	KOLEGIJ	Zdravstvena njega odraslih II
NASLOV RADA	Edukacija, redoviti pregledi i samopregledi kao preventivne metode karcinoma dojke		
NASLOV RADA NA ENGL. JEZIKU	Education, regular check -ups and self- examinations as a prevetive methods for breast cancer		
MENTOR	Marijana Neuberg, mag.med.techn.	ZVANJE	viši predavač
ČLANOVI POVJERENSTVA	1. doc.dr.sc. Rudolf Milanović, predsjednik 2. Marijana Neuberg, mag.med.techn., mentor 3. doc.dr.sc. Natalija Uršulin - Trstenjak, član 4. Melita Sajko, dipl.med.techn., zamjenski član 5. _____		

Zadatak završnog rada

BROJ	908/SS/2017
OPIS	<p>Rak dojke najčešća je vrsta raka koja pogađa žene u svijetu i predstavlja velik javnozdravstveni problem. Da bi se rak dojke spriječio i/ili otkrio u ranom stadiju, jedna od najvažnijih čimbenika je prevencija, tj. kontinuirano educiranje i redovito obavljanje liječničkih pregleda i samopregleda. U Hrvatskoj, od 2006. godine postoji Nacionalni program ranog otkrivanja raka dojke. Cilj preventivnih programa je rano otkriti rak i predzloćudne tvorbe, ukloniti ih na vrijeme te dugoročno smanjiti poboljšanje i smrtnost. Prevencija i rano otkrivanje provjereni su, znanstveno utemeljeni i uspješan način borbe protiv raka dojke. Redovitim provedbom preventivnih pregleda moguće je poboljšati kvalitetu života i unaprijediti zdravlje. Prije svega, žene je važno educirati o važnosti redovitih kontrola i samopregleda dojki, naučiti ih tehnike i ispravne načine obavljanja samopregleda, upoznati ih sa rizičnim faktorima nastanka raka dojke, ukazati na potrebu pravovremenog otkrivanja promjena na dojka kako bi na vrijeme mogle reagirati odlaskom liječniku te ih trajno educirati o zdravlju dojki i daljnjem praćenju njihovog zdravstvenog stanja.</p> <p>U radu će biti opisano: - što je rak dojke - povijest raka dojke - metode prevencije raka dojke - samopregled i tehnike samopregleda dojke - dijagnosticanje raka dojke - uloga medicinske sestre u prevenciji raka dojke - poučavanje svih dobnih skupina o rizičnim čimbenicima nastanka raka dojke - popis literature</p>

ZADATAK URUČEN

24.08.2017



POTPIS MENTORA

Marijana Neuberg

Predgovor

Zahvaljujem se svojoj mentorici Marijani Neuberg, na pomoći oko usmjeravanja i razradi teme završnog rada te na savjetima oko pronalaženja dodatne literature. Također se zahvaljujem i svojim roditeljima, braći i prijateljima te svima ostalima koji su me podržavali tijekom cijelog studiranja.

Sažetak

Rak dojke je zloćudna bolest koja nastaje kad normalne žljezdane stanice dojke promjene svoja svojstva te počnu nekontrolirano rasti, umnožavati se i uništavati okolno zdravo tkivo. Takve promijenjene stanice potom mogu otići u limfne i/ili krvne žile te na taj način proširiti bolest u druge dijelove tijela. Rak dojke najčešći je rak u žena u svijetu te predstavlja velik zdravstveno socijalni problem zemalja zapadne civilizacije. Prema statistikama, svaka će deseta žena dobiti rak dojke tijekom života. Rak dojke čini oko 30 % svih tumora u žena i uzrokuje 15 % smrti od raka. U Hrvatskoj se godišnje dijagnosticira oko 20000 novootkrivenih slučajeva, a oko 800 žena umre. Točna etiologija raka dojke još uvijek nije sasvim poznata, ali smatra se da je to multifaktorska bolest koja ovisi o interakciji vanjskih (okolišnih) i unutarnjih (genetskih, metaboličkih i hormonskih). Od raka dojke najčešće obolijevaju žene iznad 50-e godine života, ali u najnovije vrijeme sve češće obolijevaju i mlađe žene u 40-im, 30-im pa čak i u 20-im godinama života. Muškarci također mogu oboljeti od raka dojke, ali puno rjeđe. Samo 1 % svih zabilježenih slučajeva raka dojke otpada na muškarce. U dijagnostici raka dojke koristi se samopregled dojki, klinički pregled, ultrazvučni pregled i mamografija, a konačna dijagnoza se postavlja patološkim pregledom uzorka tkiva dojke. U liječenju raka dojke koristi se nekoliko metoda, a to su: radioterapija odnosno zračenje, kirurški zahvat, hormonska terapija i imunoterapija te kemoterapija. Od trenutka postavljanja dijagnoze pa preko svih oblika liječenja i na kraju oporavka, provodi se rehabilitacija. Nakon završetka liječenja, potrebno je kontinuirano kontrolirati bolesnicu te pažnju usmjeriti na otkrivanje mogućeg recidiva. Što se tiče programa rehabilitacije, on je individualan za svaku osobu. S obzirom da se u svijetu, pa tako i u Hrvatskoj svake godine povećava broj novooboljelih žena, rak dojke postaje sve veći javnozdravstveni problem. Dobrom organizacijom edukacija, osnivanjem grupa potpore ženama, različitim klubovima i projektima, moguće je u što većem broju pravovremeno otkriti sumnjive tvorbe na dojka. Na taj način oboljele žene mogu u kraćem roku biti u procesu liječenja koje im može spasiti život.

Ključne riječi: rak dojke, prevencija, samopregled, rano otkrivanje, edukacija

Summary

Breast cancer is a malignant disease that occurs when normal glandular cells change their characteristics and begin to grow uncontrollably, multiply and destroy the surrounding healthy tissue. Such changed cells can spread into the lymphatic and/or blood vessels and thus spread the disease to other parts of the body. Breast cancer is the most common cancer that affects women in the world and represents a major health problem of Western civilization. According to statistics, every tenth woman is diagnosed with breast cancer during their lifetime. Breast cancer represents about 30% of all cancers in women and causes 15% of cancer deaths. About 20,000 newly discovered cases are diagnosed annually in Croatia, and around 800 women die. The exact etiology of breast cancer is still not quite known, but it is considered to be a multifactorial disease that depends on the interaction of external and internal (genetic, metabolic and hormonal) factors. Breast cancer most commonly affects women over the age of 50, but nowadays more often younger women in the early 40's, 30's and even 20's are affected. Men could also be affected by breast cancer, but rarely. Only 1% of all reported cases of breast cancer are men's. Breast self-exam, clinical examination, ultrasound examination and mammography are used to diagnose breast cancer, but final diagnosis is confirmed with pathological examination of the breast tissue sample. In the treatment of breast cancer, several methods are used: radiotherapy and irradiation, surgery, hormone therapy and immunotherapy or chemotherapy. Rehabilitation is maintained from the moment of diagnosis, through all forms of treatment till the moment of full recovery. Once the treatment is complete, it is necessary to continuously control the disease and watch for possible recurrence. The rehabilitation program is individual for every person. Considering that the number of women diagnosed with cancer increases in the world and in Croatia every year, breast cancer is becoming an increasing public health problem. With a good education organization, establishing women's support groups, different clubs and projects, it is possible to detect suspicious breast formations in as many cases as possible. Thereby, affected women could faster be included in a process of treatment that can save their lives.

Key words: breast cancer, prevention, self-exam, early detection, education

Popis korištenih kratica

SNB lat. sentinel node biopsy
stražarski limfni čvor.

SZO Svjetska zdravstvena organizacija.

MR magnetska rezonancija.

TRAM režanj lat. transversus rectus abdominis muscle
ravni kosi trbušni mišić.

BRCA 1 eng. breast cancer gen 1
gen vezan uz rak dojke - 1

BRCA 2 eng. breast cancer gen 2
gen vezan uz rak dojke - 2

Sadržaj

1.	Uvod.....	1
2.	Povijest raka dojke.....	3
3.	Anatomija i fiziologija dojke.....	6
4.	Epidemiologija raka dojke.....	10
5.	Etiologija i čimbenici rizika.....	11
5.1.	Dob.....	11
5.2.	Starija životna dob pri prvom porođaju.....	11
5.3.	Nerotkinje.....	11
5.4.	Rana menarhe i kasna menopauza.....	11
5.5.	Prehrana.....	12
5.6.	Zračenje.....	12
5.7.	Hormonska nadomjesna terapija.....	13
6.	Radiološka dijagnostika tumora dojki.....	14
6.1.	Mamografija.....	14
6.1.1.	Mamografski probir (screening) karcinoma dojke.....	15
6.2.	Ultrazvuk.....	16
6.3.	Magnetska rezonancija (MRI) dojke.....	16
6.4.	Punkcije i biopsije dojke.....	17
7.	Liječenje raka dojke.....	18
7.1.	Dobročudni tumori dojke.....	18
7.1.1.	Prekanceroze i rani rak dojke.....	18
7.1.2.	Lobularni karcinom in situ.....	19
7.1.3.	Duktalni karcinom in situ.....	19
7.1.4.	Pagetova bolest.....	19
7.2.	Zloćudni tumori dojke.....	19
7.2.1.	Invazivni duktalni karcinom dojke.....	20
7.2.2.	Invazivni lobularni karcinom.....	20
7.2.3.	Sarkomi dojke.....	20
8.	Kirurško liječenje.....	21
8.2.	Postupak s limfnim čvorovima.....	22
9.	Rekonstrukcija dojke.....	23
9.1.	Indikacije i kontraindikacije.....	23
9.2.	Rekonstrukcija silikonskim implantatom (protezom) i tkivnim ekspanderom.....	23
9.3.	Rekonstrukcija dojke vlastitim tkivom.....	25
10.	Prevenција i rano otkrivanje raka dojke.....	27
11.	Samopregled dojke.....	28
11.1.	Tehnike samopregleda dojke.....	28
12.	Poučavanje svih dobnih skupina o rizičnim čimbenicima nastanka raka dojke.....	30
13.	Uloga medicinske sestre u prevenciji raka dojke.....	31
14.	Zaključak.....	32
15.	Literatura.....	33
	Popis slika.....	34

1. Uvod

„Rak dojke u žena na drugom je mjestu učestalosti te u svijetu čini oko 18 % svih malignih tumora u žena. U razvijenim je zemljama (uključujući i Hrvatsku) čak na prvom mjestu. Rizik obolijevanja povećava se do menopauze tako da do 50. godine od raka dojke oboli približno 2 % žena. Prema podacima Hrvatskog registra za rak, dobno standardizirana stopa učestalosti raka dojke u Hrvatskoj je 61,74 na 100.000 stanovnika (za oba spola), što znači da je u pogledu smrtnosti rak dojke u nas na trećem mjestu, iza raka bronha i raka debelog crijeva. Rak dojke je, dakle, važan javnozdravstveni problem. Epidemiološka istraživanja utvrdila su nekoliko rizičnih čimbenika za obolijevanje od raka dojke, kao što su dob, naslijeđe, prehrana i način života, reproduktivna aktivnost, socioekonomski status i rasna pripadnost. Važne su i antropometrijske značajke - indeks i porast tjelesne mase, opseg struka, omjer struka i bokova i dr.“ [1].

„Rak dojke najčešći je tumor u žena. U Hrvatskoj će svaka 10. žena oboljeti, a sve je veći broj žena mlađe dobi (čak i mlađih od 30 godina). Kako ne postoji način da bolest spriječimo, jedini je cilj otkriti je u početnoj fazi. Kada tumor otkrijemo na vrijeme (veličine do 1 cm), izlječiv je u 98% slučajeva dok je petogodišnje preživljenje kod uznapredovalog stadija bolesti od 35 do 75%. Naravno da je za prognozu bolesti osim veličine bitna i vrsta karcinoma, stupanj njegove zloćudnosti (gradus), proširenost u pazušne limfne čvorove, hormonski status i HER-2 status. Svi navedeni parametri važni su i za vrstu liječenja nakon kirurškog zahvata“ [2].

„Rak dojke pojavljuje se u žena već prije tridesete godine života. Do menopauze učestalost raste, udvostručujući se svakih deset godina. Rana menarhe, kasna menopauza, nerađanje ili kasno rađanje prvog djeteta (pogotovo poslije 35. godine života) povećavaju rizik obolijevanja od raka dojke. Ako je menopauza nastupila poslije 55. godine, rizik obolijevanja dvaput je veći nego ako je nastupila poslije 45. godine, a u žena koje su prvo dijete rodile poslije 30. godine života rizik je dvaput veći nego u žena koje su prvo dijete rodile prije 20. godine života. Stoga, nerađanje povećava rizik. Dojenje djeteta smanjuje rizik, pogotovo ako žena doji nekoliko mjeseci ili više godina“ [1].

Da bi se rak dojke spriječio i/ili otkrio u ranom stadiju, jedna od najvažnijih čimbenika je prevencija, tj. kontinuirano educiranje i redovito obavljanje liječničkih pregleda i samopregleda. U Hrvatskoj, od 2006. godine postoji Nacionalni program ranog otkrivanja raka dojke. Cilj preventivnih programa je rano otkriti rak i zloćudne tvorbe, ukloniti ih na vrijeme te dugoročno smanjiti pobolijevanje i smrtnost. Prevencija i rano otkrivanje provjereni su, znanstveno utemeljeni i uspješan način borbe protiv raka dojke. Redovitom provedbom preventivnih pregleda moguće je poboljšati kvalitetu života i unaprijediti zdravlje. Prije svega, žene je važno educirati o važnosti redovitih kontrola i samopregleda dojki, naučiti ih tehnike i ispravne načine

obavljanja samopregleda, upoznati ih sa rizičnim faktorima za nastanak raka dojke, ukazati na potrebu i važnost pravovremenog otkrivanja promjena na dojkama kako bi na vrijeme mogle reagirati odlaskom liječniku te ih trajno educirati o zdravlju dojki i daljnjem praćenju njihovog zdravstvenog stanja. Kako bi se kvaliteta života žena poboljšala te se produžilo vrijeme preživljavanja, potrebno je pravovremeno otkriti rak. Da bi se taj cilj postigao, potrebno je provesti nekoliko metoda za rano otkrivanje raka dojke, a to su samopregled, mamografija, klinički pregled te ultrazvučni pregled [3].

„Od raka dojke najčešće obolijevaju žene iznad pedesete godine života. Muškarci rjeđe obolijevaju. Uzrok nastanka bolesti je nepoznat. Međutim, epidemiološke studije pokazuju postojanje više rizičnih čimbenika koji su povezani s nastankom raka dojke. Svojim znanjem, vještinama i sposobnostima medicinska sestra/tehničar educira populaciju o zdravlju kako bi podigla samosvijest. Kako bi program probira bio što efikasniji potrebno je omogućiti što veći odaziv u općoj populaciji. Svrha ovog programa je dobrobit cijele zajednice, ali treba poštovati svakog pojedinca, time i njegovu odluku o nesudjelovanju u probiru. Medicinske sestre/tehničari potiču žene na odaziv motiviranjem i edukacijom“ [4].

2. Povijest raka dojke

O raku dojke, najstariji zapisi datiraju još od 1600. godina pr. Kr. Na papirusu dugom 4,68 metara opisano je 48 kirurških slučajeva, od čega 8 bolesti dojke, a od toga sigurno jedan slučaj raka dojke. Taj papirus je poznat kao nalaz Edwina Smitha (Tebe, 1862. god). U starom Egiptu Imphotep je proglašen bogom, a pretpostavlja se da je upravo on napisao taj papirus. On je ujedno i najstariji liječnički zapis na papirusu. Smatra se da je taj papirus zapravo prijepis iz 1600. god.pr.Kr., a prvotni papirus je bio znatno stariji, oko 3000 god.pr.Kr. U tim papirusima se opisuje kauterizacija raka dojke instrumentom koji je sličio na neku vrstu žarača, a autor papirusa zaključuje kako nema uspješnog liječenja raka dojke. „Herodot (525. god. prije Krista) je opisao slučaj Alase, kćerke Cyrusa, koja je sama napipala čvor u svojoj dojci, ali ga je tajila sve dok nije probio kožu kao "živa rana". Tada je njen otac pozvao čuvenog liječnika, koji je "uspješno" izvadio djevojci tumor iz dojke. Celzo prepoznaje vrijednosti kirurškog zahvata kod ranog raka dojke te govori da se samo mali rak dojke može ukloniti, dok su ostali tumori samo iritirani bilo kojim pokušajem liječenja.“ Hipokrat, najznamenitiji grčki liječnik (460.god.pr.Kr.) ipak razlikuje „dobročudne“ od „zloćudnih“ tumora te smatra kako je rak dojke neizlječiva bolest [15].

On je u razdoblju od 460. do 375. god.pr.Kr. opisao dvije žene koje su oboljele od raka dojke i koje su na kraju završile letalno. Ono što je važno za Hipokrata, ali i za cijelo to razdoblje je činjenica da on već tada opisuje sangvinirajuću dojku za koju nema terapijskog liječenja i kaže „žena u Abderi imala je rak dojke, a iz bradavice je curila krvava tekućina“. Ona je umrla kada je prestao izlaziti iscjedak.“ Hipokrat je opisivao i tjelesno i psihičko propadanje oboljelih te je rekao: „u kasnijoj fazi obolijevanja odbijaju hranu, zatvaraju usta, postaju deliriozne, slabog vida i ukočenih očiju, dok se bol iz dojke počinje širiti u vrat i ispod lopatice, a čitavo tijelo postaje iscrpljeno“. Na razvoj kirurgije, ali i na poseban utjecaj medicine općenito imale su staroegipatska i babilonska kultura. „Tako je zabilježen poseban napredak u vrijeme Aleksandra Velikog (332.god.pr.Kr.) s njegovom poznatom Aleksandrijskom školom i njenim predstavnikom Leonidasom (180.god.pr.Kr.) koji je imao znatan utjecaj na razvoj kirurgije dojke, jer je u kirurškom liječenju raka dojke inaugurirao kombinaciju kirurškog izrezivanja do u zdravo i kauterizaciju, i to naizmjenice, što se kao kirurška metoda proteže tijekom sljedećih jedanaest stoljeća.“ U doba Galena koji je bio nadaleko poznati grčki liječnik, a koji je živio u razdoblju između 129. i 200. godine, razvija se tzv. humoralna teorija bolesti. On je smatrao da se zloćudne bolesti dojke u žena najčešće pojavljuju u menopauzi, što korespondira s dobnom epidemiologijom te bolesti i danas. Na kirurgiju dojke, Galenov najizravniji utjecaj ogleda se u njegovom poznatom stavu koji glasi da rak dojke treba liječiti u najranijem stadiju bolesti, [6]

kada je kirurškom ekscizijom moguće odstraniti tumor u cijelosti s „krakovima“ koji su ispunjeni tamnom žuči. Postoji i druga, negativna strana Galenova utjecaja na kirurgiju dojke jer nije prakticirao podvezivanje krvnih žila smatrajući kako to izaziva recidiv bolesti. Zato je Galen preferirao zaustavljanje krvarenja kompresijom okolnih vaskularnih struktura.

Što se tiče tumora dojke u srednjem vijeku, to je razdoblje bilo ispunjeno određenim napretkom, iako se to razdoblje nerijetko spominje kao „tamno razdoblje medicine“, jer je Crkva kažnjavala mnoge sljedbenike inovacija, i to ne samo u medicini toga doba. Po kanonskome pravu rane Crkve, sveta Agata je poznata zaštitnica žena oboljelih od raka dojke. Bila je lijepa mlada žena koja je za vrijeme rimskog cara Deciusa (201.-251.) zbog odbijanja ljubavnih ponuda sicilijanskom guverneru Quintianusu u znak odmazde kažnjena tako što su joj odrezali obje dojke. Nakon tog događaja, među oboljelima od raka dojke postoje gotovo tradicionalno obraćanje sv. Agati za pomoć. Arapski kirurg Albucasis (936.-1013.) kauterizaciju stavlja ispred kirurškog izrezivanja tumora ili amputacije dojke. Uz njega svakako treba spomenuti i velikog liječnika Avicenu (980.-1037.) iz Bagdada. U svom medicinskom pravilniku, Avicena za liječenje raka dojke preporučuje eksciziju tumora kauterom i mliječnu prehranu bolesnice. Pojavom Andreasa Vesaliusa, koji je bio otac moderne anatomije (1514.-1564.), nastaje revolucionarni obrat u liječenju raka dojke. Njegova primjena ligatura pri eksciziji dojke jest iskorak ka suvremenoj kirurgiji. U svome djelu *De humani corporis fabrica libri septem* (1543.) odbacuje mnoge netočnosti i tvrdnje iz prethodne, Galenove anatomije. Unatoč svim velikom napredcima u renesansnoj znanosti i medicini općenito, rak dojke se i dalje prihvaća samo kao konstitucionalna bolest.

Rak dojke se smatrao neizlječivom bolešću sve do kraja 19. stoljeća. Iz razdoblja od 1867. godine, datiraju prvi podaci o potencijalnoj hormonskoj ovisnosti raka dojke, što se sve do danas pokazalo jednim od temeljnih stupova u prognozi i liječenju te bolesti. Londonski kirurg Charles H. Moore (1821.-1875.) razloge neuspjeha kirurškog liječenja raka dojke nastoji osvijetliti u jednom od svojih publikacija. On smatra da je nedovoljno radikalni kirurški zahvat temeljni razlog recidiva osnovne bolesti, čime se u drugi plan stavljaju spekulacije o postojanju sistemske dijateze kao razloga recidiva. Revolucionarna misao velikog Rudolfa Virchowa iz 1858. godine, koji u svojoj knjizi *Die Cellularpathologie*, potvrđuje da se rak dojke širi po principu stanične diobe. Protokoli liječenja raka dojke, u 20. stoljeću doživljavaju znatne i nepredvidive izmjene. Prije svega, to se odnosi na otkriće rentgenskih zraka koje je Emil Grubbe i Goch s uspjesima počinju primjenjivati u liječenju inoperabilnih karcinoma dojke. Veliki zaokret u kirurškome pristupu liječenja raka dojke nastupa sredinom 20. stoljeća. Razlog tome je prije svega pojava prof. Umberto Veronesija u Milanu, koji tumore dojke promjera do 2 cm

podvrgava tzv. kvadrantektomiji, tj. kvadrantnoj resekciji dojke, s evakuacijom aksile, i uz obveznu radioterapiju u dozi od 60 Gy. U SAD-u, prof. Bernard Fisher (1985.) uvodi sličan pošteditni zahvat koji se naziva segmentektomija ili segmentna resekcija dojke koji je bio namijenjen za određenu kategoriju tumora. Ove obje metode su uključivale aksilarnu disekciju i najčešće naknadno zračenje. Primjenom suvremenih rekonstrukcijskih zahvata na dojčkama bilo na autolognim režnjevima ili na stranim implantatima, obilježena je druga polovica 20. st. U kirurgiji dojke, sam kraj 20. stoljeća obilježava uvođenje tzv. stražarskog limfnog čvora ili *sentinel node biopsy* (SNB), čime se nastoji izbjeći znatan broj aksilarnih disekcija s posljedičnim limfedemima ruke [6].

3. Anatomija i fiziologija dojke

Dojka je apokrina kožna žlijezda karakteristična za ženski spol, a njezina funkcija je stvaranje mlijeka. Tijekom života, struktura i funkcionalno stanje dojke se mijenja pod utjecajem hormona čija razina ovisi o dobi žene, postojanju i fazi menstrualnog ciklusa, trudnoći i drugim parametrima.

Dojka, *mamma*, modificirana je žlijezda znojnica koja se u sustavnoj anatomiji opisuje s kožom, *integumentum commune*. Dojka je paran organ, a smještena je u istoimenoj topografskoj regiji, *regio mammaria*, koja se nalazi na postraničnom dijelu prednje strane prsnog koša, a prostire se od drugog do sedmog rebra. Medijalnu granicu te regije čini postranični rub prsne kosti, a lateralnu granicu čini srednja pazušna jama. Veliki i mali prsni mišić najvećim dijelom čine mišićnu podlogu dojke. Između dviju dojki nalazi se brazda *sulcus intermammarius* koja se nalazi u sternalnoj regiji. U višerotkinja dojke se obično povećaju i opuste, a u starijih žena one su male i smežurane zbog gubitka masnog i žljezdanog tkiva. Iako veličina dojke može prilično varirati, obično se ne proteže niže od petog ili šestog međurebrenog prostora, medijalnije od sternuma i lateralnije od srednje aksilarne crte. U velikom pektoralnom mišiću nalazi se dvije trećine dojke, a jedna trećina se nalazi na m. *seratus anterior* [1,5].

Glavni dio dojke je njezino tijelo, *corpus mammae*, koje se sastoji od 15 do 20 žljezdanih režnjeva, *lobuli glandulae mammariae* koji su tubuloalveolarne građe. Ti režnjevi su smješteni u površinskoj pektoralnoj vezivnoj ovojnici, tj. u potkožnom tkivu. Između režnjeva se nalaze režnjevi koji dojkama daju zaobljen izgleda te određuje njihovu veličinu, osim u trudnoći i tijekom dojenja, kad se povećaju žljezdani režnjevi. Između dubinske torakalne vezivne ovojnice i dojke, nalazi se tanak sloj rahlog vezivnog tkiva, tzv. *retromamarni prostor*. Taj prostor dojci omogućuje slobodno pokretanje po prsnom košu, tj. po dubokoj torakalnoj fasciji koja prekriva veliki prsni mišić. Dojka je čvrsto pričvršćena za kožu potpornim svezama, *ligg. Supensoria mammaria*. Te vezivne niti služe kako bi povezali kožu i dubinsku torakalnu fasciju te kako bi poduprli dojkju. Svaki režanj dojke se izliva u svoj izvodni kanal, *ductus lactiferus*. Ti izvodni kanali se otvaraju u bradavici, *papilla mammaria*. Svaki izvodni kanal ima proširenje prije završetka u bradavici, *sinus lactiferus*, u kojem se nakuplja mlijeko tijekom dojenja.

Bradavica, *papilla mammaria*, valjkasto je ili stožasto izbočenje u središnjem dijelu tijela dojke. To izbočenje je okruženo krugom tamnije boje kože, *areola mammae*. Bradavice su obično smještene u četvrtom međurebrenom prostoru i u njima nema masnog tkiva. Veličina i izgleda dojke, kao i njezin položaj jako variraju pa se topografski smještaj bradavice ne može koristiti kao oznaka međurebrenog prostora. Vrh bradavice je izbrazdan i sadrži otvore izvodnih kanala žljezdanih režnjeva. Najvećim dijelom, bradavice se sastoje od kružno raspoređenih glatkih

mišićnih niti koje stežu izvodne kanale i izbočuju bradavice. Tijekom trudnoće, iz mnogo lojnih žlijezda koje sadržava *areola mammae*, izlučuje se uljasta tvar koja štiti i podmazuje areolu i bradavicu. U nerotkinja su areole obično ružičaste boje, a općenito mogu biti različite veličine. Boja bradavica ovisi o tenu cijele kože, a tijekom prve trudnoće one potamne. Koža dojki sadržava lojne i znojne žlijezde, folikule dlaka te je razmjerno tanka. U potkožnom tkivu dojke prevladavaju masne stanice. Razmjerno veliki broj krvnih i limfnih žila i živaca sadržava žljezdano stromalno tkivo i potkožno tkivo. U bradavici dojke nalazi se razmjerno veliki broj osjetnih živčanih završetaka. Žljezdani režnjevi se tijekom trudnoće povećavaju, pa se zbog toga veličina dojke polako povećava. Mlijeko se ne izlučuje do djetetova rođenja, iako su žljezdani režnjevi spremni za lučenje mlijeka već sredinom trudnoće. Bjelkasta tekućina koja se može istisnuti iz bradavice u zadnjem tromjesečju trudnoće, naziva se *kolostrum*, koji se uoči porođaja često i sam luči iz bradavice [1].

Kožni omotač obuhvaća sve bitne tkivne strukture dojke. Na različitim mjestima dojke taj omotač ima i različitu debljinu. Stoga koža je najdeblja u submamarnoj brazdi, kao i na vanjskim dijelovima dojke. Potrebno je naglasiti varijabilnost debljine kože od žene do žene. U usporedbi s drugim ženama, mnoge žene imaju znatno deblji dermis od drugih žena. U području areole koža je tamnija i srasla je fibroznim tračcima za žlijezdu bez masnog sloja. To ima posebnu važnost za dijagnostičke i operacijske postupke u toj regiji [6].

Najvećim dijelom opskrba dojke dolazi od unutarnje prsne arterije, *a. toracica interna*, tj. od njezinih perforantnih grana, *rr. perforantes* koje daju grane, *rr. mammarii mediales* te probijaju drugi do četvrti međurebreni prostor. S lateralne strane nalaze se ogranci *a. axilaris*, i to *rr. mammarii laterales* od *a. toracicae lateralis*. *Rr. mammarii lateralis* polaze i od lateralne kožne grane, *r. cutaneus lateralis a. intercostalis posterior* u 3. i 5. međurebrenom prostoru. Venska krv iz dojke se odlijeva u aksilarnu, unutarnju torakalnu i lateralnu torakalnu venu, a zatim i u interkostalne vene. Među njima, najvažnije vena jest *v. axilaris* koja se nastavlja u potključnu venu, *v. subclavia* te se tako krv iz dojke najvećim dijelom slijeva u gornju šuplju venu, *v. cava inferior*. Interlobularnim limfnim žilama, u subareolarni limfni splet ide limfa iz dubine dojke i nakon toga ide u paramamarne limfne čvorove, *nody limphoidei paramammarii*, koji pripadaju prsnoj skupini limfnih čvorova, *nody limphoidei thoracis*. Neposredno iz tkiva dojke ili iz paramamarnih čvorova limfne žile uglavnom prate vene i idu u pazušnu jamu, *fossa axillaris*. U aksilarne limfne čvorove, *nodi limphoidei* ide najveći dio limfe (oko tri četvrtine) koji pripadaju velikoj skupini limfnih čvorova ruke, *nodi limphoidei mambri superioris*. Ako govorimo o pazušnoj jami, limfa dojke se većinom slijeva u skupinu čvorova između velikog i malog prsnog mišića, *nodi interpectoriales*. Oni se nalaze uz rub malog prsnog mišića te ispod velikog [1]

prsnog mišića. Iz dubljih dijelova dojke limfa ide kroz veliki prsni mišić i ulijeva se u apikalnu skupinu aksilarnih limfnih čvorova, *nodi apicales*. Iz medijalnih dijelova dojke limfa ide u parasternalne limfne čvorove, *nodi parasternales*, koji su smješteni u prsnom košu uz unutarnje torakalne krvne žile. Ti čvorovi pripadaju skupini prsnih limfnih čvorova. Limfa iz kože dojke može ići u dojku druge strane ili može ići niz trbušnu stjenku. Od lateralnih i prednjih kožnih grana 2. i 6. međurebrenog živca dolazi inervacija dojke. Ti živci su *r. cutaneus lateralis et anterior pectoralis n. intercostalis*, koji daju *rr. mammarii laterales et mediales* za dojku. Ti živci sadrže simpatička i osjetna vlakna koja opskrbljuju kožu, glatko mišićje areole i bradavice, mliječne žlijezde i krvne žile. Ako usporedimo dojke ženskog i muškog novorođenčeta, one se međusobno ne razlikuju. Dojke oba spolova se razvijaju jednako do početka puberteta, bez nekih značajnijih promjena. Kada pubertet nastupi, u ženske djece, pod utjecajem više hormona i faktora rasta, između kojih su najvažniji estrogen i progesteron iz jajnika, nastavlja se daljnji razvoj dojki. U početku, kada pubertet nastupi, a do znatnijeg stvaranja progesterona ne dolazi zbog nedovršenih ovulacija u jajnicima, estrogen ima primarnu ulogu u stimulaciji rasta tkiva i stanica dojke. Na taj način estrogen potiče rast razgranalog sustava kanalića, povećanje perikanalikalnog vezivnog tkiva, prokrvljenost te odlaganje masti. Do potpunih ovulacija i stvaranja progesterona dolazi kasnije u pubertetu. Tako se žljezdane stanice povećavaju, dijele i poprimaju sekrecijska obilježja, a sve pod utjecajem progesterona. To sve zajedno povećava masu dojki. Najmanje četiri hormona su važna za rast sustava kanalića, a to su: hormon rasta, prolaktin, glukokortikoidi nadbubrežne žlijezde i inzulin.

Muška dojka se sastoji od kanalića bez režnjića jer kod muškaraca izostaje hormonska stimulacija koja se događa kod žena. Reprodukcijsko razdoblje žena obilježavaju mjesečne ritmičke promjene izlučivanja spolnih hormona (estrogena i progesterona), stanice žljezdanog i potpornog tkiva također prolaze kroz cikličke faze rasta, diferencijacije i propadanja (apoptoza). Do promjena u veličini i „zrnatosti“ dojke dolazi makroskopski i klinički gledano. Kada se govori o proliferaciji žljezdanih epitelnih stanica, ona je najveća u lutealnoj fazi ciklusa kada je koncentracija progesterona maksimalna. U toj fazi se također povećava i prokrvljenost dojki, dolazi do širenja krvnih žila, nakupljanje masti u stanicama epitela, dilatacije kanalića mliječnih žlijezda, zadržavanje vode u stromalnom tkivu i sl. Smanjenu proliferaciju stanica, tj. njihovo propadanje (apoptoza) uzrokuje pad ili smanjenje koncentracije tih hormona. Na taj se način smanjuje proživljenost, gubi se voda, a žljezdano se tkivo smanjuje. Volumen dojke je minimalan u razdoblju od 5 do 7 dana prestanka menstruacije. To razdoblje je, s praktičnoga kliničkog stajališta najpovoljnije za klinički pregled dojki jer se u takvim dojkama tada najlakše mogu uočiti patološke promjene. Dodatne prepoznatljivije promjene u dojkama izazivaju trudnoća i dojenje. U razdoblju trudnoće povećava se količina žljezdanog tkiva (tada se dojke još

povećavaju), a žljezdano tkivo se tek tada potpuno razvije i osposobi za stvaranje i sekreciju mlijeka. Osjetljivost stanica dojke na pojedine hormone se također mijenja. Koncentracija hormona prolaktina u trudnoći raste kojeg izlučuje majčina adenohipofiza te koncentracija hormona somatomotropina (iz posteljice). Ti hormoni potiču na izlučivanje mlijeka koje tijekom trudnoće sprječavaju estrogen i progesteron iz posteljice. Nakon porođaja nestaje supresijski učinak estrogena i progesterona tako da prolaktin može preuzeti svoju prirodnu ulogu poticanja izlučivanja mlijeka. Kako bi se mlijeko izlučivalo, potrebne su i dostatne količine većine ostalih majčinih hormona, a najvažniji među njima je hormon rasta, kortizol, paratireodni hormon i inzulin. Ovi hormoni priskrbljuju glukozu i kalcij, aminokiseline, masne kiseline, tj. sastojke koji su potrebni za stvaranje mlijeka. Sekrecija mlijeka ne ovisi samo o hormonima nego i o drugim čimbenicima poput prokrvljenosti žlijezde, živčanim podražajima, nadražaju bradavice, genetskim te prehranbenim čimbenicima. Postoji poseban serozni sekret koji se razlikuje od mlijeka, a zove se kolostrum. On se izlučuje neposredno prije porođaja i nakon njega te pri završetku dojenja. Sekrecija mlijeka počinje 2 do 3 dana nakon porođaja. Istiskivanje ili otjecanje mlijeka, tj. naviranje, posljedica su združenoga živčanoga i hormonalnog refleksa u kojem sudjeluje hormon stražnjeg režnja hipofize i oksitocin. Nakon što nastupi menopauza, a zbog smanjenog i izostalog stvaranja estrogena i progesterona i „iscrpljenja“ jajnika, dolazi do involucije dojki. Ostaje samo pokoji atrofični odvodni kanal, a žljezdani dijelovi gotovo potpuno nestaju. Starenjem se povećava količina masnog tkiva. Ako usporedimo žljezdana tkiva roditelja i nerotkinja, u spolno zrelih žena, vidimo da dojke žena koje su rodile imaju razmjerno više tzv. bolje diferenciranog žljezdanog tkiva, čime se možda može protumačiti opažanje u smislu zaštitnog učinka porođaja na razvoj raka dojke. Ta razlika se gubi u menopauzi [1].

4. Epidemiologija raka dojke

Velika smrtnost i učestalost raka dojke te veliki broj nepoznanica, izazov je za suvremenu epidemiologiju te je značajan zdravstveni problem stanovništva u mnogim zemljama svijeta. U razvijenim zemljama te u zemljama u razvoju, rak dojke je najčešći rak u svijetu koji nastaje kod žena. U 2002. godini, prema procjenama Međunarodne agencije za istraživanje raka SZO, u svijetu je dijagnosticirano više od milijun, a umrlo je više od 400.000 žena, a petogodišnja prevalencija bila je blizu 4,4 milijuna žena. U Sjevernoj Americi je zabilježena najviša incidencija, a najniži rizik za oboljenje imaju Afrika i Azija. U SAD-u, svaka osma žena oboljet će od karcinoma dojke tijekom života, a umrijeti će svaka 28. žena. Također u SAD-u je to najčešći uzrok smrti od raka u žena nakon raka pluća, ali je pozitivan pokazatelj pad stopa smrtnosti za 2,3 % godišnje, počevši od 1999. godine. Kada je riječ o Europi, tamo je rak dojke najčešće sijelo raka u žena, odgovorno za 25,5 % smrti od svih novih sijela raka među ženama i za 17,5 % svih smrti od raka u žena. U zapadnoj Europi, rizik za obolijevanje od raka dojke za 60 % je viši nego u istočnoj Europi. Pedesetih i šezdesetih godina prošlog stoljeća u europskim zemljama je zabilježen porast smrtnosti od raka dojke. Ipak, sedamdesetih i osamdesetih godina zamijećen je pad ili zaustavljanje porasta smrtnosti u nekim od zapadnih zemalja Europe te u SAD-u, Australiji i Kanadi. Upravo te zemlje su one koje su prije nekoliko desetljeća počele s organiziranim programima ranog otkrivanja karcinoma. U posljednje vrijeme, jedna od najuočljivijih značajki epidemiologije raka dojke je ubrzan porast stopa incidencije u nekoliko azijskih zemalja. Rezultati studija migranata i te brze promjene upućuju na to da čimbenici okoliša imaju važne učinke na rizik za obolijevanje od te bolesti. Kada je u pitanju Hrvatska, svaka jedanaesta žena ima izgleda da oboli od raka dojke.“ Prema podacima Državnog registra za rak, koji djeluje u Hrvatskom zavodu za javno zdravstvo, od svih prijavljenih slučajeva raka dojke 60 % ih ima evidentiran stadij bolesti prilikom postavljanja dijagnoze. Od toga, njih 41 % prijavljeno je u lokaliziranom stadiju bolesti“ [1]. Iako je rak dojke najčešći karcinom u žena, njegova pojava je moguća i u muškaraca. Kod njih je ta bolest rijetka. Broj oboljelih od raka dojke u muškaraca u Hrvatskoj se kreće u posljednjih godina od 24 do 56 slučajeva godišnje. Njih 36 je bilo dijagnosticirano 2001. godine, što je stopa od 1,7/100.000 [1].

5. Etiologija i čimbenici rizika

Ima nekoliko čimbenika za koje se zna da utječu na rizik za nastanak raka dojke u populaciji, a oni su endogeni i egzogeni. Ti čimbenici uključuju način življenja (rađanje, dojenje, prehrana i prekomjerna tjelesna masa, konzumacija alkohola i pušenje), hormonalni status (utjecaj dobi kod menarhe i menopauze, hormonska nadomjesna terapija te korištenje kontraceptiva), antropometrijske značajke, zračenje i genska predispozicija. Važno je znati da se na smrtnost od raka dojke može utjecati prevencijom i probirom [1].

5.1. Dob

Ponajveći čimbenik rizika za nastanak raka dojke je starija životna dob. U žena mlađih od 20 godina rak dojke je iznimno rijetka pojava, dok u dobi od 80 godina od raka dojke oboli 200-300/100.000 žena. Učestalost raka dojke zamjetnije počinje rasti s dobi od 35 do 40 godina. Nakon tog životnog razdoblja incidencija kontinuirano raste [7].

5.2. Starija životna dob pri prvom porođaju

Trudnoća i porođaj u ranijoj životnoj dobi imaju protektivnu ulogu u nastanku raka dojke. S obzirom na to, žene koje prvi puta rode u dobi iznad 30-35 godina imaju 4 puta veći rizik za nastanak raka dojke u odnosu prema populaciji žena koje su prvi puta rodile u dobi od 20-25 godina. „Broj porođaja je obrnuto proporcionalno povezan s nastankom raka dojke, veći broj porođaja je pridružen s manjom vjerojatnosti nastanka raka dojke. Ipak, njegov utjecaj na nastanak raka dojke je znatno manji u dobi pri prvom porođaju“ [7].

5.3. Nerotkinje

Žene koje nisu rađale imaju 4 puta veću učestalost raka dojke od žena koje su rađale. „Ipak, najveću važnost u procjeni redukcije rizika za nastanak raka dojke nosi dob prvog porođaja“ [7].

5.4. Rana menarhe i kasna menopauza

Žene koje su imale ranu menarhe te kasnu menopauzu, imaju povećani rizik za nastanak raka dojke (2-3 x). Ono što je izravno povezano s istom patofiziološkom podlogom, tj. izloženošću djelovanja estrogena jest dob pri menopauzi i menarhe, prvom porođaju te broju ostalih porođaja. Ako je izloženost estrogenu dulja, vjerojatnost za nastanak raka dojke je veća. Dakle,

kasna menarhe, rana menopauza, rana prva trudnoća te veći broj trudnoća zapravo smanjuju izloženost i time smanjuju vjerojatnost nastanka raka dojke [7].

5.5. Prehrana

Kada je riječ o prehrani, već dulje vrijeme se smatra da bi prehrana, posebno ona bogata mastima, mogla imati ulogu u etiologiji raka dojke. U pojedinom područjima svijeta se ta hipoteza temelji na uočenim razlikama incidencije te na rezultatima ispitivanja provedenim na životinjama. „Međutim, analitičke epidemiološke studije nisu do sada uspjele utvrditi nijedan specifičan sastojak hrane koji bi se mogao povezati s nastankom raka dojke.“ Postoji mogućnost da bi prehrana bogata masnoćama u djetinjstvu i adolescenciji ima određenu ulogu kada je u pitanju povišenje rizika. „Neke studije upućuju na mogućnost da vitamin A i druge antiproliferativne tvari smanjuju rizik. Isto tako, neki rezultati pokazuju da bi manji unos energije tijekom rasta mogao smanjiti rizik za rak dojke“ [7].

5.6. Zračenje

Ono što povećava rizik za nastanak raka dojke osobito ukoliko se ordinira ženama mlađe životne dobi (ispod 40 godina), jest ionizantno, terapijsko ili dijagnostičko zračenje. „Relativni rizik se povećava s dozom zračenja i dobi žene (mlađa dob, veći rizik s istom dozom zračenja)“ [7]. Epidemiološke studije su pokazale da su žene koje su bile izložene ionizacijskom zračenju u nuklearnom ratu, zbog terapijskih ili dijagnostičkih procedura imaju povišen rizik za nastanak raka dojke. O povećanoj pojavnosti nakon bačenih atomskih bombi na Hiroshimu i Nagasaki 1945. godine, svjedoče uvjerljivi dokazi. „Utvrđeno je da zračenje prsnog koša srednjim do visokim dozama prije četrdesete godine života povisuje rizik za rak dojke, s time da rizik raste s doziranjem i u dobi u vrijeme zračenja.“ Ako se terapija zračenjem provodila u dječjoj ili adolescentskoj dobi zbog nekog drugog malignog oboljenja kao što su Hodginkova bolest i non-Hodginov limfom, rizik je tada visok. Rizik je manji ukoliko je istodobno davana i kemoterapija jer ona često smanjuje stvaranje ovarijskih hormona [7,1].

5.7. Hormonska nadomjesna terapija

Rizik za nastanak raka dojke se uzimanjem nadomjesne hormonske terapije povećava za 36 % što je relativni rizik 1,36 x. Kod žena u postmenopauzi, prilikom procjene potrebe za primjenom nadomjesne hormonske terapije, u svakom pojedinom slučaju treba procijeniti korist i štetu od propisivanja navedene terapije. I naravno, ne treba zaboraviti da hormonska terapija smanjuje menstrualne tegobe te učestalost osteoporoze [7].

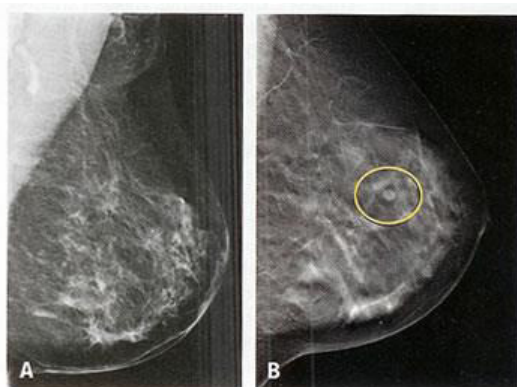
6. Radiološka dijagnostika tumora dojki

Kao i kod ostalih tumora, dijagnoza raka dojke započinje anamnezom i kliničkim pregledom. Pojavu simptoma i znakova raka dojke te duljinu njihova trajanja pokušavamo definirati putem anamneze. Uz to, vrlo je važno definirati postojanje izloženosti pojedinim čimbenicima rizika. Pregled započinje vizualnom inspekcijom kod žena koje sumnjaju na rak dojke ili kod žena prilikom periodičkog pregleda dojki. Potrebno je da žena bude u sjedećem ili stojećem položaju s rukama spuštenim uz tijelo. Inspekcijom se utvrđuje simetrija dojki te postojanje vizualnih nepravilnosti na koži dojki, navlačenje kože ili povećanje regionalnih limfnih čvorova. Pacijentici se tada savjetuje da stavi ruke ne bokove te iza glave. U tom se razdoblju promatra izgled dojki, dolazi li do asimetričnog navlačenja kože ili pojave tumora. Dojka se palpira unutrašnjom stranom prstiju, tj. jagodicama. Pregled se radi sistematično, komparabilno, uspoređujući lijevu i desnu stranu. Kada se palpacija dojki završi, palpira se i regionalna limfna drenaža; aksile i supraklavikularne regije. Taj se pregled obavlja na način da je bolesnica okrenuta leđima liječniku, ima ruke na bokovima te je u sjedećem položaju [7].

6.1. Mamografija

Usprkos svim novim dijagnostičkim mogućnostima, mamografija i dalje ostaje zlatni dijagnostički standard u otkrivanju raka dojke s uspješnijim pregledom žena starijih od 40 godina jer u tom životnom razdoblju nastupaju hormonski uvjetovane involutivne promjene na dojkama i zadovoljavajuća mamografska slika. Kod nerotkinja, sredovječnih žena, većina mlađih žena do 35 godina i trudnica, ultrazvučni pregled dojki je osnovno dijagnostičko sredstvo koje dobro raspoznaje anatomske strukture dojke, uspješno analizira obilan, mamografiji teže dostupan žljezdani parenhim, tj. uspješno otkriva dobroćudne i zloćudne bolesti dojki [7]. Mamografija je vrlo specifična, osjetljiva i najčešća pomoćna metoda pri dijagnosticiranju raka dojke. Najprikladnija je metoda za pretraživanje dojki većeg broja žena na određenom području jer je uređaj montiran u za to predviđena i lako pokretna vozila, njime se jednostavno rukuje, nije opasan za osoblje ni za bolesnicu, a dobivanje dijagnoze je brzo i najčešće točno. Najčešće se dojka snima u standardnim položajima, u profilu, tj. lateromedijalno i kraniokaudalno postavljenoj rendgenskoj cijevi. Ta metoda pripada najpouzdanijoj i najčešćoj metodi za rano otkrivanje raka dojke, ali i u praćenju uspjeha u lokalnog i sistemnog liječenja uznapredovale bolesti, odnosno kod pojave recidiva. U 40-50 % bolesnica koje imaju sumnjive tvorbe na dojkama, veličine do 1 cm, mogu biti otkrivene skrining mamografijom kao jedinom dijagnostičkom metodom. Mamografijom se rak dojke nastoji otkriti u najranijoj fazi, tj. u fazi u

kojoj je on klasificiran kao TIS (tumor in situ) i u kojoj ga smatramo lokalnom bolešću organa. Prvu mamografiju žena, prema preporuci Američkog udruženja za borbu protiv raka, mora se učiniti u 35. godini, a žene koje su po nekim kriterijima svrstane u tzv. visokorizičnu skupinu, trebaju je obaviti već u 30. godini. Žene do 40. godine, prema istoj preporuci, trebale bi napraviti jednu mamografiju u dvije godine, a one starije od 50 godina bi ju trebale napraviti jedanput na godinu [8].



Slika 6.1.1. Mamografski prikaz zdrave dojke (A) i dojke s novonastalom sumnjivom tvorbom (B).

Izvor: (Internet)

6.1.1. Mamografski probir (screening) karcinoma dojke

Glavni cilj i svrha probire-mamografije jest otkrivanje klinički okultnog karcinoma dojke, koji je još mali i u ranoj fazi razvoja. Prije nego dođe do metastatskog rasapa, uspješan program probira treba prekinuti rast raka dojke. Da se stopa smrtnosti od raka dojke može smanjiti periodičnim mamografskim probirom, pokazali su programi koji su provedeni u Kanadi, SAD-u, Švedskoj i Britaniji. Najnoviji rezultati pokazuju kako postoji korist od godišnjeg probirnog programa uz uporabu mamografije i kliničkog pregleda dojki za žene starije od 40 godina. One žene koje u obitelji imaju rak dojke (sestra, majka), za njih se smatra da treba započeti probir u dobi od 10 godina prije od dobi u kojoj je njihovoj majci ili sestri dijagnosticiran rak dojke. Oko 10 % karcinoma mamografija ne može prepoznati te se ne smije koristiti za isključenje dijagnoze raka. Klinički uočene promjene kao npr. palpabilna tvorba, se dalje mora obrađivati ultrazvukom, punkcijom. Mamografija je jedina metoda oslikavanja koja pouzdano prikazuje mikrokalcifikacije te je najisplativija neinvazivna metoda oslikavanja za probir raka dojke, reproducibilna je, nalazi se lako dokumentiraju, zahtijeva manje vremena liječnika ako

usporedimo s ultrazvukom dojki. Uz mnogobrojne prednosti, treba imati na umu da negativan nalaz mamografije ne isključuje karcinom i da točnost pretrage uvelike ovisi o kvaliteti snimke i iskustva te o educiranosti radiologa koji snimke očitava. Mamografski probir ostaje najbolja raspoloživa metoda za smanjenje stope smrtnosti od karcinoma dojke, sve dok se ne pronađe bolja metoda [1].

6.2. Ultrazvuk

Važno je reći da je ultrazvuk manje specifičan i senzitivan od mamografije u postavljanju rane dijagnoze raka dojke, posebno u slučaju kod žena u postmenopauzi (koje čine veliku skupinu žena oboljelih od raka dojke). Razlog tome je masna tvorba dojki nakon završetka menopauze kada dolazi do prirodne atrofije žljezdanog parenhima s masnom zamjenom. Tako ultrazvuk ne prodire kroz masno tkivo i distinkcijska mogućnost ultrazvučnog pregleda u takvim slučajevima je relativno slaba [7]. Ultrazvuk ne djeluje na tkivo dojke, tako da je omogućen neograničen broj kontrola dok je kod mamografije ograničen zbog štetnog djelovanja rendgenskih zraka, a koja je ponekad potrebna i kod mlađih žena. Ultrazvučni pregled je vrlo važan pri otkrivanju karcinoma dojke kod starijih žena, posebno za mamografske nejasne i netipične promjene. Zloćudni tumori dojke imaju različitu histološku građu, ali je ultrazvučna slika vrlo slična, tako da ta metoda nije pouzdana za razlikovanje pojedinih vrsta karcinoma, osim sciroznoga intraduktalnog karcinoma [8].

6.3. Magnetska rezonancija (MRI) dojke

Najkvalitetniji način izvođenja MRI dojke je na supravodljivim magnetima visoke snage magnetskog polja (1-1,5 T), uz korištenje posebnih zavojnica za dojke (*breast coils*) te uz i.v. aplikaciju paramagnetskih kontrastnih sredstava. Uz primjenu kontrasta, MRI dojke je najosjetljivija metoda oslikavanja u otkrivanju patologije u dojci te kao dodatna metoda može povećati senzitivnost mamografije i ultrazvuka u otkrivanju patologije u dojci u izabranoj skupini pacijentica. S obzirom da MRI ima svoje nedostatke, veliki nedostatak je u tome da se ne može prikazati 5-12 % infiltrativnih karcinoma dojke te čak 30-70 % neinfiltrativnih karcinoma dojke. Stoga je MRI znatno inferiornija u odnosu na mamografiju kada se radi o otkrivanju *in situ* karcinoma dojke. MRI se u današnje vrijeme upotrebljava za pacijentice sa silikonskim implantantima te za pacijentice čije je dojke teško prikazati uporabom ultrazvuka i mamografije, a koje su imale parcijalnu resekciju dojke, aksilarne metastaze u limfne čvorove iz nepoznatog primarnog tumora, ožiljke nastale poslijeoperacijski, ili su imale dokazani karcinom jedne dojke [1].

6.4. Punkcije i biopsije dojke

U usporedbi s citološkom punkcijom, biopsija ima niz prednosti. Uzorak tkiva dobiven biopsijom pregledava se mikroskopom te se može postaviti točna histopatološka dijagnoza, odrediti receptore i sl. Svrha perkutane punkcije i biopsije je izbjeći nepotrebne kirurške biopsije benignih lezija te poboljšati specifičnost u dijagnostici bolesti dojke. Kad je riječ o palpabilnim lezijama, one se mogu punktirati naslijepo, ali punkcija pod nadzorom metoda oslikavanja omogućuje precizno postavljenje igle u dio lezije koji trebamo. Punkcije i biopsije se najčešće rade pod nadzorom ultrazvuka u živom vremenu, a to je sigurna, jednostavna i jeftina metoda. Kod morfološki dvojbenih lezija, ipak je bolje napraviti biopsiju, osobito ako citološki nalaz ne upućuje na malignu leziju, a na osnovi ultrazvuka i mamografskog prikaza lezija izgleda suspektno. Citološka punkcija ima svoju prednost, a to je da je to gotovo atraumatska procedura, vrlo rijetko nastaje hematoma nakon izvođenja citološke punkcije, a nema dokaza da dolazi do rasapa tumora u punkcijskom kanalu. Citološka punkcija ima svoj nedostatak, a glavni je individualno iskustvo, tj. vještina liječnika koji izvode punkciju i koji interpretiraju nalaze. Ako razmaza radi neiskusni citotecnolog ili citopatolog, čak 20-30 % aspirata je nezadovoljavajuće. Biopsija (*core-needle biopsy*) ima znatno manju ovisnost o iskustvu osobe koja ju izvodi, a usto prosječni patolozi lakše interpretiraju biopsijske uzorke nego citološke razmaze. Dobar patolog iz biopsijskog uzorka može dobiti puno više informacija nego iz citološkog razmaza. Kada pogledamo drugu stranu biopsije, ona zahtijeva inciziju kože, lokalnu anesteziju, više traumatizira ženu, skuplja je i traje dulje od citološke punkcije. Bez obzira na to, biopsija ima veliku prednost jer omogućuje prijeoperacijsko postavljanje točne dijagnoze, što ipak nije moguće citološkom punkcijom [1].

7. Liječenje raka dojke

Liječenje raka dojke ima više metoda, a za pravilan izbor kirurškog načina liječenja potreban je „staging“ osnovne bolesti, a on je determiniran cijelim nizom prijeoperacijskih postupaka, od anamneze do tumorskih markera. Za bolesnice s ranim rakom dojke, određivanje optimalnog koncepta liječenja jedna je od najdelikatnijih odluka u kliničkoj medicini u današnje vrijeme. Kirurg koji je dobro educiran i iskusan, u liječenju raka dojke mora poznavati sve opcije u liječenju, ali i poteškoće koje mogu proizaći iz pogrešno poduzetog raka. U liječenju raka dojke, nužno je uzeti u razmatranje cijeli kompleks emocionalnih, psihičkih i rehabilitacijskih elemenata i postupaka koji će bolesnica poslije operativnog zahvata morati savladati kako bi uspjeh operacije bio potpun [14].

7.1. Dobročudni tumori dojke

Dobročudni tumori epitela dojke su: tubularni adenom, mliječni adenom, apokrini adenom, duktalni adenom, pleomorfni adenom, intraduktalni papilom, floridni papilom, adenoepiteliom i siringoadenom. Ovi se tumori javljaju kod mladih žena i oštro su ograničeni. Dijagnosticiraju se kliničkim i ultrazvučnim pregledom dojke i mamografijom. Liječe se kirurški: jednostavnom ekscizijom. Potrebno je histološki potvrditi postojanje tumora.

Dobročudni tumori mezenhima: fibromatoza, miofibroblastom, mioblastom. Razmjerno su rijetki tumori koji se mogu pojaviti i na drugim dijelovima tijela.

Fibroepitelni tumori: fibroadenom je najčešći. Pojavljuje se kod mladih djevojaka, oštro je ograničen, pomičan u odnosu na okolno tkivo. Dijagnoza se postavlja palpacijom i ultrazvučnim pregledom ili mamografijom. Liječenje - kirurška biopsija. Važno je spomenuti i filodes tumor iako na njega otpada manje od 1 % svih tumora. Histološki je nalik na fibroadenom, ali s većom celularnošću vezivnog tkiva. Njegova obilježja - velik volumen i brz rast. Ipak, može biti i zloćudan [14].

7.1.1. Prekanceroze i rani rak dojke

Čimbenik rizika za razvoj karcinoma su promjene u žljezdanom tkivu dojke, kao što su lobularna hiperplazija, apokrini atipična hiperplazija, papilomatozna i razne adenoze. Prema prognostičkim čimbenicima koje je sistematizirao Van Nuys (VNPI), Silverstein je 1996. Pokušao odrediti protokol liječenja. Osnovno načelo je: što je viši prognostički indeks to je

kirurški zahvat radikalniji. Ranim rakom dojke smatramo: lobularni karcinom *in situ*, duktalni karcinom *in situ*, neinvazivni karcinom i Pagetovu bolest bradavice [14].

7.1.2. Lobularni karcinom in situ

Ovaj karcinom je bolest dojke koja zahvaća male kanaliće i režnjiće i može se otkriti samo mikroskopskom analizom bioptata. Javlja se u 1 do 6 % karcinoma dojke, oko 50-e godine života. Ovaj oblik karcinoma najčešće je multicentričan i zahvaća obje dojke. U takvoj se dojci, u oko 5 % žena može razviti invazivni rak dojke. Liječenje - kirurška biopsija, uz redovito praćenje profilaktička mastektomija s rekonstrukcijom ili jednostavna mastektomija [14].

7.1.3. Duktalni karcinom in situ

Ovaj karcinom nastaje umnažanjem epitelnih stanica duktusa i periduktalne strome. Na njega otpada 20 % svih karcinoma. Mamografijom se može rano dijagnosticirati jer se vide mikrokalcifikati u izvodnim kanalićima. Histološki može biti: slab, umjeren i dobro diferenciran. U oko 30 % slučajeva je multicentričan. Na različite načine se liječi: širokom kirurškom ekscizijom, jednostavnom mastektomijom i mastektomijom uz rekonstrukciju dojke. Tumor rijetko metastazira u pazuhu i nije potrebno učiniti limfadenektomiju [14].

7.1.4. Pagetova bolest

Na Pagetovu bolest upućuju crvenilo i ekcem na bradavici koji ne cijeli, uz ljuštenje kože. Histološka slika karcinoma epitelnih stanica bradavice govori za karcinom *in situ*. Uz karcinom *in situ* bradavice, često se nalazi i invazivni karcinom ispod bradavice, a u dijagnosticiranju je važno napraviti klinastu kiruršku eksciziju i patohistološku analizu tkiva ispod bradavice. O patohistološkom nalazu ovisi i daljnji način liječenja [14].

7.2. Zloćudni tumori dojke

Hormoni jajnika utječu na etiopatogenezu tumora dojke (djeluju na mitozu), način prehrane i naslijeđe (dokazano na temelju mutacije gena BRCA- 1 i BRCA- 2). Svake godine se registrira 1800 novooboljelih žena u Hrvatskoj, a umre njih 800. U primarnoj prevenciji tumora dojke, možemo utjecati samo na mali broj čimbenika, primjerice možemo izbjeđavati zračenje djevojčica. Neke od važnih preventivnih mjera su: rano započinjanje sa samopregledom dojki,

dijetetske mjere kao što su izbjegavanje alkohola, masnoće i veća tjelesna aktivnost. U mjere sekundarne prevencije ubrajaju se rano otkrivanje tumora dojke (redoviti pregledi rizičnih grupa). Kada se bolest ipak razvije, potrebno je primijeniti najbolji način liječenja i odgovarajuću njegu [14].

7.2.1. Invazivni duktalni karcinom dojke

Ovaj oblik karcinoma je najčešći karcinom dojke, a javlja se u oko 75 % oboljelih žena. Može postojati sam ili uz druge vrste karcinoma. U oko 45 % oboljelih žena zahvaća gornji lateralni kvadrant dojke. Tumor je solidan, ovalnog nepravilnog oblika ili je zvjezdolik. Prognoza ishoda liječenja ovisi o: veličini tumora, stanju limfnih čvorova, histološkom tipu karcinoma (tubularni, kribriformni, mucinozni i medularni), histološkom stupnju prema Bloom-Richardsonu (stvaranje tubula, polimorfizam jezgara i broj mitoz), zahvaćenosti krvnih žila, nekrozi tumora i infiltraciji strome limfocitima [14].

7.2.2. Invazivni lobularni karcinom

Ovaj se karcinom javlja u oko 5 % žena oboljelih od karcinoma dojke. Tumor se palpira jer može biti vrlo mali, ali može biti i jako velik i zahvatiti cijelu dojku. Histološka slika je različita, a razlikujemo klasični tip, alveolarni tip, solidni tip, miješani tip i tubularni tip. Tumor je često obostran i multicentričan. Bolju prognozu imaju žene oboljele od klasičnog tipa karcinoma. U liječenju se koriste modificirana radikalna mastektomija, mastektomija s poštedom kože i rekonstrukcija [14].

7.2.3. Sarkomi dojke

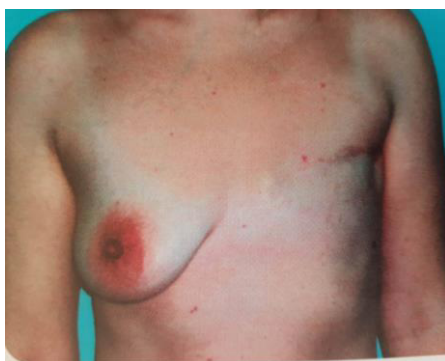Ovo je vrlo rijedak tumor dojke mezenhimalnog porijekla. Vrlo čvrst, oštro ograničen i režnjastog oblika. Histološku sliku karakteriziraju vretenaste polimorfne stanice hiperkromnih jezgri. Liječi se kirurški, mastektomijom. Tumor ne metastazira u limfne čvorove pazuha. Javlja se i tumor glatkih mišića - lejomiosarkom. Tumor masnog tkiva naziva se liposarkom, a tumor krvnih žila se naziva angiosarkom [14].

8. Kirurško liječenje

Ukoliko je tumor palpabilan, potrebno je napraviti biopsiju „širokom iglom“ ili kiruršku biopsiju. O prognostičkim čimbenicima ovisi tip kirurškog zahvata. Mogu se koristiti:

Jednostavna mastektomija: to je odstranjenje žljezdanog tkiva dojke, kože i bradavice iznad prsnog mišića.

Modificirana radikalna mastektomija (Madden): to je odstranjenje dojke kao kod jednostavne mastektomije i limfnih čvorova iz pazušne jame iz tri razine [14].

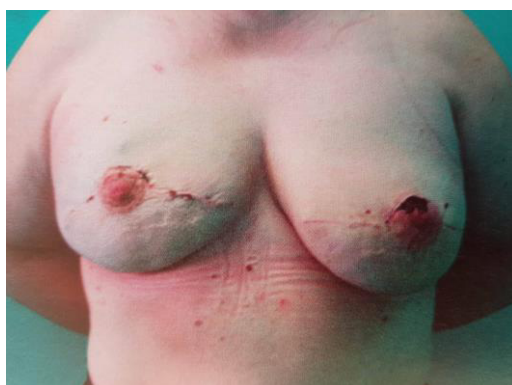

Slika 8.1. Stanje nakon učinjene modificirane radikalne mastektomije

Izvor: (Tomislav Šoša i suradnici, Kirurgija, Medicinska biblioteka, Zagreb, 2007.)

Kvadrantektomija: to je poštedna operacija dojke, odstranjuju se kvadrant ili dio dojke oko tumora i limfni čvorovi iz pazušne jame. Uz takav način liječenja, primjenjuje se poslijeoperacijsko zračenje [14].

Mastektomija s poštedom kože: odstranjuje se žljezdano tkivo dojke uz očuvanje kože i bradavice ukoliko se radi primarna rekonstrukcija dojke [14].



Slika 8.2. Stanje nakon mastektomije s poštedom kože i rekonstrukcije.

Izvor: (Tomislav Šoša i suradnici, Kirurgija, Medicinska biblioteka, Zagreb, 2007.)

8.2. Postupak s limfnim čvorovima

Kada se u pazušnoj jami ne mogu palpirati limfni čvorovi, tada je potrebno prijeoperacijski označiti „sentinel“ čvor (čvor čuvar), tj. prvi čvor zahvaćen tumorom. On se označava injiciranjem boje u retromamilarni prostor (patent blau) i radioaktivnim izotopom. Za vrijeme operacije čvor se može vidjeti jer je obojen u plavo. Pretraživanje sondom koja reagira na radioaktivnost, kirurgu pruža sigurnost da će ga naći. Ovisno o histološkom nalazu limfnog čvora „čuvara“, donosi se odluka kako će se dalje raditi s limfnim čvorovima. Ovisno o stadiju bolesti, karcinom dojke se osim kirurški liječi i zračenjem, hormonskom terapijom te kemoterapijom. Ako je karcinom dojke vrlo mali, kod starijih osoba se može napraviti i radiofrekventna ablacija (termokoagulacija sondom) kao paliјativno liječenje [14].

9. Rekonstrukcija dojke

U današnje vrijeme, moguće je plastično - rekonstrukcijskim postupcima rekonstruirati dojku različitim kirurškim tehnikama. Za koju tehniku će se kirurg odlučiti, ovisi o osnovnoj bolesti i o dobi bolesnice. Nikako ne treba zaboraviti na psihološki profil bolesnice koju prije operativnog zahvata treba detaljno informirati o njezinoj bolesti, mogućim kirurškim tehnikama te o vrsti rekonstrukcijskog zahvata. Prema našoj sredini i prema iskustvu liječnika, poslije takvih razgovora samo 30 % žena pristane na rekonstrukciju dojke. Najnoviji literaturni podaci govore da u Americi čak 55 % žena pristane na primarnu rekonstrukciju. Prednost primarne rekonstrukcije u usporedbi sa sekundarnom, jedan je kirurški zahvat i bolji je estetski rezultat. Poslije takve operacije psihičko stanje bolesnice je bolje, a danas se u svijetu smatra kako niti jedna žena ne bi ne bi smjela napustiti operacijsku dvoranu bez dojke. Takav stav, nažalost, u našoj sredini ne prihvaćaju svi kirurzi, a još manje svi onkolozi [14].

9.1. Indikacije i kontraindikacije

Indikacije za primarnu rekonstrukciju:

- Bolesnice u prvom i drugom stadiju bolesti, odgovarajući omjer veličine tumora i veličina dojke, jako motivirane bolesnice.

Kontraindikacije za primarnu rekonstrukciju:

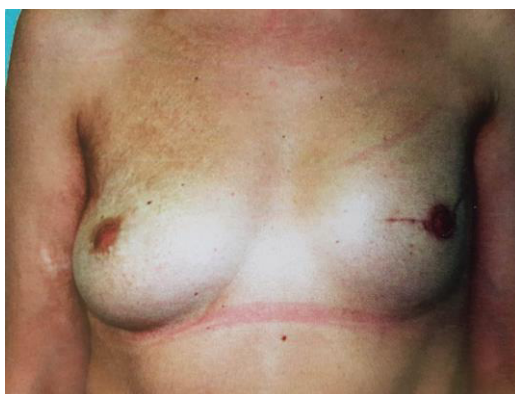- Šećerna bolest, debljina, pušenje, kardiovaskularne bolesti, psihički poremećaji

Primjena zračenja i kemoterapije u poslijeoperacijskom razdoblju nije kontraindikacija za primarnu rekonstrukciju dojke. Izgled bolesnice, veličina dojke i veličina tumora određuju koja će se vrsta kirurškog zahvata primijeniti. Nakon provedenog liječenja, u dogovoru s bolesnicom se donosi odluka o tipu rekonstrukcije [14].

9.2. Rekonstrukcija silikonskim implantatom (proteзом) i tkivnim ekspanderom

Već 40 godina se silikonske proteze primjenjuju u rekonstrukciji dojke, ali i u estetskoj kirurgiji za povećanje dojki. Iako već desetak godina postoje neka mišljenja kako su silikonske proteze štetne, one su se uvijek koristile za rekonstrukciju dojke. U današnje vrijeme se pouzdano zna da silikon nije štetan za bolesnika te je materijal koji se najčešće koristi u medicini. Na tržištu postoji veliki broj proteza različitih oblika i veličina s obzirom da različiti

proizvođači s više ili manje uspjeha reklamiraju svoje proizvode. Kada se izvodi primarna rekonstrukcija, tada se ostavlja dio kožnog reznja tako da silikonska proteza ima dovoljno prostora pa je moguće napraviti prihvatljivu rekonstrukciju. Proteza se stavlja ispod prsnog mišića kako bi se omogućila primjena zračenja, ali i kako bi se osiguralo praćenje mogućeg opetovanog lokalnog javljanja osnovne bolesti. Ako se rekonstrukcija obavlja poslije zračenja i mastektomije, tada je koža trofična i nema dovoljno prostora za postavljanje proteze. U tom slučaju se može koristiti tkivni ekspander (Radovan 1982) koji se također postavlja ispod prsnog mišića te se ubrizgavanjem tekućine proširuju koža i mišići. Tijekom druge operacije, u nastali prostor se postavlja proteza. Novi tip proteza ima dva volumena tako da taj model proizvoda omogućuje proširivanje tkiva, ali istodobno služi i kao proteza. Stvaranje fibrozne kapsule oko implantata (u 70 % bolesnika), je najčešća komplikacija koja se javlja kod rekonstrukcije dojke aloplastičnim materijalima. Zbog stvaranja kapsule, kasniji rezultat takve rekonstrukcije je vrlo loš jer iziskuje obavljanje daljnjih kirurških korekcija. Upravo zbog tih razloga se sve rjeđe primjenjuje taj tip rekonstrukcije, a umjesto toga koristi se rekonstrukcija primjenom vlastitog tkiva [14].



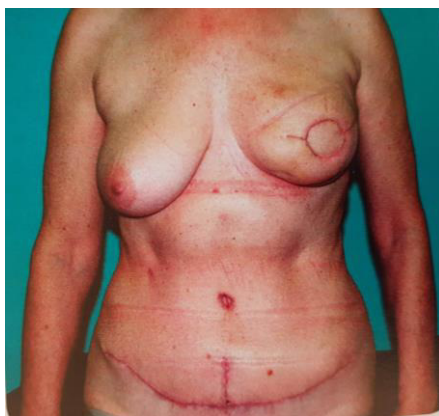
Slika 9.2.1. Rekonstrukcija dojke silikonskom protezom

Izvor: (Tomislav Šoša i suradnici, Kirurgija, Medicinska biblioteka, Zagreb, 2007.)

9.3. Rekonstrukcija dojke vlastitim tkivom

Kako bi se izbjegle opisane komplikacije u sekundarnim rekonstrukcijama dojke istodobno se mogu primijeniti silikonska proteza i lokalni mišićno - kožni režanj. Često se koristi široki leđni mišić s kožom, a ispod njega se postavlja silikonska proteza za postizanje volumena. Kod manjih dojki je dovoljna primjena samo otočastog mišićno - kožnog režnja s leđa. Upravo tu tehniku je popularizirao Olivari. Kako bi se postigao veći volumen, koristi se deepitelizacija kože leđa pa se tako za rekonstrukciju dojki osigurava veća količina tkiva (oko 300 cm³). Razvojem mikrokirurgije i slobodnog prijenosa tkiva, započinje era rekonstrukcije dojke slobodnim režnjem. TRAM režanj (transversus rectus abdominis muscle) se najčešće primjenjuje u posljednjih dvadeset godina [14].

Početkom 80 - ih godina, režanj se koristio kao peteljasti režanj koji se opskrbljuje krvlju preko gornje epigastrične arterije koja prolazi kroz ravni trbušni mišić. Zbog nekroze, čiji je uzrok dugačka peteljka, a u nekim slučajevima i nepostojanje povezanosti gornje i donje epigastrične arterije, režanj se sve manje koristio te je zamijenjen slobodnim TRAM režnjem. Slabost prednje trbušne stjenke i hernijacije, komplikacije vezane uz mjesto uzimanja režnja razlozi su izvođenja sve poštenijih zahvata. Stoga, počeo se koristiti režanj samo s dijelom ravnog trbušnog mišića, a kasnije i bez njega te se počinje primjenjivati DIEP režanj (deep inferior epigastric perforator). Da bi se on odigao, potrebno je dobro poznavanje mikrokirurške tehnike i korištenje dva ili više perforatora. Još pošteniji zahvat je SIEA (superficial inferior epigastric artery) režanj koji je prokrvljen na površinskim epigastričnim krvnim žilama pa se na taj način ne oštećuje prednja trbušna stjenka. Žene koje imaju vitak struk te ne postoji dovoljno masnog tkiva, moguće je koristiti glutealni režanj koji je prokrvljen na mišićnom perforatoru gornje glutealne regije. Danas se polučuje uspjeh u više od 95 % slučajeva zahvaljujući mikrokirurškom tehnikom rekonstrukcije dojke, ali uvijek može doći do neželjenih komplikacija izazvanih trombozom na mikrovaskularnoj anastomozi. Primjenom medicinske tetovaže ili uzimanjem slobodnog režnja kožnog transplantata iz stidne regije, danas se izvodi rekonstrukcija mamile. U slučaju kada se radi korekcija druge dojke, dijelom mamile rekonstruira se i bradavica rekonstruirane dojke. Vrlo važno je imati dobar pristup i odnos s bolesnicom kako bi ona i liječnik zajedno mogli donijeti odluku o vrsti i vremenu izvođenja rekonstrukcije. Također, bolesnice je važno upoznati s mogućnostima primarne ili sekundarne rekonstrukcije, obavijestiti ih o načinima liječenja osnovne bolesti te o mogućim komplikacijama [14].



Slika 9.3.1. Rekonstrukcija dojke DIEP režnjem

Izvor: (Tomislav Šoša i suradnici, Kirurgija, Medicinska biblioteka, Zagreb, 2007.)

10. Prevencija i rano otkrivanje raka dojke

Postoje dvije skupine rizičnih čimbenika, a to su oni koji se ne mogu mijenjati i oni na koje možemo utjecati. Oni na koje se ne može utjecati su dob, spol, obiteljska anamneza raka dojke, prijašnje zračenje prsnog koša, nuliparitet, genske mutacije, rana manarhe i kasna manopauza. Čimbenici na koje se može utjecati su dojenje, uzimanje hormonske nadomjesne terapije, uzimanje kontraceptiva, prekomjerna tjelesna masa (posebno ona poslije menopauze), konzumacija alkohola i tjelesna aktivnost. Netko bez ijednog čimbenika može oboljeti jer se uloga svih rizičnih čimbenika temelji na vjerojatnosti. Stoga, najbolja zaštita i smanjenje smrtnosti je rano otkrivanje i pravilan probir. Poželjno je da žene izbjegavaju dugotrajnu hormonsku nadomjesnu terapiju, djecu bi trebale roditi prije 30. godine života, treba ih dojiti, ne trebaju konzumirati više od jednog alkoholnog pića na dan i trebaju paziti na svoju tjelesnu masu odgovarajućom prehranom i tjelesnom aktivnošću [1].

Kada je riječ o sekundarnoj prevenciji, probir raka dojke mamografijom, kliničkim pregledom ili jednim i drugim smanjuje smrtnost od raka dojke. Postoje preporuke Američkog društva za borbu protiv raka za probir raka dojke u asimptomatskih žena, a one su: obavezna mamografija svake godine počevši od 40. godine života. S probirom treba prestati u dobi ovisno o individualno utvrđenom riziku ili dobrobiti probira u kontekstu ukupnog zdravstvenog stanja; klinički pregled dojki bi trebao biti dio periodičnoga zdravstvenog pregleda, svake treće godine u dobi od 20 do 39 godina te svake godine od 40. godine života; žene trebaju biti educirane tako da svaku promjenu na dojci znaju osjetiti i primijetiti i u tom se slučaju trebaju odmah javiti svom liječniku. Samopregled dojki je vrlo važan za rano otkrivanje novotvorina na dojkama i stoga je važno da ga žene počnu vršiti od 20. godine života. Žene koje imaju povećani rizik (obiteljska anamneza, rak dojke već u anamnezi, genske promjene) sa svojim bi liječnikom trebale razmotriti potrebu za ranijim početkom probira, dodatnim testovima probira (UZV ili MR) ili češćim pregledima. Nema čvrstih dokaza koji bi indicirali da samopregled dojke smanjuje smrtnost od raka dojke iako se prema nekim istraživanjima 70 % svih vrsta karcinoma dojke nađe samopregledom. Ipak, ne mogu se sva zadebljanja u dojci otkriti dodirom, tako da je u tom slučaju siguran izbor mamografija. Njezina prednost je ta jer mamografija može otkriti rak dojke do čak dvije godine prije nego što tumor postane dovoljno velik da se može napipati prilikom samopregleda. Petogodišnje preživljenje je 97 % ukoliko se rak dojke otkrije dovoljno rano [1].

11. Samopregled dojke

Samopregled dojki je jedna od najjednostavnijih te prvotnih metoda kojom se može otkriti rak u ranoj fazi. Usto, to je postupak kojim žena omogućuje da same pregledaju svoje dojke i uoče eventualne sumnjive promjene na njima. Od 20. godine života, svaka bi žena trebala obavljati samopregled dojki. Važno je da se samopregled obavlja jednom mjesečno, između petog i desetog dana, brojeći od prvog dana menstruacije. Žene će tako s vremenom spoznati osobine normalnog tkiva dojke te će steći sposobnost boljeg uočavanja promjena koje bi mogle ukazivati na tumor. Trudnice i žene koje su u menopauzi trebale bi si odabrati jedan dan u mjesecu kada će vršiti samopregled dojki [9,10].

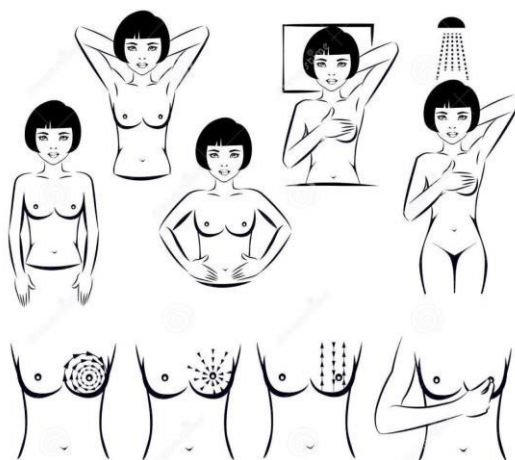
Područja koja se pregledavaju tijekom samopregleda su područje između ključne kosti, pazuha, donjeg ruba dojki te donjeg ruba prsne kosti. Da bi se promjene na dojkama najlakše opipale, samopregled je potrebno vršiti jagodicama srednja tri prsta (kažiprstom, srednjakom i prstenjakom). Ono na što žene trebaju obratiti pažnju su promjene u boji, obliku i veličini dojke, na bilo kakve opipljive promjene (kvržice, zadebljanja), promjene na bradavicama kao što su iscjedak i uvlačenje (iscjedak može biti krvav ili sukrvav, tamnije boje) te promjene na površini kože (naboranost, otvrdnuće, udubljenje). Ukoliko žena opipa i/ili primijeti bilo koju od ovih promjena, odmah je potrebno javiti se liječniku [10].

11.1. Tehnike samopregleda dojke

Samopregled najprije započinje vizualnim pregledom dojki. Odjeća se skine do pojasa te se stane ispred ogledala. Ruke su opuštene uz tijelo. Gleda se da li postoje bilo kakve vizualne promjene na dojkama i bradavicama, najprije s prednje strane, a zatim s boka. S obje ruke se treba čvrsto stisnuti oko struka, prsa se blago pomaknu prema naprijed te se u tom položaju vrši pregled dojki i bradavica. Nakon toga, ruke se podignu iznad glave i tada se promatra miču li se obje dojke simetrično te se ponovno pregleda postojanje nekakvih promjena. Postupak samopregleda dojki se nastavlja opipavanjem. Za pregled svake dojke koristi se suprotna ruka. Desna ruka se podigne, a prstima lijeve ruke se pažljivo opipa desna dojka. Prsti moraju biti ispruženi i vodoravno položeni na kožu dojke. Opipavanje započinje gornjom vanjskom stranom dojke te se dojka kružnim pokretima pipa s gornje i donje strane dok se ne opipa cijela. Nakon toga, na isti način se pregleda i cijela desna pazušna jama. Isti postupak se ponovi na lijevoj strani s prstima desne ruke te podignutom lijevom rukom. Opipavanje dojki i u ležećem položaju se preporučuje jer se u tom položaju tkivo dojke ravnomjerno raširi po prsima. Taj postupak se izvodi na način da žena legne na leđa, jastuk ili zarolani ručnik stavi ispod desne lopatice i

podigne desnu ruku iznad glave te kružnim pokretima lijeve ruke opipava desnu dojku dok ne pretraži cijelu njezinu površinu. Isti postupak se ponavlja i na lijevoj dojci. Samopregled završava na način da se nježnim pritiskom palca i kažiprsta stisne svaka bradavica kako bi se provjerilo da li ima ikakvog iscjetka. Vrlo važno je dobro pregledati cijelu dojku, a pažnju također treba usmjeriti i na područje između grudi i ispod pazuha te sam pazuh, zatim područje iznad grudi sve do ključne kosti i do ramena. Ako se koriste određeni obrasci, pregled će biti bolje obavljen. Razlikujemo nekoliko vrsta pregleda, a to su pregled po linijama gore - dolje, krugovima i klinovima. Ako se koriste linije, pregled započinje od pazuha i malo po malo se prsti pomiču prema dolje sve dok ne budu ispod dojke. Nakon toga, prsti se pomiču polako prema sredini te se polako vraćaju prema gore. Prsti se kreću gore - dolje sve dok se ne prijeđe cijela površina dojke. Kada se radi o pregledu pomoću krugova, on započinje od vanjskog ruba dojke, prsti se polako u krug pomiču oko cijele dojke. Sve manji i manji krugovi se prstima rade oko dojke i prema bradavicama, a važno je ne zaboraviti i područje pazuha. Također, može se i započeti i od bradavice na način da se većim krugovima pregledava prema rubovima dojke. Pregled pomoću klinova započinje na vanjskom rubu dojke te se prsti pomiču prema bradavici i natrag do ruba. Na taj je način potrebno provjeriti cijelu dojku, pokrivajući mali, klinasti odsječak, a na kraju i područje pazuha. Ako govorimo o pritisku, Američko društvo za rak preporučuje korištenje tri različita pritiska za pregled dojki. Slab pritisak se koristi za provjeru tkiva najbliže koži, srednji se pritisak koristi za tkivo u sredini dojke, a čvrsti pritisak se koristi za pregled tkiva blizu prsnog koša [10].

Vrlo je važno te veliku ulogu u ranom otkrivanju raka dojke imaju navika žene, educiranost, redovitost i ispravnost obavljanja samopregleda.



Slika 11.1.1. Postupak i tehnike obavljanja samopregleda dojki

Izvor: (Internet)

12. Poučavanje svih dobnih skupina o rizičnim čimbenicima nastanka raka dojke

Rizični čimbenici za nastanak raka dojke su; dob, prva menstruacija (menarhe) prije 12-e godine života, menopauza poslije 50 - e godine života, nerađanje ili rađanje prvog djeteta poslije 30-e godine života, anamnestički dokazi o pojavnosti raka dojke i/ili raka jajnika kod bližih srodnika, prethodna bolest dojke. Uz sve to, povećani rizik za nastanak raka dojke vezan je i uz određene životne navike koje se smatraju nezdravima, a to su; loše prehrabne navike, pretilost, pušenje, povećana konzumacija alkohola, izloženost radioaktivnom zračenju.

Iako različite dobne skupine žena mogu oboljeti od raka dojke, ipak najčešće obolijevaju žene u dobi iznad 50-e godine života. Iako, najnovija istraživanja pokazuju kako da od raka dojke sve češće obolijevaju i mlađe žene u četrdesetima, tridesetima pa čak i u dvadesetim godinama [11].

Stoga, smatra se da preventivni programi o rizičnim čimbenicima za nastanak raka dojke trebaju biti različitih oblika, tj. trebaju biti prilagođeni svim dobnim skupinama žena. Starijim ženama od 60 godina pa na dalje, treba na jednostavan i jasan način objasniti sve o prepoznavanju bilo kakvih promjena na dojkama te o prevenciji istih. Korisno bi bilo na kućnu adresu slati im edukativne brošure u kojima mogu pročitati sve vezano za prevenciju raka dojke. Treba ih educirati o tome kako poboljšati neke životne navike u skladu s njihovim dobnim, zdravstvenim i financijskim mogućnostima. Što se tiče mlađih žena, uz uobičajene organizirane programe prevencije i različita predavanja, bilo bi dobro da se služe npr. aplikacijama na svojim mobitelima koje će ih podsjećati na samopregled dojki i sl.

13. Uloga medicinske sestre u prevenciji raka dojke

S obzirom da su medicinske sestre zdravstveni profesionalci, njihova uloga je jedinstvena prvenstveno iz razloga zato što su one u svakodnevnoj komunikaciji i interakciji s bolesnicima i njihovim obiteljima. One procjenjuju, utvrđuju i rješavaju bolesnikove pojedinačne zdravstvene probleme te zato imaju obrazovanje i obvezu jačanja zdravih pojedinaca za korištenje vlastitim potencijalima u očuvanju i unaprjeđenju zdravlja. Način na koji će medicinske sestre te obveze i zadatke obaviti, djelomice je utvrđeno radnim, profesionalnim i etičkim normama koje moraju poštivati, ali ipak postoji mogućnost da se medicinske sestre dobrovoljno uključe u sve aktivnosti zajednice, tj. u razne projekte, programe i udruge koje unaprjeđuju i promiču zdravlje i upravo tu medicinske sestre mogu dati svoj veliki doprinos [12]. Od velike važnosti je što više poticati medicinske sestre u uključivanje različitih programa kada je riječ o prevenciji raka dojke jer žene u njima vide podršku i sigurnost, kako s profesionalne strane, tako i sa one ljudske i empatične. Kada su zloćudne bolesti u pitanju, uloga medicinske sestre izuzetno je važna. Ponajprije jer one preko različitih savjetodavnih i edukativnih aktivnosti i programa pomažu u podizanju razine zdravstvene svijesti, usvajanju zdravih stilova života, volje i znanja o mogućim čimbenicima koji mogu dovesti do nastanka zloćudne bolesti, potrebi redovite samokontrole zdravlja i redovitosti medicinskog nadzora zdravstvenog stanja. Europski kodeks borbe protiv raka preporuča određene mjere prevencije, a one su; konzumacija svježeg voća i povrća te ostale hrane bogate vlaknima, izbjegavanje pretilosti i smanjen unos masne hrane, nepušenje, umjereno konzumiranje alkoholnih pića, izbjegavanje prekomjernog izlaganja suncu, pridržavanje mjera sigurnosti na radu i naravno, kontrola zdravlja. Medicinska sestra educira i poučava bolesnike o čimbenicima rizika i mjerama prevencije, metodama samopregleda te potrebi provođenja pojedinih redovitih kontrolnih pregleda. Vrlo je važan unos vitamina - antioksidansa: β -karotena, vitamina E i C te minerala. Veliku važnost, u svrhu prevencije malignih bolesti, se daje dijetalnim prehrambenim preporukama. Preporučuje se raznolika prehrana, voće i povrće, ograničen unos slane, začinjene, sušene i konzervirane hrane te unos ukupnih masti. Riba se preporuča jednom tjedno, umjesto soli se trebaju upotrebljavati biljni začini, sirevi se mogu konzumirati povremeno, a mliječni proizvodi se trebaju konzumirati sa smanjenom količinom mliječne masti. Također je važno održavanje idealne tjelesne težine. Jedna od najvažnijih stvari je da se izbjegavaju štetne navike poput pušenja te prekomjerna konzumacija alkohola. Ali, najvažnije od svega je pravovremeno otkrivanje karcinoma jer rana dijagnostika i početak liječenja značajno povećavaju potpuno izlječenje [13]. Iz tih razloga, važno je educirati i informirati žene, pružiti im profesionalnu i moralnu podršku, saslušati ih te uputiti na pravo mjesto.

14. Zaključak

Iako je rak dojke ponajveći javnozdravstveni problem današnjice kada je u pitanju rak u žena, ranim otkrivanjem ga je moguće smanjiti, šanse za uspješno liječenje se povećavaju, a kvaliteta života žena se poboljšava. Ono što žene samostalno mogu napraviti bez odlaska liječniku je samopregled dojki. To je najjednostavnija metoda otkrivanja sumnjivih promjena na dojka. Samopregled žena treba obavljati redovito i na ispravan način. Žene se mogu educirati i informirati preko udruga za prevenciju raka dojke te na taj način naučiti kako i kad obaviti samopregled dojki. Ukoliko se otkriju bilo kakve promjene na dojci/dojkama, odmah je potrebno obratiti se liječniku. S obzirom da su žene uplašene ukoliko se postavi dijagnoza bolesti, medicinske sestre su tu da bi im sve pobliže objasnile, uputile ih u grupe potpore oboljelima od raka dojke, razgovaraju s njima i daju im podršku i sigurnost. U sve to treba uključiti i obitelj oboljele žene te im objasniti postupke liječenja i rehabilitacije kako bi se svi zajedno lakše nosili s tom situacijom. Naravno, tu treba obratiti pozornost i na emocionalnu stranu žene jer je u tim trenucima vrlo ranjiva i potištena. Najvažnije od svega je to da se žene, i starije i mlađe, redovito, ispravno i kontinuirano pregledavaju, tj. obavljaju samopregled dojki. Na taj način će se brže i kvalitetnije moći reagirati ukoliko dođe do neke promjene na dojka. S lokalnim stadijem bolesti, preživljenje iznosi čak 97 %. Stoga ne treba čekati, treba se educirati, kontrolirati i za sve nejasnoće se obratiti liječnicima i medicinskim sestrama koje će pravovremeno reagirati, uputiti oboljelu ženu te joj pružiti sve potrebno za što uspješnije izlječenje i oporavak.

U Varaždinu, 12.12.2017.

Potpis

15. Literatura

- [1] M. Šamija i suradnici: Tumori dojke, Medicinska naklada, Hrvatsko onkološko društvo – HLZ, Zagreb, 2007.
- [2] Hrvatska liga protiv raka, raspoloživo na: <http://hlpr.hr/rak/vijest/rak-dojke>, dostupno 24.09.2017.
- [3] Rano otkrivanje raka, raspoloživo na: <https://www.hzjz.hr/sluzba-epidemiologija-prevenција-nezaraznih-bolesti/preventivni-program-za-zdravlje-danas/>, dostupno 25.09.2017.
- [4] Preventivni programi za rano otkrivanje dojke, raspoloživo na: http://hrcak.srce.hr/index.php?show=clanak&id_clanak_jezik=274486, dostupno 26.09.2017.
- [5] Sobotta: Atlas anatomije čovjeka, svezak 2, Naklada slap, Jastrebarsko, 2000.
- [6] Josip Fajdić, Ivo Džepina: Kirurgija dojke, školska knjiga, Zagreb, 2006.
- [7] Eduard Vrdoljak i suradnici: Klinička onkologija, Medicinska naklada, Zagreb, 2006.
- [8] J. Fajdić: Suvremeni pristupi u dijagnostici i liječenju bolesti dojke, Osijek, 2006.
- [9] Nacionalni program ranog otkrivanja raka dojke, raspoloživo na: [http://www.dzmup.hr/UserDocsImages/novosti/2012/Rano%20otkrivanje%20raka%20dojke\[1\].pdf](http://www.dzmup.hr/UserDocsImages/novosti/2012/Rano%20otkrivanje%20raka%20dojke[1].pdf), dostupno 04.10.2017.
- [10] Breast Self –Exams, raspoloživo na: http://www.hopkinsmedicine.org/breast_center/treatments_services/breast_cancer_screening/breast_self_exam.html, dostupno 05.10.2017.
- [11] Edukativna brošura – Nacionalni program ranog otkrivanja raka dojke, raspoloživo na: <https://www.hzjz.hr/wp-content/uploads/2017/09/NPP-dojka-bro%C5%A1ura.pdf> dostupno 07.10.2017.
- [12] S. Franković i suradnici: Zdravstvena njega odraslih, Medicinska naklada, Zagreb, 2010.
- [13] Z. Mojsović i suradnici: Sestrinstvo u zajednici – drugi dio, Zdravstveno veleučilište, Zagreb, 2007.
- [14] Tomislav Šoša i suradnici: Kirurgija, Medicinska biblioteka, Zagreb, 2007.
- [15] Povijest raka dojke, raspoloživo na: <http://rakdojke.kbsplit.hr/rakdojke.htm#POVIJESTc>, dostupno 02.10.2017.

Popis slika

Slika 6.1.1. Mamografski prikaz zdrave dojke i dojke s novonastalom sumnjivom tvorbom Izvor: Internet.....	15
Slika 8.1. Stanje nakon učinjene modificirane radikalne mastektomije Izvor: Tomislav Šoša i suradnici, Kirurgija, Medicinska biblioteka, Zagreb, 2007.....	21
Slika 8.2. Stanje nakon mastektomije s poštedom kože i rekonstrukcije Izvor: Tomislav Šoša i suradnici, Kirurgija, Medicinska biblioteka, Zagreb, 2007.....	21
Slika 9.2.1. Rekonstrukcija dojke silikonskom protezom Izvor: Tomislav Šoša i suradnici, Kirurgija, Medicinska biblioteka, Zagreb, 2007.....	24
Slika 9.3.1. Rekonstrukcija dojke DIEP režnjem Izvor: Tomislav Šoša i suradnici, Kirurgija, Medicinska biblioteka, Zagreb, 2007.....	26
Slika 11.1.1. Postupak i tehnike obavljanja samopregleda dojki Izvor: Internet.....	29



**IZJAVA O AUTORSTVU
I
SUGLASNOST ZA JAVNU OBJAVU**

Završni/diplomski rad isključivo je autorsko djelo studenta koji je isti izradio te student odgovara za istinitost, izvornost i ispravnost teksta rada. U radu se ne smiju koristiti dijelovi tuđih radova (knjiga, članaka, doktorskih disertacija, magistarskih radova, izvora s interneta, i drugih izvora) bez navođenja izvora i autora navedenih radova. Svi dijelovi tuđih radova moraju biti pravilno navedeni i citirani. Dijelovi tuđih radova koji nisu pravilno citirani, smatraju se plagijatom, odnosno nezakonitim prisvajanjem tuđeg znanstvenog ili stručnoga rada. Sukladno navedenom studenti su dužni potpisati izjavu o autorstvu rada.

Ja, MATEA CRNKOVIC (ime i prezime) pod punom moralnom, materijalnom i kaznenom odgovornošću, izjavljujem da sam isključivi autor/ica završnog/diplomskog (obrisati nepotrebno) rada pod naslovom EDUKACIJA, PREVENTIVNI PREGLEDI I SAMOPREGLEDI KAO PREVENTIVNE METODE KARCINOMA DOJKE (upisati naslov) te da u navedenom radu nisu na nedozvoljeni način (bez pravilnog citiranja) korišteni dijelovi tuđih radova.

Student/ica:
(upisati ime i prezime)

Matea Crnković
(vlastoručni potpis)

Sukladno Zakonu o znanstvenoj djelatnosti i visokom obrazovanju završne/diplomske radove sveučilišta su dužna trajno objaviti na javnoj internetskoj bazi sveučilišne knjižnice u sastavu sveučilišta te kopirati u javnu internetsku bazu završnih/diplomskih radova Nacionalne i sveučilišne knjižnice. Završni radovi istovrsnih umjetničkih studija koji se realiziraju kroz umjetnička ostvarenja objavljuju se na odgovarajući način.

Ja, MATEA CRNKOVIC (ime i prezime) neopozivo izjavljujem da sam suglasan/na s javnom objavom završnog/diplomskog (obrisati nepotrebno) rada pod naslovom EDUKACIJA, PREVENTIVNI PREGLEDI I SAMOPREGLEDI KAO PREVENTIVNE METODE KARCINOMA DOJKE (upisati naslov) čiji sam autor/ica.

Student/ica:
(upisati ime i prezime)

Matea Crnković
(vlastoručni potpis)