

Liječenje kroničnih rana hiperbaričnom oksigenoterapijom

Nemet, Lorena

Undergraduate thesis / Završni rad

2019

Degree Grantor / Ustanova koja je dodijelila akademski / stručni stupanj: **University North / Sveučilište Sjever**

Permanent link / Trajna poveznica: <https://um.nsk.hr/um:nbn:hr:122:116004>

Rights / Prava: [In copyright](#) / [Zaštićeno autorskim pravom.](#)

Download date / Datum preuzimanja: **2024-08-08**



Repository / Repozitorij:

[University North Digital Repository](#)





**Sveučilište
Sjever**

Završni rad br. 1172/SS/2019

Liječenje kroničnih rana hiperbaričnom oksigenoterapijom

Lorena Nemet, 1834/336

Varaždin, rujan 2019. godine



Sveučilište Sjever

Odjel za sestrinstvo

Završni rad br. 1172/SS/2019

Liječenje kroničnih rana hiperbaričnom oksigenoterapijom

Student

Lorena Nemet, 1834/336

Mentor

Doc. dr. sc. Tomislav Meštrović

Varaždin, rujan 2019. godine

Prijava završnog rada

Definiranje teme završnog rada i povjerenstva

ODJEL Odjel za sestrinstvo

STUDIJ preddiplomski stručni studij Sestrinstva

PRISTUPNIK Lorena Nemet

MATIČNI BROJ 1834/336

DATUM 11.09.2019

KOLEGIJ Mikrobiologija s parazitologijom

NASLOV RADA Liječenje kroničnih rana hiperbaričnom oksigenoterapijom

NASLOV RADA NA ENGL. JEZIKU Treatment of chronic wounds with hyperbaric oxygen therapy

MENTOR Doc. dr. sc. Tomislav Meštrović

ZVANJE Docent; znanstveni suradnik

ČLANOVI POVJERENSTVA

1. Nikola Bradić, dr.med., predsjednik
2. doc. dr. sc. Tomislav Meštrović, mentor
3. dr. sc.(R.Slov.) Ivana Živoder, član
4. dr. sc.(R.Slov.) Jurica Veronek, zamjenski član
5. _____

Zadatak završnog rada

BROJ 1172/SS/2019

OPIS


Hiperbarična medicina je grana medicine utemeljena na hiperbaričnoj oksigenaciji u terapijske svrhe. Kod liječenja hiperbaričnim kisikom pacijent izravno udiše 100% kisik u komori unutar koje je tlak veći od tlaka na visini mora, a temelj djelovanja jest u značajnom povećanju transportnih mogućnosti kisika u tjelesnim tekućinama, što dovodi do brze korekcije hipoksije. Kronične rane kao javnozdravstveni problem osim što znatno narušavaju kvalitetu života bolesnika, zahtijevaju multidisciplinarni pristup, kontinuiranu lokalnu terapiju i veliki trud medicinskog osoblja za učinkovito liječenje. Patofiziološki temelj primjene hiperbaričnog kisika su rane koje sporije cijele i ne reagiraju na klasične metode medicinskog/kirurškog zbrinjavanja. Primjenom hiperbaričnog kisika ostvaruje se znatno povećanje tkivne oksigenacije te samim time uzrokuje pozitivne promjene u oporavku/cijeljenju rane.

U ovom radu će se:

- definirati i objasniti temeljni principi hiperbarične oksigenacije te indikacije za liječenje
- objasniti uloga kisika i mehanizam djelovanja u cijeljenju rane, sigurnost i učinkovitost
- objasniti uloga hiperbarične oksigenacije kod kroničnih rana
- definirati i objasniti intervencije i ulogu visokoeducirane medicinske sestre u baromedicini

ZADATAK URUČEN

POTPIS MENTORA



Tomislav Meštrović

Zahvala

Veliko hvala mome mentoru doc. dr. sc. Tomislavu Meštroviću na nesebičnoj pomoći, strpljenju i brojnim savjetima u izradi završnog rada bez čije pomoći ne bih ispunila svoja očekivanja!

Posebnu zahvalnost želim iskazati svojoj obitelji, najvećem osloncu, koji su mi prvenstveno omogućili pohađanje studija i koji u niti jednom trenutku nisu posumnjali u moj uspjeh!

Također Hvala svim profesorima na studiju i mentorima vježbovne nastave na prenesenom znanju!

Hvala Vam!

Sažetak

Hiperbarična medicina je grana medicine utemeljena na hiperbaričnoj oksigenaciji u terapijske svrhe. Kod liječenja hiperbaričnim kisikom (HBO₂) pacijent izravno udiše 100%-tni kisik unutar koje je tlak veći od tlaka na visini mora. Temelj djelovanja hiperbaričnog kisika je u značajnom povećanju transportnih mogućnosti kisika u tjelesnim tekućinama (krv, limfa, tkivna tekućina), što dovodi do brze korekcije hipoksije (niske razine kisika). Uređaj koji je ujedno i najvažniji u hiperbaričnoj medicini je hiperbarična komora. Izgrađena je na način da može podnijeti tlačenje i mogućnost udisanja kisika, a razlikujemo jednomjesne i višemjesne komore. Kronične rane kao javnozdravstveni problem osim što znatno narušavaju kvalitetu života bolesnika, zahtijevaju multidisciplinarni pristup, kontinuiranu lokalnu terapiju, uz veliki trud medicinskog osoblja s ciljem da se kroničnu ranu tretira što učinkovitije. Patofiziološki temelj primjene hiperbaričnog kisika su rane koje sporije cijele te ne reagiraju na klasične metode medicinskog/kirurškog zbrinjavanja. Primjenom hiperbaričnog kisika ostvaruje se znatno povećanje tkivne oksigenacije te samim time uzrokuje pozitivne promjene u procesu oporavka rane i potiče njezino cijeljenje. U hiperbaričnoj medicini, kao i u svakoj grani medicine, visoko educirane medicinske sestre predstavljaju važnu ulogu. Jedna od njihovih osnovnih dužnosti je priprema bolesnika, pružanje skrbi i psihološke podrške te je (kao i ostatak tima) zadužena za sigurnosne mjere i tehnike.

Ključne riječi: hiperbarična medicina, hiperbarična oksigenacija, liječenje, kronične rane

Summary

Hyperbaric medicine represents a branch of medicine based on hyperbaric oxygenation for therapeutic purposes. During the treatment process with hyperbaric oxygen (HBO₂), the patient directly inhales 100% oxygen where the pressure is greater than the pressure at sea level. The basis of the action of hyperbaric oxygen is a significant increase in the transport capacity of oxygen in body fluids (blood, lymph, tissue fluid), which leads to a rapid correction of hypoxia (*i.e.* low oxygen levels). The device that is the most important part of hyperbaric medicine is the hyperbaric chamber. It is built in such way that it can withstand the pressure and the possibility of inhaling oxygen. We distinguish between monoplace and multiplace hyperbaric chambers. Chronic wounds as a public health issue, in addition to significantly impairing the quality of life of patients, require a multidisciplinary approach, continuous local therapy, with great effort by medical staff to treat the chronic wound as efficiently as possible. The pathophysiological basis for the use of hyperbaric oxygen are wounds that are slower to heal and that do not respond to conventional medical/surgical management methods. The use of hyperbaric oxygen results in a significant increase in tissue oxygenation, which in turn causes positive changes in the wound recovery process and highly educated nursing staff plays an important role. One of nurses' primary duties is to prepare patients, provide care and psychological support, and are (like the rest of the team) in charge of safety measures and techniques.

Key words: hyperbaric medicine, hyperbaric oxygenation, treatment, chronic wounds

Popis korištenih kratica

| | |
|------------------------|--------------------------------------------------------------------------------------------|
| ATA | apsolutna atmosfera |
| CO | ugljični monoksid |
| HBO | hiperbarična oksigenacija |
| HBO₂ | hiperbarični kisik |
| HBOT | hiperbarična oksigenoterapija |
| KB | klinička bolnica |
| mmHg | milimetar živina stupca |
| pO₂ | parcijalni tlak |
| RTG | radiografija |
| UHMS | društvo za podmorsku i hiperbaričnu medicinu (engl. Undersea & Hyperbaric Medical Society) |

Sadržaj

| | |
|--------------------------------------------------------------------------------|----|
| 1. Uvod | 1 |
| 2. Povijest hiperbarične medicine | 2 |
| 3. Temeljni principi hiperbarične oksigenacije | 3 |
| 3.1. Jednomjesne komore | 3 |
| 3.2. Višemjesne komore | 4 |
| 3.3. Prenosive višemjesne komore | 5 |
| 3.4. Komore za ispitivanje i uvježbavanje ronilaca..... | 6 |
| 3.5. Male hiperbarične komore..... | 6 |
| 4. Indikacije za liječenje hiperbaričnom oksigenacijom | 7 |
| 5. Uloga kisika i mehanizam djelovanja u cijeljenju rane..... | 11 |
| 6. Uloga hiperbarične oksigenacije kod kroničnih rana | 13 |
| 6.1. Dijabetičko stopalo | 15 |
| 6.2. Dekubitus..... | 16 |
| 6.3. Ulkusi nastali zbog venske insuficijencije..... | 17 |
| 6.4. Ulkusi nastali zbog arterijske insuficijencije..... | 17 |
| 7. Sigurnost i učinkovitost hiperbarične oksigenacije..... | 18 |
| 8. Intervencije i uloga visokoeducirane medicinske sestre u baromedicini | 21 |
| 9. Zaključak | 22 |
| 10. Literatura | 23 |
| 11. Popis slika i tablica..... | 26 |

1. Uvod

Hiperbarična medicina je grana medicine koja se temelji na hiperbaričnoj oksigenaciji u terapijske svrhe. Hiperbarična oksigenoterapija (HBOT) je udisanje 100% kisika u hiperbaričnim komorama na tlakovima većim od jednog bara [1]. Temelj djelovanja hiperbaričnog kisika jest u značajnom povećanju transportnih mogućnosti kisika u tjelesnim tekućinama (krv, limfa, tkivna tekućina), što dovodi do brze korekcije hipoksije (niske razine kisika) [1,2].

Kronične rane od pamtivijeka predstavljaju veliki problem pacijentu i njegovoj okolini. Osim što narušavaju kvalitetu života samog bolesnika, smatraju se zdravstvenim, socijalnim i ekonomskim problemom. Također, procjenjuje se da će u budućnosti doći do porasta broja s obzirom na starenje populacije te porasta pojavnosti pretilosti i dijabetesa [3,4]. Sami troškovi liječenja kroničnih rana nisu jeftini te uz etiološke čimbenike iziskuju multidisciplinarni pristup, veliki trud medicinskog osoblja s ciljem da se ranu tretira što učinkovitije, jednostavnije i ono najvažnije, bezbolnije za bolesnika [4].

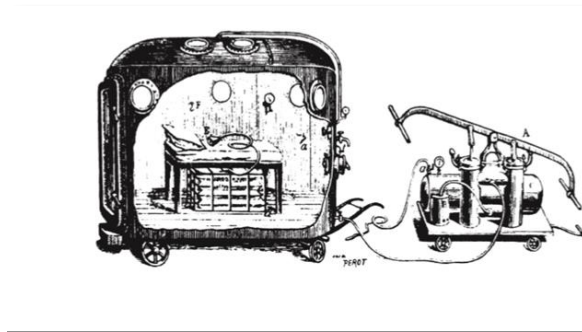
Slučaj problematičnih rana koje teško i/ili sporo cijele te ne reagiraju na postojeće klasične metode medicinskog/kirurškog zbrinjavanja predstavljaju patofiziološki temelj primjene hiperbaričnog kisika [2]. Najčešće se spominju i susreću u praksi: dijabetičko stopalo, ugroženi batrljak zaostao nakon amputacije, ulkusi uzrokovani nedostatnom žilnom opskrbom i traumatske rane koje ne cijele [1,2]. Primjenom hiperbaričnog kisika ostvaruje se znatno povećanje tkivne oksigenacije u tkivu inficirane i slabo prokrvljene rane [5,6]. Povećanje tlaka kisika uzrokuje značajne pozitivne promjene u procesu oporavka rane te se najbolji rezultati ostvaruju unutar tkiva s narušenim krvotokom i dostavom kisika. Liječenje hiperbaričnim kisikom potiče cijeljenje rane izravnim poticanjem umnažanja fibroblasta, sinteze kolagena i procesa neovaskularizacije (tj. stvaranja novih krvnih žila) [6,7,8].

2. Povijest hiperbarične medicine

Primjena hiperbaričnog liječenja prethodi i otkriću samog kisika. Još 1662. godine britanski liječnik Henshaw je primjenjivao stlačeni zrak u medicinske svrhe, te je izgradio komoru koja je bila hermetički zatvorena i u kojoj je mogao stvoriti različite klimatske uvjete i različite tlakove [1,9]. Prema Henshowu bila je preporučljiva za poboljšanje probave, olakšavanje disanja i iskašljavanja te samim time je i bila izvrsna prevencija plućnih bolesti.

Kisik, kao najvažniji i najrasprostranjeniji kemijski element na Zemlji, otkrio je engleski znanstvenik Joseph Priestle 1775. godine. Stoljeće kasnije, točnije 1887. godine, Fontaine je napravio prvu mobilnu hiperbaričnu operacijsku dvoranu te su do tada svi veći europski gradovi (Berlin, Amsterdam, London, Beč, Milano) imali hiperbarične komore [1,9,10].

Prvi internacionalni kongres za kliničku primjenu HBO organizira nizozemski kardiokirurg Boerema u Amsterdamu 1963. godine, koja se ujedno prihvaća kao i godina utemeljenja hiperbarične medicine [1].



Slika 2.1 Fontaine-ova pokretna operacijska dvorana iz 1877. godine

Izvor: Kewal K. Jain: Hiperbarična medicina (udžbenik), 2010.

U Hrvatskoj sustavna primjena kisika u kliničke svrhe počinje 1970. godine u Institutu pomorske medicine u Splitu. U Puli je 1996. otvorena Poliklinika za baromedicinu OXY sa višemjesnom barokomorom, i to je prva zdravstvena ustanova u Hrvatskoj specijalizirana za liječenje primjenom HBOT. Podružnica Poliklinike OXY otvorena je u Zagrebu, KB Dubrava, u rujnu 2004. godine [11].

3. Temeljni principi hiperbarične oksigenacije

Jedini način utemeljen na povećanju količine kisika otopljenog u krvi pri tlaku je hiperbarična oksigenacija (HBOT). Znanstveno je utemeljena metoda liječenja hiperbaričnim kisikom (HBO_2) na principu izravnog udisanja čistog 100% kisika u hiperbaričnoj komori unutar koje je tlak veći od tlaka na visini mora, odnosno pri tlaku većem od jednog bara [1,12]. Može se promatrati kao nova primjena stare, već potvrđene tehnologije kojom se olakšava rješavanje nekih upornih, skupih ili na drugi način beznadnih medicinskih problema. Najvažniji uređaj u hiperbaričnoj medicini u kojoj se odvija samo liječenje je hiperbarična komora [1]. Komora je izgrađena tako da može podnijeti tlačenje i mogućnost udisanja kisika pod tlakom većim od tlaka na visini mora. Po definiciji UHMS, udisanje 100% kisika pod tlakom od 1 ATM ili izlaganje dijelova tijela 100%-tnom kisiku se ne smatra liječenjem hiperbaričnim kisikom – drugim riječima, pacijent kisik mora udisati izričito unutar tlačene kabine [12].

Razlikujemo nekoliko vrsta hiperbaričnih komora:

- Jednomjesne komore
- Višemjesne ili „walk-in“ komore
- Pokretne ili prenosive
 - jednomjesne: prenosive zrakom, morem ili cestom
 - višemjesne: komora se može prevoziti s jednog mjesta na drugo
- Komore za ispitivanje i uvježbavanje ronilaca
- Male hiperbarične komore
 - za novorođenčad
 - za pokuse na životinjama [1,12]

3.1. Jednomjesne komore

S jednomjesnim komorama se u praksi najčešće susrećemo, a funkcioniraju na način da se pacijent na nosilima uvede u unutrašnjost komore ispunjenu kisikom.

Pozitivne strane jednomjesne komore:

- s pacijentom se radi pojedinačno (lakše ga je nadzirati), zajamčena je privatnost, a u slučaju infekcije i izolacija;
- idealne su za intenzivno liječenje; nije potrebno premještanje ni prekidanje liječenja, pacijent može boraviti u komori;

- maska za lice nije potrebna, nema opasnosti od curenja kisika, udobna je;
- idealna je za pacijente vezane za postelju u akutnom stadiju bolesti ili zbog ozljede, primjerice paraplegičar [1].

Negativne strane jednomjesne komore:

- opasnost požara u okruženju s visokom koncentracijom kisika;
- ograničenost neposrednog pristupa pacijentu;
- nemogućnost fizikalnog liječenja u skućenom prostoru;
- teškoća u pravljenju pauza disanja zraka kod liječenja pacijenta, izuzev ako je pacijent budan, svjestan i surađuje [1].



Slika 3.1.1 Jednomjesna komora

Izvor: www.fokus.ba

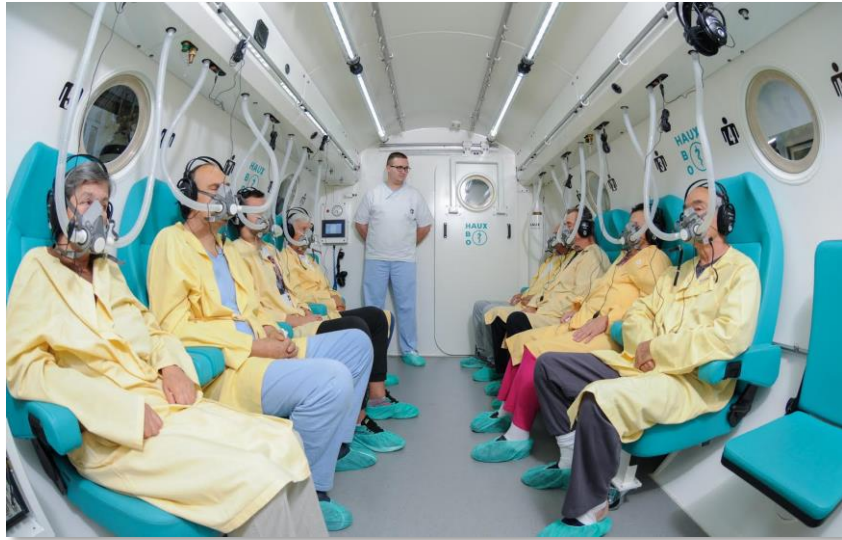3.2. Višemjesne komore

Višemjesne komore mogu liječiti istovremeno više pacijenata (u literaturi se navodi do 20 pacijenata). U njima pacijenti udišu kisik putem maske koja im pokriva usta i nos. Također pružaju mogućnost izvođenja manjih operativnih zahvata, dok je kod velikih operacija neophodno koristiti posebno izgrađene i opremljene komore. Na Sveučilištu Nagoy u Japanu nalazi se hiperbarična komora s operacijskom dvoranom [1,12].

Prednosti višemjesne komore:


- moguće je istovremeno liječenje više pacijenata;
- smanjena je opasnost od požara;

- neophodne su za postupke liječenja u kojima je potrebna nazočnost terapeuta i posebnih uređaja;
- moguće je provoditi fizikalno liječenje u komori [1].



Slika 3.2.1 Višemjesna komora

Izvor: www.coolstyle.ba



Slika 3.2.2 Hiperbarična komora s operacijskom dvoranom Sveučilišta Nagoya, Japan

Izvor: Kewal K. Jain: Hiperbarična medicina (udžbenik), 2010.

3.3. Prenosive višemjesne komore

Prenosive višemjesne komore pružaju mogućnost urgentnog liječenja tijekom dugotrajnog transporta i liječenja pacijenata s nedostacima i ispadima u krvotoku mozga, kao i s bolestima srčanog mišića i perifernih žila [1].

Prednosti višemjesnih komora:

- prema potrebi mogućnost premještaja;
- sigurne i udobne za rad i liječenje;
- prikladne su u vojnoj medicini zbog mogućnosti premještaja u slučaju rata (mogu se prenositi morem i zrakom);
- idealne za primjenu u klinici [1].

3.4. Komore za ispitivanje i uvježbavanje ronilaca

Koriste se za ispitivanje i uvježbavanje ronioaca na određenim dubinama [12].

3.5. Male hiperbarične komore

Od malih hiperbaričnih komora mogu se izdvojiti komore koje se koriste u svrhu istraživanja na životinjama, kao i male prenosne komore za liječenje novorođenčadi [1].



Slika 3.5.1 Komora za životinje

Izvor: www.ncvh.org

4. Indikacije za liječenje hiperbaričnom oksigenacijom

Indikacije za liječenje HBO₂ se razlikuje od zemlje do zemlje. Broj indikacija je ograničen na broj bolesti kod kojih je dokazana djelotvornost HBOT različitim istraživanjima [1,2].

| INDIKACIJE | DJELOTVORNOST HBOT | |
|------------------------------------------------------------------------------------------|----------------------------------------------------------------------------------------------------------------------------------------------------------------------------------------------------------------------------------------------------------------------------------------------------------------------------------------------|-----------------------------------------------------------------------------------|
| Akutne traumatske ishemije (crush i compartment sindrom) | Crush ozljeda | Smanjuje hipoksiju, edem, potiče cijeljenje rana, sprječava infekciju |
| | Compartment sindrom | Sprječavanje daljnjeg napredovanja promjena zahvaćenog tkiva do kirurškog zahvata |
| Akutno trovanje ugljičnim monoksidom, cijanidima, pesticidima, nitritima i tetrakloridom | HBOT ubrzava eliminaciju CO (ugljičnog monoksida) iz krvi, ubrzava oporavak neuroloških simptoma, smanjuje edem mozga | |
| Aseptična nekroza kosti | Sprječava daljnje odumiranje koštanih stanica, izaziva vazokonstrukciju, smanjuje edem, poboljšava perfuziju, stimulira neoangiogenezu i osteogenezu, smanjuje bol | |
| Bellova pareza | Smanjenjem hipoksije posljedično se smanjuje edem i vrši se dekompresija ličnog živca | |
| Crohnova bolest, ulcerozni kolitis, pseudomembranozni kolitis | Smanjuje bol, smanjuje upalnu reakciju stijenke crijeva, učestalost stolica, prisustvo krvi i sluzi u njima, smanjuje edeme sluznice crijeva, pospješuje cijeljenje oštećene sluznice, uvodi Crohnovu bolest u duge remisije i mirniji tijek, a ulcerozni kolitis može dovesti i do izlječenja, smanjuje potrebu za kirurškim intervencijama | |
| Dekompresijska bolest | Uklanja plinske mjehuriće iz tkiva i eliminira ih izdisanjem, ponovo uspostavlja normalne funkcije tkiva i organa | |
| Dijabetička retinopatija | Zaustavlja krvarenja u mrežnici, poboljšava vid, smanjuje ili uklanja potrebu za laserskom fotokoagulacijom | |
| Disbarična osteonekroza | Jednak učinak kao i kod aseptične nekroze kosti | |

| | |
|---------------------------------------------------------------------|------------------------------------------------------------------------------------------------------------------------------------------------------------------------|
| Glaukom otvorenog kuta | Povećava i stabilizira vidno polje. Oštećeni periferni vid se oporavlja, a slijepa mjesta se popravljaju |
| Glavobolja | Ublažava se otok moždanog tkiva, smanjuje se protok krvi, poboljšava se oksigeniranost i bolna reakcija. |
| Iznenadna gluhoća i /ili šum u uhu | Poboljšava mikrocirkulaciju, elastičnost eritrocita, snižava vrijednost hematokrita i viskoznost pune krvi |
| Iznenadni gubitak vida | Popravlja oštećenja nastalih trombozom središnje arterije mrežnice, smanjuje edem u trombozi središnje vene mrežnice |
| Kronične i recidivirajuće infekcije | Pojačava djelovanje imunološkog mehanizma, baktericidni ili bakteriostatski učinak, poboljšava fagocitozu |
| Kronični refraktorni osteomijelitis | Popravlja strukturu kosti, potiče aktivnost osteoblasta u uklanjanju nekrotičnih dijelova kosti te osteoblasta u stvaranju nove kost |
| Masivni gubitak krvi | Osigurava dovoljno kisika za bazične metaboličke potrebe i normalno odvijanje svih vitalnih funkcija i procesa. |
| Mb. Burger | Smanjuje učestalost javljanja odumiranja tkiva okrajina i veličinu promjena, potiče cijeljenje rana i smanjuje bol. Kod gangrene potiče stvaranje demarkacijske linije |
| Mb. Raynaud | Smanjuje edem, bolove i poboljšava mikrocirkulaciju |
| Mb. Sudeck | Smanjuje edem i bolove, poboljšava mikrocirkulaciju i opskrbu kisikom mekih tkiva i koštanog tkiva zahvaćenog ekstremiteta. |
| Moždani apscesi | Smanjuje edem mozga, baktericidni učinak, pojačava obrambeni mehanizam |
| Moždani edem (toksična encefalopatija, traumatski, vazogeni) | Poništava učinak ishemije i hipoksije uzrokovanih edemom mozga, prekida daljnje oštećenje moždanog tkiva |
| Moždani udar te ozljede mozga i kičmene moždine | Smanjuje hipoksiju, ishemiju, edem živčanih stanica poboljšanjem njihovog metabolizma, održava |

| | |
|--------------------------------------------------------------------------------|--------------------------------------------------------------------------------------------------------------------------------------------------------------------------------------------------------------------------------------------------------------------------------------------------|
| | metabolizam ugrožene zone mozga, snižava intrakranijalni tlak |
| Nekrotizirajuće infekcije mekih česti (akutni nekrotizirajući fascitis) | Ubrzano cijeljenje rane, baktericidno djelovanje i poticanje stvaranja kolagena i fibroblasta neophodnih za neovaskularizaciju |
| Opekline i smrzotine | Sprječava infekciju rane, potiče epitelizaciju i regeneraciju kože, smanjuje dubinu ozljede, edem te gubitak tekućine kroz ozlijeđeno tkivo |
| Plinska (zračna) embolija | Smanjenje i nestajanje plinskih mjehurića u cirkulaciji preko pluća. Ublažava posljedice manjka kisika |
| Plinska gangrena (klostridijska infekcija) | Inhibira proizvodnju toksina, baktericidni učinak, pojačava djelovanje antibiotika i imunološki odgovor |
| Postoperacijski paralitički ileus | Ispravlja hipoksiju crijevne sluznice, sprječava napredovanje oštećenja i eventualnu perforaciju stjenke, oporavak motoričkog pražnjenja probavne cijevi i peristaltiku tankog crijeva |
| Radijacijsko oštećenje tkiva | Potiče neoangiogenezu (stvaranje novih krvnih žila), poboljšava mikrocirkulaciju, imunološki odgovor organizma, ubrzava cijeljenje rana, potiče stvaranje kolagena u rubovima rane, smanjuje učestalost obolijevanja i dubinu tkivnog oštećenja, štiti zdravo rubno tkivo, ubrzava epitelizaciju |
| Subakutna i kronična arterijska insuficijencija različitog podrijetla | Usporava razvoj i ubrzano povlačenje aterosklerotskih promjena krvnih žila, podiže parcijalni tlak kisika u rubnim loše prokrvljenim (ishemično/ hipoksičnim) područjima, smanjuje bol |
| Ugroženi kožni reznjevi | Poboljšava mikrocirkulaciju, povećava broj i veličinu krvnih žila, ubrzava granulaciju tkiva, stimulira fibroblaste i sintezu kolagena. |
| Rane koje sporo zacjeljuju | Objašnjeno na str. 14-17 |

| | |
|----------------------------------------|--------------------------|
| Šećerna bolest s komplikacijama | Objašnjeno na str. 14-16 |
|----------------------------------------|--------------------------|

Tablica 4.1 Indikacije i učinak djelovanja HBOT

Izvor: www.oxy.hr

5. Uloga kisika i mehanizam djelovanja u cijeljenju rane

Cijeljenje rane je kompleksan proces u kojem sudjeluju različite stanice i biokemijski posrednici [1]. Neposredno nakon oštećenja tkiva krvne pločice i fibrin bivaju privučeni u područje rane. Slijede ih makrofagi, fibroblasti, glatke mišićne stanice i endotelne stanice. One se organiziraju, djeluju jedna na drugu i proizvode citokine koji potiču rast stanica. Zatim započinje angiogeneza i proizvodnja kolagena. Makrofagi fagocitiraju odumrlo tkivo i zagađenja, a rana se puni granulacijskim tkivom. Na kraju se u rani umnažaju stanice koje se inače nalaze na tom mjestu i rana zacjeljuje [1,12].

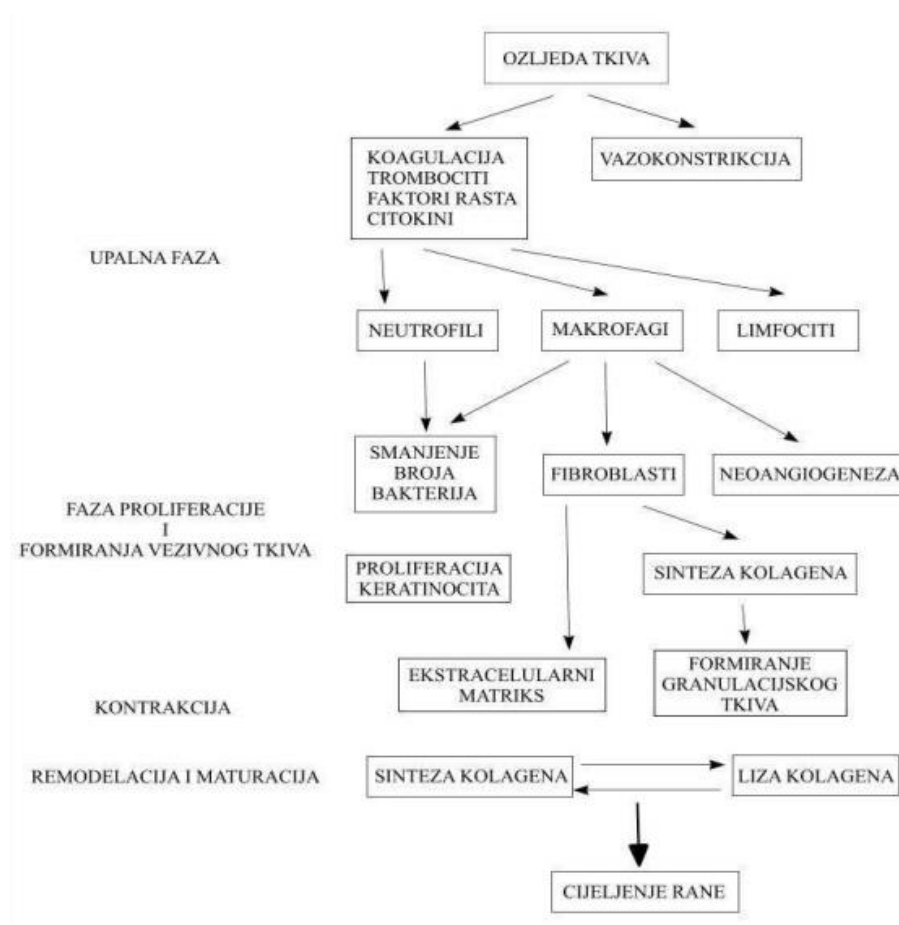
Kao izvor dodatne energije kisik predstavlja jednu od najvažnijih komponenti u procesu cijeljenja rane [13]. Uključen u gotovo svaku fazu cijeljenja rana, djeluje kao kritični sučimbenik, za replikaciju fibroblasta, taloženje kolagena i angiogenezu. Kisik je također presudan za upalnu fazu zacjeljivanja rana gdje baktericidno djelovanje leukocita – uglavnom granulocita – ovisi o velikoj količini kisika [12,13].

Hemostaza je prva faza cijeljenja rane. Vazokonstrikcija, nakupljanje trombocita i stvaranje fibrinskog ugruška zaustavljaju krvarenje, ali također uzrokuju lokalnu ishemiju i hipoksiju kao vaskularnu trombozu. Rana hipoksija pogoršava se u temeljnim uvjetima koji rezultiraju smanjenom perfuzijom rane. Kapacitet kisika određen je disocijacijom hemoglobina. Iako anemija rezultira smanjenje ukupnog opterećenja kisika, ona sama po sebi inhibira zacjeljivanje rana. Arterijski parcijalni tlak (pO_2) je ključni faktor u cijeljenju rana i može se modulirati pomoću poboljšanog rada srca, propusnosti kapilara i povećanja alveolarnog parcijalnog tlaka postignutog u hiperbaričnim uvjetima [13].

Nekoliko dana nakon ozljede javlja se upalna faza gdje neutrofil i monociti započinju proces razgradnje i „čišćenje“ staničnih krhotina, a makrofagi uništavaju bakterije devitaliziranog tkiva [13,14]. Različitim istraživanjima i testiranjima dokazano je da unutar sat vremena neutrofil bez prisustva kisika unište 37% bakterija, 58% kada je pO_2 povišen na 5 mmHg, a 70% kada je povišen na 30 mmHg. Shodno tome se može zaključiti da za djelotvorno baktericidno djelovanje pO_2 unutar tkiva mora minimalno iznositi 30 mmHg [12].

Za proliferacijsku fazu zarastanja rana u kojoj se povećava taloženje kolagena, angiogeneze, formiranje granulacije tkiva i epitelizacije, neophodan je pO_2 rane. Aktivnost fibroblasta, posebno sinteza kolagena, ključna je komponenta zarastanja rana. Samom hipoksijom tkiva kolagen se ne može sintetizirati, smanjene su angiogeneza, vaskulogeneza, mitotična stanica je usporena, kao i sama epitelizacija [14]. Pregradnja je posljednja faza

zacjeljivanja rana i javlja se tjednima do mjesecima nakon epitelizacije rane [13]. Sve faze cijeljenja rane su prikazane na slici 5.1.



Slika 5.1 Faze cijeljenja rane

Izvor: www.medlib.mef.hr

6. Uloga hiperbarične oksigenacije kod kroničnih rana

Kronične rane su sve rane koja uz primjenu konvencionalnih medicinskih i kirurških mjera ne zacijeli u razumnom periodu [16]. Takve rane su obično prisutne kod ugroženih pacijenata kod kojih je oporavak tkiva usporen zbog višestrukih lokalnih i sistemskih uzroka. Mogu biti tipične i atipične [16,17].

U tipične rane ubrajaju se:

- ishemijske rane,
 - neurotrofične rane,
 - hipostatske rane,
 - dekubitus,
 - dijabetičko stopalo [16].
- } dva posebna entiteta

Atipične rane se ne prezentiraju tako tipičnim oblikom, a posljedica su autoimunih poremećaja, infektivnih bolesti, bolesti krvnih žila i vaskulopatije, metaboličkih i genetskih bolesti te malignih bolesti [18].

| ETIOLOŠKA PODJELA ATIPIČNIH RANA | |
|--------------------------------------------|----------------------------------------------------------------------------------------------------------------------------------------------------------|
| Autoimune bolesti | Pemphigoid bullosus Pemphigus vulgaris Sclerodermia |
| Infektivne bolesti | Virusne (Herpes simplex) Bakterijske (ecthyma, erizipel, nekrotizirajući fasciitis) Parazitarne (kožna leišmanijaza), Gljivične (duboke mikoze) |
| Bolesti krvnih žila i vaskulopatije | Vasculitis leukocytoclastica Granulomatosis Wegener |

| | |
|-------------------------------|---------------------------|
| Metaboličke bolesti | Necrobiosis lipoidica |
| Maligne bolesti | Carcinoma baseocellulare |
| | Carcinoma planocellulare |
| | Melanom |
| Vanjski uzroci | Radiodermatitis |
| Psihijatrijske bolesti | Dermatitis artefacta |
| Reakcije na lijekove | Stevens-Johnsonov sindrom |
| Ostalo | Pyoderma gangrenosum |

Tablica 6.1 Etiološka podjela atipičnih rana

Izvor: M. Šitum, A. Soldo-Belić: Kronične rane, Jastrebarsko, 2006.

Kronične rane se mogu razviti iz akutne rane u svakoj fazi zarastanja. Često nastaju u upalnoj fazi, nesposobne za prijelaz u proliferativnu fazu zarastanja [19]. Uobičajeni uzroci zastoja u cijeljenju su povezani s tkivnom hipoksijom i ishemijom. Rana je u ishemičnom području jako podložna infekciji za koju je poznato da sprječava zacjeljivanje. Hipoksija onemogućava unutarstanično ubijanje većine aerobnih bakterija koje se najčešće nalaze u inficiranim ranama [2,19].

Opći cilj HBOT je povećati difuzijski gradijent kisika u potkožnom tkivu, točnije u tkivu slabo prokrvljene i inficirane rane, za oko 10-20 puta kako bi se omogućila hiperoksigenacija tkiva i potaknulo se cijeljenje same rane [20].

Uključivanje hiperbaričnog kisika (HBO₂) u liječenje može dovesti do oporavka stanične sredine u kojoj se mogu odvijati procesi cijeljena [19]. Brojna istraživanja proučavanjem uloge kisika u infekciji dokazuju da je za djelotvornost fagocitirajućih leukocita u ubijanju bakterija potrebna određena količina kisika [21]. Općenito govoreći, organizmi na koje oksidacijski faktori imaju najveći utjecaj su oni koji sudjeluju u stvaranju apscesa i infekcijama rana. Također je dokazano da je bakterijska aktivnost izravno razmjerna dostavi kisika u tkiva. U nekim slučajevima povećanje tlaka kisika u tkivima je jednako učinkovito kao i antibiotsko liječenje, što znači da osiguranje kisika na staničnoj razini pojačava i protubakterijsku aktivnost leukocita, a na anaerobne organizme izravno djeluje mikrobicidno [20].

Liječenje s HBO₂ potiče cijeljenje rane izravnim poticanjem umnažanja fibroblasta, sinteze kolagena i vaskularizacije rana. Tlak kisika u tkivu utječe na brzinu ulaganja kolagena, angiogeneze i na uništavanje bakterija u rani. Zapravo najveća korist liječenja HBOT se ostvaruje unutar tkiva s narušenim krvotokom i dostavom kisika [2].

Indikacije koje se najčešće spominju i susreću u praksi:

- dijabetičko stopalo,
- dekubitus,
- traumatske rane koje ne cijele i
- ulkusi uzrokovani nedostatnom žilnom opskrbom [2].

6.1. Dijabetičko stopalo

Dijabetičko stopalo je jedna od vodećih komplikacija dijabetesa koju prati značajan morbiditet i mortalitet. Prema podacima Američke udruge dijabetičara (American Diabetic Association) svake godine od 10.000 dijabetičara 42 se podvrgava amputaciji zbog sindroma dijabetičkog stopala [1]. Glavna prepreka uspješnog cijeljenja rane je prekid normalnog krvotoka u okrajinama s posljedičnom hipoksijom. Insuficijentnost žila se kreće u rasponu od teške, multisegmentalne zahvaćenosti velikih žila, do blagih promjena mikrožilja [22]. I pored normalnog arterijskog pulsa i dobre prokrvljenosti velikih žila, kod nekih dijabetičara se javljaju rane koje djeluju ishemično/hipoksično i koje nikako ne cijele. Pacijenti s opstruiranim velikim žilama mehanizam oštećenja tkiva je jasan i pravilno cijeljenje se može osigurati jedino ponovnim uspostavljanjem krvnog protoka [12].

HBOT kod dijabetičkih rana koristi se zajedno s drugim tehnikama za liječenje rana, uključujući debridiranje rana, obloge, strategije za smanjenje pritiska, prikladnu kontrolu glikemije i prehranu te kontrolu stanja primjenom antibiotika [19].

HBO₂ ima značajnu ulogu u sprječavanju gangrene jer poništava učinke nedostatnog krvotoka. Liječenje dijabetičkog stopala se temelji na poznatim učincima HBO₂ u suzbijanju hipoksije, edema i infekcije. Liječenje je jako učinkovito u zbrinjavanju ugroženog dijabetičkog stopala, značajno povećava stopu cijeljenja i drastično smanjuje stopu amputacija [1,2,22].

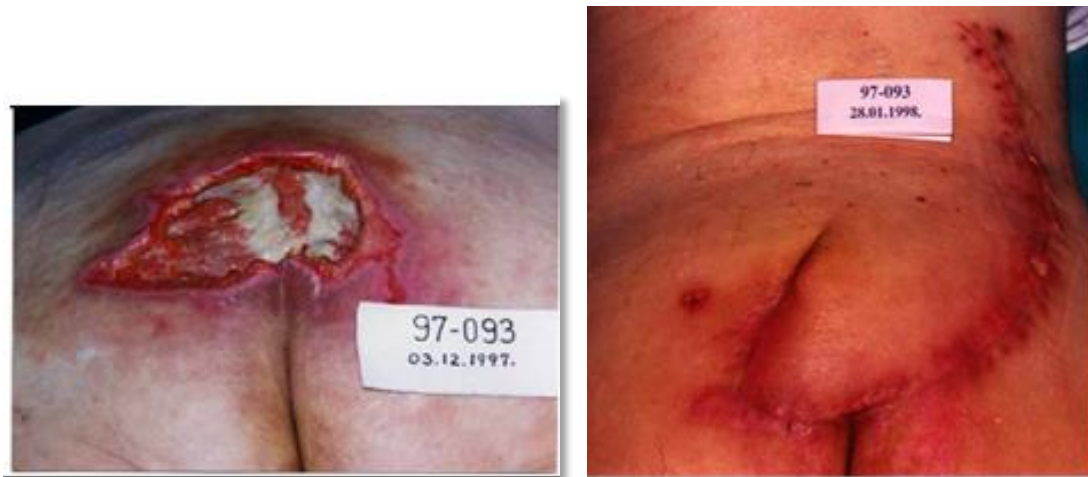| Autor i godina | Broj bolesnika | Uspijeh | Komentar |
|---------------------------------------------------|----------------|---------|--------------------------------------------------------------------------------------------------------------------------------------------------------------------------------------------------------------------------------------------------------------------------------------------------------------|
| Hart i Strauss (1979) | 11 | 18% | Svi pacijenti su imali poboljšanje, ali se rana zatvorila samo kod dva |
| Perrins i Barr (1986) | 24 | 67% | Amputacija je izbjegnuta u 18% slučajeva |
| Baroni i sur (1987) | 26 | 83% | |
| Davis (1987) | 168 | 70% | |
| Wattel i sur (1991) | 20 | 75% | Miješana patologija: 9 bolesnika s arterijskom insuficijencijom i 11 s dijabetičkim ulcerima |
| Doctor i sur. (1992) | 30 | ? | Prospektivno istraživanje. 30 bolesnika raspoređeno nasumce u ispitnu (HBO uz konvencionalno liječenje) i kontrolnu skupinu (samo konvencionalno). Broj pozitivnih bakterijskih kultura u ispitnoj skupini se smanjio s 19 na 3 (u kontrolnoj sa 16 na 12). U ispitnoj skupini 2 amputacije, u kontrolnoj 7. |
| Oriani i sur (1992) | 80 | 96% | Prospektivno istraživanje. 16 bolesnika je odbilo ili imalo kontraindikaciju za HBO – kontrole. Od 62 liječena s HBO oporavilo se 59 (96%), a od kontrola 12 (67%). U ispitnoj skupini 3 amputacije, u kontrolnoj 6. |
| Stone i sur. (1995) | 87 | 72% | Konzervativno je liječeno 382 od 501 bolesnika. Cilj je bio spašavanje obje noge. Od 119 liječenih, praćenje je bilo moguće samo za 87. |
| Fagila i sur. (1996) | 68 | 92,4% | Ciljni parametar je bila amputacija. Stopa amputacija liječenih s HBO je bila 8,6%, a kod kontrola 33,3%. |
| Zamboni i sur(1996) | 5 | 100%* | Prospektivno istraživanje s 5 kontrola u trajanju 7 tjedana |
| Landau i Schattner (2001) | 100 | 81% | Otvoreno istraživanje topikalne primjene hiperbaričnog kisika i zračenja laserom male energije u liječenju ulcera. |
| Kalani i sur (2002) | 38 | 76% | Uspješnost konvencionalnog liječenja 48% sa 7 (33%) amputacija. U ispitnoj skupini 2 (12%) amputacije. |
| *Smanjenje veličine rane, a ne potpuno cijeljenje | | | |

Slika 6.1.1 Istraživanja primjene HBO u liječenju dijabetičnog stopala

Izvor: Kewal K. Jain: Hiperbarična medicina (udžbenik), 2010.

6.2. Dekubitus

Primarni način zbrinjavanja dekubitusnih ulkusa je promjena prehrane, pacijentove okoline i agresivno liječenje rane. Često je potrebno kirurško liječenje koje uključuje eksciziju ulkusa i primarno zatvaranje, presađivanje ili rotaciju režnja kože. HBO₂ ponekad može biti od koristi kod osteomijelitisa ili radi bržeg oporavljanja mekih tkiva [2].



Slika 6.2.1 Dekubitus liječen s HBOT i kožnim reznjem

Izvor: Fotoarhiva Poliklinike „Oxy“ KB Dubrava

6.3. Ulkusi nastali zbog venske insuficijencije

Glavno obilježje liječenja ulkusa uzrokovanih venskom stazom je lokalno zbrinjavanje rane i vanjska kompresija. Opravdanost primjene HBO_2 u liječenju venskih ulkusa se temelji na teoriji hipoksije koja nikad nije dokazana kao jedini patofiziološki mehanizam bolesti. HBO_2 potiče zacjeljivanje venskih ulkusa, ali nije neophodna za sam proces cijeljenja. Korisnost primjene HBO_2 u liječenju ne-dijabetičara s kroničnim ranama na donjim ekstremitetima utvrđeno je randmoiziranim istraživanjem gdje se pokazalo da je nakon primjene HBO_2 smanjenje veličine rane nakon 6 tjedana 37,5%, dok je u kontrolnoj skupini to smanjenje bilo samo 2,7% [23]. Kombinacija HBO_2 i kožnih presadaka je puno djelotvornija od primjene samo HBO_2 , stoga je opravdana samo kod odabranih pacijenata u pripremi granulacijskog sloja poviše debridiranog venskog ulkusa radi eventualnog prekrivanja kožnim presatkom [2].

6.4. Ulkusi nastali zbog arterijske insuficijencije

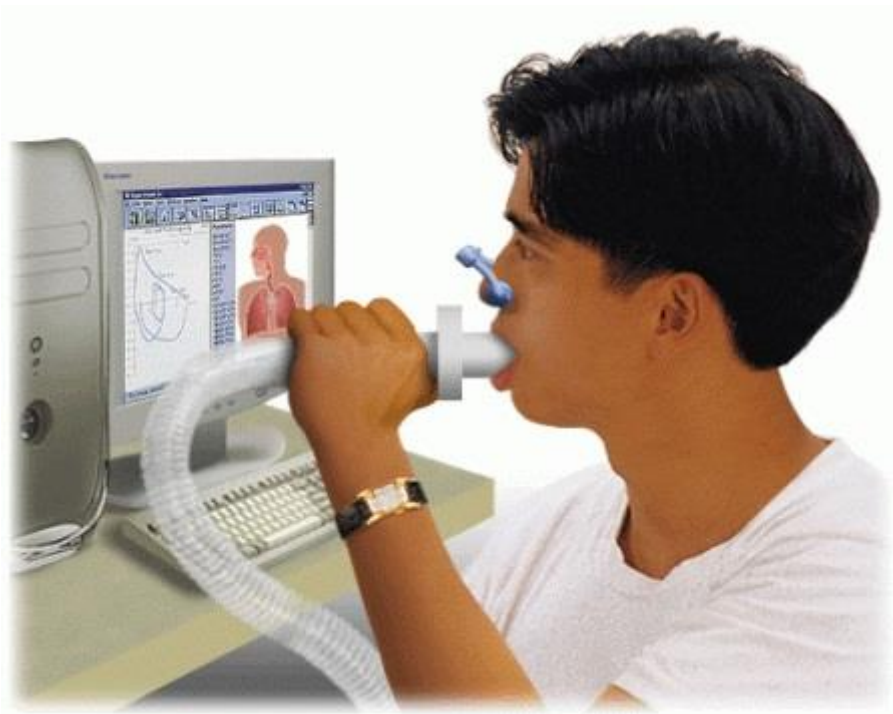
Iako primarno zbrinjavanje upornih ishemičkih rana na nogama je kirurška revaskularizacija, liječenje s HBO_2 može imati povoljan učinak u odabranim slučajevima, osobito kad rana ne cijeli unatoč maksimalne revaskularizacije. Liječenje hiperbaričkim kisikom može ubrzati cijeljenje ili pripremiti žilno korito za kožni presadak [2].

7. Sigurnost i učinkovitost hiperbarične oksigenacije

Zbog jedinstvenih atmosferskih uvjeta kojima je pacijent izložen, postoje zabrinutosti zbog sigurnosnih aspekata HBOT [25]. Prilikom odabira pacijenata za liječenje HBOT potrebno je detaljno proučiti svakog pacijenta. Neophodno je uzeti anamnezu koja mora uključiti sve podatke o eventualnim kirurškim zahvatima u području prsa i uha [1,26].

Pregled pacijenta mora uključiti:

- RTG snimku pluća
- Ispitivanje plućne funkcije
- Otokopski pregled bubnjića [1].



Slika 7.1 Ispitivanje plućne funkcije

Izvor: www.simptomi.rs

Odluka se donosi uglavnom za svakog pacijenta pojedinačno pri čemu se osobito vodi računa o:

- velikim defektima lubanje – HBO₂ treba izbjegavati ukoliko pacijenti nakon operativnog zahvata imaju veliki defekt lubanje;
- ugrađenim medicinskim uređajima – ukoliko pacijent ima ugrađen vodič srčanog ritma treba se uvjeriti da je riječ o novijem modelu koji je zaštićen od učinaka promjene tlaka.

Razlikujemo apsolutne i relativne kontraindikacije za liječenje HBOT [1].

| APSOLUTNE KONTRAINDIKACIJE | RELATIVNE KONTRAINDIKACIJE |
|-----------------------------------|-----------------------------------------|
| Nezbrinuti tenzijski pneumotoraks | Infekcije gornjih dišnih putova |
| | Emfizem sa zadržavanjem CO ₂ |
| | Asimptomatske RTG promjene na plućima |
| | Operacije uha i otvorenog prsišta |
| | Nekontrolirana visoka vrućica |
| | Trudnoća |
| | Epileptički napadaji |
| | Klaustrofobija |

Tablica 7.1 Kontradikcije za liječenje HBOT

Izvor: Kewal K. Jain: Hiperbarična medicina (udžbenik), 2010.

Ukoliko tlak ne prelazi 3 ATM, a duljina terapije je manja od 2 sata, hiperbarična terapija kisikom smatra se sigurnom. Iako su rijetke, moguće komplikacije do kojih može doći primjenom HBOT su:

- Barotrauma srednjeg uha
- Bol u sinusima
- Miopija i katarakta oka
- Barotrauma pluća
- Kisikova epilepsija
- Dekompresijska bolest
- Klaustrofobija
- Suhi kašalj, pečenje ispod prsne kosti

Kako bi se moguće komplikacije svele na minimum, pacijenti koji su predviđeni za terapiju hiperbaričnim kisikom trebali bi se pridržavati sigurnosnih smjernica koje im uputi stručna osoba [1,26].

Fiziološki učinci koje pruža HBOT:

- povećava količinu kisika u stanicama na račun fizikalno otopljenog kisika u plazmi čime se korigira hipoksija i smanjuje upalna reakcija tkiva;

- poboljšava cirkulaciju krvi, smanjujući gustoću plazme, povećavajući elastičnost opne eritrocita, smanjujući ljepljivost trombocita i leukocita, te ubrzanjem stvaranja mreže novih krvnih kapilara;
- dovodi do odstranjenja plinskih mjehurića iz organizma, što je od iznimne važnosti kod ronilaca i plinske embolije;
- povećava obrambene sposobnosti organizma, jer povećava obrambenu sposobnost leukocita, zaustavlja rast bakterija i ubija ih, pri čemu je to djelovanje najviše izraženo kod bakterija koje ne mogu živjeti uz kisik;
- pojačava djelovanje nekih antibiotika i drugih lijekova;
- ima snažan učinak na smanjenje otoka jer izaziva stiskanje krvnih žila, što je od velikog značaja za liječenje mnogih bolesti i stanja;
- podiže razinu obrane organizma protiv opasnih oblika kisika, čime usporava procese starenja stanice;
- povećava osjetljivost stanica zloćudnih tumora na zračenje i smanjuje popratne učinke zračenja;
- ometa stvaranje otrovnih proizvoda metabolizma i potiče čišćenje od otrova i oslobađanje eritrocita od vezanih otrova, što je značajno kod trovanja ugljičnim monoksidom, ali i drugim plinovima;
- potiče cijeljenje kroničnih rana;
- ubrzava zarastanje kosti i hrskavice;
- smanjuje učestalost i težinu grčeva kod oboljelih od nekih živčanih bolesti;
- omogućuje brži oporavak sportaša nakon ozljeda [2].

8. Intervencije i uloga visokoeducirane medicinske sestre u baromedicini

Kao i u svakoj grani medicine, medicinske sestre (a posebice s visokom edukacijom) imaju nezamjenjivu ulogu u hiperbaričnoj medicini. Rad sestrinskog osoblja s pacijentima koji se liječe hiperbaričnom oksigenacijom namijenjen je uglavnom pripremi bolesnika i pružanju skrbi i psihološke podrške. Medicinsko sestrinsko osoblje igra vrlo važnu ulogu u pružanju skrbi o pacijentima i tim je zadužen za sigurnosne mjere i tehnike [27].

Prije primjene HBOT, zbog velike zapaljivosti kisika, sestre strogo vode evidenciju da pacijenti ne nose proizvode na bazi alkohola ili nafte (npr. sprej za kosu) koji bi mogli izazvati požar [28].

Osim osiguranja sigurnosti sestre upravljaju pacijentima, u stalnom su kontaktu s pacijentima, pomažući im da ostanu opušteni i upućuju ih vježbama disanja da smanje rizik od napadaja od toksičnosti kisika, zastupaju pacijente, upravljaju dokumentacijom, komorama ili rade zajedno s tehničarima koji upravljaju komorom [28].

Također, kao dio svakodnevne dužnosti, obavljaju i puno „redovnih“ zadaća sestrištva: procjena i edukacija pacijenata, briga o ranama, liječenje boli, primjena lijekova, uključujući oralne lijekove, kao i lijekove koji se primjenjuju intravenskim putem [28, 29].

Prilikom završetka liječenja hiperbaričnim kisikom visokoeducirana sestra polako smanjuje tlak u komori, sve dok tlak unutar komore ne odgovara onom izvan. Nastavlja pratiti pacijenta, pojavu mogućih nuspojava te daje daljnje upute kako bi osigurala pacijentovu sigurnost i smanjila moguće strahove [28].

Bitno je naglasiti da kao i na svim područjima zdravlja i medicine svaka hiperbarična sestra nakon završenog školovanja i tijekom rada s hiperbaričnim komorama nužna je redovito usavršavati svoje znanje polaskom na razne tečaje i kongrese te čitajući i objavljujući tematske i stručne tekstove [29].

9. Zaključak

U svijetu je HBOT prihvaćena kao metoda izbora za liječenje nekih bolesti, a za mnoge druge ona je značajan pomoćni lijek. Kronične rane smatraju se zdravstvenim, socijalnim i ekonomskim problemom. Opravdanost primjene HBOT kod problematičnih rana temelji se na patofiziologiji njihova stanja i utjecaju hiperbaričnog kisika na njih. Rane najpogodnije za terapijski pristup hiperbaričnom kisiku koje se ujedno i najčešće susreću u praksi su: dijabetičko stopalo, dekubitus, traumatske rane koje ne cijele i ulkusi uzrokovani nedostatnom žilnom opskrbom. Hiperbarični kisik kao lijek ima specifični učinak na strukturu i funkciju kako zdravog, tako i bolesnog ljudskog tijela. Samom primjenom se ostvaruje znatno povećanje tkivne oksigenacije, što uzrokuje značajne promjene u procesu oporavka i cijeljenja rane.

Kao i u svakoj grani medicine, medicinske sestre (a posebice one s visokom edukacijom) imaju važnu i nezamjenjivu ulogu prilikom HBOT. Jedna od najvažnijih dužnosti je osiguranje sigurnih uvjeta i održavanje udobnosti pacijenata. Primjena HBOT će se u budućnosti sve više primjenjivati u praksi, stoga je bitno naglašavati važnost redovitog usavršavanja svoga znanja raznim edukacijskim tečajima svih zdravstvenih djelatnika iz područja hiperbarične medicine, ali i publikacijama na ovu temu.

U Varaždinu, dana 04. studenog 2019.

Lorena Nemet

Sveučilište
SjeverIZJAVA O AUTORSTVU
I
SUGLASNOST ZA JAVNU OBJAVU

Završni/diplomski rad isključivo je autorsko djelo studenta koji je isti izradio te student odgovara za istinitost, izvornost i ispravnost teksta rada. U radu se ne smiju koristiti dijelovi tuđih radova (knjiga, članaka, doktorskih disertacija, magistarskih radova, izvora s interneta, i drugih izvora) bez navođenja izvora i autora navedenih radova. Svi dijelovi tuđih radova moraju biti pravilno navedeni i citirani. Dijelovi tuđih radova koji nisu pravilno citirani, smatraju se plagijatom, odnosno nezakonitim prisvajanjem tuđeg znanstvenog ili stručnoga rada. Sukladno navedenom studenti su dužni potpisati izjavu o autorstvu rada.

Ja, LORENA NEHET (ime i prezime) pod punom moralnom, materijalnom i kaznenom odgovornošću, izjavljujem da sam isključivi autor/ica završnog/diplomskog (obrisati nepotrebno) rada pod naslovom UČEŠĆE KRONIČNIH RANA HIREBARIČNOM OXIGENOM (upisati naslov) te da u navedenom radu nisu na nedozvoljeni način (bez pravilnog citiranja) korišteni dijelovi tuđih radova.

Student/ica:

(upisati ime i prezime)

(vlastoručni potpis)

Sukladno Zakonu o znanstvenoj djelatnosti i visokom obrazovanju završne/diplomske radove sveučilišta su dužna trajno objaviti na javnoj internetskoj bazi sveučilišne knjižnice u sastavu sveučilišta te kopirati u javnu internetsku bazu završnih/diplomskih radova Nacionalne i sveučilišne knjižnice. Završni radovi istovrsnih umjetničkih studija koji se realiziraju kroz umjetnička ostvarenja objavljuju se na odgovarajući način.

Ja, LORENA NEHET (ime i prezime) neopozivo izjavljujem da sam suglasan/na s javnom objavom završnog/diplomskog (obrisati nepotrebno) rada pod naslovom UČEŠĆE KRONIČNIH RANA HIREBARIČNOM OXIGENOM (upisati naslov) čiji sam autor/ica.

Student/ica:

(upisati ime i prezime)

(vlastoručni potpis)

10. Literatura

- [1.] Kewal. K. Jain: Hiperbarična medicina udžbenik, 2010
- [2.] <http://oxy.hr/baromedicina/>, dostupno 01. rujna. 2019.
- [3.] M. Šitum , M. Kolić: Podjela kroničnih rana i algoritam diferencijalno- dijagnostičkih postupaka, Acta Med Croatica, br. 65, listopad 2011., str. 15-19
- [4.] M. Šitum, M. Kolić, G. Redžepi, S. Antolić: Kronične rane kao javnozdravstveni problem, Acta Med Croatica, br. 68, 2014., str. 5-7
- [5.] HW. Hopf , MD. Rollins: Wounds: an overview of the role of oxygen, Antioxid Redox Signal, br. 8, kolovoz 2007., str. 92.
- [6.] D. M. Castilla , Z. J. Liu , O. C. Velazquez: Oxygen: Implications for Wound Healing, New Rochelle, br. 1, prosinac 2012., str. 225–230
- [7.] FB LaVan, TK Hunt: Oxygen and wound healing, Clin Plast Surg, br. 3, rujan 1990, str. 463-472.
- [8.] F. Gottrup: Oxygen therapies for wound healing: EWMA findings and recommendations, Wounds International, br. 4, lipanj 2017., str. 18-19
- [9.] T. Neuman, S. Thom: Physiology and Medicine of Hyperbaric Oxygen Therapy, Saunders, br. 1, lipanj 2008., str. 3-23
- [10.] R.E. Moon, E. M. Camporesi: Hyperbaric oxygen therapy: from the nineteenth to the twenty-first century, Respir Care Clin, br. 1, 1999., str. 1-5
- [11.] N.M. Petri, H. Kovačević, D. Andrić: Hyperbaric medicine in Croatia - A review and perspectives, Medicina, 1993., str. 33-38
- [12.] E. Huang, M. Heyboer, D. J. Savaser: Hyperbaric oxygen therapy for the management of chronic wounds: patient selection and perspectives, br.6, travanj 2019., str. 27-37
- [13.] Lindell K. Weaver: Undresea and hyperbaric Medical Society, Inc, USA, 2014
- [14.] E. Huang M, Heyboer, D. J. Savaser: Hyperbaric oxygen therapy for the management of chronic wounds: patient selection and perspectives, br.6, ožujak 2019., str. 27-30
- [15.] P. Eggleton, A. J. Bishop, G. R. Smerdon: Safety and efficacy of hyperbaric oxygen therapy in chronic wound management: current evidence, br. 2, travanj 2019., str. 82

- [16.] D. Huljev: Kronična rana, BiH, 2013.
- [17.] M. Šitum, M. Kolić: Definicija i podjela atipičnih rana, Acta Med Croatica, br.1, listopad 2012., str. 5-11
- [18.] M. Šitum, A. Soldo-Belić: Kronične rane, Jastrebarsko, 2006.
- [19.] S. Guo, L.A. Dipietro: Factors Affecting Wound Healing, br. 3, ožujak 2010, str. 220-221.
- [20.] S. Bhutani, G. Vishwanath: Hyperbaric oxygen and wound healing, br. 2, svibanj 2012., str. 316–324
- [21.] Y. Chander, R. Misra, R. Rai: Hyperbaric oxygen therapy [HBOT], br.2, travanj 1999., str. 89-90
- [22.] O. Kangal ; J.P. Regan : Wound Healing, USA, 2018.
- [23.] P. Cianci, TK Hunt : Adjunctive hyperbaric oxygen therapy in treatment of diabetic foot wounds, br.4, svibanj 2000., str. 305-320
- [24.] C. A. Heyneman, C.L. Liday: Using Hyperbaric Oxygen to Treat Diabetic Foot Ulcers: Safety and Effectiveness, br.6, prosinac 2002., str. 52-60
- [25.] C. Plafki, P. Peters, M. Almeling, W. Welslau, R. Busch: Complications and side effects of hyperbaric oxygen therapy, br. 2, veljača 2000., str. 119-124
- [26.] M. Heyboer, D. Sharma, W. Santiago, N. Mcculloch: Hyperbaric Oxygen Therapy: Side Effects Defined and Quantified, br. 6, lipanj 2017., str. 210–224
- [27.] S. Ferrer , V. González, R. López, V. China, M. Cudello S: Work of nurses in hyperbaric oxygenation, br. 1, siječanj 1993., str. 39-44
- [28.] <https://careertrend.com/duties-hyperbaric-oxygen-nurses-32427.html>, dostupno 21. rujna 2019.
- [29.] J. Desola, J. Wendling: Educational and training standards for the staff of hyperbaric medical centres, Španjolska, 1999., br. 10-11

11. Popis slika i tablica

| | |
|-----------------------------------------------------------------------------------------------------------------------------------------------------------------------------------------------------------------------------------------------------------------------------------------------------------------|----|
| Slika 2.1 Fontaine-ova pokretna operacijska dvorana iz 1877. godine Izvor: Kewal K. Jain: Hiperbarična medicina udžbenik, 2010..... | 2 |
| Slika 3.1.1 Jednomjesna komora Izvor: https://www.fokus.ba/wp-content/uploads/2018/08/solakovic_11.jpg | 4 |
| Slika 3.2.1 Višemjesna komora Izvor: Izvor: www.coolstyle.ba | 5 |
| Slika 3.2.2 Hiperbarična komora s operacijskom dvoranom Sveučilišta Nagoya, Japan Izvor: Kewal K. Jain: Hiperbarična medicina udžbenik, 2010..... | 5 |
| Slika 3.5.1 Komora za životinje Izvor: https://www.ncvh.org/pdf/2015%20NCVH/5-27-Wed/Nurse-Cath/Nursing/1415_Garcia.pdf | 6 |
| Tablica 4.1 Indikacije i učinak djelovanja HBOT Izvor: http://oxy.hr/baromedicina/ | 10 |
| Slika 5.1 Faze cijeljenja rane Izvor: Medlib.mef.hr http://medlib.mef.hr/1002/1/Huljev_D_disertacija_rep_1002.pdf | 12 |
| Tablica 6.1 Etiološka podjela atipičnih rana Izvor: M. Šitum, A. Soldo-Belić: Kronične rane, Jastrebarsko, 2006 | 14 |
| Slika 6.1.1 Istraživanja primjene HBO u liječenju dijabetičnog stopala Izvor: Kewal K. Jain: Hiperbarična medicina udžbenik, 2010..... | 16 |
| Slika 6.2.1 Dekubitus liječen s HBOT i kožnim reznjem Izvor: Fotoarhiva Poliklinike „Oxy“ KB Dubrava..... | 17 |
| Slika 7.1 Ispitivanje plućne funkcije Izvor: Simptomi.rs http://www.simptomi.rs/index.php/servis/7031-sta-je-spirometrija-kako-se-radi-i-sta-znace-analize-koje-pokazuje | 18 |
| Tablica 7.1 Kontradikcije za liječenje HBOT Izvor: Kewal K. Jain: Hiperbarična medicina udžbenik, 2010 | 19 |