

Intervencije medicinske sestre/tehničara u suvremenom liječenju bolesnika s hernijom diska na slabinskoj kralježnici

Kolarek, Martin

Undergraduate thesis / Završni rad

2020

Degree Grantor / Ustanova koja je dodijelila akademski / stručni stupanj: **University North / Sveučilište Sjever**

Permanent link / Trajna poveznica: <https://um.nsk.hr/um:nbn:hr:122:047164>

Rights / Prava: [In copyright](#) / [Zaštićeno autorskim pravom.](#)

Download date / Datum preuzimanja: **2025-01-13**



Repository / Repozitorij:

[University North Digital Repository](#)



DIGITALNI AKADEMSKI ARHIVI I REPOZITORIJI



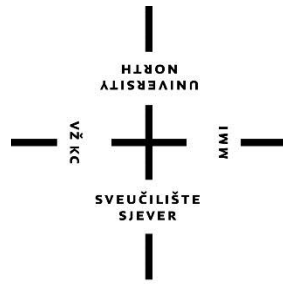
**Sveučilište
Sjever**

Završni rad br. 1265/SES/2020

**Intervencije medicinske sestre/tehničara u suvremenom
liječenju bolesnika s hernijom diska na slabinskoj
kralježnici**

Martin Kolarek, 1958/336

Varaždin, rujan, 2020. godine



Sveučilište Sjever

Odjel za Sestrinstvo

Završni rad br. 1265/SES/2020

Intervencije medicinske sestre/tehničara u suvremenom liječenju bolesnika s hernijom diska na slabinskoj kralježnici

Student

Martin Kolarek, 1958/336

Mentor

izv.prof.dr.sc. Karlo Houra, dr. med.

Varaždin, rujan, 2020. godine

Prijava završnog rada

Definiranje teme završnog rada i povjerenstva

ODJEL	Odjel za sestrinstvo		
STUDIJ	preddiplomski stručni studij Sestrinstva		
PRISTUPNIK	Martin Kolarek	MATIČNI BROJ	1958/336
DATUM	27. lipnja 2020.	KOLEGIJ	Fiziologija
NASLOV RADA	Intervencije medicinske sestre/tehničara u suvremenom liječenju bolesnika s hernijom diska na slabinskoj kralježnici		
NASLOV RADA NA ENGL. JEZIKU	Nurse interventions in modern treatment of patients with disc herniations in lumbar spine		
MENTOR	izv.prof.dr.sc. Karlo Houra, dr. med.	ZVANJE	izvanredni profesor
ČLANOVI POVJERENSTVA	1. Ivana Herak, mag.med.techn., predsjednik		
	2. izv.prof.dr.sc. Karlo Houra, mentor		
	3. dr.sc. Jurica Veronek, član		
	4. dr.sc. Irena Canjuga, zamjenski član		
	5.		

Zadatak završnog rada

BROJ	1265/SES/2020
OPIS	<p>Postoje tri načina liječenja hernije diska; konzervativno liječenje, liječenje minimalno invazivnim intervencijama te kirurško liječenje. Osnovni cilj liječenja je hitno smanjiti upalu, a time i bol, održati normalnu pokretljivost kralježnice i vratiti funkciju oštećenih živčanih korijena. U većini slučajeva hernijacija diska se liječi lijekovima i fizikalnom terapijom te edukacijom bolesnika. Kada konzervativne metode liječenja te minimalno invazivni postupci nisu djelotvorni, primjenjuju se kirurške metode. Posljednjih dvadesetak godina razvile su se minimalno invazivne kirurške metode cilj kojih je očuvanje mišića kao glavnih stabilizatora kralježnice, a koji su klasičnim pristupima bili značajno oštećeni. Medicinske sestre/tehničari važan su dio tima u liječenju bolesnika koji boluju od bolesti kralježnice. Zdravstvena njega takvih bolesnika zahtijeva, prvenstveno, dobru edukaciju sestričkog kadra, trajno učenje i usavršavanje u skladu s napretkom u liječenju minimalno invazivnim metodama. Veliki je naglasak stavljen na edukaciju bolesnika, a njihovo obrazovanje nije dovoljno samo nakon operacije nego se s edukacijom počinje i prije zahvata. Kako bi zdravstvena njega bila uspješna i oporavak što brži, medicinska sestra i bolesnik moraju imati suradnički, prijateljski odnos. Važan faktor u liječenju bolesnika i provođenju zdravstvene njege je komunikacija pa treba težiti što boljem razvoju i usavršavanju komunikacijskih vještina između medicinske sestre/tehničara i bolesnika.</p>

ZADATAK URUČEN	01.07.2020.	POTPIS MENTORA	
			

Predgovor

Zahvaljujem svom mentoru izv.prof.dr.sc. Karlu Houru na pomoći pri odabiru teme, na svim savjetima, sugestijama i smjernicama u procesu pisanja ovoga rada.

Zahvaljujem svojoj obitelji na pruženoj podršci i motivaciji, savjetima i ohrabrenju kroz sve godine mojeg obrazovanja.

Sažetak

Križobolja i lumboishijalgija smatraju se bolešću današnjice. Čak 26% radno sposobne populacije u Hrvatskoj godišnje posjeti liječnika zbog bolova u kralješnici [1]. Najčešći su uzroci križobolje degenerativne promjene lumbalne kralježnice, i to intervertebralnog diska.

Simptomatska hernija intervertebralnog diska slabinske kralježnice javlja se u 3 do 4% populacije, a najčešće se pojavljuje u starosnoj dobi od 30 do 50 godina [2]. Duplo češće se javlja kod muškaraca nego kod žena.

Postoje tri načina liječenja hernije diska; konzervativno liječenje, liječenje minimalno invazivnim intervencijama te kirurško liječenje. Osnovni cilj liječenja je hitno smanjiti upalu, a time i bol, održati normalnu pokretljivost kralježnice i vratiti funkciju oštećenih živčanih korijena. U većini slučajeva hernijacija diska se liječi lijekovima i fizikalnom terapijom te edukacijom bolesnika. Praćenjem stanja bolesnika, uočeno je da se nakon tri mjeseca takve terapije kod 75% bolesnika bilježi poboljšanje.

Kada konzervativne metode liječenja te minimalno invazivni postupci nisu djelotvorni, primjenjuju se kirurške metode. Posljednjih dvadesetak godina razvile su se minimalno invazivne kirurške metode cilj kojih je očuvanje mišića kao glavnih stabilizatora kralježnice, a koji su klasičnim pristupima bili značajno oštećeni.

Medicinske sestre/tehničari važan su dio tima u liječenju bolesnika koji boluju od bolesti kralježnice. Zdravstvena njega takvih bolesnika zahtijeva, prvenstveno, dobru edukaciju sestrinskog kadra, trajno učenje i usavršavanje u skladu s napretkom u liječenju minimalno invazivnim metodama. Veliki je naglasak stavljen na edukaciju bolesnika, a njihovo obrazovanje nije dovoljno samo nakon operacije nego se s edukacijom počinje i prije zahvata.

Kako bi zdravstvena njega bila uspješna i oporavak što brži, medicinska sestra i bolesnik moraju imati suradnički, prijateljski odnos. Važan faktor u liječenju bolesnika i provođenju zdravstvene njege je komunikacija pa treba težiti što boljem razvoju i usavršavanju komunikacijskih vještina između medicinske sestre/tehničara i bolesnika.

Ključne riječi: hernija diska, bol, minimalno invazivni zahvati, medicinska sestra

Summary

Low back pain is very common disease of modern time. As many as 26% of the working-age population in Croatia visit doctor annually for spinal pain [1]. The most common causes of back pain are degenerative changes of the lumbar spine with degenerative disc disease been the most common. Hernia of the disc in the lumbar spine occurs in 3 to 4% of the population and most often occurs in the age range of 30 to 50 years [2].

There are three ways to treat disc herniation, conservative treatment, minimally invasive treatment and surgical treatment. In terms of conservative treatment, the primary goal of treatment is to reduce inflammation urgently, and time and pain, maintain normal spinal motility and restore function of damaged nerve roots. In most cases, disc herniation is treated with medication and physical therapy, and patient education.

After three months of conservative therapy, an improvement was observed in 75% of patients. When conservative treatment methods are not effective, one must apply surgical techniques. In the last couple of decades, minimally invasive methods have been developed to preserve nerves and muscles, a major disadvantage of classic surgery.

Nurses are an important part of the team in the treatment of patients suffering from spinal diseases. The health care of such patients requires, primarily, good nursing education, continuous learning and improvement in accordance with the progress and treatment of minimally invasive methods. Much emphasis has been placed on patient education before and after surgery.

For successful patient health care and his quick recovery the nurse and the patient must have a collaborative, friendly relationship. The most important factor in treating patients and provoking health care is communication and nurses should strive for its best possible development and improvement.

Keywords: *disc herniation, pain, minimally invasive procedures, nurse*

Popis korištenih kratica

VAS – vizualno – analogna skala za procjenu boli

ODI – Oswestryev indeks invalidnosti – upitnik za procjenu boli u kralješnici

RTG – rendgen

MSCT/CT – višeslojna kompjutorizirana tomografija/kompjutorizirana tomografija

MR – magnetska rezonancija

EMG – elektromiografija

PLDD – perkutana laserska dekompresija diska

METRx[®] – sustav tubularnih retraktora proizvođača Medtronic

SED – selektivna endoskopska diskektomija

Sadržaj

1.	Uvod.....	1
2.	Anatomija i fiziologija kralješnice.....	3
2.1.	Anatomija kralješnice.....	3
2.1.1.	Skupine kralješaka.....	4
2.1.2.	Intervertebralni diskovi.....	6
2.2.	Funkcija kralješnice.....	6
3.	Hernija intervertebralnog diska.....	7
3.1.	Rizični faktori za nastanak hernije intervertebralnog diska.....	7
3.2.	Nastanak hernije intervertebralnog diska.....	8
3.3.	Znakovi bolesti.....	9
3.3.1.	Znakovi hernije diska u lumbalnoj kralježnici.....	9
3.3.2.	Kronična hernija diska.....	11
3.3.3.	Hernija intervertebralnog diska kao posljedica sportskih aktivnosti.....	11
3.4.	Dijagnoza hernije diska.....	12
3.5.	Liječenje hernije diska.....	12
4.	Minimalno invazivne operacije hernije diska.....	14
4.1.	Prednosti minimalno invazivnih operacija:.....	14
4.2.	Vrste minimalno invazivnih operacija.....	14
4.2.1.	Procedure nukleoplastike.....	14
4.3.	Minimalno invazivne endoskopske operacije u liječenju hernije diska.....	16
4.3.1.	Interlaminarna endoskopska discektomija.....	17
4.3.2.	Transforaminalna endoskopska discektomija.....	17
4.3.3.	Mikrodiscektomije.....	19
5.	Intervencije medicinske sestre/tehničara kod minimalno invazivnih kirurških zahvata.....	20
5.1.	Prijam bolesnika.....	20
5.2.	Priprema bolesnika.....	20
5.3.	Edukacija bolesnika.....	21
5.4.	Nadzor i otpust bolesnika.....	22
5.5.	Intervencije medicinske sestre/tehničara po dolasku bolesnika iz operacijske dvorane u sobu.....	22
6.	Zaključak.....	24
7.	Literatura.....	25

1. Uvod

Zbog ubrzanog te sjedilačkog načina života u današnje je vrijeme sve veća pojavnost različitih somatskih bolesti među populacijom. Među najčešće bolesti svrstavaju se bolesti lokomotornog sustava, točnije, bolesti kralježnice.

Križobolju se smatra bolešću današnjice. Čak 26% radno sposobne populacije u Hrvatskoj godišnje posjeti liječnika zbog bolova u kralješnici [1]. Najčešći čimbenici koji pogoduju nastanku križobolje su, sjedilački način života, neprilagođeno radno mjesto, dizanje tereta iz prignutog položaja, premalo kretanja, prekomjerna tjelesna težina te pušenje. Najčešći su uzroci križobolje degenerativne promjene slabinske kralježnice, a među njima su najčešće degenerativne promjene intervertebralnog diska. Sama vanjska ovojnica intervertebralnog diska može biti uzrok križobolje ali križobolju može uzrokovati i ispupčenje diska koji posljedično pritišće na živčane strukture u spinalnom kanalu. Osim degenerativnih promjena na intervertebralnom disku, bol mogu izazvati degenerativne promjene malih zglobova, kao i tetiva, ligamenata te mišića duž kralježnice [1].

Simptomatska hernija diska slabinske kralježnice javlja se u 3 do 4% populacije a najčešće se pojavljuje u starosnoj dobi od 30 do 50 godina [2.,3,].

Simptomatska hernija diska bolest je današnjice i najčešći je uzrok neurokirurških operacija na slabinskoj kralježnici. U tom segmentu nastaje najveći broj hernijacija intervertebralnog diska. Simptomatologija ovisi o položaju hernije diska, njezinoj veličini te intenzitetu razvoja upale kao i mehaničkom pritisku na živčane strukture [4].

Hernija diska uobičajeno se prvo započinje liječiti konzervativno, odnosno fizikalnom terapijom i lijekovima. Nakon neuspješnog konzervativnog liječenja bolesnicima se preporučaju minimalno invazivne intervencije među kojima su najčešće epiduralne steroidne injekcije. Tek nakon neuspjelog liječenja ovim minimalno invazivnim intervencijama postavlja se indikacija za operativni zahvat. Kirurških zahvata ima nekoliko vrsta pa je za svakog pojedinog bolesnika važan adekvatan odabir pravovaljane kirurške metode [4].

Napretkom čovječanstva došlo je i do velikih napredaka u medicini, a pogotovo u neurokirurgiji. Tako su teški, rizični i izuzetno invazivni operativni zahvati postali rutinski, minimalno invazivni i sa sve manje neugodnih posljedica za bolesnike. Pozitivne strane takvih zahvata su kraći boravak u bolnici, smanjenje boli kod bolesnika te smanjenje intrahospitalnih infekcija. Nakon minimalno invazivnih operacija kralježnice bolesnici se brže oporavljaju te se brže vraćaju svojim starim životnim aktivnostima i navikama poboljšavajući si tako kvalitetu života.

Postoperativna zdravstvena njega bolesnika zahtijeva dobro educiranu medicinsku sestru/tehničara. Medicinska sestra/tehničar skrbi o bolesniku i provodi zdravstvenu njegu od primitka pa sve do njegova otpusta iz bolnice. Utvrđuje potrebe bolesnika, prikuplja potrebne podatke, analizira ih i postavlja sestrinske dijagnoze koje prema planu zdravstvene njege provodi [4].

Kompetencije medicinskih sestara su vrlo kompleksne, važne i opsežne. Osim dobre edukacije i iskustva, potrebno im je strpljenje, empatija, sposobnost aktivnog slušanja, iskrenost, asertivnost, marljivost, upornost, odlučnost i spremnost za rad. Intervencije medicinske sestre/tehničara nakon operativnog zahvata (ali i prije njega) od velikog su značaja za bolesnika jer mu osiguravaju zadovoljavanje osnovnih ljudskih potreba te što ranije postizanje zadovoljavajuće kvalitete života.

Dobra educiranost medicinskih sestara i tehničara, te njihova spretnost, bolesniku ulijevaju povjerenje, na njih djeluju ohrabrujuće i pozitivno. Medicinske sestre/tehničari su ti koji najviše vremena provedu s bolesnikom i oni su glavni edukatori; oni će najbolje prenijeti znanje bolesniku o načinu života nakon operativnog zahvata. Bolesnike nije dovoljno educirati poslije kirurškog zahvata nego se s edukacijom treba krenuti i prije same operacije.

Kako bi zdravstvena njega bila uspješna i oporavak što brži, medicinska sestra i bolesnik moraju imati suradnički, prijateljski odnos. Najvažniji faktor u liječenju bolesnika i provođenju zdravstvene njege je komunikacija, kako između svih suradnika u timu, tako i između medicinske sestre i bolesnika. Važno je raditi na komunikacijskim vještinama kako bi se što bolje djelovalo na bolesnike.

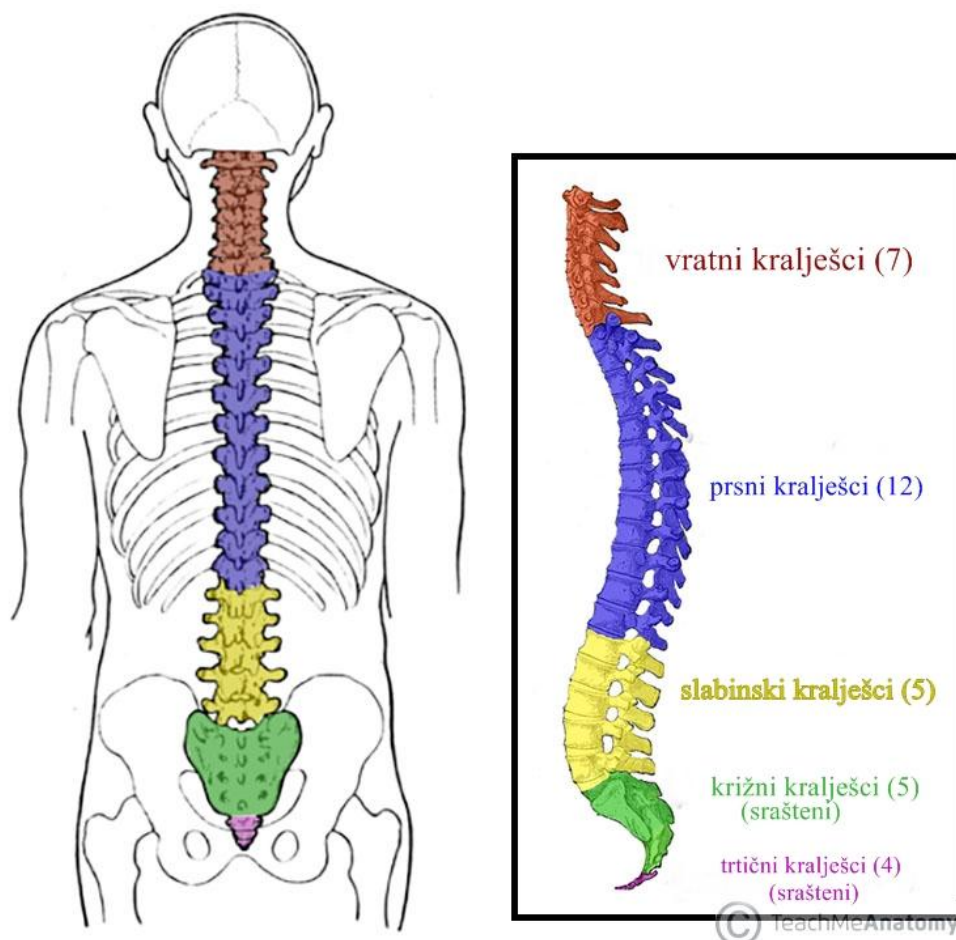
2. Anatomija i fiziologija kralješnice

Kostur trupa dijeli se na prednju i stražnju stranu. S prednje strane, na gornjem dijelu, se nalazi prsni koš, a na donjem dijelu se nalazi zdjelica. Na stražnjoj strani kostura trupa nalazi se koštana osnovica koju čini kralješnica [5].

2.1. Anatomija kralješnice

Kralješnica, *columna vertebralis*, os je čovječjeg kostura, pa time i cijelog tijela [6]. To je šuplji koštani sklop koji poput stupa tvori čvrstu, ali gibljivu tjelesnu osovinu. Kralješnicu oblikuju 32, odnosno 33 kralješka, a to su:

- 7 vratnih,
- 12 prsnih,
- 5 slabinskih,
- 5 križnih i
- 3 ili 4 trtična [5].

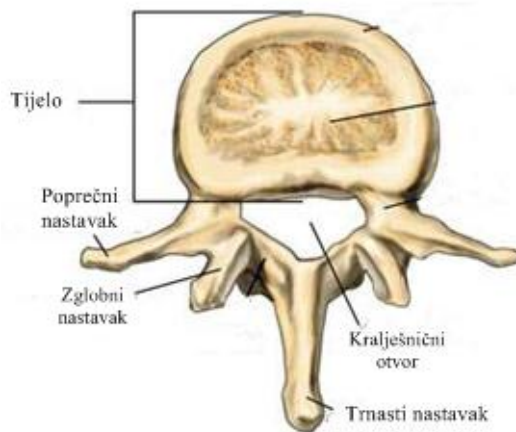


Slika 2.1.1. Skupine kralješka

(preuzeto s: <https://teachmeanatomy.info/back/bones/vertebral-column/>)

Kralješci, *vertebrae*, ustrojeni su poput kratkih kostiju i svaki je kralješak nepravilna kost s valjkastim tijelom, *corpus*. Oblik tijela vratnih kralješaka uglavnom je poprečno jajolik, u prsnih je trokutast, u donjih prsnih i gornjih slabinskih postaje okrugao, a u donjih slabinskih kralješaka je bubrežastog oblika. Veličina tijela kralješaka povećava se prema dolje sve do gornjih križnih kralješaka. Na stražnjoj strani kralješka nalazi se luk, *arcus*, koji okružuje kralješnički otvor, *foramen vertebrale*. Slaganjem kralješaka u niz, svi kralješnički otvori oblikuju kralješničku cijev, *canalis vertebralis*, u kojoj je smještena kralješnička moždina [5].

Luk kralješka ima sedam nastavaka a to su: dva zglobna nastavak, *processus articulares*, koji su postavljeni prema gore i dva prema dolje na početku luka. U stranu su usmjereni lijevi i desni poprečni nastavak, *processus transversus*, a straga strši trnasti nastavak, *processus spinosus* [5].



Slika 2.1.2. Dijelovi kralješka

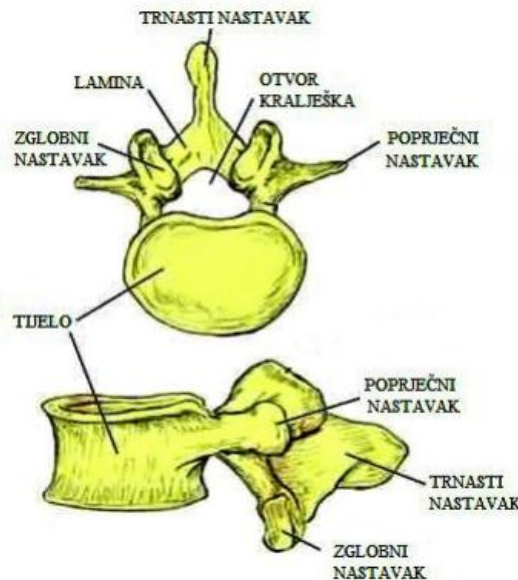
(preuzeto s: <https://www.southeasternspine.com/spinal-procedures-treatments/spinal-anatomy-and-conditions/anatomy-of-the-spin/>)

2.1.1. Skupine kralješaka

Kralješnica se sastoji od 32 ili 33 kralješka koji su podijeljeni u skupine. Prvu skupinu čine vratni kralješci, zatim slijede prsni kralješci, a na njih se nastavljaju slabinski kralješci. Na slabinske pak se kralješke nastavljaju križni. Posljednju skupinu čine trtični kralješci.

Slabinski kralješci, *vertebrae lumbales*, najveća su skupina kralješaka. Ima ih pet i vrlo su krupni jer preuzimaju težinu cijeloga gornjeg dijela tijela. Peti slabinski kralješak je najveći [5,6]. Slabinski kralješci nemaju karakteristična obilježja drugih kralješaka. Oni imaju velika tijela koja izgledom podsjećaju na bubreg. Kao kod vratnih kralješaka, tako je i kod lumbalnih

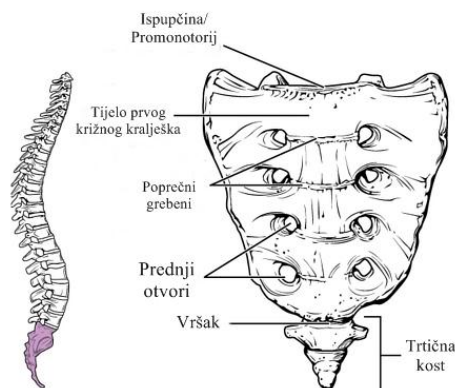
kralješka kralježnični otvor, *foramen vertebrale*, trokutastog oblika. Što se tiče trnastih nastavaka na lumbalnim kralješcima, oni su za razliku od trnastih nastavaka prsnih kralješka kraći. Zbog svoje veličine i orijentacije lumbalni kralješci omogućuju klinički pristup kralježničnom kanalu i leđnoj moždini [7].



Slika 2.1.3. Ustroj i građa slabinskog kralješka

(preuzeto s: <https://repozitorij.mefst.unist.hr/islandora/object/mefst:408/preview>)

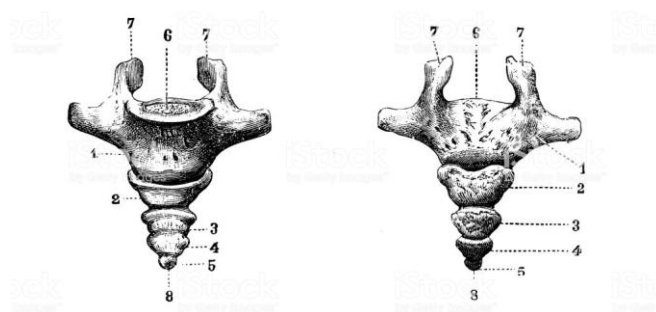
Što se tiče križnih, odnosno sakralnih kralješka, *vertebrae sacrales*, njih 5 je međusobno srašteno i zajedno čine križnu kost, *os sacrum*. Križna je kost trokutasta oblika, ima udubljenu i glatku prednju stranu te izbočenu i neravno stražnju stranu na kojoj su izbočeni grebeni koji su nastali stapanjem zglobnih nastavaka [5].



Slika 2.1.4. Križna kost

(preuzeto s: <https://radiopaedia.org/articles/sacrum>)

Na donji kraj križne kosti nastavlja se trtična kost, os *coccygis*, koju tvori četiri ili pet zakržljalih košćica. Najgornja je pomično spojena s križnom kosti, dok ostale košćice srastu tijekom života [5].

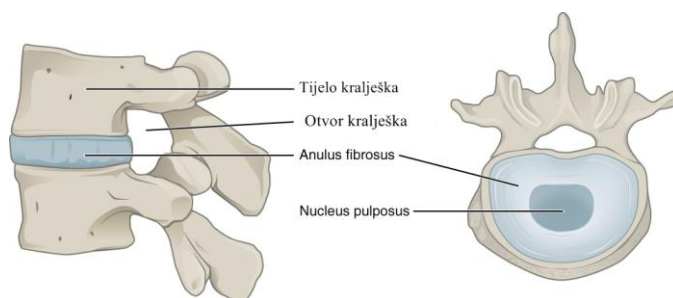


Slika 2.1.5. Trtična kost

(preuzeto s: <https://www.istockphoto.com/vector/antique-illustration-of-human-body-anatomy-bones-coccyx-gm1073583622-287391029>)

2.1.2. Intervertebralni diskovi

Između svakog kralješka nalazi se disk koji djeluje slično amortizeru u mirovanju i tijekom aktivnosti. Diskovi također služe za odvajanje kralježaka koji stvaraju prirodne prolaze s obje strane kralježnice za živčane korijene. Svaki je disk sastavljen od žilavog vanjskog sloja koji se naziva *annulus fibrosus* i unutarnjeg sloja nalik na gel nazvanog *nucleus pulposus* [8].



Slika 2.1.6. Prikaz i dijelovi intervertebralnog diska

(preuzeto s: https://en.wikipedia.org/wiki/Intervertebral_disc)

2.2. Funkcija kralježnice

Četiri su osnovne funkcije kralježnice. Prva funkcija kralježnice je zaštitna – ona zatvara i štiti leđnu moždinu unutar kralježničkog kanala. Sljedeća funkcija kralježnice je potporna – nosi težinu cijelog gornjeg dijela tijela. Isto tako, kralježnica ima funkciju osovine – ona tvori središnju os tijela. Osim toga, kralježnica ima i ulogu i držanju i kretanju tijela [7].

3. Hernija intervertebralnog diska

Hernija diska jedna je od najčešćih stanja među degenerativnim bolestima kralješnice. Karakterizirana je prodorom jezgre intervertebralnog diska prema moždinskom kanalu, što za posljedicu ima kompresiju korijena moždinskih živaca ili kralježničke moždine. Prema lokalizaciji može se pojaviti na svim razinama kralješnice, ali zbog dinamičkih sila najčešće su oštećeni diskusi na razinama četvrtog i petog slabinskog kralješka (L4/L5), te petog slabinskog i prvog križnog (L5/S1) i to u 95% slučajeva [9].

Diskus hernija predstavlja ispupčenje ili hernijaciju diskusa prema kanalu leđne moždine s posljedičnim pritiskom na okolne strukture, ligamente, živce ili leđnu moždinu. Hernija diska može biti smještena straga u sredini (dorzomedijalno) i tada je pritisnuta leđna moždina ili njeni prolazeći živci za niže razine, straga periferno lijevo ili desno (dorzolateralno), kada su pritisnuti korijeni prolazećih živaca koji izlaze na razini ispod.[10]. Hernija diska također može biti smještena u intervertebralnom otvoru ili s njegove vanjske strane. U oba navedena slučaja pritisnut je izlazeći živac.

Najvažniji rizični čimbenici za oštećenje intervertebralnog diska su mehaničke sile i pritisak koji trpe poglavito donji slabinski diskusi. Zbog toga hernijacije diskusa najčešće nastaju kod poslova vezanih uz naglo dizanje ili prenošenje teškog tereta. Međutim i dugotrajni pritisak, zbog poslova koji zahtijevaju dugo i prisilno sjedanje, kao kod vozača ili službenika, također dovode do trošenja diskusa [10].

Hernija intervertebralnog diska može nastati i kao posljedica povećanog mehaničkog pritiska na kralješke zbog traume, bavljenja sportom, teškog fizičkog rada, prekomjerne tjelesne težine, dobi, deformacija kralješnice ili kao posljedica genetske predispozicije [9].

Kada je kralježnica ravna, kao što je u ležećem ili stojećem položaju, unutarnji tlak diska je izjednačen. U sjedećem položaju i kod dizanja tereta tlak se povećava. Tada je disk nepravilno opterećen i dolazi do pucanja i ispupčenja [10].

3.1. Rizični faktori za nastanak hernije intervertebralnog diska

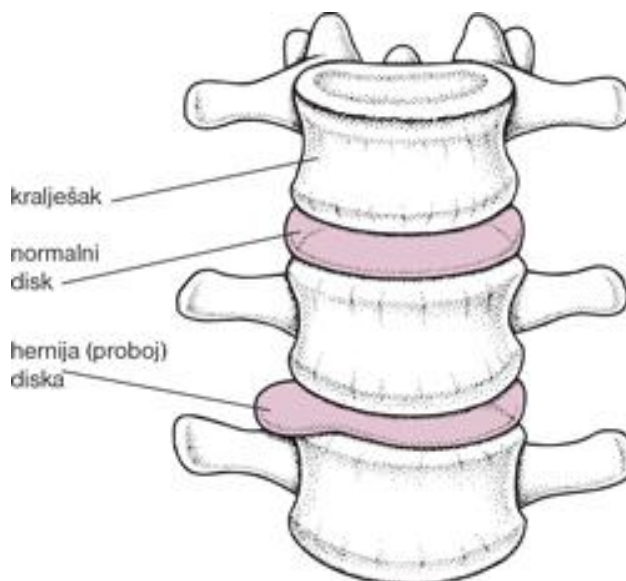
- **godine života** - hernije intervertebralnog diska najčešće se javljaju u radno sposobnih ljudi između 35. i 55. godine života jer su ljudi u tom razdoblju najaktivniji. Ta se granica sve više pomiče prema starijoj životnoj dobi zbog produljenja životnog vijeka i aktivne starosti[10].
- **nasljedni faktori** - mnoga istraživanja su dokazala da nasljeđe igra značajnu ulogu u pojavljivanju ove bolesti [11].

- **nepravilan stav tijela** - u uspravnom položaju kao posljedica slabosti mišića, deformacije kralježnice, kao što su kifoza, skolioza, ali i kraća noga, deformacija stopala, nepravilno opterećuju disk tijekom života i predstavljaju čimbenik rizika za razvoj degenerativne bolesti intervertebralnog diskusa [10].
- **sjedilački način života** potiče dugotrajno i nepravilno opterećenje najugroženijih diskusa u donjem dijelu križa i vrata. Dodatni faktor rizika je i slabost mišića zbog sjedilačkog načina života. [10].
- **povećana tjelesna težina** je dodatno opterećenje za diskus, kako pokazuju rezultati znanstvene studije, posebice u slabinskom dijelu kralježnice, čak i kod vrlo mladih osoba. Ove osobe imaju i dodatni faktor rizika za diskus herniju, a to je slabost mišića [12].
- **pušenje** - od diskus hernije kralježnice češće obolijevaju pušači. Na to ukazuju mnoge studije, a razlog su vjerojatno oštećenja krvnih žila i otežana ishrana svih tkiva, pa tako i diskusa [10, 13,14]
- **bolesnici koji imaju šećernu bolest i liječe se inzulinom** često za posljedicu imaju oštećenu cirkulaciju što otežava normalnu ishranu diskusa i pospješuje njihovu degeneraciju [10].

3.2. Nastanak hernije intervertebralnog diska

Smatra se da je temeljni uzrok degeneracije diska nedovoljna prehrana tkiva diska zbog nedostatne opskrbe krvlju. Naime, sam disk nema vlastite krvne žile, nego se hrani preko hrskavičnog sloja na površini svakog kralješka. Mehaničkim oštećenjem hrskavice vrlo rano dolazi do poremećaja prehrane i oštećenja tkiva diska. Tako oštećen disk gubi elastičnost i druga mehanička svojstva zaštitnog prstena (*anulus fibrosus*) zbog čega se u trenucima povećanog tlaka deformira ili pukne, a *nucleus pulposus* se ispupči i pritisne okolne strukture. Mehanički pritisak izbočenog dijela diska podražuje i inervira živčane završetke koji prenose bol. Istovremeno na mjestu pritiska dolazi do kemijske reakcije i aktivacije tvari koje potiču upalu i umnažanje tkiva na lokalnoj razini. Na mjestu mehaničkog pritiska nastaje velika oteklina koja dodatno vrši pritisak. Upala se nakon toga prenosi na živčani korijen i njegovu ovojnicu. Zbog toga je bol u početku lokalna, izazvana tvarima koje nastaju na mjestu ozljede tkiva diska. Kasnije se bol širi duž živca i zahvaća područje prema nozi, glavi ili rukama, ovisno o mjestu pritiska diska. Ako bolni podražaji traju dugo, mogu nastati promjene na mozgu i tada bol postaje kronična i može izazvati psihičke promjene i umanjiti kvalitetu života oboljele osobe. Kod jačeg pritiska na živac nastaju oštećenja provođenja impulsa za upravljanje mišićima s posljedičnom slabošću mišića ili poremećajem kontrole pražnjenja mjehura i crijeva. Sam disk

starenjem može okoštati te zajedno s koštanim izraštajima na rubovima kralježaka i zglobovima dovesti do sužavanja kralješničkog kanala s trajnim oštećenjem kralješničke moždine ili živaca [15, 16, 17].



Slika 3.1.1. Prikaz normalnog diska i hernijacije diska

(preuzeto s: <http://www.ms-d-prirucnici.placebo.hr/msd-za-pacijente/bolesti-mozga-i-zivcanog-sustava/poremecaji-kraljesnicne-mozdine/hernija-diska>)

3.3. Znakovi bolesti

Znakovi bolesti su vrlo različiti i ovise o mjestu gdje je nastala hernija diska (vratni, grudni ili slabinski dio kralješnice), odnosno o mjestu i dubini pritiska diska na okolne strukture u kralješnici. Bolest može biti akutna ili kronična [10].

3.3.1. Znakovi hernije diska u lumbalnoj kralježnici

Većina hernija intervertebralnog diska nalazi se u slabinskoj kralježnici i obično zahvaća korijene spinalnih živaca koji idu samo u jednu nogu. U takvim se slučajevima i bol širi u dio noge koji inervira zahvaćeni spinalni živac pa za takvu bol kažemo da ima dermatomalnu raspodjelu. Hernije diska u donjem dijelu leđa mogu uzrokovati i slabost mišića nogu pa osoba može imati teškoće u podizanju ili spuštanju stopala ili proksimalnog dijela noge. Hernija diska koja je vrlo velika i smještena u središtu kralješničkog kanala može zahvatiti živce koji upravljaju funkcijom crijeva i mokraćnog mjehura oštećujući sposobnost pražnjenja stolice i mokrenja i zahtijevajući hitnu medicinsku pomoć [18].

Bol pri herniji diska je obično jača pri pokretanju i mogu je pojačati kašalj, smijeh, mokrenje ili napinjanje pri pražnjenju stolice. Mogu se javiti smanjena osjetljivost nogu, stopala i nožnih prstiju. Simptomi mogu nastati naglo, spontano nestati i javljati se u razmacima ili mogu biti stalni i dugotrajni [18].

Bolest obično počinje povremenim bolovima u lumbalnom dijelu kralješnice, koji se pogoršavaju na pokret, traju do desetak dana, a mogu spontano prestati i bez liječenja. Bol se i tada može širiti prema stražnjici, uz minimalne osjete u nozi, zbog čega ostaje neprepoznata. [10]. Hernija diska slabinske kralježnice javlja se u 3 do 4 posto populacije, a najčešće se pojavljuje u starosnoj dobi od 30 do 50 godina [2].

Da hernija diska utječe na kvalitetu života oboljelih pokazalo je i istraživanje iz 2015. godine [19]. Cilj provedenog istraživanja bio je utvrditi utječe li bol koja je uzrokovana hernijom diska na obavljanje svakodnevnih aktivnosti i na kvalitetu spavanja. Kao metoda istraživanja korištene su vizualna analogna skala (VAS), Oswestryjev indeks invalidnosti ¹(ODI) i Pittsburgh indeks kvalitete spavanja². Rezultati vizualne analogne skale i indeksa invalidnosti povećavali su se s godinama, a najveća razina boli uočena je prilikom dizanja utega (67,6%), hodanja (48,1%) i stajanja (50,7%). Rezultati su pokazali da u bolesnika s hernijom lumbalnog diska, na onesposobljenost u svakodnevnom životu i kvaliteti spavanja izravno utječu bolovi u donjem dijelu leđa i da se oni povećavaju s povećanjem intenziteta boli [19].

1. Osnovne značajke boli kod radikulopatije:

- nastaje naglo, pojačava se tokom dana kada disk ima najveći intradiskalni tlak ili kod određenih pokreta, kao što su: naglo dizanje tereta, nagla rotacija tijela ili ulazak u automobil.

¹Oswestry indeks invalidnosti (ODI) najčešće je korišten upitnik za mjerenje ishoda za bolove u leđima u bolničkim uvjetima. To je upitnik koji je podijeljen u deset odjeljaka osmišljenih za procjenu ograničenja različitih aktivnosti svakodnevnog života.

² Pittsburgh indeks kvaliteta spavanja (PSQI) je instrument koji se koristi za mjerenje kvalitete i obrazaca spavanja u starijih odraslih osoba.

Rijetko se bol može pojaviti i postupno:

- širi se od kralješnice prema nozi do prstiju, a može biti jednostrana ili obostrana, stalna ili povremena,
- praćena je prisilnim položajem tijela i jakim spazmom mišića
- pogoršava se kod dugotrajnog sjedenja ili stajanja, savijanja ili rotacije trupa
- naglo se pojačava kod kašljanja, kihanja ili naprezanja
- može se smiriti ležanjem u rasterećenom položaju, a ponekad i hodanjem [10].

2. Sindrom caude equine

To je vrlo rijetka komplikacija hernije diska. Nastaje zbog pritiska diska na živce koji upravljaju kontrolom sfinktera te dolazi do poremećaja kontrole pražnjenja mjehura i crijeva – takozvani sindrom *caude equine*. Osim boli u križima i duž nogu, javljaju se i trnci i neosjetljivost oko analnog otvora i genitalija, a javlja se i disfunkcija crijeva, mokraćnog mjehura i seksualne poteškoće te slabost donjih udova [10, 20].

3.3.2. Kronična hernija diska

Ako bolest traje dulje od šest mjeseci, dolazi do kronične faze hernije diska koju karakteriziraju:

- stalna bol u određenom dijelu kralježnice koja se pogoršava kod pokreta ili nezgodnog položaja
- bol je blaga do srednje jaka: na vizualnoj skali za bol do ocjene 5
- trajni ili povremeni trnci u šakama ili stopalima, ovisno o razini hernije diska
- psihičke smetnje poput depresije zbog kronične boli
- smanjena radna sposobnost
- poremećeni socijalni kontakti i kvaliteta života [10].

3.3.3. Hernija intervertebralnog diska kao posljedica sportskih aktivnosti

Promjene na kralješnici prilikom bavljenja sportskim aktivnostima su izrazito složene, a sama kralješnica je prilikom sportskih aktivnosti izuzetno opterećena. Pri prenošenju opterećenja svaki kralješak je složen opterećen, što znači da osim vučnog i tlačnog opterećenja, na kralješak djeluju i opterećenja savijanja i uvijanja [21].

Prema lokalizaciji kao posljedica sportskih aktivnosti najzastupljenije su hernije intervertebralnog diska slabinskog dijela kralježnice. Sportovi koji najčešće dovode do hernijacije intervertebralnog diska su: nogomet, rukomet, skijanje, veslanje, plivanje, dizanje utega i nepravilno izvođenje vježbi u teretani. Klinički se to očituje kao naglo nastali neurološki ispad, jaka bol, akutno nastala kljenut (pareza n. peroneusa), odnosno razvoj sindroma caude equine [21].

3.4. Dijagnoza hernije diska

Dijagnoza se postavlja na temelju razgovora s bolesnikom, općeg pregleda bolesnika uz ciljani pregled kralježnice, njene pokretljivosti, kao i statusa mišića. Nadalje, raznim testovima liječnici utvrđuju mjesto hernijacije diska i stupanj oštećenja živčanih korijena. Od slikovnih dijagnostičkih metoda, u dijagnostici hernije intervertebralnog diska u današnje se vrijeme najviše koristi magnetska rezonancija. Ranije se više koristila kompjuterizirana tomografija ali ona se u današnje vrijeme više ne koristi u široj kliničkoj uporabi radi nedovoljno jasnog prikaza mekih struktura unutar kralježničkog kanala te radi ionizacijskog zračenja bolesnika tijekom pregleda.

Osim slikovnih pretraga u dijagnosticiranju posljedica hernije diska koriste se i funkcijske pretrage kojima se ispituju oštećenja živaca (elektromiografija – EMG i neurografija - ENC) [10].

Osim klasičnih dijagnostičkih pretraga, u današnje se vrijeme sve više pristupa modernim, minimalno invazivnim dijagnostičkim metodama kojima je cilj točno odrediti izvor boli. Poznato je naime da svaka hernija diska koja se prikaže neuroradiološkim metodama ne mora ujedno biti i klinički manifestna. Prema preporukama Međunarodnog udruženja za intervencije na kralježnici (International Spine Intervention Society – ISIS) anesteziranje spinalnih živaca koristi se kao minimalno invazivna dijagnostička metoda kojom bi se sa sigurnošću moglo odrediti ishodište boli. Ako se klasičnim metodama nije uspjelo utvrditi zbog čega je prisutna bol u kralježnici, ako se ne može odrediti od kuda bol potječe, tada se koriste minimalno invazivne metode. Pod kontrolom rendgena aplicira se anestetik te se na temelju popuštanja boli zaključuje o uzroku i razini ishodišta boli. [10].

3.5. Liječenje hernije diska

Postoje tri načina liječenja hernije diska, konzervativno liječenje, liječenje minimalno invazivnim intervencijama i kirurško liječenje. Što se tiče konzervativnog liječenja, osnovni cilj liječenja je hitno smanjiti upalu, a time i bol, održati normalnu pokretljivost kralježnice i vratiti

funkciju oštećenih živčanih korijena. Ako ne postoji neurološki deficit kao što su sindrom caudae equine ili progresivna motorička slabost, pristupa se konzervativnom liječenju [10].

U većini slučajeva hernijacija diska se liječi lijekovima i fizikalnom terapijom te edukacijom bolesnika [10]. Studije su pokazale da se nakon tri mjeseca takve terapije kod 75% bolesnika bilježi poboljšanje [22].

Liječenje akutne diskus hernije uključuje:

- mirovanje
- lijekove
- fizikalno-terapijske metode
- primjenu ortoze
- edukaciju [10].

Kada konzervativne metode liječenja nisu djelotvorne, moraju se primijeniti kirurške metode. Samo mali broj bolesnika s hernijom diska treba operaciju. Preporučuje se nakon neuspješnog liječenja lijekovima i fizikalnom terapijom u trajanju od četiri do šest mjeseci, u bolesnika s brzim napredovanjem slabosti mišića, kod mijelopatije i sindroma caudae equine, a nakon temeljite obrade i konzultacije sa specijalistom neurokirurgom. Posljednjih dvadesetak godina razvile su se minimalno invazivne metode liječenja hernije diska kako bi se očuvale živčane strukture i mišići koji stabiliziraju kralježnicu, a čije je oštećenje bio glavni nedostatak klasičnih operacija [10].

4. Minimalno invazivne operacije hernije diska

4.1. Prednosti minimalno invazivnih operacija:

- rade se u lokalnoj ili spinalnoj anesteziji
- podobne su za sve oblike hernija diska
- skraćeno je vrijeme boravka u bolnici
- za vrijeme operacije gubi se vrlo malo krvi
- smanjeno je stvaranje ožiljnoga tkiva
- brži je opravak nakon rehabilitacijskih postupaka
- smanjeni su troškovi liječenja [10]

4.2. Vrste minimalno invazivnih operacija

4.2.1. Procedure nukleoplastike

Ovim metodama provode se intervencije na samome disku, odnosno, djeluje se na njegovu pulpoznu jezgru. Intradiskalno se tako može aplicirati laserska energija, RF struja, ozon ili pojedine tvari koje će uzrokovati kemonukleolizu. Uspješnost svih ovih metoda otprilike je podjednaka i niti jedna metoda se nije pokazala superiornijom od druge.

U procedure nukleoplastike spadaju PLLD, koblacija te intradiskalna primjena kemonukleolitičkih tvari.

4.2.2.1. Perkutana laserska dekompresija diska (PLDD)

Ova metoda se temelji na uporabi laserske zrake diodnog lasera jačine 1000J (džula) i snage 12W (vati) te duljine 980nm (nanometara) kojom se denaturira meki dio diska (nucleus pulposus) zbog porasta temperature, a time dolazi do smanjenja tlaka unutar diska. Koristi se samo u slučajevima kada je ostao očuvan fibrozni prsten i stražnji uzdužni ligament. Osim smanjenja tlaka, u disku se stvara stabilan ožiljak koji sprečava novu hernijaciju [10].

PLDD je siguran i relativno uspješan kirurški zahvat kod lumbalne hernije diska. U jednom istraživanju provedenom u Kliničkoj bolnici Sestre milosrdnice u periodu od godinu dana, 91 bolesnik s lumbalnom hernijom diska tretiran je perkutanom laserskom dekompresijom diska dok je 125 bolesnika bilo liječeno mikrodiskektomijom. Cilj provedenog istraživanja je bila evaluacija prednosti procedure perkutane laser disk dekompresije u tretmanu lumbalne hernije

diska naspram otvorenih operacijskih metoda slabinske hernijacije diska. [23]. Kriteriji za sudjelovanje u ispitivanju bili su: odrasla životna dob ispitanika i uznapredovala hernijacija intervertebralnog diska slabinske kralježnice, koja je zahtijevala kirurško liječenje. Bolesnici kojima je urađena perkutana laserska dekompresija diska u 89,6% imali su dobre ili odlične rezultate i bili su zadovoljni uspjehom liječenja. Poslijeoperacijske komplikacije su se pojavile kod 2,5% bolesnika operiranih perkutanom laserskom dekompresijom diska. Broj bolesnika sa komplikacijama koji su liječeni kirurškim putem je znatno veći i iznosi 6,5%. Rezultati provedenoga istraživanja potvrdili su prednosti suvremenih operacijskih metoda liječenja slabinske hernije diska u odnosu na klasične metode liječenja [23].

4.2.2.2. Koblacija

Koblacija je minimalno invazivna procedura koja se koristi kod liječenja bolesnika s progresivnom degeneracijom intervertebralnog diska. Procedura se temelji na tehnologiji koblacije koja koristi radiofrekventnu energiju. Prema nekim autorima, koristi se od 2000. godine [24].

Bipolarna radiofrekventna elektroda se umetne u disk perkutanim pristupom. Elektroda ionizira atome natrija u jezgri, što dovodi do stvaranja visokoenergetskog ionskog plazma polja. Ova plazma razgrađuje intramolekularne veze u jezgri. Za razliku od drugih radiofrekventnih uređaja koji se tempiraju na temperaturi, ovaj se sustav ne oslanja na toplinsku energiju da bi se oslabilo tkivo, pa se izbjegavaju termička oštećenja i karbonizacija tkiva [25].

4.2.2.3. Intradiskalna primjena kemonukleolitičkih tvari

Kao alternativa operativnim zahvatima za liječenje hernije diska, koristi se i intradiskalna primjena kemonukleolitičkih tvari. U početku, za kemonukleolizu se koristio kimopapain, proteolitički enzim koji se dobiva iz biljke papaje [26].

Koncept kemodiskolize ili kemonukleolize prvi je put stekao popularnost kimopapainom, prema nekim autorima, prije četrdesetak godina. No međutim, zbog ozbiljnih neuroloških i anafilaktičkih komplikacija, kimopapain se više ne upotrebljava. Unazad nekoliko godina, kemonukleoliza se izvodi perkutanom primjenom ozona. Smatra se da hernijacija diska uzrokuje bol autoimunom reakcijom kao i pokretanjem oslobađanja citokina. Pretpostavlja se da ozon postiže svoj učinak ne samo kemodiskolizom, već i protuupalnim učinkom sličnim kortikosteroidima. Ova metoda liječenja provodi se pod kontrolom RTGa na način da se igla

uvodi paravertebralnim pristupom u središte diska. Ozon se potom ubrizgava u disk te epiduralni prostor [27].

4.3. Minimalno invazivne endoskopske operacije u liječenju hernije diska

Endoskopske operacije posljednji su trend u razvoju moderne minimalno invazivne kirurgije kralježnice i u grubo možemo reći da su se počele koristiti pred dvadesetak godina [28-30]. One su se razvile po uzoru na laparoskopske minimalno invazivne operacije u abdominalnoj kirurgiji te po uzoru na artroskopske minimalno invazivne operacije u ortopediji [31].

Razvoj endoskopskih pristupa u operacijama kralježnice uvelike je ovisio, i još uvijek u velikoj mjeri ovisi, o razvoju industrije medicinskih instrumenata odnosno samih endoskopskih aparata kroz koje se operativni zahvat izvodi, ali i popratnih mikro instrumenata [31].

Endoskopski pristupi u operacijama slabinske kralježnice u grubo se mogu podijeliti na interlaminarni i transforaminalni. Prema načinu ulaska u intervertebralni disk endoskopski pristupi dijele se na princip iz unutra prema van (engl. *inside-out*), te na onaj izvana prema unutra (engl. *outside-in*) [31].

Odabir endoskopskog pristupa u disk najviše ovisi o karakteristikama ekstrudiranog diska te o kirurgu koji tehniku izvodi. Endoskopske su operacije u početku započele pristupom iznutra prema van s obzirom da je to bio sigurniji pristup. Tim se načinom rada endoskop prvo uvede u disk i krene njegovo odstranjivanje iznutra. Kada se napravi intradiskalna dekompresija, tada se endoskop polako izvlači prema van u epiduralni prostor gdje je potrebno identificirati spinalni korijen koji se onda po potrebi dodatno dekomprimira. [31].

Nastavak na ovu tehniku, a kao logični slijed u nastojanju da se prema disku bude još pošteniji, razvio je Hoogland [32]. Nova tehnika nazvana je tehnika izvana prema unutra jer se endoskopom dolazi u epiduralni prostor i ne ulazi se u intervertebralni disk. Prvo se nakon prolaska kroz žuti ligament identificira korijen spinalnog živca te hernija diska, a potom se samo mikro instrumentima ulazi u disk i pod kontrolom oka napravi dekompresija. Količina diska koju je potrebno odstraniti određuje se sukladno nalazu vidljivom na slikama magnetske rezonancije, a iskustveno se smatra da je dekompresija zadovoljavajuće napravljena kada korijen spinalnog živca slobodno pulsira [31].

4.3.1. Interlaminarna endoskopska diskektomija

Interlaminarna endoskopska diskektomija vrlo je slična ranije opisanim operacijama mikrodiskektomije kod kojih se koriste tubularni dilatatori. Glavna razlika između mikrodiskektomije kod koje se koriste tubularni dilatatori i potpuno endoskopske operacije je sam medij u kojem se obavlja operacija. Kod endoskopije, operacija se obavlja u vodenom mediju, dok se kod klasične mikrodiskektomije operacija obavlja u suhom mediju, a tubularnim dilatatorima postignut je samo minimalno invazivniji pristup. O mediju u kojem se obavlja operacija ovise i potencijalne komplikacije. S obzirom da se tijekom endoskopije koristi vodeni medij postoperativne infekcije su puno rjeđe u odnosu na klasične operacije jer se rana cijelo vrijeme ispire s tekućinom. [31].

Druga prednost endoskopije, odnosno izvođenja operacije u vodenom mediju je i manje postoperativno stvaranje ožiljaka s obzirom da se krvarenje u vodenom mediju u cijelosti ispere. Prednost je operacije u suhom mediju da se likvoreja lakše uočava i zaustavlja [31].

Interlaminarna endoskopska diskektomija najčešće se izvodi na razini L5-S1 s obzirom da je širina žutog ligamenta odnosno prostora između dviju lamina najveća [33]. Metoda se međutim može koristiti na bilo kojoj razini.

Bolesnik leži u položaju na trbuhu na operacijskom stolu u rasteretnom jastuku kako bi se smanjio pritisak na trbušne krvne žile i posljedično smanjila mogućnost intraoperativnog krvarenja. Kao i kod transforaminalnih endoskopskih pristupa, operacija se izvodi pod kontrolom RTG-a. Označavanje ulaznog mjesta na koži vrši se s RTG-om u čistoj AP projekciji bez odmaka u kranio-kaudalnom smjeru točno iznad žutog ligamenta. Nakon incizije kože prvo se pod kontrolom RTG-a u profilnoj projekciji kroz mišić postavlja dilatator. Preko dilatatora se postavi radni kanal, a nakon toga se uvodi endoskop [31].

Posebno se mikro instrumentima pod kontrolom oka uklanja žuti ligament te se po potrebi brusi kaudalni dio lamine L5 ili kranijalni dio lamine S1 kako bi se pristupilo u spinalni kanal. Nakon verifikacije duralne vreće ista se lagano dislocira koristeći radni kanal te se prikazuje korijen spinalnog živca. Slijedi preparacija i prikaz hernije diska te njezino odstranjivanje kako bi se učinila dekompresija i uklonio najčešći uzrok lumboishialgije. Bolesnici se nakon opservacije od nekoliko sati otpuštaju u kućnu njegu [31].

4.3.2. Transforaminalna endoskopska diskektomija

Tijekom transforaminalne endoskopske diskektomije u spinalni se kanal ulazi kroz prirodni koštani otvor odnosno kroz neuralni foramen. Ovim se načinom na najpoštedniji način i s

minimalno odstranjenja kosti dolazi do hernije diska koja bolesnicima uzrokuje lumbosialgiju. Osim već opisanih prednosti pred klasičnim operacijama u suhom mediju koje su karakteristične za sve endoskopske operacije, transforaminalni pristup ima i nekoliko važnih prednosti u odnosu na interlaminarni endoskopski pristup [31]. Vrlo važna prednost transforaminalnog pristupa u odnosu na interlaminarni pristup, je činjenica da se transforaminalnim pristupom dolazi u ventralni epiduralni prostor gdje se nalazi patologija. Posljedica ovoga je manja trauma na živčana tkiva jer ne postoji potreba za odmicanjem duralne vreće ili korijena spinalnih živaca što je slučaj kod interlaminarnog pristupa kojim se u spinalni kanala dolazi s dorzalne strane [31]. Ova prednost možda nije toliko bitna na slabinskoj kralježnici gdje se ispod duralne ovojnice nalazi *cauda equina*, ali je od presudne važnosti na grudnoj ili vratnoj kralježnici gdje se ispod dure nalazi kralježnička moždina. Ovisno o kutu pristupa kroz foramen, endoskopskim transforaminalnim operacijama moguće je jednako učinkovito odstraniti hernije diska koje su u razini diska, ali i one koje su karakterizirane kranijalnim ili kaudalnim pomakom sekvestra [34]. Jedina kontraindikacija za transforaminalni pristup je izrazito dorzalno smješten sekvestar diska koji se ovim ventralnim pristupom ne može dohvatiti [31]. Prilikom transforaminalnog pristupa manja je mogućnost ozljede duralne vreće te likvoreje.

Tijekom izvođenja endoskopskih operacija transforaminalnim putem bolesnik leži u položaju na trbuhu na operacijskom stolu u rasteretnom jastuku kako bi se smanjio pritisak na trbušne krvne žile i posljedično smanjila mogućnost intraoperativnog krvarenja. Prvi i vrlo bitan korak prije same operacije je preoperativno planiranje i crtanje mjesta incizije na koži. Preoperativno planiranje vrši se u horizontalnim i sagitalnim projekcijama na preoperativnim snimkama MR slabinske kralježnice [31].

Kada je ulaz na koži definiran te je operacijsko polje oprano i pokriveno spinalnom iglom transforaminalno se ulazi u željeni disk i izvodi se diskografija kontrastom i plavilom. Kontrast služi za prikaz hernije diska na rendgenogramu, a plavilo intraoperativno služi za bolju detekciju degenerativno promijenjenog tkiva diska koje je potrebno ukloniti. Plavilo se veže samo za degenerativno promijenjeni disk te na taj način intraoperacijski pomaže kirurgu pri vizualizaciji istoga [31].

Nakon adekvatnog proširenja foramena i postavljanja radnog kanala i endoskopa pod kontrolom oka se ulazi u spinalni kanal te se po potrebi uklanja ostatak žutog ligamenta i koštani detritus. Odmah potom vizualizira se hernija diska u ventralnom epiduralnom prostoru. Iznad nje se najčešće nalazi korijen spinalnog živca. U ovoj se fazi kreće s uklanjanjem tkiva diska na način da se u isti ulazi kroz već postojeću rupturu na *anulus fibrosusu* ili se minimalni otvor napravi korištenjem male hvatalice. Kada se ukloni svo tkivo diska koje je pritiskalo spinalni korijen isti se vraća na svoje normalno mjesto te se mogu vidjeti njegove pulzacije. Na kraju

operacije slijedi hemostaza te epiduralna aplikacija lokalnog anestetika i kortikosteroida kako bi se bolesnicima ublažila rana postoperativna bol. Na kožni rez plasira se jedan kutani šav, a bolesnik se otpušta u kućnu njegu dva do četiri sata nakon opservacije. Pojedini neurokirurzi bolesnicima ordiniraju lumbalnu ortoza koju je potrebno nositi kroz 6 do 8 tjedana poslije operacije. Svrha je ortoze spriječiti ekscesivne pokrete u slabinskoj kralježnici i u ranom postoperativnom vremenu oporavka spriječiti ponovnu hernijaciju diska [31].

4.3.3. Mikrodiskektomije

Prije više od 70 godina Mixter i Barr detaljno su opisali tehniku diskektomije koja se od tada postupno mijenjala, a uvođenjem mikroskopa u operacijske sale, Yasargil, Casper i Williams opisali su, 40 godina poslije, i mikrokiruršku diskektomiju [35., 36., 37.].

Nakon uvođenja mikrodiskektomije nove se kirurške tehnike stalno razvijaju nastojeći minimalizirati invazivnost. Unatoč tomu što je prošlo nekoliko desetljeća diskektomija slabinske kralježnice i dalje ostaje zlatni standard u liječenju simptomatske hernije diska [38].

Klasična kirurška metoda diskektomije u području slabinske kralježnice temelji se na rezu u središnjoj liniji, iznad trnastih nastavaka nakon koje slijedi odvajanje paraspinalne muskulature od spinoznog nastavka i lamina kralježaka. Uz pomoć samostojećih retraktora muskulatura razmakne da bi se vizualizirao žuti ligament. Opisanom tehnikom zabilježeni su visoki postotci u rješavanju radikularne boli (80 – 90%), međutim, u većini slučajeva zaostaje bolnost u području slabinske kralježnice [39].

Danas je mikrodiskektomija „zlatni standard“ operacije hernije diska u kojoj se korištenjem operacijskog mikroskopa precizno uklanjaju svi dijelovi hernije, a sačuva se stabilnost segmenta kralježnice. Tako se smanjuju moguće komplikacije operacije, ubrzava se oporavak bolesnika i skraćuje vrijeme rehabilitacije [40].

Kao podskupine mikrodiskektomije svrstavaju se i METRx mikro-endoskopska diskektomija i SED (selektivna endoskopska diskektomija).

- METRx tubularni sustav za spinalnu kirurgiju manje je invazivna verzija tradicionalne operacije kralježnice u kojem se koristi cijevni retractor pomoću mikrokirurških tehnika kako bi se postigla dekompresija živca i leđne moždine i stabilnost kralježnice [41].
- SED (selektivna endoskopska diskektomija) temelji se na upotrebi posebno dizajniranih endoskopa koji omogućavaju iznimno dobre mogućnosti vizualizacije, a

prednost im je uklanjanje uzroka boli uz očuvanje preostalog zdravog dijela diska [42].

5. Intervencije medicinske sestre/tehničara kod minimalno invazivnih zahvata

Medicinske sestre/tehničari važan su dio tima u liječenju bolesnika koji boluju od bolesti kralježnice. Zdravstvena njega takvih bolesnika zahtijeva, prvenstveno, dobru edukaciju sestričkog kadra, trajno učenje i usavršavanje u skladu s napretkom u liječenju minimalno invazivnim metodama. Medicinska sestra/tehničar su uz bolesnika od samog početka, od trenutka kad bolesnik dolazi u bolničku ustanovu do trenutka kada se nakon zahvata otpušta kući.

Postupci medicinske sestre/tehničara kod minimalno invazivnih postupaka i intervencija na kralježnici obuhvaćaju sljedeće:

- prijam bolesnika
- priprema bolesnika za zahvat
- edukacija bolesnika
- nadzor i otpust bolesnika [43].

5.1. Prijam bolesnika

Kod primitka, medicinska sestra/tehničar upoznaje se s bolesnikom te predstavlja sebe i tim zdravstvenih djelatnika koji će sudjelovati u njegovom liječenju i kasnijem zbrinjavanju [44].

Prilikom primitka u dnevnu bolnicu, medicinska sestra/tehničar identificira bolesnika i provjeri njegove medicinske podatke. U ključnu medicinsku dokumentaciju spada povijest bolesti odnosno indikacija za zahvat te laboratorijski nalazi KKS i PV. Nakon identifikacije bolesnika i provjere njegove medicinske dokumentacije, medicinska sestra pomaže bolesniku pri smještaju u sobu i započinje se s pripremom bolesnika za zahvat [43].

5.2. Priprema bolesnika

Priprema bolesnika za zahvat počinje već prilikom primitka i smještaja. Priprema bolesnika obuhvaća:

- mjerenje vitalnih funkcija (krvni tlak, puls, tjelesna temperatura)

- osiguravanje venskog puta
- procjena intenziteta boli na VAS skali
- primjena lijekova
- antibiotska profilaksa kod zahvata na intervertebralnom disku
- edukacija [43].

Osim fizičke pripreme bolesnika, važna je i dobra psihološka priprema. Svrha je psihološke pripreme osigurati bolesniku najbolju moguću psihološku spremnost za kirurški zahvat. Bolesnik mora osjećati potpuno pouzdanje u osoblje koje sudjeluje u njegovom liječenju [43].

Psihološku pripremu bolesnika za zahvat počinje liječnik koji je postavio indikaciju za provođenje zahvata. On će bolesniku i njegovoj obitelji, ukoliko je nazočna, na razumljiv način objasniti potrebu, važnost i korisnost zahvata, predvidivu dužinu boravka u bolnici, moguće ishode i alternativne metode liječenja, te ga upoznati s mogućim rizicima ili komplikacijama. Već pri samom prijmu na odjel, medicinska sestra, promatrajući bolesnika, nalazi mnogo načina kojima mu može pomoći da se ugodnije osjeća. Medicinska sestra će uključiti bolesnika u planiranje i provedbu zdravstvene njege, što će pridonijeti tomu da on stekne povjerenje, postavlja pitanja, izražava svoju nesigurnost i strah, a sve to pridonosi uspješnoj pripremi za planirani zahvat [43].

5.3. Edukacija bolesnika

Sam proces edukacije bolesnika, medicinska sestra započinje pri primitku, a nastavlja prilikom pripreme za zahvat. Jedna od najvažnijih stavki u edukaciji bolesnika svakako je edukacija o boli. U to spada edukacija o:

- lokalizaciji bola
- trajanju bola
- procjeni razine bola na skali bola
- intenzitetu bola u aktivnosti i mirovanju
- širenju bola
- utjecaju bola na svakodnevne aktivnosti
- načinu vođenja dnevnika bola

Osim toga, bolesnika bi trebalo učiti o nefarmakološkim načinima ublažavanja bola, o njegovom ponašanju nakon zahvata, po povratku kući i povratku njegovim svakodnevnim aktivnostima [43].

5.4. Nadzor i otpust bolesnika

Nakon provedenog zahvata, bolesnika se vraća u prostorije dnevne bolnice gdje se vrši nadzor njegovih vitalnih funkcija (krvni tlak, tjelesna temperatura, procjena boli). U suradnji s bolesnikom vodi se dnevnik bola. Kod vođenja dnevnika bola, važno je da točno i pravovremeno evidentirati pojavu bola. U dnevnik bola, osim općih demografskih podataka, upisuju se i specifični podaci o:

- trajanju boli
- lokalizaciji
- širenju bola u jednu ili obje noge
- intenzitetu bola u pokretu i mirovanju neposredno prije i nakon procedure
- aktivnostima koje bolesnik izbjegava zbog bola
- vrsti dijagnostičke procedure
- vrsti primijenjenog lijeka [43]

Nakon stabilizacije vitalnih znakova, bolesnika se postupno vertikalizira uz povremenu kontrolu vitalnih funkcija i kontinuirano vođenje dnevnika bola [43].

Nakon potvrđenih kriterija otpusta i nakon prikupljene potrebne dokumentacije (otpusno pismo, dnevnik bola), bolesnika se otpušta kući [43].

5.5. Intervencije medicinske sestre/tehničara po dolasku bolesnika iz operacijske dvorane u sobu

- Bolesnika se premješta sa ležećih kolica u krevet i pravilno pozicionira, namješta da mu bude ugodno i što manje bolno.
- U slučaju da je bolesniku hladno potrebno ga je pokriti s dekom i obući da se smanji neugoda.
- Liječnik operater i anesteziolog u pratnji trebaju dati specifične upute medicinskoj sestri/tehničaru za bolesnika.
- Potrebno je procijeniti opće stanje bolesnika, a osobito stanje svijesti. Izmjeriti i dokumentirati vitalne znakove na temperaturnu listu. U slučaju poteškoća sa disanjem, tlakom ili sličnim poteškoćama te psihomotornog nemira intenzivirati opservaciju, češće ga obilaziti, ili pozvati liječnika. Primijeniti ordiniranu terapiju.

- Procijeniti status bola i dati bolesniku propisane analgetike.
- Pokušati u suradnji s bolesnikom naći položaj tijela u kojem ima manje bolova i smetnji.
- Objasniti bolesniku da se ne diže samostalno iz kreveta dok to ne odobri liječnik-operater.
- U dogovoru s liječnikom operaterom bolesnik može ustati već isti ili sljedeći dan uz nadzor medicinske sestre ili fizioterapeuta, a prije dizanja iz kreveta se postavlja lumbalna ortoza i daju se upute o postavljanju iste.
- Medicinska sestra/tehničar ili fizioterapeut educiraju bolesnika kako pravilno izvoditi određene aktivnosti. U prvo vrijeme mu je potrebna pomoć pri dizanju i obavljanju određenih aktivnosti. Treba ga potaknuti da traži potrebnu pomoć. Bolesnikove mogućnosti treba procijeniti, često opservirati, a po potrebi pohvaliti i potaknuti na samostalnost. Opservacija i edukacija je potrebna sve dok ne svlada potrebne aktivnosti.
- Također je bitno sve vrijeme upućivati ga o načinu daljnjeg funkcioniranja u svakodnevnom životu. Medicinska sestra/tehničar educiraju i obitelj bolesnika o tome što smije i može, a što ne smije raditi [44., 45.].

Standardi operativne procedure medicinske sestre/tehničara i povratne informacije uvijek su individualni i povezani s karakteristikama s određenog bolesnika. Cilj je postići njegov najveći mogući stupanj samostalnosti i u tom smjeru se prilagođava proces edukacije. Složenost i vrsta aktivnosti svih članova zdravstvenog tima je promjenjiva i prilagođava se individualnim potrebama bolesnika [44., 45.].

6. Zaključak

Zbog ubrzanog te sjedilačkog načina života u današnje je vrijeme sve veća pojavnost različitih somatskih bolesti među populacijom. Među najčešće bolesti svrstavaju se bolesti lokomotornog sustava, točnije, bolesti kralješnice.

Hernija diska jedna je od najčešćih stanja među degenerativnim bolestima kralješnice. Karakterizirana je prodorom jezgre intervertebralnog diska prema moždinskom kanalu, što za posljedicu ima kompresiju korijena moždinskih živaca ili kralješničke moždine.

Većina hernija diska nalazi se u slabinskoj kralježnici. Postoje tri načina liječenja hernije diska; konzervativno liječenje, liječenje minimalno invazivnim intervencijama i kirurško liječenje.

U većini slučajeva hernijacija diska se liječi lijekovima i fizikalnom terapijom te edukacijom bolesnika. Studije su pokazale da se nakon tri mjeseca takve terapije kod 75% bolesnika bilježi poboljšanje [22]. Kada konzervativne metode liječenja te minimalno invazivne intervencije nisu djelotvorne, moraju se primijeniti kirurške metode. Samo mali broj bolesnika s hernijom diska treba operaciju.

Posljednjih deset godina razvile su se minimalno invazivne metode kako bi se očuvali živci i mišići, što je bio glavni nedostatak klasičnih operacija. U minimalno invazivne metode liječenja hernije diska spadaju: metode nukleoplastike, selektivna endoskopska discektomija te mikrodiscektomije uporabom tubularnih raširivača.

Medicinske sestre važan su dio tima u liječenju bolesnika koji boluju od bolesti kralješnice. Zdravstvena njega takvih bolesnika zahtijeva, prvenstveno, dobru edukaciju sestrinskog kadra, trajno učenje i usavršavanje u skladu s napretkom u medicini. Primjenjujući standarde sestrinske prakse doprinose kvaliteti zdravstvene njege ali i cjelokupne skrbi koja se provodi kod bolesnika s bolestima slabinske kralježnice.

7. Literatura

- [1]. Narodni zdravstveni list. Preuzeto s: <http://www.zzjzpgz.hr/nzl/6/kraljeznica.htm>
(dostupno:20.11.2019.)
- [2]. Preuzeto s: <https://www.akromion.hr/usluge/ortopedija/kraljeznica/kako-se-lijeci-hernija-diska-slabinske-kraljeznice/> (dostupno: 20.11.2019.)
- [3]. Jordon J., Konstantinou K. Herniated lumbar disc. BMJ ClinEvid. 2009. Preuzeto s: <https://www.ncbi.nlm.nih.gov/pmc/articles/PMC2907819/> (dostupno: 15.11.2019.)
- [4]. Potočki K. Protokoli zbrinjavanja bolesnika nakon lumbalne diskektomije. Završni rad. Zdravstveno Veleučilište Zagreb. 2017.
- Preuzeto s: <https://sveznalica.zvu.hr/islandora/object/zvu:1937> (dostupno: 16.11.2019.)
- [5]. P. Keros, M. Pećina, M. Ivančić – Košuta: Temelji anatomije čovjeka. Naklada Naprijed, Zagreb, 1999.
- [6]. I Andreis, D Jalšovec: Anatomija i fiziologija. Školska knjiga. Zagreb, 2009.
- [7].Preuzeto s: <https://teachmeanatomy.info/back/bones/vertebral-column/> (dostupno 18.11.2019)
- [8]. Preuzeto s: <https://www.spineuniverse.com/anatomy/spinal-anatomy-animation> (dostupno: 18.11.2019.)
- [9]. Mokrović H, Širola L., Baričić M. i sur. Endoskopsko liječenje hernije diska. Medicina Fluminensis. Vol.49 No.3.2013.
- Preuzeto s: https://hrcak.srce.hr/index.php?show=clanak&id_clanak_jezik=157635 (dostupno: 16.11.2019.)
- [10]. V. Vrban Tripović: Diskus hernija kralješnice. Priručnik za bolesnike. Hrvatska liga protiv reumatizma. Pula, 2013.

[11]. Kokko LA. Genetic risk factors for lumbar disc disease. *Annals of Medicine*. Vol.34 No.1.2002. Preuzeto s: <https://www.tandfonline.com/doi/abs/10.1080/078538902317338634> (dostupno:20.12.2019.)

[12]. Shiri R., Lalluka T., Karppinen J. Obesity as a risk factor for sciatica:a meta – analysis. *American Journal of Epidemiology*. Vol.179 No.8.2014.

Preuzeto s:<https://academic.oup.com/aje/article/179/8/929/108237> (dostupno: 21.12.2019.)

[13.] Huang W. Qian Y., Rheng K. i sur. Is smoking a risk factor for lumbar disc herniation? *European Spine Journal*. 2016.

Preuzeto s: <https://link.springer.com/article/10.1007/s00586-015-4103-y> (dostupno: 20.12.2019.)

[14.] Shiri R., Falah – Hassani K. The effect of smoking on the risk of sciatica: a meta – analysis. *The American Journal of Medicine*. Vol 129 No.1 2016.

Preuzeto s: <https://www.sciencedirect.com/science/article/abs/pii/S0002934315009055> (dostupno: 20.12.2019.)

[15]. Wheeler AH, Murray DB. Chronic lumbar spine and radicular pain – patophysiology and treatment. *CurrPain Headache Rep*. 2001.

Preuzeto s: <https://www.ncbi.nlm.nih.gov/pubmed/11872180> (dostupno: 17.11.2019.)

[16]. Urban JP., Smith S i sur. Nutrition of intervertebral disc. *Spine*. 2004.

Preuzeto s: <https://www.ncbi.nlm.nih.gov/pubmed/15564919> (dostupno: 20.11.2019.)

[17]. Machado LA i sur. Analgesic effects of treatments for non – specific low back pain: a meta analysis of placebo- controlled randomized trials. *Reumatology*. 2009.

Preuzeto s: <https://www.ncbi.nlm.nih.gov/pubmed/19109315> (dostupno:28.10.2019.)

[18]. Preuzeto s: <http://www.msd-prirucnici.placebo.hr/msd-za-pacijente/bolesti-mozga-i-zivcanog-sustava/poremecaji-kraljesnicne-mozdine/hernija-diska> (dostupno: 10.11.2019.)

[19].Kose G., Tastan S., Temiz NG, Sari M., Izci Y The effect of low back pain on daily activities and Sleep Quality in Patients With Lumbar Disc Herniation. *Journal of Neuroscience Nursing*. 2018.

Preuzeto s:

[https://journals.lww.com/jnnonline/Abstract/2019/08000/The Effect of Low Back Pain on Daily Activities.6.aspx](https://journals.lww.com/jnnonline/Abstract/2019/08000/The_Effect_of_Low_Back_Pain_on_Daily_Activities.6.aspx) (dostupno: 18.10.2019.)

[20]. Woodfield J., Hoeritzauer I., Jamjoom ABA. i sur. Understanding cauda equina syndrome: protocol for a UK multicentre prospective observational cohort study. *BMJ Open*. 2018

Preuzeto s: <https://www.ncbi.nlm.nih.gov/pubmed/30552283> (dostupno: 16.11.2019.)

[21]. Božić B. Rotim K., Subašić A. Hernija i.v. diska kao posljedica sportskih aktivnosti. *Fizikalna i rehabilitacijska medicina*, Vol. 26 No. 3-4, 2014. Preuzeto s: <https://hrcak.srce.hr/142820> (dostupno: 11.11.2019.)

[22]. WHO guidelines on basic training and safety in chiropractic. Geneva, 2005. Preuzeto s: <https://www.who.int/medicines/areas/traditional/Chiro-Guidelines.pdf> (dostupno: 15.11.2019.)

[23]. Rotim K., Saftić R, Lakičević G. Perkutana laser dekompresija – naša iskustva s upotrebom diodnog lasera. *Rad Hrvatske akademije znanosti i umjetnosti. Medicinske znanosti*, No. 504=33, 2009. Preuzeto s: https://hrcak.srce.hr/index.php?show=clanak&id_clanak_jezik=66350 (dostupno: 17.11.2019.)

[24]. Zhu H., Zhou X-Z., Cheng M-H., Shen YX., Dong QR. The efficacy of coblation nucleoplasty for protrusion of lumbar intervertebral disc at a two-year follow-up. *Int Orthop*. 2011. Preuzeto s: <https://www.ncbi.nlm.nih.gov/pmc/articles/PMC3193964/#CR17> (dostupno:20.12.2019.)

[25]. Lehman N. Histologic findings of disc, end plate and neural elements after coblation of nucleus pulposus: an experimental nucleoplasty study. *The Spine Journal*. 2003.

Preuzeto s:

https://www.academia.edu/26330100/Histologic_findings_of_disc_end_plate_and_neural_elements_after_coblation_of_nucleus_pulposus_an_experimental_nucleoplasty_study

(dostupno: 23.12.2019.)

[26]. Alexander DI. Chemonucleolysis as Treatment for Herniated Lumbar Disc. *Can Fam Physician*. 1986. Preuzeto s: <https://www.ncbi.nlm.nih.gov/pmc/articles/PMC2327588/> dostupno:20.12.2019.

[27] Yue JJ., Essig DA. [Laser and Ozone Spinal Decompression. The Comprehensive Treatment of the Aging Spine](#), 2011. Preuzeto s: <https://www.sciencedirect.com/topics/biochemistry-genetics-and-molecular-biology/chemonucleolysis> (dostupno: 21.12.2019.)

[28]. Houra K. i sur. Smjernice za dijagnostiku u liječenje križobolje i lumboishalgije minimalno invazivnim procedurama. Liječnički Vjesnik. Vol. 135 No. 7-8, 2013. Preuzeto s: <https://hrcak.srce.hr/172482> (dostupno: 23.11.2019.)

[29]. Preuzeto s: <https://www.spineintervention.org/> (dostupno: 17.11.2019.)

[30]. Ruetten S., Komp M., Merk H., Godolias G. Full-Endoscopic Interlaminar and Transforaminal Lumbar Discectomy Versus Conventional Microsurgical Technique A Prospective, Randomized, Controlled Study. Spine. 2008. Vol.33 No.9
Preuzeto s: <https://www.spineinstitutenorthwest.com/wp-content/uploads/2011/12/Ruetten-EMD-vs-microdiscectomy2.pdf> (dostupno: 23.12.2019.)

[31]. Detković K. Suvremeni pristup liječenju lumboishalgije minimalno invazivnim metodama. Sveučilište u Zagrebu. Medicinski fakultet, Sveučilišni diplomski studij sestinstva. Diplomski rad. 2018.
Preuzeto s: <https://repositorij.mef.unizg.hr/islandora/object/mef%3A2040/datastream/PDF/view> (dostupno: 6.1.2020.)

[32]. [Schubert M.](#), [Hoogland T.](#) Endoscopic transforaminal nucleotomy with foraminoplasty for lumbar disk herniation. Operative Orthopadie und Traumatologie. 2005.
Preuzeto s: <https://europepmc.org/article/med/16369758> (dostupno:10.1.2020.)

[33]. [Choi KC](#), [Kim JS](#), [Ryu KS](#), [Kang BU](#), [Ahn Y.](#), [Lee SH.](#) Percutaneous endoscopic lumbar discectomy for L5-S1 disc herniation: transforaminal versus interlaminar approach. [Pain Physician](#). 2013. Preuzeto s: <https://www.ncbi.nlm.nih.gov/pubmed/24284840> (dostupno: 10.1.2020.)

[34]. [Ahn Y.](#), [Jang IT.](#), [Kim WK.](#) Transforaminal percutaneous endoscopic lumbar discectomy for very high-grade migrated disc herniation. [ClinNeurolNeurosurg](#). 2016.
Preuzeto s: <https://www.ncbi.nlm.nih.gov/pubmed/27239898> (dostupno: 10.1.2020.)

[35]. Armin SS, Holly LT, Khoo LT. Minimally invasive decompression for lumbar stenosis and disc herniation. Neurosurg Focus 2008

Preuzeto s: <https://www.ncbi.nlm.nih.gov/pubmed/18673040> (dostupno: 16.2.2020.)

[36]. Mixer WJ. Rupture of the lumbar intervertebral disk: an etiologic factor for so-called »sciatic« pain. Ann Surg 1937.

Preuzeto s: <https://www.ncbi.nlm.nih.gov/pmc/articles/PMC1390630/> (dostupno: 16.20.2020.)

[37]. Williams RW. Microlumbar discectomy: a conservative surgical approach to the virgin herniated lumbar disc. Spine 1978.

Preuzeto s: <https://www.ncbi.nlm.nih.gov/pmc/articles/PMC1390630/> (dostupno: 16.2.2020.)

[38]. Riesenburger RI, David CA. Lumbar microdiscectomy and microendoscopic discectomy. Min Inv Ther Allied Technol 2006;15:267–70.

Preuzeto s: <https://www.ncbi.nlm.nih.gov/pubmed/17062400> (dostupno: 1.3.2020.)

[39]. Asch HL, Lewis PJ, Moreland DB i sur. Prospective multiple outcomes study of outpatient lumbar microdiscectomy: should 75–80% success rates be the norm? J Neurosurg 200.

Preuzeto s: <https://www.ncbi.nlm.nih.gov/pubmed/11795712> (dostupno:1.3.2020.)

[40].Preuzeto s: <https://www.svkatarina.hr/centar-izvrsnosti/47/bolesti-kraljeznice/47>
(dostupno:22.11.2019.)

[41]. Preuzeto s: <https://www.specijalna-bolnica-aksis.hr/zahvati/operacije-kraljeznice/>
(dostupno: 17.11.2019.)

[42]. Preuzeto s: <http://www.spine.hr/hernija-intervertebralnog-diska.html>
(dostupno:12.11.2019.)

[43]. Mesar I., Houra K. Postupci medicinske sestre kod minimalno invazivnih intervencija na kralježnici. Nastavni tekstovi. Sveučilište Sjever. 2017.

[44]. N. Prlić. Zdravstvena njega kirurških bolesnika – opća. Školska knjiga. Zagreb. 2014.

[45]. KBC Sestre Milosrdnice. Standardi sestrinske prakse kod operacije slabinske kralješnice minimalno invazivnim tehnikama. Preuzeto s: <http://sestrinstvo.kbcsm.hr/standardi-sestrinske-prakse-kod-operacije-slabinske-kraljesnice-minimalno-invazivnim-tehnikama/> (dostupno: 18.10.2019.)

Popis slika

Slika 2.1.1. Skupine kralješaka	3
Slika 2.1.2. Dijelovi kralješka	4
Slika 2.1.3. Ustroj i građa slabinskog kralješka	5
Slika 2.1.4. Križna kost	5
Slika 2.1.5. Trtična kost	6
Slika 2.1.6. Prikaz i dijelovi intervertebralnog diska	6
Slika 3.1.1. Prikaz normalnog diska i hernijacije diska	9

—
HABON
ALISREAINN

Sveučilište
Sjever



SVEUČILIŠTE
SJEVER
—

**IZJAVA O AUTORSTVU
I
SUGLASNOST ZA JAVNU OBJAVU**

Završni/diplomski rad isključivo je autorsko djelo studenta koji je isti izradio te student odgovara za istinitost, izvornost i ispravnost teksta rada. U radu se ne smiju koristiti dijelovi tuđih radova (knjiga, članaka, doktorskih disertacija, magistarskih radova, izvora s interneta, i drugih izvora) bez navođenja izvora i autora navedenih radova. Svi dijelovi tuđih radova moraju biti pravilno navedeni i citirani. Dijelovi tuđih radova koji nisu pravilno citirani, smatraju se plagijatom, odnosno nezakonitim prisvajanjem tuđeg znanstvenog ili stručnoga rada. Sukladno navedenom studenti su dužni potpisati izjavu o autorstvu rada.

Ja, Markin Kolarek (ime i prezime) pod punom moralnom, materijalnom i kaznenom odgovornošću, izjavljujem da sam isključivi autor/ica završnog/diplomskog (obrisati nepotrebno) rada pod naslovom Intervencije medicinske sestretelničara u suvremenom (upisati naslov) te da u navedenom radu nisu na nedozvoljeni način (bez pravilnog citiranja) korišteni dijelovi tuđih radova.

liječenje bolesnika s
hernijom diska na
službenoj kralježnici

Student/ica:
(upisati ime i prezime)

Kolarek
(vlastoručni potpis)

Sukladno Zakonu o znanstvenoj djelatnosti i visokom obrazovanju završne/diplomske radove sveučilišta su dužna trajno objaviti na javnoj internetskoj bazi sveučilišne knjižnice u sastavu sveučilišta te kopirati u javnu internetsku bazu završnih/diplomskih radova Nacionalne i sveučilišne knjižnice. Završni radovi istovrsnih umjetničkih studija koji se realiziraju kroz umjetnička ostvarenja objavljuju se na odgovarajući način.

Ja, Markin Kolarek (ime i prezime) neopozivo izjavljujem da sam suglasan/na s javnom objavom završnog/diplomskog (obrisati nepotrebno) rada pod naslovom Intervencije medicinske sestretelničara u suvremenom (upisati naslov) čiji sam autor/ica. liječenje bolesnika s hernijom diska na službenoj kralježnici

Student/ica:
(upisati ime i prezime)

Kolarek
(vlastoručni potpis)