

# Fizioterapijski postupci nakon frakture radii loco typico

---

**Gazibara, Mateo**

**Undergraduate thesis / Završni rad**

**2021**

*Degree Grantor / Ustanova koja je dodijelila akademski / stručni stupanj:* **University North / Sveučilište Sjever**

*Permanent link / Trajna poveznica:* <https://um.nsk.hr/um:nbn:hr:122:380890>

*Rights / Prava:* [In copyright](#)/[Zaštićeno autorskim pravom.](#)

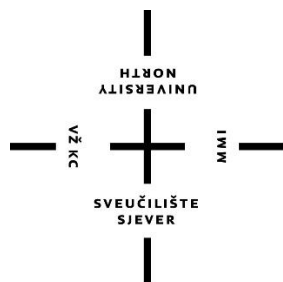
*Download date / Datum preuzimanja:* **2024-08-12**



*Repository / Repozitorij:*

[University North Digital Repository](#)





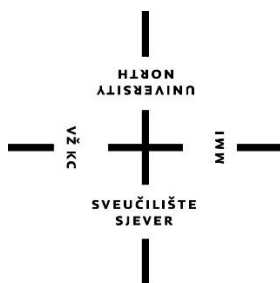
**Sveučilište  
Sjever**

**Završni rad br. 023/FIZ/2021**

## **Fizioterapijski postupci nakon fracture radii loco typico**

**Mateo Gazibara, 3156/336**

Varaždin, srpanj, 2021. godine



# Sveučilište Sjever

Odjel fizioterapije

Završni rad br. 023/FIZ/2021

## Fizioterapijski postupci nakon fracture radii loco typico

**Student**

Mateo Gazibara, 3156/336

**Mentor**

Mirjana Večerić, mag. physioth.

Varaždin, srpanj 2021. godine

# Prijava završnog rada

## Definiranje teme završnog rada i povjerenstva

ODJEL	Odjel za fizioterapiju		
STUDIJ	preddiplomski stručni studij Fizioterapija		
PRISTUPNIK	Mateo Gazibara	IMBAG	0336029833
BATUM	07.07.2021.	KOLEGIJ	Fizioterapija u ortopediji
NASLOV RADA	Fizioterapijski postupci nakon frakture radii loco typico		
NASLOV RADA NA ENGL. JEZIKU	Physiotherapy treatment after distal radius fracture		
MENTOR	Mirjana Ve eri , mag.physiot.	ZVANJE	predava
ČLANOVI POVJERENSTVA	1. Jasminka Polonjak, mag.physioth., pred., predsjednik		
	2. Mirjana Ve eri , mag.physioth., pred., mentor		
	3. Valentina Novak, mag.med.techn, pred., lan		
	4. doc.dr.sc. Manuela Filipec., zamjenski lan		
	5.		

## Zadatak završnog rada

PROJ	023/FIZ/2021
OPIS	<p>Pregledni rad koji opisuje stanje nakon frakture palčane kosti. Rad opisuje jedan od najčešćih prijeloma koja se događaju kod djece i umirovljenika. Prijelom nastaje padom na ispruženu ruku. Sam prijelom se događa na tipičnom mjestu, a to je 4 - 5 cm iznad radiocarpalnog zgloba. Liječenje može biti operativno i konzervativno. Kod konzervativnog liječenja slijedi mirovanje, imobilizacija sadrenom udlogom. Kod operativnog liječenja radi se fiksacija ulomaka. Vrste prijeloma opisane su prema različitim autorima pa između ostalog opisan je Collesov i Swithov prijelom. Nakon jednog ili drugog liječenja dolazi do stvaranja kontrakture. Fizioterapeut u svojoj procjeni mora prije svega izvršiti mjerenje opsega pokreta, MMT, evidentirati oteklinu i bol na mjestu prijeloma. Korištenje R.I.C.E. u tretmanu je nezaobilazno. Nakon toga slijede vježbe za povećanje opsega pokreta, vježbe jačanja mišića, uz proprioceptivne vježbe. Kod ovog prijeloma navedena je važnost hidroterapije i analgezije koju možemo postići krioterapijom i nekim od elektroterapijskih postupaka. Važnost primjene ostalih modaliteta fizikalne terapije koji će pospješiti cijeljenje, poboljšati cirkulaciju i smanjiti bol. Korištenje terapijskih postupaka kao što je magnetotrapija i IFS bez obzira na prisustvo metala na mjestu prijeloma.</p>

ZADATAK URUČEN 07.07.2021.

POTPIS MENTORA

*Altrecinic*



## **Predgovor**

Veliku zahvalu dugujem svojoj mentorici Mirjani Večerić koja me uputila u pisanje završnog rada te nesebično dijelila savjete u vezi svih mojih pitanja. Na svaki moj upit i nedoumicu odgovarala je bez ikakvih problema. Zahvaljujem se i Sveučilištu Sjever što me profiliralo prvenstveno kao osobu kroz ove tri godine i naravno što mi je pružilo ogromno znanje koje ću moći primjenjivati u radnom vijeku. Velike zahvale idu i ljudima koji su mi bili potpora za vrijeme studiranja jer bez njih moje studiranje ne bi bilo moguće.

Zahvaljujem!

## Sažetak

Podlaktica se sastoji od dvije kosti: palčane i lakatne kosti. Sa različitim susjednim kostima su u kontaktu te tvore zglobove. Pokreti koji su bitni za područje tipičnog mjesta su dorzalna i palmarna fleksija, radijalna i ulnarna devijacije te cirkumdukcija. Sve navedene pokrete izvode različite mišićne skupine. Prijelom po svojoj definiciji je prekid kontinuiteta kosti. Uzrok prijelomu je veća vanjska sila u odnosu na elastičnost kosti. Fractura radii loco typico jedna je od najčešćih prijeloma u svijetu. Nastaje prilikom pada na ispruženu ruku pri čemu dolazi do prijeloma na takozvanom tipičnom mjestu koji se nalazi četiri do pet cm iznad radiokarpalnog kanala. Postoje dva načina liječenja: konzervativno i operativno. Ovisno o težini ozljede odabire se jedan ili drugi način. I nakon jednog ili drugog oblika liječenja slijedi imobilizacija koja posljedično uzrokuje kontrakturu, atrofiju muskulature, smanjenu propriocepciju, usporenu cirkulaciju... Nakon skidanja imobilizacije započinju fizioterapijski postupci. Prvi postupak koji su provodi jest fizioterapijska procjena u kojoj fizioterapeut dobiva uvid u pacijentovo stanje lokomotornog aparata. Na osnovu procjene isplanira se fizioterapijski program. Fizioterapijski proces u glavnom dijelu sastoji se od kineziterapije tj. od vježbi povećanja opsega pokreta, vježbi jačanja muskulature, vježbi propriocepcije. Prije samog provođenja vježbi veliku ulogu ima i krioterapija tj. terapija hladnoćom. Bolno područje hladi se do trenutka kada nastupi gubitak osjeta u tretiranom području. Uz kineziterapiju nadovezuje se i elektroterapija. TENS je jedan od oblika elektroterapije. Transkutana električna nervna stimulacija radi na principu blokiranja puta preko kojeg se širi bol. Magnetoterapija te interferentne struje frekvencija od 0 do 100 Hz se provode radi što boljeg i što bržeg zarastanja kosti, smanjenja boli, edema itd. Duž cijelog fizioterapijskog procesa provodi se edukacija pacijenta kako bi on naučene vježbe mogao nastaviti izvoditi i kod kuće. Vježbanjem kod kuće uz vježbanje na fizikalnoj terapiji dati će bolje rezultate u usporedbi sa vježbanjem koje se provodi samo kod kuće ili samo na fizikalnoj terapiji. Cilj cijelog fizioterapijskog programa jest vraćanje pacijentu funkcije šake i ruke u stanje u kojem će moći provoditi svakodnevne aktivnosti bez prepreka.

## Ključne riječi

Fractura radii loco typico, rehabilitacija, fizioterapijski postupci

## Summary

Forearm consists two bones: radial bone and ulna. They are in contact with different adjacent bones and they form a joint. Dorsiflexion, palmar flexion, radial and ulnar deviation, circumduction are important movements for typically place. Different muscle groups perform listed movements in previous sentence. Fracture is a break or rupture in the cortex of bone. Cause of fracture is higher external force in regards to elasticity of bone. The fracture of distal radius is one of the most common fractures in the world. The mechanism of distal radius fracture is fall on stretched out arm which cause fracture radii loco typico. It is two forms of medical treatment: conservative and operative. Depending on severity of injury physician choose operative or conservative method. Immobilization is the next stage after conservative or operative treatment. Immobilization causes: contracture, atrophy of the muscles, reduced proprioception and slowed down circulation. Physiotherapy treatment starts after stripping off immobilization. Physiotherapy assessment is the first treatment in which physiotherapist gets an insight of patients locomotor system. The main part in physical therapy is kinesitherapy. Kinesitherapy consists of: range of motion exercise, strengthening exercises and proprioceptions exercises. Cryotherapy (ice therapy) has big impact before implementation exercises. We treat painful area unless patient don't feel the treated area. Electrotherapy complements kinesitherapy. TENS is the one of the electrotherapy methods. Transcutaneous electrical nerve stimulation works in the way that electric current stimulates nerve cells that block the transmission of pain signal. Magnethotherapy and interferential current therapy (0-100 Hz) have role in faster bone healing, pain reduction, edema reduction etc. Through home physiotherapy treatment education has big impact. Patient needs to continue exercising at home. Training at home and training in the hospital will give better results in comparison with exercising just in home or exercising just in hospital. The aim of home physical therapy treatment is returning wrist and arm function in the condition before the fracture.

## Key words

fractura radii loco typico, rehabilitation, physiotherapy treatment

## **Popis korištenih kratica**

<b>Art</b>	articulatio
<b>M</b>	musculus
<b>Mm</b>	musculi
<b>CT</b>	kompjuterizirana tomografija
<b>MR</b>	magnetska rezonanca
<b>UZV</b>	ultrazvuk
<b>Hz</b>	herc
<b>ms</b>	milisekunda
<b>kg</b>	kilogram
<b>mA</b>	miliamper
<b>TENS</b>	transkutana električna nervna stimulacija
<b>IFS</b>	interferente struje



# Sadržaj

## Sadržaj

<b>1. Uvod</b> .....	1
<b>2. Anatomija podlaktice</b> .....	3
2.1. Zglobovi .....	5
2.2. Muskulatura podlaktice.....	7
2.3. Prijelomi .....	9
2.4. Sigurni znakovi prijeloma .....	9
2.5. Nesigurni znakovi prijeloma .....	10
2.6. Podjela prijeloma .....	10
2.7. Koštano cijeljenje .....	11
2.8. Primarno (angiogeno) koštano cijeljenje.....	11
2.9. Sekundarno koštano cijeljenje .....	12
2.10. Stadiji cijeljenja kosti .....	12
2.11. Dijagnostika prijeloma .....	13
<b>3. Prijelom palčane kosti na tipičnom mjestu</b> .....	14
3.1. Collesov prijelom .....	14
3.2. Smithov prijelom .....	15
3.3. Klinička slika prijeloma palčane kosti na tipičnom mjestu .....	16
3.4. Dijagnostika prijeloma palčane kosti na tipičnom mjestu .....	17
3.5. Operativno liječenje prijeloma palčane kosti na tipičnom mjestu .....	17
3.6. Zatvorena repozicija i perkutana fiksacija ulomaka .....	17
3.7. Minimalno invazivna otvorena repozicija .....	18
3.8. Vanjska fiksacija.....	18
3.9. Otvorena repozicija i unutarnja fiksacija .....	18
3.10. Komplikacije nakon kirurških zahvata .....	19
3.11. Konzervativno liječenje prijeloma palčane kosti na tipičnom mjestu .....	20
<b>4. Rehabilitacija nakon prijeloma palčane kosti na tipičnom mjestu</b> .....	22
4.1. Kineziterapija .....	22
4.2. Krioterapija .....	24
<b>4.1. Kineziterapijski program nakon prijeloma palčane kosti na tipičnom mjestu</b> .....	25
<b>4.2. Hidroterapija</b> .....	30
4.3. Vježbe u kadici .....	30
4.4. TENS.....	31

<b>4.5. Dijadinamske struje</b> .....	32
<b>4.6. Interferentne struje (IFS)</b> .....	32
<b>4.7. Magnetoterapija</b> .....	33
<b>4.8. Edukacija</b> .....	34
<b>5. Zaključak</b> .....	35
<b>6. Literatura</b> .....	36



# 1. Uvod

Tema ovog završnog rada su fizioterapijski postupci nakon fracture radii loco typico. Velika kompleksnost te učestalost ove ozljede me nagnalo da je studioznije proučim i na kraju napišem rad o njoj.

Većina pacijenata kojima je dijagnosticirana fractura radii loco typico su ili djeca ili umirovljenici. Razlog tome jest da djeca padaju na ispružene ruke, a njihove krhke kosti ne izdrže silinu udarca i dolazi do prijeloma. Kod starijih ljudi zbog bioloških procesa u tijelu cijeli organizam slabi pa tako mišići i kosti. Rezultat toga je slaba ravnoteža, nestabilnost i na kraju pad. Refleksno se ruka ispruži što rezultira prijelomom. Kod djece proces imobilizacije i sam proces koštanog cijeljenja je jako brz. Razlog tome jest ubrzano koštano cijeljenje. Također rehabilitacija je jako uspješna i djeca se u kraćem vremenskom periodu vraćaju normalnom životu. Kod starijih ljudi situacija je malo drugačija. Imobilizacija duže traje te koštano cijeljenje duže traje. Samim time nakon skidanja imobilizacije mišići su atrofiraniji, prisutna je veća kontraktura, veća bol i edem. Rehabilitacija zahtjeva više strpljenja i iscrpnija je u odnosu na rehabilitaciju kod mlađe populacije. Ovisno o stanju u kakvom je starija osoba bila prije ozljede i realnim mogućnostima postavljaju se ciljevi terapije. Oporavak bez fizikalne terapije ne bi bio moguć, odnosno bio bi moguć, ali ozlijeđeni ne bi mogao koristiti ruku i šaku na način koji ju je koristio prije ozljede. Sve to dovelo bi do još većih problema ljudskog tijela, povećane bolove što bi rezultiralo jako malom kvalitetom ljudskog života.

Cilj ovog završnog rada je približiti i što više razjasniti problematiku ove ozljede te načine liječenja. Nadalje cilj ovog završnog rada jest i približiti ljudima ulogu fizioterapeuta u liječenju odnosno rehabilitaciji osoba sa teškom traumatološkom ozljedom. Da bi se lakše shvatila tematika ove ozljede potrebno je razjasniti određena područja iz anatomije, fiziologije, biomehanike, kineziterapije itd. Svaki od gore navedenih dijelova je neizostavan dio. Potpunim znanjem iz gore navedenih područja jedino je moguće provesti kvalitetnu rehabilitaciju. Razlog tome je razumijevanje određenih faza kroz koje pacijent prolazi, moguće komplikacije sa kojima se susreću pacijenti, ali i fizioterapeuti

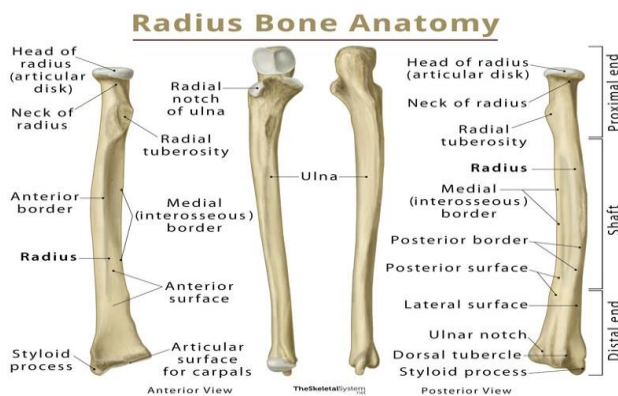
Ovaj rad sastojat će se od tri velika djela. Prvi dio sastojat će se od anatomije, biomehanike, općenito o prijelomima, načinima dijagnosticiranja prijeloma, načinu zarastanja prijeloma. Prvi dio biti će konstruiran na način da se na njega nadovezuje razrada teme. U razradi teme je na fracturu radii loco typico, tipovima fracture radii loco typico, dijagnostici, kliničkoj slici,

konzervativnom i operativnom liječenju te komplikacijama koje su moguće nakon operacijskog liječenja. Glavni dio završnog rada biti će napisan u trećem poglavlju. On će se sastojati od kineziterapijskog programa, krioterapije, magnetoterapije, elektroterapije i edukacije pacijenta. Na kraju će biti zaključak cjelokupnog završnog rada. Izvori iz kojih prikupljam literaturu završnog rada su: knjige, internetski izvori (domaći i strani), znanstveni članci, završni radovi ostalih studenata.

## 2. Anatomija podlaktice

Podlaktica je sastavni dio gornjeg ekstremiteta, a nalazi se između dva zgloba, lakatnoga (articulatio cubiti) i ručnog zgloba (articulatio radiocarpalis). Podlakticu sačinjavaju dvije kosti radijus ili na hrvatskom palčana kost i ulna što na hrvatskom znači lakatna kost. Uz dvije navedene kosti podlaktica se sastoji i od velikog broja mišića, ligamenata i tetive. Podlaktične kosti na proksimalnom dijelu formiraju zglob lakta, a u distalnom dijelu formiraju ručni zglob. Nadalje postoje i još dva zgloba unutar podlaktice, a to su distalni i proksimalni radioulnarni zglob koji su bitni za međusobne kretnje preklapanja palčane i lakatne kosti [1].

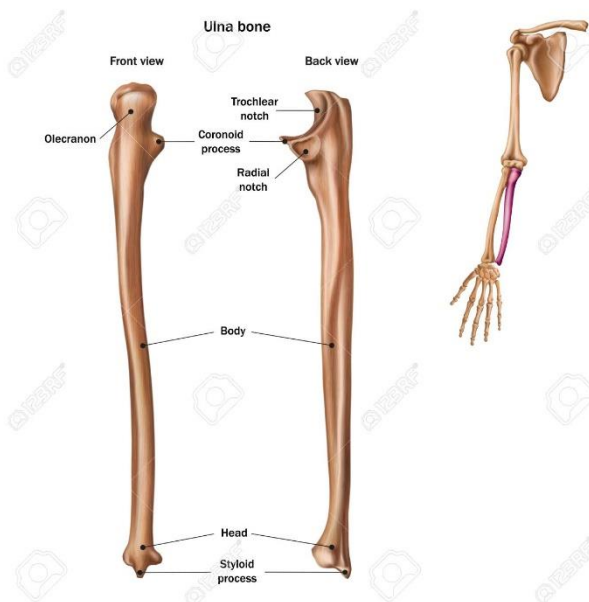
Palčana kost odnosno radius, prema svom položaju je postranična kost koja se nalazi u podlaktici, a ubraja se u skupinu dugih kostiju. Sastoji se od tri dijela, gornjeg i donjeg dijela te tijela kosti. Na gornjem rubu smjestila se glava palčane kosti ili na latinskom caput radii, a glavu palčane kosti okružuje zglobna ploha (circumferentia articularis radii). Ispod glave radijusa nalazi se vrat palčane kosti poznatiji kao collum radii. Na medijalnoj odnosno unutrašnjoj strani smjestila se hrapavost tj. tuberositas radii. Tri plohe i tri ruba sačinjavaju trup radijusa odnosno palčane kosti. Tri plohe su: prednja (facies anterior), stražnja (facies posterior) i postranična (facies lateralis). Na granicama ploha nalaze se rubovi pa tako na granici lateralne i posteriorne plohe nalazi se stražnji rub (lat. margo posterior), na diobi anteriorne i lateralne plohe nalazi se prednji rub (lat. margo anterior), a na granici anteriorne i posteriorne plohe nalazi se među koštani rub (lat. margo interosseus). Distalni završetak palčane kosti sa prednje strane je udubljen i gladak dok je sa stražnje strane žljebast i izbočen. Urez (lat. incisura ulnaris radii) nalazi se na medijalnoj strani distalnog ruba palčane kosti, a s lateralne strane distalnog ruba pruža se kvržica tj. processus styloideus radii [2].



Slika 2.1, Desna palčana i lakatna kost

Izvor: <https://musculoskeletalkey.com/fractures-of-the-ulna-and-radius/>

Lakatna i palčana kost (Slika 2.1.), prikazana je njihova prednja i stražnja strana sa pripadajućim dijelovima kostiju. Lakatna kost (ulna) medijalna je kost podlaktice i također kao i palčana kost pripada skupini dugih cjevastih kostiju. Kao i ostale duge cjevaste kosti sastoji se od gornjeg i donjeg dijela te trupa. Na gornjem kraju lakatne kosti nalazi se urez (incisura trochlearis) koji je i sa prednje strane i stražnje strane omeđen koštanim izdankom. Sprijeda je koštani izdanak koronoidni nastavak (processus coronoideus) dok je straga olekranon (olecranon). Prednja strana koronoidnog nastavka je hrapava (tuberositas ulnae), dok se na lateralnoj strani koštanog izdanka nalazi urez tj. zglobna udubina za glavicu palčane kosti (incisura radialis ulnae). Trup lakatne kosti kao i trup palčane kosti sastoji se od tri ruba i tri plohe. Rubovi se nalaze na granicama ploha. Na granici medijalne i prednje plohe nalazi se prednji rub lakatne kosti (margo anterior), na granici stražnje i medijalne plohe nalazi se stražnji rub lakatne kosti (margo posterior), a na granici stražnje i prednje plohe nalazi se među koštani rub (margo interosseus). Na distalnom kraju lakatne kosti smjestila se glava lakatne kosti (caput ulnae) koju okružuje zglobna ploha (circumferentia articularis). Sa medijalne strane distalnog kraja lakatne kosti nalazi se koštani izdanak lakatne kosti (processus styloideus ulnae) [2].

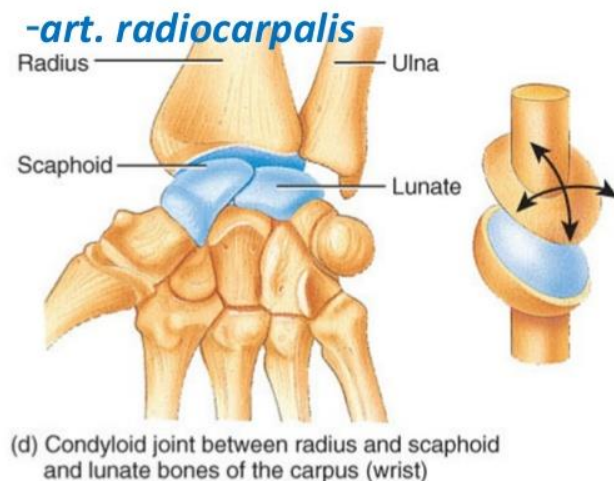


Slika 2.2, prikaz lakatne kosti

Izvor: <https://www.dreamstime.com/structure-ulna-bone-name-description-all-sites-back-front-view-structure-ulna-bone-image148818295>

## 2.1. Zglobovi

Palčana kost u dodiru je sa četiri druge kosti. Kosti sa kojima je u dodiru su: ulna, humerus (nadraktična kost), os lunatum (polumjesečasta kost) i os scaphoideum (čunasta kost). U dodiru sa tim kostima sačinjavaju različite zglobove. Jedan od njih je articulatio radiocarpalis (slika 2.3.). Articulatio radiocarpalis (slika 2.3.) sastoji se od palčane kosti te kostiju pešća. Proksimalni zglob šake koji spada pod jajolike zglobove (articulatio elipsoidea). On spaja podlakticu sa proksimalnim kostima pešća. Konkavno zglobno tijelo je facies articularis carpalis radijusa za os scaphoideum i os lunatum dok je za os triquetrum konkavno zglobno tijelo discus articularis. Pokreti koji se izvode u ovom zglobu su: dorzalna i palmarna fleksija, radijalna i ulnarna devijacija [3].



Slika 2.3, articulatio radiocarpalis

Izvor: <https://www.slideshare.net/mdraginaj/zglobovi>

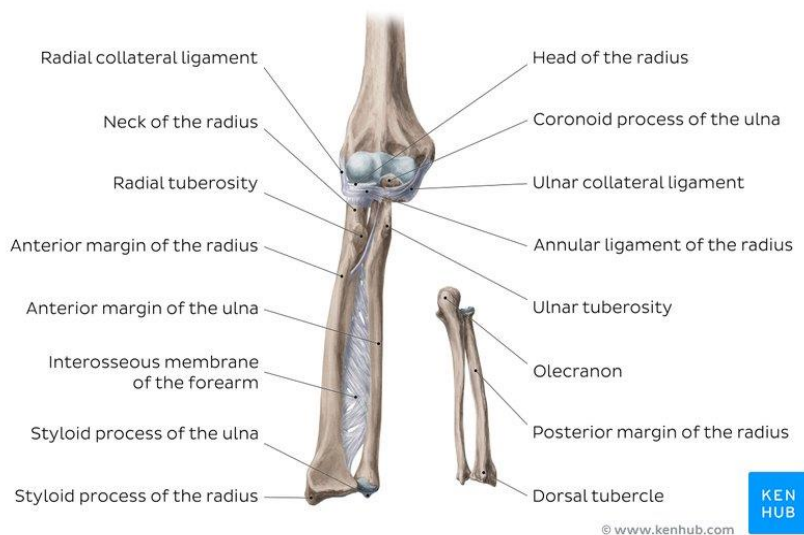
Articulatio humeroradialis pripada kuglastim zglobovima. Fovea articularis capitis radii u ovom zglobu predstavlja konkavno zglobno tijelo dok capitulum humeri predstavlja konveksno zglobno tijelo. U ovom zglobu moguće je izvođenje pokreta fleksije i ekstenzije te pronacije i supinacije [4]



Articulatio radioulnaris proximalis jest obrtni zglob. Sastoji se od incisurae radialis ulnae te capitulum radii. Articulatio radioulnaris proximalis dodatno pojačava lig. anulare radii koji djeluje kao „ovratnik“. Pronacija i supinacija su kretnje koje se izvode u articulatio radioulnaris proximalis [5].

Articulatio radiolunaris distalis (slika 2.4,) također, kao i prethodni zglob pripada obrtnim zglobovima. Articulatio radioulnaris distalis sačinjavaju caput ulnae te incisura ulnaris radii. Vrlo bitnu funkciju kod ovoga zgloba ima zglobni disk koji drži palčanu i lakatnu kost zajedno u mirovanju te pri izvođenju pokreta u samom zglobu. Pokreti koji se izvode u ovom zglobu su pronacija i supinacija. [5].

Membrana interossea antebrachii jest među koštana opna vezivnog tkiva, a nalazi se gotovo cijelom dužinom između palčane i lakatne kosti. Vlakna su usmjerena od lateralno prema medijalno te od proksimalno prema distalno na lakatnu kost. Membrana interossea ima veliki utjecaj u raspoređivanju sila koje djeluju na podlakticu te omogućuje izvođenje pronacije i supinacije [1].

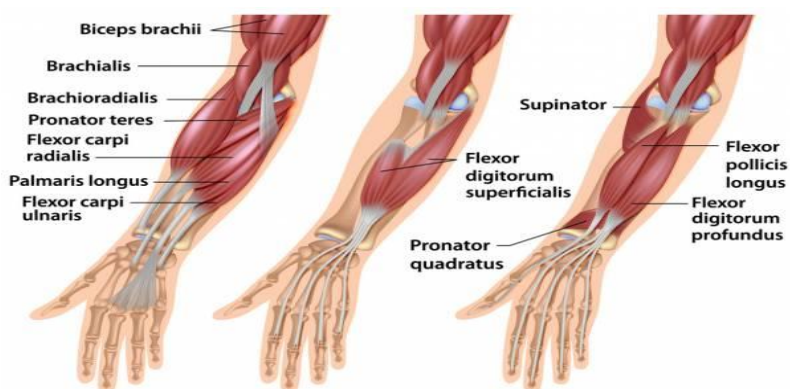


Slika 2.4, art. radioulnaris

Izvor: <https://www.kenhub.com/en/library/anatomy/elbow-and-forearm>

## 2.2. Muskulatura podlaktice

Mišići podlaktice su po svom smještaju i djelovanju podijeljeni na tri skupine: prednju, stražnju i lateralnu skupinu. Glavnina podlaktičnih mišića sudjeluje u pokretima šake i prstiju dok manji dio sudjeluje u pokretanju podlaktice. Prednju skupinu podlaktičnih mišića (slika 2.5,) obuhvaćaju mišići smješteni u površinski i dubinski sloj. Polazište većine mišića prednje skupine počinje s medijalnog epikondila (nadzglavka) ramene kosti i hvata se za prednje plohe kostiju podlaktice i šake. U površinskom sloju nalazi se pet mišića, prvi od njih je m. pronator teres (oblji pronator) koji se veže za srednju trećinu palčane kosti. Idući mišić je m. flexor carpi radialis (radijalni pregibač zapešća) koji se veže za drugu kost sredopešća. Nadalje, m. palmaris longus (dugački dlanski mišić) veže se za dlansku aponeurozu. M. flexor carpi ulnaris (ulnarni pregibač zapešća) veže se za graškastu kost. Posljednji površinski mišić podlaktice jest m. flexor digitorum superficialis (površinski pregibač prstiju) koji se hvata za baze srednjih falangi drugog do petog prsta. Dubinski sloj prednje strane podlaktice sastoji se od tri mišića. M. flexor digitorum profundus (duboki pregibač prstiju) koji se veže za baze distalnih falangi drugog do petog prsta. M. flexor pollicis longus (duboki pregibač palca) veže se za bazu distalnog članka palca. M. pronator quadratus (četverokutni pronator), on povezuje distalne krajeve lakatne i palčane kosti. U suštini prednja skupina mišića podlaktice izvodi pokrete pregibanja šake i prstiju te vanjsku rotaciju podlaktice dok m. palmaris longus napinje dlansku aponeurozu. Gore navedeni mišići prikazani su na slici 2.5. Oni se nalaze na palmarnoj strani podlaktice. [6].



Slika 2.5, prednja skupina podlaktičnih mišića

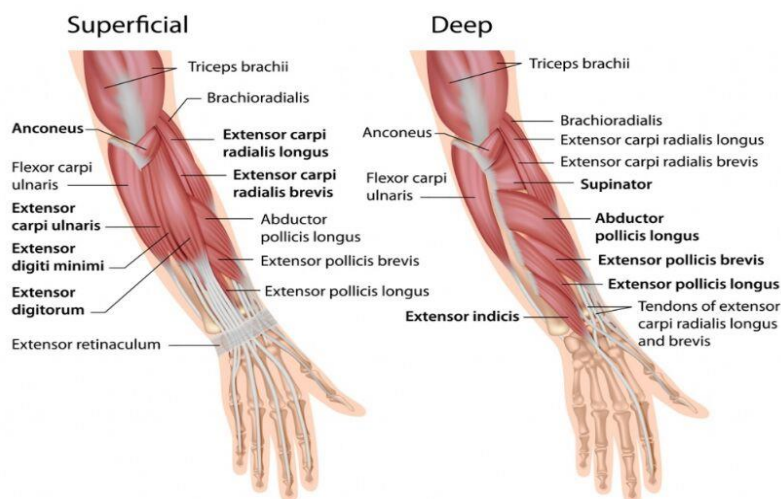
Izvor: <https://www.shutterstock.com/image-illustration/forearm-flexor-muscles-labeled-147943934>

Iduća skupina podlaktičnih mišića jest lateralna skupina. Mišići lateralne skupine uglavnom polaze sa lateralnog epikondila (nadzglavka) ramene kosti. Kao i kod prednje skupine mišića i lateralna skupina mišića podijeljena je na površinsku i dubinsku skupinu mišića. U površinskom sloju nalazi se m. brachioradialis (nadlaktičnopalčani mišić) koji se veže za processus styloideus radii (kolčasti nastavak palčane kosti). Idući mišići su mm. extensor carpi radialis longus et brevis (dugački i kratki radijalni ispružać zapešća). Dugi radijalni ispružać zapešća veže se za bazu druge kosti sredopešća, dok kratki za bazu treće kosti sredopešća. U dubinskom sloju nalazi se m. supinator (supinacijski mišić) koji se veže za prednju plohu palčane kosti [6].

Stražnju skupinu podlaktičnih mišića (slika 2.6.) obuhvaća osam mišića koji su smješteni u površinskom ili dubinskom sloju. Polazište stražnje skupine podlaktičnih mišića jest s lateralnog epikondila (nadzglavka) ramene kosti. U površinskom sloju nalaze se četiri mišića. Prvi od njih je m. extensor digitorum (ispružać prstiju), idući je , m. extensor digiti minimi (ispružać malog prsta), oba prethodno navedena mišića vežu se sa po dva snopa na baze srednjih te distalnih falangi drugog do petog prsta. M. extensor carpi ulnaris (ulnarni ispružać zapešća) hvata se za bazu pete kosti sredopešća. Posljednji mišić površinskog sloja stražnje skupine podlaktičnih mišića jest m. anconeus (lakatni mišić) koji se veže za vrh lakta i stražnju plohu lakatne kosti [6].

Dubinski sloj sastoji se također od 4 mišića. Jedan od njih je m. abductor pollicis longus (dugački odmicač palca), on se veže za bazu trapezne kosti. Sljedeći su mm. extensor pollicis longus et brevis (dugački i kratki ispružać palca), dugački ispružać palca hvata se za drugi palčani članak dok kratki ispružać palca se veže za bazu prve palčane falange. Posljednji mišić koji pripada dubinskom sloju je m. extensor indicis (ispružać kažiprsta), a on se veže za distalnu falangu kažiprsta [6].

Djelovanje lateralne i stražnje skupine mišića je ekstenzija (ispružanje) šake i prstiju. U samim nazivima mišića može se zaključiti koja je uloga tih mišića. M. anconeus (lakatni mišić) sudjeluje u ekstenziji (ispružanju) podlaktice te zateže zglobovu čahuru dok m brachioradialis (nadlaktičnopalčani mišić flektira (pregiba) podlakticu i pronira je kada je lakat flektiran (pregnut). Slika 6. prikazuje navedene mišiće, razlika ove skupine mišića i mišića koji se prikazuju na slici 5. je u funkciji koju izvode te mišići sa slike 5. nalaze se sa dorzalne strane podlaktice [6].



Slika 2.6, stražnja i lateralna skupina podlaktičnih mišića

Izvor: <https://www.anatomynote.com/human-anatomy/muscle-system/muscles-of-the-right-forearm-posterior-compartment/>

### 2.3. Prijelomi

Prijelom ili fraktura po svojoj definiciji jest prekid kontinuiteta kosti. Karakteristika prijeloma je oštećenje mekog tkiva ili hrskavice. Prijelom nastaje u situacijama kada je djelovanje vanjske sile jače od razine fiziološke elastičnosti kosti ili hrskavice. Bazična podjela prijeloma jest na potpuni prijelom tj. prijelom kod kojeg dolazi do prekida kontinuiteta periosta ili nepotpun, kada je periost u potpunosti očuvan [7].

### 2.4. Sigurni znakovi prijeloma

Prvi siguran znak je patološka gibljivost, prilikom ispitivanja patološke gibljivosti potrebno je biti krajnje oprezan kako se ne bi dodatno oštetilo okolno meko tkivo i izazvala se još veća bol. Patološka gibljivost je lako uočljiva i pouzdan znak te zahtijeva postavljanje transportne imobilizacije već na mjestu ozljede. Idući sigurni znak je fenomen krepitacije. Kod ovog fenomena radi se o trenju jednog ulomka kosti o drugi ulomak kosti. Krepitacije se mogu čuti, ali i palpirati. Fenomen krepitacije ima veliku ulogu u dijagnostici prijeloma. Razlog tome je taj što se RTG snimkom ne dobije u svakom slučaju pouzdana dijagnoza. Prisutnost krepitacije omogućuje točnu

dijagnozu neovisno o rendgenološkom nalazu. Treći sigurni znak prijeloma je deformitet, ali prvo treba provjeriti da li je postojao deformitet i prije prijeloma. Deformitetima treba pribrojiti rotaciju okrajine i skraćenje. Najiscrpniji nalaz dobiva se rendgenološkom obradom, u slučaju potvrde RTG snimke da je osoba slomila određeni dio tijela, nije potrebno provoditi ispitivanje krepitacije i patološke gibljivosti. Sama RTG snimka potvrđuje prijelom, a ispitivanjem krepitacije i patološke gibljivosti postoji velika vjerojatnost oštećenja okolnih struktura mekog tkiva [8].

## **2.5. Nesigurni znakovi prijeloma**

Brojčano, postoji više nesigurnih znakova prijeloma u odnosu na sigurne znakove prijeloma. Treba spomenuti: oteklinu, bol pri pokretanju i bol koja se javlja prilikom pritiska na ozlijeđeni dio tijela, promjena boje kože koja je posljedica izljeva krvi, spazam i mlohavost mišića, smanjenje funkcije ili njezin potpuni ispad. Inspekcijom je moguće potvrditi neke sigurne znakove prijeloma te uočiti da li je prijelom kompliciran i je li koji koštani fragment prodro van kože. Simptomi frakture ovisit će o njenom karakteru i lokalizaciji. Najburnije kliničke slike pojavljuju se u području prijeloma zglobova. Rendgenološka dijagnostika je najsigurnija te se rade snimke u dva smjera: anteroposteriornom i laterolateralnom [8].

## **2.6. Podjela prijeloma**

Prema načinu na koji nastaju prijelomi, podijeljeni su na prijelome izazvane silom, prijelome nastale zbog umora te spontane prijelome [8].

Djelovanje sile može biti direktno i indirektno. Primjer djelovanja direktne sile je prijelom prilikom udarca, a primjer za indirektni prijelom je prijelom klavikule pri padu na ispruženu ruku. Sila može djelovati statički te dinamički ili kombinirano. Oblik i karakter frakture uvelike određuje djelovanje različitih sila kao što su: torzija, kompresija, svijanje, otkidanje, striženje. Djelovanje sile uzrokuje različite vrste prijeloma, prvi od njih je spiralni prijelom koji prati smjer savijanja, ovisno o brzini svijanja. Što je djelovanje svijanja sporije, to je smjer frakturne pukotine strmiji. Spiralni prijelomi nastaju pri fiksaciji okrajine te istovremeno daljnjom rotacijom tijela, ili obrnuto. Tipičan primjer jest prijeloma potkoljenice kod skijaša [8].

## **2.7. Koštano cijeljenje**

Koštano cijeljenje kompleksan je fiziološki proces koji podrazumijeva djelovanje velikog broja stanica i njihovih prekuzora kao odgovor na ozljedu. Posljedica jest potpuna obnova jednako vrijednog koštanog tkiva te preuzimanje fiziološke funkcije tog tkiva. Tijekom perioda cijeljenja dolazi do međusobne reakcije između četiri različita čimbenika : periosta, kosti, okolnog mekog tkiva te koštane srži. Optimalno cijeljenje kosti ovisno je o prisutnosti: čimbenika rasta, hormona, opskrbi kisikom, pH vrijednosti te mehaničkoj stabilnosti na mjestu ozljede. Histološki gledano, koštano cijeljenje može se podijeliti na primarno (angiogeno) i sekundarno [9].

## **2.8. Primarno (angiogeno) koštano cijeljenje**

Primarno tj. angiogeno koštano cijeljenje moguće je jedino u uvjetima apsolutnog mirovanja koštanih ulomaka. Jedini način dobivanja apsolutnog mirovanja jest operativni zahvat sa metodom koja će omogućiti anatomsku repoziciju te stabilnu osteosintezu s infragmentarnom kompresijom. Primarno koštano cijeljenje podijeljeno je na kontaktno i pukotinsko. Tijekom kontaktnog cijeljenja mezenhimalni elementi ne urastaju ni od strane periosta ni od strane endoosta. Nakon četiri tjedna provedbom rendgenološke pretrage nisu vidljive nikakve promjene u području prijeloma. Nakon četvrtog tjedna osteon direktno urasta iz jednog koštanog ulomka u drugi koštani ulomak pri čemu je njegov smjer usmjeren aksijalno na uzdužnu osovinu kosti. Tada na krajevima osteona dolazi do pojave osteoblasta koji razaraju osteoid i na taj način stvaraju lamelarnu kost. Prethodno opisani proces naziva se Haversova pregradnja [10].

Ako na mjestu izravnog kontakta tijekom cijeljenja izostaje pukotina, tada je riječ o pukotinskom cijeljenju. Tijekom pukotinskog cijeljenja, osteoblasti deponiraju osteoid unutar pukotine tijekom prvih osam dana. Istovremeno, u pukotinu urastaju krvne žile, a lamelarna kost se stvara okomito na uzdužnu osovinu kosti. Nakon ove faze, poprečno postavljene lamele pregrađuju se aksijalno usmjerenim osteonima po načelu Haversove pregradnje [9].

Karakteristika koštanog i pukotinskog cijeljenja jest ta da nema stvaranja kalusa, a proces primarne osifikacije prolazi bez stvaranja hrskavica i veziva [9].

## **2.9. Sekundarno koštano cijeljenje**

Sekundarno koštano cijeljenje temelji se na međusobnoj reakciji kosti, okolnog mekog tkiva te periosta.. Gore navedeni faktori podloga su za urastanje kapilara i fibroblasta iz periosta te koštane srži i okolnog mekog tkiva. Tada dolazi do početka fibroblastične reparacije oko mjesta prijeloma. Zatim slijedi migracija osteoblasta i hondroblasta, ali dolazi i do migracije fibroblasta iz periosta i endosta. Diferencijacija fibroblasta u hondroblaste i osteoblaste moguća je pod utjecajem čimbenika rasta.. Na kraju prvog tjedan dolazi do stvaranja prokalusa (hrskavičnog kalusa) . Uspoređujući primarno i sekundarno koštano cijeljenje prema duljini trajanja, sekundarno koštano cijeljenje traje dulji vremenski period. [9].

## **2.10. Stadiji cijeljenja kosti**

Period koji nastupa neposredno nakon prijeloma karakteriziran je obilatom krvarenjem iz traumatski prekinutih žila, oštećenog periosta i okolnog mekog tkiva. Krvni ugrušak obuhvaća područje oko frakturiranog koštanog tkiva i okolne dijelove mekog tkiva. Tijekom prva dva dana prisutno je raspadanje eritrocita što pogoduje upalnom podražaju koji uzrokuje vazodilataciju krvnih žila, stvaranje edema te infiltracije leukocitima. Nakon prva dva dana uz već prisutne neutrofile, pridružuje se i jako veliki broj makrofaga. Makrofazi započinju proces fagocitoze nekrotičnog i devitaliziranog tkiva. Glavnu ulogu u početnoj fazi cijeljenja imaju citokini, trombociti, koštani morfogogenetski proteini i mezenhimalne zametne stanice. Cijeljenje kosti odvija se u pet faza. Prva faza je faza upale, druga faza je faza stvaranja granulacijskog tkiva, treća je faza stvaranja kalusa, četvrta je faza preoblikovanja te posljednja je faza oblikovanja [9].

## 2.11. Dijagnostika prijeloma

Osnovna dijagnostička metoda prijeloma jest rendgenska pretraga. Snimanje se obično provodi kroz dvije ravnine i u većini slučajeva snimka je dovoljna za potvrdu dijagnoze te za postavljanje terapije. U nekim slučajevima snimanje u dvije projekcije nije dovoljno pa je uz tu snimku važno napraviti i ciljane snimke. Sa ciljanom snimkom dokazuje se pomak i položaj ulomka. Ciljane snimke većinom se provode kod prijeloma u blizini zglobova ili kada su ulomci sastavljeni od zglobnih tijela. Osim RTG pretrage, za dijagnostiku prijeloma koriste se i CT te MR. CT i MR prikazuju i zorno rekonstruiraju položaj koštanih ulomaka te njihov pomak. Takva rekonstrukcija je od velike pomoći kirurgu u donošenju odluke pri odabiru najoptimalnije kirurške metode. Postojanje oštećenja krvnih žila ili sumnja na ozljedu krvnih žila dijagnosticira se pomoću UZV doplera i angiografije [11].



### 3. Prijelom palčane kosti na tipičnom mjestu

Prijelom palčane kosti na tipičnom mjestu ili *fractura radii loco typico* prijelom je distalnog dijela radijusa. U zadnjih nekoliko godina počeo se koristiti i naziv prijelom u tipičnoj zoni. Pripada skupini najučestalijih prijeloma. Tipično mjesto nalazi se jedan do četiri centimetra iznad radiokarpalnog zgloba. Ova vrsta prijeloma učestalo se pojavljuje kod dvije skupine ljudi, a to su djeca od šeste do desete godine te starije osobe od šezdeset pa do sedamdeset godina. Prijelom u starijoj životnoj dobi učestaliji je kod žena sa predisponirajućim faktorom-osteoporozom. Najčešći uzrok nastanka ozljede je pad na ispruženu šaku koja se nalazi u dorzalnoj fleksiji, rjeđe u palmarnoj fleksiji. Sile istezanja uzrokuju prvo prijelom na palmarnoj strani, na to upućuju oštri rubovi prijeloma na palmarnoj strani s kominutivnim fragmentima na dorzalnoj strani. Nakon prvog dijela prijeloma dolazi do prijeloma dorzalnog korteksa, uzrok tome je kompresijska sila. Sa prethodno navedenim mehanizmom i u tom položaju pad na ispruženu ruku sa šakom u dorzalnoj fleksiji pri čemu šaka i podlaktica zatvaraju kut od 0 do 90 stupnjeva dolazi do kompresije spongiozne kosti dorzalno [12].

Oko 60% prijeloma palčane kosti na tipičnom mjestu javlja se sa prijelomom stiloidnog nastavka lakatne kosti te 60% prijeloma palčane kosti javlja se sa prijelomom vrata lakatne kosti [13].

Tijekom povijesti na različite načine su se klasificirali prijelomi palčane kosti na tipičnom mjestu. Postoji više klasifikacija koje su temeljene na mehanizmu nastanka ozljede, anatomskoj lokalizaciji na distalnom radijusu, pomaku ulomaka, mogućnosti reponiranja i stabilnosti prijeloma [12].

#### 3.1. Collesov prijelom

Collesov prijelom (slika 3.1.) je vrsta prijeloma koji nastaje prilikom pada na ekstenziranu ruku i šaku u dorzalnoj fleksiji. Dolazi do prijeloma palčane kosti unutar 2.5 cm od zgloba [14].

Karakterizira ga dorzalna i radijalna angulacija distalnog ulomka sa skraćanjem. Pripada ekstraartikularnim prijelomima tj. vanzglobnim prijelomima [12].

Collesov prijelom (slika 3.1.) također može nastati izravnim udarcem tj. direktnom traumom. U osoba mlađe životne dobe najčešći uzrok ove vrste prijeloma jest pad sa motocikla, dok kod osoba starije životne dobi najčešći uzrok je spoticanje [15].

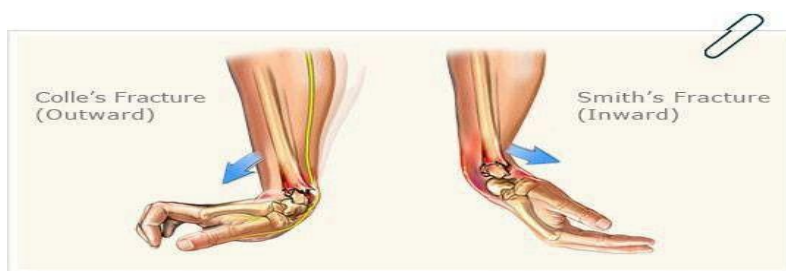### 3.2. Smithov prijelom

Smithov prijelom (slika 3.1.) nastaje prilikom pada na volarno flektiranu ruku, ali za razliku od Collesovog prijeloma kod kojeg je šaka ekstenzirana, kod Smithovog prijeloma šaka se nalazi u volarnoj fleksiji [15].

Kod Smithovog prijeloma dolazi do volarnog pomaka distalnog ulomka. Smithovi prijelomi su podijeljeni u tri razine. Smith I je ekstraartikularni prijelom kod kojega je prisutna palmarna angulacija distalnog ulomka. Smith II pripada intraartikularnim prijelomima kod kojega je prisutan proksimalni i volarni pomak distalnog ulomka sa karpusom. Poznatiji naziv je volarni Barton. Smith III pripada ekstraartikularnim prijelomima sa volarno dislociranim distalnim fragmentom i karpusom [12].

Dorzalni Barton je zasebni prijelom koji pripada intraartikularnim prijelomima. Karakterizira ga prijelom kroz artikularnu površinu s dorzalnom dislokacijom karpusa i distalnog ulomka [12].

Ispod teksta slika 3.1, prikazuje način na koji dolazi do prijeloma palčane kosti na tipičnom mjestu.. Ovisno o položaju šake prilikom pada razlikuju se prethodno objašnjeni tipovi prijeloma. [12].



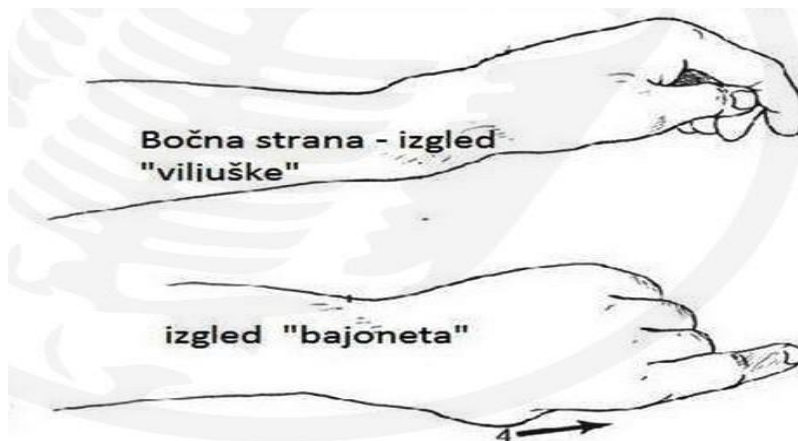Slika 3.1, Collesov i Smithov prijelom

Izvor: <https://za.pinterest.com/visserneilce/colles-fracture/>

### 3.3. Klinička slika prijeloma palčane kosti na tipičnom mjestu

Mogući simptomi koji se pojavljuju kod prijeloma palčane kosti na tipičnom mjestu su velika bol i oteklina ručnog zgloba te ograničeni pokreti u ručnom zglobu izazivaju intenzivnu bol koja ograničava pokretanje samih prstiju [12].

Također prisutan je edem i deformacije. Kod Collesovog prijeloma pojavljuje se fenomen bajoneta koji nastaje zbog pomaka distalnog ulomka radijalno i proksimalno u frontalnoj ravnini. Kod Smithovog prijeloma javlja se druga deformacija, poznatija kao fenomen vilice. Ona nastaje zbog pomaka distalnog ulomka proksimalno i volarno u sagitalnoj ravnini. Na slici 8. prikazana su dva najčešća deformiteta koja nastaju prilikom prijeloma palčane kosti na tipičnom mjestu, a to su: prethodno navedeni fenomen vilice te deformitet bajoneta [16].



*Slika 3.2, fenomen vilice i bajoneta*

*Izvor: M. Jerkić, Frakture radijusa na tipičnom mjestu, diplomski rad, Mostar, 2016.*

### **3.4. Dijagnostika prijeloma palčane kosti na tipičnom mjestu**

Prvi dijagnostički postupak koji se provodi je uzimanje anamneze te provođenje detaljnog pregleda. Nakon toga pacijenta se šalje na RTG gdje se ručni zglob snima u dvije projekcije: antero-posteriorno i latero-lateralno. Ponekad je te snimke potrebno nadopuniti sa kosim snimkama koje daju bolji uvid u artikularne plohe radijusa, a izvode se u supinaciji i pronaciji od 45 stupnjeva. Dodatne metode uključuju CT i MR [17].

### **3.5. Operativno liječenje prijeloma palčane kosti na tipičnom mjestu**

Određeni postotak ove vrste prijeloma potrebno je liječiti kirurškim putem. Ukoliko prijelom zadovoljava sljedeće parametre, liječi se operativno. Ti parametri su: nemogućnost stabilne i zadovoljavajuće manualne repozicije, intraartikularni prijelomi, otvoreni prijelomi, nestabilni prijelomi, multifragmentalni prijelomi, odstupanje od anatomskog i fiziološkog položaja nakon repozicije, pomak ulomka unutar zgloba veći od dva milimetra, skraćanje radijusa veće od pet milimetara te odstupanje od fiziološke angulacije radijusa veće od 15 stupnjeva, a manje od 20 stupnjeva. Kirurške metode liječenja su zatvorena repozicija i perkutana fiksacija ulomaka, minimalno invazivna otvorena repozicija, vanjska fiksacija, unutarnja fiksacija i otvorena repozicija [17].

### **3.6. Zatvorena repozicija i perkutana fiksacija ulomaka**

Perkutana fiksacija ulomaka većinom se izvodi sa dvije ili tri Kirschnerove žice. Jedna od indikacija za izvođenje ove vrste kirurškog zahvata je kod nestabilnih ekstraartikularnih prijeloma. Ova kirurška metoda izvodi se u aksilarnom bloku ili općoj anesteziji. Na početku zahvata koriste se zamke za prste sa kojima se održava uzdužna trakcija dok na krajnjem dijelu uređaja za trakciju postavlja se uteg koji održava prijelom u željenom položaju. Zatim manualnom repozicijom pokušava se dovesti kost do optimalnog položaja, ukoliko su svi uvjeti zadovoljeni, uvode se Kirschnerove žice koje stabiliziraju kost. U nekim slučajevima operativni zahvat se zakomplicira te je iz ove vrste kirurškog zahvata potrebno promijeniti u otvorenu repoziciju i fiksaciju. Na kraju

se stavlja vanjska imobilizacija u vremenskom periodu od šest tjedana. Kirschnerove žice se vade šest do osam tjedana nakon zahvata [17].

### **3.7. Minimalno invazivna otvorena repozicija**

Ova kirurška metoda indicirana je kod zglobnih prijeloma. U većini slučajeva se izvodi sa vanjskim fiksatorom ili uz perkutanu fiksaciju ulomaka. Ova operativna tehnika ima veliku ulogu kod kompresijskih prijeloma u koji artikularni fragmenat nije moguće reponirati indirektnim tehnikama. Izvodi se manipulacijom zglobnog frakturnog ulomka putem dorzalne incizije i uz kontrolu flouroskopa [17].

### **3.8. Vanjska fiksacija**

Vanjska fiksacija indicirana je kod nestabilnih prijeloma sa tri fragmenta, otvorenih prijeloma, kompliciranih artikularnih prijeloma, prijeloma sa oštećenjem mekog tkiva i kod prijeloma sa neurovaskularnim oštećenjem. Ova kirurška metoda pogodna je za vraćanje dužine radijusa i uspostavljanje radijalne inklinacije. Vanjsku fiksaciju karakteriziraju vijci i Kirschnerove žice koje se spajaju na vanjski fiksator. Fiksacija se provodi na distalnom i proksimalnom dijelu. Distalno se fiksira druga ili treća metakarpalna kost dok se proksimalno fiksira proksimalni dio radijusa. Prethodno navedeni postupak omogućava preciznu repoziciju. Meka tkiva povlače fragmente postavljajući ih u prirodan, anatomski položaj. Vanjska fiksacija podijeljena je na dva dijela, premošćujuća (bridging) i ne premošćujuća (non-bridging). Bridging fiksacija se sastoji od okvira koji prelazi zglob i samim time drži zglob statičkim, dok kod non bridging fiksacije okvir ne prelazi preko zgloba pa samim time zglob je pomičan. Sa vremenom broj kirurških komplikacija nakon vanjske fiksacije se smanjuje, ali ipak još postoje. Te komplikacije su: infekcije na mjestu vijka te oštećenje medijalnog i ularnog živca [17].

### **3.9. Otvorena repozicija i unutarnja fiksacija**

Otvorena repozicija i unutarnja fiksacija indicirane su kod kompliciranih prijeloma tj. u slučajevima kada ostale kirurške metode ne daju željene rezultate. Za unutarnju fiksaciju

karakterističan je otvoren pristup kosti i direktna repozicija fragmenata. Kirschnerove žice se također koriste kod ove metode, a uz njih koriste se vijci i volarne odnosno dorzalne T pločice. Prednosti ove tehnike u odnosu na vanjsku fiksaciju su manji broj neuropatija i otpuštanja vijaka, zatim napretkom medicine i napretkom ove tehnike stvaraju se moderni i specijalizirani implantati koji zadržavaju fragmente u željenom položaju. Nadalje prednost je i ranija mobilizacija te jednostavnije stavljanje sadrenog zavoja. Sve to dovodi do bržeg i lakšeg oporavka pacijenta [17].

### **3.10. Komplikacije nakon kirurških zahvata**

U kirurške komplikacije spadaju: infekcija, hematoma, edem, ukočenost, gubitak fiksacije, neurovaskularna ozljeda, pseudoartroza, krivo zarastanje, nestabilnost, rupturi i iritacije tetiva, osteoartritis, neuropatija nervusa medianusa te rezidualna bol na ularnoj strani [18].

Infekcija je vrlo česta komplikacija i javlja se na mjestu fiksacije. Veliku ulogu u pojavi infekcije ima vremenski period u kojem su žice i vijci bili na položaju fiksacije [17].

Krivo zarastanje i pseudoartroza su isto kirurške komplikacije, ali one se rjeđe pojavljuju. Češće je krivo zarastanje u odnosu na pseudoartrozu. Krivo srasli prijelom uzrokuje nastanak deformiteta te skraćanje ekstremiteta. Pseudoartroza označava izostanak zarastanja kosti pri kojem se javlja gibljivost ekstremiteta gdje ne bi smjelo biti pokreta. Također ekstremitet je bolan [17].

Iduće komplikacije su kompresija nervusa medianusa i refleksna simpatička distrofija. Ove dvije komplikacije su jako povezane. Kod kompresije nervusa medianusa javljaju se trnci u šaci, slabljenje muskulature šake, slab hvat itd. Stanje je gore nego prije operacije. Refleksna simpatička distrofija je kompleksno stanje kod kojeg postoji veliki broj simptoma. Neki od njih su: bol, otekline, osjetljivost, znojenje, topao ili hladan ozlijeđeni ekstremitet i promjena boje kože [17].

Posttraumatski artritis ručnog zgloba je komplikacija koja se pojavljuje kod 30% visokoenergetskih unutar zglobnih prijeloma. Artritis se može, a i ne mora pogoršati sa vremenom, kod većine pacijenata sam artritis je asimptomatski tj. ne uzrokuje nikakve tegobe [17].

Ozljede tetiva se pojavljuju kao kirurška komplikacija, ali mogu se javiti i kod osoba koje su liječene na konzervativni način. Kao kirurška komplikacija tetiva nakon prijeloma navodi se tetiva dugog ekstenzora palca koja rupturira. Uzrok tome je direktan kontakt tetive sa fragmentom prijeloma ili kontakt sa kirurškom opremom tj. pločicama u unutarnjoj fiksaciji nakon zahvata [17].

### 3.11. Konzervativno liječenje prijeloma palčane kosti na tipičnom mjestu

Konzervativno liječenje prijeloma provodi se po Bohlerova tri R načela. Tri R označavaju: repoziciju, retenciju i rehabilitaciju. Ukoliko je na rendgenskoj snimci vidljivo da postoji pomak ulomka, izvodi se repozicija, a ukoliko nema pomaka ulomka u takvim slučajevima nije potrebna repozicija ulomka. U većini slučajeva potrebna je repozicija kako bi se luksirane ili subluksirane fragmente vratilo u odgovarajući anatomske i funkcionalni položaj prije postavljanja imobilizacije. Za Collesov tip prijeloma zatvorena repozicija podrazumijeva aksijalnu trakciju, zatim pomicanje ulomaka ulnarne te volarne i na kraju izvođenje fleksije i ulnarne devijacije zbog translacije fragmenata radijalno. Cijeli postupak repozicije provodi se uz opću ili regionalnu anesteziju. Nakon repozicije slijedi imobilizacija. Kod prijeloma palčane kosti na tipičnom mjestu koristi se sadrena imobilizacija na način da zahvaća proksimalni dio do ispod lakta, a distalni dio do metakarpofalangealnih zglobova. Cilj sadrene imobilizacije je da održi ekstremitet u željenom položaju sve do potpunog zalječenja prijeloma [17].

Postoje određena načela prema kojima se postavlja sadrena imobilizacija. Prvo načelo glasi da obuhvaća dva susjedna zgloba, drugo načelo glasi da se ne smije mijenjati sve dok se ne stvori dovoljno fibroznog kalusa, a posljednje načelo kaže da se sadrena udloga ne skraćuje. Pravila po kojima se stavlja sadrena imobilizacija su: 1. longeta mora biti čvrsto priljubljena uz ozlijeđeni ekstremitet

2. gips ne bi trebao pritiskati mjesta na kojima postoje neurovaskularni elementi neposredno ispod kože

3. sadrene trake se stavljaju brzo i bez natezanja

4. trake zavoja se ne smiju pritiskati kako ne bi nastalo udubljenje koja mogu uzrokovati žuljanje sa unutarnje strane

5. rameni obruč, prsa, te gornji i donji ekstremiteti uvijek ostaju slobodni [19].

Nakon repozicije i imobilizacije obvezna je rendgenološka snimka kako bi se dobio uvid o položaju u kojem je reponirani dio. Sadrena imobilizacija se nosi u trajanju od četiri do šest tjedana uz kontrolu RTG snimke [17].

Postoje tri vrste sadrene imobilizacije: sadrena longeta, cirkularni sadreni zavoj i Sarmientov funkcionalni sadreni zavoj [19].

Kod prijeloma palčane kosti na tipičnom mjestu, longeta se koristi u prvom i drugom tjednu kako bi se osigurao prostor za širenje edema. Nakon toga postavlja se cirkularni sadreni zavoj zbog toga što je došlo do smanjenja otekline, a sadreni zavoj ne dopušta opuštanje imobilizacije[17].

Najčešće komplikacije koje se pojavljuju tijekom konzervativnog liječenja su: ishemija okrajina i lokalni pritisak na kožu [19].



## **4. Rehabilitacija nakon prijeloma palčane kosti na tipičnom mjestu**

„Rehabilitacija je proces kojim se pomaže osobi da postigne maksimum fizičke, psihičke, društvene, profesionalne, rekreativne i edukacijske osposobljenosti u odnosu na fiziološko ili anatomske oštećenje, ograničenja okoline te želje i životne planove“ (Žerjavić, 2004). Jednostavnije bi se to moglo objasniti da je rehabilitacija kompleksan proces učenja tijekom kojega pacijent uči na koji način bi trebao živjeti sa svojom ozljedom. Rehabilitacija nije samo fizički oporavak pacijenta ona je puno više od toga. Cilj rehabilitacije je djelovati na čovjeka u cjelini, a ne samo na ozljedu koju ima u tom trenutku. U procesu rehabilitacije glavna osoba je pacijent, a uz pacijenta tim zdravstvenih profesionalaca i pacijentova obitelji. [20].

Rehabilitacija nakon prijeloma palčane kosti sastoji se od mnogobrojnih fizikalnih procedura kao što su kineziterapija, elektroterapija, hidroterapija, termoterapija i fototerapija. Pojedinačna primjena gore navedenih oblika fizikalne terapije neće dati optimalne rezultate, ali u kombinaciji više oblika fizikalnih procedura, rezultati će biti zamjetno bolji [20].

### **4.1. Kineziterapija**

Kineziterapija dola od dvije grčke riječi koje su spojene. Kinesis označava kretanje dok therapeia označava liječenje. Spajanjem te dvije riječi dobijemo značenje riječi kineziterapija, liječenje pokretom. Kineziterapija koristi pokret ne samo u svrhu liječenja već i u svrhu prevencije nastanka bolesti. Kineziterapija se može koristiti u svim poljima odnosno granama kliničke medicine. Ciljevi kineziterapije su različiti. Osnovni ciljevi su uspostava opsega pokreta, održavanje trenutnog opsega pokreta i povećanje opsega pokreta. Zatim, kineziterapija djeluje i na mišićnu snagu tj. cilj joj je povećati i održati mišićnu snagu. Mišićnu izdržljivost je također potrebno očuvati i povećati. Kineziterapija ima za cilj i djelovati na poboljšanje koordinacije, nadalje cilj joj je i što bolja postura kod osoba kako bi se preventivno djelovalo na mogući nastanak deformiteta. Prethodno navedeni ciljevi su bili vezani za mišićno-koštani sustav, ali kineziterapija ima za cilj djelovati i na ostale organske sustave, kao što su kardio-respiratorni i probavni. Vježbanjem srčani mišić hipertrofira što dovodi do manje potrošnje srčanog mišića. Vježbanjem se povećava izdržljivost te snaga. Smanjena je potrošnja srčanog mišića. Vježba djeluje na ubrzanje probave te regulaciju same probave što je vrlo bitno za povećanje kvalitete života.

Osnova kineziterapije je pokret odnosno vježba. Vježbe su podijeljene prema cilju i u odnosu na način na koji se izvode. Prema cilju zbog kojeg se izvode podijeljene su na: vježbe opsega pokreta, vježbe snage, koordinacije, propriocepcije, vježbe izdržljivosti itd. Prema načinu na koji se izvode vježbe, one su podijeljene na aktivne i pasivne vježbe. Nadalje, aktivne vježbe su podijeljene u tri skupine. Prvu skupinu čine aktivno potpomognute vježbe koje se izvode uz pridržavanje oboljelog segmenta uz pomoć fizioterapeuta. Sljedeća skupina aktivnih vježbi su samostalne vježbe. Ovu vrstu vježbi pacijent izvodi u punom opsegu pokreta samostalno savladavajući silu gravitacije. Posljednju skupinu čine aktivne vježbe sa opterećenjem. Kod ove skupine vježbi pacijent izvodi pokret u punom opsegu pokreta uz savladavanje sile teže, ali i uz savladavanje otpora [20].

Pasivne vježbe se provode kada mišićna snaga izmjerena manualnim mišićnim testom iznosi 0 ili 1. Cilj ove vrste vježbanja je održavanje opsega pokreta u zglobovima, sprječavanje skraćanja mišića, poboljšanje cirkulacije [20]...

Gore navedene podjele su bile osnovna podjela vježbi. Sljedeća podjela vježbi je na statičke odnosno izometričke i dinamičke odnosno izotoničke. Statičke kao što i u samom nazivu je vidljivo označavaju vježbe kod kojeg nema pokreta u zglobu i ne dolazi do približavanja polazišta i hvatišta mišića. Dinamičke vježbe su vježbe kod kojih dolazi do izvođenja pokreta. Dinamičke vježbe sastoje se od dvije faze: koncentrične i ekscentrične faze. Koncentrična faza označava fazu izvođenja vježbe u kojem se savladava sila teža i u kojoj dolazi do približavanja polazišta i hvatišta mišića. Ekscentrična faza označava fazu kod koje sila gravitacija nadvladava silu mišića i u njoj dolazi do udaljavanja polazišta i hvatišta mišića [20].

Sljedeća vrsta vježbi su vježbe opsega pokreta. Svrha izvođenja vježbi opsega pokreta je uspostava normalnog opsega pokreta u zglobu. Postoje tri vrste vježbi opsega pokreta : aktivni, aktivno-potpomognuti i pasivni. Pasivne vježbe opsega pokreta izvodi fizioterapeut. Kod prijeloma palčane kosti na tipičnom mjestu nakon skidanja gipsa šaka se nalazi u kontrakturi. Cilj pasivnih vježbi je djelovati na kontrakturu odnosno uspostaviti normalan opseg pokreta u zglobu, izbjeći nastanak atrofije mišića (u ovom slučaju izbjeći atrofiju fleksora i ekstenzora šake, intrinzičnih mišića šake) poboljšati cirkulaciju. Aktivne potpomognute vježbe opsega pokreta provode se u trenutku kada pacijent već i sam može izvesti do određene mjere pokret, a krajnji pokret mu pomaže izvesti fizioterapeut. Aktivne vježbe dolaze na kraju gdje pacijent samostalno izvodi vježbe i postepeno se uvodi otpor [20].

Ukoliko se želi održati trenutni opseg pokret, pri krajnjem pokretu fizioterapeut zadržava taj položaj ekstremiteta tri do pet sekundi. Ako je cilj povećanje opsega pokreta fizioterapeut zadržava

krajnji pokret 20 sekundi do jedne minute. Postoje brojne koristi od vježbi opsega pokreta, ali prelaskom određenih granica pacijentov organizam će reagirati upalom i pojačanom boli [27].

Vježbe istezanja također imaju veliku ulogu u kineziterapiji, a provode se u svrhu ponovnog uspostavljanja fleksibilnosti mišića. Podijeljene su na statičko istezanje i balističko istezanje. Statičko istezanje se najčešće provodi nakon ozljeda. Učinak ovakvog istezanja je bolji ako je mišić prethodno zagrijan. Fizioterapeut pronalazi početnu točku otpora i u tom položaju zadržava segment 15-20 sekundi. Nakon toga ekstremitet se u potpunosti opušta. Balističko istezanje popularno je u sportskoj fizioterapiji. Provodi se na principu brzih kontrakcija agonista koji će kasnije uzrokovati brzo istezanje antagonista [20].

## 4.2. Krioterapija

Krioterapija je primjena hladnoće u terapijske svrhe. Krioterapija je dio rehabilitacijskog programa i ona se provodi kao dodatak medikamentnoj terapiji. Ne postoje apsolutne indikacije, ali niti ni apsolutne kontraindikacije za provođenje ove vrste terapije. Po definiciji, hladnoća je stanje kod kojega se čestice sporije kreću. Terapija hladnoćom odnosno krioterapija radi na principu da ako je ljudsko tijelo u neposrednoj blizini hladnog objekta, taj objekt će apsorbirati svu toplinu koje ima ljudsko tijelo što će na kraju rezultirati hladnoćom. Direktni učinak krioterapije događa se na koži i potkožnom tkivu gdje dolazi do pada temperature. U manjem obimu krioterapija zahvaća zglobove i mišiće. Učinci krioterapije su postizanje analgezije, smanjenje spazma, smanjena upala upaljenog područja i smanjuje se ili u potpunosti zaustavlja krvarenje. U odnosu na toplinu, hladnoća prodire dublje u tkivo. Suprotno od topline koja uzrokuje vazodilataciju tj. širenje krvnih žila, hladnoća dovodi do vazokonstrikcije tj. sužavanja krvnih žila. Posljedično to uzrokuje smanjenje boli kod ozlijeđenog ekstremiteta i stvaranje manjeg ožiljka. Nakon ozljede, u akutnoj fazi provodi se takozvani RICE. Slovo R označava rest što znači odmor, I označava ice odnosno led, C označava compression što znači kompresija i E označava elevation što zapravo znači elevacija. Tijekom akutne faze hladnoća ima ulogu kod smanjivanja veličine oštećenja tkiva. Način kod kojega je krioterapija najefektivnija jest taj da se tkivo dovoljno dugo hladi i da se obuhvati što veća površina. Najčešći način primjene hladnoće je kriomasaža. Primjenom kriomasaže pacijent prolazi kroz četiri faze senzacija. U prvoj fazi pacijent osjeća vrlo jako hladnoću, tijekom druge faze pojavljuje se pečenje, u trećoj fazi pacijent osjeća bol i na kraju u četvrtoj fazi dolazi do analgezije. U krvnim žilama također dolazi do promjena. U prvoj fazi dolazi do jake i nagle vazokonstrikcije, ali nedugo nakon toga dolazi do

refleksne vazodilatacije. Kriomasaža se većinom provodi drvenim štapićem oko kojeg se nalazi led. Takav cilindričan oblik dobiva se postavljanjem vode u plastične čaše i postavljanjem drvenog drška u vodu, sve skupa se stavi u zamrzivač dok se ne dobije led. Sami postupak se provodi kružnim pokretima. Kriomasaža u prosjeku traje 10 minuta ili do trenutka kada nastupi analgezija. Ukoliko je cilj smanjivanje temperature tkiva tada se koriste kriooblozi. Oni se postavljaju na određeno mjesto u trajanju od 40 minuta i sa njima se postiže hlađenje dubokih tkiva. Mjere opreza kod provođenja krioterapije su preosjetljivost na hladnoću, Raynaudov fenomen, ateroskleroza... Poseban oprez je bitan kod izrazito mršavih ljudi [20].

Nakon prijeloma palčane kosti na tipičnom mjestu krioterapija se može odmah provoditi. Provodi se sa ciljem smanjenja edema i boli te kao priprema za izvođenje pokreta bilo pasivnog ili aktivnog [22].

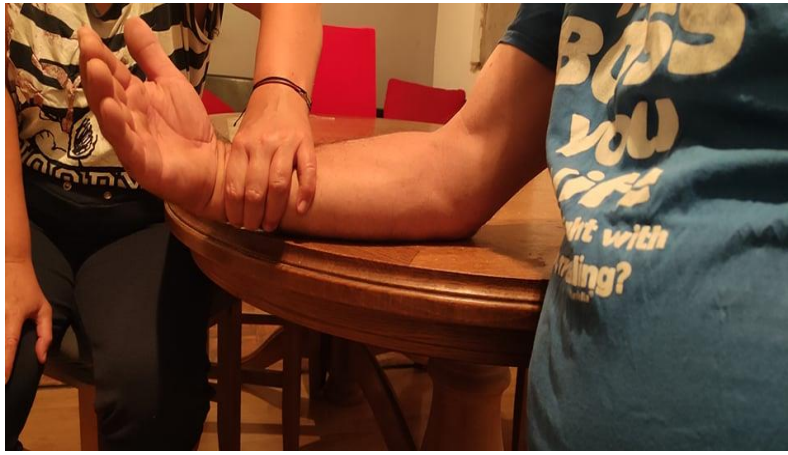### **4.3. Kineziterapijski program nakon prijeloma palčane kosti na tipičnom mjestu**

Kineziterapija nakon prijeloma palčane kosti na tipičnom mjestu sastoji se od vježbi povećanja opsega pokreta i vježbi jačanja mišića. Prije svega se radi fizioterapeutski karton prema kojem će se planirati rehabilitacije te prema kojem će se postavljati ciljevi rehabilitacije. Fizioterapeutski karton je dokument prema kojem se vodi evidencija o pacijentu [21].

Prva vježba za povećanje opsega pokreta koja se provodi jest ta da pacijent sjedi na stolcu okrenut prema stolu, podlaktice ispružene na stol, a šake vise izvan stola. Fizioterapeut fiksira ručni zglob i izvodi pokret fleksije šake (slika 4.1.). Iduća vježbe provodi se u istom položaju samo što je dlan sada okrenut prema dolje. Fizioterapeut fiksira ručni zglob te izvodi pokret ekstenzije (slika 4.2.) ručnog zgloba. Sljedeća vježba provodi se također u sjedećem položaju, podlaktica položenih na stol, a šake se nalaze izvan površine stola. Šaka je u položaju u kojem mali prst gleda prema tlu, a palac prema stropu, fizioterapeut fiksira ručni zglob te izvodi pokret radijalne devijacije (slika 4.4.). Navedena vježba može se provoditi i u proniranom položaju. Iduća vježba se provodi u istom položaju, ali sada je šaka u položaju u kojem mali prst gleda prema stropu, a

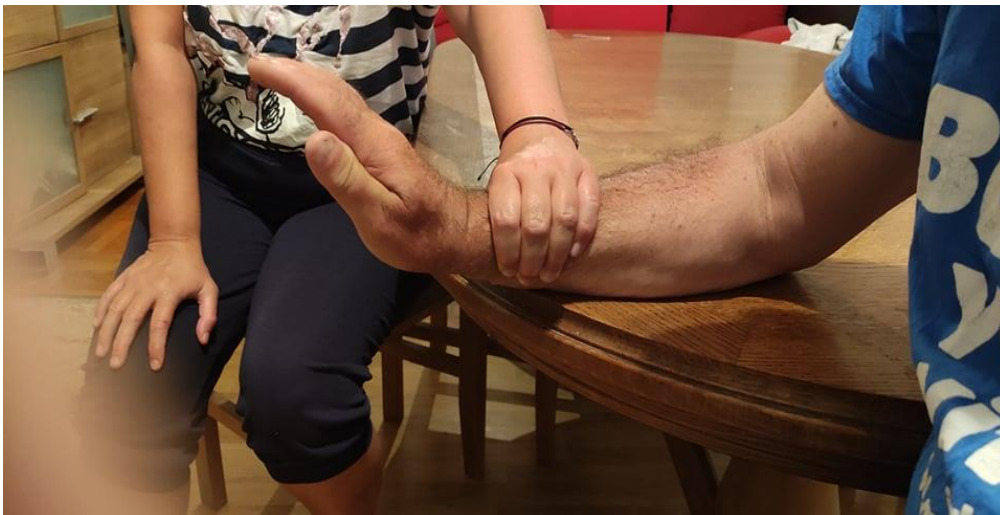palac prema tlu, fizioterapeut fiksira te izvodi pokret ulnarne devijacije (slika 4.3.). Također i ovu vježbu moguće je provoditi u proniranom položaju. Nadalje, potrebno je razgibati i zglobove prstiju šake i palca. Palac se razgibava na način da pacijent pokuša palcem dotaknuti ostale prste. Također, fizioterapeut potpomaže taj pokret koji se naziva opozicija (slika 4.6.) i repozicija. Iduća bitna vježba za palac je vježbanje pokreta abdukcije i addukcije odnosno pomicanje palca u lijevu i desnu stranu kao i pregibanje i ispružanje palca odnosno fleksija i ekstenzija palca. Lakatni zglob se također razgibava, ali u manjoj mjeri. Izvode se pokreti supinacije (slika 4.8.) i pronacije (slika 4.7, te fleksije i ekstenzije u laktu. Posljednji pokret koji se provodi je kruženje tj. cirkumdukcija u ručnom zglobu [21].

Prethodno navedene vježbe odnosile su se na uspostavljanje opsega pokreta. Iduća faza u kineziterapiji jesu vježbe povećanja snage mišića. Fizioterapeut ima potpunu slobodu u odabiru rekvizita. Prva vježba koja se može provoditi jest stiskanje spužvaste loptice. Pacijent uzme malu spužvastu lopticu i stišće je. Stiskanje zadržava desetak sekundi. Iduća vježba provodi se preko ruba stola, gdje se pacijentu šaka nalazi izvan stola. Dlan je okrenut prema stropu i u dlanu drži uteg koji u početku teži 0,5kg. Pacijent izvodi 10 i više ponavljanja pokreta u tri serije. Nakon što uteg od 0.5 kg postane prelagan pacijent vježba sa utegom od 1 kg, 2kg, 3kg itd. Pacijent izvodi pokret fleksije šake u ručnom zglobu. Iduću vježbu pacijent provodi u istom položaju, ali sada je dlan okrenut prema tlu, također drži uteg u šaci i izvodi pokret suprotna prethodnom odnosno izvodi ekstenziju u ručnom zglobu. Ovu vježbu potrebno je provoditi minimalno 10 ponavljanja i tri serije sa opterećenjem od 0.5kg. Kao i kod prethodne vježbe nakon što mišić dovoljno ojača pacijent uzima uteg od jednog kg, zatim jedan i pol kg, dva itd. Sljedeća vježba koja se može provoditi, izvodi se u stojećem položaju. Nadlaktica i podlaktica nalaze se pod kutom od 90 stupnjeva. Podlaktica i šaka su u neutralnom položaju. Pacijent rotira podlakticu tako da dlan bude okrenut prema stropu. U šaci se nalazi uteg od dva kilograma. Vježbu izvodi 10 i više puta. Pacijent izvodi vježbu kroz tri serije. Nakon što mu mišić dovoljno ojača povećava se težina utega i povećava se broj ponavljanja. Tom vježbom izvodi pokret supinacije. Iduća vježba provodi se u istom položaju samo što pacijent sad rotira podlakticu na suprotnu stranu, dovodeći dlan u položaj prema tlu. Također uteg se nalazi u šaci, težine tri kg. Vježbu izvodi minimalno 10 puta i izvodi tri serije. Kasnije se povećava težina utega i broj ponavljanja. Ovom vježbom izvodi se pokret pronacije podlaktice. Svaka navedena vježba izvodi se u deset ponavljanja pa na više, ovisno o pacijentovom stanju. Učinak vježbanja puno bi bio veći kada bi pacijent naučene vježbe na fizikalnoj provodio i kod kuće [21].



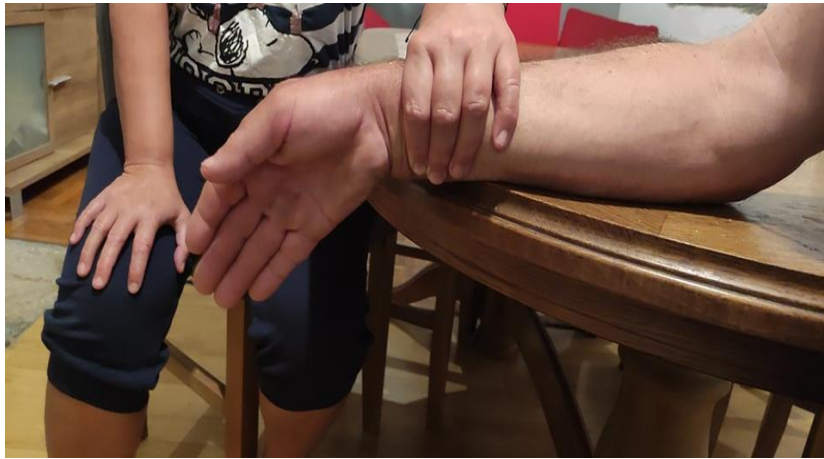*Slika 4.1, fleksija šake*

*Izvor: privatna galerija*



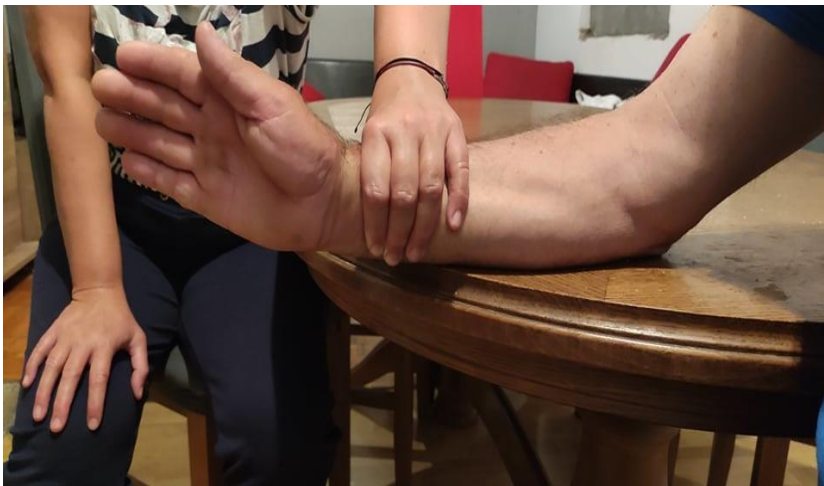*Slika 4.2, ekstenzija šake*

*Izvor: privatna galerija*



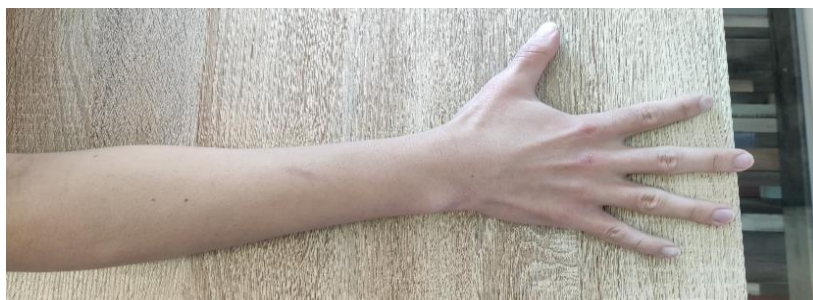*Slika 4.3, ulnarna devijacija šake*

*Izvor: privatna galerija*



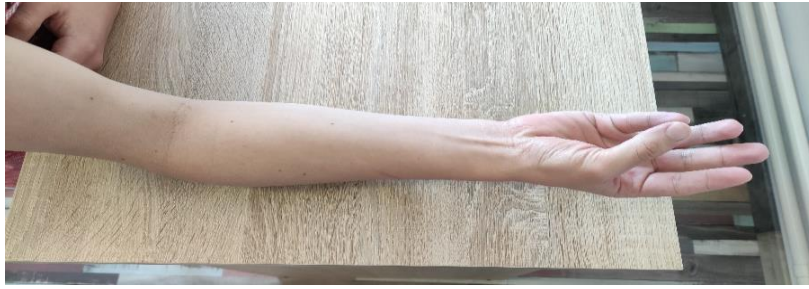*Slika 4.4, radijalna devijacija šake*

*Izvor: privatna galerija*



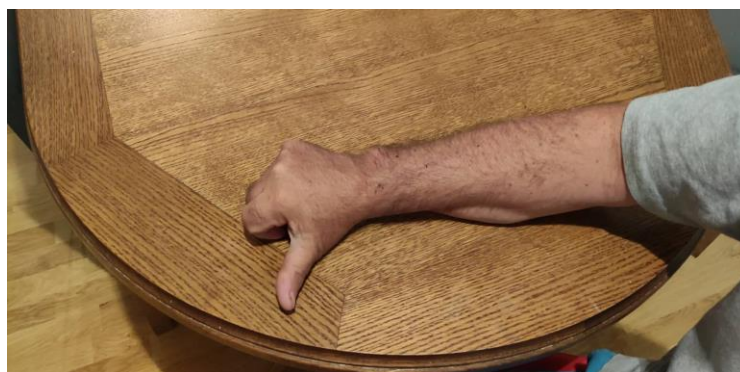*Slika 4.5, abdukcija prstiju*

*Izvor: privatna galerija*



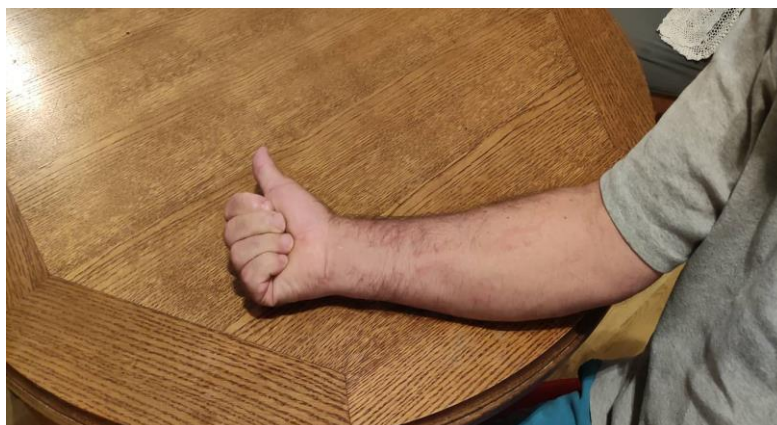*Slika 4.6, opozicija palca*

Izvor: privatna galerija



*Slika 4.7, pronacija podlaktice*

Izvor: privatna galerija



*Slika 4.8, supinacija podlaktice*

Izvor: privatna galerija

Sve postavljene slike u ovom poglavlju, počevši od slike 4.1, pa do slike 4.8, prikazuju pokrete u ručnom zglobu, lakatnom zglobu te pokrete prstiju šake. Slike 4.1, 4.2, 4.3, i 4.4



prikazuju i pravilnu fiksaciju koja fizioterapeut izvodi radi postizanja željenog i usmjerenog pokreta u određenom zglobu.

#### **4.4. Hidroterapija**

Hidroterapija je oblik terapije koji koristi tekući medij preko kojega se prenose mehanički i toplinski učinci na tijelo. Korištenje hidroterapije seže u daleku prošlost tj. u Antičko doba. U tom vremenu hidroterapija je imala socijalno i spiritualno značenje. Početkom 20. stoljeća počela se provoditi hidrogimnastika odnosno vježbanje u vodi. Svojstva vode daju prednost izvođenja vježbi u vodi u odnosu na vježbe na suhom. Prvi učinak vode jest visoki osobiti toplinski kapacitet vode te sposobnost prijenosa toplinske energije. Toplina se prenosi kondukcijom i konvekcijom, a rezultat toga je smanjenje boli i spazma. Iduće bitno svojstvo vode je sila uzgona. Zbog sile uzgona tijelo u vodi je prividno lakše. Rezultat toga je lakše izvođenje pokrete u odnosu na izvođenje pokreta na tlu. Hidrostatski tlak po svojoj definiciji jest tlak stupca vode na četvorni centimetar površine tijela. Jedan od učinaka hidrostatskog tlaka je smanjenje edema. Uzrok smanjenju edema je taj što je hidrostatski tlak veći od kapilarnog tlaka. Kompletna hidroterapija ima pozitivne učinke na kardiorespiratorni sustav, endokrini, lokomotorni sustav. Hidroterapija se može provoditi u bazenu ili u kadicama. Pritisak na zglobove je manji pa samim time je veća pokretljivost, smanjena bol. Povećana aktivnost mišića može se postići na način da se promjeni smjer pokreta, poveća brzina izvođenja pokreta. Jako dobar rekvizit koji se koristi u hidroterapiji je plovka od stiropora ili narukvica za neplivače. Ovim rekvizitima stimulira se jači angažman mišića. U dubljoj vodi aktiviraju se sve mišićne skupine. Temperatura vode određuje se prema svrsi, cilju i dijagnozi. Kod reumatoloških bolesnika temperatura vode je viša dok kod neuroloških bolesnika je niža. Indikacije su iste kao i kod medicinske gimnastike izvan vode dok mjere opreza treba provoditi kod srčanih bolesnika, osoba sa kožnim oboljenjima, epileptičarima i urološkim bolesnicima [20].

#### **4.5. Vježbe u kadi**

Fizioterapija je kreativna profesija te je potrebno iskoristiti sve što je trenutno ponuđeno. Voda se napuni u kadicu, temperatura vode je malo viša od tjelesne temperature (36-38 °C). Pacijent se nalazi u kadi, ozlijeđena ruka mu je pod vodom do razine lakta. Jedna od vježbi koja

se izvodi jest ta da pacijent stišće prste tj. oblikuje šaku. Svaku vježbu izvoditi najmanje šest puta. Iduća vježba su kružni pokreti u ručnom zglobu. Prvo u jednom smjeru zatim u drugom smjeru. Vježbu izvesti minimalno šest puta. Nadalje pacijent može oponašati i sviranje klavira, po podlozi zamišlja da svira klavir. Posljednja vježba može biti ta da se pacijent osloni na dlan, tako da se dobije ekstenzija šake. Vježbe u vodi mogu se provoditi odmah nakon skidanja gipsa. Sve navedene vježbe pacijent može izvoditi uz pomoć fizioterapeuta pasivno tj. fizioterapeut izvodi cijeli pokret. Nadalje pacijent vježbe može izvoditi aktivno potpomognuto tj. pacijent izvodi pokret do jednog dijela a zatim fizioterapeut potpomaže izvođenje krajnjeg pokreta. [20].

#### **4.6. TENS**

Kratica TENS označava transkutanu električnu nervnu stimulaciju. Pripada skupini niskovoltažne električne stimulacije. Frekvencije iznose od 1 do 150 Hz, a samo trajanje impulsa je 0,04-0,3 ms, dok se intenzitet kreće od 0 do 6 mA. Ova vrsta terapije probila se na svjetlo dana prije otprilike dvadesetak godina, a služi za suzbijanje boli kod različitih dijagnoza. Mellzack i Wall su 1965. godine postavili teoriju o djelovanju ove vrste terapije. Naziv teorije je Gate control odnosno teorija nadzora ulaza. Ona se temelji na velikim i mijeliniziranim A te malim i nemijeliniziranim C vlaknima. A vlakna prenose osjet dodira i pritiska dok C vlakna prenose bolne podražaje. Aktivacijom debljih mijeliniziranih A- alfa i A- beta vlakana uz aktivaciju sa manjim pragom podražaja od praga podražaja koji je potreban tankim vlaknima za provođenje boli dolazi do pojave presinaptičke inhibicije malih interneurona. Vrata se zatvore što uzrokuje nemogućnost prijenosa boli. Osnova ove teorije jest elektrostimulacija A vlakana [20].

Postoje više vrsta TENS-a: standardni, niskofrekventni i TENS sa primjenom struje koja ima malu jakost. Najčešće se koristi standardni odnosno visokofrekventni TENS. Odlikuju ga frekvencije manje od 200 Hz, vrijeme trajanja impulsa je od 30 do 200 mikro sekundi. Jakost struje iznosi od 10 do 40 mA, a vrijeme trajanja terapije može trajati od 30 minuta do nekoliko sati. Indikacije se raznovrsne, ali svim indikacijama je zajednička bol. Kontraindikacije su: srčani stimulator i primjena u području karotidnog sinusa. Relativne kontraindikacije su: epilepsija, trudnoća, alergija na materijal elektroda. [20]

Primjena TENS-a nakon prijeloma palčane kosti na tipičnom mjestu je velika. Kod ovog prijeloma primjenom TENS-a dolazi do smanjenja boli i poboljšanja dnevne aktivnosti ručnog zgloba. Elektrode se postavljaju na mjesto bola, tako da cijelo bolno područje bude obuhvaćeno [23].

Prednost TENS-a jest ta da ga pacijent može imati i kod kuće uz liječničku indicaciju za to. Važno je znati da se TENS-om djeluje simptomatski pa je zbog toga vrlo bitno znati pacijentovu dijagnozu i uzrok boli [20].

#### **4.7. Dijadinamske struje**

Dijadinamske struje pripadaju skupini niskofrekventnih struja. Njihova glavna podjela je na poluvalno ili punovalno ispravljenu struju koja je sinusoidnog oblika. Frekvencije dijadinamskih struja su od 50 do 100 Hz. Različitom kombinatorikom frekvencija te jakosti struje uz postepeno dodavanje galvanske struje dobivaju se različite modualcije. Postoje četiri modulaciji, ali u rehabilitaciji prijeloma prva i treća modulacija imaju najveći učinak. Prva modulacija je frekvencije 100Hz. Prvom modulacijom postiže se smanjenje boli tj. analgetski učinak te uz to dolazi i do kočenja simpatikusa. Korištenje prve modulacije najšire je rasprostranjeno u liječenju bolnih stanja te u liječenju poremećaja koji su nastali disbalansom vegetativnog sustava. Iduća modulacija koja se također često koristi je modulacija III. Modulacija III sastoji se od kombinacije modulacije jedan i modulacije dva. Djeluje na uklanjanje te smanjenje hematoma i edema te djeluje na smanjenje i uklanjanje boli. Dijadinamske struje mogu se postavljati na ljudsko tijelo pomoću elektroda koje su pločaste ili vakumske. Ovisno o željenim učincima struje postoje je različiti oblici postavljanja elektroda: transregionalna, zatim paravertebralna i vazotropna. Optimalno vrijeme trajanja terapija iznos od 15 do 20 minuta. Stanja kod kojih se ne smiju koristiti dijadinamske struje su: akutna stanja, karcinomi, krvarenje, metal u tijelu, povišena tjelesna temperatura itd [24].

#### **4.8. Interferentne struje (IFS)**

Interferentne struje su struje koje nastaju preklapanjem dvije izmjenične sinusoidne struje. Te dvije struje se preklapaju u intenzitetu, potom frekvenciji te fazi. Interferencija nastaje u dubini

tkiva. Drugi naziv za interferentne struje jest Nemeckove struje. Postoje tri oblika interferencije: aditivna, oduzimajuća superpozicija te superpozicija sa poništavanjem intenziteta. Interferentne struje primjenjuju se na tri načina. Prvi način je statička interferencija. Kod ovoga načina elektrode su nepomične tj. statičke. Drugi način je kinetička interferencija. Terapijsko djelovanje je veće, a izvodi se na način da fizioterapeut pomiče elektrode. Zadnji način je dinamička interferencija, kod ove vrste postupak je automatiziran [25].

Terapijski učinak interferentnih struja kod ovog stanja se postiže strujom frekvencije od 1 do 100 Hz koja stimulira brže zarastanje. Ova vrste struje sa frekvencijom do 100 Hz ima razne učinke. Neki od njih su: analgezija, razgradanja hematoma i edema, smanjenje natečenosti, normalizacija tonusa vezivnog tkiva, ubrzava se i aktivira cijeljenje koštanog tkiva te oštećenih mekih struktura, povećava se snaga mišićne kontrakcije. Jedna velika prednost interferentnih struja u odnosu na druge struje jest ta da metal nije kontraindiciran [26].

Indikacije za interferentne struje su: reumatološki bolesnici, ortopedske bolesti, koštani prijelomi, oboljenja krvni žila, pareze. Kontraindikacije za provođenje terapije interferentnim strujama su kao i kod svih drugih struja jedino što metal nije kontraindiciran [25].

## 4.9. Magnetoterapija

Magnetna terapija koja se provodila u medicinske svrhe poznata je više od tisuću godina. Unatoč tome tek u drugoj polovini 19. stoljeća započela su znanstvena istraživanja o učincima visokofrekventnih struja na ljudski organizam [20].

Magnetno polje nastaje kružnim među molekularnim gibanjem, a uzrok nastanka takvog polja je jako brza promjena električnog polja. Učinci magnetoterapije vidljivi su u različitim ozljedama i bolestima. Magnetoterapija ima učinke kod osoba sa nesraslim ili loše sraslim prijelomima, kod svježih trauma, Sudeckovoj distrofiji, ozljedama lokomotornog aparata. Primjena magnetoterapije mora biti dozirana jer postoji mogućnost izazivanja malignoma, raznih alergija pa čak i depresivnih stanja. Magnetna terapija provodi se od minimalno 10 minuta pa do višesatne primjene. Doziranje magnetne terapije programirano je na aparatima, ali puno bolji učinak je kod individualne prilagodbe za svakog pacijenta. U akutnoj fazi mogu se primjenjivati

manji intenziteti i frekvencije uz kraće trajanje, dok u kroničnoj fazi se mogu primjenjivati veći intenzitet i veća frekvencija uz duže trajanje u odnosu na akutnu fazu. Magnetoterapija se većinom provodi sa pločastom elektrodom ili u bubnju. Indikacije za primjenu magnetoterapije su: ozljede i oštećenja mekih tkiva, produženo zarastanje kostiju, razna bolna stanja. Kontraindikacije su: koronarna insuficijencija, osobe sa ugrađenim pacemakerom, trudnoća, poremećaji cirkulacije i infekcije u akutnoj fazi [20].

#### **4.10. Edukacija**

Svaki pacijent sa prijelomom palčane kosti na tipičnom mjestu bi trebao dobiti korisne savjete i biti educiran od strane fizioterapeuta. U ovoj fazi rehabilitacije pacijent dobiva od fizioterapeuta program vježbi, tehnike sa kojima može smanjiti bol te pozitivne učinke krioterapije. Dobrom edukacijom povećava se pacijentova svjesnost o učincima te važnosti vježbanja. Smanjenjem boli, povećanjem opsega pokreta i vraćanjem šake u stanje od prije ozljede pacijentu postaje jasniji cijeli proces rehabilitacije. Vježbanjem na odjelu fizikalne terapije uz sve ostale procedure koje idu uz to dobiju se dosta dobri rezultati, ali uz gore sve navedeno i kada se na to nadoda vježbanje kod kuće, rezultati su vidljivi [22].

## 5. Zaključak

Prijelom palčane kosti na tipičnom mjestu je česta i kompleksna ozljeda sa burnom kliničkom slikom. Pravilnom i opsežnom dijagnostikom postavlja se dijagnoza prijeloma palčane kosti na tipičnom mjestu. Karakteriziraju je deformiteti u obliku vilice i u obliku bajoneta. Liječnik postavlja dijagnozu te u jedinici hitne pomoći postavlja se imobilizacija ozlijeđenog ekstremiteta. Nakon skidanja imobilizacije nastaju brojni problemi: smanjen opseg pokreta, atrofirani mišići, usporena cirkulacija, bolan i otečen ručni zglob. Tada nastupaju fizioterapeuti koji provode fizioterapijske postupke. Prva stvar koju rade kod pacijenta koji je pretrpio prijelom palčane kosti na tipičnom mjestu jest da uzimaju detaljnu anamnezu. Nakon toga započinju sa izradom fizioterapeuskog kartona, pacijentu se mjeri opseg pokreta u ručnom zglobu, zatim mjere obujam ručnog zgloba, provode manualni mišićni test itd. Fizioterapeut je jako bitna karika u cijelom procesu liječenja pacijenta nakon prijeloma palčane kosti na tipičnom mjestu. Vrlo bitan je multidisciplinarni tim koji se sastoji od fizijatra, fizioterapeuta, medicinske sestre, radnog terapeuta. U samom središtu nalazi se pacijent, svi gore navedeni zdravstveni profesionalci rade u korist pacijenta. Samo pravilnom komunikacijom i međusobnim uvažavanjem rehabilitacija će biti uspješna, a pacijent zadovoljan. U središtu fizioterapijskih postupaka jest kineziterapija tj. liječenje pokretom. Cilj kineziterapije kod pacijenta nakon prijeloma palčane kosti jest: povećati opseg pokreta u ručnom zglobu, ojačati mišiće podlaktice, intrinzične mišiće te mišiće nadlaktice. Također cilj je i smanjiti otok i bol. Uz kineziterapiju neizostavni dio su i druge fizioterapijske procedure: magnetoterapija i elektroterapija. Kada su svi fizioterapijski procesi u kompletu tj. kada nadopunjuju jedan drugog, učinak rehabilitacije je odličan. Posljednji, ali ne i manje bitan dio rehabilitacije jest edukacija pacijenta. Edukacija je jako bitan dio rehabilitacije, kroz nju pacijent dobiva savjete kako vježbati, koliko vježbati, kako smanjiti bol i otok, na koji način obavljati svakodnevne aktivnosti itd. Ukoliko pacijent prati upute fizioterapeuta i pridržava ih se te naučene vježbe provodi i kod kuće učinci rehabilitacije bit će još i bolji. Rehabilitacija pacijenta sa prijelomom palčane kosti dugotrajan je i zahtjevan proces kako za pacijenta tako i za fizioterapeuta. Pozitivnim duhom, velikom dozom motivacije, stručnošću prevladavaju se i lošiji dani koji su neizbježni tijekom procesa rehabilitacije. Upornošću svih zdravstvenih profesionalaca i pacijenta te dobrom edukacijom pacijenta, uspješna rehabilitacija neće izostati. Pod uspješnom se misli na pacijenta koji se vratio normalnom životu tj. načinu života koji je imao do prije ozljede.

## 6. Literatura

- [1] K. Karlo: Prijelomi distalnog radijusa u djece Zadra i okolice, Diplomski rad, Medicinski fakultet, Zagreb, 2019.
- [2] D. Jalšovec: Sustavna i topografska anatomija čovjeka, Školska knjiga, 2005.
- [3] <https://www.kenhub.com/en/library/anatomy/the-wrist-joint>
- [4] <https://www.kenhub.com/en/library/anatomy/elbow-joint>, dostupno 5.04.2021.
- [5] <https://teachmeanatomy.info/upper-limb/joints/radioulnar-joints/> dostupno 6.04.2021.
- [6] P. Keros, M. Pećina, M. Ivančić-Košuta: Temelji anatomije čovjeka, Naklada Naprijed, 1999.
- [7] D. Perišić: Zbrinjavanje prijeloma i imobilizacija-specifičnosti sestrinske skrbi, Diplomski rad, Sveučilište Sjever, Varaždin, 2019.
- [8] B. Smiljanić: Traumatologija, Školska knjiga, Zagreb, 2003.
- [9] <https://hrcak.srce.hr/231841>, dostupno 10.03.2021.
- [10] <https://hrcak.srce.hr/190468>, dostupno 10.04.2021.
- [11] [https://bib.irb.hr/datoteka/848253.Trauma\\_final-1.pdf](https://bib.irb.hr/datoteka/848253.Trauma_final-1.pdf), dostupno 13.04.2021.
- [12] : <https://urn.nsk.hr/urn:nbn:hr:184:977366>, dostupno 14.04.2021
- [13] V. Gavrilović: Prijelomi distalnog dijela palčane kosti u KBC-u Split 2014. godine, diplomski rad, Split, 2015.
- [14] Z. Lovrić: Traumatologija, Školska knjiga, Zagreb, 2008.
- [15] <https://www.handandwristinstitute.com/colles-fracture/>, dostupno 16.04.2021.
- [16] N. Čopor: Frakture podlaktice, diplomski rad, Sveučilište Sjever, Varaždin, 2017.
- [17] H. Župić: Prijelomi distalnog radijusa, diplomski rad, Medicinski fakultet, Zagreb, 2018.
- [18] [https://journals.lww.com/jaaos/Fulltext/2007/01000/Malunion\\_of\\_the\\_Distal\\_Radius.4.aspx](https://journals.lww.com/jaaos/Fulltext/2007/01000/Malunion_of_the_Distal_Radius.4.aspx), dostupno 27.04.2021.
- [19] <https://dokumen.tips/documents/traumatologija.html>, dostupno 28.04.2021
- [20] B. Ćurković: Fizikalna i rehabilitacijska medicina, Medicinska naklada, Zagreb, 2004.

- [21] <https://strivept.ca/2019/06/28/6-proven-exercises-to-heal-your-colles-fracture/> , dostupno 01.05.2021
- [22] M. Belcovska: Colles' fracture treatment and rehabilitation au University hospital of Split, diplomski rad, Medicinski fakultet, Split, 2018.
- [23] [https://www.physio-pedia.com/Colles\\_Fracture](https://www.physio-pedia.com/Colles_Fracture) , dostupno 25.05.2021.
- [24]<https://www.fizioterapeut.hr/fizikalna-terapija/elektroterapija/dijadinamske-struje-elektroterapija/>, dostupno 01.06.2021.
- [25]<https://www.fizioterapeut.hr/fizikalna-terapija/elektroterapija/interferentne-struje-elektroterapija/> , dostupno 02.06.2021.
- [26] M. Matijaca: Liječenje boli u ambulanti fizikalne medicine i rehabilitacije s reumatologijom u KBC Split, diplomski rad, Medicinski fakultet, Split, 2019.
- [27][https://www.sddh.hr/pdf/knowledge\\_bases/rehabilitacija\\_i\\_fizikalna\\_terapija\\_bolesnika\\_s\\_n\\_euromuskularnim\\_bolestima.pdf](https://www.sddh.hr/pdf/knowledge_bases/rehabilitacija_i_fizikalna_terapija_bolesnika_s_n_euromuskularnim_bolestima.pdf), dostupno 03.06.2021.



## Popis slika

Slika 2.1, Desna palčana i lakatna kost, Izvor: <a href="https://musculoskeletalkey.com/fractures-of-the-ulna-and-radius/">https://musculoskeletalkey.com/fractures-of-the-ulna-and-radius/</a> .....	3
Slika 2.2, prikaz lakatne kosti, Izvor: <a href="https://www.dreamstime.com/structure-ulna-bone-name-description-all-sites-back-front-view-structure-ulna-bone-image148818295">https://www.dreamstime.com/structure-ulna-bone-name-description-all-sites-back-front-view-structure-ulna-bone-image148818295</a> .....	4
Slika 2.3, articulatio radiocarpalis , Izvor: <a href="https://www.slideshare.net/mdraginaj/zglobovi">https://www.slideshare.net/mdraginaj/zglobovi</a> .....	5
Slika 2.4, art. radioulnaris , Izvor: <a href="https://www.kenhub.com/en/library/anatomy/elbow-and-forearm">https://www.kenhub.com/en/library/anatomy/elbow-and-forearm</a> .....	6
Slika 2.5, prednja skupina podlaktičnih mišića, Izvor: <a href="https://www.shutterstock.com/image-illustration/forearm-flexor-muscles-labeled-147943934">https://www.shutterstock.com/image-illustration/forearm-flexor-muscles-labeled-147943934</a> .....	7
Slika 2.6, stražnja i lateralna skupina podlaktičnih mišića , Izvor: <a href="https://www.anatomynote.com/human-anatomy/muscle-system/muscles-of-the-right-forearm-posterior-compartment">https://www.anatomynote.com/human-anatomy/muscle-system/muscles-of-the-right-forearm-posterior-compartment</a> .....	9
Slika 3.1, Collesov i Smithov prijelom, Izvor: <a href="https://za.pinterest.com/visserneilce/colles-fracture/">https://za.pinterest.com/visserneilce/colles-fracture/</a> .....	15
Slika 3.2, fenomen vilice i bajoneta , Izvor: M. Jerkić, Frakture radijusa na tipičnom mjestu, diplomski rad, Mostar, 2016 .....	16
Slika 4.1, fleksija šake , Izvor: privatna galerija.....	27
Slika 4.2, ekstenzija šake, Izvor: privatna galerija .....	27
Slika 4.3, ulnarna devijacija šake, Izvor: privatna galerija .....	28
Slika 4.4, radijalna devijacija šake, Izvor: privatna galerija .....	28
Slika 4.5, abdukcija prstiju, Izvor: privatna galerija .....	28
Slika 4.6, opozicija palca, Izvor: privatna galerija .....	29
Slika 4.7, pronacija podlaktice, Izvor: privatna galerija .....	29
Slika 4.8, supinacija podlaktice, Izvor: privatna galerija .....	29

IZJAVA O AUTORSTVU  
I  
SUGLASNOST ZA JAVNU OBJAVU

Završni/diplomski rad isključivo je autorsko djelo studenta koji je isti izradio te student odgovara za istinitost, izvornost i ispravnost teksta rada. U radu se ne smiju koristiti dijelovi tuđih radova (knjiga, članaka, doktorskih disertacija, magistarskih radova, izvora s interneta, i drugih izvora) bez navođenja izvora i autora navedenih radova. Svi dijelovi tuđih radova moraju biti pravilno navedeni i citirani. Dijelovi tuđih radova koji nisu pravilno citirani, smatraju se plagijatom, odnosno nezakonitim prisvajanjem tuđeg znanstvenog ili stručnoga rada. Sukladno navedenom studenti su dužni potpisati izjavu o autorstvu rada.

Ja, MATEO GAZIBARA (ime i prezime) pod punom moralnom, materijalnom i kaznenom odgovornošću, izjavljujem da sam isključivi autor/ica završnog/diplomskog (obrisati nepotrebno) rada pod naslovom FILIOTERAPIJSKI POSTURKI NAKON FRACTURE RADI LOCO TYPICO (upisati naslov) te da u navedenom radu nisu na nedozvoljeni način (bez pravilnog citiranja) korišteni dijelovi tuđih radova.

Student/ica: MATEO GAZIBARA  
(upisati ime i prezime)

Mg

(vlastoručni potpis)

Sukladno Zakonu o znanstvenoj djelatnosti i visokom obrazovanju završne/diplomske radove sveučilišta su dužna trajno objaviti na javnoj internetskoj bazi sveučilišne knjižnice u sastavu sveučilišta te kopirati u javnu internetsku bazu završnih/diplomskih radova Nacionalne i sveučilišne knjižnice. Završni radovi istovrsnih umjetničkih studija koji se realiziraju kroz umjetnička ostvarenja objavljuju se na odgovarajući način.

Ja, MATEO GAZIBARA (ime i prezime) neopozivo izjavljujem da sam suglasan/na s javnom objavom završnog/diplomskog (obrisati nepotrebno) rada pod naslovom FILIOTERAPIJSKI POSTURKI NAKON FRACTURE RADI LOCO TYPICO (upisati naslov) čiji sam autor/ica.

Student/ica: MATEO GAZIBARA  
(upisati ime i prezime)

Mg

(vlastoručni potpis)