

Ozljede meniskusa i kineziterapijski postupak nakon ozljede meniskusa

Horvat, Ivana

Undergraduate thesis / Završni rad

2021

Degree Grantor / Ustanova koja je dodijelila akademski / stručni stupanj: **University North / Sveučilište Sjever**

Permanent link / Trajna poveznica: <https://um.nsk.hr/um:nbn:hr:122:442146>

Rights / Prava: [In copyright](#) / [Zaštićeno autorskim pravom.](#)

Download date / Datum preuzimanja: **2024-08-05**



Repository / Repozitorij:

[University North Digital Repository](#)





**Sveučilište
Sjever**

Završni rad br. 046/FIZ/2021

**Ozljede meniskusa i kineziterapijski postupak nakon ozljede
meniskusa**

Ivana Horvat, 3161/336

Varaždin, rujan 2021. godine



Sveučilište Sjever

Odjel za Fizioterapiju

Završni rad br. 046/FIZ/2021

Ozljede meniskusa i kineziterapijski postupak nakon ozljede meniskusa

Student

Ivana Horvat, 3161/336

Mentor

Jasminka Potočnjak, mag. physioth.

Varaždin, rujan 2021. godine

Prijava završnog rada

Definiranje teme završnog rada i povjerenstva

ODJEL	Odjel za fizioterapiju		
STUDIJ	prediplomski stručni studij Fizioterapija		
PRISTUPNIK	Ivana Horvat	JMBAG	0336030381
DATUM	31.8.2021.	KOLEGIJ	Fizioterapija u ortopediji
NASLOV RADA	Ozljede meniskusa i kineziterapijski postupak nakon ozljede meniskusa		
NASLOV RADA NA ENGL. JEZIKU	Meniscus injuries and kinesitherapy after meniscus injury		
MENTOR	Jasminka Potočnjak, mag.physioth.	ZVANJE	predavač
ČLANOVI POVJERENSTVA	1. Ivana Herak, mag.med.techn. pred., predsjednik		
	2. Jasminka Potočnjak, mag.physioth., mentor		
	3. dr.sc. Pavao Vlahek, v.pred., član		
	4. Željka Kopjar, mag.physioth. pred. zamjenski član		
	5. _____		

Zadatak završnog rada


BROJ	046/FIZ/2021
OPIS	<p>Završni rad temelji se na najčešćim ozljedama koljena, a to su ozljede meniskusa, i na samoj rehabilitaciji nakon ozljede meniskusa. Anatomske i biomehaničke značajke zgloba koljena također su navedene u radu.</p> <p>Zbog ozljede meniskusa, koji ima važnu ulogu u biomehanici koljena, dolazi do bolova, edema, blokirano pokreta te na kraju do nestabilnosti koljena. Kako bi oporavak nakon ozljede što prije nastupio, važno je da se na vrijeme posjeti liječnik koji uz pomoć raznih testova, navedenih u radu, dolazi do točne dijagnoze koja upućuje ili na konzervativni ili na operativni način liječenja meniskusa. Ovisno o načinu izvođenja operacije, ovisi i sama rehabilitacija. Postupak rehabilitacije prati se po tjednima i individualan je za svakog pacijenta. Cilj rada je prikazati protokol rehabilitacije i važnosti uloge fizioterapeuta.</p>

ZADATAK URUČEN

08.09.2021

POTPIS MENTORA

Jasminka Potočnjak



Predgovor

Zahvaljujem svojoj profesorici i mentorici Jasminki Potočnjak, mag. physioth. na brojnim savjetima i dostupnosti u svakome trenutku. Zahvaljujem joj na prenesenome znanju i ukazanoj pomoći tijekom pisanja ovog završnog rada.

Hvala svima koji su bezuvjetno vjerovali u mene kada ja sama u sebe nisam.

Najveće hvala mojoj obitelji i prijateljima bez čije vjere i podrške ništa od ovoga ne bi bilo ostvareno.

IVANA HORVAT

Sažetak

Važnu ulogu u biomehanici zgloba koljena imaju meniskusi. Ozljeda meniskusa je najčešća ozljeda s kojom se susreću liječnici u ortopedsko – traumatološkoj ambulanti. Ozljeda uzrokuje prekid složene funkcije meniskusa i dolazi do boli, edema, blokirani je pokret u koljenu i dolazi do nestabilnosti koljenskoga zgloba. Vrstu ozljede meniskusa i konačnu dijagnozu liječnik utvrđuje anamnezom, palpacijom te kliničkim testovima koji su karakteristični za tu ozljedu, MRI-om i artrografijom. Liječenje je ili konzervativno ili operativno. Kada se radi o konzervativnom liječenju, većinom se koristi RICE metoda. Kada je riječ o operativnom liječenju podrazumijeva se šivanje meniskusa, djelomična ili potpuna meniscektomija te transplantacija meniskusa. Liječnicima, kao i pacijentima u cilju je sačuvati meniskus, pa je krajnja opcija transplantacija. Artroskopija je kirurška metoda kojoj se danas sve više teži. Nakon meniscektomije ili šivanja meniskusa, funkcija koljena je bolja. Bilo da se radi o konzervativnom ili operativnom liječenju meniskusa najvažnija je adekvatna fizikalna rehabilitacija. S njome se počinje odmah ili dan nakon operacije. Kako bi se pacijent što prije oporavio, provode se vježbe disanja, jačanja, fleksibilnosti i uči se pravilan obrazac hoda, te se provodi elektrostimulacija i krioterapija (terapija ledom). Rehabilitacija se nakon otpusta iz bolnice provodi u prostorima za fizikalnu terapiju. Terapija se, s obzirom o dijagnozi i napretku, provodi po tjednima i individualna je za svakog pacijenta. Glavnu ulogu u provođenju fizikalne rehabilitacije imaju fizioterapeut i sam pacijent.

Ključne riječi: meniskus, ozljeda, koljenski zglob, rehabilitacija, fizioterapija

Summary

Meniscus have an important role in knee joint biomechanics. Meniscus injury is the most common injury encountered by doctor in orthopedic – trauma clinics. This type of injury causes interruption in complex function of meniscus which leads to pain, swelling, knee movement is blocked and knee joint instability occur. Type of meniscus injury and final diagnosis doctor determines through anamnesis, palpation and clinical tests that are characteristic for that type of injury, MRI scans and arthrography. The treatment is either conservative or operative. When it comes to conservative treatment, the RICE method is mostly used. When it comes to operative treatment, meniscus repair is implied, partial or complete meniscectomy and meniscus transplantation. Doctor, as well as patients, aim to preserve the meniscus so transplantation is the last option. Arthroscopy is a surgical method that is increasingly being sought today. After meniscectomy and meniscus repair knee function is better. Whether it is conservative or operative meniscus treatment, adequate physical therapy is crucial. Physical therapy starts right after the surgery. In order for the patient to recover as soon as possible, breathing, strengthening and flexibility exercise are performed, correct gait pattern is learned and electrostimulation and cryotherapy are also performed (ice therapy). After discharge from the hospital, rehabilitation is carried out in the premises for the physical therapy. Therapy, depending on the diagnosis and progress, is carried out on a weekly basis and is individual for each patient. The main role in the implementation of physical therapy is played by the physiotherapist and the patient.

Keywords: meniscus, injury, knee joint, rehabilitation, physiotherapy

Popis korištenih kratica

m. – prema lat. *musculus* – mišić

lig. – prema lat. *ligamentum* – ligament, sveza

art. – prema lat. *articulatio* – zglob

MRI – prema engl. *magnetic resonance imaging* – magnetska rezonanca

ES – prema engl. *electrical stimulation* – električna stimulacija (elektrostimulacija)

CPM – prema engl. *continuous passive motion machine* – aparat za kontinuirani pasivni pokret

Sadržaj

1.	Uvod.....	1
2.	Anatomija koljena.....	3
2.1.	Mišići.....	4
2.2.	Ligamenti	6
2.3.	Zglobna tijela.....	6
3.	Biomehanika koljenskoga zgloba	7
4.	Meniskus	9
5.	Ozljede meniskusa	11
5.1.	Dijagonstika ozljede meniskusa	12
6.	Liječenje.....	17
7.	Artroskopija koljena.....	18
7.1.	Za vrijeme operacije	19
7.2.	Nakon operacije.....	20
8.	Rehabilitacija nakon ozljede meniskusa	21
8.1.	Postoperativna rehabilitacija nakon artroskopske meniscektomije.....	21
8.2.	Postoperativna rehabilitacija nakon šivanja meniskusa	24
9.	Zaključak.....	26
10.	Literatura.....	27

1. Uvod

Tema završnog rada svodi se na mehanizme nastanka ozljede meniskusa i na sam rehabilitacijski postupak nakon ozljede. Kako bi se što lakše razumio mehanizam nastanka ozljede i sam rehabilitacijski postupak, potrebno je poznavati anatomsku građu koljenskoga zgloba i biomehaniku koljena. Koljeno je najveći i najpokretljiviji zglob ljudskoga tijela. Mehanički gledano, sastavljen je od dva zgloba, kutnog i obrtnog, to nam govori da se mogu izvoditi pokreti fleksije, ekstenzije, vanjske i unutarnje rotacije.

Najvažniji aktivni stabilizator koljenskoga zgloba jest *m. quadriceps femoris*.

Ozljede meniskusa su najčešće ozljede koljenskoga zgloba. Bol, edem, blokiran pokret i nestabilnost u koljenu simptomi su ozljede meniskusa. Pri kretanjama u koljenu mijenja se oblik položaj meniskusa. Slabi mišići i tetive, brzi nenadani pokreti u koljenskome zglobu glavni su uzroci ozljede meniskusa.

Dijagnostika ozljede meniskusa temelji se na anamnezi, palpaciji, edemu i posebnim testovima koji su navedeni u ovom završnom radu.

U radu se spominje liječenje ozljede meniskusa koje može biti konzervativno i operativno. Konzervativno liječenje je jako rijetko i provodi se samo kod blažih ozljeda RICE metodom. Operativno liječenje meniskusa provodi se artroskopijom. Operativno se liječe šivanjem meniskusa, djelomičnom ili potpunom meniscektomijom ili transplantacijom meniskusa.

Rad ukratko objašnjava artroskopiju kao jedan od najčešćih kirurških zahvata koji se provodi pod općom ili lokalnom anestezijom.

Najvažniji dio ovoga rada temelji se na rehabilitaciji prije i nakon operacije meniskusa. Opisana su dva protokola nakon operacije meniskusa, jedan nakon artroskopske meniscektomije i jedan nakon šivanja meniskusa. Fizikalna terapija provodi se isti dan ili dan nakon operacije. Započinje se vježbama disanja u oba protokola, tek kada pacijent usavrši vježbe disanja rade se izometričke vježbe za snagu muskulature. Nakon otpusta pacijenta iz ustanove, daljnja rehabilitacija provodi se u ambulanti. Prije svega, važno je pacijenta upozoriti na ograničenja koja su nastala uslijed operacije.

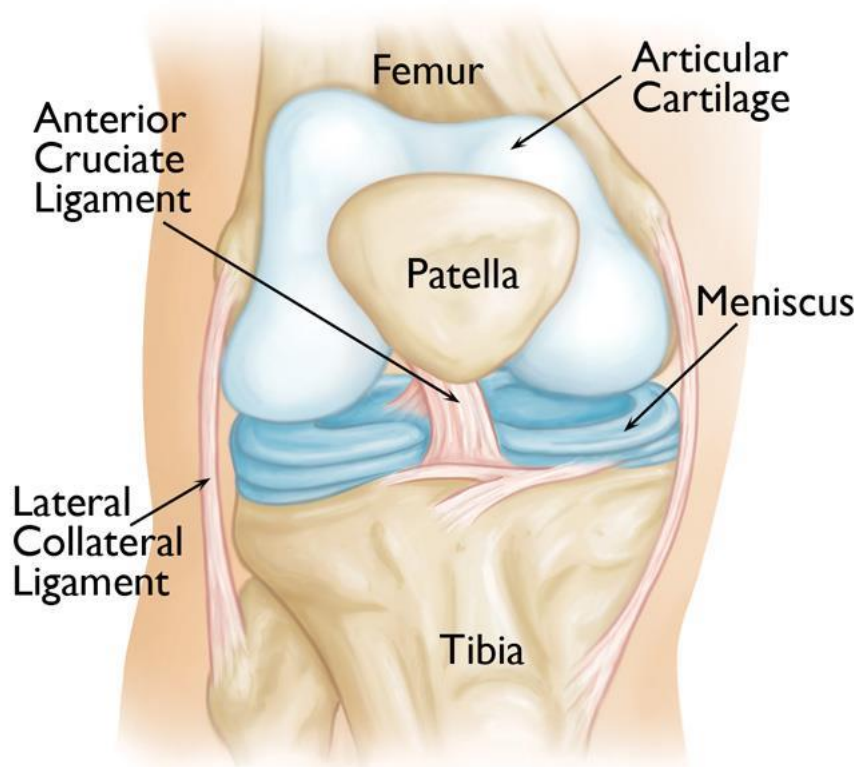
U prvim tjednima fizikalne terapije nakon artroskopske meniscektomije, provodi se krioterapija koja smanjuje bolnost i edem, ES kvadricepsa zbog ojačavanja mišića, vježbe istezanja, kondicijske vježbe gornjeg dijela tijela, puni opseg pokreta bi trebao biti prisutan. Već četvrti tjedan pacijent bi se trebao vratiti aktivnostima svakodnevnoga života no to ovisi od pacijenta do pacijenta.

Poslijeoperacijska rehabilitacija nakon šivanja meniskusa je dugotrajniji proces i do trećeg mjeseca zabranjena je rotacija u zglobu koljena, čučanj, klečanje i trčanje, dok s navršena tri mjeseca sve bi to trebalo biti dozvoljeno, no kako je navedeno, sve ovisi od pacijenta do pacijenta.

2. Anatomija koljena

Articulatio genus (koljenski zglob), najveći je zglob koji omogućuje pokretanje. Komplikirane je građe i najčešće se ozljeđuje [1].

Koljeno se sastoji od donjeg dijela bedrene kosti (*femur*), gornjeg dijela goljenične kosti (*tibia*) i ivera (*patella*) [Slika 2.1.]. Iver (*patella*) nalazi se s prednje strane koljenskoga zgloba, uložena je u tetivu *m. quadriceps femoris* i služi kao zaštita zgloba. Zglobne površine na bedrenoj i goljeničnoj kosti prekrivene su hijalinom hrskavicom [1, 2].



Slika 2.1 Anatomija koljena

(izvor: <https://orthoinfo.aaos.org/en/treatment/knee-arthroscopy/>)

Zglobna tijela koljenskoga zgloba su konveksna, a kretnje izvode aktivni i pasivni stabilizatori [1, 2].

Mišići su aktivni stabilizatori dok pasivne čine ligamenti [1].

Koljenski zglob je vrlo pokretljiv. U njemu se vrši fleksija (savijanje), ekstenzija (pružanje) te vanjska i unutarnja rotacija [3].

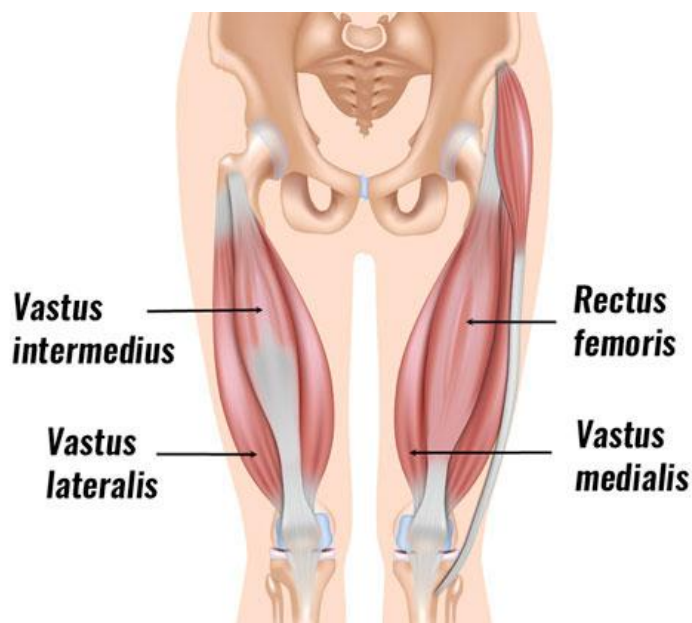
Meniskusi stvaraju sukladnost koljenskoga zgloba. Pomicanje meniskusa u koljenu znači da konkavno prati konveksno zglobno tijelo [3].

Ukrižene i pobočne sveze, *lig. cruciatum anterius et posterius* i *lig. collaterale mediale et laterale* određuju granicu i vrstu raspona (najvećeg) pokreta u koljenu, glavni su nosioci stabilnosti koljenskoga zgloba [1, 3].

Kolateralne sveze onemogućuju abdukciju i adukciju potkoljenice kada je koljeno ispruženo [3].

2.1. Mišići

Prednja skupina – mišići natkoljenice – *m. quadriceps femoris*, *m. sartorius* i *m. tensor fasciae latae* [Slika 2.1.1.]



Slika 2.1.1 Mišići s prednje strane natkoljenice

(izvor: <https://www.sportsinjuryclinic.net/sport-injuries/hip-groin/hip-pain/rupture-rectus-femoris>)

M. quadriceps femoris je četveroglavi bedreni mišić (*m. rectus femoris*, *m. vastus intermedius*, *m. vastus radialis* i *m. vastus medialis*), svaki od njih se gleda kao zaseban mišić [3].

M. rectus femoris ima polazište s prednje strane bočne kosti [3].

M. vastus intermedius ima polazište s prednje i lateralne plohe bedrene kosti [3].

M. vastus medialis ima polazište s plohe bedrene kosti (medijalne) [3].

M. vastus lateralis ima polazište s velikog okretača i lateralne strane bedrene kosti [3].

M. sartorius ima polazište s prednjeg dijela bočne kosti i hvatište na medijalnu plohu goljenične kosti. Dvozgladni je mišić i obavlja fleksiju koljena u zglobu [3].

M. tensor fasciae latae ima polazište s prednje strane bočne kosti [3].

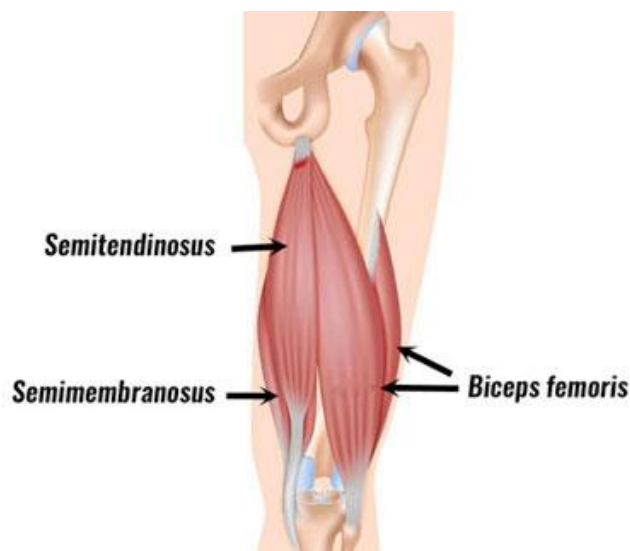
Stražnja skupina – mišići natkoljenice – *m. biceps femoris*, *m. semitendinosus* i *m. semimembranosus* [Slika 2.1.2.]

M. biceps femoris ima dvozgladni glavu, kratku i dugu [1].

Kratka glava (*caput breve*) ima polazište sa stražnje strane bedrene kosti [1].

Duga glava (*caput longum*) ima polazište sa sjedne kvrge [1].

M. semitendinosus i *m. semimembranosus* prostiru se od sjedne kvrge do proksimalnog medijalnog dijela goljenične kosti [1].



Slika 2.1.2 Mišići sa stražnje strane natkoljenice

(izvor: <https://www.sportsinjuryclinic.net/sport-injuries/knee-pain/acute-knee-injuries/hamstring-tendon-rupture>)

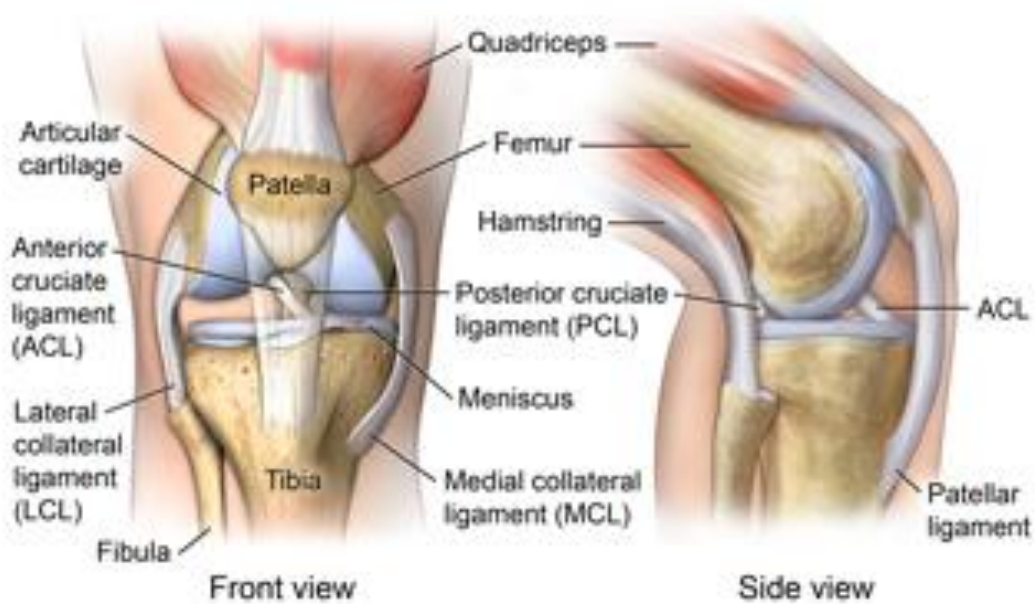
2.2. Ligamenti

Prednja strana koljenog zgloba – *lig. cruciatum anterior, lig. cruciatum posterior, lig. patellae*

Stražnja strana koljenog zgloba – *lig. popliteum arcuatum, lig. popliteum obliquum*

Sa strane koljenskog zgloba – *lig. collaterale lateralis, lig. collaterale medialis*

Ligamenti u koljenu [Slika 2.2.1] spajaju kosti koje čine zglob koljena.



Slika 2.2.1 Ligamenti u koljenu

(izvor: <https://www.hopkinsmedicine.org/health/conditions-and-diseases/ligament-injuries-to-the-knee>)

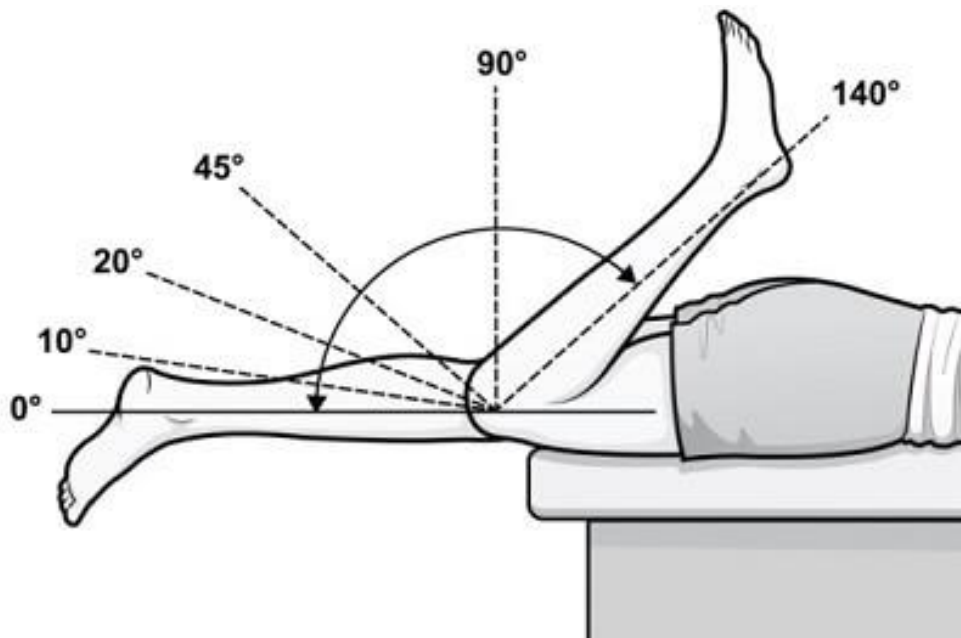
2.3. Zglobna tijela

Articulatio genus (koljenski zglob), najveći zglob ljudskoga tijela, po mehanici spada u *trochoginglymus*. Konkavno zglobno tijelo su zglobne plohe na kondilima tibije. Kondili bedrene kosti su konveksno zglobno tijelo. Bedrena, goljenična kost i iver sudjeluju u koljenskom zglobu pa govorimo o *art. femoropatellaris*, to jest o zglobu koji se nalazi između femura i patele [1, 2, 3].

3. Biomehanika koljenskoga zgloba

Koljenski je zglob pri hodu i u stanju mirovanja podvrgnut djelovanju mehaničkih sila pa je svrstavan u „zglobove u opterećenju“ [4].

Mehanički gledano, koljenski zglob sastavljen je od kutnog i obrnutog zgloba (*art. trochoginglymus*). Stoga su u koljenu moguće kretnje ekstenzije, fleksije te unutarnje i vanjske rotacije [Slika 3.1.]. Ekstenzija i fleksija potkoljenice izvode se oko poprečne (vodoravne) osi. Aktivno gledano, ekstenziranje do 0° položaja. Pasivno gledano, hiperekstenziranje do 5° stupnjeva. Patološkom hiperekstenzijom smatra se sve preko 15°. Aktivnu fleksiju koljena moguće je izvesti od 0° do 135°, dok je pasivno moguće i do 160°. Raspon od 135° do 160° naziva se „mrtvi mišićni prostor“. Ekstenzija koljena praćena je vanjskom rotacijom od 5° [4].



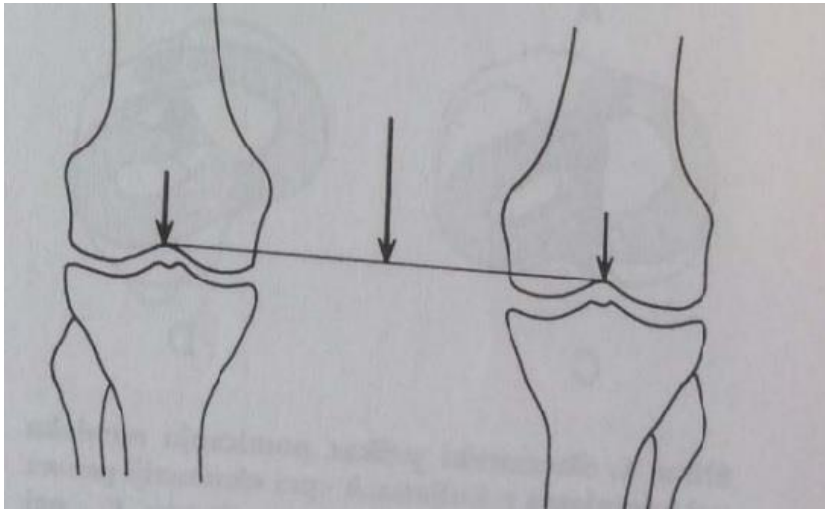
Slika 3.1 Ekstenzija i fleksija koljena

(izvor: <https://www.knee-pain-explained.com/knee-range-of-motion.html>)

Sve kretnje koljena osiguravaju unutrašnje strukture, zglobna čahura i aktivni pokretači [4].

Očuvani integritet anatomske strukture koljena dovodi do izvrsne funkcije zgloba te dovodi do uklapanja zgloba u biomehaničku cjelinu noge, a ujedno i u cijeli lokomotorni sustav [4].

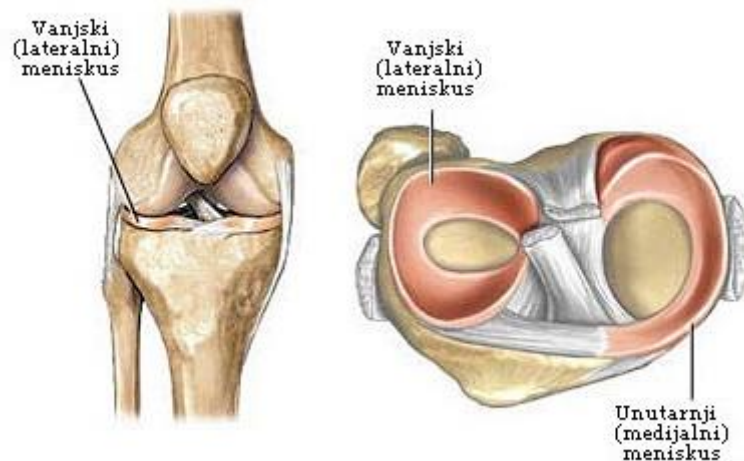
Jednakomjerno opterećenje i ravnoteža sila u svim ravninama poremećene su kada dođe do ozljede [Slika 3.2.] [4].



Slika 3.2 Prilikom stajanja na obje noge opterećenje je jednako raspoređeno
(izvor: Ivo Ruszkowski i suradnici: Ortopedija, 4. izdanje, Jumeana, Zagreb, 1990.)

4. Meniskus

Meniskusi su dvije polumjesečaste elastične, vezivno – hrskavične tvorbe. Meniskusi ostvaruju sukladnost zglobnih površina femura i tibije te su građeni od 70% vode i 30% organskih tvari [2].



Slika 4.1 Medijalni i lateralni meniskus

(izvor: <http://www.scipion.hr/cd/127/meniskus-scipion-centar-za-fizioterapiju-i-fitness-rijeka-scipion>)

Donje ploštine su ravne u skladu sa ravnim zglobnim ploštinama tibije, dok su gornje ploštine konkavne i stoga skladno artikuliraju s konveksnim kondilima femura [2].

Prednji i stražnji rog meniskusa hvataju se na platou tibije. Vanjski rub meniskusa je vezan uz zglobnu čahuru i zadebljan je. Prema sredini zgloba se stanjuje, a ujedno i oblikuje tanak slobodni rub [2].

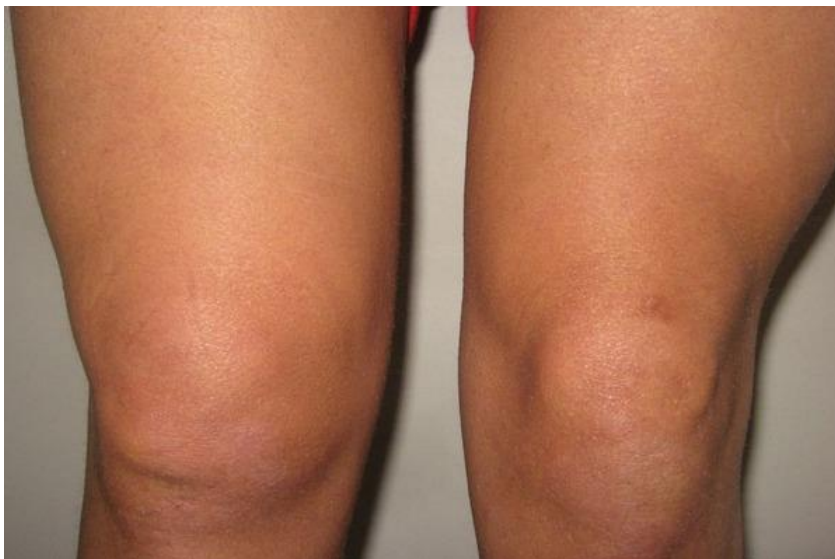
Periferni dio oba meniskusa je rubno vezan koronarnim ligamentima uz gornju ploštinu goljenične kosti [Slika 4.1.]. Medijalni meniskus je vezan uz duboki sloj MCL-a i to ograničava njegovu mobilnost za razliku od lateralnog meniskusa [2].

Zbog toga se on teže izmakne i razlog je to njegovim češćim ozljedama [Slika 4.2.]. Lateralni meniskus, morfološki gledano, je više promjenjiv po obliku, debljini, veličini i pokretljivosti. Stražnji rog lateralnog meniskusa vezan je uz femur prednjim i stražnjim meniskofemoralnim

ligamentima. Prednji rogovi lateralnog i medijalnog meniskusa su povezani transverzalnim ligamentom. Ove veze meniskusa sprječavaju njihovu ekstruziju van zgloba za vrijeme opterećenja [2].

Funkcije meniskusa su međusobno povezane i višestruke:

- ravnomjerno opterećenje s femura na tibiju – meniskus trpi pritisak, deformira se i prenosi se pritisak na drugu kost, meniskusi ublažavaju udare između femura i tibije, tj. imaju šok apsorpcijsku ulogu
- stabilizacija koljenskog zgloba
- olakšavanje klizanja (kretanje u zglobu)
- sprječavanje hiperekstenzije
- proprioceptivna uloga



Slika 4.2 Prikaz normalnog koljena i koljena s edemom (ozljeda meniskusa)

(izvor: <https://naul.ru/hr/the-joints-of-the-feet/difficult-rupture-of-the-medial-meniscus-a-characteristic-feature-of-the-rupture-of-the-horn-of-the-medial-meniscus/>)

5. Ozljede meniskusa

Četiri osnovna simptoma ozljede meniskusa:

- bol
- edem
- nestabilnost u koljenu
- blokada pokreta u koljenu

Bol je prisutna tijekom dužeg hodanja i sjedenja. Edem se javlja nakon dužeg fizičkog opterećenja koljenskog zgloba. Karakteristike nestabilnosti u koljenu i blokade pokreta u koljenu je to da nisu konstantne već se javljaju s vremena na vrijeme [5].

Ozljeda meniskusa je najčešća ozljeda koljena. Najčešće do ozljede dolazi zbog:

- rotacije
- fleksije
- ekstenzije
- abdukcije
- kompresije

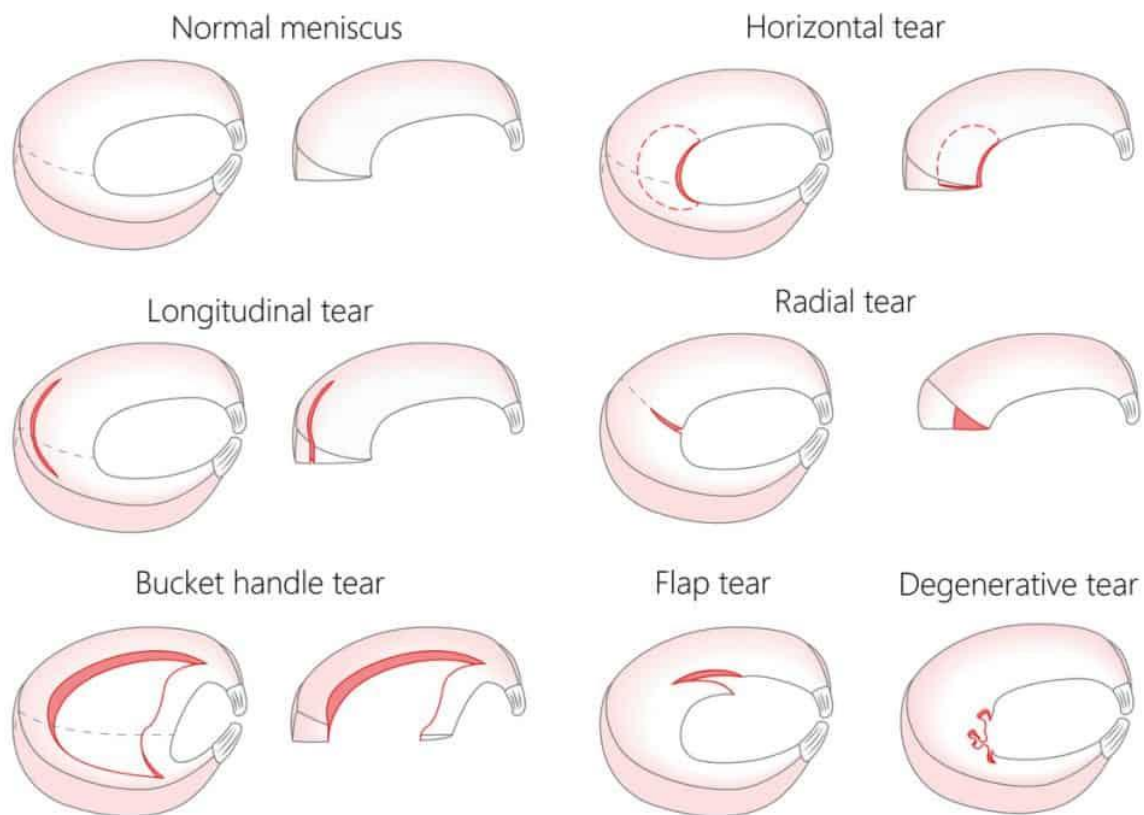
Ozljeda medijalnog meniskusa: djelomična fleksija, abdukcija i rotacija goljениčne kosti prema van, dok je za ozljedu lateralnog meniskusa odgovorna djelomična fleksija, adukcija te rotacija goljениčne kosti prema unutra [5].

Ozljede meniskusa najčešće se liječe odstranjivanjem meniskusa, rekonstrukcijom te šivanjem puknuća [5].

Tetive i mišići odgovorni su za stabilizaciju. Zbog slabih i nefunkcionalnih mišića, a istovremeno zbog brzih i nenadanih pokreta, ligamenti i zglobna čahura se naprežu, glava koljenskoga zgloba pritišće meniskuse i zbog toga dolazi do ozljeda meniskusa [4, 5].

Ruptura meniskusa javlja se kao samostalna ozljeda ili u kombinaciji s drugim ozljedama koljenskoga zgloba. Kao primjer, zglobni trijas, ozljeda MCL-a, medijalnog meniskusa i prednje ukrižene sveze [5].

Ozljede meniskusa mogu biti longitudinalne, poprečne, kose, radijalne i degenerativne [Slika 5.1.] [6].



Slika 5.1 Vrste ozljeda meniskusa

(Izvor: <https://www.fizioterapeut.hr/bolesti/ozljede-meniskusa/>)

5.1. Dijagonstika ozljede meniskusa

Prilikom ozljede koljenskoga zgloba, kada se pojavi bol, važno je stati s aktivnošću kako se ne bi izazvala veća oštećenja. Lakše ozljede mogu se samostalno sanirati pomoću RICE metode, dok je kod većih i težih ozljeda potrebna intervencija liječnika [5].

Liječnik pomoću uzete anamneze i kliničkog pregleda daje dijagnozu ozljede. Ona se potvrđuje radiološko – dijagnostičkim pregledom, uglavnom MRI-om, a stopostotan uvid nam daje artrografija [5].

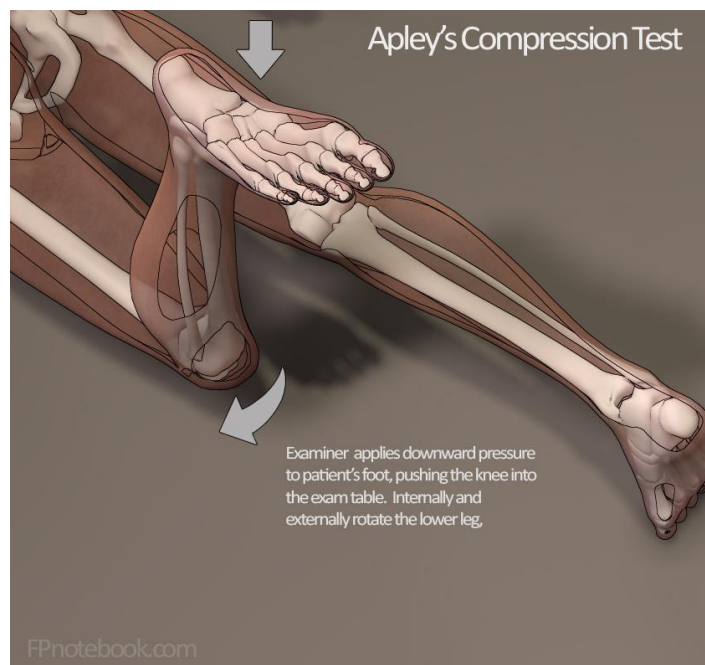
U kliničkoj ocjeni bitne su obiteljska, opća, sadašnja, radna i socijalna anamneza. Dobro postavljena anamneza je pola dijagnoze [6, 7].

Liječnik se služi palpacijom i traži znak bolnosti i edema. Posebnim testovima i tehnikama prikuplja informacije kao što su opseg pokreta, stupanj fleksibilnosti mišića. Liječnici se koriste brojnim testovima kako bi utvrdili ozljedu meniskusa. Pomoću tih testova koljeno se dovodi u položaj gdje je pojačani pritisak meniskusa kako bi se izazvala bol i kako bi se utvrdilo da li je prisutna ozljeda meniskusa [5].

Testovi utvrđivanja ozljede meniskusa:

Apley znak

Pacijent leži na trbuhu, noga je flektirana do 90°, stopalo je usmjereno prema gore, ispitivač pritišće stopalo prema dolje i radi istovremenu rotaciju potkoljenice [Slika 5.1.1.] [8].

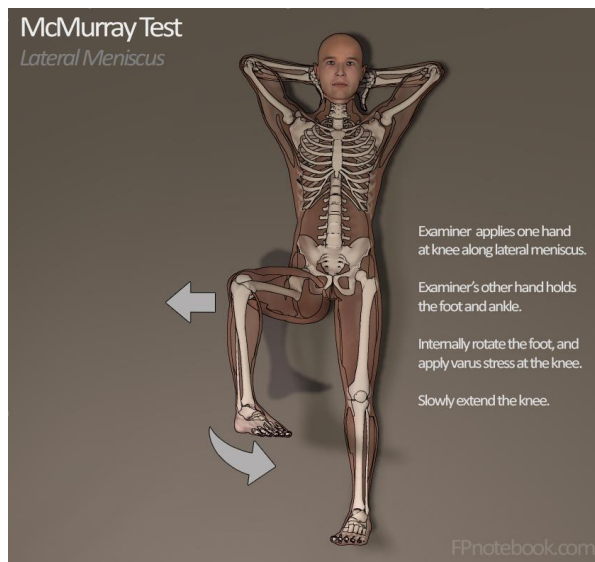


Slika 5.1.1 Apley znak

(Izvor: https://fpnotebook.com/_media/orthoKneeApleyGrind.jpg)

McMurrayev znak

Osoba leži na leđima, ispitivač dovodi nogu u položaj fleksije, u istom vremenu se stopalo okreće prema van, noga se savija u kuku i koljenu više od 90°, stopalo je još uvijek u vanjskoj rotaciji [Slika 5.1.2.] [8].

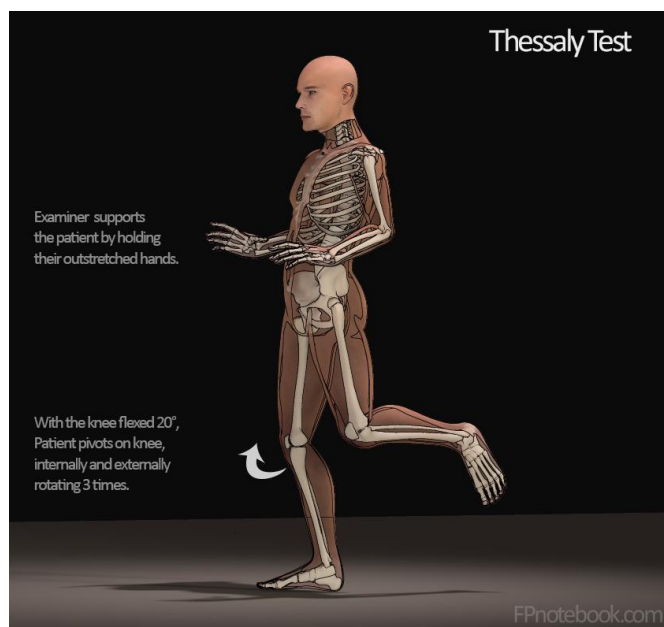


Slika 5.1.2 McMurrayev znak

(izvor: <https://fpnotebook.com/ortho/exam/mcmrystst.htm>)

Thessaly test

Izvodi se čučanj na jednoj nozi, kut od 20°, stabilnost ima od strane ispitivača, drži ga za ruke i rotira nogu medijalno i lateralno [Slika 5.1.3.], u slučaju pojave boli, test je pozitivan [9].

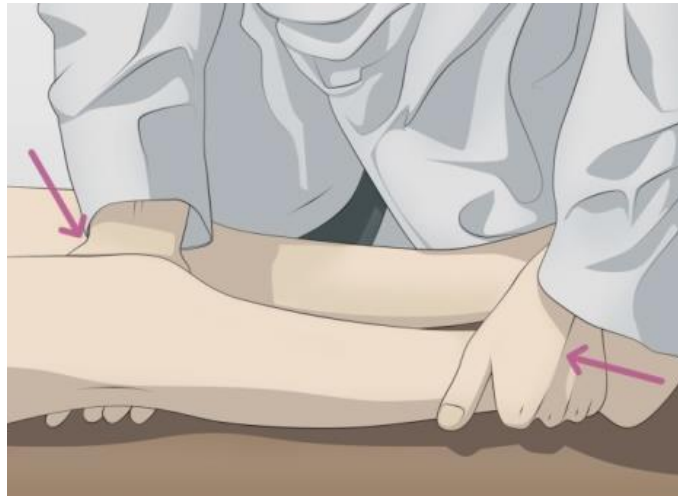


Slika 5.1.3 Thessaly test

(izvor: <https://fpnotebook.com/ortho/exam/ThslyTst.htm>)

Bohlerov znak

Stvara se bol u predjelu zglobne pukotine [Slika 5.1.4.] tijekom pritiska u ekstenziranom položaju, bol se pojačava kod ekstenzije [10].

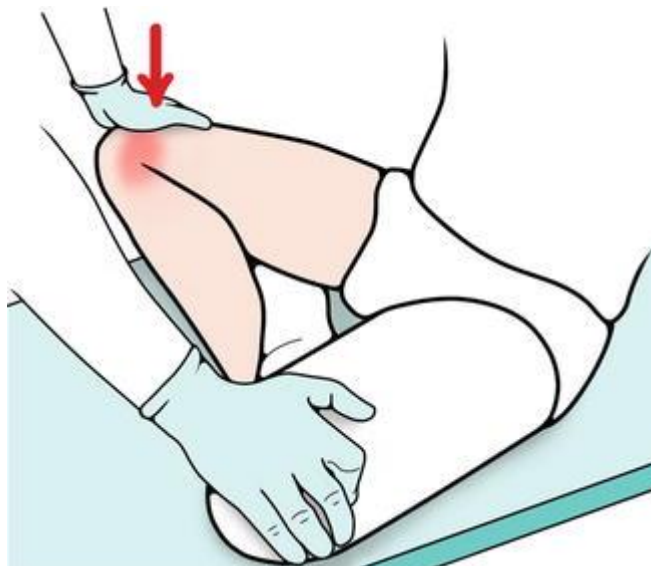

Slika 5.1.4 Bohlerov znak

(izvor: https://link.springer.com/chapter/10.1007/978-3-662-49188-1_13)

Payerov znak

Pacijent sjedi s prekriznim nogama (turski sjed), a liječnik mu pritišće ozlijeđeno koljeno dolje [Slika 5.1.5.], u slučaju pojave bolnosti, medijalni meniskus je ozlijeđen [8].

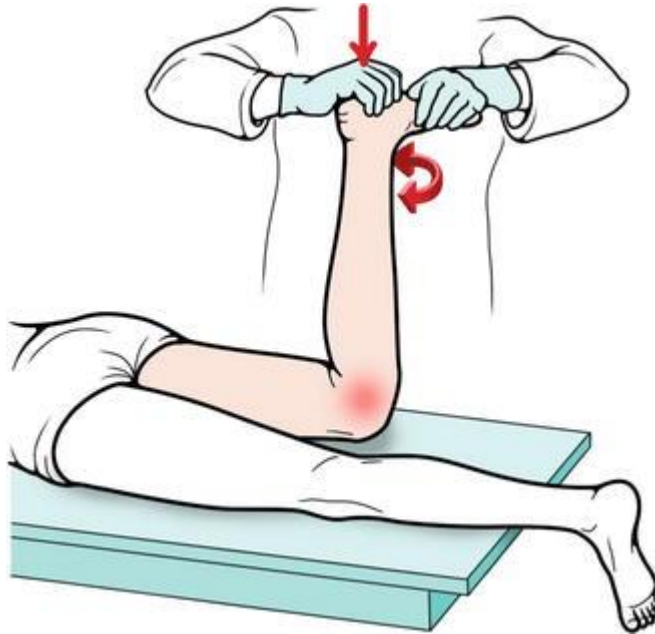

Slika 5.1.5 Payerov znak

(izvor: https://link.springer.com/chapter/10.1007/978-3-662-49188-1_13)

Steinmann I znak

Koljeno je flektirano pod kutem od 90°, rotacija potkoljenice prema van i unutra [Slika 5.1.6.], ako se pojavi bolnost pri vanjskoj rotaciji medijalni meniskus je ozlijeđen, a ako se pojavi bolnost pri unutarnjoj rotaciji lateralni meniskus je ozlijeđen [8].



Slika 5.1.6 Steinmann I znak

(izvor: https://link.springer.com/chapter/10.1007/978-3-662-49188-1_13)

Osim tipičnih znakova ozljede meniskusa pojavljuju se i drugi znakovi koji nisu tipični, a prisutni su, a to su:

- posttraumatski izljev
- izljev nakon opterećenja koljena
- bol u „zglobu“
- atrofija grupe mišića natkoljenice – prednja i medijalna grupa mišića
- ograničenje ekstenzije – ozljeda prednjega roga meniskusa
- ograničenje fleksije – ozljeda zadnjega roga meniskusa

6. Liječenje

Liječenje ozljede meniskusa je konzervativno ili operativno [5].

Konzervativno liječenje koristi se samo kod ozljede koja je blaga. Liječenje protuupalnim lijekovima i fizikalnom terapijom. Cilj je smanjiti bol i edem te održavati puni opseg pokreta u koljenskom zglobu. U takvim slučajevima savjetuje se odmor, izbjegavanje aktivnosti koje povećavaju bol, rasterećenje uz pomoć štaka zbog smanjenja pritiska na koljeno i primjena leda koji smanjuje bol i edem koljena [9, 10, 11].

Operativno liječenje najčešće je artroskopsko. No, s obzirom da meniskus ima važnu ulogu u funkciji i zdravlju koljena, liječnicima je u cilju sačuvati meniskus [11, 12].

S obzirom na vrstu ozljede, meniskusi se operativno liječe:

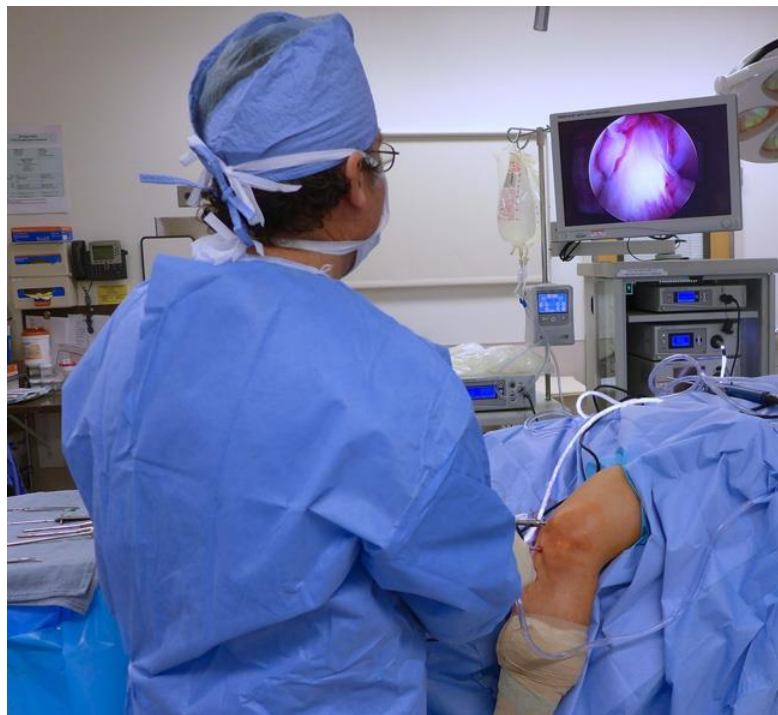- šivanjem meniskusa – ako se ruptura meniskusa nalazi u dijelu meniskusa koji ima opskrbu krvlju, cijeljenje je moguće pa se meniskus šiva
- djelomična meniscektomija – ako se ruptura meniskusa nalazi u dijelu gdje nema opskrbe krvlju, cijeljenje nije moguće pa se uklanja dio otrgnutog meniskusa
- potpuna meniscektomija – uklanjanje cijelog meniskusa zbog nefunkcionalnosti, smetnji pri kretanju te bolova koje stvara
- transplantacija meniskusa – ugradnja umjetnog meniskusa ili meniskusa od donora

7. Artroskopija koljena

Artroskopija je kirurški zahvat gdje se artroskop stavlja u zglobnu šupljinu zbog liječenja i samog dijagnosticiranja ozljede zgloba. Svi kirurški principi asepse vrijede kao i za svaki drugi kirurški zahvat. Artroskopija se izvodi u operacijskoj sali u spinalnoj ili općoj anesteziji, sve ovisi o anesteziologu [12,13].

Za vrijeme artroskopije koljenskog zgloba, ortoped ubacuje artroskop [Slika 7.1.]. Kamera projicira snimku koljena na monitoru, a ortoped se koristi time kako bi izveo kirurški zahvat. Pozitivno je to što kod artroskopije nema velikih rezova, već su to rezovi od cca. 1 cm. Za razliku od većih kirurških zahvata, manje je bolno za pacijenta, zglob je manje ukočen i skraćuje se vrijeme oporavka i povratak svakodnevnim životnim aktivnostima [13].

Kao i svaka operacija, i artroskopija ima postoperativne komplikacije, ali su u maloj mjeri. Moguće komplikacije se infekcija, tromboza, nakupljanje krvi u koljenu i ukočenost koljena [13].



Slika 7.1 Artroskopija koljena

(izvor: <https://orthoinfo.aaos.org/en/treatment/knee-arthroscopy/>)

7.1. Za vrijeme operacije

Pacijent je u općoj ili spinalnoj anesteziji. Ako je pacijent u općoj anesteziji, on je bez svijesti budi se tek nakon završetka operacije, no ako je pacijent u spinalnoj anesteziji, on je budan i nema osjet boli od struka pa sve do dolje [13].

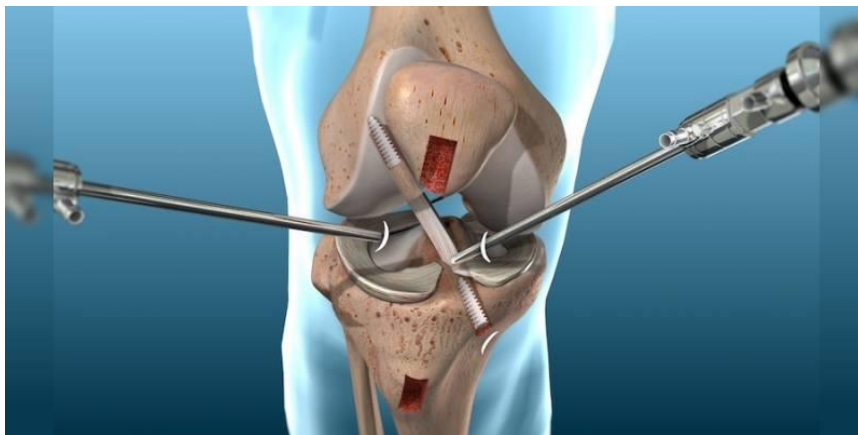Najčešća odluka anesteziologa je spinalna anestezija kako bi ortoped mogao razgovarati s pacijentom u slučaju mogućih problema na koje je naišao [13].

Koža na koljenu, za vrijeme operacije, mora biti čista kako ne bi došlo do infekcije [13].

Ortoped radi nekoliko sitnih rezova kako bi ih koristio za uvođenje artroskopskih instrumenata [13].

Kako bi se napunio zglob koljena, koristi se sterilna otopina i ispire se svaka mutna tekućina, kao što su krv ili upalna tekućina. Ispiranje mutnih tekućina ortopedu pomaže kako bi jasno i detaljno pregledao strukturu koljena [13].

Ortoped artroskopom pregledava cijeli koljenski zglob te točno dijagnosticira problem. U slučaju da je potrebno kirurško liječenje, sitni instrumenti se umeću kroz druge male rezove [Slika 7.1.1.]. Vremenski nije moguće odrediti trajanje operacije jer je ovisna o vrsti ozljede, i samoj težini ozljede. Najčešće traje oko jedan sat nakon čega se rezovi zatvore šavovima i koljeno se prekrije zavojima [13].

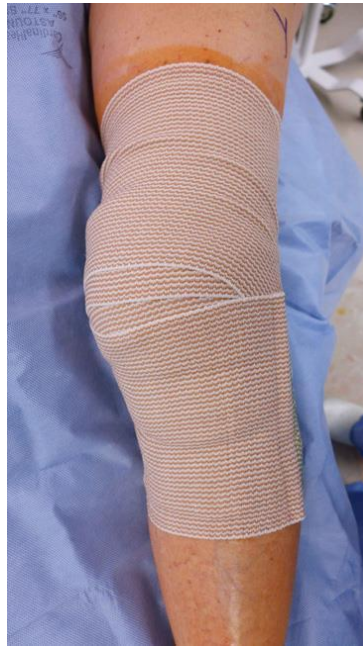

Slika 7.1.1 Prikaz artroskopije

(izvor: <https://www.orthoist.com/knee-arthroscopy/>)

7.2. Nakon operacije

Oporavak nakon artroskopije koljena [Slika 7.2.1.] brži je od tradicionalnih operacija, no najbitnije je držati se uputa operatera. Rehabilitacija se razlikuje kod različitih ozljeda. Nakon svake operacije dobro je odraditi fizikalnu rehabilitaciju. Kontrolne preglede indicira operater [13].



Slika 7.2.1 Koljeno nakon artroskopije

(izvor: <https://orthoinfo.aaos.org/en/treatment/knee-arthroscopy/>)

8. Rehabilitacija nakon ozljede meniskusa

Postupak rehabilitacije prije operacije meniskusa provodi se neovisno o načinu operacije. Postupak se provodi kako bi se ojačala muskulatura natkoljenice i potkoljenice te kako bi se održala ili pojačala kondicija radi lakšega oporavka nakon operacije. Zbog toga dolazi do sprječavanja atrofije mišića, koja bi bez preoperativne rehabilitacije nastupila brzo nakon ozljede i povećavala bi se svakim danom sve više. Važno je da pacijent nauči pravilno izvođenje svake vježbe, kako ne bi pretjerano opteretio zglob i meka tkiva nakon zahvata [14].

Osnovni ciljevi rehabilitacijskog plana usmjereni su na:

- sprječavanje atrofije mišića
- postizanje zarastanja tkiva
- sprječavanje vaskularne komplikacije
- vraćanje funkcionalne sposobnosti koljena
- sprječavanje gubitka kondicije
- ublažavanje edema

Svaki rehabilitacijski postupak je individualan zbog specifičnosti ozljede, ali i samog pacijenta [13, 14].

8.1. Postoperativna rehabilitacija nakon artroskopske meniscektomije

1. tjedan

RICE tretman [Slika 8.1.1.] je način liječenja za skoro svaku ozljedu [14].

Rest (odmor)

Nakon svake ozljede prestaje se sa svakom aktivnošću koja bi naštetila ozljedi [14].

Ice (led)


Krioterapija je važan korak rehabilitacije, koristi se odmah nakon ozljede i u ostatku procesa oporavka, on se upotrebljava kako bi se smanjila bolnost i edem ukoliko je prisutan [14].

Compression (kompresija)

Cilj je smanjiti otečenost zgloba, često se koristi i elastičan zavoj za koji je potrebno paziti da se ne stegne prejako kako ne bi došlo do zastoja krvotoka [14].

Elevation (elevacija)

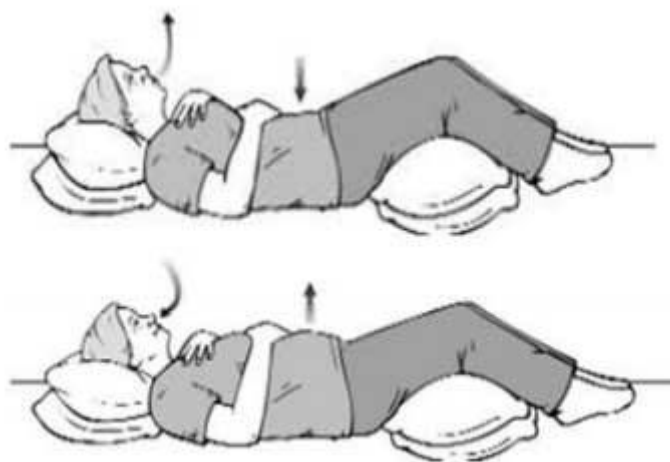
Držanje noge na povišenom mjestu iznad srca kako bi se smanjila otečenost [14].



Slika 8.1.1 RICE metoda

(izvor: <https://www.verywellhealth.com/what-is-rice-190446>)

Prva stavka koju pacijent radi nakon operacije su vježbe disanja [Slika 8.1.2.] [14].



Slika 8.1.2 Vježbe disanja

(izvor: <https://artemeda.hr/pravilno-disanje-jacanje-imuniteta/>)

Elastični zavoj se uklanja dan nakon operacije i nosi se narednih tjedan dana prilikom hoda. Pacijent uči hod sa ispruženom nogom 2 – 3 dana te usvaja pravilan obrazac hoda. Svaki pacijent je različit stoga nekome treba duže, a nekome kraće vrijeme za prilagodbu na novonastalo stanje. Noga se potpuno opterećuje, ali na kratke relacije. Pacijent uči hod uz i niz stepenice [14].

Aktivna fleksija koljena – savijanje koljena po rasteretnoj podlozi i antigravitacijski – puni opseg pokreta koljenskog zgloba [14].

Vježbe istezanja stražnje lože [14].

Pacijentu nije dopušteno pri odmoru od vježbi stavljati jastučić pod koljeno [14].

Kondicijske vježbe gornjeg dijela tijela su također bitne jer je tijelo jedna cjelina [14].

Elektrostimulacija kvadricepsa, u fizikalnoj rehabilitaciji, važna je kako mišić ne bi atrofirao. Pomoću električnih podražaja izaziva se mišićna kontrakcija kvadricepsa. Provodi se kako bi došlo do mišićnog tonusa, stimulacije reaktivnosti mišića i razvoja mišićne snage. Uz pomoć ES dolazi do bržeg oporavka mišića [14].

2. tjedan

Nastavlja se ES kvadricepsa [14].

Vježbe s opterećenjem operirane noge u ekstenziji i vježbe istezanja [14].

Kontroliranje opsega pokreta, boli i edema, u slučaju da je edem prisutan, nastavlja se krioterapija. Pravilan obrazac hoda [14].

3. tjedan

Puni opseg pokreta, vježbe djelomičnog čučnja, uvodi se balansna daska, koordinacija hoda uz i niz stepenice te bočni iskorak [14].

Dulje relacije pješaćenja [14].

4. tjedan

Od vježbi djelomičnog čučnja prelazi se na vježbe dubokog čučnja sa i bez oslonca na operiranu nogu, nastavlja se s balansnom daskom i pojačava se aktivnost treninga [14].

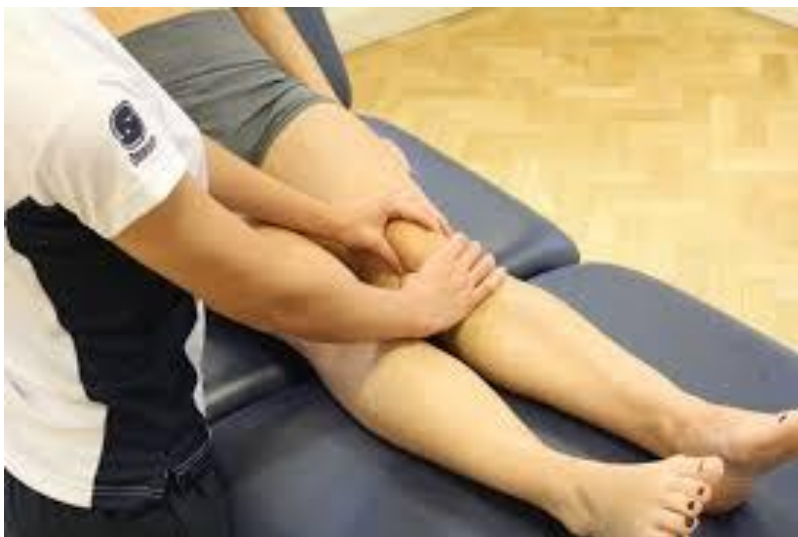Rad fizioterapeuta sa svakom osobom je individualan stoga se plan radi prema fizioterapijskoj procjeni svake osobe pojedinačno. U dogovoru sa operaterom i fizioterapeutom fizikalna rehabilitacija se može usporiti ili ubrzati. Povratak punoj aktivnosti planira se s navršenih mjesec dana no to određuju fizioterapeut i operater individualno [14].

8.2. Postoperativna rehabilitacija nakon šivanja meniskusa

0. – 2. tjedan

CPM 0/30°

Ograničava se fleksija i sprječava se rotacija koljena. Ortoza je zaključana na 0/30°. Potpuno opterećenje hodom moguće je nakon operacije. U prvoj fazi nakon operacije neizostavna je mobilizacija patele [Slika 8.2.1.]. Kada je patela imobilizirana, smanjen je opseg pokreta [14].



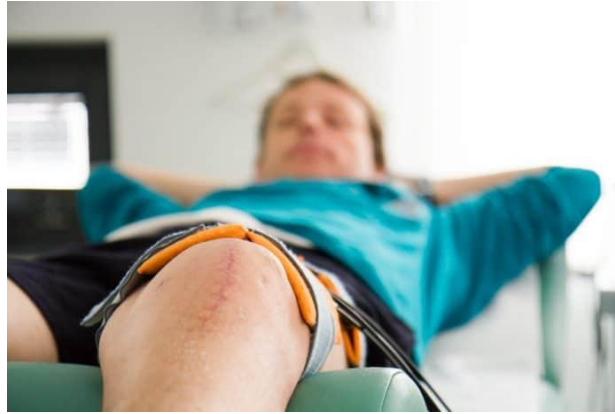Slika 8.2.1 Mobilizacija patele

(izvor: <https://www.physio.co.uk/what-we-treat/surgery/knee/orif-patella.php>)

Bitno je očuvati mišiće stoga se rade izometričke vježbe kvadricepsa, gluteusa, abduktora i aduktora kako bi kasnije pacijent imao manje problema. Pasivna fleksija i ekstenzija potkoljenice u zadanom opsegu, no ako je pacijent u mogućnosti može biti i aktivna no samo u zadanom opsegu uz ortožu. Krioterapija je neizostavan dio jer smanjuje edem [14].

Prvi i drugi tjedan rade se vježbe s otvorenim i zatvorenim kinetičkim lancem [14].

ES kvadricepsa [Slika 8.2.2.] za jačanje [14].



Slika 8.2.2 ES kvadricepsa

(izvor: <https://www.fizioterapeut.hr/fizikalna-terapija/elektroterapija/misicna-stimulacija-elektrostimulacija/>)

3. – 4. tjedan

CPM 0/60°

U trećem tjednu ortoza se otključava te se stavlja na 0/60°. Naglasak je na istezanju mišića potkoljenice i pune ekstenzije natkoljenice.

Program vježbi je isti kao u prva dva tjedna [14].

5. – 6. tjedan

CPM 0/90°

Ortoza se u petom tjednu otključava na 0/90°.

Program vježbi je isti kao u prva četiri tjedna te se dodaje stacionarni bicikl s visokim sjedalom.

Uz ortoza rade se vježbe balansa. [14]

Nakon 6. tjedna

Obavezan je pregled operatera. Ortoza više nije potrebna, povećava se fleksija koljena kako bi se dobio puni opseg pokreta, jača se kompletna muskulatura, osoba može plivati, ali pravocrtno [14].

S navršena 3 mjeseca fizikalne terapije osoba uz dogovor s operaterom i fizioterapeutom može bez zabrane raditi čučanj, klečati, lagano trčati, a kontaktni sport u kojem ima rotacije tek 6 mjeseci nakon operacije [14].

9. Zaključak

Ozljeda koljena je poremećaj u funkcionalnosti koljenskoga zgloba, također i u njegovoj strukturi, koji je nastao u određenom vremenskom periodu pod utjecajem nekog kemijskog, fizikalnog ili mehaničkoga uzorka i na taj način je smanjena mogućnost svakodnevnih životnih aktivnosti.

Ozljede meniskusa razlog su čestih posjeta ortopedu i u većini slučajeva potreban je oblik konzervativnog ili operacijskog liječenja.

Cilj rehabilitacije nakon operacije je ukloniti edem kada je prisutan u manjem ili većem opsegu, ojačati mišiće koljenskoga zgloba, a ujedno i sve ostale mišiće kako bi se pacijent što prije vratio svakodnevnim životnim aktivnostima. Svaki pacijent, bez obzira bio on aktivan sportaš ili ne, nakon postoperativne rehabilitacije bitno je da nastavi redovno izvoditi vježbe.

Nakon zahvata na meniskusima povratak u aktivnosti svakodnevnog života vrlo je brz, čak i za one senzibilnije pacijente i svega nekoliko mjeseci nakon zahvata, pacijenti mogu raditi sve aktivnosti i vratiti se svom uobičajenom načinu života i rada uz preporuku svakodnevnog vježbanja i održavanja muskulature što jačom kako bi stabilizirala koljenski zglob i kako bi se spriječilo ponovno ozljeđivanje koljena.

Kvaliteta života nakon ovakvih zahvata ponovno je na istom nivou kao i prije ozljede meniskusa nakon završene rehabilitacije.

10. Literatura

- [1] J. Krmpotić, A. Marušić: Anatomija čovjeka, 2. korigirano izdanje, Medicinska naklada, Zagreb, 2007.
- [2] M. Pećina i suradnici: Ortopedija, 3. izmijenjeno i dopunjeno izdanje Naklada Ljevak, Zagreb, 2004.
- [3] N. Kovačić, I. K. Lukić: Anatomija i fiziologija, Medicinska naklada, Zagreb, 2006.
- [4] I. Ruszkowski i suradnici: Ortopedija, 4. dopunjeno izdanje, Jumena, Zagreb 1990.
- [5] N. Daraboš: Kako pobijediti športsku ozljedu, Medicinska naklada, Zagreb, 2011.
- [6] Maffulli N., Longo UG, Campi S, Denaro V. Meniscal tears. Open Access J Sports Med. 2010 Apr 26;1:45-54. [Internet]. Dostupno na: <https://pubmed.ncbi.nlm.nih.gov/24198542/> [pristupljeno 10.08.2021.]
- [7] I. Jajić, Z. Jajić i suradnici: Fizikalna i rehabilitacijska medicina, Medicinska naklada, Zagreb, 2008.
- [8] Dzoleva-Tolevska R, Poposka A, Temelkovski Z, Samardziski M, Georgieva D. The role of clinical diagnosis in meniscal lesions of the knee. Prilozi. 2011;32(1):189-97 [Internet]. Dostupno na: <https://pubmed.ncbi.nlm.nih.gov/21822187/> [pristupljeno 10.08.2021.]
- [9] Blyth M, Anthony I, Francq B, Brooksbank K, Downie P, Powell A, Jones B, MacLean A, McConnachie A, Norrie J. Diagnostic accuracy of the Thessaly test, standardised clinical history and other clinical examination tests (Apley's, McMurray's and joint line tenderness) for meniscal tears in comparison with magnetic resonance imaging diagnosis. Health Technol Assess. 2015 Aug;19(62):1-62. [Internet]. Dostupno na: <https://pubmed.ncbi.nlm.nih.gov/26243431/> [pristupljeno 10.08.2021.]
- [10] Chrintz H, Appelquist E, Falster O. Evaluering af kliniske menisktest [Evaluation of clinical tests in meniscal injuries]. Ugeskr Laeger. 1989 Sep 18;151(38):2431-2. [Internet]. Dostupno na: <https://pubmed.ncbi.nlm.nih.gov/2800017/> [pristupljeno 10.08.2021.]
- [11] Spalding T, Damasena I, Lawton R. Meniscal Repair Techniques. Clin Sports Med. 2020 Jan;39(1):37-56. [Internet]. Dostupno na: <https://pubmed.ncbi.nlm.nih.gov/31767109/> [pristupljeno 12.08.2021.]
- [12] Beaufils P, Pujol N. Meniscal repair: Technique. Orthop Traumatol Surg Res. 2018 Feb;104(1S):S137-S145. [Internet]. Dostupno na: <https://pubmed.ncbi.nlm.nih.gov/29175557/> [pristupljeno 12.08.2021.]
- [13] <https://www.svkatarina.hr/centar-izvrsnosti/229/artroskopiija-koljena/229>, dostupno 18.08.2021.

[14] <https://www.akromion.hr/usluge/fizikalna-terapija-i-rehabilitacija/poslijeoperacijski-protokoli/>, dostupno 16.08.2021.

Popis slika

Slika 2.1 Anatomija koljena	3
Slika 2.1.1 Mišići s prednje strane natkoljenice	4
Slika 2.1.2 Mišići sa stražnje strane natkoljenice	5
Slika 2.2.1 Ligamenti u koljenu.....	6
Slika 3.1 Ekstenzija i fleksija koljena.....	7
Slika 3.2 Prilikom stajanja na obje noge opterećenje je jednako raspoređeno	8
Slika 4.1 Medijalni i lateralni meniskus	9
Slika 4.2 Prikaz normalnog koljena i koljena s edemom (ozljeda meniskusa)	10
Slika 5.1 Vrste ozljeda meniskusa.....	12
Slika 5.1.1 Apley znak.....	13
Slika 5.1.2 McMurrayev znak	14
Slika 5.1.3 Thessaly test	14
Slika 5.1.4 Bohlerov znak.....	15
Slika 5.1.5 Payerov znak	15
Slika 5.1.6 Steinmann I znak	16
Slika 7.1 Artroskopija koljena	18
Slika 7.1.1 Prikaz artroskopije.....	19
Slika 7.2.1 Koljeno nakon artroskopije	20
Slika 8.1.1 RICE metoda	22
Slika 8.1.2 Vježbe disanja	22
Slika 8.2.1 Mobilizacija patele	24
Slika 8.2.2 ES kvadricepsa	25

Sveučilište
Sjever

IZJAVA
O AUTORSTVU



SVEUČILIŠTE
SJEVER


**IZJAVA O AUTORSTVU
I
SUGLASNOST ZA JAVNU OBJAVU**

Završni/diplomski rad isključivo je autorsko djelo studenta koji je isti izradio te student odgovara za istinitost, izvornost i ispravnost teksta rada. U radu se ne smiju koristiti dijelovi tuđih radova (knjiga, članaka, doktorskih disertacija, magistarskih radova, izvora s interneta, i drugih izvora) bez navođenja izvora i autora navedenih radova. Svi dijelovi tuđih radova moraju biti pravilno navedeni i citirani. Dijelovi tuđih radova koji nisu pravilno citirani, smatraju se plagijatom, odnosno nezakonitim prisvajanjem tuđeg znanstvenog ili stručnoga rada. Sukladno navedenom studenti su dužni potpisati izjavu o autorstvu rada.

Ja, Ivana Horvat pod punom moralnom, materijalnom i kaznenom odgovornošću, izjavljujem da sam isključivi autor/ica završnog rada pod naslovom "Ozljede meniskusa i kineziterapijski postupak nakon ozljede meniskusa" te da u navedenom radu nisu na nedozvoljeni način (bez pravilnog citiranja) korišteni dijelovi tuđih radova.

Student/ica:

Ivana Horvat



(vlaštoručni potpis)

Sukladno Zakonu o znanstvenoj djelatnosti i visokom obrazovanju završne/diplomske radove sveučilišta su dužna trajno objaviti na javnoj internetskoj bazi sveučilišne knjižnice u sastavu sveučilišta te kopirati u javnu internetsku bazu završnih/diplomskih radova Nacionalne i sveučilišne knjižnice. Završni radovi istovrsnih umjetničkih studija koji se realiziraju kroz umjetnička ostvarenja objavljuju se na odgovarajući način.

Ja, Ivana Horvat neopozivo izjavljujem da sam suglasan/na s javnom objavom završnog rada pod naslovom "Ozljede meniskusa i kineziterapijski postupak nakon ozljede meniskusa" čiji sam autor/ica.

Student/ica:

Ivana Horvat


(vlaštoručni potpis)