

Liječenje ozljeda meniska u sportaša

Šimek, Suzana

Undergraduate thesis / Završni rad

2021

Degree Grantor / Ustanova koja je dodijelila akademski / stručni stupanj: **University North / Sveučilište Sjever**

Permanent link / Trajna poveznica: <https://um.nsk.hr/um:nbn:hr:122:052319>

Rights / Prava: [In copyright](#)/[Zaštićeno autorskim pravom.](#)

Download date / Datum preuzimanja: **2024-07-12**



Repository / Repozitorij:

[University North Digital Repository](#)





**Sveučilište
Sjever**

Završni rad br. 040/FIZ/2021

Liječenje ozljeda meniska u sportaša

Suzana Šimek, 3196/336



Sveučilište Sjever

Odjel za Fizioterapiju

Završni rad br. 040/FIZ/2021

Liječenje ozljeda meniska u sportaša

Student

Suzana Šimek, 3196/336

Mentor

Doc. dr. sc. Željko Jeleč, dr. med.

Varaždin, rujan 2021. godine

Prijava završnog rada

Definiranje teme završnog rada i povjerenstva

ODJEL Odjel za fizioterapiju

STUDIJ preddiplomski stručni studij Fizioterapija

PRISTUPNIK Suzana Šimek | JMBAG 0336030329

DATUM 31.08.2021. | KOLEGIJ Klinička medicina I

NASLOV RADA Liječenje ozljeda meniska u sportaša

NASLOV RADA NA ENGL. JEZIKU Treatment of meniscus injuries in athletes

MENTOR dr. sc. Željko Jeleč | ZVANJE docent

ČLANOVI POVJERENSTVA

1. dr.sc. Pavao Vlahek, v.pred., predsjednik
2. doc. dr. sc. Željko Jeleč, mentor
3. Jasminka Potočnjak, mag.physioth., pred., član
4. doc. dr. sc. Irena Canjuga, zamjenski član
- 5.

Zadatak završnog rada

BROJ 040/FIZ/2021

OPIS

Menisk ima vrlo važnu ulogu u biomehanici zgloba koljena te samim time njegova ozljeda, kao i bilo kakva druga ozljeda kod sportaša rezultira određenom odsutnošću s terena. Menisk omogućava pravilan prijenos opterećenja u zglobu, sudjeluje u apsorpciji udara, raspodjeli zglobne tekućine, stabilizaciji i na koncu, povećava kongruentnost zglobnih tijela u koljenu. Ozljede meniska često se dešavaju u sportovima kao što su nogomet, ragbi i sl. Nastaju uslijed djelovanja sile na zglob pri uvrtanju i okretanju. Dijagnoza ozljede koljena postavlja se temeljitom anamnezom i kliničkim pregledom u kojem se može koristiti mnoštvo testova. Rehabilitacija je ključni dio zbrinjavanja ozljeda meniska. Ona uključuje vježbe koje postupno dovode do vraćanja pokreta koljena te njegovih okolnih struktura u zdravo stanje kao i brojnih drugih fizioterapijskih procedura. Cilj rada je pokazati važnost fizikalne terapije u liječenju ozljede meniska kod sportaša, bilo da se radi o fizikalnoj terapiji u sklopu konzervativnog liječenja, bilo da se radi o postoperativnoj med. rehabilitaciji.

ZADATAK URUČEN 01.09.2021.



POTPIS MENTORA
Željko Jeleč

Predgovor

Zahvaljujem se svima koji su mi pomogli u izradi završnog rada, mentoru doc. dr. sc. Željku Jeleču na stručnoj pomoći i korisnim savjetima. Zahvaljujem se i svojoj obitelji, dečku, prijateljima i kolegama na razumijevanju, pomoći i potpori tijekom izrade ovog završnog rada.

Sažetak

Ozljede meniska često se događaju u sportovima kao što su nogomet i ragbi. Ozljedama je najpodložniji medijalni menisk. Naime, do kidanja meniska dolazi kada se gornji dio trupa sportaša rotira s koljenom u položaju fleksije, pri čemu stopalo stoji čvrsto oslonjeno na tlo. Povredu prate trenutna bol i slabost koljena. Hematom nastupa postepeno u narednih 12 – 24 sata. Povremeni izuzetak od tog pravila je pucanje dobro vaskularizirane vanjske strane meniska, uslijed kojeg dolazi do krvarenja u zglobu. Prilikom izvođenja fleksije pod vanjskim opterećenjem javljaju se kolaps i bol, uz moguću blokadu zgloba koja se dešava relativno rijetko. Tada se zahtjeva hitna kirurška intervencija. Ispitivanjem se utvrđuju mali do umjereni izljev u koljenu uz osjetljivost u predjelu povrede. Ta osjetljivost je obično lokalizirana u predjelu zadnje središnje linije zgloba. Bol obično izaziva pasivno pregibanje koljena a simptomi se dodatno pogoršavaju pri vanjskoj rotaciji potkoljenice. Nelagodu također stvara prekomjerna ekstenzija. Ozljeda se najbolje utvrđuje magnetskom rezonancijom. Liječenje meniska može se provoditi konzervativno i operativno. Operativno se može provoditi šivanjem ili djelomičnim odstranjenjem ozlijeđenog meniska. Konzervativno se može liječiti fizikalnom terapijom, primjenom ultrazvuka, magneta, interferentnih struja, elektrostimulacije, krioterapijom i sl. Također se koristimo i kineziterapijskim procedurama u konzervativnom liječenju. Rehabilitacija nakon operacije, koja se sastoji od vježbi jačanja i povećanja opsega pokreta započinje u postoperativnom periodu nakon prestanka boli. Ovisno o kirurškoj intervenciji, nošenje opterećenja se kreće od nenošenja nikakvog tereta do potpunog nošenja tereta u periodu do 6 tjedana. U slučaju šivanja meniska, opterećenje se ne smije nositi prvih 6 tjedana.

Ključne riječi: menisk, rehabilitacija, sport, ozljeda

Summary

Meniscus injuries often occur in sports like soccer and rugby. The medial meniscus is most susceptible for injury. Namely, the meniscus ruptures when the upper part of the athlete's torso rotates with the knee in a flexion position and the foot standing firmly on the ground. The injury is accompanied by momentary pain and weakness of the knee. Hematoma occurs gradually over the next 12 to 24 hours. An occasional exception to this rule is rupture of the well vascularized outside of the meniscus which resulting with bleeding in the joint. When the athlete is performing flexion under external load, collapse and pain occur, with possible joint blockage which is occurring relatively infrequently. Then urgent surgical intervention is required. Examination reveals a small to moderate effusion in the knee with sensitivity in the area of the injury. This sensitivity is usually localized in the area of the posterior midline of the joint. The pain is usually caused by passive bending of the knee and the symptoms are further aggravated by external rotation of the lower leg. Discomfort is also created by excessive extension. Injury is best determined by magnetic resonance imaging. Meniscus treatment can be performed conservatively and surgically. It can be surgically performed by suturing or partial removal of the injured meniscus. Conservatively, it can be treated with physical therapy, application of ultrasound, magnets, interference currents, electrostimulation, cryotherapy, etc. We also use kinesitherapy procedures in conservative treatment. Rehabilitation after surgery, which consists of strengthening exercises and increasing the range of motion, begins in the postoperative period after the pain has stopped. Depending on the surgical intervention, carrying the load ranges from not carrying any load to fully carrying the load in a period of up to 6 weeks. In case of meniscus suturing, the load should not be worn for the first 6 weeks.

Keywords: meniscus, rehabilitation, sport, injury

Popis korištenih kratica

Lig. – ligament (lat. *ligamentum*)

M. – mišić (lat. *musculus*)

Art. – zglob (lat. *articulatio*)

Aa. – arteriole (lat. *arterioles*)

rtg. – rentgen

MR – magnetska rezonancija

tzv. – takozvani

I sl. – i slično

cm – centimetar

MHz – megaherc

W/cm² – vat po centimetru kvadratnom

Hz – herc

ms – mikrosekunda

mA - miliamper

Sadržaj

1.	Uvod	1
2.	Liječenje ozljeda meniska u sportaša	2
2.1.	Anatomija koljena.....	2
2.2.	Biomehanika koljena.....	6
2.3.	Klinička slika ozljede meniska	9
2.3.1.	Vrste ozljeda meniska	9
2.4.	Rizični faktori za nastanak ozljeda meniska.....	12
2.5.	Mehanizam nastanka ozljede meniska	13
2.6.	Dijagnostika.....	13
2.7.	Liječenje ozljeda meniska	16
2.7.1.	Konzervativno liječenje.....	17
2.7.2.	Kirurško liječenje.....	20
2.8.	Fizioterapijska procjena	20
2.8.1.	Goniometrija.....	20
2.8.2.	Mjerenje obujma zgloba ili mišića.....	21
2.8.3.	Manualni mišićni test (MMT)	22
2.8.4.	Specifična mjerenja – izokinetička dinamometrija.....	23
2.9.	Rehabilitacija nakon šivanja meniska	24
2.9.1.	Rana zaštitna faza rehabilitacije – prvih četiri do šest tjedana	25
2.9.2.	Srednja faza rehabilitacije – od četvrtog/šestog do dvanaestog tjedna.....	26
2.9.3.	Kasna faza rehabilitacije – od dvanaestog tjedna do šestog/devetog mjeseca	27
2.10.	Rehabilitacija nakon parcijalne meniscektomije	29
2.10.1.	Rana i srednja faza rehabilitacije – prva četiri tjedna	29
2.10.2.	Kasna faza rehabilitacije – od četvrtog do desetog tjedna	30
3.	Prikaz slučaja.....	32
4.	Zaključak.....	34
5.	Literatura.....	35

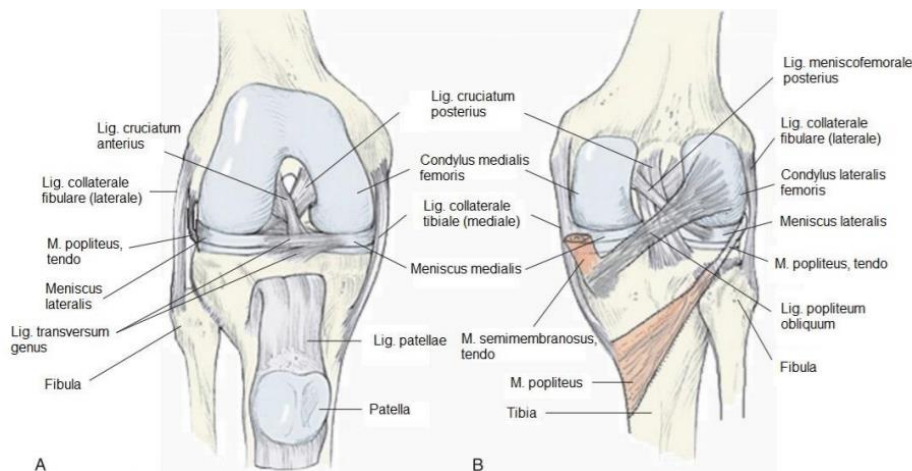
1. Uvod

Sportske ozljede tipično nastaju tijekom sudjelovanja u nekom sportskom natjecanju, treningu ili fitness - aktivnosti. One mogu nastati kao posljedica različitih uzroka vezanih kako uz zdravstveno stanje sportaša, tako i uz posebnosti svakog sporta, uključujući nepravilan trening, manjak prikladne obuće, odjeće ili zaštitne opreme. Menisk ima vrlo važnu ulogu u biomehanici zgloba koljena te samim time njegova ozljeda, kao i bilo kakva druga ozljeda kod sportaša rezultira određenom odsutnošću s terena. Menisk omogućava pravilan prijenos opterećenja u zglobu, sudjeluje u apsorpciji udara, raspodjeli zglobne tekućine, stabilizaciji i na koncu, povećava kongruentnost zglobnih tijela u koljenu. Ozljede meniska često se dešavaju u sportovima kao što su nogomet, ragbi i sl. Nastaju uslijed djelovanja sile na zglob pri uvrтанju i okretanju. Naime, do ozljede meniska dolazi kada se gornji dio trupa sportaša rotira sa koljenom u položaju fleksije, pri čemu stopalo stoji čvrsto oslonjeno na tlo. Ozljedu prate trenutna bol i slabost koljena. Hematom nastaje postupno u toku narednih 12 – 24 sata. Postoji izuzetak, a to je ruptura meniska u crvenoj, dobro prokrvljenoj zoni. Kod ove ozljede dolazi do krvarenja u zglobu. Također se može javiti i blokada zgloba. Dijagnoza ozljede koljena postavlja se temeljitom anamnezom i kliničkim pregledom u kojem se može koristiti mnoštvo testova. Potvrdu dijagnoze ozljede meniska dobiti ćemo magnetskom rezonancijom koljena, tzv. zlatnim standardom za dijagnozu mekotkvinih ozljeda. Rehabilitacija je ključni dio zbrinjavanja ozljeda meniska. Ona uključuje vježbe koje postupno dovode do vraćanja pokreta koljena te njegovih okolnih struktura u normalno, zdravo stanje. Također, pokretanje pomaže u zacjeljivanju rupturiranog meniska. Što se prije dođe do trenutka provođenja rehabilitacije, to će oporavak biti kraći a rezultat liječenja će biti bolji.

2. Liječenje ozljeda meniska u sportaša

2.1. Anatomija koljena

Koljeni zglob, *articulatio genus*, nalazi se između donjeg kraja bedrene kosti i gornjeg kraja goljenične kosti. U koljenom zglobu nalazi se i sezamska kost, *iver*. Preko nje prelazi tetiva m. quadriceps femoris, a oslonjena je na anteriornu stranu kondila bedrene kosti. Koljeni zglob ima poseban ustroj zglobnih tijela te ustroj i razmještaj sveza, pa u ovome zglobu iščašenja nisu česta[1]. U ovom zglobu mogući su pokreti fleksije i ekstenzije. U flektiranom koljenu od 90° moguće su i rotacije[2].



Slika 2.3.1.1. Anatomski prikaz koljena

(Izvor: <https://zir.nsk.hr/islandora/object/mef:1843/preview>)

Konveksno zglobno tijelo ovog zgloba su kondili bedrene kosti koji su odijeljeni međučvornom udubinom, *fossa intercondylaris*. Kondili su zavijeni od sprijeda prema natrag. Sprijeda su kondili zavijeni po većem polumjeru, a straga po manjem. Medijalni kondil bedrene kosti zavijen je i oko fosse intercondylaris. To je vrlo važno za mehaniku ovog zgloba. Rubovi se zglobne površine na lateranom kondilu razilaze prema naprijed, stoga je površina šira naprijed nego straga. Postranično na kondilima bedrene kosti nalaze se koštane izbočine, *epicondylus medialis et lateralis*, na koje se vežu hvatišta zglobnih sveza i okolnih mišićnih tetiva[4]. Konkavno zglobno tijelo čine *condyli tibiae* sa zglobnim ploham, *facies articulares superiores*. Zglobne plohe tibije su ravne i nisu kongruentne sa zglobnim ploham bedrene kosti. Medijalna ploha je veća, bubrežasta oblika i blago udubljena, dok je lateralna zglobna ploha manja, trokutasta i ravna, u stražnjem dijelu konveksna. Posebno se još opisuje sedlasti zglob između femura (*facies patellaris*) i zglobne plohe na iveru, *facies articularis patellae*. *Art. femoropatellaris* se ne opisuje kao anatomski pojam, no jako je važan u klinici zbog velikih

biomehaničkih opterećenja na tom dijelu zgloba[3]. Iver (*patella*) se nalazi naprijed na patelarnoj površini između kondila bedrene kosti. On ima jajoliku zglobnu površinu koja je obložena debelim slojem hrskavice i sukladna je obliku podloge[1].

Sveze u koljenu čine *lig. patellae*, koji je nastavak tetive kvadricepsa i polazi od patele te se hvata na *tuberositas tibiae*, a vlakna *m. vastus lateralis* i *m. rectus femoris* čine *retinaculum patellae laterale*. Ona se priključuju u *tractus iliotibialis*. *Tractus iliotibialis* veže se na tibiju lateralno od *tuberositas tibiae*. Vlakna *m. vastus medialis* čine *retinaculum patellae mediale* koji je usmjeren prema medijalno i distalno do *lig. patellae*, a on se veže na tibiju ispred *lig. collaterale mediale*. U *retinaculum patellae mediale* priključuju se i vlakna koja polaze od medijalnog epikondila i poprečno ulaze u retinakul[2].

Lig. collaterale tibiale (lig. collaterale mediale) je trokutasta sveza koja je ugrađena u membranozni dio zglobne čahure i čvrsto je srasla s medijalnim meniskom. U njoj razlikujemo tri vrste vlakna. Prednja duga vlakna polaze od *epicondylus medialis* i vežu se na *margo medialis tibiae*. Stražnja površinska kratka vlakna odlaze u medijalni menisk, a stražnja donja vlakna polaze od medijalnog meniska i hvataju se na goljeničnu kost. Sveza dijelom prekriva *pes anserinus (superficialis)* i križa je dio tetive *m. semimembranosus* koji se hvata na tibiju[2].

Okrugla sveza, *lig. collaterale fibulare (lig. collaterale laterale)* nije sraštena s čahurom i lateralnim meniskom, a ona polazi od lateralnoga epikondila i hvata se na *caput fibulae*[2].

Na stražnjoj strani nalazi se *lig. popliteum obliquum* koji je lateralni izdanak tetive semimembranoznog mišića i usmjeren je prema lateralno i proksimalno. *Lig. popliteum arcuatum* polazi s *apex capitis fibulae*, te ukrižuje tetivu *m. popliteus* i priključuje se u zglobnu čahuru. Ukrižene sveze, *ligg. cruciata*, također su skupina sveza koljenskog zgloba. Ukrižene sveze nalaze se intrakapsularno, ali ekstraartikularno, te održavaju stalan doticaj zglobnih površina pri rotaciji. Prednji križni ligament, *lig. cruciatum anterius*, polazi od *area intercondylaris anterior tibiae* i hvata se na unutrašnju plohu lateralnog kondila femura. Lateralna vlakna ove sveze usmjerena su prema natrag više nego medijalna vlakna. *Lig. cruciatum posterius* jači je od prednje ukrižene sveze i polazi od lateralne plohe medijalnog kondila femura, te se hvata na *area intercondylaris posterior*[2].

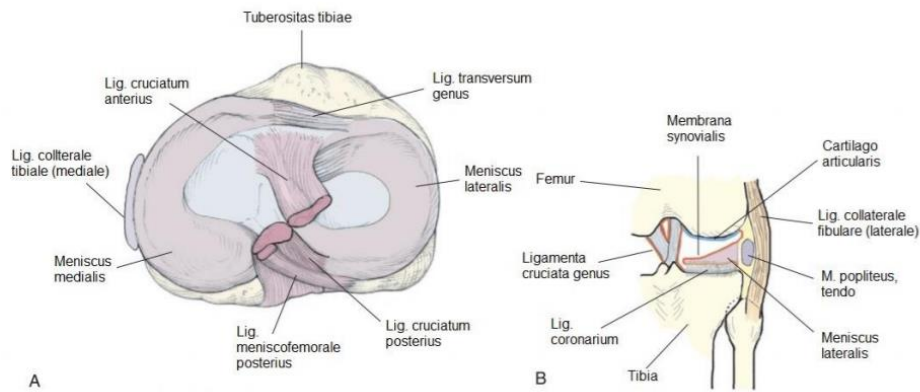
Lateralna i medijalna vezivnohrskavična (polumjesečasta) srpasta tvorba, *menisci articulares* ostvaruju sukladnost zglobnih površina goljenične i bedrene kosti[1]. Meniske čini vezivno tkivo s kolagenim vlaknima u koja su uložene hrskavične stanice. Menisk je podijeljen u tri zone: vanjska, srednja i unutarnja zona. Prokrvljenost, a s time i mogućnost cijeljenja je najbolja u vanjskom dijelu (dobro prokrvljena crvena zona), slabija je u srednjem dijelu (oskudno prokrvljena crvena zona) i neznatna u njegovom unutarnjem dijelu (bijela zona bez vaskularizacije)[1].

Vanjski rub meniska je zadebljan i vezan je uz zglobnu čahuru. Prema sredini zgloba oba meniska se stanjuju i oblikuju tanak slobodan rub. Oni na presjeku imaju oblik klina, odnosno trokutasti su, slični oštrici sjekire. Prednje hvatište medijalnog meniska je neposredno uz prednji rub goljenične kosti (ispred hvatišta lateralnog meniska). Prednje hvatište lateralnog meniska je ispred interkondilarne ispupčine. Menisci su sprijeda povezani poprečnom koljenom svezom, *lig. transversum genus*. Između prednjih pripojista medijalnog i lateralnog meniska nalazi se početak prednjeg križnog ligamenta. Medijalni menisk se straga veže za stražnji rub goljenične kosti, a lateralni iza interkondilarne ispupčine. Tako medijalni menisk svojim hvatištima obuhvaća lateralni[1].

Meniscus medialis ima oblik otvorenog slova C. Najširi i najdeblji je straga, a sprijeda se suzuje i stanjuje pa mu je prednje hvatište vrlo nježno[1]. Stoga mu je prednji rog (*crus anterior*) tanji nego stražnji rog (*crus posterior*). Medijalni menisk je srastao s medijalnim kolateralnim ligamentom, a hvatišta (proksimalno hvatište mu je tibija, u području interkondilarne jame, 6-7 mm anteriorno od prednjeg križnog ligamenta, a distalno hvatište je područje interkondilarne jame između lateralnog meniska i stražnjeg križnog ligamenta) su mu prilično udaljena, pa je stoga mnogo manje gibljiv nego lateralni menisk. Pri vanjskoj rotaciji potkoljenice medijalni menisk se najviše pomiče i napreže, dok je rasterećen pri unutarnjoj rotaciji[1].

Meniscus lateralis ima oblik zatvorenog slova C, a između njegovih slobodnih krajeva se nalazi interkondilarna uzvisina. Menisk je svugdje podjednako debeo, prosječne debljine do 13 mm[4]. On je okruglast i podjednako je širok kao i medijalni menisk, a hvatišta (proksimalno hvatište mu je u području interkondilarne jame na tibiji, lateralno od polazišta prednjeg križnog ligamenta i malo ispod lateralne interkondilarne eminencije a distalno hvatište mu je iza lateralne interkondilarne eminencije no ispred hvatišta stražnjeg roga medijalnog meniska) su mu vrlo blizu. Lateralni menisk istodobno je srastao s lateralnim kolateralnim ligamentom pa je puno pomičniji nego medijalni menisk i zbog veće pokretljivosti manje je opterećen pri različitim kretnjama. Od stražnjeg roga lateralnog meniska polaze jedna ili dvije sveze, a to su *lig. meniscofemorale anterior* i *lig. meniscofemorale posterior*, ispred i iza stražnjeg križnog ligamenta, te se vežu na medijalni kondil femura. *Lig. meniscofemorale posterior* nalazimo češće nego *lig. meniscofemorale anterior* (30%)[2], a iznimno mogu postojati i obje sveze. Ispred oba meniska povezuje *lig. transversum genus*, koji je u oko 10% ljudi podijeljen u puno uskih vrpca[2].

Menisci u koljenu imaju zadaću ublaživača opterećenja, a također sprječavaju da se prilikom fleksije kondili bedrene kosti ne upru u plato goljenične kosti[1].



Slika 2.3.1.2. Transverzalni i bočni presjek koljena

(Izvor: <https://zir.nsk.hr/islandora/object/mef:1843/preview>)

Zglobna čahura je obilata i posebno je ustrojena. Fibrozna opna zglobne čahure nema vlastitih vlakana te je tvore vlakna tetiva prednje i stražnje skupine bedrenih mišića te stražnje skupine golijenskih mišića. Fibrozna opna se na bedrenu kost veže ispod epikondila koji ostaju izvan zglobne čahure. Sprijeda se veže dalje od ruba zglobne hrskavice nego postranično i straga. Na goljeničnoj kosti se fibrozna opna veže gotovo uz rub hrskavice zgloba. Sinovijalna opna zglobne čahure oblaže cijelu unutarnju površinu fibrozne opne osim straga, gdje je sinovijalna opna nakon što je pokrila kondile bedrene kosti odjeljuje od fibrozne čahure i u području interkondilarne jame prelazi u ukrižane sveze, koje oblaže sprijeda i postranično. Tako se ukrižane sveze, interkondilarna jama femura i interkondilarna uzvisina tibije nalaze unutar fibrozne opne, ali ostaju izvan sinovijalne opne[1]. Straga je hvatište membrane na hrskavičnoj granici. Menisci su ugrađeni u sinovijalnu membranu. U otvorenom zglobu nalazimo sprijeda između sinovijalne i fibrozne membrane Hoffino masno tkivo (*corpus adiposum infrapatellare*). Ono polazi od donjeg ruba patele do *plica synovialis infrapatellaris* koja dijeli zglob na dva dijela. Slobodni gornji rub, *plica synovialis infrapatellaris*, prolazi kroz zglobni prostor i nastavlja se na *lig. cruciata* koji sprijeda obuhvaća. Postranično od Hoffinog masnog tkiva nalaze se *plicae alares*. U zglobu koljena nalaze se i različite burze među kojima su neke spojene sa zglobnim prostorom. Najveća je *bursa suprapatellaris*, ona se nalazi sprijeda i proksimalno, spojena je sa zglobnim prostorom i povećava zglobnu šupljinu. Straga je manja *bursa m. semimembranosi* i *recessus subpopliteus*. Na polazištu obiju glava mišića gastrocnemijusa nalaze se *bursa subtendinea m. gastrocnemii lateralis* i *bursa subtendinea m. gastrocnemii medialis*. Među sinovijalnim burzama koje nisu spojene sa zglobnim prostorom još se nalaze *bursa subcutanea praepatellaris* koja leži neposredno iznad patele te dubinska infrapatelarna burza,

bursa infrapatellaris profunda uložena između fibrozne opne zglobne čahure i lig. patellae. Bursa infrapatellaris profunda može nekad biti spojena sa zglobnom šupljinom[2].

2.2. Biomehanika koljena

Art. genus je kutni i okretni zglob, tzv. trochogynghimus te ima dvije glavne osi gibanja: poprečnu i uzdužnu. Oko poprečne se osi odvijaju fleksija i ekstenzija potkoljenice, a oko uzdužne osi moguće su unutarnja i vanjska rotacija. Kretnje su različito raspoređene u medijalnoj i u lateralnoj polovici koljenog zgloba oko obje osi što uvjetuje ustroj kondila bedrene kosti koji omogućavaju fleksiju, ekstenziju i rotaciju potkoljenice.

Menisci imaju veliku važnost u svim kretnjama koljenog zgloba i pomoću njih konkavno tijelo u koljenu prati konveksno. Stoga u raščlambi pokreta u koljenome zglobu, medijalnu i lateralnu polovicu zgloba funkcijski dijelimo na po dva dijela s obzirom na uklopljene meniske. Pritom medijalna polovica zgloba funkcijski uključuje medijalni meniskofemoralni i meniskotibijalni dio zgloba, a lateralna polovica obuhvaća lateralni meniskofemoralni i meniskotibijalni dio zgloba[1].

Medijalni meniskofemoralni dio zgloba čine medijalni kondil bedrene kosti i gornja površina medijalnog meniska. U tome dijelu zgloba su zbog posebne zakrivljenosti medijalnog kondila femura, moguće sve kretnje u koljenu: fleksija, ekstenzija te vanjska i unutarnja rotacija potkoljenice[1].

Medijalni meniskotibijalni dio zgloba tvore donja površina medijalnog meniska i medijalna zglobna površina tibije. U tome dijelu zgloba pri normalnom gibanju koljena nema kretnji. Katkad u koljenome zglobu moramo učiniti samo fleksiju potkoljenice bez rotacije prema unutra ili ekstenziju potkoljenice bez rotacije prema van. Tada se u tom dijelu zgloba pri fleksiji obavlja kompenzacijska rotacija potkoljenice prema van, a pri ekstenziji se obavlja kompenzacijska rotacija potkoljenice prema unutra[1].

Lateralni meniskofemoralni dio zgloba čine lateralni kondil femura i gornja površina lateralnog meniska. U tom dijelu zgloba se obavljaju pokreti fleksije i ekstenzije zbog zavijenosti lateralnog kondila oko bedrene kosti. On je zavijen od prednje strane prema stražnjoj[1].

Lateralni meniskotibijalni dio zgloba tvore donja površina lateralnog meniska i lateralna zglobna površina goljenične kosti. U tom dijelu zgloba moguća je i rotacija ako se goljenična kost rotira na lateralnom menisku[1].

Fleksija, ekstenzija i rotacija u medijalnoj polovici koljenog zgloba odvijaju se u medijalnom meniskofemoralnom dijelu zgloba. Fleksija i ekstenzija u lateralnoj polovici zgloba odvijaju se u lateralnom meniskofemoralnom dijelu zgloba, a rotacija u lateralnome meniskotibijalnom dijelu zgloba. U medijalnom meniskotibijalnom dijelu zgloba nastaju kompenzacijske rotacije

potkoljenice prema van ili prema unutra, kad moramo načiniti samo fleksiju ili samo ekstenziju potkoljenice u koljenom zglobu[1].

Fleksija i ekstenzija potkoljenice u koljenu odvijaju se oko poprečne osi koja prolazi kroz oba epikondila bedrene kosti. Ekstenzija je moguća do 0° , a daljnju ekstenziju priječe kolateralne sveze te prednji dio prednjeg križnog ligamenta i stražnji dio stražnjeg križnog ligamenta. U ispruženom koljenom zglobu (0°) dodatno je moguća samo pasivna hiperekstenzija 5° - 10° . Aktivna fleksija u koljenom zglobu moguća je od 120° do 150° . Potkoljenica se može flektirati i više, ali pasivno, utjecajem vanjske sile, i to do krajnje granice od 170° , a raspon između 150° i 170° nazvan je „mrtvim mišićnim prostorom“[1].

Rotacije potkoljenice pri ispruženom koljenu i uspravnom stajanju su nemoguće zbog napinjanja kolateralnih sveza. Pri tome, unutarnju rotaciju ograničavaju oba križna ligamenta i medijalni kolateralni ligament, a vanjsku rotaciju ograničavaju stražnji dio stražnjeg križnog ligamenta i lateralni kolateralni ligament[1].

U srednjem položaju koljenog zgloba bedrena i goljenična kost tvore kut od 20° do 30° . Kolateralne sveze pri fleksiji nisu napete pa je u srednjem položaju zgloba moguć najveći raspon rotacija potkoljenice. Pri fleksiji koljena od 90° moguća je rotacija potkoljenice za 10° do 30° prema unutra, a za 40° prema van[1].

Uzdužna os rotacije prolazi malo medijalnije od interkondilarne uzvisine goljenične kosti, pa lateralni kondili bedrene i goljenične kosti, pri rotaciji čine pokret s većim opsegom nego medijalni kondili[1].

Pri hodanju po neravnu tlu i uspinjanju strminom ili pri skijanju, koljeno je uvijek malo flektirano pa je lako moguća rotacija u koljenom zglobu, te natkoljenica i potkoljenica postaju pokretljivije, a potkoljenica se lakše i primjerenije postavlja na uporište. Za vrijeme vojnčkog stupanja koljeno je ispruženo i zato je takvo koračanje moguće samo po ravnome tlu. U čučnju se koljeni zglob flektira pa je važna mogućnost rotacije potkoljenice u medijalnom meniskotibijalnom dijelu zgloba[1].

Puni opseg aktivnih pokreta u koljenom zglobu je 120° do 150° , a raspon svih mogućih aktivnih i pasivnih pokreta u zglobu je 160° do 170° . Ekstenziju u koljenom zglobu uvijek slijedi neznatna rotacija potkoljenice prema van od 5° . Napinjanje prednje ukrižene sveze pri završnoj ekstenziji rotira potkoljenicu prema van, a u fleksiji je potkoljenica rotirana prema unutra do 5° . Ako je nužno učiniti fleksiju potkoljenice bez rotacije prema unutra, u medijalnom meniskotibijalnom dijelu zgloba je nužna kompenzacijska rotacija potkoljenice prema van. U ekstenziji bez vanjske rotacije potkoljenice u tom dijelu zgloba dogodi se kompenzacijska unutarnja rotacija potkoljenice[1].

Pri ekstenziji se menisci pomiču prema naprijed, a pri fleksiji se pomiču unatrag. Lateralni se menisk pri kretanju prema unaprijed i unatrag pomiče za desetak milimetara. Prilikom rotacija potkoljenice ili kretnji udruženih s rotacijom oba se meniska odmiču od goljenične kosti za dva do tri milimetra i priljube se uz donju površinu kondila bedrene kosti. Tako se menisci kreću zajedno s kondilima bedrene kosti, a goljenična kost samo klizi ispod meniska. Pri rotaciji potkoljenice prema van lateralni kondil i zglobna površina goljenične kosti pomiču se unatrag, a lateralni se menisk zajedno s kondilom bedrene kosti uz koji je priljubljen pomakne naprijed. Stoga stražnji rub zglobne površine goljenične kosti ostaje bez doticaja sa zglobnom površinom kondila bedrene kosti. U medijalnome dijelu zgloba kretnja je obratna i zglobna površina goljenične kosti se pomiče naprijed, a medijalni se menisk zajedno s kondilom bedrene kosti pomiče unatrag. Tako medijalni menisk dospije između medijalnih kondila bedrene i goljenične kosti[1].

Pri vanjskoj rotaciji potkoljenice položaj koljena je bitan za ozljede medijalnog meniska, jer rotacija i fleksija uvjetuju da medijalni menisk dospije među kondile gdje može biti oštećen iznenadnom snažnom kretnjom. Lateralni menisk je u položaju vanjske rotacije potkoljenice pomaknut prema naprijed i nema opasnosti od njegove ozljede[1].

Pri unutarnjoj rotaciji potkoljenice lateralni se kondil goljenične kosti pomiče prema naprijed, a lateralni menisk se zajedno s lateralnim kondilom bedrene kosti pomiče malo unatrag. U medijalnom dijelu zgloba je kretnja obratna i lateralni je menisk uklješten između lateralnih kondila bedrene i goljenične kosti, a medijalni je menisk pomaknut naprijed, pa je izvan opasnosti[1].

Dakle, za nastanak ozljede medijalnog meniska opasan je položaj djelomične fleksije, abdukcije i vanjske rotacije potkoljenice, dok je za nastanak ozljede lateralnog meniska opasan položaj djelomične fleksije, adukcije i unutarnje rotacije[1].

Patela ima posebnu zadaću u sustavu koji ispruža koljeno. Ona povećava duljinu tetive kvadricepsa, koji vrši ekstenziju, štiti koljeno od izravnih udaraca i pri klečanju sprječava uklještenje zglobne čahure među zglobnim tijelima. Pri flektiranom koljenu patela dospije u udubinu ispred ukriženih sveza i potisne plicae alares. U poluflektiranom koljenu se patela opet pomakne na patelarnu zglobnu površinu bedrene kosti, a atmosferski tlak utisne alarne plike u prazan prostor. Prilikom ekstenzije potkoljenice patela se iz zglobne površine na femuru uspinje prema gore na femur. Svi ti pomaci patele istodobno mijenjaju vanjski oblik koljena za vrijeme kretanja[1].

2.3. Klinička slika ozljede meniska

Velik broj sportaša iz vlastitog iskustva je upoznat s kliničkom manifestacijom ozljede meniska[4].

Bol pri nastanku ruptуре zdravog meniska je intenzivna i lokalizirana je na strani ozlijeđenog meniska. Obično je toliko jaka da se ne može nastaviti trening ili sportska igra, za razliku od umjerene lezije ligamenta[4]. Također se mogu javiti i neke druge senzacije kao npr. lokalna osjetljivost u prednjem dijelu zgloba te pri pokušaju ekstenzije u zglobnoj pukotini na mjestu ozljede. Bol se također može naći palpacijom po hvatištu ligamenata, odnosno palpacijom medijalnog ili lateralnog kondila femura iznad zglobne pukotine jer se tamo hvataju kolateralni ligamenti. Takva se vrsta osjetljivosti razlikuje od one u području zglobne pukotine zbog promjena meniska i bolne osjetljivosti masnog jastučića na lateralnoj strani iliotibijalnog trakta, poplitealnih tetiva i tetive mišića biceps femoris[5]. Ako se uz bol osjeti i kidanje ili štopot u koljenu, dijagnoza je gotovo sigurna. Izljev ili nakupljanje slobodne tekućine u zglobnoj šupljini pojavljuju se nakon svake malo jače ozljede koljena. Krvavi izljev (*haemarthros*) se pojavljuje u prvim satima nakon ozljede te je on znak oštećenih krvnih žila čahure ili ligamenata. Oštećenje meniska često je praćeno stvaranjem izljeva sinovijalne tekućine (*hydrops*) tijekom tog ili sljedećeg dana nakon ozljede. Rijetko su ozljede meniska bez izljeva. Blokada koljena je najbitnija klinička manifestacija za dijagnozu ozljede meniska. Ona nastaje uklještenjem otkinutoga dijela meniska između prednjih dijelova susjednih kondila femura i tibije. Blokada može biti trenutačna, odnosno kada pri pokretu koljena nešto zapne i odmah popusti, ali također može biti i prolazna. Ozlijeđeni sportaš ponekad u tim slučajevima nekim postupkom sam odblokira koljeno, no tipične su ipak trajne blokade. Slika blokade koljena je karakteristična i može se lako vidjeti. Koljeno se nalazi u blagoj fleksiji od 10° do 40°. Iz tog položaja sportaš je u mogućnosti izvesti fleksiju koljena, a pri pokušaju ekstenzije nailazi na elastičan i bolan otpor[4]. Razderotina ili degenerativne promjene češće se javljaju na medijalnom nego na lateralnom menisku[5].

2.3.1. Vrste ozljeda meniska

Ozljede meniska dijele se po aktivnostima tijekom kojih su nastale, mehanizmu ozljede i strukturnim oblicima ozljede meniska. Po aktivnosti dijelimo ih na one nastale na radnom mjestu tijekom rada, sportskih ili svakodnevnih aktivnosti. Po mehanizmu ozljede se dijele na izazvane nekom direktnom i izazvane indirektnom silom. Sportske ozljede se dijele na kontaktne ili beskontaktne. Ove ozljede najčešće nastaju kada se neka indirektna sila prenosi preko

natkoljenice na potkoljenu. Obzirom da takav položaj nije normalan za menisk, a pridonosi mu i nagli pokret u koljenu, na ovaj način menisci bivaju rastegnuti ili pritisnuti te dolazi do njihove lezije. Kao kontaktnu ozljedu meniska sportaši ju opisuju kao „pogrešan korak“ uslijed kontakta sa drugim igračem. Beskontaktno ozljede nastaju prilikom nagle promjene smjera, doskoka ili usporavanja te su puno češće[6].

Strukturni oblici ozljede meniska utvrđuju se magnetskom rezonancijom. S obzirom na debljinu meniska dijele se na potpune i djelomične. S obzirom na geometrijski oblik razdora dijele se na: uzdužne, horizontalne, kose, kompleksne i radijalne. Također se mogu javiti neki posebni oblici ruptura[6].

Uzdužni razdor meniska nastaje između kružnih kolagenih vlakna. Ova ruptura najčešće nastaje uslijed traumatskih ozljeda. Javljaju se češće kod mlađih bolesnika u dobi od 21 do 30 godina u muškaraca te između 11 i 20 godina u žena[6]. Uzdužni razdor se najčešće javlja na medijalnom menisku, odnosno na njegovom stražnjem dijelu. On se javlja pri fleksiji koljena popraćenoj vanjskom rotacijom i abdukcijom potkoljenice, te se u tom položaju izvede nagla ekstenzija. Ako se koljeno nalazilo u ovom položaju to nam ukazuje da je rupturiran medijalni menisk, odnosno da je on pritisnut kondilima tibije i femura[6].

Menisk se može rupturirati ne samo prilikom priklještenja već i prilikom ekstenzije. Priklješteni menisk se tada naglo povlači prema naprijed i van, obzirom da je on povezan sa medijalnim kolateralnim ligamentom koji se pri izvođenju ekstenzije pomakne prema naprijed. Ozljeda meniska izazvana na taj način je primjer potpune ili djelomične uzdužne rupture stražnjeg dijela medijalnog meniska. Na takav način mogu nastati i ozljede lateralnog meniska, samo što je tada koljeno u početnom položaju fleksije, unutarnje rotacije i adukcije potkoljenice, nakon čega slijedi nagla i jaka ekstenzija. Ukoliko se ovaj tip ozljede ne tretira, početna ruptura se može povećati. Kondil femura može povlačiti rupturirani dio meniska prilikom pokreta fleksije te može doći do potpune uzdužne rupture, kod koje se dio meniska premjesti u sredinu zgloba te se posljedično tome javlja blokada zgloba. Tako rupturirani menisk izgleda kao drška na košari i po tome je dobila naziv bucket-handle ruptura meniska. Ona se često javlja u stražnjem rogu meniska i može biti dužine od 1 cm do više od dvije trećine cijelog meniska. Medijalni menisk je čvrsto vezan za goljeničnu kost i zbog toga je podložniji ovakvim vrstama ozljeda[6].

Radijalni razdori meniska javljaju se na pripoju stražnje i srednje trećine medijalnog meniska. Protežu se prema periferno. Ponekad se mogu javiti i na lateralnom menisku po istom principu. Također mogu biti izolirani ili u kombinaciji s drugim oblicima ruptura. Učestalost ovakve vrste razdora je približno 15%[6]. Obično se javljaju kod osoba mlađe životne dobi i asimptomatske su, ali u nekim slučajevima se prošire i zahvate cijeli menisk. Ove vrste ruptura

ometaju funkciju kružnih kolagenih vlakana što uzrokuje smanjenu sposobnost meniska da prenosi tibiofemoralno opterećenje i u konačnici gubitak njegove nosive funkcije[6].

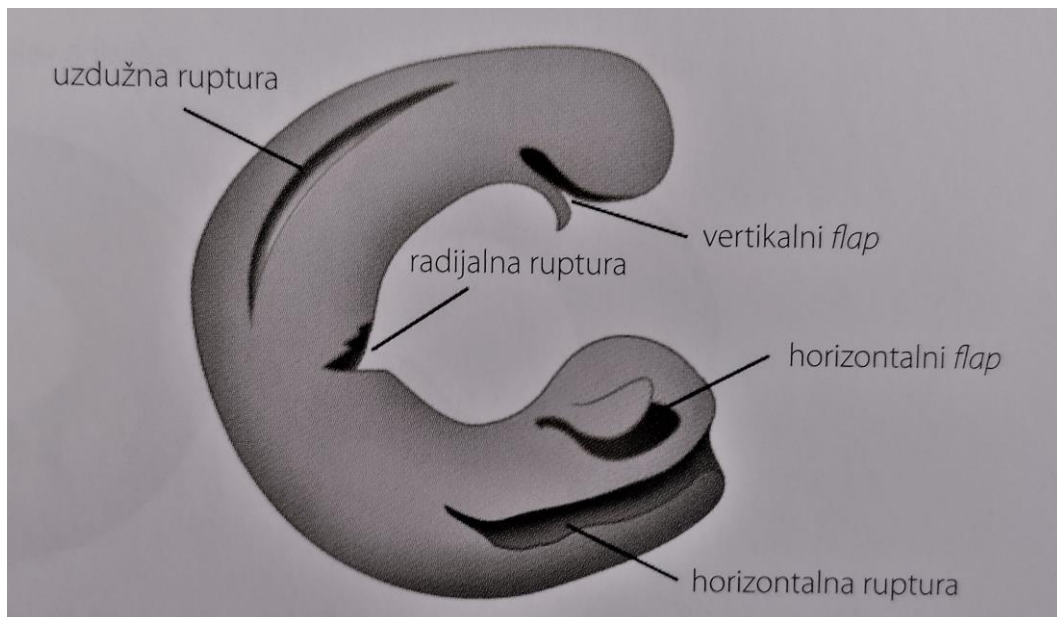
Rupture koje dijele menisk na gornji i donji segment nazivaju se horizontalne rupture. One se šire do zglobne kapsule a počinju blizu unutarnjeg ruba meniska. Ove vrste ozljeda mogu se javiti u bilo kojoj dobnoj skupini ali najčešće je to u dobi od 31 do 50 godina u muškaraca te 51 i 60 godina u žena[6]. Horizontalne rupture lateralnog meniska obično nastaju uslijed njegovog rastezanja. Najčešće je to kod stvaranja cisti. Mehanizam nastanka ovakvih vrsta ruptura je sekundarno djelovanje smičnih sila između gornje i donje površine meniska u kombinaciji s njegovom kompresijom. Ponavljano djelovanje traume na već postojeću leziju može za rezultat imati širenje razdora na zglobnu površinu i pomicanje fragmenata. Uslijed toga može se javiti zaključavanje koljena praćeno boli i izljevom[6].

Kosi rascijepi meniska, flap rascijepi ili rascijepi oblika papagajskog kljuna mogu se javiti na svim segmentima meniska. Najveća vjerojatnost je da će se pojaviti na spoju stražnjeg i srednjeg dijela trećine meniska. Simptomi kao i nestabilnost koljena nastaju kao rezultat zahvaćanja slobodnog dijela „flapa“ između zglobnih tijela te njegovog prignječenja i povlačenja. Posljedično tome dolazi do širenja razdora[6].

Kompleksne rupture nastaju kada se jave dvije ili više vrsta ruptura u kombinaciji. Njih je teško svrstati u neku određenu vrstu. One se najčešće javljaju kao posljedica degenerativnih promjena na menisku pa se tako mogu smatrati degenerativnim razdorima koji imaju slab potencijal za cijeljenje. Ovakvi oblici ruptura javljaju se najčešće kod starijih osoba nakon 40 godina[6]. Lokalizirane su najčešće na stražnjem rogu i srednjoj trećini meniska. One mogu ali ne moraju biti povezane s nekom prijašnjom traumom koljena[6].

Neke od ostalih ozljeda meniska su „ramp“ lezija i ciste meniska. Ramp lezija nastaje najčešće između perifernog hvatišta na čahuri zgloba i na medijalnom menisku, odnosno njegovom stražnjem rogu. Često se javlja uz ozljedu prednjeg križnog ligamenta te uzrokuje anteroposteriornu nestabilnost koljena pri izvođenju vanjske rotacije potkoljenice[6].

Ciste meniska javljaju se najčešće na lateralnom menisku. One su ispunjene želatinoznom tvari koje je biokemijski slična sinovijalnoj tekućini. Dovode do ometanja mobilnosti meniska prilikom pokreta u koljenu, što za rezultat ima rastezanje i pucanje meniska u poprečnom smjeru nasuprot cisti. Kod kliničkog pregleda nalazimo zadebljanu tvorbu na rubu meniska. Ona je često praćena s boli uzduž zglobne linije[6].



Slika 2.3.1.1. Najčešće vrste ozljeda meniska

(Izvor: M. Pećina i sur, Sportska medicina, Medicinska naklada, Zagreb, 2007.)

2.4. Rizični faktori za nastanak ozljeda meniska

Ozljede meniska najčešće su rezultat povezanosti mnoštva unutarnjih i vanjskih rizičnih čimbenika. Sportaš u želji da zadovolji postavljene zahtjeve sporta za koji se predodredio vlastitim funkcionalnim i mišićno-koštanim potencijalom, može ponekad zadobiti određene ozljede. U unutarnje rizične faktore spadaju individualne biološke, fiziološke i psihosocijalne karakteristike sportaša, dok u vanjske rizične faktore spadaju specifičnost trenažnog i natjecateljskog procesa, uvjeti u kojima se sportska aktivnost provodi, oprema koju sportaš koristi i sl. Unutarnji rizični čimbenici mogu se podijeliti na fizičke karakteristike i psihološke faktore igrača. U fizičke karakteristike koje utječu na nastanak ozljede možemo navesti dob, spol, elastičnost zglobova, čvrstoću mišića, zdravstveni status i razinu kondicijske pripremljenosti. Neki od psihičkih faktora koji mogu utjecati su motivacija, borbenost, percepcija rizične situacije i spremnost prihvaćanja rizika[7].

Kao najbitnije unutarnje čimbenike možemo navesti prijašnje ozljede i neadekvatnu rehabilitaciju, dok u vanjske spada nepoštivanje pravila sportske igre (prekršaji). Također, ovdje veliku ulogu ima neadekvatna oprema za igru, nedovoljan broj treninga te nedovoljno vrijeme zagrijavanja[7].

Cilj svakog treninga je kroz različite cikluse sportske pripreme postići pozitivne efekte. Nekad se dešava suprotno. Organizam sportaša može u određenim ciklusima treninga i odmora reagirati pojavom negativnih reakcija, a ono dovodi do neželjenog stanja kojeg nazivamo pretreniranost. Pretreniranost povećava rizik i nerijetko dovodi do sportskih ozljeda[7].

2.5. Mehanizam nastanka ozljede meniska

Prema učestalosti više od polovice svih ozljeda u koljenom zglobu su ozljede meniska. One nastaju u mlađim dobnim skupinama sportaša. Ozljede medijalnog meniska četiri su puta češće od ozljeda lateralnog meniska. To je posljedica slabije pokretljivosti medijalnog meniska u usporedbi s lateralnim, a također zbog njegove čvrste veze s medijalnim kolateralnim ligamentom[4].

Među ozljedama meniska razlikujemo 4 vrste nastanka[4]:

1. Svježe ozljede, koje nastaju na zdravom menisku i najčešće u sportaša
2. Kasna oštećenja meniska, pri kojima od ranije postoji traumatsko oštećenje meniska
3. Kasna oštećenja meniska nastala zbog labavosti koljena
4. Spontana ozljeda meniska koja se temelji na primarnoj degeneraciji tkiva meniska u sportaša starije dobi

Ozljede meniska često nastaju djelovanjem posredne mehaničke traume preko natkoljenice ili potkoljenice. Najčešća ozljeda ovog tipa je uzdužni razdor stražnjega dijela medijalnog meniska. On nastaje kada pri fleksiji koljena, uz vanjsku rotaciju potkoljenice, iznenada slijedi snažna ekstenzija. U tom trenutku kondili tibije i femura uhvate stražnji, središnji dio medijalnog, dislociranog meniska te ga gnječe. Zbog tog pritiska, tkivo meniska puca i tako nastaje početna, obično nepotpuna ozljeda. Za povećanje rupture nije prijeko potrebna ponovna vanjska trauma, dovoljna je i normalna funkcija koljena u svakodnevnom životu, jer pri fleksiji koljena femoralni kondil za sobom povlači odcijepljeni dio meniska. Tako nastaje potpuni uzdužni razdor čitavoga meniska pri kojem se središnji dio može prebaciti u sredinu koljena i u obliku drške na košarici, bucket handle, uzrokovati blokadu zgloba[4].

Istovjetno tome nastaju i ozljede lateralnog meniska. Tada je uz fleksiju koljena nastupa i unutarnja rotacija potkoljenice. Uvijek je bitan rotacijski položaj flektirane potkoljenice, a zatim nagla i jaka ekstenzija. Ozljeda meniska tipična je ozljeda nogometaša kojem čepovi kopačke pričvrste stopalo za zemlju, pa potkoljenica ne može pratiti nagle okrete natkoljenice i trupa. Na taj način i sprinterice atletičara fiksiraju njegovo stopalo. U skijaša je česta kombinacija ozljeda medijalnog meniska, medijalnog kolateralnog ligamenta i prednjeg križnog ligamenta, tzv. zglobni trijas[4].

2.6. Dijagnostika

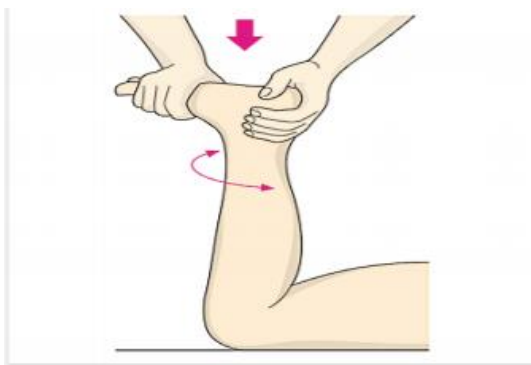
Jako je teško s preciznošću odrediti da je nastala ozljeda isključivo ozljeda meniska i zapravo ne postoji potpuno sigurna klinička dijagnoza njegove ozljede. Anamneza je vrlo važan

dio dijagnostike a ponekad i odlučujuća za uspostavu dijagnoze. Pacijent treba rekonstruirati mehanizam prve ozljede i nekih kasnijih događanja s koljenom. Mehanizam ozljede medijalnog ili lateralnog meniska je prije opisan i prema njemu se je potrebno orijentirati te postaviti pitanja u tom smjeru ili od bolesnika tražiti da pokaže mehanizam ozljede, odnosno položaj noge. Od kliničkih simptoma javljaju se bol, povećana lokalna osjetljivost na prednjem dijelu zgloba ili u području zglobne pukotine, kidanje ili krepitacije u koljenu, krvavi izljev, izlivanje sinovijalne tekućine i blokada koljena. Dijagnozu ozljede meniska ukazuje nam niz kliničkih testova pretežno osnovanih na pojavi bolne osjetljivosti pri neposrednom ili posrednom pritisku. Ako se pri flektiranom koljenu i nagloj vanjskoj rotaciji potkoljenice pojavi bol u predjelu medijalnog dijela zglobne pukotine, moguća je ozljeda medijalnog meniska. Fleksija koljena uz unutarnju rotaciju i bol u lateralnom dijelu odgovara leziji lateralnog meniska. Bol se povećava ako se nakon rotacije koljeno ekstendira. Preporučljivo je ovaj test izvoditi nekoliko puta uz različite položaje fleksije koljena. Većina navedenih znakova se bolje zapaža pri ozljedama medijalnog meniska. Pozitivni znakovi mogu nam uvelike pomoći kod uspostave dijagnoze, a negativan ishod testa također ne isključuje ozljedu meniska. Od ostalih dijagnostičkih pretraga koje se koriste nalazi se radiografija koljena, ona se koristi radi isključenja koštanih ozljeda ili promjena. Kod izoliranih ozljeda meniska radiografski nalaz je negativan. Ako se na rtg-u ne može točno odrediti postoji li ozljeda meniska ili ne, potrebna je kontrastna artrografija koljena koja uz dobru interpretaciju otkriva lokalizaciju, oblik i veličinu ozljede meniska[8].

Najčešće se preporuča MR koljena. MR se može nazvati i zlatnim standardom za mekotkivne ozljede koljena. Ova vrsta pretrage je neinvazivna i s visokom rezolucijom te bez ionizirajućeg zračenja prikazuje sve strukture koljena. Također, ona s velikom osjetljivošću i specifičnošću pokazuje lokalizaciju i oštećenje meniska. Promjene na menisku dijele se u četiri stupnja prema vidljivoj morfologiji na MR. Stupanj 0 ukazuje nam na normalan menisk, stupanj 1 pokazuje povećanje signala u tkivu meniska, stupanj 2 pokazuje linearno povećanje signala koje ne dopire do gornje ili donje površine meniska, stupanj 3 predstavlja patološki signal koji dopire do zglobnih površina meniska[9].

Neki od kliničkih testova koji se primjenjuju kod dijagnostike ozljede meniska su:

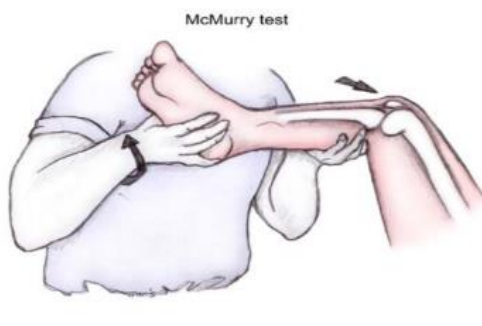
Apley test, provodi se u proniranom položaju, a koljeno i stopalo su u položaju od 90° prema tijelu. Ako je menisk ozlijeđen javiti će se bol na pritisak prema podlozi s istovremenom rotacijom potkoljenice u obje strane[7].



Slika 2.3.1. Apley test

(Izvor: <https://repositorij.kif.unizg.hr/islandora/object/kif%3A310/datastream/PDF/view>)

McMurray test, kod njega se pacijent nalazi u supiniranom položaju. Koljeno se pritišće uz istovremeno okretanje stopala prema unutra i prema van. Noga se postavlja u položaj fleksije veće od 90°, a zatim ispruža. Ovi manevri dovode do kompresije i zakretanja meniska, a ako se pojavi bol, otpor ili škljocanje, upozorit će nas na puknuće[5].



Slika 2.3.1. McMurray test

(Izvor: <https://repositorij.kif.unizg.hr/islandora/object/kif%3A310/datastream/PDF/view>)

Foucheov znak se obično zbog sličnosti izvodi neposredno nakon McMurrayeva znaka. Početni položaj je jednak no razlika je u tome što prilikom ispitivanja medijalnog meniska potkoljenicu postavljamo u vanjsku rotaciju, a za ispitivanje lateralnog meniska u unutarnju. Nakon toga izvodi se ekstenzija koljena te je test pozitivan ukoliko se javlja bol[3].

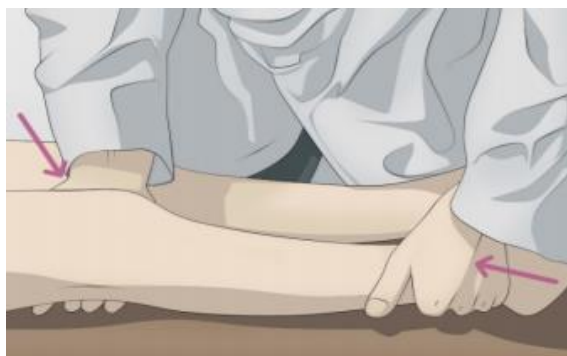Payrov znak služi za ispitivanje lezija medijalnog meniska. Pacijent sjedi prekrštenih nogu u tzv. turskom sjedu, a ispitivač vrši pritisak na pacijentova koljena na način da ih gura prema podlozi. Ovim postupkom se vrši pritisak na srednji i stražnji dio medijalnog meniska, što rezultira boli s medijalne strane zglobne pukotine. Test je također pogodan za otkrivanje lezija na stražnjem rogu meniska[3].

Steinmanov znak I, provocira se bol kod rotacije u fleksiji. Test se izvodi na način da terapeut ili liječnik izvodi rotaciju potkoljenice prema unutra i van u raznim stupnjevima fleksije koljena.

Test je pozitivan ako se u unutarnjoj rotaciji pojavljuje bol u lateralnom menisku ili ako se u vanjskoj rotaciji pojavi bol u medijalnom menisku[3].

Steinmanov znak II je pozitivan kada bolna točka u zglobnoj pukotini prilikom fleksije koljena putuje od sprijeda prema natrag, a posljedica je translacije meniska tijekom fleksije prema stražnjem dijelu tibije[3].

Bohlerov znak označava pojavu bola prilikom izvođenja varus i valgus stres testa zbog povećanog pritiska na menisk[3].



Slika 2.3.1 Bohlerov znak

(Izvor: <https://repositorij.kif.unizg.hr/islandora/object/kif%3A310/datastream/PDF/view>)

2.7. Liječenje ozljeda meniska

Budući da postoji puno vrsta ozljeda meniska i svaka je specifična, svakoj od njih se pristupa individualno. Vrlo je važno sa što većom preciznošću odrediti vrstu ozljede. Provodi se konzervativno i operativno liječenje meniska. Kod operativnog liječenja, zahvat se izvodi artroskopski a radi se na način da se djelomično ili potpuno ukloni menisk, taj zahvat naziva se meniscektomija. U operativni zahvat također spada i šivanje meniska, no ova metoda nije toliko česta. Smatra se da više od 75% ozljeda meniska zahtjeva meniscektomiju, dok se ostale mogu riješiti šivanjem[9]. Šivanje se izvodi u slučaju puknuća meniska u crvenoj zoni, kod svježih ozljeda te ako je pacijent mlađe životne dobi[9].

Konzervativno liječenje podrazumijeva fizikalnu terapiju i kineziterapijski program. Fizikalna terapija uključuje uporabu raznih procedura za smanjenje edema, boli i sl. Također, neke od tehnika koje se koriste u fizikalnoj terapiji su ultrazvuk, laser, TENS, interferentne struje, magnet itd. Kineziterapijski program podrazumijeva brojne vježbe koje imaju za cilj povećanje opsega pokreta, povećanja snage, proprioceptije, fleksibilnosti zgloba i mnoge druge[9].

2.7.1. Konzervativno liječenje

U ovu vrstu liječenja spadaju fizikalna terapija i kineziterapija.

Fizikalna terapija je grana medicine u kojoj se koriste različiti oblici fizikalne energije, te one za svrhu imaju prevenciju, liječenje ili rehabilitaciju bolesnika. Smisao fizikalne terapije je potaknuti organizam da koristi različite vrste energije za poboljšanje svog stanja, odnosno da bi se postigli neki željeni efekti kao što su analgezija, stimulacija kontrakcije mišića, relaksacija mišića ili povećanje opsega pokreta. Neki od fizikalnih postupaka koji se koriste kod ozljede meniska su: krioterapija, ultrazvuk, interferentne struje, TENS, elektrostimulacija, magnetoterapija i dr.[10]

Krioterapija je fizikalna procedura koja koristi utjecaj hladnoće na oboljeli dio. Aplikacijom hladnoće postiže se analgezija i spazmoliza, također se njome facilitira mišićna kontrakcija, smanjuje edem i krvarenje. Hladnoća prodire dublje u tkivo nego toplina te samim time ima dulji učinak. Ukoliko se za vrijeme ili nakon krioterapije provode vježbe, povratak na početnu temperaturu tkiva će biti brži. Kriomasaža je najčešći oblik primjene krioterapije, a ona kod pacijenta izaziva četiri različite senzacije: intenzivna hladnoća, pečenje, bol i na kraju analgezija. Pečenje i pojačana osjetljivost kratko traju, a nakon lokalne vazokonstrukcije slijedi refleksna vazodilatacija. Kriomasaža se izvodi na način da se u plastičnim čašama smrzava voda te se u nju stavlja štapić da se ona nakon smrzavanja može lagano koristiti. Sama masaža izvodi se na način da se po ozlijeđenom dijelu tijela izvode kružni ili uzdužni pokreti. Prema literaturi postupak traje 10 minuta, no obzirom na različitu osjetljivost pacijenata orijentiramo se prema pojavnosti analgezije[10].

Terapijski ultrazvuk je konverzivna metoda termoterapije koja koristi ultrazvučne mehaničke vibracije frekvencije 0,5 – 5 MHz koji se u ljudskom organizmu pretvaraju u toplinu. On se aplicira preko ultrazvučne glave na nekoliko različitih načina: kontaktno, kroz vodu, preko vodenog jastučića i sonoforezom. U našoj dijagnozi najčešće se koristi kontaktna primjena ultrazvuka, a može se primjenjivati i sonoforezom. Kod kontaktne metode glavni uvjet za ispravno pruženu terapiju je optimalan kontakt s površinom tijela, dakle, ultrazvučna glava se ne smije odvajati od površine kože. Zato se kao kontaktno sredstvo koriste kontaktni gelovi ili u nekim ustanovama parafinsko ulje. Poželjno je da je tretirana površina 2 – 3 puta veća od ultrazvučne glave na svakih 5 minuta postupka. Intenzitet koji se najčešće primjenjuje je 1 W/cm² u vremenu od 4 minute sa sondom od 1 MHz. Sonoforeza je metoda kod koje se koristi određeni lijek kao kontaktno sredstvo koji se primjenom ultrazvuka utiskuje u organizam[10].

Interferentne struje su u fizikalnom smislu struje srednje frekvencije, oko 4000 Hz, čija se amplituda smanjuje i povećava u ritmu niskih frekvencija 1 – 250 Hz što predstavlja učinak

niskofrekventnih struja. One se mogu primjenjivati kvadripolarno i bipolarno. Pri kvadripolarnom načinu koriste se četiri elektrode, odnosno dva para elektroda (vodova), odnosno dvije struje različitih frekvencija, koje se postavljaju na tijelo. U tijelu se ta dva različita strujna kruga križaju i čine terapijsku interferenciju. Pri bipolarnoj metodi dvije struje interferiraju u uređaju izvan pacijenta, a izlazna frekvencija je interferentna. Kod ovog načina potrebne su dvije elektrode. Mogu se još koristiti i vakuumske elektrode. Vakuumske elektrode se hvataju na tijelo. Intenzitet se prilagođava prema svakom bolesniku individualno, po načelu snažno ali ugodno. Izbjegava se prilagođavanje intenziteta prema jakosti na samom uređaju, bez povratne informacije pacijenta. Iz tog razloga pacijent mora imati dobro očuvan osjet. Postupak traje 10 – 30 minuta, a ovisno o indikaciji bira se frekvencija (bol i upala ≥ 100 Hz, mišićna kontrakcija 20 – 50 Hz)[10].

TENS (transkutana električna živčana stimulacija) je terapijski postupak u kojem se primjenjuje kontrolirana, niskovoltazna električna stimulacija frekvencije od 1 do 150 Hz, trajanja impulsa 0,04 do 0,3 ms i intenziteta od 0 do 6 mA za podraživanje neurološkog sustava preko kože. Razlikujemo više vrsta TENS-a, a dijelimo ih s obzirom na parametre stimulacije. To su: standardni, visokofrekventni TENS, niskofrekventni ili acupuncture like TENS ili TENS s primjenom struje male jakosti tzv. MENS. Kod naše dijagnoze najčešće se koristi standardni, visokofrekventni TENS. On ima sljedeće parametre: frekvencija manja od 200 Hz, trajanje impulsa 30 – 200 ms i jakost struje 10 – 40 mA. Aplikacija mu traje u rasponu od 30 minuta do nekoliko sati. Najčešće se primjenjuju impulsi trajanja 50 – 80 ms, frekvencije 80 – 100 Hz. Ova vrsta terapije kod pacijenta izaziva osjećaj ugodnih parestezija. Efekt terapije ne traje dugo nakon podraživanja. Postavljanje elektroda ovisi o vrsti i lokalizaciji boli, no one se postavljaju najčešće tamo gdje je bol najjača[10].

Električna stimulacija (ES) je terapijski postupak u kojem se izaziva mišićna kontrakcija uz pomoć električnog podražaja. Mišić se tada neposredno podražuje niskofrekventnom strujom. U ovoj vrsti terapije mogu se koristiti različite vrste impulsa: pravokutni, rastući i trokutasti. Pravokutni impulsi koriste se najviše u dijagnostičke svrhe. Više korišteni su rastući impulsi. Način podražaja ovog impulsa najbliži je voljnoj mišićnoj kontrakciji. On djeluje na principu da u početku impulsa aktivira mali broj mišićnih vlakana koji se postupno povećava tako dugo dok se u mišiću ne aktiviraju sva njegova vlakna. Trokutasti impulsi (eksponencijalni) koriste se za neposredno stimuliranje denervirane muskulature. Ova vrsta struje primjenjuje se na način da se na kožu postavljaju elektrode. Prije aplikacije potrebno je kožu oprati sapunicom i vodom ili alkoholom. Elektrode moraju imati dobar kontakt s kožom. Elektrode se mogu postaviti na kožu na više načina: monopolarna tehnika (najčešće kod malih mišića šaka, stopala i lica) i bipolarna tehnika, koja se koristi kod naše dijagnoze. Kod bipolarne tehnike postavljaju se dvije elektrode

jednake veličine jedna ispod druge, na mišićni trbuh, u našem slučaju na trbuh kvadricepsa, te one izazivaju podražaj. On mora izazvati selektivnu mišićnu kontrakciju, a ta kontrakcija mora biti dovoljno jaka da utječe na trofiku mišića. Taj podražaj mora biti osjetno podnošljiv, a mišić se ne smije prenaprezati jer to izaziva umor koji rezultira slabljenjem mišićne kontrakcije. Za jačanje uredno inervirane muskulature optimalno je 8 – 15 maksimalnih kontrakcija, 3 – 5 puta tjedno kroz 3 – 5 tjedana[10].

Magnetoterapija je primjena magneta i njegovog magnetskog polja u svrhu liječenja. Magnetno polje nastaje intermolekularnim kružnim strujanjem zbog brze promjene električnog polja te prodire kroz tijelo i u svaku stanicu u pokretu. Doziranje magnetoterapije nije precizirano, no kreće se od 10 minuta do nekoliko sati primjene. U akutnim slučajevima koriste se manji intenziteti, niže frekvencije i kraće trajanje[10].

Kineziterapija u konzervativnom liječenju ozljede meniska podrazumijeva izometričke vježbe za kvadriceps. One se primjenjuju za jačanje kvadricepsa. Poznato je da su ozljede koljena popraćene brzom atrofijom kvadricepsa, posebno vastus medialis. Ove vježbe mogu početi što je prije moguće nakon ozljede i nastavljaju se dok se ne javi normalan pokret i kontrakcija mišića. Čak i kad je pokret u koljenu bolan, vježbe za kvadriceps se trebaju primjenjivati. Ove vježbe mogu se provoditi i kad je koljeno u kontrakturi, a posebno su korisne ako je koljeno fiksirano udlagom ili zavojem[11].

Kada nogu dignemo iz kreveta, učinjena je jedna izometrička vježba vastus medialis, intermedius i lateralis, ali i izotonička vježba za rectus femoris. Kod ove vrste vježbe mogu se dodati i utezi, te se tada traži maksimalna kontrakcija kad je kvadriceps kontrahiran.

Pokreti mogu započeti kada se smanji bol u koljenu. Ako se pokret vraća i bol nestaje, može se početi sa izotoničkim ojačavanjem mišića, pojačavajući mišićnu snagu i pokretljivost. Budući da je vastus medialis odgovoran za posljednjih 10 – 20° ekstenzije koljena, može se učvrstiti jedino vježbama koje se izvode kroz ovaj niz pokreta ili s kompletno izduženim koljenom. Ako se u koljenu javi infekcija, izotoničke vježbe se ne smiju primjenjivati, no mogu se raditi izometričke vježbe[11].

Primjer vježbi za kvadriceps[11]:

1. Početni položaj je ležeći na leđima sa ispruženim nogama. Ispružati noge pritiskajući prste prema podu, a zatim ih vraćati prema potkoljenici. Zadržati položaj 5 s, a zatim se opustiti. Vježba se ponavlja 10 puta, vježbati tri puta dnevno.

2. Početni položaj je ležeći na leđima. Naizmjenično ispruženu nogu dignuti prema gore, u razini prstiju suprotne noge, zadržati 3 s i vratiti u početni položaj (10 puta, 3 serije).

3. Početni položaj je ležeći na leđima. Naizmjenično pomicati nogu u stranu i vratiti u početni položaj.

4. Početni položaj je ležeći na trbuhu, koljena su ispružena. Podignuti nogu prema gore, zadržati 3 s i vratiti u početni položaj. Istu vježbu ponoviti sa suprotnom nogom (3x10).

Kasnije se mogu dodati utezi na sve ove vježbe[11].

2.7.2. Kirurško liječenje

Operativno liječenje ozljeda meniska podrazumijeva šivanje ili meniscektomiju[9].

Šivanje meniska je operativni zahvat koji se ne koristi često u tretiranju ozljeda meniska. Smatra se da se samo 25% ozljeda može sanirati šivanjem[9]. Može se izvoditi kod manjih ruptura, 1-2 cm dužine. Ruptura „bucket-handle“ također se može sanirati šivanjem. Horizontalne, kose i rupture u obliku ptičjeg kljuna nisu pogodne za tretiranje šivanjem. Još jedna vrlo bitna stvar kod odlučivanja za ovu vrstu postupka je mjesto nastanka ozljede. Da bi ruptura, nakon šivanja, uspješno zacijelila potrebna je dobra opskrba krvlju. Budući da se vaskularizacija meniska razlikuje po određenim dijelovima meniska, pojedine dijelove nije moguće šivati te se pristupa drugim metodama. Menisk ima tri zone vaskularizacije: crvenu, crveno-bijelu i bijelu zonu. Crvena zona je najpogodnija za šivanje, a u bijeloj zoni šivanje nije moguće. Šivanje se preporuča mlađim osobama (do 40 godina), kao i osobama koje imaju svježiju ozljedu meniska (do 2 mjeseca), no one ne smiju imati neke dodatne ozljede koljena (npr. ozljede prednjeg križnog ligamenta)[9].

Postoje tri tehnike šivanja meniska. Tehnika „izvana-unutra“ („outside-in“), „iznutra-van“ („inside-out“) i „sve unutra“ („all-inside“). Svaka od njih ima svoje prednosti i mane[9].

2.8. Fizioterapijska procjena

2.8.1. Goniometrija

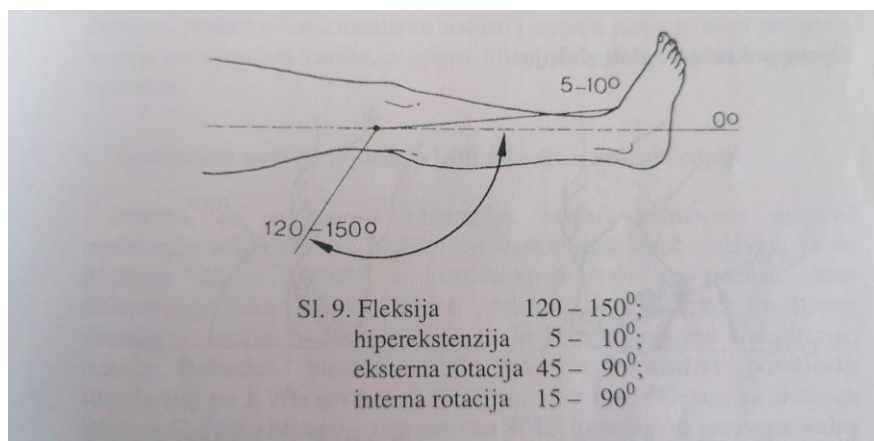
Mjerenje opsega pokreta predstavlja jedan od objektivnih pokazatelja funkcionalne vrijednosti sustava za kretanje. Ovom metodom pokazujemo kakva je sukladnost zglobnih tijela u koljenu. Ona je i važan pokazatelj funkcionalnosti zgloba i stanja elastičnih struktura unutar i oko zgloba. Mjerenje opsega pokreta koljenog zgloba vrši se pomoću kutomjera (goniometra)[12].

Kod mjerenja mobilnosti pacijent se nalazi u supiniranom položaju[12].

Sredina kutomjera se postavlja u sredinu koljenog zgloba, fiksni krak paralelan je s natkoljenicom, a pomični s potkoljenicom[12].

Pacijent aktivno izvodi fleksiju potkoljenice koja bi kod zdrave osobe trebala iznositi oko 130°[12].

Nakon toga mjeri se ekstenzija do 0°, moguće je da prelazi u hiperekstenziju 5-10°. To je također bitno izmjeriti i zabilježiti[12].



Slika 2.8.1.1. Opseg pokreta u koljenu

(Izvor: Dr. Sc. Z. Kosinac, Kineziterapija sustava za kretanje, Split, 2005.)

2.8.2. Mjerenje obujma zgloba ili mišića

Prije mjerenja mobilnosti potrebno je uzeti i mjere opsega zgloba kako bi se točno izmjerilo odstupanje u veličini zbog otečenosti, što bi moglo smanjiti i opseg pokreta[12].

Mjerenje obujma zgloba se izvodi centimetarskom trakom, u koljenom zglobu preko sredine. Pacijent se nalazi u supiniranom položaju kako bi strukture bile maksimalno relaksirane, a centimetarska traka se postavlja u preko sredine koljena[12].

Kod ozljeda meniska može se javiti hipotrofija natkoljene i potkoljene muskulature. Ona se također može izmjeriti centimetarskom trakom. Mjeri se da bi se mogla usporediti natkoljena i potkoljena muskulatura zdrave i ozlijeđene noge. Postoji više načina mjerenja obujma mišića. Ako se mjeri obujam kvadricepsa, prvi način je da se izmjeri 10 cm iznad gornjeg ruba patele i u toj razini se mjeri obujam mišića. Drugi način je da se na samom mišiću odredi mjesto gdje on ima najveći obujam, nakon toga se izmjeri udaljenost te točke od gornjeg ruba patele te se izmjeri obujam mišića. Važno je u fizioterapeutski karton zapisati na koji način se izvodilo mjerenje, radi točnosti podataka kod početne procjene i evaluacije[11].

2.8.3. Manualni mišićni test (MMT)

Manualni mišićni test provodi se s ciljem ispitivanja snage pojedinih mišića ili mišićnih grupa ili određivanja mišićne slabosti kod određene bolesti, povrede ili aktivnosti.

Mjerenje se vrši u početnoj procjeni, tijekom tretmana i na kraju tretmana, u evaluaciji. Ova vrsta mjerenja je vrlo praktična, no podložna je, ovisno o iskustvu mjeritelja, subjektivnim procjenama[11].

Normalni pokreti u koljenu su fleksija i ekstenzija. Rotacija se ovdje ne ubraja jer se ona može izvoditi samo pri fleksiji koljena, njezin opseg je mali i teško mjerljiv.

Mišići koji izvode pokrete u koljenu nalaze se s prednje i stražnje strane natkoljenice. Na prednjoj strani je to m. quadriceps (m. vastus medialis, m. vastus lateralis, m. vastus intermedius i m. rectus femoris)[12].

MMT kvadricepsa izvodi se na način da je pacijent u sjedećem položaju s potkoljenicama flektiranim preko podloge. Terapeut stoji pored pacijenta, sa strane tretiranog ekstremiteta i daje uputu sportašu da ispruži nogu u koljenu ili podigne potkoljenicu prema gore.

Za ocjenu 3 sportaš samostalno izvodi ekstenziju dok terapeut stabilizira natkoljenicu, ali ne daje nikakav otpor. To odgovara mišićnoj snazi od 50%.

Za ocjenu 4 sportaš samostalno izvodi ekstenziju potkoljenice uz umjereni otpor terapeuta na distalnom dijelu potkoljenice, iznad gležnja, što odgovara mišićnoj snazi od 75%.

Za ocjenu 5 sportaš samostalno izvodi ekstenziju te pri tome savladava jak otpor koji pruža terapeut, što odgovara mišićnoj snazi od 100%.

Za ocjenu 2 sportaš leži na boku, na način da se noga koja se ispituje nalazi na podlozi, dok terapeut pridržava drugu nogu. Sportaš iz položaja fleksije izvodi ekstenziju po podlozi. Mišićna snaga kod ove ocjene je procijenjena na 25%.

Za ocjenu 1 sportaš se nalazi u supiniranom položaju s lagano flektiranom nogom koja se ispituje dok terapeut jednom rukom pridržava koljeno u fossi poplitei, a drugom palpira tetive quadricepsa s prednje strane ispod patele. Ocjena 1 odgovara mišićnoj snazi od 10%.

Za ocjenu 0 u mišiću ne postoji ni malo mišićne kontrakcije, ni vizualno ni palpatorno.

Ako se ekstenzija potkoljenice mjeri u sjedećem položaju, aktiviraju se tri od četiri glave quadricepsa, ne aktivira se glava rectus femoris. Ako želimo da se i ona aktivira, sportaš mora leći na podlogu a koljena moraju biti flektirana preko podloge[12].

MMT hamstringsa izvodi se na način da se pacijent nalazi u proniranom položaju na krevetu s ispruženim nogama i stopalima izvan podloge. Terapeut stoji pored ekstremiteta koji se ispituje i traži od sportaša da savije nogu u koljenu[12].

Za ocjenu 3 sportaš samostalno izvodi fleksiju potkoljenice dok terapeut stabilizira natkoljenicu na proksimalnom dijelu, ali ne daje nikakav otpor. Sportaš mora savladati silu gravitacije.

Za ocjenu 4 sportaš samostalno izvodi fleksiju potkoljenice dok terapeut stabilizira natkoljenicu i pruža umjereni otpor na distalnom dijelu potkoljenice, iznad gležnja.

Za ocjenu 5 sportaš samostalno izvodi fleksiju potkoljenice uz jači otpor terapeuta.

Za ocjenu 2 sportaš leži na boku tako da je noga koja se ispituje na podlozi a terapeut pridržava drugu nogu. Pokret se izvodi po podlozi.

Za ocjenu 1 sportaš se nalazi u proniranom položaju s nogama ravno na podlozi, a stopalima izvan podloge. Terapeut jednom rukom pridržava potkoljenicu kod gležnja, a drugom palpira tragove pokreta tetiva hamstringsa u fossi poplitei.

Za ocjenu 0 ne postoji nikakva kontrakcija mišića, ni vizualno ni palpatorno[12].

2.8.4. Specifična mjerenja – izokinetička dinamometrija

Izokinetička dinamometrija je metoda procjene koja se izvodi prije rehabilitacijskog procesa zbog mogućnosti individualizacije svakog sportaša bez obzira na njegovu dob, spol ili stupanj fizičke aktivnosti. Osnovna karakteristika joj je mogućnost objektivizacije izmjerenih biomehaničkih parametara. Izokinetički dinamometar koristi se kao metoda procjene, ali i intervencije. Ona omogućava razvoj maksimalne sile prilikom cijelog opsega pokreta uz mogućnost podešavanja otpora s obzirom na bol ili zamor. Ovim testom pri aktivnom pokretu se mjeri snaga, okretni moment, rad, opseg pokreta zgloba i raspored snage u svakom segmentu pokreta. Dobiveni podaci se kompjutorski obrađuju te se izmjerene vrijednosti uspoređuju uz odnos agonista i antagonista, vrijeme akceleracije, brzinu izmjene pokreta, kut maksimalnog okretnog momenta te indeks umora ili izdržljivosti[12].

Prilikom mjerenja ili vježbe ovaj uređaj dopušta voljnu mišićnu kontrakciju u različitim uvjetima i dopušta korisniku razvijanje maksimalne snage (momenta) prilikom cijelog opsega pokreta zgloba pri čemu ne može doći do prenaprezanja mišića i zglobnih struktura zbog akomodacije otpora s obzirom na bol ili zamor osobito pri većim brzinama[12].

Kod zgloba koljena, ovom metodom se procjenjuje i bilježi: snaga, okretni moment, mišićni rad, opseg pokreta u stupnjevima i omjer snage i rada tijekom cijelog opsega pokreta u realnom vremenu uz međusobni odnos tih istih parametara. Dobiveni se rezultati nakon toga analiziraju i procjenjuju s obzirom na standarde razrađene prema spolu, dobnim skupinama, stupnju aktivnosti i kliničkom stanju analizirane biomehaničke cjeline, odnosno zgloba[12].

2.9. Rehabilitacija nakon šivanja meniska

Čimbenici koji utječu na postoperativnu rehabilitaciju nakon šivanja meniska i njezino napredovanje ovise o lokalizaciji i veličini rupture meniska. Također ovise o prokrvljenosti tog područja, tipu rupture, intraoperativno postignutom stupnju fiksacije šava, posturi koljenog zgloba (normalna, valgus ili varus) te također o postojanju nekih pridruženih ozljeda, odnosno obavljanju nekih drugih kirurških zahvata na koljenu. Ovisno o tim čimbenicima rehabilitacija će biti brža ili sporija. Primjerice, nakon šivanja rupture koja je nastala u perifernoj, vanjskoj zoni meniska te kod jednostavnih ruptura moguće je brže napredovanje s terapijskim vježbama i ranije opterećivanje zgloba nego nakon šivanja rupture koja se proteže u središnju zonu meniska ili kod nekih kompleksnih ruptura. Postura koljenskog zgloba također utječe na tijek rehabilitacije. Kod varus položaja koljenog zgloba sašiveni medijalni menisk pod povećanim je opterećenjem pa se opterećenje tog zgloba dopušta sporijim tempom nego kod koljena koje je normalne posture. Rehabilitacijski program nakon šivanja meniska može se koristiti i nakon transplantacije meniska, no uz sporiju progresiju[13].

Nakon operativnog zahvata koljeno se imobilizira ortozom u punoj ekstenziji. Tijekom prvih nekoliko tjedana uobičajeno je kontinuirano nošenje zaštitne ortoze s ograničenjem opsega pokreta, osim prilikom vježbi za povećanje opsega pokreta. Prvi tjedan nakon operacije mora se postići puna ekstenzija, 2.-3. tjedan dozvoljeno je izvoditi pokrete od 0° do 30°. U 4. i 5. tjednu poželjno je postići obujam pokreta od 0° do 60° te u 5. i 6. tjednu od 0° do 90°[13].

Odmah nakon operacije dozvoljeno je parcijalno opterećivanje koljena s 25-50% tjelesne težine tijekom hoda sa štakama, uz nošenje ortoze zaključane u punoj ekstenziji. S opterećivanjem koljena napreduje se sporije kod šivanja središnje zone meniska ili nakon njegove transplantacije nego kod šivanja periferne zone. Bez obzira na zonu šivanja, uvijek opterećenje treba postepeno dozirati s obzirom na podnošljivost pacijenta[13].

Nakon šivanja meniska vrlo je važno pridržavati se određenih mjera opreza tijekom rehabilitacije. Treba puno opreznije povećavati opterećenje na koljeno i terapijske vježbe nakon šivanja središnje zone meniska i transplantacije meniska u usporedbi s perifernim šivanjem meniska. Mjere opreza uključuju postupno povećanje fleksije potkoljenice, a tijekom vježbi koje opterećuju koljeno, kao npr. iskorak ili polučučanj ne smije se izvoditi fleksija veća od 45° prva četiri tjedna te veća od 60-70° prvih osam tjedana (pri fleksiji većoj od navedene na menisk djeluju posteriorne translacijske sile koje povećavaju rizik od neuspjeha zahvata tijekom rane faze cijeljenja). Kod vožnje sobnog bicikla potrebno je sjedalo podići što više kako ne bi dolazilo do prekomjerne fleksije potkoljenice. Potrebno je izbjegavati nagle promjene smjera tijekom

aktivnosti kod kojih je koljeno opterećeno. Ako pacijent osjeti škljocanje ili preskakanje u koljenu tijekom izvođenja vježbi treba se posavjetovati s operaterom[13].

2.9.1. Rana zaštitna faza rehabilitacije – prvih četiri do šest tjedana


Vježbe i trening hoda sa štakama počinu odmah prvi postoperacijski dan. Primjenjuje se standardni pristup za smanjenje otekline i boli te prevenciju vaskularnih komplikacija. Pacijent se mora educirati o programu vježbi kod kuće i mjerama opreza prilikom njihova izvođenja. Ciljevi prve faze su uspostavljanje funkcionalnog opsega pokreta, sprečavanje nastanka priraslica i smanjenja patelarne mobilnosti, ponovno uspostavljanje kontrole nad muskulaturom koljena, ponovno uspostavljanje posturalne stabilnosti, povećanje snage i fleksibilnosti mišića kuka i stopala i održavanje kardiopulmonalnih sposobnosti[13].

S aktivno potpomognutim i aktivnim vježbama opsega pokreta počinje se prvi postoperativni dan. Vrlo je važno ograničiti prekomjernu fleksiju potkoljenice. Preporučaju se i mobilizacijske tehnike za patelu. Do četvrtog tjedna pacijent bi morao biti u mogućnosti izvesti punu ekstenziju. Preporuke o maksimalnoj dozvoljenoj fleksiji variraju od 60 do 90°. U toj fazi također se izvode statičke vježbe za kvadriceps, aktivno potpomognute vježbe podizanja ispružene noge u supiniranom položaju, aktivno potpomognute vježbe, a kasnije i aktivne vježbe fleksije i ekstenzije potkoljenice otvorenog kinetičkog lanca u sjedećem položaju za poboljšanje koncentrične i ekscentrične kontrole kvadricepsa. Vježbe je poželjno kombinirati s biofeedbackom i elektrostimulacijom. Također se izvode statičke vježbe za fleksore potkoljenice u više položaja i kutova. Započinje se s aktivnostima za poboljšanje ravnoteže u stojećem položaju u skladu s ograničenjem opterećivanja zgloba i sa zaključanom ortozom[13].

Kriteriji za prijelaz u drugu fazu rehabilitacije su prisutnost samo minimalne otekline i bolova, superiorno klizanje patele tijekom statičke kontrakcije kvadricepsa, potpuna aktivna ekstenzija i postignutih oko 120° fleksije potkoljenice[13].



*Slika 2.9.1.1. Fleksija koljena po podlozi
(Izvor: M. Uremović, S. Davila i sur., Rehabilitacija ozljeda
lokomotornog sustava, Medicinska naklada, Zagreb, 2018.)*



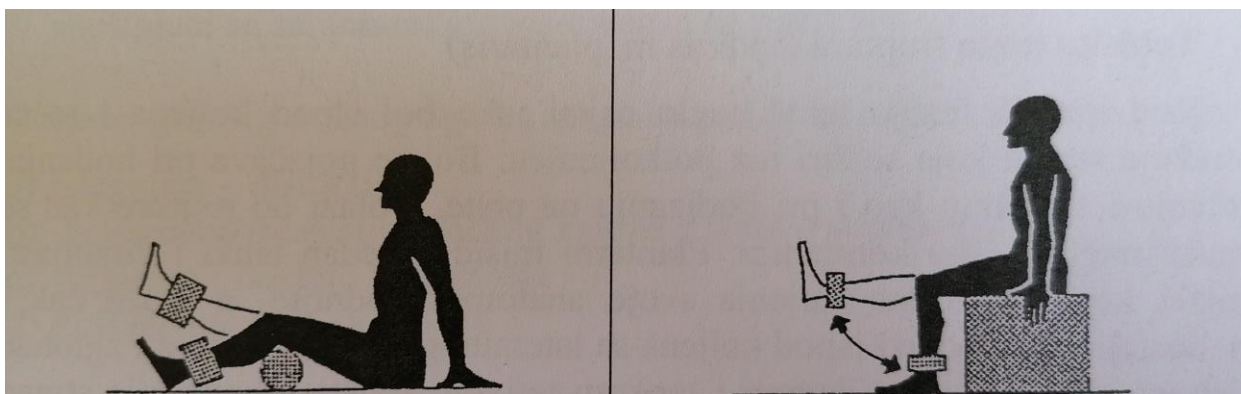
*Slika 2.9.1.2. Statička vježba za kvadriceps
(Izvor: M. Uremović, S. Davila i sur.,
Rehabilitacija ozljeda lokomotornog sustava,
Medicinska naklada, Zagreb, 2018.)*

2.9.2. Srednja faza rehabilitacije – od četvrtog/šestog do dvanaestog tjedna

Upotreba ortoze prestaje negdje između šestog i osmog tjedna ako je postignuta odgovarajuća mišićna kontrola nad koljenom. Moguće je i dalje koristiti štaku. Ciljevi fizioterapije za ovu fazu su uspostaviti puni opseg pokreta, povećati snagu, izdržljivost i fleksibilnost donjih ekstremiteta, nastaviti poboljšavati neuromišićnu kontrolu i ravnotežu i poboljšati opće aerobne sposobnosti[13].

Ako pacijent ima poteškoća prilikom ponovnog uspostavljanja punog opsega pokreta, može se započeti s vježbama istezanja niskog intenziteta. Počinje se sa vožnjom sobnog bicikla uz mali otpor. Izvode se vježbe otvorenog i zatvorenog kinetičkog lanca niskog intenziteta i aktivnosti za poboljšanje ravnoteže na neravnim i nestabilnim površinama. Nakon što se dopusti potpuno opterećenje zgloba, uvode se unilateralne aktivnosti za poboljšanje ravnoteže, kao što su parcijalni iskorak ili vježbe sa step-klupicom. Može se započeti vježbanje hoda na nestabilnim i neravnim podlogama za trening agilnosti niskog intenziteta. Između 9. i 12. tjedna, može se napredovati sa treningom brzog hoda na traci ili na spravi za skijaško trčanje[13].

Neki od kriterija za napredovanje u sljedeću fazu rehabilitacije su nepostojanje bolova i otekline, puni aktivni opseg pokreta u koljenu te snaga mišića bolesne noge (maksimalna statička kontrakcija) od minimalno 60 – 80% u odnosu na zdravu nogu. Ti kriteriji najčešće su ispunjeni između 12. i 16. tjedna nakon operacije[13].



Slika 2.9.2.1. Vježbe za jačanje mišića nogu s utezima

(Izvor: Dr. sc. Z. Kosinac, Kineziterapija sustava za kretanje, Split, 2005.)

2.9.3. Kasna faza rehabilitacije – od dvanaestog tjedna do šestog/devetog mjeseca

U ovoj fazi pacijent se vraća zahtjevnim fizičkim aktivnostima ovisno o postignutoj odgovarajućoj snazi mišića, potpunom bezbolnom opsegu pokreta te nalazu kliničkog pregleda. Fizioterapijski ciljevi su pripremiti pacijenta na potpuni povratak u njegove funkcionalne aktivnosti uz edukaciju o važnosti opreznog biranja aktivnosti koje prekomjerno ne opterećuju reparirani menisk[13].

Fizioterapijska intervencija sastoji se od treninga s otporom u obrascima pokreta koji simuliraju njegove funkcionalne aktivnosti. Treba započeti i polako napredovati s pliometrijskim treningom. Također, povećavaju se trajanje i intenzitet aerobnog treninga. U početku ove faze sportaš se može vratiti treninzima i utakmicama[13].



Slika 2.9.3.1. Polučučanj s otporom pomoću elastične trake

(Izvor: M. Uremović, S. Davila i sur., Rehabilitacija ozljeda lokomotornog sustava, Medicinska naklada, Zagreb, 2018.)



Slika 2.9.3.2. Pliometrijski trening lateralnih skokova

(Izvor: M. Uremović, S. Davila i sur., Rehabilitacija ozljeda lokomotornog sustava, Medicinska naklada, Zagreb, 2018.)

2.10. Rehabilitacija nakon parcijalne meniscektomije

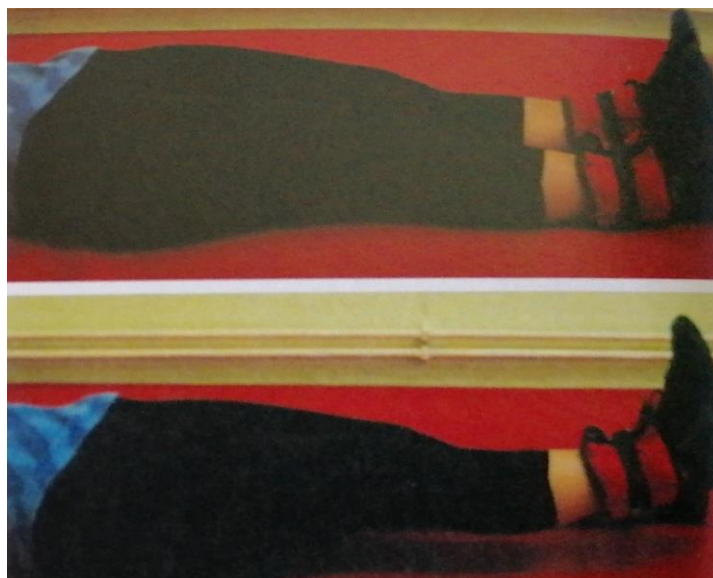Cilj rehabilitacije nakon parcijalne meniscektomije je ponovno uspostaviti opseg pokreta koljenskog zgloba te razviti odgovarajuću snagu mišića donjeg ekstremiteta da bi se smanjilo opterećenje zgloba i zaštitila zglobna hrskavica. Sličan, prema potrebi prilagođen fizioterapijski protokol može se primijeniti i nakon prestanka akutnih simptoma prilikom konzervativnog liječenja ozljede meniska[13].

Nakon operacije stavlja se kompresivni zavoj, ali postoperativna imobilizacija ortozom nije potrebna. Prvih nekoliko postoperativnih dana provode se standardne mjere za ublažavanje bolova i smanjenje edema te prevenciju vaskularnih komplikacija. Koljeno je dopušteno opterećivati u skladu s podnošljivošću pacijenta[13].

2.10.1. Rana i srednja faza rehabilitacije – prva četiri tjedna


Idealno bi bilo s primjenom terapijskih vježbi početi nulti ili prvi postoperativni dan. Naglasak fizioterapije je na uspostavljanju kućnog programa vježbanja. Ako se pacijent otpušta kući odmah nakon operacije, preporuča se provesti preoperativnu fizioterapijsku edukaciju o potrebnim vježbama koje će izvoditi kod kuće. Nakon artroskopske parcijalne meniscektomije nema potrebe za produljenom maksimalnom zaštitom jer prilikom operacije ne dolazi do većeg traumatiziranja okolnih mekih tkiva. Vježbe i opterećenje ne bi smjeli izazivati bolove, a s njima treba postupno napredovati unutar prvih nekoliko tjedana nakon operacije[13].

Odmah nakon operativnog zahvata počinje se sa statičkim kontrakcijama, podizanjem ispružene noge iz više položaja, aktivnim vježbama za opseg pokreta te opterećenjem zgloba u skladu s pacijentovom tolerancijom. Potpuno opterećenje postiže se obično između četvrtog i sedmog dana nakon operacije, a najmanje 90° fleksije potkoljenice postiže se do desetog dana nakon operacije. Nekoliko dana nakon operacije, čim bolovi dopuste, treba započeti s vježbama zatvorenog kinetičkog lanca i vožnjom sobnog bicikla. Cilj je ponovno uspostaviti normalnu dinamičku snagu i izdržljivost muskulature koljena. Prebrzo napredovanje s vježbama može uzrokovati ponavljajuće nakupljanje tekućine u zglobu i moguće oštećenje zglobne hrskavice[13].



Slika 2.10.1.1. Statička vježba za jačanje kvadricepsa

(Izvor: M. Uremović, S. Davila i sur., Rehabilitacija ozljeda lokomotornog sustava, Medicinska naklada, Zagreb, 2018.)



Slika 2.10.1.2. Vježba za jačanje kvadricepsa uz pomoć lopte

(Izvor: M. Uremović, S. Davila i sur., Rehabilitacija ozljeda lokomotornog sustava, Medicinska naklada, Zagreb, 2018.)

2.10.2. Kasna faza rehabilitacije – od četvrtog do desetog tjedna


Prije početka zahtjevnijih vježbi treba uspostaviti normalan opseg pokreta. Moguće je vrlo brzo napredovati s vježbama s otporom, vježbama izdržljivosti, bilateralnim i unilateranim vježbama zatvorenog kinetičkog lanca te proprioceptivnim treningom. Naprednije aktivnosti kao

što su pliometrijski trening, izokinetički trening s maksimalnim opterećenjem i simulacije zahtjevnih funkcionalnih aktivnosti započinju četiri do šest ili šest do osam tjedana nakon operacije. Aktivnosti koje jako opterećuju koljeno, kao što su trčanje ili skakanje, treba postupno dodavati zbog prevencije budućeg ili dodatnog oštećenja zglobne hrskavice. U ovoj fazi sportaš se može vratiti treninzima i natjecanjima[13].



Slika 2.10.2.1. Vježba za jačanje stražnje lože

*(Izvor: M. Uremović, S. Davila i sur.,
Rehabilitacija ozljeda lokomotornog sustava, Medicinska naklada, Zagreb, 2018.)*



Slika 2.10.2.2. Iskorak uz opterećenje s utezima

*(Izvor: M. Uremović, S. Davila i sur.,
Rehabilitacija ozljeda lokomotornog sustava, Medicinska naklada, Zagreb,*

3. Prikaz slučaja

Pacijentica A.H. javlja se svom obiteljskom liječniku 08.05.2019. te u anamnezi navodi bolove u desnom koljenu koji su se javili nakon pada na utakmici, prisutan je hematoma desnog koljena. Bolesnica ima 20 godina, bavi se nogometom. Preporučeno joj je učiniti MR desnog koljena. Nakon obavljene pretrage na radiološkom nalazu MR desnog koljena vidljiva je horizontalna ruptura stražnjeg roga medijalnog meniskusa koja izlazi na donju artikulacijsku plohu te subtotalna avulzija stražnjeg korijena medijalnog meniskusa. Lateralni meniskus je bez rupture. Također je vidljiva stanjena artikulacijska hrskavica srednjeg prema vanjskom dijelu medijalnog kondila femura i tibije dok se u vanjskom dijelu lateralnog kondila tibije prikazuje minimalna subhondralna impakcija kosti (fraktura subhondralne ploče) na arealu koji mjeri 7 mm. Ostale artikulacijske hrskavice su bez izraženijih fisura ili defekata. Održan je kontinuitet ligamentarnih i tetivnih struktura. Prisutna je umjerena količina zglobnog izljeva te minimalni edem uz pes anserinus. Također je prisutan primjereni izgled mišićnih i neurovaskularnih struktura. Pacijentici je indicirana operacija. 24.05.2020. učinjena je artroskopija desnog koljena. Načinjena je parcijalna meniscektomija medijalnog meniska. Također je učinjena i toaleta hrskavice te lateralno opuštanje patele. Na kontroli 09.06.2020. utvrđeno je da je koljeno mirno, postoji manji otok a kretnje u koljenu su 0/120°. Preporučeno joj je nošenje ortoze za stabilizaciju patele, odbacivanje jedne štake te uputa za fizikalnu terapiju. U početnoj procjeni pacijentica je izvodila pokret fleksije do 70° a puna ekstenzija nije bila moguća već je bila prisutna fleksija od 5°. Opseg desnog koljena je bio 42 cm, a lijevog 40,5 cm. Obujam desnog kvadricepsa je bio 48 cm, a lijevog 50 cm. MMT desnog kvadricepsa je bio za ocjenu 4, a lijevog za ocjenu 5. Od procedura fizikalne terapije pacijentica je primala magnetoterapiju, interfrentne struje i ultrazvuk na koljeno, a od kineziterapije vježbala je statičke vježbe za jačanje kompletne muskulature nogu, u prvih nekoliko terapija imala aparat za pasivno pokretanje u zglobu koljena tzv. kinetek. a kasnije su se izvodile individualne vježbe za povećanje opsega pokreta. Prije svake kineziterapije pacijentica je imala krioterapiju. Nakon obavljenih 15 tretmana fizikalne terapije pacijentica je uspješno hodala bez pomagala. Ortozu za stabilizaciju patele je koristila i dalje. Desno koljeno je bilo blaže zadebljano i diskretno toplije. Ekstenzija u koljenu bila je u punom opsegu, a fleksija je išla do 95°. Opseg desnog koljena bio je 41 cm, a lijevog 40,5 cm. Obujam kvadricepsa desne noge bio je 48 cm, a lijevog 50 cm. MMT desnog koljena je i dalje bio za ocjenu 4. Preporučeno joj je još 10 terapija fizikalnih procedura. Nakon obavljene fizikalne terapije na kontrolnom pregledu zaključeno je da su u koljenu kretnje uredne, 0/150°, fleksija je terminalno bolna a trofika natkoljene muskulature je poboljšana. MMT kvadricepsa bio je za ocjenu 5. Predloženo joj je sa vježbama nastaviti kod kuće uz povećanje opterećenja te

dugoročno izbjegavanje čučnja i klečanja. Pacijentica se vratila treninzima. Preporučeno joj je prije svakog treninga izvoditi preventivne vježbe. Utakmice je izbjegavala prvih 2 mjeseca nakon terapija zbog nesigurnosti. Nakon toga uspješno se vratila natjecanjima.

4. Zaključak

Ozljede meniska su vrlo česte ne samo kod sportaša već i kod svakodnevnih aktivnosti ili na radnom mjestu. Sportaši žele iskoristiti svoj maksimum da bi njihova ekipa ili oni sami postigli najbolje moguće rezultate a to nerijetko završava ozljedama. Vrlo je važno znati prevenirati ozljedu te procijeniti pokrete koje je koljeno u mogućnosti izvesti a koje ne, ponekad je u žaru borbe to nemoguće. Također, za prevenciju ozljede meniska vrlo je važno zagrijavanje prije bavljenja sportom ali i sam trenažni program. U maksimalnoj mjeri treba izbjeći da dođe do ozljede. Rehabilitacija nakon ozljede meniska vrlo je slična rehabilitacijama kod drugih ozljeda koljena jer je menisk povezan sa svim ostalim strukturama u koljenu. Ona može trajati dulje ili kraće, a sam proces rehabilitacije ovisi o vrsti intervencije koja se radi na menisku, ali i upornosti sportaša. Često se u početku ozljede preporuča konzervativni oblik liječenja, no ozljeda u većini slučajeva završava izvođenjem operativnog tretmana. Konzervativnim liječenjem se većinom samo ublažavaju simptomi koji se kasnije vrata, kao što je i opisano u mojem prikazu slučaja. Operativnim se putem s velikom uspješnošću može sanirati ozljeda te nakon kratkog vremena sportaši se mogu vratiti svojim svakodnevnim aktivnostima, a kasnije treninzima i natjecanjima.

5. Literatura

- [1] P. Keros, M. Pećina, Funkcijska anatomija lokomotornog sustava, Zagreb, 2006.
- [2] W. Platzer, Priručni anatomske atlas, Sustav organa za pokretanje, Medicinska naklada, Zagreb, 2011.
- [3] J. Krmpotić-Nemanić, A. Marušić, Anatomija čovjeka, Medicinska naklada, Zagreb, 2007.
- [4] N. Daraboš, Kako pobijediti športsku ozljedu, Medicinska naklada, Zagreb, 2011.
- [5] I. Jajić, Z. Jajić, Fizijatrijsko-reumatološka propedeutika, Medicinska naklada, Zagreb, 2004.
- [6] P. Perić, Ozljeda meniska, Diplomski rad, Medicinski fakultet, Sveučilište u Rijeci, 2020.
Dostupno:
https://zir.nsk.hr/islandora/object/medri%3A4041/datastream/PDF/view?fbclid=IwAR2u9KvtApdFo4tABOXHvuS2DrW2Yv0KhaF1os-XDv7_wTBSfRK_vs9VQsY (08.07.2021.)
- [7] N. Ilčić, Mehanizam nastanka ozljede i rehabilitacija nakon rupture meniska u nogometu, Diplomski rad, Kineziološki fakultet, Zagreb, 2016.
Dostupno:
<https://repozitorij.kif.unizg.hr/islandora/object/kif%3A310/datastream/PDF/view>
(05.07.2021.)
- [8] M. Pećina i sur., Ortopedija, Naklada Ljevak, Zagreb, 2000.
- [9] P. Otković, Rehabilitacija nakon ozljede meniska kod karataša, Diplomski rad, Kineziološki fakultet, Zagreb, 2016.
Dostupno:
<https://repozitorij.kif.unizg.hr/islandora/object/kif%3A215/datastream/PDF/view>
(09.07.2021.)
- [10] B. Ćurković i sur., Fizikalna i rehabilitacijska medicina, Medicinska naklada, Zagreb, 2004.
- [11] Dr. Sc. Z. Kosinac, Kineziterapija sustava za kretanje, Split, 2005.
- [12] A. Rajković, Fizioterapijska procjena poremećaja funkcije koljena, Završni rad, Zdravstveno veleučilište, Zagreb, 2017.
Dostupno: <https://sveznalica.zvu.hr/islandora/object/zvu%3A955> (15.07.2021.)
- [13] M. Uremović, S. Davila i sur., Rehabilitacija ozljeda lokomotornog sustava, Medicinska naklada, Zagreb, 2018.
- [14] M. Ivančević, Rehabilitacija nakon ozljede prednjeg križnog ligamenta koljena, Zagreb, 2018.
Dostupno: <https://zir.nsk.hr/islandora/object/mef:1843/preview> (24.8.2021.)
- [15] M. Pećina i sur., Sportska medicina, Medicinska naklada, Zagreb, 2019.

Popis slika

Slika 2.1.1. Anatomski prikaz koljena.....	2
Slika 2.1.2. Transverzalni i bočni presjek koljena.....	5
Slika 2.3.1.1. Najčešće vrste ozljeda meniska.....	12
Slika 2.6.1. Apley test.....	15
Slika 2.6.2. McMurray test.....	15
Slika 2.6.3. Bohlerov znak.....	16
Slika 2.8.1.1. Opseg pokreta u koljenu.....	21
Slika 2.9.1.1. Fleksija koljena po podlozi.....	26
Slika 2.9.1.2. Statička vježba za kvadriceps.....	26
Slika 2.9.2.1. Vježbe za jačanje mišića nogu s utezima.....	27
Slika 2.9.3.1. Polučučanj s otporom pomoću elastične trake.....	28
Slika 2.9.3.2. Pliometrijski trening lateralnih skokova.....	28
Slika 2.10.1.1. Statička vježba za jačanje kvadricepsa.....	30
Slika 2.10.1.2. Vježba za jačanje kvadricepsa uz pomoć lopte.....	30
Slika 2.10.2.1. Vježba za jačanje stražnje lože.....	31
Slika 2.10.2.2. Iskorak uz opterećenje s utezima.....	31

Sveučilište Sjever

IZJAVA O AUTORSTVU

I

SUGLASNOST ZA JAVNU OBJAVU

Završni/diplomski rad isključivo je autorsko djelo studenta koji je isti izradio te student odgovara za istinitost, izvornost i ispravnost teksta rada. U radu se ne smiju koristiti dijelovi tuđih radova (knjiga, članaka, doktorskih disertacija, magistarskih radova, izvora s interneta, i drugih izvora) bez navođenja izvora i autora navedenih radova. Svi dijelovi tuđih radova moraju biti pravilno navedeni i citirani. Dijelovi tuđih radova koji nisu pravilno citirani, smatraju se plagijatom, odnosno nezakonitim prisvajanjem tuđeg znanstvenog ili stručnoga rada. Sukladno navedenom studenti su dužni potpisati izjavu o autorstvu rada.

Ja, Suzana Šimek (ime i prezime) pod punom moralnom, materijalnom i kaznenom odgovornošću, izjavljujem da sam isključivi autor/ica završnog/diplomskog (obrisati nepotrebno) rada pod naslovom Izčenje odječa meniska u sportaša (upisati naslov) te da u navedenom radu nisu na nedozvoljeni način (bez pravilnog citiranja) korišteni dijelovi tuđih radova.

Student/ica:
(upisati ime i prezime)

Suzana Šimek
(vlastoručni potpis)

Sukladno Zakonu o znanstvenoj djelatnosti i visokom obrazovanju završne/diplomske radove sveučilišta su dužna trajno objaviti na javnoj internetskoj bazi sveučilišne knjižnice u sastavu sveučilišta te kopirati u javnu internetsku bazu završnih/diplomskih radova Nacionalne i sveučilišne knjižnice. Završni radovi istovrsnih umjetničkih studija koji se realiziraju kroz umjetnička ostvarenja objavljuju se na odgovarajući način.

Ja, Suzana Šimek (ime i prezime) neopozivo izjavljujem da sam suglasan/na s javnom objavom završnog/diplomskog (obrisati nepotrebno) rada pod naslovom Izčenje odječa meniska u sportaša (upisati naslov) čiji sam autor/ica.

Student/ica:
(upisati ime i prezime)

Suzana Šimek