

Fizioterapija kod rupture prednjeg križnog ligamenta

Crnčec, David

Undergraduate thesis / Završni rad

2021

Degree Grantor / Ustanova koja je dodijelila akademski / stručni stupanj: **University North / Sveučilište Sjever**

Permanent link / Trajna poveznica: <https://um.nsk.hr/um:nbn:hr:122:107154>

Rights / Prava: [In copyright](#)/[Zaštićeno autorskim pravom.](#)

Download date / Datum preuzimanja: **2024-11-29**



Repository / Repozitorij:

[University North Digital Repository](#)





**Sveučilište
Sjever**

Završni rad br. 026/FIZ/2021

Fizioterapija kod rupture prednjeg križnog ligamenta

David Crnčec, 3208/336

Varaždin, rujan 2021.



**Sveučilište
Sjever**

Odjel za fizioterapiju

Završni rad br. 026/FIZ/2021

Fizioterapija kod rupture prednjeg križnog ligamenta

Student

David Crnčec, 3208/336

Mentor

doc.dr.sc. Željko Jeleč

Varaždin, rujan 2021.

Prijava završnog rada

Definiranje teme završnog rada i povjerenstva

ODJEL: Odjel za fizioterapiju

STUDIJSKI PREDMET: preddiplomski stručni studij Fizioterapija

MENTOR: David Črnčec

BRANJE: 0338031490

DATA: 24.08.2021

KLINIK: Klinička medicina I

TEMA RADA: Fizioterapija kod rupture prednjeg križnog ligamenta

ENGLJEVAZNA TEMA: Physical Therapy after Anterior Cruciate Ligament Tear

MENTOR: dr. sc. Željko Jeleš

STANJE: docent

ČLANOVI POVJERENSTVA

1. Jasminka Potočnjak, mag. physioth., pred., predsjednik

2. doc. dr. sc. Željko Jeleš, mentor

3. Ivana Herak, mag. med. techn., član

4. doc. dr. sc. Ines Čarjuga, zamjenik član

Zadatak završnog rada

BRANJE: 026/FIZ/2021

Unatoč velikom znanju o prevenciji i liječenju LCA, ova je ozljeda i dalje uvijek teška i izazovna. Posao fizioterapeuta sastoji se od fizioterapijske procjene, plana tretmana, intervencije i edukacije pacijenta. Razlikujemo rehabilitacijski protokol kod konzervativnog pristupa liječenju u odnosu na operativni pristup liječenju ozljeda. Koriste se razne vrste kinezoterapije, fizikalne terapije i specijalne tehnike. U radu će se obraditi anatomija, mehanizmi ozljeda, dijagnostika, operativne tehnike, rehabilitacijski planovi i istraživanja.

Čaj rada je opisati posao fizioterapeuta nakon rupture prednjeg križnog ligamenta, posebno detaljan pristup rehabilitacije u obliku kinezoterapije i prikazati dobivene rezultate istraživanja.

DATA: 30.08.2021.



Željko Jeleš

Predgovor

Zahvaljujem mentoru doc. dr. sc. Željku Jeleču na iskazanom trudu, strpljenju te stručnim savjetima prilikom izrade završnoga rada. Također, zahvaljujem i Sveučilištu Sjever na pružanju mogućnosti stjecanja vještina, znanja i iskustava tijekom studiranja.

Posebne zahvale obitelji, prijateljima i kolegama koji su mi pružali podršku tijekom obrazovanja i života.

Sažetak

Ozljede prednjega križnoga ligamenta vrlo su česte, što se posebno odnosi na sportaše. Unatoč velikom znanju o prevenciji i liječenju LCA, ova je ozljeda još uvijek teška i iznimno izazovna za ortopeda. Koljenski je zglob najveći zglob u ljudskom tijelu. Mehanika je toga zgloba vrlo složena, a sam se zglob sastoji od triju kostiju. Važnu ulogu u stabilnosti i funkciji koljena imaju ligamenti i menisci. Velik broj mišića prolazi kroz koljeno te je njihova funkcija, između ostalog, pokretanje i stabilizacija zgloba. Razlikujemo primarne i sekundarne stabilizatore u koljenu. LCA je ključna struktura u koljenskom zglobu te je primarno stabilizator anteriornog pomaka tibije u odnosu na femur. Dijagnostičke metode koje se primjenjuju kod sumnje na ozljedu prednjega križnoga ligamenta uključuju specijalne testove i radiološke pretrage. U operativnom liječenju najčešće se koristi graft iz patelarnog ligamenta ili tetive hamstringsa. Posao se fizioterapeuta sastoji od fizioterapijske procjene; plana tretmana; intervencije i edukacije pacijenta. Razlikujemo rehabilitacijski protokol kod konzervativnoga pristupa liječenju u odnosu na operacijski pristup liječenju ozljede. Koriste se razne vrste kineziterapije, fizikalne terapije i specijalne tehnike.

Ključne riječi: prednji križni ligament, rehabilitacija, fizioterapeut, kineziterapija

Summary

Injuries of the LCA are very common, specifically in sport. Despite great knowledge of prevention and treatment of the LCA, this injury is still heavy and extremely challenging for an orthopedist. The knee joint is the biggest joint in human body. The mechanics of that joint is very complex, and the joint itself consist of 3 bones. The ligaments and meniscus play an important role in the stability and function of the knee. A large number of muscles pass through the knee and their function is, among other things, to move and stabilize the joint. We distinguish between primary and secondary stabilizers in the knee. The LCA is a key structure in the knee joint and is primarily a stabilizer of the anterior displacement of the tibia relative to the femur. Diagnostic methods used in suspected anterior cruciate ligament injury include special tests and radiological examinations. A graft from the patellar ligament or hamstring tendon is most commonly used in surgical treatment. The job of a physiotherapist consists of physiotherapy assessment; treatment plan; patient interventions and education of the patient. We distinguish a rehabilitation protocol in a conservative approach to treatment from an operative approach to the injurie. Various types of kinesitherapy, physical therapy and special tehniques are used.

Key words: anterior cruciate ligament, rehabilitation, physiotherapist, kinesitherapy

Popis korištenih kratica

LCA – *ligamentum cruciatum anterius* – prednji križni ligament

art. – *articulatio*

m. – *musculus*

lig. – *ligamentum*

LCP – *ligamentum cruciatum posterius* – stražnji križni ligament

LCL – *ligamentum collaterale laterale* – lateralni kolateralni ligament

LCM – *ligamentum collaterale mediale* – medijalni kolateralni ligament

PH – proksimalno hvatište

DH – distalno hvatište

n. – *nervus*

a. – *arteria*

v. – *vena*

AMB – *anteromedial bundle* – anteromedijalni snop

PLB – *posterolateral bundle* – posterolateralni snop

RTG – rendgenske zrake

CT – računalna tomografija

MR – magnetska rezonanca

MMT – manualni mišićni test

ROM – *range of motion* – opseg pokreta

LEFS – *lower extremity functional scale* – skala funkcionalnosti donjih ekstremiteta

Sadržaj

1. Uvod	1
2. Anatomija i stabilnost koljenskoga zgloba	2
2.1. Anatomija koljena	2
2.2. Stabilnost koljena.....	7
2.3. Prednji križni ligament (LCA).....	9
3. Mehanizmi ozljede LCA.....	12
4. Dijagnostika rupture LCA.....	13
5. Operativne tehnike rekonstrukcije LCA	19
5.1. Rekonstrukcija LCA patelarnim ligamentom.....	19
5.2. Rekonstrukcija LCA tetivama hamstringsa.....	19
6. Rehabilitacija.....	21
6.1. Fizioterapijska procjena	21
6.2. Fizikalna terapija u sklopu konzervativnog liječenja rupture LCA.....	23
6.3. Fizikalna terapija nakon rekonstrukcije LCA.....	29
7. Informiranost populacije o ozljedama LCA u Varaždinskoj županiji	39
8. Zaključak.....	44
9. Literatura.....	45

1. Uvod

Ozljede prednjega križnoga ligamenta (ligamentum (lig.) cruciatum anterius (LCA)) vrlo su česte, što se posebno odnosi na sportaše [1]. Postoji istraživanje u Švedskoj, provedeno 2016. godine, koje pokazuje da se ova vrsta ozljede javlja u 81 slučaju na 100 000 uzoraka. Ozljeda je puno češća kod djece u dobi od šeste godine do kasne adolescencije (18 godina); oko 121/100 000 godišnje [1]. Zabilježen je veliki porast broja rekonstrukcija LCA iz godine u godinu. U Sjedinjenim Američkim Državama u prosjeku se izvrši 385 000 rekonstrukcija LCA godišnje. U posljednje vrijeme dolazimo do boljeg poznavanja funkcionalne anatomije, kinematike i biomehanike koljena. LCA nedvojbeno ima veliku ulogu u stabilnosti koljenskoga zgloba. Unatoč velikom znanju o prevenciji i liječenju LCA, ova je ozljeda još uvijek teška i iznimno izazovna za ortopeda. Liječenje ovisi o tome je li riječ o svježoj ili zastarjeloj ozljedi; o djelomičnoj ili potpunoj rupturi LCA; o životnoj dobi; prisutnosti pridruženih ozljeda; jesu li prisutne degenerativne promjene u koljenu; motiviranosti i slično. Ako je riječ o svježoj ozljedi, postavlja se pitanje treba li pristupiti konzervativnom ili operativnom obliku liječenja. Proces rehabilitacije je dugotrajan, a potrebna je i znatna motiviranost bolesnika kako bi proces rehabilitacije bio što uspješniji.

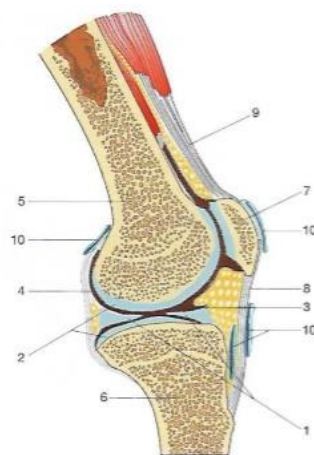
Rad je strukturiran tako da se prvotno prikazuje anatomija i biomehanika koljenskoga zgloba, nakon čega slijedi detaljniji opis LCA, a potom i mehanizmi njegove rupture. Dolazi se do zaključka na koji način pristupiti liječenju, a u slučaju operacijskoga liječenja i kako se izvodi zahvat i od kuda se uzima graft. Rehabilitacija ima važnu ulogu u procesu liječenja (predoperacijska i postoperacijska rehabilitacija).

Na kraju se prikazuje istraživanje provedeno u svrhu pisanja ovoga rada. Istraživanje se odnosi na informiranost ljudi u Varaždinskoj županiji o ozljedama LCA.

2. Anatomija i stabilnost koljenskoga zgloba

2.1. Anatomija koljena

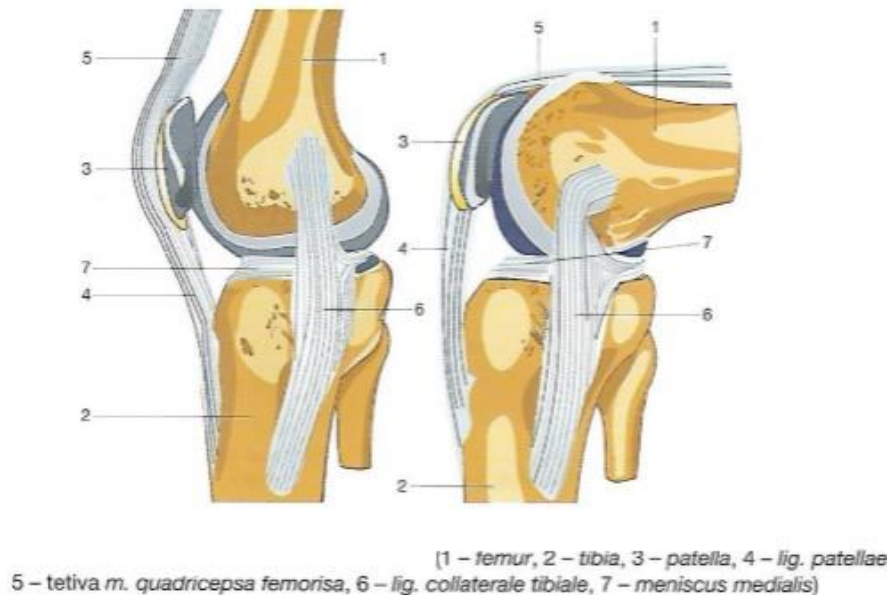
Koljenski zglob ili *articulatio (art.) genus* najveći je zglob u ljudskome tijelu; pokretač je tijela i po mehanici je *trochoginglymus* (sastavljen od obrtnog i kutnog zgloba). Koljenski je zglob pravi zglob (*art. synovialis*). Svaki pravi zglob ima tri osnovna dijela, a to su: zglobno tijelo (*facies articulares*), zglobna čahura (*capsula articularis*) i zglobna šupljina (*cavitas articularis*) [2]. Zglobna tijela čine zadebljani okrajci kosti na kojima se nalaze zglobne površine. Zglobne su površine prekrivene tankim slojem glatke i sjajne zglobne hrskavice (*cartilago articularis*) te je njihova glavna uloga zaštita koštano-zglobne površine smanjivanjem trenja [2]. Pravilni zglobovi imaju sukladna zglobna tijela koja su oblikom prilagođena jedno drugom (kod neprilagođenih zglobnih tijela potrebna je pomoć pomoćnih zglobnih tijela – meniska). Zglobna čahura ima ulogu nepropusnog zatvaranja zgloba, a sastoji se od vanjske opne (čvrsto vezivno tkivo, *capsula fibrosa*) i unutarnje opne (izlučuje zglobnu tekućinu (*synovia*); *membrana synovialis*) [2]. Zglobna šupljina predstavlja prostor između zglobnih tijela, omeđen zglobnom čahuricom te ispunjen zglobnom tekućinom. Uloga je te tekućine prehranjivanje zglobne hrskavice hranjivim tvarima; zglobna tekućina vlaži površinu hrskavice i smanjuje trenje između zglobnih hrskavica [2]. Uz osnovne dijelove, pravi zglobovi mogu imati i pomoćne dijelove, a to su: sveze ili *ligamenti*; zglobni koluti ili *disci articulares*; zglobni polumjeseci ili srpovi ili *menisci articulares*; zglobni masni jastučići ili *corpor*; zglobni mišići ili *musculi articulares* te sluzne vreće ili *bursae synoviales* [2].



(1 – meniscus, 2 – cartilagine articularae,
3 – cavum articulare, 4 – membrana synovialis,
5 – femur, 6 – tibia, 7 – patella, 8 – lig. patellae,
9 – tetiva m. quadricepsa femorisa,
10 – bursae synoviales)

Slika.2.1.1 Prikaz koljenskoga zgloba; presjek (K. Rotim i suradnici. Anatomija, Zdravstveno Veleučilište, Zagreb, 2017.)

Mehanika je koljenskoga zgloba vrlo složena. Kretnje u koljenskom zglobu (oko poprečne osi) su fleksija i ekstenzija, a u položaju fleksije izvode se i pokreti rotacije oko osi potkoljenice (uzdužna os) [3]. Aktivne kretnje u koljenskom zglobu su od 0° do 135°; pasivna hiperekstenzija je do 5°, a hiperekstenzija preko 15° je patološka. Pasivna fleksija je veća nego aktivna fleksija (pasivna je do 160°), stoga se prostor fleksije između 135° i 160° naziva „mrtvi mišićni prostor“.

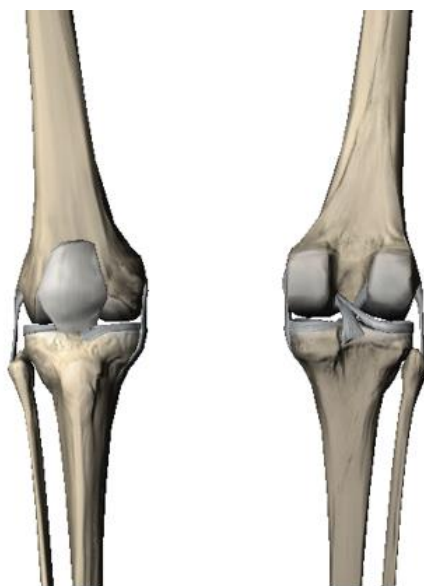


Slika 2.1.2 Prikaz koljenog zgloba u ekstenziji i fleksiji (K. Rotim i suradnici. Anatomija, Zdravstveno Veleučilište, Zagreb, 2017.)

Koljenski se zglob sastoji od triju kostiju (*femur*, *tibia* i *patella*) koje zajedno formiraju dva zgloba: *art. tibiofemoralis* i *art. femoropatellaris*. Femur ili bedrena kost je najduža i najjača kost u ljudskom tijelu. To je jedina kost u natkoljenici i nalazi se između zgloba kuka (*art. coxae*) i koljenskoga zgloba (*art. genus*). Tibija ili goljениčna kost je masivna kost potkoljenice na čijoj se prednjoj strani nalazi goljениčna hrapavost (*tuberositas tibiae*). *Patella* ili iver je sezamska kost koja je uložena u tetivu četveroglavog bedrenog mišića (*musculus (m.) quadriceps femoris*) i preko nje je fiksirana za hrapavost na prednjoj strani goljениčne kosti [4]. Važna funkcija patele je zaštita koljena od neposrednih udaraca i sprječavanje uklještenja zglobne čahure (klečanje). *Art. tibiofemoralis* sastoji se od konkavnoga i konveksnoga zglobnoga tijela. Konveksno zglobno tijelo su kondili femura, a konkavno zglobno tijelo su kondili tibije. Specifičnost tog zgloba očituje se u tome što nosi najveći dio težine tijela [5]. U koljenskom zglobu, osim bedrene i goljениčne kosti, sudjeluje i patela. Zglob između patele i femura je *art. femoropatellaris*. U zglobu između patele i femura, u kontaktu su *facies patellaris* femura i *facies articularis* patele. Tibiofemoralni

zglob nema potpuni sklad zglobnih tijela (jer su kondili tibije ravne plohe), stoga na kondilu tibije leže dvije polumjesečaste tvorbe građene od vezivne hrskavice, *meniscus medialis et lateralis*.

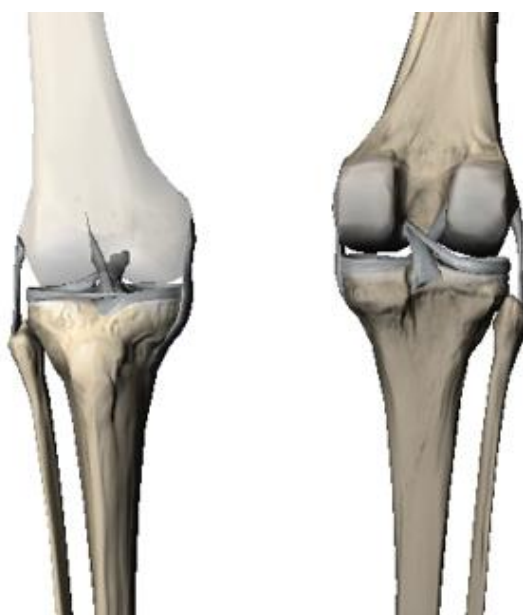Menisci su djelomično pomične strukture koje omogućavaju da u izvođenju pokreta koljena konkavno zglobno tijelo prati konveksno, a služe i kao ublaživači opterećenja zgloba [6]. Njihova je primarna funkcija prenošenje i raspoređivanje opterećenja preko zglobnih površina femura i tibije. Svaki se menisk sastoji od tri dijela: vanjskoga (zadebljan i vezan uz zglobnu čahuru), srednjega (smanjuje se) i unutarnjega (slobodni rub). Medijalni menisk (*meniscus medialis*) ima oblik otvorenog slova „C“. Tijekom rotacije potkoljenice prema van, medijalni se menisk najviše pomiče i napreže [3]. Lateralni menisk (*meniscus lateralis*) ima oblik zatvorenog slova „C“ te je zbog veće pokretljivosti manje opterećen od medijalnoga meniska. Stražnjim dijelom lateralnoga meniska prolaze jedna ili dvije sveze (*lig. meniscofemorale anterius et posterius*) koje se vežu na medijalni kondil femura[3]. *Lig. transversum genus* povezuje oba meniska s prednje strane. Opskrba meniska krvlju ima veliko značenje: unutarnji dijelovi meniska su slabo opskrbljeni pa rastrgnuća u tom dijelu slabo zacjeljuju, dok su vanjski dijelovi dobro opskrbljeni i dobro zacjeljuju.



Slika 2.1.3 Prikaz koljenskoga zgloba s prednje i stražnje strane (*The visible Body 3D, aplikacija za učenje*)

Ligamenti se u koljenskome zglobu mogu podijeliti na: ligamente s prednje strane koljena (*lig. patellae*), ligamente koji se nalaze unutar koljena (*LCA*, *lig. cruciatum posterius (LCP)*), ligamente sa stražnje strane koljena (*lig. popliteum obliquum*, *lig. popliteum arcuatum*) i ligamente sa strane koljena (*lig. collaterale medialis (LCM)*, *lig. collaterale laterale (LCL)*). Kolateralne i ukrižene sveze glavni su nosioci čvrstoće koljenskoga zgloba i određuju vrstu i raspon pokreta u

koljenskome zglobu. LCP je snažnija sveza nego LCA i polazi s lateralne plohe medijalnog kondila femura te seže do *area intercondylaris posterior* [3]. *Lig. poplitea* nastavak je tetive mišića kvadricepsa i seže od patele do *tuberositas tibiae*. *Retinaculum* je pojas zadebljane duboke fascije, a njegova je funkcija uglavnom stabilizacija. LCM je trokutasta sveza, čvrsto srasla s medijalnim meniskom. U toj svezi razlikujemo tri vrste vlakana: prednja duga vlakna (polaze od *epicondylusa medialis* i sežu do *margo medialis tibiae*); stražnja površinska vlakna (odlaze u medijalni menisk) i stražnja donja vlakna (polaze od medijalnoga meniska i vežu se na goljeničnu kost) [3]. LCL nije srasla s lateralnim meniskom te polazi od lateralnoga epikondila i veže se na *caput fibulae*. *Lig. popliteum obliquum* je lateralni nastavak tetive *m. semimembranosus*, a *lig. popliteum arcuatum* polazi s *apex capitis fibulae* te križa tetivu *m. popliteusa* i priključuje se zglobnoj čahuri.



Slika 2.1.4 Prikaz ligamenata koljenskoga zgloba s prednje i stražnje strane (The Visible Body 3D, aplikacija za učenje)

Mišići su aktivni pokretači tijela, a njihovim radom upravlja središnji živčani sustav. Veliki broj mišića prelazi preko koljenskoga zgloba i vrši kretanje u koljenu [7].

Mišići stražnje strane natoljenice ili hamstringsi se sastoje od: *m. bicepsa femorisa*, *m. semimembranosusa* i *m. semitendinosusa*. *M. biceps femoris* sastoji se od dvaju dijelova (*caput breve et longum*). Proksimalno hvatište (PH) za *caput breve* je na srednjoj trećini usne *labium laterale lineae asperae*. PH *caput longum* je *tuber ischiadicum*. Imaju zajedničko distalno hvatište (DH) – *caput fibulae*. Inervaciju vrši *nervus (n.) ischiadicus* (*caput longum* tibijalnoga dijela, a *caput breve* fibularnoga dijela). Zajednička je funkcija fleksija i vanjska rotacija koljenskoga zgloba. *M. semimembranosus* kreće s *tuber ischiadicum* i veže se na proksimalni kraj goljenične

kosti. Inervacija dolazi od *n. ischiadicusa*, a funkcija mu je fleksija i unutarnja rotacija [7]. *M. semitendinosus* također polazi s *tuber ischiadicuma* i distalno se hvata na *tuberositas tibiae* (tibijalna hrapavost). Inervaciju također vrši *n. ischiadicus*, a funkcija je ista kao i prije (fleksija i unutarnja rotacija).

PH *m. gracilisa* je *ramus inferior ossis pubis*, a DH je proksimalni kraj goljenične kosti (medijalno od *tuberositas tibiae*) [7]. Inervacija dolazi od *n. obturatoriusa*. Njegova je funkcija fleksija i unutarnja rotacija.

M. sartorius polazi sa *spina iliaca anterior superiora* i veže se za medijalnu plohu hrapavosti *tuberositas tibiae*. Inervaciju vrši *n. femoralis* i njegova funkcija je unutarnja rotacija i fleksija u koljenu.

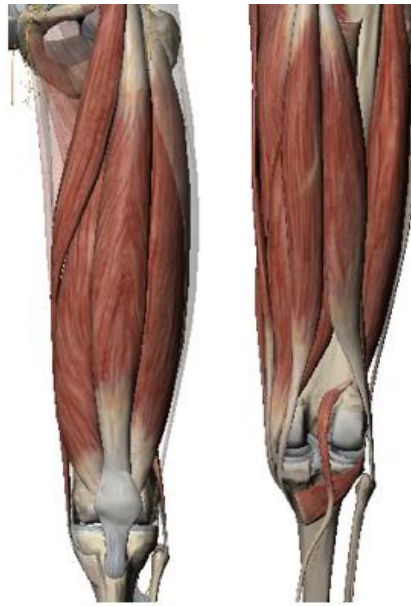M. tensor fasciae latae također polazi sa *spina iliaca anterior superiora*; distalno se hvata na tibiju ispod lateralnoga kondila, *condylus lateralis* (putem iliotibijalnog trakta, *tractus iliotibialis*) [7]. Inervaciju vrši *n. gluteus superior*. Njegova je funkcija u koljenu učvršćivanje u ispruženome položaju (ekstenziji).

M. quadriceps femoris sastoji se od: *m. rectus femorisa*, *m. vastus medialis*, *m. vastus lateralis*, *m. vastus intermedius* i *m. articulatio genusa*. *M. rectus femoris* sastoji se od dvije glave (*caput rectum et reflexum*). *Caput rectum* polazi sa *spina iliaca anterior inferiora*; *caput reflexum* s kranijalnog ruba acetabuluma. *M. vastus medialis* polazi s donje dvije trećine usne, *labium mediale lineae asperae*. PH *m. lateralis* je distalni dio *trochantera majora*, *labium laterale lineae asperae* [7]. *M. vastus intermedius* polazi s gornje dvije trećine prednje i postranične bedrene kosti. *M. articulatio genus* polazi s distalne četvrtine prednje strane bedrene kosti. Svi dijelovi mišića imaju zajedničko DH na proksimalnom i postraničnom rubu ivera, *tuberositas tibiae*, putem sveze *lig. Patellae*; područje postranično od hrapavosti tibije, putem krilaca *retinacula patellae*. Inervaciju vrši *n. femoralis*, a funkcija mu je ekstenzija koljena.

M. plantaris polazi s lateralnoga kondila femura, *condylus lateralis femoris*, a hvata se na petnu kost, *calcaneus*. Inervacija dolazi od *n. tibialis*, a funkcija mu je da flektira koljeno.

M. popliteus kreće s lateralnoga kondila femura, *condylus lateralis femoris*, a distalno se hvata na stražnju stranu goljenične kosti. Inervacija također dolazi od *n. tibialis*. Funkcija mu je fleksija i unutarnja rotacija koljena.

M. gastrocnemius polazi s dvije glave. Medijalna glava (*caput mediale*) polazi s medijalnoga kondila i stražnje strane bedrene kosti, dok lateralna glava (*caput laterale*) polazi s lateralnoga kondila i stražnje strane bedrene kosti. Glave se u sredini potkoljenice spajaju u zajedničku tetivu *tendo calcaneus* (Ahilova tetiva) i mišić se hvata na petnu kost, *calcaneus*. Inervacija dolazi od *n. tibialis* (specifično od S1 i S2) [7]. Funkcija mu je fleksija u koljenskom zglobu.



Slika 2.1.5 Prikaz mišića s funkcijom koljenskoga zgloba (*The visible Body 3D*, aplikacija za učenje)

2.2. Stabilnost koljena

Kada govorimo o stabilnosti koljena razlikujemo tri pojma, a to su nestabilnost (eng. *instability*), labavost (eng. *laxity*) i nesposobnost/invalidnost (eng. *disability*) [5]. Nestabilnost je definirana kao nemogućnost održavanja položaja zgloba zbog subluksacije. Labavost se definira kao prekomjerno kretanje zgloba unutar ograničenja njegovih ligamenata, a nesposobnost je nestabilnost koja ometa potrebnu funkciju zgloba. Sensorni se receptori klasificiraju prema vrsti podražaja kojeg prihvaćaju (mehanoreceptori, nociceptori, termoreceptori) i prema lokaciji (eksteroceptori, interseptori i proprioceptori). Dvije glavne vrste receptora koji vraćaju senzorni podražaj za stabilnost koljena su mehanoreceptori (tu se ubrajaju i proprioceptori) i nociceptori. Svi ti receptori šalju signale u spinalne motorne neurone, spinalne interneurone te nekolicini iznad spinalnih struktura [5]. Receptori za koje se smatra da središnjem živčanom sustavu daju aferentne povratne informacije, koje su važne za stabilnost koljena, uključuju Ruffinijeva tjelešca, Pacinijeva tjelešca, slobodne živčane završetke, Golgijev tetivni organ i mišićna vretena (tipa I i tipa II) [5].

Ruffinijeva tjelešca su prisutna u raznim tkivima, a u koljenu reagiraju na napetost. Pacinijeva tjelešca su osjetljiva na mikrovibracije koje se javljaju tijekom pokreta u koljenu. Slobodni živčani završetci su nemijelinizirana receptorska vlakna malog promjera koja se nalaze u vezivnom tkivu [5]. Mišićna vretena pružaju informacije o brzini (tip I) i položaju zgloba (tip II), dok Golgijev tetivni organ djeluje kao senzor sile. Važan pojam je i propriocepcija (osjećaj vlastitog tijela ili segmenta u prostoru). Proprioceptori su posebni receptori koji se nalaze u

mišićima, tetivama i zglobovima (tu pripadaju mišićna vretena i Golgijev tetivni organ). Zajednički tvore refleksni luk koji ima vitalnu ulogu u stabilnosti koljena, preuzimajući povratne informacije. Ovaj zaštitni mehanizam može otkazati tijekom pokreta koji prelazi granice pokreta zgloba (vanjska sila ili nepredviđeni pokret).

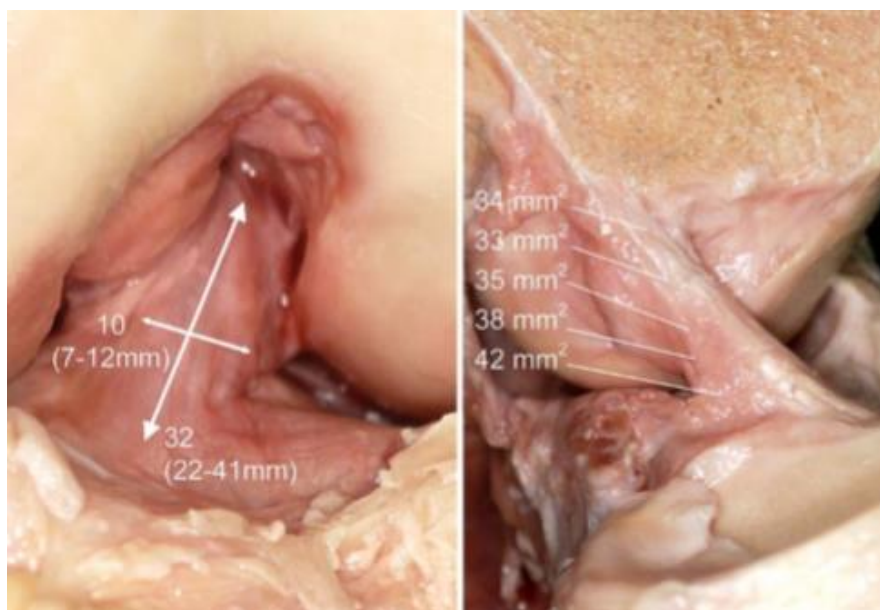
Koljeno je stabilizirano primarnim i sekundarnim stabilizatorima. Primarni stabilizatori su ligamenti, a mišići imaju sekundarnu ulogu stabilizatora (primarna im je uloga pokretanje tijela). Kada su ligamenti u opasnosti od puknuća, dolazi do aktivacije mišića kao stabilizatora (do stabilizacije dolazi u obliku mišićne kontrakcije). Ligamenti su fibrozno vezivno tkivo koje prelazi s kosti na kost i pruža pomoć zglobu.

Stabilizator	Tip stabilizatora	Stabilizacijska funkcija (ograničenje na odnos tibije od femura)
LCP	primarni	posteriorno ograničenje
<i>m. quadriceps femoris</i>	sekundarni	posteriorno ograničenje
LCA	primarni	anteriorno ograničenje
<i>m. biceps femoris</i>	sekundarni	anteriorno ograničenje
<i>m. semimembranosus</i>	sekundarni	anteriorno ograničenje
<i>m. semitendinosus</i>	sekundarni	anteriorno ograničenje
<i>m. plantaris</i>	sekundarni	anteriorno ograničenje
<i>m. gastrocnemius</i>	sekundarni	anteriorno ograničenje
<i>m. sartorius</i>	sekundarni	anteriorno ograničenje
LCM	primarni	valgus gibanje
LCL	primarni	varus gibanje
<i>m. popliteus</i>	sekundarni	valgus gibanje
<i>m. tensor fasciae latae</i>	sekundarni	varus gibanje

Tablica 2.2.1. Prikaz stabilizatora u koljenskoj zglobu

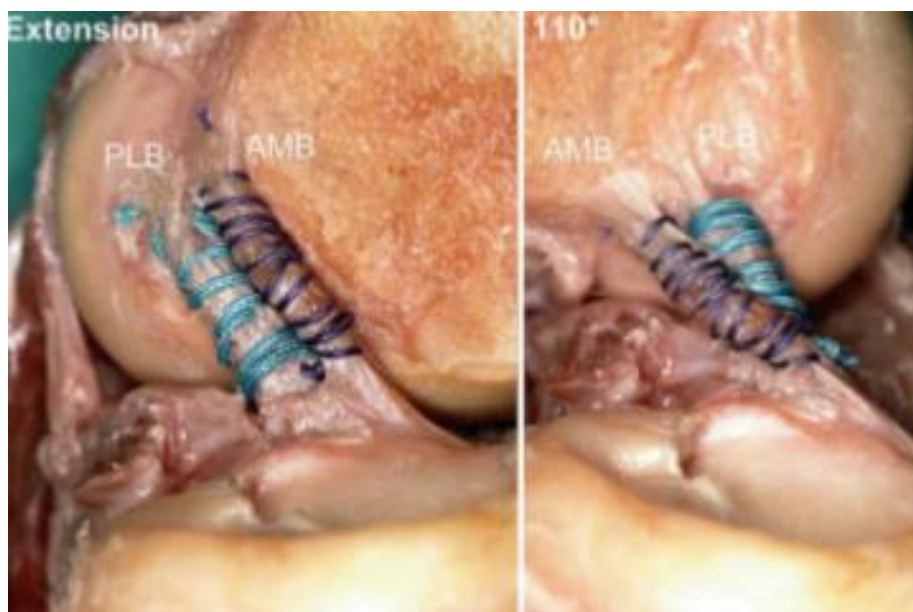
2.3. Prednji križni ligament (LCA)

LCA je ključna struktura u koljenskoj zglobu i primarno je stabilizator anteriornog pomaka tibije u odnosu na femur (oko 85 %). U normalnim uvjetima sprječava pomak, a u patološkim stanjima je pomak do četiri puta veći nego u normalnom stanju. Također, uloga mu je ograničavanje unutarnje rotacije, posebno kod gotovo pune ekstenzije u koljenu. Sekundarno sudjeluje i u malim ograničenjima tijekom vanjske rotacije i varus-valgus pomaku. Promatranjem mehaničke osi tibije i bedrene kosti moguće je najbolje prikazati raspodjelu sile u zglobu koljena. Kada je donji ekstremitet u neutralnom položaju kut između mehaničke osi tibije i bedrene kosti iznosi od 0° do 2° prema varus položaju. Tada osi leže na istom pravcu pa samim time centar koljena je na istom pravcu kao i os opterećenja. Ukoliko je prisutan varus položaj centar koljena prelazi lateralno od osi opterećenja pa je medijalni dio zgloba pod većim opterećenjem. Valgus položaj donosi suprotnu situaciju. Centar je tada medijalno od osi opterećenja pa je lateralni dio zgloba pod većim opterećenjem [9]. LCA se pojavljuje u tijelu već u šestom ili sedmom tjednu trudnoće, prije nego li zglobne čahure [9]. Njegovo bedreno hvatište prikazuje oblik koji je usporediv s okomito postavljenim polukrugom [9]. PH je stražnji dio unutarnje površine lateralnog kondila femura. Pruža se medijalno, anteriorno i distalno do tibije, a DH je *area intercondylaris anterior tibiae*. Duljina mu se kreće od 22 do 41 milimetra (prosjeak je 32 milimetra), a širina od 7 do 12 milimetra [9]. Presjek LCA je „nepravilnog“ oblika, a ne kružnog ili kakvog drugog geometrijskog oblika. Oblik mu se mijenja sa stupnjem fleksije u koljenu, a presjek mu se povećava od femura do tibije; stoga je hvatište na tibiji nešto jače i šire od hvatišta na femuru.



Slika 2.3.1. Prikaz prosječnih veličina LCA (V.L.A. Duthon: *Anatomy of the anterior cruciate ligament, Knee surgery; Sports traumatology; Arthroscopy*)

LCA funkcionalno možemo podijeliti u dva dijela: anteromedijalni snop (*anteromedial bundle* (AMB)) i posterolateralni snop (*posterolateral bundle* (PLB)). Snopovi AMB-a kreću iz prednjeg proksimalnog dijela femoralnog hvatišta i dolaze do anteriornog te medijalnog hvatišta na tibiji, dok, suprotno tome, snopovi PLB-a kreću od posteriornog i lateralnog hvatišta femura te dolaze do posteriornog i lateralnog hvatišta tibije. Prilikom fleksije dolazi do male bočne rotacije ligamenta u cjelini oko njegove uzdužne osi, a AMB se počinje vrtjeti oko cijeloga ligamenta [9]. Kretanje jednog snopa nasuprot drugog je posljedica orijentacije hvatišta LCA. U potpunoj ekstenziji postoji značajna razlika u duljini između AMB-a (u prosjeku 34 milimetra) i PLB-a (u prosjeku 22,5 milimetra).



Slika 2.3.2. Prikaz LCA kod ekstenzije i fleksije od 110° (V.L.A. Duthon: *Anatomy of the anterior cruciate ligament, Knee surgery; Sports traumatology; Arthroscopy*)

AMB se tijekom fleksije produžuje i zateže, dok se PLB skraćuje i opušta. Prema nekim autorima AMB se povećava za 1,9 milimetra (5 %) na 30° fleksije, a za 4 milimetra (12 %) na 90°. Suprotno tome, PLB se smanjuje za 3,2 milimetra (14 %) kada se koljeno flektira do 30°, i za 7,1 milimetra (32 %) kod 90° fleksije [9]. AMB ograničava anteriorni pomak tibije, a PLB stabilizira koljeno kod pune ekstenzije i djelomično kod rotacija.

LCA prima inervaciju sa stražnjih grana tibijalnog živca. Receptori u živčanom području LCA su: Ruffinijevo tjelešće, Pacinijevo tjelešće, Golgijev tetivni aparat i slobodni živčani završetci. Ruffinijevo tjelešće, Pacinijevo tjelešće i Golgijev tetivni organ imaju proprioceptivnu funkciju i pružaju signalizaciju da je došlo do promjene u koljenu. Aktivacijom različitih živčanih vlakna, u proksimalnom djelu LCA, utječu na motoričku aktivnost u mišićima oko koljena (fenomen nazvan „LCA reflex“). Uzimajući u obzir latencije od 70 milisekunda, trebalo bi proći

najmanje 110 milisekunda (refleksno vrijeme) prije nego što mišići mogu stvoriti protusilu nakon opterećenja LCA. Prema tome, ovaj refleks ne može poslužiti kao automatski zaštitni mehanizam za LCA [9]. Gubitak ovog refleksa je vidljiv u slabosti *m. quadricepsa femorisa*.

Krvnu opskrbu LCA dobiva od *a. genus mediusa*. Distalni dijelovi obaju križnih ligamenata, opskrbu dobivaju od ogranka *a. genus lateralis inferiora* i *a. genus medialis inferiora*.

Mikroskopski gledano, LCA se sastoji od različitih vrsta kolagena (najviše tip I – glavni kolagen u ligamentima i tetivama); matriksa izgrađenog od mreže proteina; elastičnih tvari te glikozaminoglikana (skupine visokomolekularnih spojeva u koje se ubrajaju spojevi važni za normalnu građu zgloba).

3. Mehanizmi ozljede LCA

Izolirana ozljeda LCA najčešće nastaje mehanizmom nagle deceleracije [1]. Ovaj mehanizam nastaje zbog nagle i snažne kontrakcije *m. quadricepsa femorisa* koja uzrokuje subluksaciju tibije. Mehanizmom nagle deceleracije dolazi do ozljede u sportu ili kakvoj vrsti rekreaciji (npr. skijanje).

Ozljeda se može dogoditi prilikom hiperekstenzije koljena. Primjer ozljede LCA putem ovog mehanizma može biti „udarac lopte u prazno“ ili doskok. Taj je mehanizam češći kod žena (žene rade veću ekstenziju od muškaraca i imaju slabiju kvalitetu mekih tkiva). Mehanizmom hiperekstenzije najčešće dolazi do izolirane ozljede LCA. Kod tog se mehanizma LCA oslanja na krov interkondilarne jame i sprječava hiperekstenziju [1]. Ako je u pitanju sila koja je jača od pruženog otpora, dolazi do pucanja LCA.

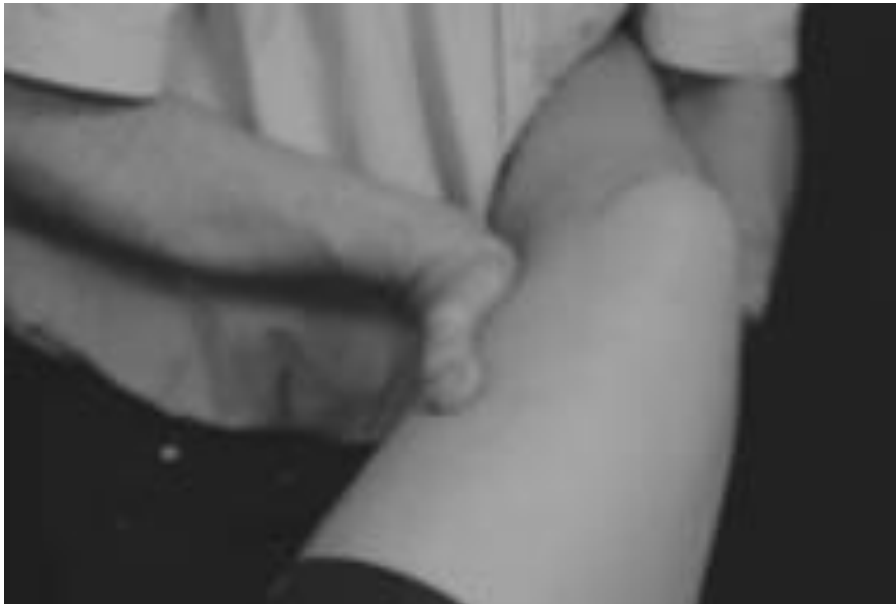Kada govorimo o udruženim ozljedama s LCA, zapravo mislimo na frazu „zloćudan trio“ (nesretan trio). Čine ga tri udružene ozljede u koljenu, a to su: ozljeda LCA, ozljeda LCM te ozljeda medijalnoga meniska. Udružene ozljede nastaju karakterističnim mehanizmom u kojem je položaj koljena u semifleksiji: vanjskoj rotaciji te abdukciji (valgus stres), koja nastaje prilikom rotacije trupa uz učvršćeno stopalo za podlogu [1].

Kontaktni mehanizam je uobičajeni kod treniranja sportova (nogomet ili američki nogomet) kada dolazi do udarca u vanjsku stranu koljena, dok je koljeno u fleksiji i rotaciji [10]. Ostali mehanizmi ozljeda LCA su rjeđi [1]. Puknuća LCA mogu nastati bilo gdje na ligamentu. Ligament može puknuti u cjelini ili po individualnim snopovima.

4. Dijagnostika rupture LCA

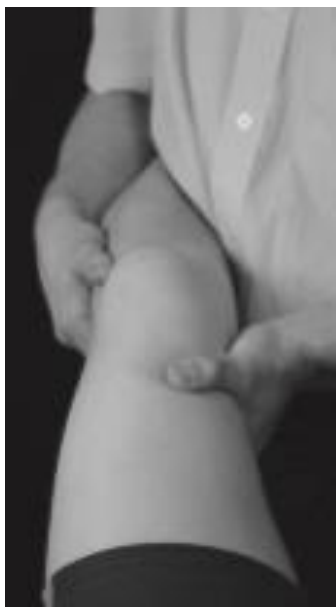Dijagnoza se vrlo često dobiva iz dobro uzete anamneze. Osoba dolazi na pregled i opisuje rotirajući pokret koljena s kakvim „pucketajućim“ senzacijama, oteklinom i bolovima u koljenu. Vrlo je važno naučiti slušati pacijenta. Valja uzeti u obzir podatke o promjeni smjera, doskoka i utjecaju vanjske sile (vrlo važno kod sportaša). Da je riječ o rupturi LCA, s vjerojatnošću većom od 70 %, susrest ćemo se kod sportaša koji navodi: „Igrao sam nogomet; nakon što sam doskočio, u koljenu sam osjetio jaku bol i imao osjećaj da je što iskočilo. Prilikom toga čuo sam prasak. Pokušao sam i dalje igrati, no koljeno je bilo nestabilno pa sam izašao iz igre. Tijekom nekoliko sljedećih sati, oteklo je.“ [1]. U većini slučajeva, ruptura LCA dijagnosticira se kliničkim pregledom. Ponekad je klinički pregled manje pouzdan zbog zaštitnog spazma mišića i otekline, što može uzrokovati da se ozljede previde. Prilikom rutinskoga kliničkoga pregleda koljena potrebno je uvijek pregledati i cijeli ligamentarni aparat [1].

Svrha valgus testa je otkrivanje boli i/ili labavosti LCM [11]. Pacijentov položaj je supinirani s relaksiranim nogama. Ispitivač obuhvaća pacijentovu nogu, podiže je te stabilizira. Ispitivač radi čvrsti pritisak prema unutra s vanjskom rukom, i pritisak prema van s unutarnjom rukom. Reprodukcijska bol na medijalnom dijelu i otvaranje zgloba koljena ukazuje nam na ozljedu LCM. U punoj ekstenziji, stabilnost zgloba omogućava kolateralni ligament, a nestabilnost u ovoj poziciji može predstavljati veliki problem s ozljedom stražnje kapsule zgloba, LCP i mogućnost ozljede LCA.



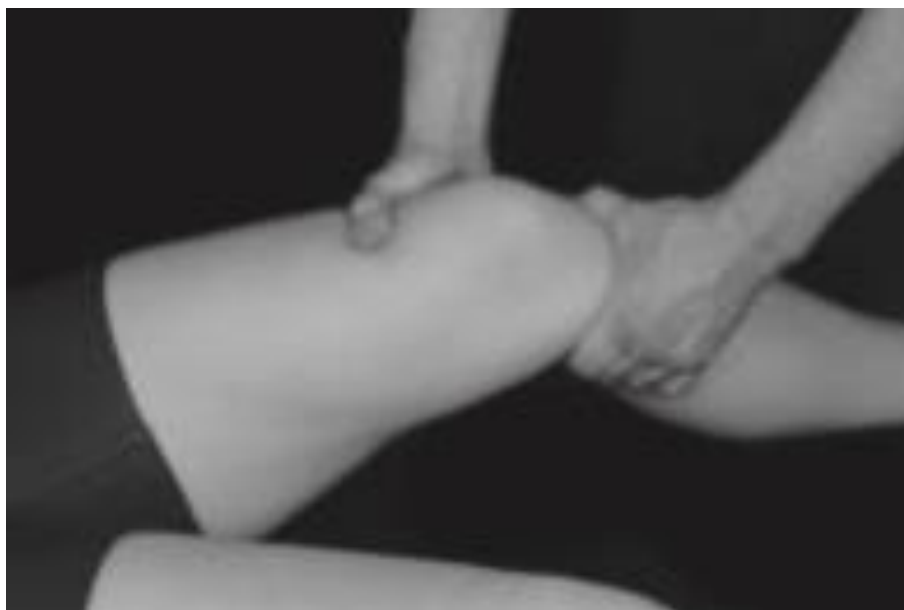Slika 4.1. Prikaz valgus testa (P. Hattam, A. Smeatham: Special tests in musculoskeletal examination)

Primarna svrha varus testa je otkriti bol i/ili laksitet LCL [11]. Položaj pacijenta je supinirani. Ispitivač stoji na zahvaćenoj strani; noga je podignuta od stola, a kuk dovoljno pasivno abduciran da ispitivač može stajati u prostoru između unutrašnjosti noge i stola. Vanjska ruka se stavlja na lateralnu stranu potkoljenice, a unutarnja ruka je postavljena na donji dio femura s unutarnje strane. Primjenjujemo čvrsti pritisak s obje ruke kako bi *varus stress* bio pravilno izveden. Pozitivan se test očituje kod nastanka lateralne koljenske boli ili laksiteta na test.



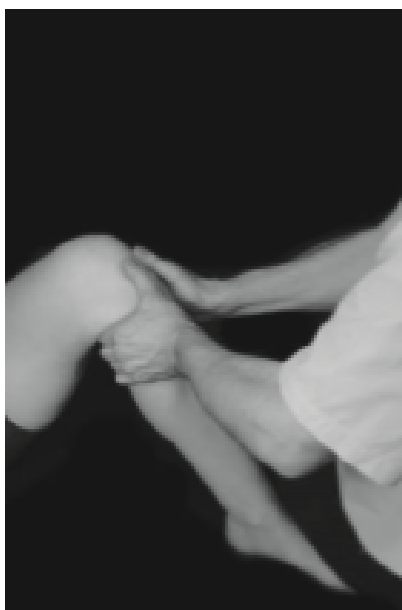Slika 4.2. Prikaz varus testa (P. Hattam, A. Smeatham: Special tests in musculoskeletal examination)

Svrha Lachmanova testa jest otkrivanje anteriorne nestabilnosti i labavosti LCA [11]. Položaj je ležeći i supinirani. Pacijentova je noga stabilizirana između ispitivačeva bedra i kreveta. Vanjska je ruka smještena na lateralni dio bedra (odmah iznad zgloba koljena); unutarnja je ruka smještena preko medijalnoga dijela potkoljenice (odmah ispod zgloba koljena), a palac je smješten preko *tuberositas tibiae*. Koljeno je u fleksiji između 10° i 30° . Vanjskom rukom stabilizira se femur, a unutarnjom rukom čvrsto povučemo tibiju prema naprijed. Veći anteriorni pomak ukazuje na značajnu povredu. Umjesto čvrstog otpora pomaku, osjećamo mekan krajnji otpor ili uopće nema otpora koji bi označavao krajnji osjet [11]. Test je pouzdaniji od testa prednje ladice, zato što pri fleksiji od 30° bolesnik ne može aktivirati kvadriceps (koji bi inače mogao stabilizirati koljeno).



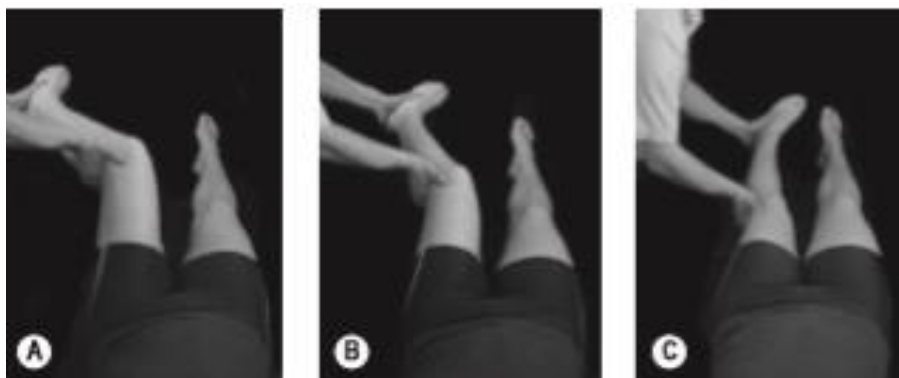
Slika 4.3. Prikaz Lachamonovog testa (P. Hattam, A. Smeatham: Special tests in muscoloskeleta examination)

Svrha testa prednje ladice (*anterior drawer test*) jest otkrivanje prednje nestabilnosti i labavosti LCA [11]. Položaj je pacijenta ležeći (supinirani), s koljenom savijenim pod 90°. Ispitivač s obje ruke hvata gornji dio potkoljenice tako da su palčevi postavljeni sprijeda, preko linije zgloba. Tibija se izvlači naprijed, s obje ruke, te se uspoređuje stupanj prednje translacije s drugim koljenom. Pozitivan je test kada dolazi do povećanja prednjeg izleta tibije. Ukoliko je LCA ozlijeđen s kombinacijom LCM i kapsulom zgloba, bit će prisutan znatno veći stupanj prednje translacije (15 milimetara ili više) [11].



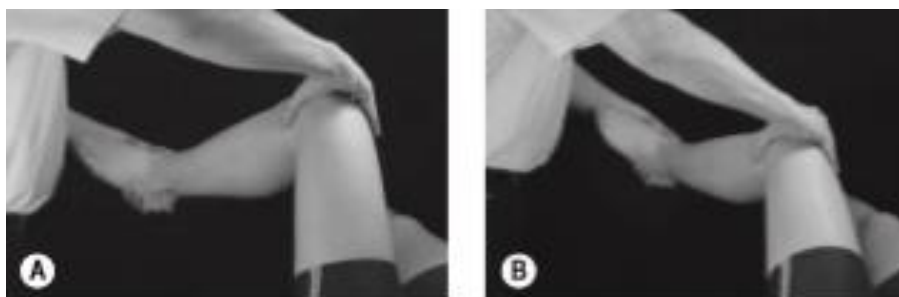
Slika 4.4. Prikaz anterior drawer testa (P. Hattam, A. Smeatham: Special tests in muscoloskeleta examination)

Svrha *pivot shift testa* je procjena anterolateralne rotacijske stabilnosti i laksiteta LCA [11]. Pacijent leži na leđima s jastukom ispod glave i opuštenih nogu. Pacijentov je kuk u fleksiji pod 45°; abdukciji pod 30° te s koljenom u fleksiji od 50°. Tibija ide u unutarnju rotaciju tako da koristimo petu kao polugu, a palac ruke ide preko lateralnoga kraja petne kosti, dok ostalim prstima hvatamo medijalno. Druga se ruka stavlja na vanjski dio noge, malo ispod koljena. Tijekom izvođenja unutarnje rotacije koljeno ide prema ekstenziji i mi stvaramo *valgus stress* s kranijalnom rukom. Koljeno ide u ekstenzirani položaj, a lateralni se kondil subluksira prema naprijed (moguća pojava krepitacije).



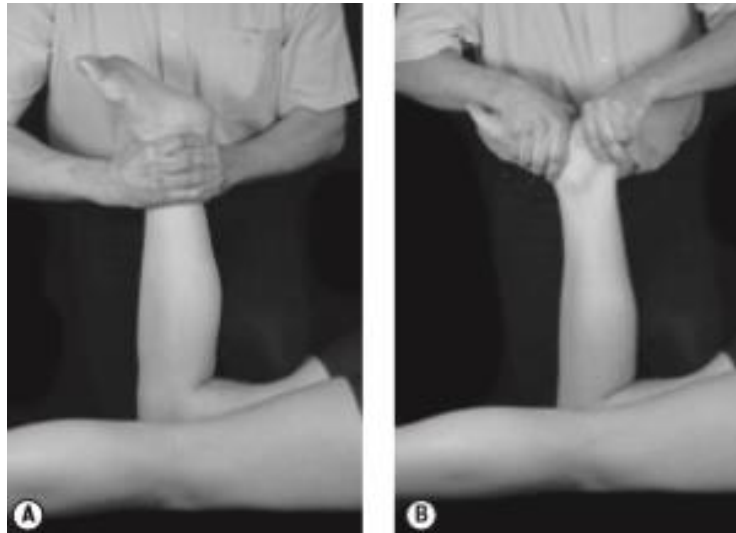
Slika 4.5. Prikaz *pivot shift testa* (P. Hattam, A. Smeatham: *Special tests in musculoskeletal examination*)

Svrha je obrnutoga *pivot shift testa* procjena posterolateralne rotacijske stabilizacije [11]. Pacijent leži na leđima s opuštenim nogama. Ispitivač rukom koja je dalje uhvati ispitanika za petu i postavlja podlakticu s medijalne strane potkoljenice radi održavanja vanjske rotacije, dok drugom rukom hvata prednji i stražnji dio koljena. Kuk je u fleksiji od 45° i koljeno oko 80° fleksije. Radimo vanjsku rotaciju tibije i primjenjujemo *valgus stress* na koljeno. Ova pozicija kod nestabilnoga koljena uzrokuje subluksaciju tibije prema natrag. Iliotibijalni trakt legne prema naprijed do osi rotacije i vraća tibijalni kondil u neutralni položaj, tako dobivamo pozitivan test.



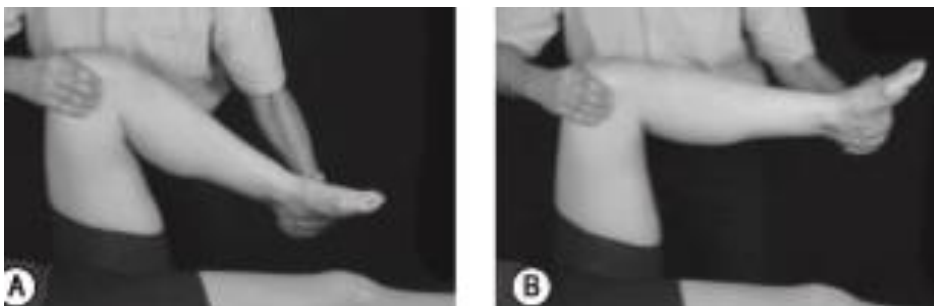Slika 4.6. Prikaz *reverse pivot shift testa* (P. Hattam, A. Smeatham: *Special tests in musculoskeletal examination*)

Svrha Apley's testa je izazivanje boli i/ili nelagode koja je rezultat ozljede meniska ili njegove patologije [11]. Početni je položaj ležanje potrbuške s koljenom u fleksiji od 90°. Ispitivač se koljenom naslanja na pacijentovu zadnju ložu i primjenjuje čvrst, ali udoban pritisak. Test uključuje rotaciju tibije prema unutarnjoj i vanjskoj strani, metodama pritiska i istezanja. Prvo se testira rotacija s istezanjem: dlanovima se obuhvati stopalo (jednom rukom oko gležnja, a drugom oko Ahilove tetive) i povlači se van paralelno s pružanjem tibije. Test je pozitivan ukoliko se bol ili nelagoda pojavljuju kod pritiska s rotacijom te ukoliko se bol ne javlja ili je smanjena kada se primjenjuje istezanje.



Slika 4.7. Prikaz Apley's testa (P. Hattam, A. Smeatham: *Special tests in musculoskeletal examination*)

Svrha McMurray testa je izazivanje boli i/ili straha što je posljedica ozljeda meniska ili njegove patologije [11]. Početni je položaj pacijenta ležanje na leđima. Šaka bliže glavi postavljena je iznad patele. Pacijentova je peta obuhvaćena dlanom druge šake tako da se podlakticu drži uzduž lateralne strane stopala, no pritom joj omogućavajući da se koristi kao poluga. S pozicioniranim koljenom u punoj fleksiji i vanjskoj rotaciji, noga se polagano ekstendira do otprilike 90°. Pozitivan je u slučaju pojave boli, „škljocanja“ ili osjećaja nelagode i/ili straha.



Slika 4.8. Prikaz McMurray testa (P. Hattam, A. Smeatham: *Special tests in musculoskeletal examination*)

U dijagnostici se koristimo i aktivnim testom kvadricepsa (*Quadriceps active test*). Kada se *m. quadriceps femoris* kontrahira protiv otpora i kada je koljeno flektirano pod 30°, dolazi do prednje dislokacije tibije [10]. To je indikator za ozljedu LCA.

Rentgen (RTG) se također koristi u dijagnostici radi uvida u moguća puknuća polazišta i hvatišta ligamenata. Magnetskom rezonancom (MR) dobiva se uvid u točno stanje ligamenta; lokaciji puknuća te saznanje je li ono djelomično ili potpuno. MR je zlatni standard kod dijagnostike ozljede LCA.

5. Operativne tehnike rekonstrukcije LCA

Artroskopija koljena je kirurška procedura na zglobu za koju se kaže da je operacija bez otvaranja zgloba. Iz navedenog je razloga uglavnom potreban puno kraći oporavak, nego li kod klasične operacije. Najčešće su potrebna samo dva mala reza (otprilike 5 mm); kroz prvi uvodimo malu kameru s izvorom svjetla, a kroz drugi specijalan instrument. Artroskopija koljena se smatra “zlatnim standardom”; dakle procedurom koja se izvodi u velikoj većini slučajeva i ima sve prednosti nad otvorenim operativnih zahvatom u rješavanju ozljeda i oštećenja hrskavice, meniska i ukriženih sveza.

5.1. Rekonstrukcija LCA patelarnim ligamentom

Nakon reza dugog oko 6 cm, od apeksa patele do *tuberositas tibiae*, prosiječe se fascija i prikaže se ligament patele u cijelosti [1]. Nadalje, odvaja se srednja trećina ligamenta (širine 10 milimetara i to s koštanim hvatištem na pateli u dužini od 20 milimetara, a na *tuberositas tibiae* 25 milimetara) [1]. Tehnike fiksacije presatka u tunelima se razlikuju, a danas je na raspolaganju i velik izbor. Najčešće se primjenjuje fiksacija proksimalno pomoću sidra, a distalno pomoću resorptivnog vijka. Daljnja se operacija izvodi artroskopski (bez otvaranja zgloba). Anterolateralnim se pristupom ulazi u zglob; izvodi se pregled cijeloga zgloba, kao i svi kirurški zahvati na meniscima, hrskavici i ostalim dijelovima zgloba prema potrebi [1]. Uklanja se ostatak LCA. U položaju fleksije od 120° plasira se borer; napravi se tunel odgovarajuće širine u kondil femura, a zatim se kroz borer povuče udvostručen konac koji izlazi van kroz tunel, odnosno kroz kožu iznad lateralnog kondila femura [1]. Nadalje, traži se anatomska točka koja je kod svakoga pacijenta drugačija, stoga je potrebno individualizirati hvatište budućeg LCA presatka [1]. Vodilja se vadi, a potom se izvodi fleksija i ekstenzija te se gleda položaj budućeg tunela [1]. Prethodno pripremljeni presadak tada se provuče: distalno prema proksimalno [1]. Koljeno mora biti potpuno stabilno, a kretnje punog opsega.

5.2. Rekonstrukcija LCA tetivama hamstringsa

U sklopu te metode, kao presadak služe tetive mišića *semitendinosusa* i *gracilisa* koje se ekstirpiraju kroz mali rez pomoću posebnog instrumenta (*strippera*) [1]. Fascija se presiječe između tetiva *semitendinosusa* i *gracilisa* pomoću zavijenog instrumenta kelija; izolira se tetiva *gracilisa* i oslobađa se škarama od okolnoga tkiva [1]. Uvodi se instrument *stripper* (otvorenog ili zatvorenog oblika) kojim se oslobađa tetiva od mišićnoga dijela, a potom se isto postupa i s tetivom *semitendinosusa*. Debljina bi presatka trebala biti najmanje osam milimetara u promjeru [1]. Tako

pripremljeni presadak pretpostavlja fiksaciju proksimalno putem zatvarajućeg gumba, a distalno pomoću resorptivnog interferentnog vijka [1]. Nakon provjere i rješavanja svih dodatnih patoloških stanja u zglobu (putem artroskopije), pristupa se odstranjivanju rupturiranog LCA [1]. Nakon markiranja šilom, u fleksiji od 120°, uvodi se borer u tu točku kroz lateralni kondil femura [1]. Nadalje, pomoću posebne vodilje za tibijalni tunel provodi se borer kroz medijalni kondil tibije na anatomske hvatište (u pravilu 5 milimetara ispred ruba prednjeg roga lateralnoga meniska) [1]. Na posljetku se provjerava opseg pokreta i sama stabilnost zgloba.

6. Rehabilitacija

6.1. Fizioterapijska procjena

Procjena uključuje pregled pojedinca kod kojeg su prisutna ili moguća oštećenja, odnosno ograničenja u izvedbi aktivnosti; poteškoće participacije i/ili onesposobljenje, te evaluaciju rezultata pregleda pojedinca i/ili okruženja kroz analizu i sintezu unutar procesa kliničkog zaključivanja [12]. Najkorišteniji model dokumentiranja terapijskog procesa je SOAP (*Subjective Objective Assessment Plan*). SOAP predstavlja akronim kojim se naglašavaju pojedini dijelovi fizioterapijske procjene: S - subjektivni pregled, O - objektivni pregled, A - analiza i P – plan [12].

Subjektivni pregled podrazumijeva uzimanje anamneze, tj. svih informacija koje nas mogu zanimati prilikom naše procjene i daljnje rehabilitacije. Dajemo bolesniku priliku da iznese osobni pogled na vlastite probleme i njegova ograničenja. Tijekom cjelovitog subjektivnog pregleda, fizioterapeut mora steći uvid u stil života bolesnika; prevladavajuće oblike aktivnosti; način provođenja profesionalnih aktivnosti; aktivnosti u slobodno vrijeme, kao i one u vlastitom domu. Samim time, fizioterapeut dobiva uvid u razinu tjelesne aktivnosti korisnika; u trenutačnu razinu onesposobljenja i način na koji se bolesnik suočava s onesposobljenjem [12].

Objektivni se pregled uzima putem metoda opservacije, palpacije i primjenu raznih testova te mjerenja. Opservacija se naziva i inspekcija ili *screening* bolesnika [12]. Fizioterapeut opservira: tjelesni ustroj bolesnika; vrši opservaciju posture; opserviraju se mišićne konture tijela, trofika ili napetost mišića; evidentira se postojanje oteklina i disproporcija mekih tkiva, trofika i boja kože, crvenilo, cijanoza i blijedilo kože; prisutnost znakova ozljede, hematoma, ožiljaka, zadebljanja kože; spremnost na suradnju itd.. Bolesnik se opservira s bočnog, prednjeg i stražnjeg gledišta. Nakon toga opservacija će dati pravi uvid u pozadinu korisnikovih tegoba; izdvojiti moguće činitelje bolnoga držanja, kretanja i ponašanja te uputiti na daljnje procedure koje su potrebne [12]. Palpacijom se otkriva: razlika u temperaturi kože i njezinoj vlažnosti; procjenjuje se pokretljivost ili otpor prema pokretanju tkiva; osjetljivost; razlika u tonusu, napetosti, elastičnosti, teksturi i debljini tkiva. Fizioterapeut nakon opservacije najčešće pristupa temeljnoj procjeni sposobnosti izvođenja pokreta kroz test aktivnih pokreta (bolesnik izvodi samostalno bez pomoći fizioterapeuta); test pasivnih pokreta (pokret pažljivo izvodi fizioterapeut bez kontrakcije mišića); test akcesornih pokreta (pasivno pokretanje u očekivanim smjerovima i opsegu) i izometričke testove s otporom (bolesnik izvodi pokret, a fizioterapeut pruža otpor). Testovi potječu iz manualne dijagnostike i terapije, a temelje se na selektivnom izazivanju tenzije pojedinih tkiva živčano-mišićno-koštanog sustava pri čemu se mijenjaju ili izazivaju bolesnikove tegobe [12]. U objektivnom pregledu se nadovezuju mnogobrojni klinički i stabilizirani testovi,

mjerenja i protokoli procjene u radu fizioterapeuta. Na taj se način izdvaja veliko područje antropometrijskog mjerenja; procjena i mjerenje gibljivosti zgloba; procjena i mjerenje mišićne funkcije; procjena i mjerenje posture i hoda; procjena ravnoteže; procjena boli i drugo. Osim navedenih testova za dijagnosticiranje rupture LCA, možemo istaknuti i mjerenje obujma zgloba i mišića oko koljenskoga zgloba, goniometriju i manualni mišićni test (MMT). Mjerenje obujma zgloba radi se u opuštenome položaju. Koristimo centimetarsku traku koju stavljamo na vrh koljena, a zatim se izmjeri obujam koljenskoga zgloba kojeg kasnije zapišemo u fizioterapeutski karton. Ukoliko se mjeri obujam mišića, bolesnik je također u opuštenom položaju, a mi odredimo gdje ćemo mjeriti obujam pomoću centimetarske trake. Najčešće se uzima udaljenost od 20 centimetara ispod i 20 do 30 centimetara iznad koljena (zapišemo i točnu udaljenost koju smo uzeli da znamo za daljnja mjerenja). Goniometrija se odnosi na mjerenje kutova koje stvaraju kosti i segmenti unutar zgloba [12]. Goniometar je mjerni instrument koji ima tijelo i dva kraka. Pravilno pozicioniranje ispitanika važan je dio goniometrije [12], stoga kada radimo goniometriju koljenskog zgloba fiksni krak postavljamo da prati veliki trohanter, a tijelo na sam zglob. Pomični krak prati lateralni gležanj. Kada mjerimo fleksiju u koljenu, položaj pacijenta je ležeći na truhu. Postavljamo goniometar, izmjerimo pokret u stupnjevima i zapišemo. Kada mjerimo ekstenziju, pacijent je također na truhu; pravilno pozicioniramo goniometar, izmjerimo te zabilježimo pokret u stupnjevima. MMT je postupak procjene mišićne funkcije pacijenta kroz opservaciju izvedbe aktivnoga pokreta protiv sile gravitacije, kroz primjenu i savladavanje manualnog otpora te kroz palpaciju mišićne aktivnosti [12]. Ocjene mogu biti: 0 (nema znakova mišićne aktivnosti), 1 (izostaje pokret, ali ima mišićne kontrakcije), 2 (izvodi se pokret u rasteretnim uvjetima), 3 (antigravitacijski pokret) te 4 i 5 (slabiji i jači manualni otpor). Ocjenama se može dodati oznaka + ili -. Prilikom provedbe testa bitan je položaj pacijenta, pravilna stabilizacija distalnog dijela tijela i onemogućenje „trik“ pokreta. MMT uvijek započinjemo s ocjenom 3 te se kasnije prilagođavamo rezultatu. Možemo izvoditi test za mišiće stražnje lože (*m. semitendinosus*, *m. semimembranosus* i *m. biceps femoris*) ili za mišiće prednje lože (*m. quadriceps femoris*).

Analiza je dio procjene koji održava najveću količinu kliničkoga rasuđivanja i razmatranja na temelju provedenih metoda procjene te na temelju ogromne količine dobivenih podataka [12]. Tijekom procesa analize definiraju se dugoročni (kako će problem biti riješen; povratak bolesnika svakodnevnom životu i sportu...) i kratkoročni ciljevi (etape potrebne za postizanje dugoročnog cilja; npr. bolesnik je postigao punu ekstenziju).

Plan označava izbor tretmana za postizanje prethodno definiranih terapijskih ciljeva, a mora biti kratak, jasan i dobro strukturiran [12]. Mora sadržavati: modalitet tretmana, učestalost tretmana, mjesto provođenja tretmana, potrebnu opremu za provedbu programa, odrednice progresije tretmana, plan ponovne procjene i evaluacije te plan otpusta.

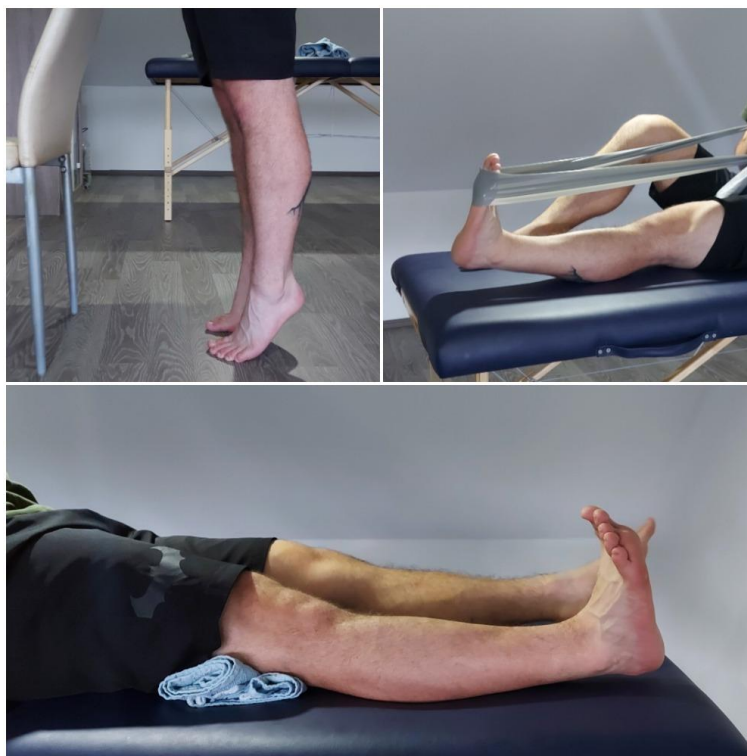6.2. Fizikalna terapija u sklopu konzervativnog liječenja ruptуре LCA

Neovisno kako je LCA rupturiran, fizioterapeut će sastaviti fizioterapijski plan koji je individualiziran za svakog pojedinca (s obzirom na njegovo stanje i ostale faktore u rehabilitaciji). Za osobe s ozljedom LCA koje su starije životne dobi ili kod pojedinaca koji se ne planiraju baviti sportom, ili čiji posao ne zahtijeva fizičku aktivnost, obično se odabire konzervativan pristup. Ovisno o svakodnevnom životu pojedinca, ponekad je konzervativni pristup najbolji. U slučaju izolirane ozljede LCA, bez ozljeda drugih ligamenata ili hrskavice unutar zgloba, nedostatak funkcije i bol može se uspješno izliječiti konzervativnim pristupom.

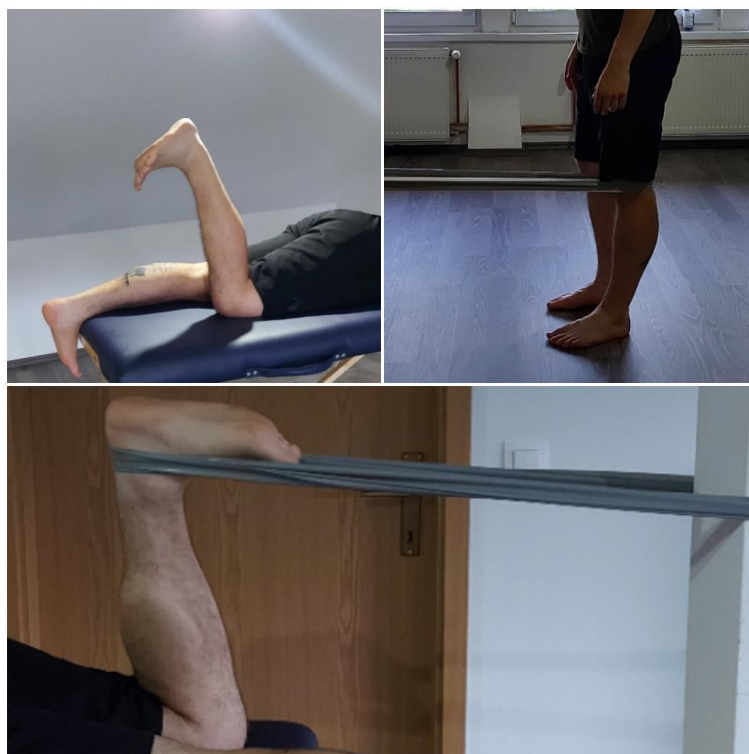
Početak konzervativnog pristupa uključuje odmor, protuupalne mjere i modifikacije aktivnosti. Nakon nestanka oteklina vraća se puni opseg pokreta i mišićna snaga; dolazi do razgovora između bolesnika i fizioterapeuta i planiranja daljnje rehabilitacije i ciljeva. Kod konzervativnog pristupa rehabilitaciji, važno je da se održava snaga, ravnoteža i puni opseg pokreta koji se dobio tijekom rehabilitacije (zbog prevencije daljih ozljeda). Često se osobe odlučuju na primjenu ortoza (uređaj koji „zaključavaju“ zglob za određene pokrete) i modifikaciju svakodnevnih aktivnosti u kojima ima promjena smjerova i skakanja. Oporavak od ozljede LCA nije lagan proces, već predstavlja dug proces koji zahtjeva veliku koncentraciju i ozbiljnost za rehabilitaciju. Svakodnevno se moraju provoditi vježbe za povratak pokreta i mišićne snage te njihovo održavanje. Oporavak kod konzervativnog pristupa (bez operacije), varira o ciljevima. Ljudi koji rade uredski posao mogu izostati s posla sedam dana, i to zbog boli, a sportaši prije povratka u sportske aktivnosti (izbjegavati promjene smjerova i skakanje) trebaju minimalno 8-10 tjedana fizikalne terapije [13]. Povratak kakvim sportskim aktivnostima ovisi o progresiji rehabilitacije i kako će se koljeno „ponašati“. Neposredno nakon ozljede, odmaranje i krioterapija na koljeno mogu kontrolirati oteklinu i smanjiti bol [14]. Krioterapija obuhvaća primjenu leda ili hladne vode na površinu kože. Krioterapija je odavno priznata radi svoje sposobnosti da smanji bolne senzacije. Krioterapija bi se trebala koristiti 3-5 puta dnevno i nebi trebalo trajati duže od 10 minuta (nakon 10-15 minuta se temperatura kože smanjuje na vrijednost ispod 10°C izaziva reakciju obrnutu od početne vazokonstrikcije (izazvane prvom primjenom hladnog agensa) i inducira vazodilataciju i hiperemiju. Ta stalna oscilacija između vazodilatacije i vazokonstrikcije izazvana produženom primjenom hladnoće naziva se „huntingov temperaturni odgovor“. Vrlo je važno da se stavi sloj tkanine između leda i kože radi sprečavanja direktnog doticaja leda s kožom. Jednostavno, možemo koristiti kuhinjski ubrus ili jastučnicu. Rezultat ozljede je nestabilno koljeno i oslabljeni mišići bedra. Prvih nekoliko dana teško je podupirati težinu tijela [14]. Postoji mogućnost propisivanja ortoze ili štaka zbog zaštite koljena i omogućavanja boljeg oporavka. Jednom kada dođe do normalne snage mišića i normalnog obrasca hoda, mogu se maknuti štake

(obično traje 1-2 tjedana, čak i manje). Rehabilitaciju u ovom pristupu možemo podijeliti na četiri faze.

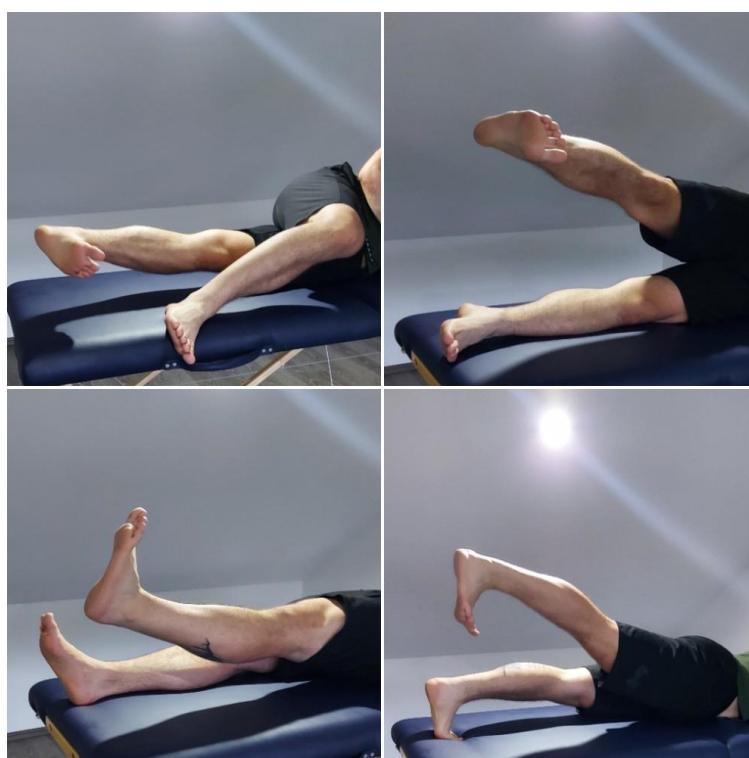Faza I ili akutna faza ima sljedeće ciljeve: kontrola boli i oticanja; uspostavljanje punog opsega pokreta (*range of motion* – ROM); povećanje fleksibilnosti; normaliziranje hoda te uspostava prihvatljive snage kvadricepsa. Oprez je potreban kod bilo kakvih neugodnih senzacija u samom koljenskom zglobu. Za opseg pokreta vršimo: mobilizaciju patela (medijolateralno i superiorno-inferiorno u dva navrata, po 20 puta svaki smjer); istežanje listova i stražnje lože natkoljenice (oko 30 sekundi u pet navrata); *hell slides* (ležeći položaj na leđima i samostalno povlačenje pete po podlozi prema sebi, u dva navrata po 20 puta); *prone quad stretch* (potrbušno istežanje mišića prednje strane natkoljenice, 30 sekundi u 5 navrata) i bicikliranje (s minimalnim opterećenjem) 10-15 minuta dnevno ako je moguće. Za jačanje mišića koristimo: statičke vježbe (za kvadriceps, abduktore i aduktore noge, 20 puta u tri navrata); podizanje cijele noge u kuku (također 20 puta u 2-3 navrata); podizanje noge protiv gravitacije (abdukcija, adukcija i ekstenzija iz kuka, 10-20 puta u 2-3 navrata); stojeće vježbanje ekstenzije koljena s trakom (20 puta u tri navrata); fleksiju koljena (u proniranom ili stojećem položaju, 20 puta u 2-3 navrata); *hell raise* (podizanje na prste 10-20 puta u 2-3 navrata) i djelomičan čučanj (u manjem ROM-u po 10 puta u 2-3 navrata) [13]. Važno je i bicikliranje 10-15 minuta svakodnevno, ukoliko je moguće, te vježbe istežanja 3-4 puta na dan. Puni ROM i nestanak otekline, uvjet su za prelazak na sljedeću fazu.



Slika 6.2.1. Prikaz statičkih vježbi; “hell raises” i “hell stretch” vježba (Osobna arhiva)



*Slika 6.2.2. Prikaz “prone hamstring curl”; “terminal knee extension” i “prone quad stretch”
(Osobna arhiva)*



Slika 6.2.3. Prikaz “straight leg raise” i antigravitacijskih vježba (Osobna arhiva)

Faza II ili subakutna faza (faza jačanja) ima za ciljeve izbjegavati femoro-patelarnu bol; održati puni ROM i fleksibilnost; vratiti mišićnu snagu te poboljšati neuromuskularnu kontrolu koljena. Važno je maknuti štace i pravovremeno reagirati na moguće senzacije u koljenu. Nastavlja

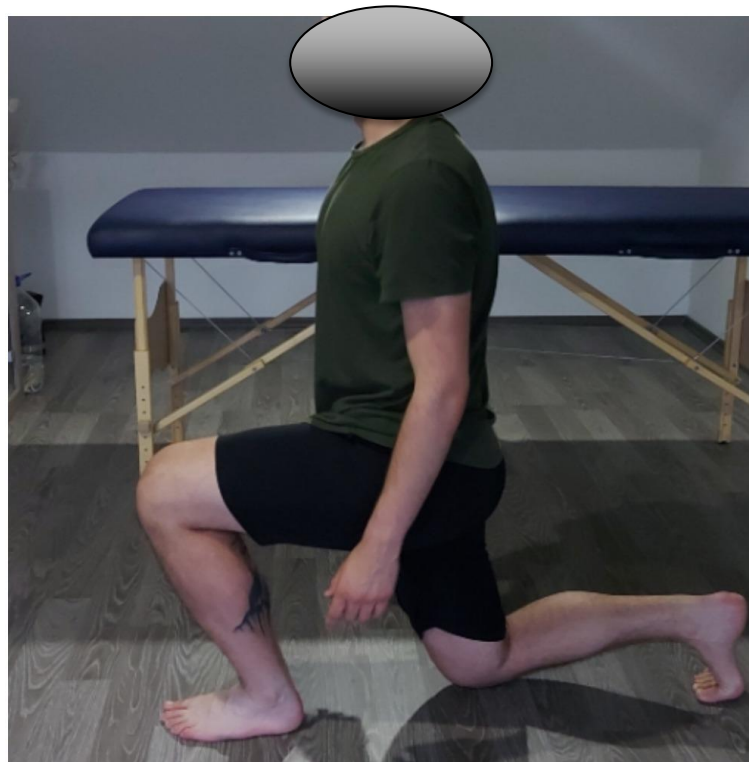se s izvođenjem svih vježbi, kao i s bicikliranjem za povećanja ROM-a. Za jačanje mišićne snage, nastavljamo s vježbama otvorenoga kinetičkoga lanca za koljeno i kuk iz prve faze, ali sad s opterećenjem u obliku utega oko gležnja. U smislu jačanja koristimo: vježbe jačanja stražnje lože natkoljenice (progresivno od lakšeg do težeg po 20 puta u 2-3 navrata); *leg press* (kasnije *single leg press* po 15 puta u 2-3 navrata); *step up* (kasnije progresivnije po 20 puta u 2-3 navrata); progresivno pojačavanje čučnjeva (do 90°) i *plank* (progresivno *side plank* i *single lim press* po 30 sekundi u dva navrata). U ovom trenutku počinjemo uključivati propriocepciju, što započinjemo sa *static single-limb balance*om (vježba se izvodi u tri serije po 30-60 sekundi i s progresijom; otvorene oči, zatvorene oči); *foam* valjak (pjenasti valjak) i „bosu“ lopta [13]. U ovoj je fazi važno da se vježbe za ROM i fleksibilnost izvode barem jedanput dnevno, a vježbe snage 3-5 puta tjedno (ovisno o mogućnostima bolesnika).



Slika 6.2.4. Prikaz “single deadlift”; “step up” i “plank” vježba (Osobna arhiva)

Ciljevi faze III ili faze ograničenoga vraćanja u aktivnosti su: izbjegavanje boli; održavanje ROM-a i fleksibilnosti; povećanje mišićne snage u nozi; povećanje dinamičke propriocepcije do maksimalne neuromuskularne kontrole te započeti s pliometrijom i laganim trčanjem. Oprez je nužan u svrhu izbjegavanja patelofemoralnog stresa, kod lateralnih ili rotacijskih pokreta te boli u području koljenskog zgloba. Nastavljamo s vježbama za ROM i fleksibilnost ukoliko je potrebno. Bicikliranju polako dodajemo opterećenje. Nastavljamo s vježbama za snagu iz druge faze uz povećanje visine kod *step-up* vježbe. Dodajemo *single-limb dead lift* (20 puta u 2-3 navrata) i *static lunge* (statički iskorak) (naprijed, natrag i lateralno u dva navrata po 50 iskoraka).

Nastavljamo s proprioceptijskom vježbom. U ovoj fazi počinjemo s pliometričkim vježbama (kada nam poraste mišićna snaga). Ovdje želimo steći ekscentričnu kontrolu; izbjeći fleksiju trupa; izbjeći dinamički *genum valgum* te unutarnju rotaciju femura. Tijekom jednog vježbanja limitiramo pliometrije na maksimalno 60-90 dodira noge s podlogom. Radimo jednostavne vježbe poput *wall jumpsa*, *double-limb hopsa* (anteriorno-posteriorno i medijalno-lateralno preko linije) te *box jumpsa* (paziti na visinu skoka). Složenije vježbe uključuju modifikacije *double-limb jumpa* (za daljinu, visinu te rotaciju tijela od 90° ili 180°) i *lateral box jump*. Kao prioritet se postavlja doskok s prihvatljivim održavanjem sagitalne i frontalne ravnine. Uz to, važno je i neprekidno poticanje i ustrajanje u „mekom“ doskoku s prikladnom ekscentričnom kontrolom mišića. Svakodnevno se izvodi program za istezanje. Bicikliranje, odnosno kardiotrening, preporučuje se 3-5 tjedno u trajanju od 30 minuta. Također, nužno je vježbe mišićne snage i proprioceptije izvoditi tri puta tjedno, dok se pliometričke vježbe izvode dva puta tjedno. Valja obratiti pozornost na moguće oticanje tijekom pliometrije (smanjiti oticanje ako se pojavi). Prilikom izvođenja vježbi, strogo se pazi i primjereno reagira na svaku vrstu boli.



Slika 6.2.7. Prikaz “static lunge” vježbe (Osobna arhiva)

Faza IV, faza aktivnosti ili sportska faza, ima za ciljeve održavanje adekvatnoga ROM-a, fleksibilnosti te mišićne snage. Cilj je fizikalne terapije pojačano stjecanje dinamičke snage, proprioceptije, pliometrije i agilnosti, a naposljetku i postepeno vraćanje sportu. Oprez je nužan prilikom izvođenja lateralnih pokreta; preranog vraćanja sportu ili modifikaciji kod sportaša. Nastavljamo s općim istezanjem donjih ekstremiteta, kao i kardiotreningom te izvodimo progresiju

u trajanju i intenzitetu. Također, nastavljamo s vježbama za mišićnu snagu iz treće faze i dodajemo progresiju sa *static lungesa* na *dynamic lunges*. Nastavljamo i s propriocepcijom, ali s progresijom u težini vježbi. Pliometriju ograničavamo na maksimalno 90-120 doskoka na nogu tijekom vježbanja. Ovdje radimo razne modifikacije *single-limb jumpsa* (za udaljenost, visinu; lateralno; rotacija od 90° ili 180°), *single-limb box jumpa* i *heiden/speed skater hopa*. Izvodimo i kombinacije skokova s dvije noge kao što su: ponavljajući *double-limb jumps* (lateralno; za visinu i udaljenost); skokovi za distancu u skokove za visinu; *depth jumpe* (progresije da se *depth jump* u doskoku pretvori u skok za visinu/udaljenost ili da se prilikom *depth jumpa* tijelo okrene za 90°). Mogu se kombinirati i skokovi s jednom nogom (sve je isto kao i kod kombinacije s obje noge). U ovoj fazi možemo krenuti s vježbama za brzinu i agilnost. Agilnost je sposobnost promjene pravca kretanja u prostoru te naglih zaustavljanja/usporavanja i ubrzanja. Započinjemo s lakšim vježbama: trčanje naprijed/natrag kao i trčanje 50-100 metara s 50 % brzine u 10 navrata. Kasnije pojačavamo intenzitet, pa nakon odrađenih 50 % brzine kroz 50-100 metara u 10 navrata, dodajemo da sljedećih 50 metara koristimo 75 % brzine u 5 navrata. Progresija na to može biti da se istrči 100 metara s 50 % brzine, zatim 100 metara na 75 % brzine te na kraju 50 metara u punoj brzini. Kasnije se može povećavati broj ponavljanja i udaljenost trčanja, a preporučuje se i trčanje unatrag u svakoj vježbi trčanja. Nakon navedenog kreće se na teže vježbe, tj. promjene smjerova kao što je trčanje T-testa u tri navrata. Može se trčati *box drill*, *Illinois Agility test* i drugo. Svakodnevno se rade vježbe istezanja; kardiotrening 3-5 puta tjedno po 40 minuta. Vježbe za snagu i propriocepciju po tri puta tjedno. Dva puta na tjedan radimo pliometriju i agilnost. Postepeno se dolazi do vraćanja sportu ako je dopušteno. Svakako valja pripaziti na moguću pojavu boli u koljenskoj zglobo [13].



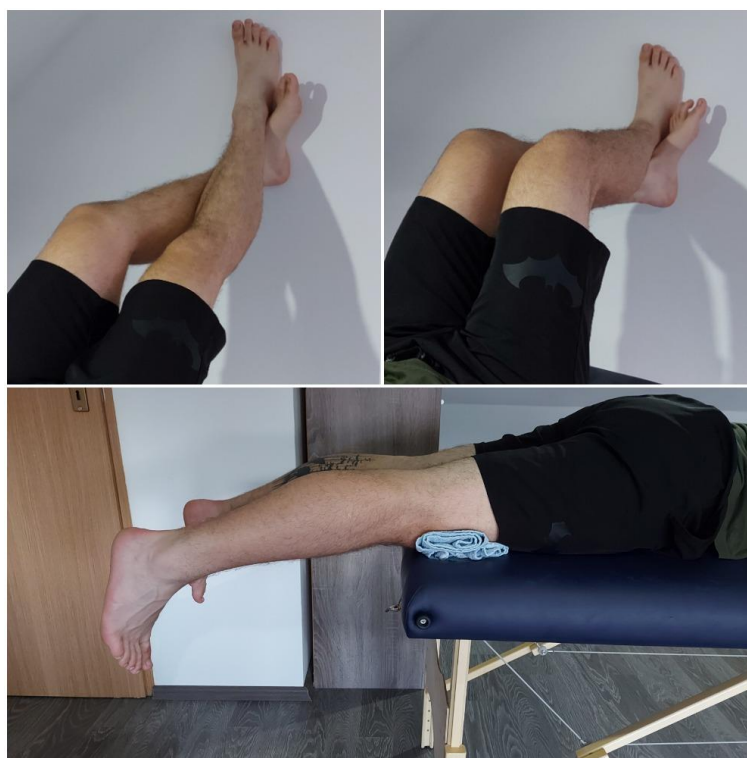Slika 6.2.8. Prikaz "T-test" i "box drill" testa (Osobna arhiva)

Na kraju, naglašavam da je svaka ozljeda LCA drugačija te se rehabilitacija modificira i planira u skladu s time: individualno za svakoga bolesnika. Ponekad je konzervativni pristup rehabilitacije LCA neuspješan, stoga se prelazi na operaciju i rehabilitacijski pristup nakon operacije.

6.3. Fizikalna terapija nakon rekonstrukcije LCA

Neovisno o tome koji graft je korišten prilikom rekonstrukcije, rehabilitacija zahtjeva veliku posvećenost pojedinca prema sastavljenom planu fizioterapije. Oporavak varira i rehabilitacija može trajati od šest mjeseci do jedne godine. Ovu rehabilitaciju možemo podijeliti na: preoperativnu fazu rehabilitacije i postoperativnu fazu rehabilitacije.

U preoperativnoj je fazi rehabilitacije nužno kontrolirati bol i oticanje; vratiti puni ROM; ojačati mišiće te psihički pripremiti osobu za operaciju. Važno je osigurati koljeno i koristiti štake do povratka normalne mišićne funkcije u koljenu. Pretjerana imobilizacija koljena je pogrešna jer dolazi do atrofije mišića prednje strane natkoljenice. Krioterapija koljena poželjna je kod bolova i otekline, ali preporučuju se i kakvi protuupalni lijekovi protiv boli i otekline. Važno je odmah započeti s izometričkim vježbanjem i vratiti puni ROM. Punu ekstenziju možemo dobiti pasivno (sjedimo na stolcu i postavimo stopalo na drugi stolac; opustimo mišiće i dopustimo da naša težina noge pasivno postiže ekstenziju); *hell props* (3-4 navrata po 15 minuta na dan) i *prone hang exerciseom*. Za postizanje fleksije izvodi se pasivno razgibavanje (sjedimo na rubu stolca i opustimo se tako da gravitacija sama flektira koljeno); *wall slides* i *hell slides*. Za jačanje mišića izvodimo izometričke vježbe za koljeno i bicikliranje (2-3 navrata po 15 minuta na dan). U toj se fazi može plivati ili se mogu koristiti sprave koje su niskog utjecaja i težine (*leg press machine*). Važno je bolesniku pojasniti i približiti realistične ciljeve nakon operacije te mu predstaviti postoperacijski plan rehabilitacije [10].



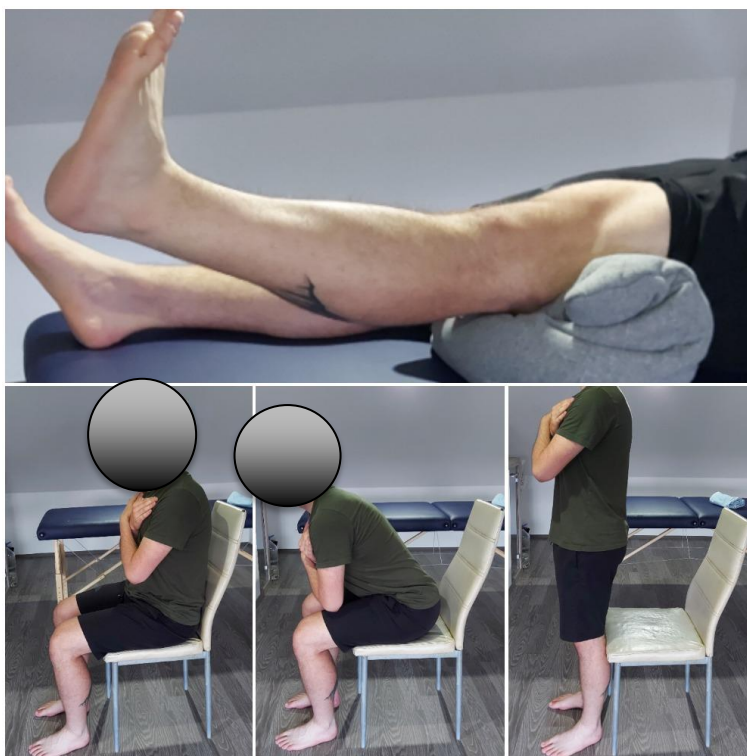Slika 6.3.1. Prikaz “prone hang” i “wall slides” vježba (Osobna arhiva)

Postoperacijsku fazu možemo dijeliti po tjednima, dakle što radimo u kojem tjednu. Osim navođenja pojedinca i propisanoga plana/tjedna rehabilitacije, možemo koristiti i skalu za funkcionalnost donjih ekstremiteta (*lower extremity functional scale* (LEFS)). Skala se sastoji od 20 pitanja na koje se odgovara s ocjenama 0, 1, 2, 3 ili 4. Maksimalan rezultat nosi 80 bodova.

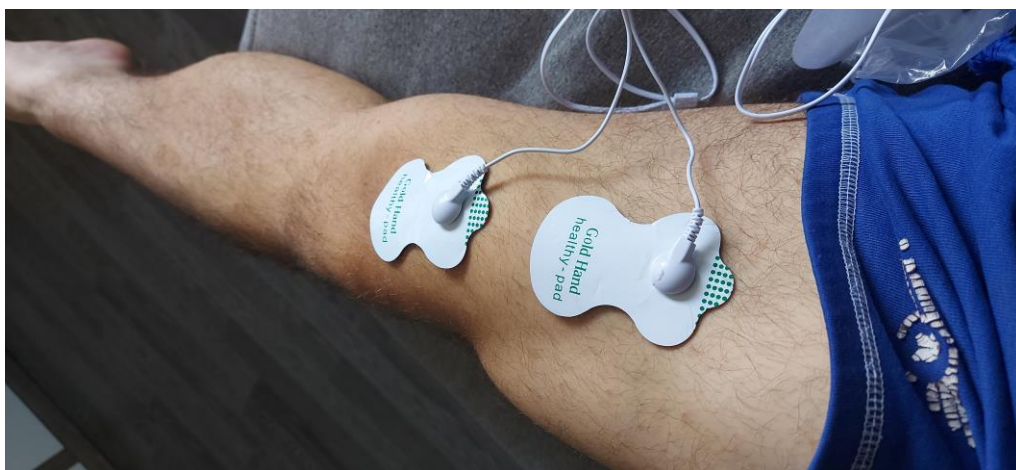Faza II (faza 0-2 tjedna) ili raspon 14-24 po LEFS- u. Ciljevi su ove faze smanjenje boli i otekline; povećanje ROM-a (izuzetno važno vratiti punu ekstenziju); zadržavanje fleksibilnosti mišića stražnje strane natkoljenice; postepeno aktiviranje kvadricepsa; ponovna edukacija balansa i propriocepcije te održavanje opće kondicije.

<ul style="list-style-type: none"> • Kineziterapija 	<ul style="list-style-type: none"> ○ ROM i fleksibilnost: „hell slides“; „wall slides“; „hell stretch“ (kada je koljeno savijeno je za m. soleus, a kada je ispruženo je za m. gastrocnemius); „hamstrings stretch“; „hell props“ i „prone hang exercise“ ○ Mišićna snaga: izometričke (statičke) vježbe za natkoljenu muskulaturu; „co-contraction“ vježbe (istovremeno se aktiviraju prednja i stražnja skupina mišića natkoljenice (tiskamo petu prema sebi, ali i tiskamo koljeno dolje); „sit to stand“; „mini wall squat“ (do 30 stupnjeva), „calf raises“; „ankle pumping“ i antigravitacijske vježbe za jačanje mišića zgloba kuka ○ Propriocepcija: „single leg stance“ i vježbe s balansnom daskom (ali uz pomoć osiguranja (stolica, zida, ljestvi)
<ul style="list-style-type: none"> • Pasivno razgibavanje 	<ul style="list-style-type: none"> ○ Kinetek (u prvoj fazi do 90° fleksije i 0° ekstenzije)
<ul style="list-style-type: none"> • Mobilizacija patele 	<ul style="list-style-type: none"> ○ Ako patela nije u mogućnosti pokretati se u svim smjerovima tada nije moguće koljeno saviti ni ispružiti
<ul style="list-style-type: none"> • Hod s 2 podlaktatne štake 	<ul style="list-style-type: none"> ○ Opterećenje operirane noge 20-30 kilograma
<ul style="list-style-type: none"> • Elektrostimulacija 	<ul style="list-style-type: none"> ○ Elektrogimnastika m. quadriceps femoris
<ul style="list-style-type: none"> • Vježbanja u vodi 	<ul style="list-style-type: none"> ○ Plivanje ili hidrogimnastika
<ul style="list-style-type: none"> • Krioterapija 	<ul style="list-style-type: none"> ○ Analgezija i smanjenje otekline

Tablica 6.3.1. Faza I



Slika 6.3.2. Prikaz "co-contraction" i "sit to stand" vježba (Osobna arhiva)

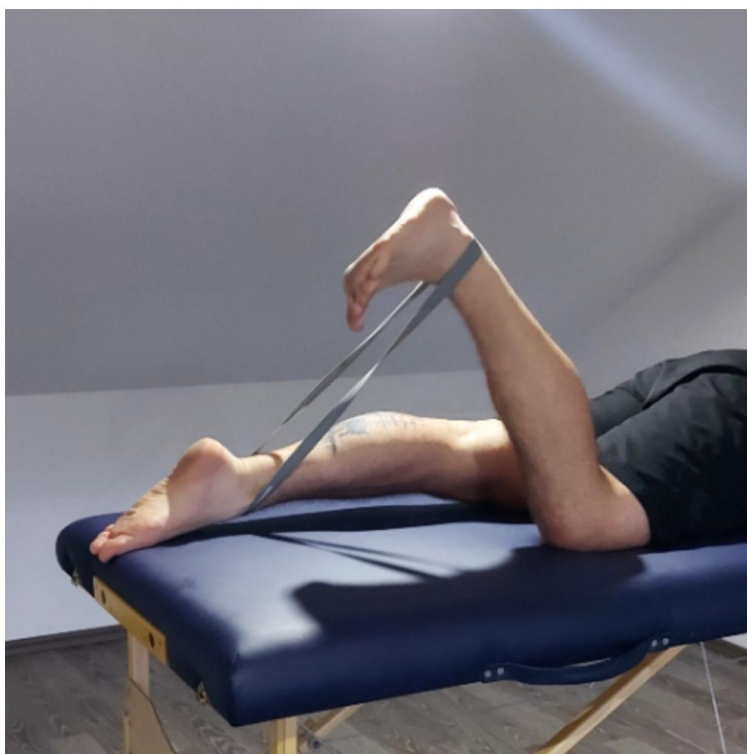


Slika 6.3.3. Prikaz Prikaz elektrostimulacije kvadricepsa (Osobna arhiva)

Faza II (3-6 tjedna) ili raspon 32-50 po LEFS-u; ciljevi su ove faze: postizanje gotovo punog ROM-a u koljenu; povećanje fleksibilnosti u ostalim zglobovima; nastavak jačanja mišića nogu; izvođenje vježbi jačanja i na zdravoj nozi (dokumentirani je gubitak snage u zdravoj nozi); normaliziranje hoda te povećanje opće kondicije.

<ul style="list-style-type: none"> • Kineziterapija 	<ul style="list-style-type: none"> ○ Rom i fleksibilnost: <i>asistirana fleksija koljena; asistirano istezanje kvadricepsa u ležećem ili stojećem položaju; patelarna ili tibiofemoralna mobilizacija</i> ○ Mišićna snaga: <i>„sit to stand (sa stimulacijom); „leg press“ spravu (manja težina); „wall squats“ (45° - 60°); „step - ups“ (naprijed i lateralno, pripaziti da budu spori i kontrolirani pokreti, ali i pripaziti na kuk i dorzifleksiju stopala prilikom izvođenja); vježbe jačanja s utezima oko gležnja (u svim smjerovima) i izometričke vježbe za hamstringse na lopti</i> ○ Propriocepcija: <i>vježbe na pjenastom valjku (na kojemu stojimo i držimo balans u smjerovima naprijed/natrag); obično stajanje (s otvorenim i zatvorenim očima te progresija na mini trampolinu) i sve ostale vježbe na balansnoj dasci</i>
<ul style="list-style-type: none"> • Trening na sobnom biciklu + elektrostimulacija 	
<ul style="list-style-type: none"> • Postepni prelazak na 1 štaku i na hod bez štaka 	
<ul style="list-style-type: none"> • Postići puni ROM u koljenu 	<ul style="list-style-type: none"> ○ <i>Aktivne kretnje 0°-135°, a pasivne 0°-160° („mrtvi mišićni prostor“)</i>

Tablica 6.3.2. Faza II



Slika 6.3.4. Prikaz vježbe za stražnju stranu natkoljenice pomoću trake (Osobna arhiva)

Faza III (6-9 tjedna) ili raspon 45-59 po LEFS- u. Ciljevi su: postizanje punoga ROM-a u koljenu, bez bolova; funkcionalna snaga kvadricepsa; započeti s izokinetičkim jačanjem kvadricepsa; nastaviti s jačanjem mišića donjih ekstremiteta; progresija u vježbama propriocepcije i opće kondicije.

<ul style="list-style-type: none"> • Kineziterapija 	<ul style="list-style-type: none"> ○ Mišićna snaga: „step ups“ (u svim smjerovima); hodanje s otporom; puni „wall squat“ (90°); „bridging“ (progresija sa fleksijom koljena) i aktivni „hamstrings curls“ ○ Propriocepcija: nastavljamo sa vježbama iz prethodne faze, a dodajemo sve ostale vježbe na balansnoj lopti. ○ Opća kondicija: bicikliranje i plivanje
<ul style="list-style-type: none"> • Intenzivniji trening na sobnom biciklu 	<ul style="list-style-type: none"> ○ Veće opterećenje i duže trajanje
<ul style="list-style-type: none"> • Hidrogimnastika 	<ul style="list-style-type: none"> ○ Trčanje, skokovi, doskoci (u dubokoj vodi)
<ul style="list-style-type: none"> • Trčanje 	<ul style="list-style-type: none"> ○ 2 puta po 10 min (početan intenzitet)

Tablica 6.3.3. Faza III

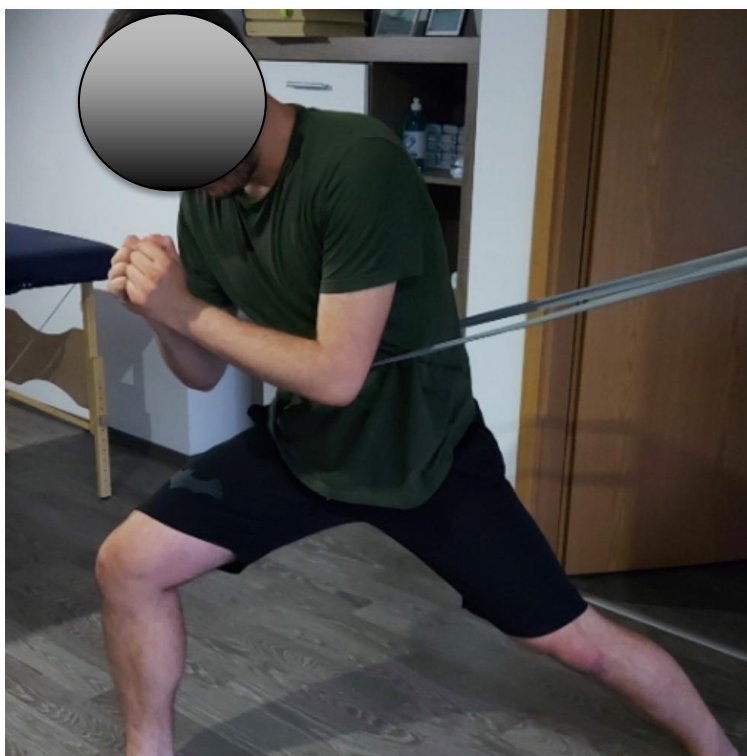

Slika 6.3.5. Prikaz "step up" vježbe (Osobna arhiva)

Faza IV (9-12 tjedna) ili raspon 55-66 po LEFS- u. Ciljevi: nastaviti s vježbama fleksibilnosti; progresija u jakosti kvadricepsa; nastaviti s izvođenjem svih vježbi za kvadriceps/hamstrings; progresija u proprioceptiji te sportska specifičnost u vježbama opće kondicije.

<ul style="list-style-type: none"> • Kineziterapija 	<ul style="list-style-type: none"> ○ Mišićna snaga: „static lunge“ (progresija u dinamički); „step up“ (prema otraga); „chair walking“ i razne vježbe hodanja ili iskoraka pomoću „Bungee“ trake (elastična / gumena traka koja pruža otpor pojedincu) ○ Proprioceptija: nastavljamo sa svim vježbama na balansnim podlogama, ali polako prelazimo s 2 noge na samo jednu
<ul style="list-style-type: none"> • Vježbe skočnosti 	<ul style="list-style-type: none"> ○ Trampolin
<ul style="list-style-type: none"> • Vježbe koordinacije 	<ul style="list-style-type: none"> ○ U pijesku

Tablica 6.3.4. Faza IV

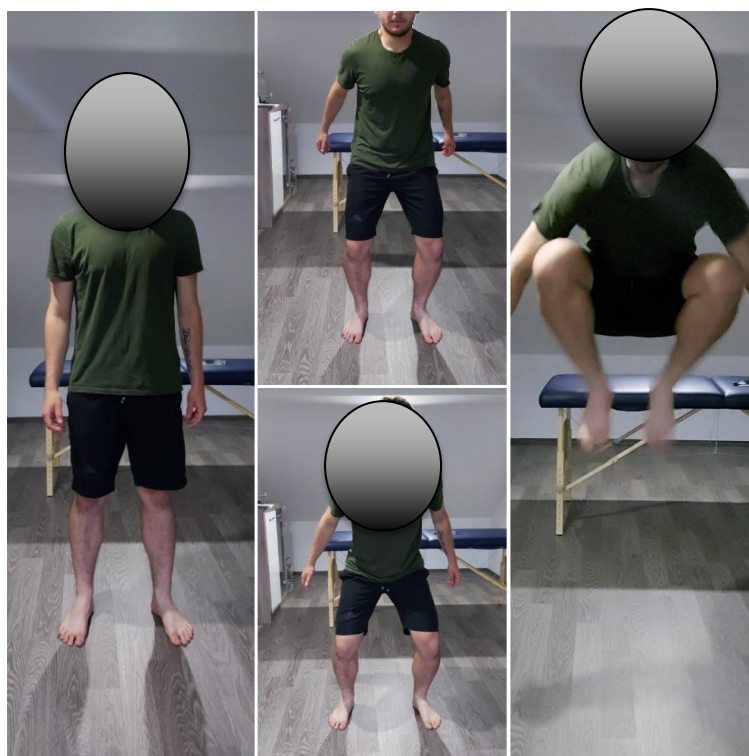

Slika 6.3.6. Prikaz vježbe sa "Bungee" trakom (Osobna arhiva)

Faza V (12-16 tjedna) ili raspon 55-66 po LEFS-u. Ciljevi su ove faze nastaviti s vježbama fleksibilnosti; nastaviti s jačanjem mišića; specifično sportsko jačanje kvadricepsa i hamstringsa; specifični sportski proprioceptivni trening te specifični sportski trening opće kondicije.

<ul style="list-style-type: none"> • Kineziterapija 	<ul style="list-style-type: none"> ○ <i>Nastavljamo sa svim vježbama iz prethodnih faza</i> ○ Agilnost: „truck jumps“; „skipping“ i „side step-overs“ ○ Propriocepcija: stajanje na jednoj nozi uz aktivnost ostalih dijelova tijela (drugom nogom idemo u stran i gornjim dijelom tijela pratimo suprotnu nogu) ○ Opća kondicija: bicikliranje i trčanje
<ul style="list-style-type: none"> • Vježbe trčanja po neravnim podlogama i nagibima 	

Tablica 6.3.5. Faza V



Slika 6.3.7. Prikaz “truck jump” vježbe (Osobna arhiva)

Faza VI (16-20 tjedna) ili raspon 71-76 po LEFS- u. Ciljevi su ove faze progresija mišićne snage; propioceptivni trening i sportske specifičnosti u smislu kondicije. Za održavanje i jačanje mišićne snage i izdržljivosti nastavljamo sa svim vježbama, ali prelazimo na samo jednu nogu tijekom izvođenja vježbi.

<ul style="list-style-type: none"> • Kineziterapija 	<ul style="list-style-type: none"> ○ Mišićna snaga: nastavljamo s vježbama ○ Pliometrija: „ladder drills“ (razni smjerovi kretanja); „shuttle“; „box hops“ (bez ili sa istrčajem); vertikalni skokovi po nozi; doskoci i trčanje / skaknje s otporom („Bungee“ traka) ○ Propriocepcija: nastavljamo sa vježbama, a dodajemo skokove prema naprijed ili lateralno (zadržati balans prilikom doskoka oko 5 sekunda) i razne vježbe gdje dolazi održavanje balansa ○ Opća kondicija: trčanje (neravne površine; promjena smjerova; naglo ubrzanje / usporavanje...), bicikliranje
<ul style="list-style-type: none"> • Započeti sa specijaliziranim sportskim treningom 	

Tablica 6.3.6. Faza VI

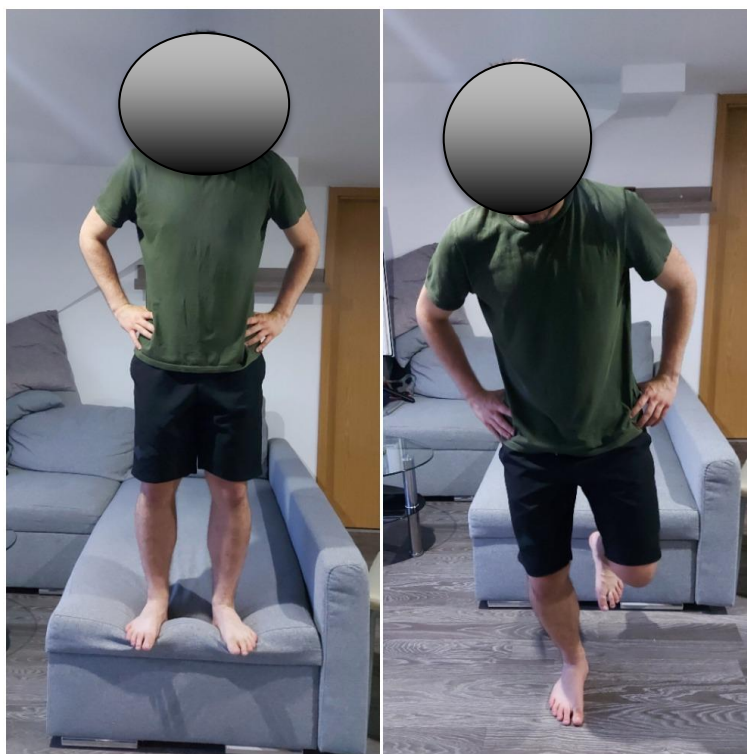

Slika 6.3.8. Prikaz “ladder drill” i “box hops” vježba (Osobna arhiva)

Faza VII (20-24 tjedna) ili raspon 61-76 po LEFS- u. Ciljevi: postizanje adekvatne kondicije; jakost; stabilnost; simetričnost i agilnost neuromuskularnog sustava.

<ul style="list-style-type: none"> • Kineziterapija 	<ul style="list-style-type: none"> ○ Pliometrija i agilnost: “single leg drop jump”; “carioca running”; skakanje po 2 ili 1 nozi (s kontrolom); skokovi u stranu / daljinu, skokovi s jednom nogom (u daljinu, visninu, stranu...) i maksimalno skakanje po jednoj nozi kroz 10 sekundi
<ul style="list-style-type: none"> • Započeti sa kontaktnim ili grupnim sportskim aktivnostima 	
<ul style="list-style-type: none"> • Povratak sportu, ali minimalnim rizikom ponovne ozljede 	

Tablica 6.3.7. Faza VII



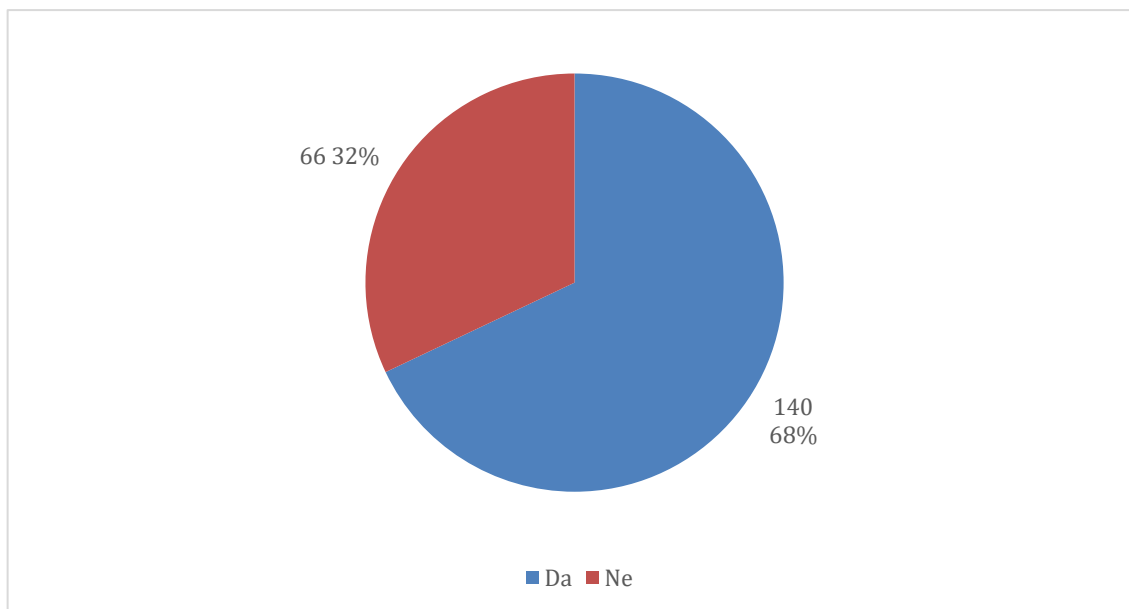
Slika 6.3.9. Prikaz “single leg drop jump” vježbe (Osobna arhiva)

Vježbanje nakon rupture i rekonstrukcije LCA efektivan je i neizostavan dio u rehabilitacijskom programu. Po nekim autorima se navodi da svaki četvrti bolesnik pretrpi sekundarnu rupturu LCA u razmaku od 10 godina od prve ozljede. Incidencija od druge rupture LCA veća je kod osoba koje se vrate sportu unutar dvije godine. Da bi se osoba slobodno mogla vratiti sportskim aktivnostima, potrebno je ispuniti određene kriterije: mišići prednje i stražnje strane natkoljenice na 80% od suprotne noge; puni ROM; nema otekline; dobra stabilnost i mogućnost završetka programa trčanja [10]. Dokazani je deficit u mišićnoj snazi; balansu; osjetu te korištenju sile od 6 mjeseci do dvije godine nakon rekonstrukcije [14].

7. Informiranost populacije o ozljedama LCA u Varaždinskoj županiji

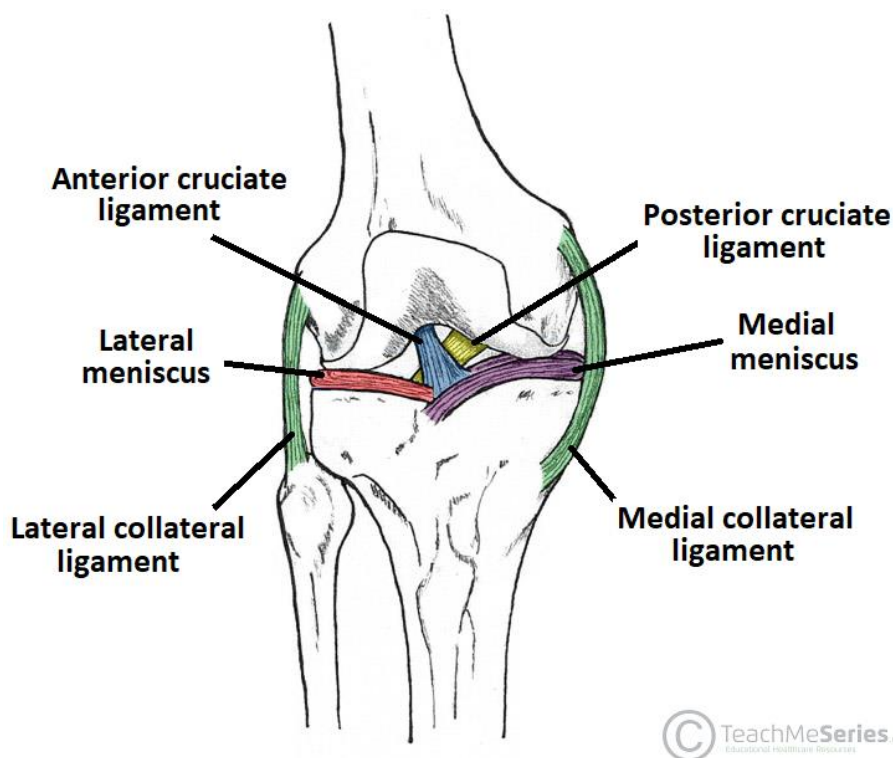
Anketa je provedena putem interneta, a sudjelovale su osobe s prebivalištem na području Varaždinske županije te starije od 16 godina. Ispunjavanje ankete je bilo anonimno i dobrovoljno. Za potrebe ovog istraživanja konstruiran je anketni upitnik „*Informiranost populacije o ozljedama prednjeg križnog ligamenta u Varaždinskoj županiji*“, koji je prikazan u prilogu 1. Anketa je bila dostupna od 6. do 13. travnja 2021. godine; sadržavala je ukupno 24 pitanja te joj je pristupilo 206 sudionika. Cilj ankete bio je utvrditi informiranost opće populacije Varaždinske županije (ne samo medicinske struke i smjerova) o ozljedama LCA.

57,3 % ispitanika (118) bilo je ženskoga spola, a 42,7 % (88) muškoga spola. S obzirom na dob, glavnina ispitanika u dobi je između 16 i 22 godine (46,6 % ili 96 ispitanika); 31,1 % ili 64 ispitanika u dobi 23-29 godina; 13,1 % ili 27 ispitanika u dobi 30-44 godina; 7,8 % ili 16 ispitanika u dobi 45-59 godina te 1,5 % ili tri ispitanika u dobi od 60 i više godina. Od ukupnog broja sudionika, njih 62,6 % (129) nije medicinske struke ili srodnih zanimanja, dok se 37,4 % (77) ispitanika izjašnjava da je medicinske struke ili smjera.



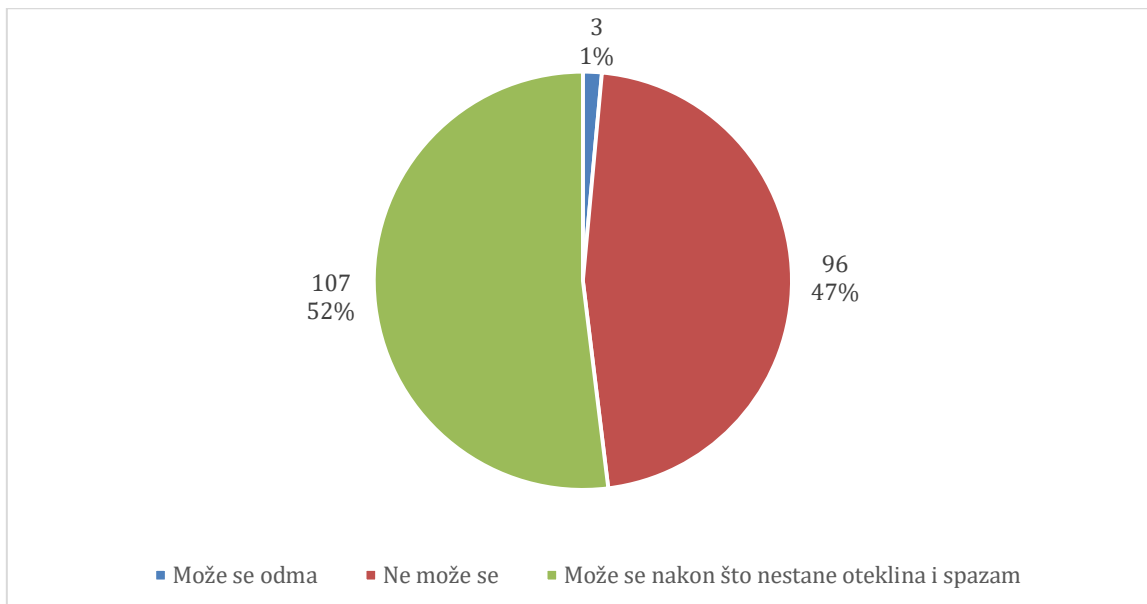
Graf 8.1. Poznajete li osobu koja je imala ozljedu prednjeg križnog ligamenta?

Ozljedu LCA je imalo 9,7 % (20) ispitanika, a 90,3 % (186) ispitanika nije doživjelo tu povredu. 84 % (173) ispitanika misli da ozljeda LCA može nastati iz više mehanizama ozljede, dok njih 16 % (33) misli da je ozljeda LCA uzrokovana isključivo udarcem ili kakvom silom.

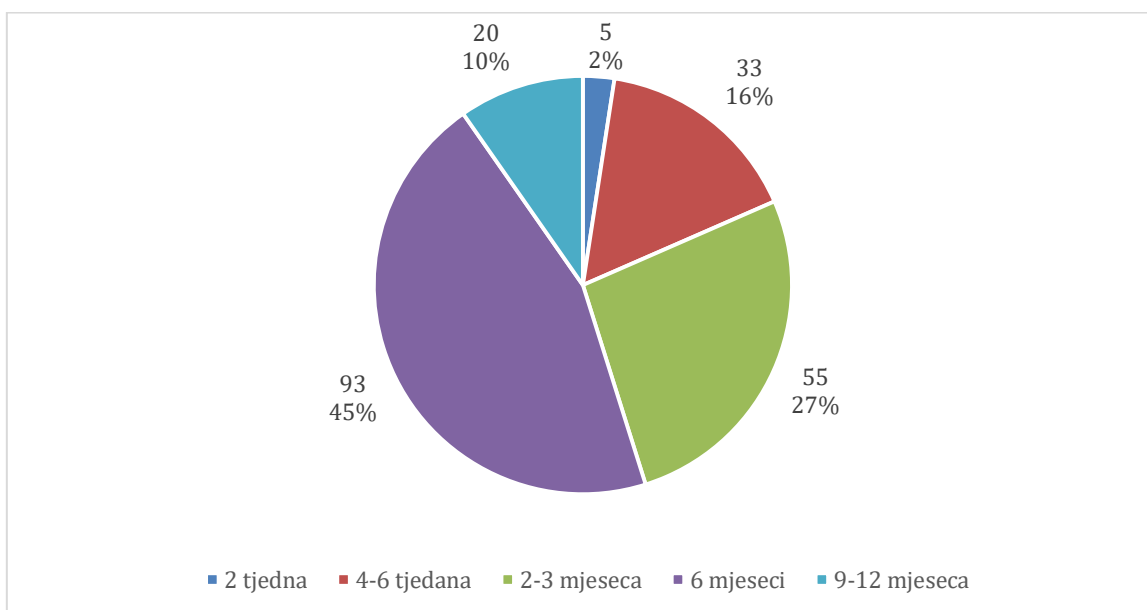


Slika 8.1. Prikaz mekih struktura u koljenu

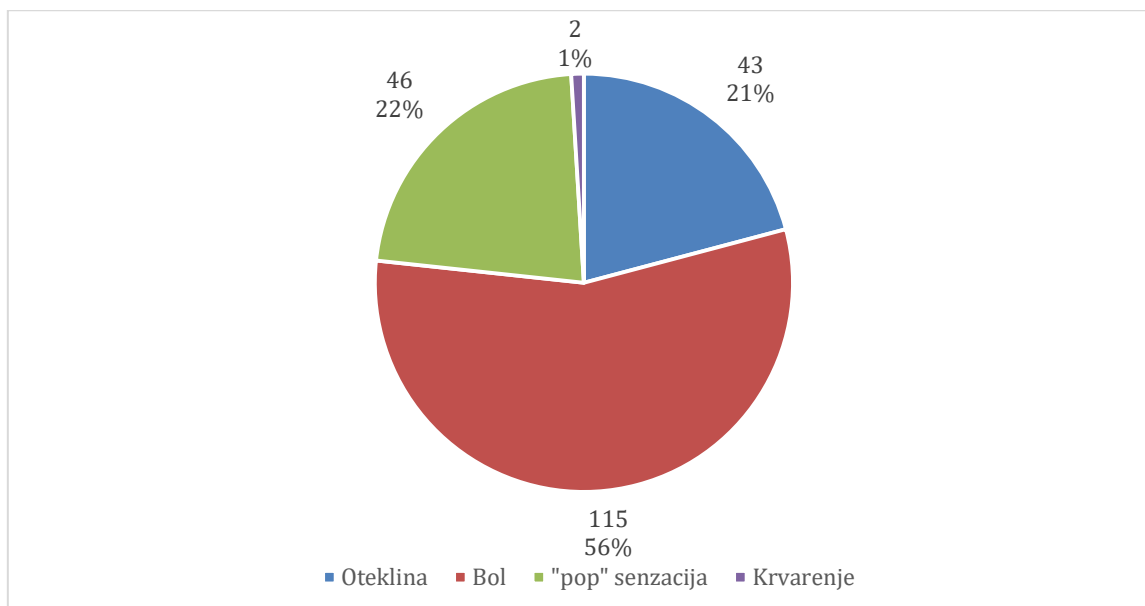
U sljedećem je pitanju trebalo prepoznati kojom je bojom označen LCA na slici (slika 8.1.): 4,4 % (9) ispitanika smatra da crvenom bojom,; 8,3 % (17) ispitanika odgovorilo je da zelenom bojom; 65,5 % (135) sudionika – plavom bojom; 6,3 % (13) sudionika – žutom bojom te 15,5 % (32) sudionika odgovorilo je da ljubičastom bojom. Nadalje, ispitanici su se trebali izjasniti misle li da je LCA najčešća ozljeda ligamenata u koljenu, a rezultati prikazuju da je 72,3 % (149) ispitanika odgovorilo potvrdno (da), dok 27,7 % (57) ispitanika smatra da to nije najčešća ozljeda. Za 90,8 % (187) sudionika LCA predstavlja ozbiljno stanje, dok 9,2% (19) sudionika smatra da to nije ozbiljno stanje. Posebno je zanimljivo bilo pitanje o učestalosti ozljede po spolovima jer razna svjetska istraživanja ukazuju na drugačije ishode, nego li su mišljenja sudionika ove ankete. 92,7 % (191) ispitanika smatra da je veća učestalost ove ozljede kod muškaraca, dok tek njih 7,3% (15) smatra da je ozljeda češća kod žena.



Graf 8.2. Po Vašem mišljenju, može li se normalno hodati kod ozljede prednjeg križnog ligamenta?

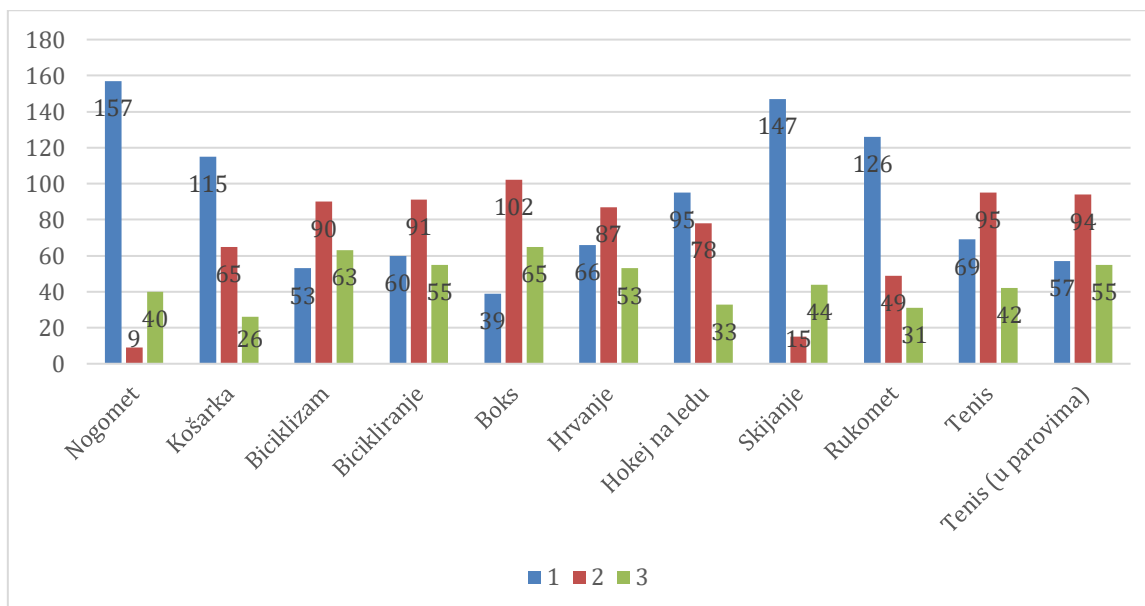


Graf 8.3. Po Vašem mišljenju, koliko traje prosječni oporavak nakon ozljede prednjeg križnog ligamenta?



Graf 8.4. Po Vašem mišljenju, koji je prvi znak kod prisutnosti ozljede prednjeg križnog ligamenta?

Na pitanje postoje li specijalni testovi koje provodi fizioterapeut za utvrđivanje ozljede LCA, 69,4 % (143) ispitanika odgovorilo je da postoje; 27,7 % (57) njih da ne znaju te 2,9 % (6) da ne postoje. Nadalje, prema rezultatima 16,5 % (34) ispitanika smatra da je ova ozljeda prisutna isključivo kod sportaša, dok je 83,5 % (172) odgovorilo da ozljeda nije prisutna isključivo kod sportaša. 97,6 % (201) sudionika ankete smatra da se ozljeda može ponoviti i nakon izvođenja operacije, dok 3,4 % (5) sudionika smatra da se nakon operacije ne može ponoviti ozljeda LCA. Zatim, 46,1 % (95) ispitanika smatra da se ozljeda može izliječiti bez operacije, a 53,9 % (111) ispitanika smatra da se ozljeda ne može izliječiti bez operacije. 59,2 % (122) sudionika smatra da se pojedinac ne može vratiti sportu bez operacije, dok suprotno, da se pojedinac može vratiti sportu bez operacije, smatra njih 40,8 % (84). Na pitanje znaju li što je „zlokobni“ trijas, 73,8 % (152) sudionika odgovorilo je da ne zna što je to, a 26,2 % (54) sudionika odgovorilo je da zna što označava taj pojam. 98,1 % (202) ispitanika misli da u koljenu mogu biti oštećene i druge strukture, dok njih 1,9 % (4) misli da u koljenu ne mogu biti oštećene i druge strukture. 73,8 % (152) ispitanika smatra da postoji prevencija ozljede LCA, a 26,2 % (54) ispitanika smatra da ne postoji prevencija. Na pitanje postoji li povećana mogućnost stvaranja osteoartritisa zbog ozljede LCA, 77,2 % (159) ispitanika odgovorilo je potvrdno, dok 22,8 % (47) ispitanika smatra da ne postoji ta mogućnost.



Graf 8.5. Po Vašem mišljenju, koji navedeni sportovi imaju veće ili manje rizike od ozljede prednjeg križnog ligamenta? (1 – veći rizik, 2 – manji rizik, 3 – najmanji rizik)

Zadnje je pitanje glasilo: “Po Vašem mišljenju, može li se ozljeda izliječiti bez pomoći fizioterapeuta?” 87,4 % (180) ispitanika odgovorilo je da može, dok je njih 12,6 % (26) odgovorilo da ne može.

Jedna je od specifičnosti ovoga istraživanja da osobe koje su prošle rehabilitaciju ozljede LCA, pokazuju vrlo dobro znanje i opću informiranost o LCA kao i o njegovom liječenju. Na kraju, zaključujemo da osobe medicinskoga obrazovanja i struke posjeduju znatno veće znanje o anatomiji, biomehanici, mehanizmu ozljeda te liječenju ruptur LCA.

8. Zaključak

Ruptura prednjeg križnog ligamenta ozbiljno je stanje, a rehabilitacija zahtijeva stručnost, iskustvo te puno vremena i posvećenosti samog fizioterapeuta. Od njega se zahtijeva znanje iz područja anatomije i fiziologije koljenskoga zgloba; fizioterapijskih vještina; fizikalne terapije; specijalnih tema te znanje o protokolima za vrijeme rehabilitacije. Izuzetno je važna brza dijagnoza ozljede LCA i drugih povezanih ozljeda u koljenskome zglobu. Također, neizostavan je dio primjerena komunikacija medicinskoga tima unutar ustanove u kojoj se vrši rehabilitacija pojedinca. Plan provođenja rehabilitacije mora biti individualiziran i posebno prilagođen svakoj osobi jer se svaka rehabilitacija razlikuje i ovisi o specifičnim faktorima. Ciljevi su nas, fizioterapeuta da pacijenta zajedno vratimo u svakodnevni život u kojem će moći obavljati uobičajene radnje; odlaziti na posao i primjereno ga obavljati, te mu vratiti narušeno psihofizičko i socijalno stanje. Veća je mogućnost da će se kratkoročni i dugoročni ciljevi ispuniti ako je pacijent motiviran. Ovdje mi kao fizioterapeuti obavljamo ključnu ulogu: kako bismo ga uspješno motivirali, nužno je da bolesnik ne sumnja u našu stručnost i kompetentnost te da zadobijemo njegovo povjerenje.

9. Literatura

- [1] M. Pećina: Sportska medicina, Medicinska naklada, Zagreb, 2019.
- [2] K. Rotim i suradnici: Anatomija, Zdravstveno Veleučilište, Zagreb, 2017.
- [3] W. Platzer: Priručni anatomski atlas, Medicinska naklada, Zagreb, 2011.
- [4] A. Šercer i suradnici: Medicinska enciklopedija, Jugoslavenski leksikografski zavod, Zagreb, 1969.
- [5] J. F. Abulhasan i M. J. Grey: Anatomy and Physiology of Knee Stability, 2017. (pristupano dana: 6. studenoga 2020. na: <https://www.mdpi.com/2411-5142/2/4/34>)
- [6] M. Pećina: Ortopedija, Naklada Ljevak, Zagreb, 2004.
- [7] R. Putz, R. Pabst: Sobotta: Atlas anatomije čovjeka, Naklada Slap, Jastrebarsko, 2000.
- [8] N. Palastanga i R. Soames: Anatomy and Human Movement, Churchill Livingstone, New York, 2012.
- [9] V. L. A. Duthon, S. Abrassart, C. Barea, J. Fasel, D. Fritschy i J. Menetrey: Anatomy of the anterior cruciate ligament, Knee surgery; Sports traumatology; Arthroscopy, 2006., vol. 14, (pristupano dana 7. prosinca 2020. na: <https://archive-ouverte.unige.ch/unige:36675>)
- [10] D. Johnson: ACL Made Simple, Springer, New York, 2004.
- [11] P. Hattam, A. Smeatham: Special tests in musculoskeletal examination, Churchill Livingstone, New York, 2010.
- [12] I. Klaić, L. Jakuš: Fizioterapijska procjena, Zdravstvene veleučilište Zagreb, Zagreb, 2017.
- [13] L. Peterson, P. Renström: Sports injuries: Prevention, Treatment and Rehabilitation, CRC Press, London, 2016.
- [14] D. Kaya, B. Yosmoaglu i M. Nedim Doral: Proprioception in orthopedics, Sports Medicine and Rehabilitation, Springer, 2018.

Popis slika

Slika 2.1.1 Prikaz koljenog zgloba; presjek (K. Rotim i suradnici Anatomija, Zdravstveno Veleučilište, Zagreb, 2017.)

Slika 2.1.2 Prikaz koljenog zgloba u ekstenziji i fleksiji (K. Rotim i suradnici Anatomija, Zdravstveno Veleučilište, Zagreb, 2017.)

Slika 2.1.3 Prikaz koljenskog zgloba s prednje i stražnje strane (The visible Body 3D, aplikacija za učenje)

Slika 2.1.4 Prikaz ligamenata koljenskog zgloba s prednje i stražnje strane (The Visible Body 3D, aplikacija za učenje)

Slika 2.1.5 Prikaz mišića s funkcijom na koljeni zglob (The Visible Body 3D, aplikacija za učenje)

Slika 2.3.1. Prikaz prosječnih veličina LCA (V.L.A. Duthon: Anatomy of the anterior cruciate ligament, Knee surgery; Sports traumatology; Arthroscopy)

Slika 2.3.2. Prikaz LCA kod ekstenzije i fleksije od 110° (V.L.A. Duthon: Anatomy of the anterior cruciate ligament, Knee surgery; Sports traumatology; Arthroscopy)

Slika 4.1. Prikaz valgus testa (P. Hattam, A. Smeatham: Special tests in musculoskeleta examination)

Slika 4.2. Prikaz varus testa (P. Hattam, A. Smeatham: Special tests in musculoskeleta examination)

Slika 4.3. Prikaz Lachamonovog testa (P. Hattam, A. Smeatham: Special tests in musculoskeleta examination)

Slika 4.4. Prikaz anterior drawer testa (P. Hattam, A. Smeatham: Special tests in musculoskeleta examination)

Slika 4.5. Prikaz pivot shift testa (P. Hattam, A. Smeatham: Special tests in musculoskeleta examination)

Slika 4.6. Prikaz reverse pivot shift testa (P. Hattam, A. Smeatham: Special tests in musculoskeleta examination)

Slika 4.7. Prikaz Apley's testa (P. Hattam, A. Smeatham: Special tests in musculoskeleta examination)

Slika 4.8. Prikaz McMurray testa (P. Hattam, A. Smeatham: Special tests in musculoskeleta examination)

Slika 5.1. Prikaz uvida u normalno stanje i patologije LCA putem artroskopije (Internet)

Slika 6.2.1. Prikaz statičkih vježbi; "hell raises" i "hell strech" vježba (Osobna arhiva)

Slika 6.2.2. Prikaz "prone hamstring curl"; "terminal knee extansion" i "prone quad stretch" (Osobna arhiva)

- Slika 6.2.3. Prikaz “straight leg raise” i antigravitacijskih vježba (Osobna arhiva)
- Slika 6.2.4. Prikaz “single deadlift”; “step up” i “plank” vježba (Osobna arhiva)
- Slika 6.2.5. Prikaz “T-test” i “box drill” testa (Osobna arhiva)
- Slika 6.3.1. Prikaz “prone hang” i “wall slides” vježba (Osobna arhiva)
- Slika 6.3.2. Prikaz “co-contraction” i “sit to stand” vježba (Osobna arhiva)
- Slika 6.3.3. Prikaz Prikaz eletrostimulacije kvadricepsa (Osobna arhiva)
- Slika 6.3.4. Prikaz vježbe za stražnju stranu natkoljenice pomoću trake (Osobna arhiva)
- Slika 6.3.5. Prikaz “step up” vježbe (Osobna arhiva)
- Slika 6.3.6. Prikaz vježbe sa “Bungee” trakom (Osobna arhiva)
- Slika 6.3.7. Prikaz “truck jump” vježbe (Osobna arhiva)
- Slika 6.3.8. Prikaz “ladder drill” i “box hops” vježba (Osobna arhiva)
- Slika 6.3.9. Prikaz “single leg drop jumb” vježbe (Osobna arhiva)

Popis tablica

Tablica 2.2.1. Prikaz stabilizatora u koljenom zglobu (Osobna arhiva)

Tablica 6.3.1. Faza I (Osobna arhiva)

Tablica 6.3.2. Faza II (Osobna arhiva)

Tablica 6.3.3. Faza III (Osobna arhiva)

Tablica 6.3.4. Faza IV (Osobna arhiva)

Tablica 6.3.5. Faza V (Osobna arhiva)

Tablica 6.3.6. Faza VI (Osobna arhiva)

Tablica 6.3.7. Faza VII (Osobna arhiva)

Prilozi

Prilog 1.

Informiranost populacije o ozljedama prednjeg križnog ligamenta u Varaždinskoj županiji

Poštovani, pred Vama se nalazi anketa koja se provodi u svrhu pisanja završnog rada na temu "Fizioterapija kod rupture prednjeg križnog ligamenta" na Sveučilištu Sjever u Varaždinu. Istraživanje je u potpunosti anonimno i dobrovoljno. Podaci prikupljeni ovim upitnikom koristiti će se isključivo u svrhu izrade završnog rada. U istraživanju mogu sudjelovati stariji od 16 godina i sa prebivalištem u Varaždinskoj županiji. Unaprijed se zahvaljujem na Vašem vremenu.

David Crnčec, student studija Fizioterapija, Sveučilišni centar Varaždin

Spol? *

- a) Muško
- b) Žensko

Starosna dob? *

- a) 16-22
- b) 23-29
- c) 30-44
- d) 45-59
- e) 60 i više

Imate li obrazovanje iz medicinskog smjera? *

- a) Da
- b) Ne

Poznajete li osobu koja je imala ozljedu prednjeg križnog ligamenta? *

- a) Da
- b) Ne

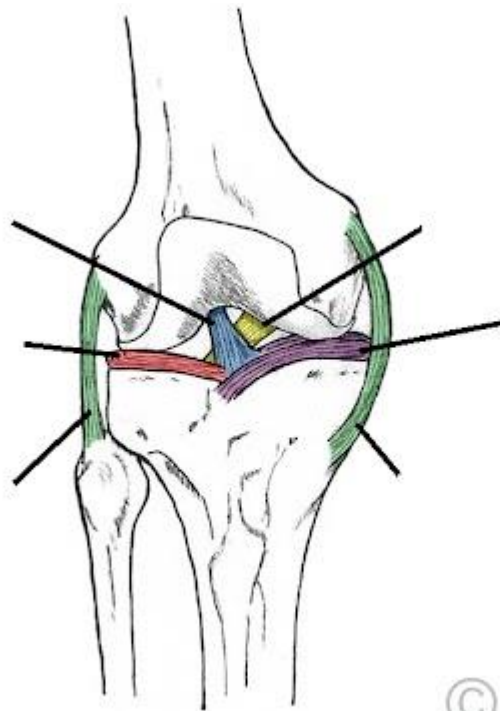
Jeste li Vi imali ozljedu prednjeg križnog ligamenta? *

- a) Da
- b) Ne

Po Vašem mišljenju, postoji li više mehanizama ozljede ili je isključivo uzrok ozljede udarac, tj.sila? *

- a) Više mehanizama
- b) Isključivo udarac, tj.sila

Po Vašem mišljenju, koja boja prikazuje prednji križni ligament? *



© TeachMeSeries...

- a) Crvena
- b) Zelena
- c) Plava
- d) Žuta
- e) Ljubičasta

Po Vašem mišljenju, je li ozljeda prednjeg križnog ligamenta najčešća ozljeda ligamenata u koljenu? *

- a) Da
- b) Ne

Je li ozljeda prednjeg križnog ligamenta ozbiljno stanje? *

- a) Da
- b) Ne

Po Vašem mišljenju, je li veći broj bolesnika s tom ozljedom muškog ili ženskog spola? *

- a) Muškog
- b) Ženskog

Po Vašem mišljenju, može li se normalno hodati kod ozljede prednjeg križnog ligamenta? *

- a) Može se odma
- b) Može se nakon što nestane oteklina i spazam
- c) Ne može se

Po Vašem mišljenju, koliko traje prosječni oporavak nakon ozljede prednjeg križnog ligamenta? *

- a) 2 tj
- b) 4-6 tj
- c) 2-3 mj
- d) 6 mj
- e) 9-12 mj

Po Vašem mišljenju, koji je prvi znak kod prisutnosti ozljede prednjeg križnog ligamenta? *

- a) "pop" senzacija
- b) Oteklina
- c) Bol
- d) Krvarenje

Po Vašem mišljenju, postoje li specijalni testovi koje fizioterapeut može provesti kod dijagnosticiranja ozljede prednjeg križnog ligamenta? *

- a) Postoje
- b) Ne postoje
- c) Ne znam

Po Vašem mišljenju, je li ozljeda prednjeg križnog ligamenta isključivo prisutna kod sportaša? *

- a) Da
- b) Ne

Po Vašem mišljenju, može li se ponoviti ozljeda nakon operacije? *

- a) Da
- b) Ne

Po Vašem mišljenju, može li se ozljeda izliječiti bez operacije? *

- a) Da
- b) Ne

Po Vašem mišljenju, može li se bolesnik vratiti sportu bez provedene operacije? *

- a) Da
- b) Ne

Znate li što je to "zlokobni trijas"? *

- a) Da
- b) Ne

Po Vašem mišljenju, mogu li uz ozljedu biti oštećene i druge strukture u koljenu? *

- a) Da
- b) Ne

Po Vašem mišljenju, postoji li prevencija ozljede prednjeg križnog ligamenta? *

- a) Da
- b) Ne

**Po Vašem mišljenju, povećava li takva ozljeda mogućnost stvaranja osteoartritisa?
(Osteoartritis predstavlja kroničnu, progresivnu degenerativnu bolest zglobova kojoj je osnovni uzrok propadanje zglobne hrskavice) ***

- a) Da
- b) Ne

Po Vašem mišljenju, koji navedeni sportovi imaju veće ili manje rizike od ozljede prednjeg križnog ligamenta? (1- veći rizik, 2- manji rizik, 3- najmanji rizik) *

1

2

3

Nogomet
Košarka
Biciklizam
Boks
Bicikliranje
Hrvanje
Hokej na ledu
Skijanje
Rukomet
Tenis
Tenis (u parovima)
Nogomet
Košarka
Biciklizam
Boks
Bicikliranje
Hrvanje
Hokej na ledu
Skijanje
Rukomet
Tenis
Tenis (u parovima)

Po Vašem mišljenju, može li se ozljeda izliječiti bez pomoći fizioterapeuta? *

- a) Da
- b) Ne



**IZJAVA O AUTORSTVU
I
SUGLASNOST ZA JAVNU OBJAVU**

Završni/diplomski rad isključivo je autorско djelo studenta koji je isti izradio te student odgovara za istinitost, izvornost i ispravnost teksta rada. U radu se ne smiju koristiti dijelovi tuđih radova (knjiga, članaka, doktorskih disertacija, magistarskih radova, izvora s interneta, i drugih izvora) bez navođenja izvora i autora navedenih radova. Svi dijelovi tuđih radova moraju biti pravilno navedeni i citirani. Dijelovi tuđih radova koji nisu pravilno citirani, smatraju se plagijatom, odnosno nezakonitim privlačenjem tuđeg znanstvenog ili stručnoga rada. Sukladno navedenom studenti su dužni potpisati izjavu o autorstvu rada.

Ja, David Crnčec (ime i prezime) pod punom moralnom, materijalnom i kaznenom odgovornošću, izjavljujem da sam isključivi autor/ica završnog/diplomskog (obrisati nepotrebno) rada pod naslovom "Ficleracija kod nptara srednjeg kolnog ligamenta" (upisati naslov) te da u navedenom radu nisu na nedozvoljeni način (bez pravilnog citiranja) korišteni dijelovi tuđih radova.

Student/ica:

David Crnčec



(vlastoručni potpis)

Sukladno Zakonu o znanstvenoj djelatnosti i visokom obrazovanju završne/diplomske radove sveučilišta su dužna trajno objaviti na javnoj internetskoj bazi sveučilišne knjižnice u sastavu sveučilišta te kopirati u javnu internetsku bazu završnih/diplomskih radova Nacionalne i sveučilišne knjižnice. Završni radovi izvanrednih umjetničkih studija koji se realiziraju kroz umjetnička ostvarenja objavljuju se na odgovarajući način.

Ja, David Crnčec (ime i prezime) neopozivo izjavljujem da sam suglasan/na s javnom objavom završnog/diplomskog (obrisati nepotrebno) rada pod naslovom "Ficleracija kod nptara srednjeg kolnog ligamenta" (upisati naslov) čiji sam autor/ica.

Student/ica:

David Crnčec



(vlastoručni potpis)