

Fizioterapija specifičnih ozljeda u boksu

Bešenić, Neven

Undergraduate thesis / Završni rad

2021

Degree Grantor / Ustanova koja je dodijelila akademski / stručni stupanj: **University North / Sveučilište Sjever**

Permanent link / Trajna poveznica: <https://um.nsk.hr/um:nbn:hr:122:543788>

Rights / Prava: [In copyright](#)/[Zaštićeno autorskim pravom.](#)

Download date / Datum preuzimanja: **2024-08-12**



Repository / Repozitorij:

[University North Digital Repository](#)





**Sveučilište
Sjever**

Završni rad br. 016/FIZ/2021

Fizioterapija specifičnih ozljeda u boksu

Neven Bešenić, 3147/336

Varaždin, siječanj 2021. godine



Sveučilište Sjever

Odjel za fizioterapiju

Završni rad br. 016/FIZ/2021

Fizioterapija specifičnih ozljeda u boksu

Student

Neven Bešenić, 3147/336

Mentor

Jasminka Potočnjak, mag. physioth.

Varaždin, siječanj, 2021. godine

Prijava završnog rada

Definiranje teme završnog rada i povjerenstva

ODJEL	Odjel za fizioterapiju		
STUDIJ	preddiplomski stručni studij Fizioterapija		
PRISTUPNIK	Neven Bešenić	MATIČNI BROJ	0336030451
DATUM	29.6.2021.	KOLEGIJ	Fizioterapija u sportu
NASLOV RADA	Fizioterapija specifičnih ozljeda u boksu		
NASLOV RADA NA ENGL. JEZIKU	Physiotherapy of specific injuries in boxing		
MENTOR	Jasminka Potočnjak, mag.physioth.	ZVANJE	predavač
ČLANOVI POVJERENSTVA	1. Mirjana Večerić, mag.physioth., pred., predsjednik		
	2. Jasminka Potočnjak, mag.physioth., pred., mentor		
	3. dr.sc. Pavao Vlahek, v.pred., član		
	4. doc.dr.sc. Željko Jeleč, zamjenski član		
	5.		

Zadatak završnog rada

BROJ 016/FIZ/2021

OPIS
Pregledni rad koji opisuje najčešće ozljede koje su prisutne u amaterskom i profesionalnom boksu. Dvjesto ozljedama je posvećena osobita pažnja, opisana anatomija, mehanizam nastanka, fizioterapijska procjena i intervencija. Sa ozljedama gležnja i šake, ili barem jednom od tih ozljeda, susreće se skoro svaki profesionalni i amaterski boksač kao najučestalijim ozljedama u tom sportu. Prema dostupnim izvorima literature, u radu je opisan najbolji i najlakši način saniranja tih ozljeda, kako bi se sportaša što prije rehabilitiralo i pripremio za natjecanja.
Boks se smatra jednim od pionira borilačkih, udaračkih sportova. On nosi puno rizika kao i puno samih ozljeda. Fizioterapeuti će pravovremenom i kvalitetnom procjenom utvrditi da li se radi o ozljedi ili nekom drugom abnormalnom stanju. Na početku se radi procjena, nakon koje je bitno odrediti, te najbolje iskoristiti intervenciju koja će ozlijeđenom boksaču uvelike pomoći u što bržem vraćanju u ring. Što sigurniji povratak je jedan od primarnih ciljeva nama i boksaču, ali ipak najbitnije je da se rehabilitacijom osobu dovede u stanje u kojem je bila prije ozljede, sa minimalnim ili što je bolje moguće - nikakvim ili minimaliziranim posljedicama na zdravlje. Zbog toga moramo pristupiti liječenju i rehabilitaciji pacijenta sa puno znanja i opreza u ovom kontaktnom sportu.

ZADATAK URUČEN

07. 7. 2021



Sažetak

U ovom završnom radu opisana je povijest, navedena su pravila boksa, te su opisane najčešće ozljede koje su prisutne u amaterskom i profesionalnom boksu. Dvjesto ozljedama je posvećena pažnja, opisana anatomija, mehanizam nastanka, fizioterapijska procjena i intervencija. Sa ozljedama gležnja i šake, ili barem jednom od tih ozljeda, susreće se skoro svaki profesionalni, a isto tako i amaterski boksač. Shodno tome potrebno je znati koji je najbolji i najlakši način saniranja istih. Što sigurniji povratak je jedan od primarnih ciljeva i nama i boksaču, ali ipak najbitnije je da se rehabilitacijom osobu dovede u stanje u kojem je bila prije ozljede, sa minimalnim ili što je bolje moguće – nikakvim ili minimaliziranim posljedicama na zdravlje. Zbog toga moramo pristupiti liječenju i rehabilitaciji pacijenta sa puno znanja i opreza u ovom kontaktnom sportu. Neadekvatna procjena i prebrzo vraćanje u natjecateljski ili trenažni proces može rezultirati ne samo ponovnim brzim ozljeđivanjem, već radi specifičnosti velikih sila kojima se djeluje na tijelo sportaša, može donijeti do trajnih posljedica na zdravlje. Na temelju istraživanja sastavljen je pregled koji počinje sa ozljedom, a završava sa ozdravljenjem. Navedene ozljede su vrlo rasprostranjene, ne samo u boksu, već i u svim ostalim sportovima, ali su ipak ponajviše zastupljene u boksu.

Ključne riječi: boks, ozljede, fizioterapija, procjena, intervencija

Summary

This final paper describes history, rules of boxing and most common injuries that appear in amateur and professional boxing. Attention was paid to two injuries, in which was described their anatomy, mechanism of origin so as the assessment and intervention. Ankle and fist injuries, or at least one of them, are encountered by almost every professional as well as amateur boxer. It is important to know how to repair them in the most easiest way. Safer return is important goal for us as well as the boxer, but the most important thing is to bring back the state boxer was in before the injurie, with minimal health consequences. Therefore, we must approach the treatment of our patient with a lot of knowledge and caution. Inadequate assessment and rapid return to training process can lead to lasting health consequences. Based on the research, examination is complied that begins with the injury and ends in recovery. These injuries are common, not only in boxing, but in all other sports, but mostly represented in boxing.

Key words: boxing, injuries, physiotherapy, assessment, intervention

Popis korištenih kratica

WBO World Boxing Organization

IBO International Boxing Organization

IBF International Boxing Federation

WBF World Boxing Federation

CMC zglob Karpometakarpalni zglob

MCP zglob Metakarpofalangealni zglob

PIP zglobovi Proksimalni interfalangealni zglobovi

DIP zglobovi Distalni interfalangealni zglobovi

Sadržaj

1. Uvod	1
1.1. Definicija i pravila boksa	1
1.2. Povijest boksa	2
1.3. Povijest boksa u Hrvatskoj	3
2. Ozljede u boksu	4
3. Fraktura pete metakarpalne kosti	6
3.1. Anatomija i mehanizam nastanka	6
3.2. Fizioterapijska procjena	9
3.3. Fizioterapijska intervencija	11
4. Uganuće nožnog zgloba	13
4.1. Anatomija i mehanizam nastanka	14
4.2. Fizioterapijska procjena	16
4.3. Fizioterapijska intervencija	19
5. Prevencija specifičnih ozljeda u boksu	23
6. Zaključak	24
7. Popis literature	25
8. Popis slika	27

1. Uvod

Boks se smatra jednim od pionira borilačkih, udaračkih sportova. On nosi puno rizika kao i puno samih ozljeda. Kada pričamo o ozljedama tada ulogu preuzimaju fizioterapeuti. Oni će pravovremenom i kvalitetnom procjenom utvrditi da li se radi o ozljedi ili nekom drugom abnormalnom stanju . Za početak se radi procjena, nakon koje je bitno odrediti, te najbolje iskoristiti intervenciju koja će ozlijeđenom boksaču uvelike pomoći u što bržem vraćanju u ring. Što sigurniji povratak jedan je od primarnih ciljeva nama i boksaču, ali ipak najbitnije je da se rehabilitacijom osobu dovede u stanje u kojem je bila prije ozljede, sa minimalnim ili nikakvim posljedicama na zdravlje. Baš zbog toga moramo pristupiti liječenju i rehabilitaciji pacijenta sa puno znanja i opreza u ovom kontaktnom sportu.

1.1. Definicija i pravila boksa

Boks spada u skupinu borilačkih sportova u kojem se dvije osobe istih težina udaraju rukama u glavu i tijelo. Na rukama se nose rukavice obložene debelom podstavom koja služi ublažavanju udaraca. Udarci nogom u boksu su zabranjeni. Boksački meč se odvija u zato predviđenom prostoru, koji se naziva ring. Ring je četverokutan, a borba traje od 3 do 12 rundi, dužine po 3 minute. Cilj boksa je uputiti što više udaraca protivniku, te ih primiti što manje. Dozvoljeni su udarci u tijelo (torzo) i glavu, a strogo zabranjeni ispod pojasa, u zatiljak, bubrege, te kada se protivnik nalazi na podu. Pobjednik meča je onaj tko sruši protivnika, ako protivnik ne ustane nakon brojanja do 10. U slučaju da se to ne dogodi, borba se nastavlja do kraja zadnje runde. Pobjednik je onaj koji je zaradio više bodova koje dodjeljuju suci. U neposrednoj blizini ringa su prisutna tri liječnika koji mogu prekinuti meč u slučaju da primijete da je jedan od boksača ozlijeđen, tj. ako oni procijene da nije sposoban nastaviti meč. Zbog ravnopravnih odnosa, postoje težinske kategorije u muškom i ženskom boksu.

Muške težinske kategorije	Ženske težinske kategorije
papir, do 48 kg	igla, do 46 kg
muha, 48 - 51 kg	papir, 46 – 48 kg
bantam, 51 - 54 kg	muha, 48 – 50 kg
perolaka, 54 - 57 kg	polubantam, 50 – 52 kg
laka, 57 - 60 kg	bantam, 52 – 54 kg
poluvelter, 60 - 64 kg	perolaka, 54 – 57 kg
velter, 64 - 69 kg	laka 57 – 60 kg
srednja, 69 - 75kg	poluvelter, 60 – 63 kg
poluteška, 75 - 81 kg	velter, 63 – 66 kg
teška, 81 - 91 kg	polusrednja, 66 – 70 kg
superteška, 91 kg +	srednja, 70 – 75 kg
	poluteška, 75 – 80 kg
	teška, 80 – 86 kg

Tablica 1, težinske kategorije u boksu.

Postoji razlika između amaterskog i profesionalnog boksa u nekim pravilima, ali su vrlo slični. U profesionalnom boksu postoji nekoliko svjetski poznatih federacija kao što su WBO, IBO, IBF i WBF, koje su sam vrh boksa, te se tu naravno zarađuju veliki novci. Baš zbog toga je boks dignut na višu razinu (1).

1.2. Povijest boksa

Boks se službeno prvi puta pojavljuje na 23. Olimpijskim igrama 688.g.pr.Kr., ali se borba šakama koristila od samih početaka čovječanstva. Najstariji dokaz o tome potječe od Sumerskih reljefnih rezbarija koje potječu otprilike 3000.g.pr.Kr. Od Egipatske kulture smo sačuvali reljefnu skulpturu autora Thebesa (1350.g.pr.Kr.)(1) na kojoj vidimo boksače i gledatelje na istoj slici. Nekoliko postojećih prikaza iz Egipta i Bliskog Istoka prikazuju natjecanja na kojima se odvija borba sa trakama omotanim oko ručnih zglobova koja izgledaju kao današnje boksačke bandaže. Prvi pravi dokaz o boksačkim rukavicama pronalazimo u rezbarijama na vazi pronađenim na otoku Kreti 1500.g.pr.Kr.(1). Pisana

pravila potječu od starih Grka i Rimljana te su opisana u Homerovoj Ilijadi te Vergilijevoj Eneidi (3). Pravila koja se koriste danas razvio je IX. Markiz od Queensberryja prema kome su dobila i naziv „Queensberryeva pravila“. Od 1867.g. pa sve do danas koristi se većina Markizovih pravila. Boks je kao sport postajao sve popularniji i sve unosniji. To se nije promijenilo ni sve do danas. Boks nam je dao jedne od najpoznatijih svjetskih sportaša poput Muhameda Alia, Mikea Tysona i Floyd Mayweathera. (1).

1.3. Povijest boksa u Hrvatskoj

Prva boksačka sekcija u Hrvatskoj osnovana je u sklopu Teškoatletskog kluba Herkules iz Zagreba 1920. godine, a 1923. godine su svi ostali klubovi imali boksačke sekcije. Pojavom sekcija organizirale su se i prve borbe na terenima HAŠK-a u Maksimiru i u Novoj pivani u Draškovićevoj ulici. Razvojem boksa ubrzo nastaje i Hrvatski boksački savez 1939.godine u Banovini Hrvatskoj. Nakon završetka 2. svjetskog rata u svim gradovima (Zagreb, Osijek, Pula, Rijeka, Split, Slavonski brod, Borovo) su se počeli osnivati boksački klubovi. Predanim radom razvijali su se kvalitetni borci. Najpoznatiji i najuspješniji Hrvat u boksu je bio Mate Parlov, olimpijski pobjednik 1972.g., svjetski prvak 1974.g., te europski prvak 1971. i 1973.g.. U njegovoj profesionalnoj karijeri postao je europski prvak 1976.g., i svjetski prvak 1978.g. u organizaciji WBC. Natjecao se u poluteškoj kategoriji. U bivšoj Jugoslaviji imali smo nekoliko boraca koji su ostavili trag kao što su Damir Škaro, Milivoj Bulat, Tomislav Krizmanić, Pero Tadić i Ivan Prebeg. Rapidnim napretkom boksa dolaze sve kvalitetniji borci. Željko Mavrović je osvajač triju titula europskog prvaka u teškoj kategoriji (1995-1997.g.), a Stipe Drviš se okrunjuje istom titulom. Osvaja je 2003.g. da bi 2007.g. postao svjetski prvak u poluteškoj kategoriji. Trag je ostavio i Stjepan Božić, koji je bio europski prvak u supersrednjoj kategoriji 2005.g., a zatim i interkontinentalni prvak 2007. godine. Danas imamo dva perspektivna boksača u teškoj kategoriji, a to su Filip Hrgović i Alen Babić, mladi boksači koji koračaju u svijetu profesionalnog boksa, te se nadaju se da će se pridružiti ostalim velikanima (2,3).

2. Ozljede u boksu

Boks kao sport se smatra vrlo agresivnim. To je kontaktni sport pa se sukladno s tim, naravno, događa i puno ozljeda. U SAD-u za koji se smatra da ima najrazvijeniju infrastrukturu boksa, istraživanje je pokazalo da preko 17000 boksačkih ozljeda tretira po bolnicama (istraživanje provedeno 2008g.). Prema studiji iz 2011. godine, najviše ozljeda spada pod frakture (28%), naravno najviše u području ruke (33%), a neposredno nakon ruku dolaze frakture glave i vrata (23%). Treba napomenuti da je u toj istoj studiji također zabilježen i velik broj kontuzija i zatvorenih ozljeda glave, sa postotkom od 9% za mlade boksače između 12 i 17 godina starosti, 8% između 18 i 24 godine starosti te 9% između 25 i 34 godine starosti(4).

Istraživanje provedeno u Australiji, koje je zahvaćalo 545 boksača u rasponu od 18 do 43 godina u više od 900 borbi, 214 ozljeda zadobiveno je tijekom 8 i pol godina (od 1997. do 2005g.), što nam govori da je stopa ozljeda 23,6 na 100 profesionalnih borbi. U ozljede su većinom spadale razderotine na glavi i licu. Veća dob i proporcionalno veći broj borbi bili su značajni prethodnici ozljeda (5).

T.R. Zazaryn, C.F. Finch i P. McCrory provodili su istraživanje na području Australije od 1985. do 2001. godine, kojim je bilo obuhvaćeno 427 boksača. Od njih 427, 94 boksača je bilo povezano sa 107 ozljeda. Ta informacija nam ukazuje na stopu ozljede od 250,6 ozlijeđenih na 1000 službenih borbi ili 220,1 ozlijeđenih boksača na 1000 mečeva. Svi boksači koji su sudjelovali u istraživanju, bili su muškarci prosječne dobi od 27,3 godina (raspon između 18,2 i 41,7). Prosječne težine od 68,4 kg (raspon od 51 do 102). Većina ozljeda (65%) su činila nagnječenja i razderotine, dok se u 15.9% slučajeva radilo o potresu mozga. Drugo mjesto po učestalosti ozljeda su bili gornji ekstremiteti, koji se mogu ozlijediti tijekom udaranja. Najčešće ozljede gornjih ekstremiteta su frakture metakarpalnih kostiju te ozljede ramena (6). Fizioterapeuti i boksači se najčešće susreću kod frakture 5. metakarpalne kosti, dislokacije ramenog i ručnog zgloba, te istegnuća mišića (55% svih ozljeda istraženih od strane Američkog olimpijskog trening centra)(7).

Uvidom u fizioterapijski proces, odabrane su fraktura pete metakarpalne kosti te uganuće nožnog zgloba kao ozljede čiju problematiku ću kasnije proučiti te izdvojiti sve komponente fizioterapijskog procesa. Istraživanje provedeno na 44 profesionalna boksača kroz jednu godinu (periodu od 2012. do 2013. godine) zabilježene su 192 ozljede. 23 ili 11.98% ozljeda je bilo u području šake i 5 ozljeda ili 2.6% koje spadaju pod uganuće nožnog zgloba(8).

Iako te ozljede nisu najčešće sa kojima se boksači susreću, smatram da se i u drugim sportovima mogu dogoditi iste ozljede. Nadam se da će rad pomoći nekom fizioterapeutu u pristupu i rehabilitaciji ovih ozljeda.

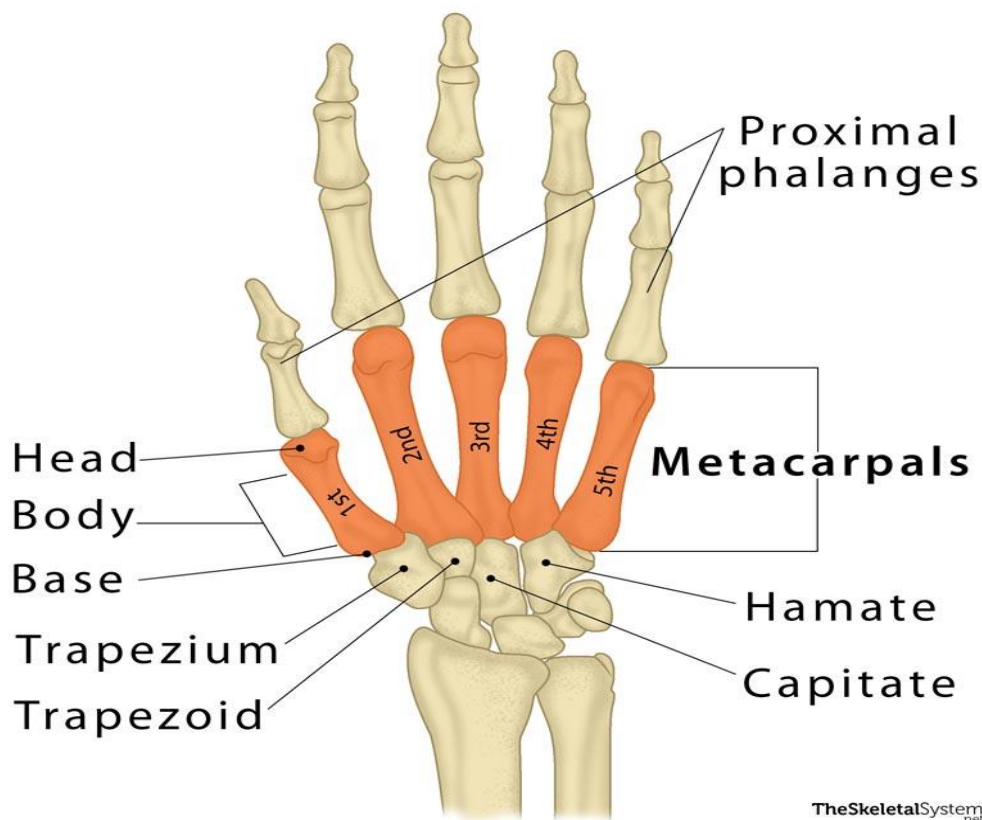
3. Fraktura pete metakarpalne kosti

Prijelomi vrata metakarpalnih kostiju čine 40% svih fraktura ruku. To je česta povreda kod boksača pa se često naziva i „boksачki prijelom“. Klasičan mehanizam povrede u kojem se trauma nanosi izravno na stisnutu šaku, u što spada 10% svih prijeloma ruke. Liječenje prijeloma ovisi o tome da li je fraktura otvorena ili zatvorena, rotaciji ulomka, stupnju udubljenja i drugim popratnim ozljedama(9).

3.1. Anatomija i mehanizam nastanka

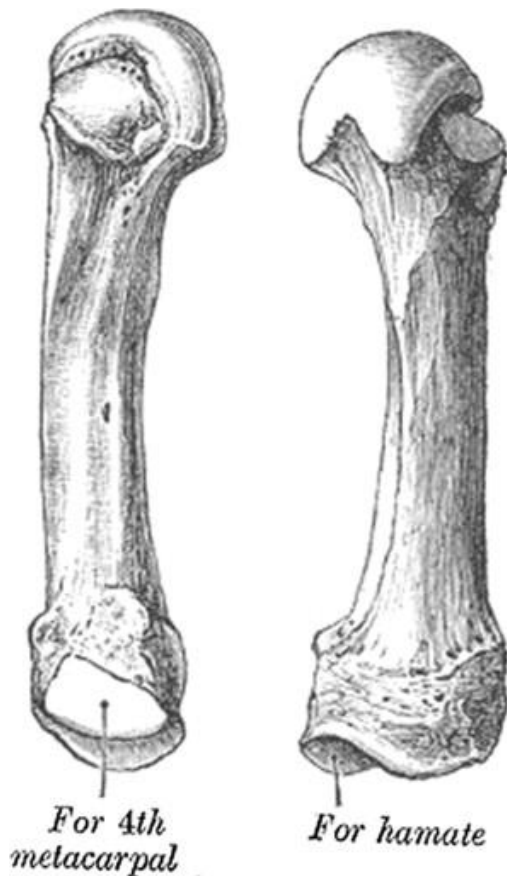
Metakarpalne ili kosti zapešća čini pet cilindričnih kosti koje su smještene radijalno prema ulnarno i označene brojevima od I do V. Svaka od tih kostiju ima svoje tijelo i dva kraja. Tijelo je prizmoidnog oblika i zakrivljeno, tako da je konveksno u uzdužnom smjeru i prema natrag, a konkavno sprijeda(10,11).

The Metacarpal Bones



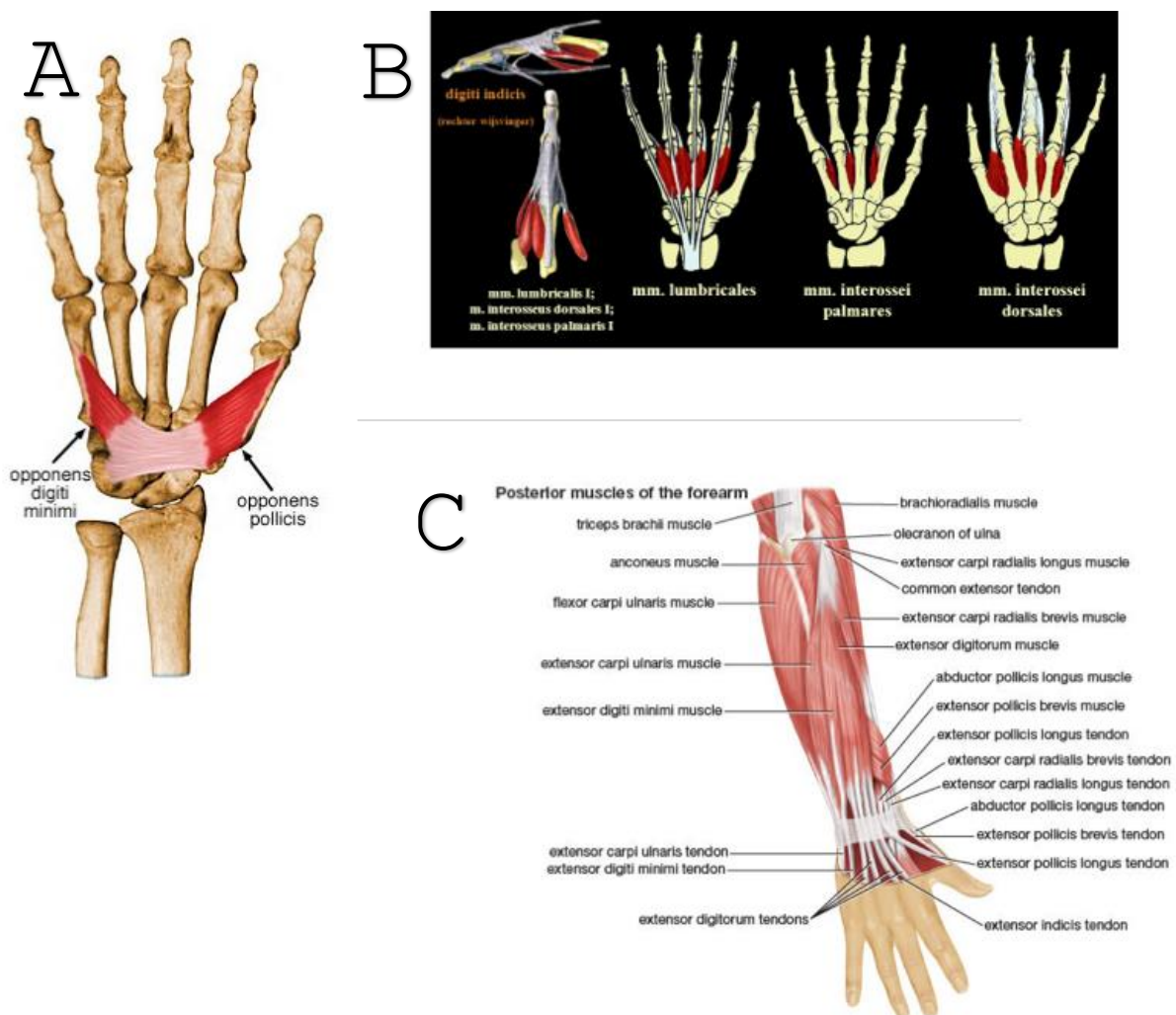
Slika 2 Kostii karpusa, metakarpusa te falange (preuzeto sa: <https://www.theskeletalsystem.net/metacarpal-bones>)

Baza pete metakarpalne kosti veća je od susjedne joj baze četvrte metakarpalne kosti te naginje proksimalno i ulnarно. U proksimalnom dijelu, peta metakarpalna kost se uzglobljava sa susjednom četvrtom i sa os hamatum. Zglob koji se nalazi između pete metakarpalne kosti i os hamatum izgleda kao sedlo. Mali (5.) prst je zbog orijentacije karpometakarpalnog (CMC) zgloba pokretniji od ostalih kako bi se moglo manipulirati i hvatati predmete različite veličine. To možemo primijetiti kada formiramo šake u položaj maksimalne fleksije u svim malim zglobovima. Veća pokretljivost u četvrtom i petom karpometakarpalnom zglobovima omogućuje ovu funkciju, što nazivamo obuhvaćanje. Izbočine na kostima malog prsta najistaknutije su za m. extensor carpi ulnaris i m. opponens digiti minimi. Četvrti dorzalni interossealni mišić pričvršćuje se također na bazu pete metakarpalne kosti. Foramen (otvor) za žile tih dviju metakarpalnih kostiju nalazi se u području baze kostiju (12).



Slika 3 Peta metakarpalna kost (Preuzeto sa: <https://www.hand.theclinics.com/>)

Na šaci imamo tri palmarna i četiri dorzalna interossealna mišića. Oni polaze sa metakarpalnih kostiju. Hvatište m. extensor carpi radialis longus i brevis se nalazi u podnožju druge i treće metakarpalne kosti. Ti mišići potpomažu ekstenziju šake i radijalnu devijaciju. U zglobu možemo pronaći i m. extensor carpi ulnaris, a to je mišić koji ima hvatište na bazi pete metakarpalne kosti. On funkcionalno ekstendira i stabilizira ručni zglob te omogućava normalnu fleksiju prstiju, a sudjeluje i u ularnoj devijaciji. M. abductor pollicis longus nalazi se u području palca. Hvatište mu je os trapesium i baza prve metakarpalne kosti. Odgovoran za izvođenje abdukcije palca u frontalnoj ravnini te ekstenzije palca u CMC zglobu. U blizini se nalazi i m. opponens pollicis, čije hvatište je na prvoj metakarpalnoj kosti i funkcionalno je fleksor te iste kosti kod opozicije palca ka ostalim prstima. Na ovom mjestu je postoji i m. opponens digiti minimi, koji se hvata na medijalnu površinu pete metakarpalne kosti, te radi fleksiju pete metakarpalne kosti u karpometakarpalnom zglobu (13).

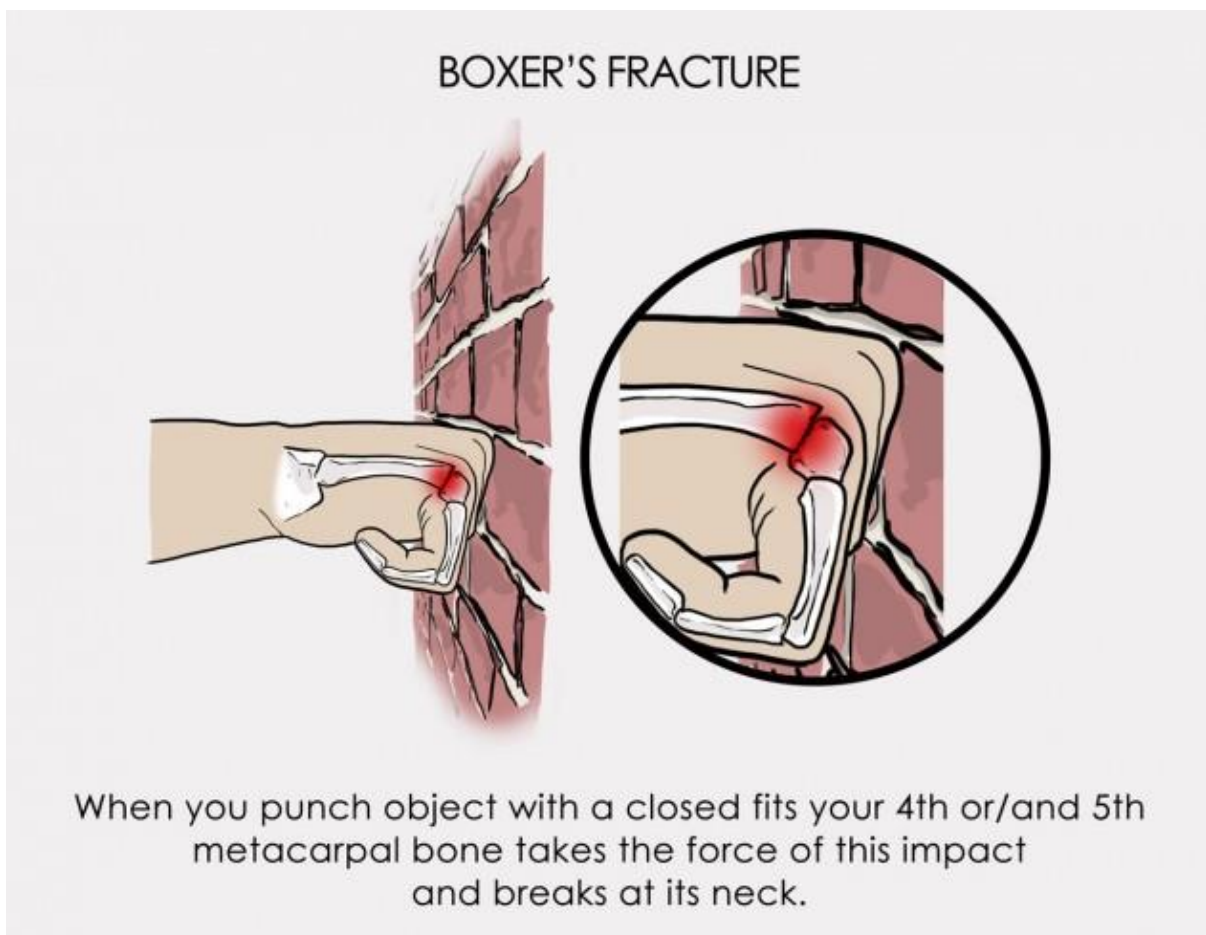


Slika 4a) m. opponens digiti minimi, m. opponens pollicis

4b) mm. lumbricales, mm. interossei palmares, mm interossei dorsales

4c) Svi mišići podlaktice i šake (Preuzeto sa: <https://www.physio-pedia.com/>)

Kod „boksачkog prijeloma“ najčešći mehanizam ozljede je udaranje, tj. sila koja se prenosi na metakarpalnu kosti u trenutku kada je šaka u stisnutom položaju. Izravna trauma na dorzum šake isto tako može uzrokovati frakturu vrata pete metakarpalne kosti. Boksачki prijelom se ne događa prilikom pada na ispruženu ruku kao kod većine drugih prijeloma šake i ručnog zgloba (9).



Slika 5 Mehanizam ozljede (Preuzeto sa: <https://www.sportsmd.com/>)

3.2. Fizioterapijska procjena

Pacijenti se žale na bolove na dorzumu šake, edeme i moguće deformitete šake. Takvi simptomi ukazuje na postojanje mehanizama koji su obično povezani s ovom ozljedom, a koji uključuju direktnu traumu šake. Sve informacije dobivamo putem anamneze (subjektivni dio procjene), tj. putem razgovora sa pacijentom, te nam to nerijetko pomaže tijekom daljnjeg pregleda. Pregled mogućeg boksачkog prijeloma bi trebao uključivati pregled ruke te

usporedbe sa kontralateralnom (vjerojatno neozlijeđenom) rukom, a pozornost bi trebalo obratiti na sljedeće:

Kožu: pažljivo pregledavanje kože tražeći bilo kakve pukotine, posebno kod glave metakarpalne kosti (na mjestu udara). U slučaju da se boksački prijelom zadobio udarcem u lice ili zub primatelja, može doći do razderotine ili abrazije poznatije kao "ugriz od borbe". Tijekom nastanka traume dolazi do promijenjene boje kože i edema vidljivog golim okom.

Neurovaskularni pregled: pravilo koje primjenjujemo kod svih sumnjivih prijeloma, na pregledu treba ispitati motoričku funkciju, osjet, i protok krvi distalno od mjesta ozljede.

Angulacija (pomak područja): boksački prijelomi se obično povezuju s dorzalnom angulacijom samog vrha metakarpalne kosti. Takav pomak rezultira depresijom metakarpofalangealnog (MCP) zgloba i isto tako gubitkom klasične konture ručnog zgloba. Kod ugladenih prijeloma, primjećuje se "pseudo-stezanje", a uzrok tome je oštećenje ekstenzornih aparata. Pseudo-stezanje je hiperekstenzija MCP zgloba koju prati fleksija proksimalnog interfalangealnog (PIP) zgloba.

Rotacijsko poravnavanje: stupanj malrotacije automatski zahtijeva kiruršku obradu. Iz tog razloga procjena rotacijskog poravnanja je najvažnija komponenta kod samog tjelesnog pregleda. Procjenjivanje poravnavanja možemo ispitati tako što položimo MCP i PIP zglobove u fleksiju, a distalne interfalangealne (DIP) zglobove ispružimo. U slučaju da su crte povučene duž prstiju i produžene prema distalno u normalnom odnosu, odnosno normalno poredane, prsti će pokazati sukladnost tih linija. Ako se linija koja je produžena od petog prsta ne konvergira prema drugima, to nam je znak da trebamo posumnjati na malrotaciju. Neslaganje možemo otkriti na više načina. Na primjer može se otkriti i pregledom šake sa savijenim MCP-om i produženim PIP-om i DIP-ovima. Nokti moraju pratiti liniju duž jedne ravnine (9).

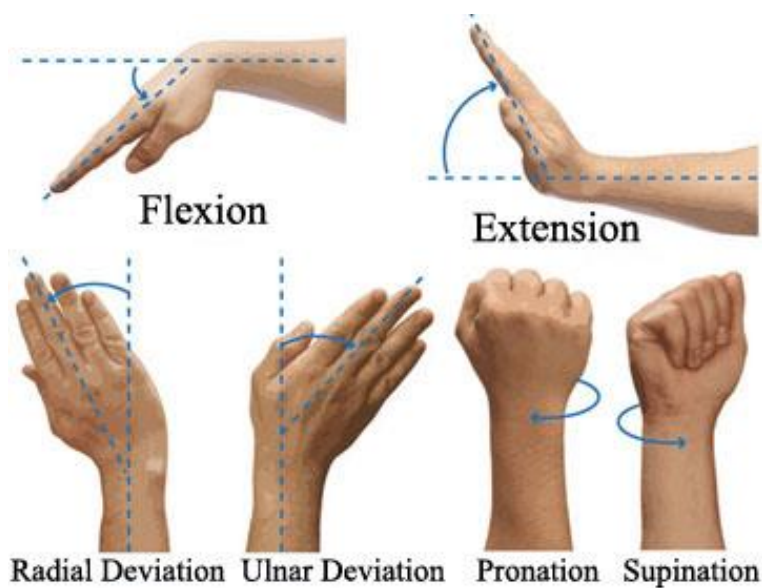
Subjektivni i objektivni pregled od strane fizioterapeuta, liječnika ili ortopedskog kirurga je bitan za pomoć u dijagnostici metakarpalnog prijeloma. Za postavljanje dijagnoze i procjenu stupnja ozbiljnosti ozljede potrebno je napraviti dijagnostičko rendgensko snimanje. Postoje slučajevi koji mogu zahtijevati dodatna snimanja poput MRI, CT ili skeniranja kostiju. Time se omogućuje točnija i kvalitetnija dijagnoza (14).

3.3. Fizioterapijska intervencija

Većina prijeloma se tretira konzervativno, tj. stavlja se imobilizacija na ekstremitet, te nakon skidanje imobilizacije fizioterapeuti imaju važnu ulogu u vraćanju ekstremiteta u funkciju. Teži prijelomi zahtijevaju operativni zahvat. U slučaju operativnog zahvata rehabilitacija je sama po sebi duža i zahtjevnija (15).

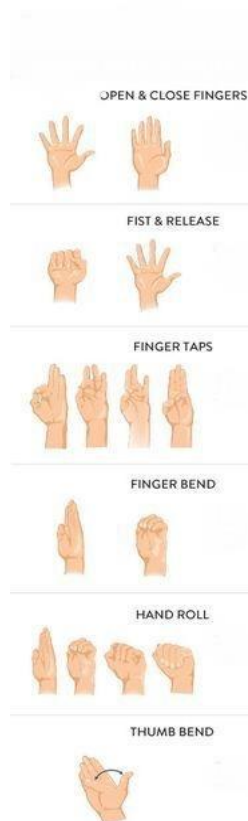
U početnim fazama rehabilitacije, primarni cilj nam je edukacija pacijenta. Iz tog razloga ga usmjeravamo i podučavamo. Prvenstveno se to odnosi na kontrolu edema. R.I.C.E.(Rest, Ice, Compression, Elevation) terapija daje najbolje rezultate. Sastoji od 4 komponente a to su: odmor, led, kompresija i elevacija. Odmor je jedna od najbitnijih komponenti. Tijelo i ozlijeđeni segment moraju odmarati kako bi se spriječile daljnje ozljede te kako bi lakše došlo do zacjeljivanja. Led apliciramo preko obloga. Pomaže nam u smanjivanju bolova i ublažavanju upalnih reakcija. Hladnoća uzrokuje vazokonstrikciju i pripomaže u kontroli stvaranja same otekline. Kod krioterapije je najbitnije da se ne stvore ozeblina, stoga se aplicira maksimalno 10 minuta. Kompresija se odnosi na omatanje segmenta kompresivnim zavojem. Time se sprječava stvaranje edema te ubrzava oporavak. Segment je potrebno držati u povišenom položaju što duže kako bi se lakše evakuirao otok te ubrzao proces zacjeljivanja (16).

Skidanjem imobilizacije očekujemo da su mišići ruke hipotrofirani, da se opseg pokreta smanjio uslijed neaktivnosti imobiliziranog dijela. Fizioterapijski postupci su neophodni (17). Cilj je održavati opsega pokreta u svim smjerovima te ga poboljšati vježbama aktivnog pokreta. Rade se pokreti: fleksije (pregibanja) i ekstenzije (ispružanja) šake u ručnom zglobu, radijalna i ulnarna devijacija te supinacija i pronacija.



Slika 6 Aktivne vježbe za ručni zglob (Preuzeto sa: <http://morphopedics.wikidot.com/physical-therapy-management-of-colles-fracture>)

Da bismo održali opseg pokreta u prstima radimo vježbe koje se sastoje od sljedećih pokreta: fleksija i ekstenzija prstiju, abdukcija i adukcija prstiju, opozicija i repozicija palca.



Slika 7 Vježbe za prste šake (Preuzeto sa: <https://www.pinterest.com/isis023/trigger-finger-exercises/>)

Kada omogućimo puni opseg pokreta u zglobovima, prelazimo na vježbe jačanja atrofiranih mišića s ciljem vraćanja izgubljene snage. Pokušavamo što prije osposobiti pacijenta za bavljenje aktivnostima koje ga zanimaju. Primjer vježbi koje se rade:

Opozicija svih prstiju: nasloniti ruku na stol, dlanom okrenuti prema stropu. Vrh palca primaknuti prema vrhu malog prsta i pritiskati kvačicu. Zadržati položaj 5 sekundi, a zatim relaksirati. Ponoviti 10 puta. Krenuti na sljedeći prst.

Fleksija prstiju: Držite konzervu u ruci. Dlan je okrenut prema stropu. Savijte zglob prema gore. Polagano spuštati konzervu do početnog položaja. Napraviti 2 seta sa 15 ponavljanja. Postupno povećavati težinu.

Ekstenzija zgloba: Obrnuto od vježbi za fleksiju. Držati konzervu s dlanom prema dolje. Savijati zglob prema gore. Lagano spuštati težinu u početni položaj. Napraviti 2 seta po 15 ponavljanja. Postupno povećati težinu predmeta u ruci.

Jačanje stiska šake: Pritiskati mekanu lopticu pet sekundi, a zatim opustiti. Napraviti 2 seta po 15 ponavljanja.

Repozicija palca i ostalih prstiju: Postavimo gumicu sa vanjske strane prstiju. Razmičemo prste da ispružimo gumicu. Napraviti 2 seta po 15 ponavljanja.

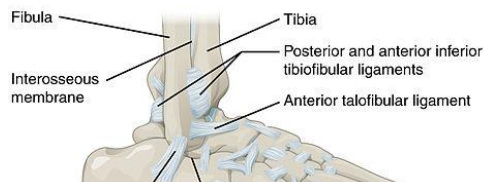
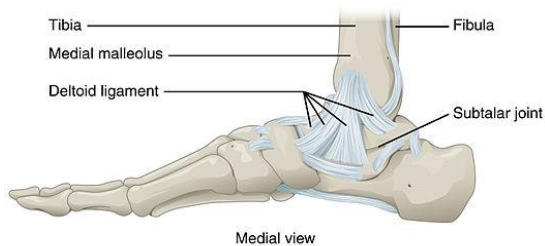
Kako bi lakše kontrolirali bol uz primjenu farmakoloških sredstava, fizioterapeuti isto tako mogu primijeniti analgetske struje, konkretnije TENS terapiju. Transkutana električna nervna stimulacija (TENS) spada u neinvazivne tehnike periferne stimulacije kojom ublažujemo bol. Kada se primjenjuje TENS, pulsirajuće se električni impulsi isporučuju po površini kože. One aktiviraju živce. Prednost TENS-a je da ga i pacijenti mogu samostalno primjenjivati i dozirati prema potrebi. Kod TENS-a ne postoji mogućnost predoziranja i malo je nuspojava ili interakcija sa lijekovima. Do najjače analgezije dolazi kada TENS stvori snažnu, ali ne bolnu električnu stimulaciju ispod elektroda. Učinci TENS-a su brzi u početku, pa se pacijenti potiču da primjenjuju TENS prema potrebi i tijekom dana. Jeftinija je tehnika i manje štetna od terapije lijekovima, a svakako i zdraviji. TENS se može kupiti bez liječničkog recepta. Fizioterapeut bi trebao educirati i nadzirati pacijente koji ga koriste(18).

4. Uganuće nožnog zgloba

Općenito u sportovima, a specifično u boksu, puno vremena se provodi na prstima, a u tom slučaju je gležanj najnestabilniji. Kada dolazi do naglih promjena smjerova koji se udružuju sa drugim vanjskim faktorima kao na primjer neravan teren, neprikladna obuća i pretjerani trening često dolazi do ozljeda u zglobu gležnja (19).

4.1. Anatomija i mehanizam nastanka

U samom gležnju postoji gornji i donji nožni zglob. Gornji nožni zglob (lat. articulatio talocruralis) se nalazi između talusa i donjeg dijela tibije i fibule. Konkavno zglobno tijelo čine lateralni i medijalni maleoli sa donjim platoom tibije (lat. facies inferior tibiae), a konveksno zglobno tijelo sa kojim čini zglob je gornji dio talusa. Gornji nožni zglob je kutni zglob i u njemu je moguće napraviti kretnje dorzalne fleksije (30 stupnjeva) i plantarne fleksije (50 stupnjeva). Ligamenti zaduženi za osiguravanje tog zgloba su ligamentum calcaneofibulare koji se nalazi sa lateralne strane zgloba i čija funkcija je sprječavanje prekomjerne inverzije stopala, a sa medijalne strane je to ligamentum deltoideum. On sprječava prekomjernu everziju stopala. Donji nožni zglob (lat. articulatio talocalcaneonavicularis) se nalazi između donje strane talusa i dviju kosti ispod talusa, calcaneusa i os naviculare. U zglobu su moguće kretnje abdukcije (radi se everzija i rotacija stopala prema van, te se za 30 stupnjeva odiže lateralni rub stopala) i adukcije (radi se inverzija i rotacija stopala prema unutra, te se za 60 stupnjeva odiže medijalni rub stopala)

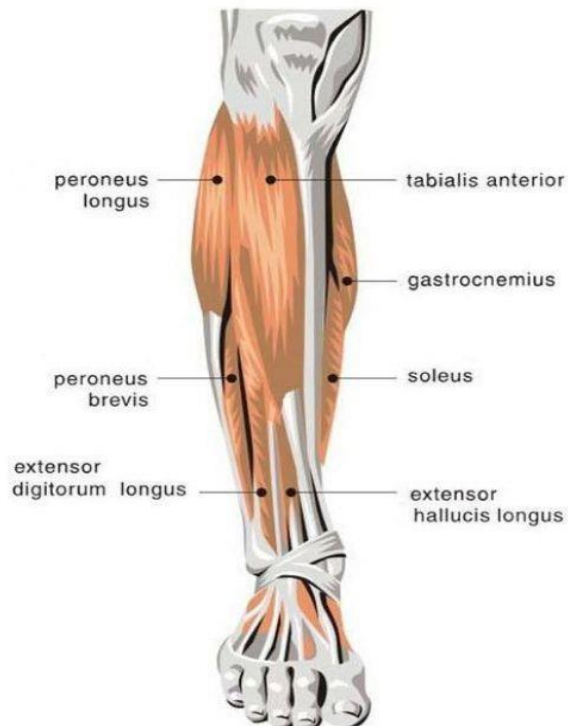


Slika 8 Mišići i ligamenti stopala (Preuzeto sa: <https://teachmeanatomy.info/lower-limb/joints/ankle-joint/>)

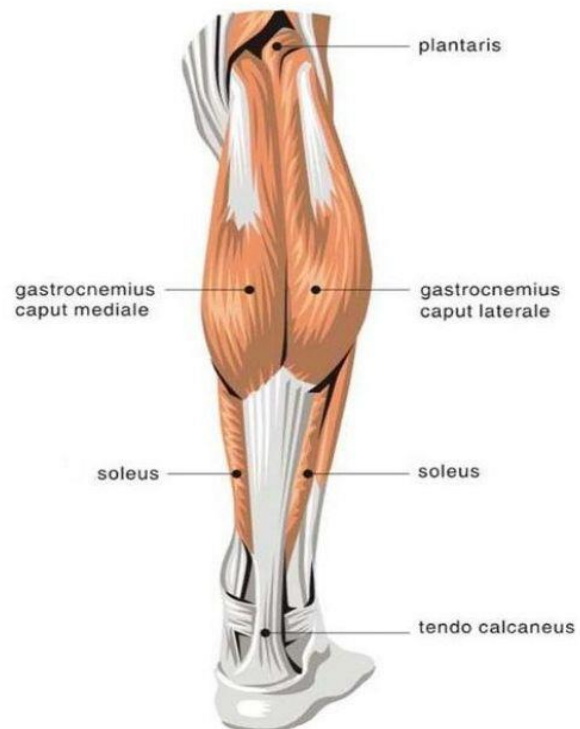
(10).

Mišići izvođači dva glavna pokreta su: m. soleus, m.gastrocnemius, m.plantaris, m.tibialis posterior koji rade plantarnu fleksiju, te m. tibialis anterior, m.extensor hallucis longus i m.extensor digitorum longus koji rade dorzalnu fleksiju. Inervaciju rade tibialni te duboki i površni fibularni živci (20).

Anterior Calf



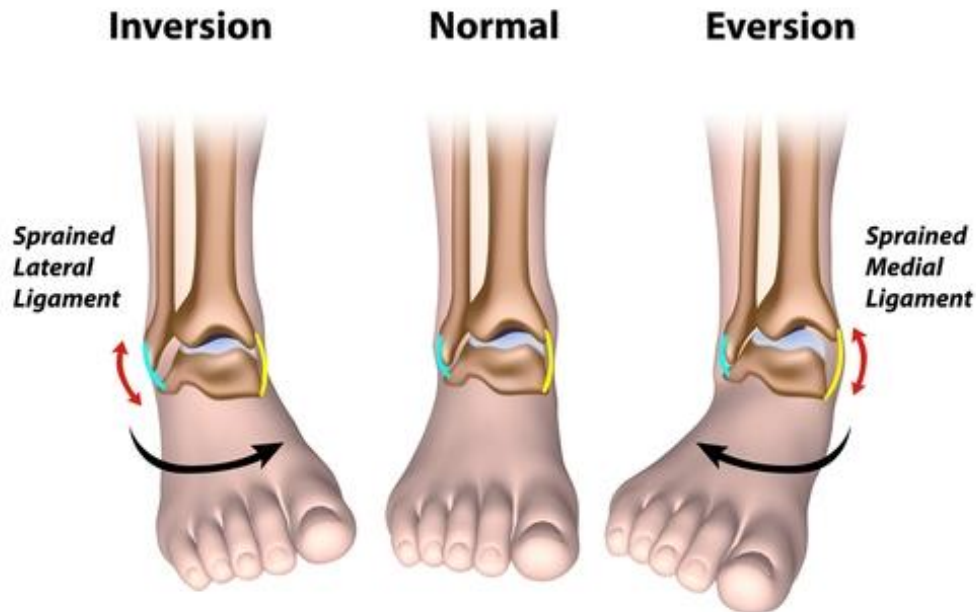
Posterior Calf



Slika 9 Mišići potkoljenice (preuzeto sa: <https://www.pinterest.com/pin/448811919091224788/>)

Uganuće gležnja se javlja zbog brzog pomaka tjelesne mase preko noge koja je oslonac, ili se javlja zbog prevelikog opterećenja. Gležanj se izvrće prema van, a stopalo u suprotnu stranu, odnosno, prema unutra. Takav pokret uzrokuje istežanje i potencijalno pucanje bočnog ligamenta. Ako dođe do rupture ligamenta, njegova elastičnost i otpornost se nepovratno smanjuju. U istraživanjima su opisane situacije u kojima je povratak u igru dozvoljen prerano, a to dovodi u pitanje oporavak samog ligamenta. Kod jednostranog uganuća, izviješteno je da je dominantna noga mnogo osjetljivija (2,4 puta) na uganuće za razliku od one koja nije dominantna. Postoje i manje uobičajeni mehanizam ozljede, a oni uključuje prisilnu everziju u gležnju, te se u tom slučaju ozljeđuje snažni deltoidni ligament (21).

Ankle Sprains



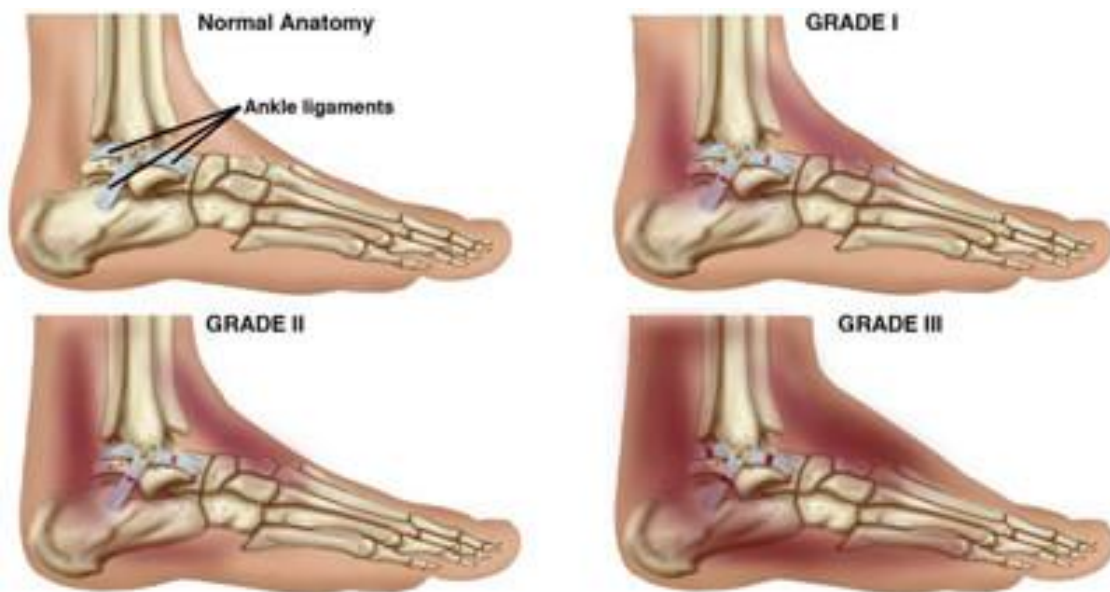Slika 10 Mehanizam ozljede (Preuzeto sa: <https://oastug.com/ankle-sprains-high-vs-low/>)

4.2. Fizioterapijska procjena

Kada radimo procjene moramo utvrditi kojeg je stupnja uganuće, zbog daljnjeg planiranja fizioterapijske intervencije. Prema Američkom koledžu kirurga za gležanj i stopalo jedna od skala za procjenu stupnjeva glasi (23):

1. stupanj – blago uganuće, mala oteklina, mali utjecaj na funkciju
2. stupanj – umjereno uganuće, umjereno oticanje, javlja se bol, utjecaj na funkciju, smanjuje se propriocepcija, opseg pokreta i javlja se nestabilnost
3. stupanj-ozbiljno uganuće, potpuna ruptura ligamenta, velika oteklina, veliki gubitak osjetljivosti, vrlo nestabilno stopalo

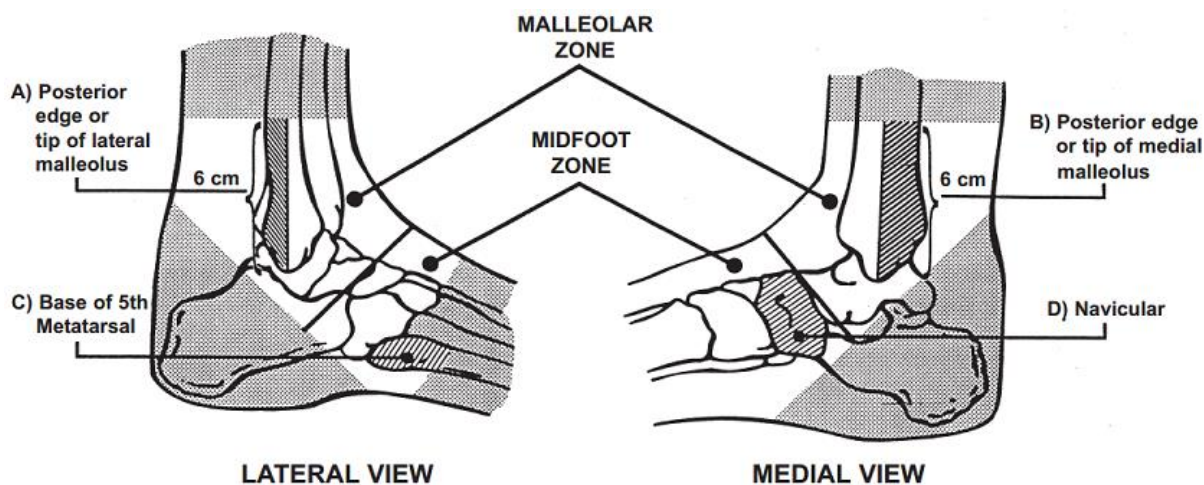
Takva skala je vrlo subjektivna zbog individualne interpretacije fizioterapeuta. Ali isto to možemo reći i za sve ostale klasifikacije, osim ako imamo radiološke dokaze, ili ako je liječeno kirurškom intervencijom.



Slika 11 Stupnjevi uganuća gležnja (Preuzeto sa: <https://denverptis.com/pt-guide-ankle-sprain/>)

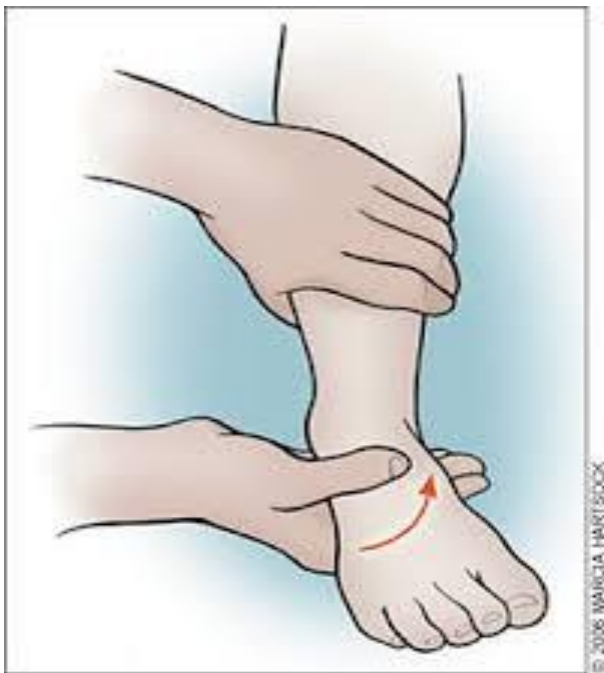Uz potrebne podatke iz anamneze koji nam ukazuju na mehanizam ozljede, fizioterapeuti koriste i neke specifične testove za uganuće gležnja:

Ottawa ankle rules - test koji služi za određivanje neophodnosti radiološke obrade. Vrlo koristan test kojim smanjujemo broj radioloških zračenja. Test se sastoji od 5 stavki; koštana bolnost na palpaciju uzduž distalnih 6 cm posteriornog ruba fibule ili vrha lateralnog maleola, koštana bolnost uzduž distalnih 6 cm od posteriornog ruba tibije / vrha medijalnog maleola, koštana bolnost u području baze 5. metatarzalne kosti, koštana bolnost u području navikularne kosti te nemogućnost da se svlada težina odmah nakon ozljede i tijekom 4 koraka tijekom inicijalne procjene. Primjećuje li se bol u gležnju uz pojavu jedne od tih 5 stavki, imamo indikaciju za radiološku obradu (22).



Slika 12 Zone palpacije u Ottawa ankle rules (Preuzeto sa: https://www.physio-pedia.com/Ottawa_Ankle_Rules)

Zatim još možemo upotrijebiti Talar tilt test. Ovaj test se provodi tako da se pacijent nalazi u sjedećem položaju bez oslonca na bolni gležanj i stopalo. Stopalo se postavi na nagib od 10 do 20 stupnjeva plantarne fleksije. Distalni dio potkoljenice se fiksira (rukom) proksimalno od maleola. Zatim se stopalo postavi u inverziju. Bočni aspekt talusa se palpira da utvrdimo nastaje li tilt (naginjanje). Laksitet uspoređujemo sa drugom nogom odnosno gležnjem druge noge. Ukoliko primijetimo veći pokret na ozlijeđenom gležnju u usporedbi sa zdravim imamo razloga posumnjati na rupturu kalkaneofibularnog ligamenta (22).



Slika 13 Talar tilt test (Preuzeto sa: <https://www.pinterest.com/pin/247698048233518790/>)

Stres test za deltoidni ligament isto tako koristimo i kod everzijskog uganuća.

Pacijent sjedi sa ispruženom nogom, a stopalo visi izvan podloge. Ispitivač rukom vrši stabilizaciju tibije i fibule u proksimalnom dijelu u odnosu na gležanj jednom rukom, a drugom rukom izvodi pokret za procjenu. Da bi smo procijenili prednja vlakna deltoidnog ligamenta: ispitivač rukom hvata dorzalnu površinu stopala, radeći kombiniranu inverziju i plantarnu fleksiju stopala istovremeno primjenjujući pritisak pri kraju pokreta. Za procjenu srednjih vlakna deltoidnog ligamenta: ispitivač opet položi ruku tako da se uhvati calcaneus (još stabilizirajući prednji dio tibije i fibule proksimalno od gležnja drugom rukom), te se stopalo postavlja u everziju uz određeni pritisak. Za procjenu zadnjih vlakna deltoidnog ligamenta: ispitivač položi ruku tako da je obuhvaćen calcaneus (stabilizirajući prednju

površinu tibije i fibule proksimalno do gležnja drugom rukom), kombinirajući inverziju i dorzalnu fleksiju stopala sa određenim pritiskom. Test daje pozitivne rezultate ako se primjećujemo hipermobilnost i bol u području deltoidnog ligamenta. Osjećaj krajnjeg mišićnog spazma može postojati sa subakutnom ozljedom (20).

4.3. Fizioterapijska intervencija

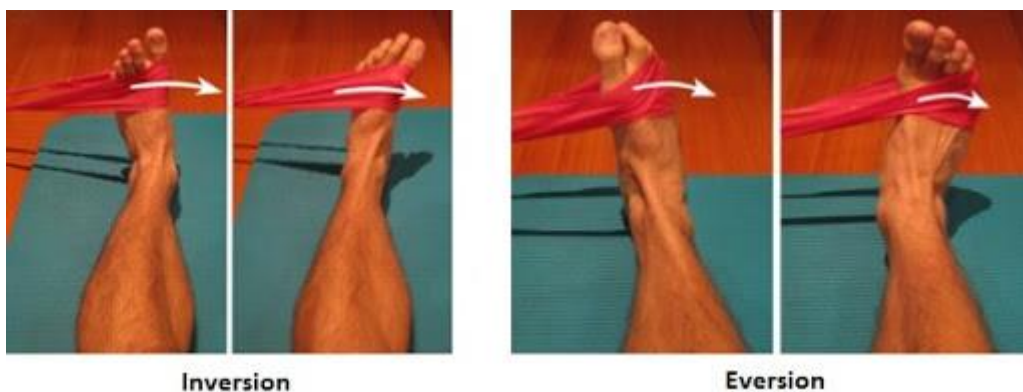
Kod akutnih stanja se primjenjuje R.I.C.E. terapija koja je već opisana (fizioterapijske intervencije u prijašnjoj ozljedi. Ne tako davno počela se koristiti i M.E.T.H. metoda, a onda je zamjena za R.I.C.E. M stoji za movement (kretanje), E za elevation (podizanje ekstremiteta), T za traction (trakciju u zglobu), a H za heat (primjenu topline). U istraživanjima se ova metoda pokazala kao dobra za pacijente kod naprezanja / uganuća gležnja, lateralnog i medijalnog epikondilitisa (teniski/golferski lakat), prenaprezanja zadnje lože, i drugih ozljeda mekih tkiva. Catanzaro i nekoliko zdravstvenih stručnjaka kritiziraju metodu zaleđivanja iz razloga jer vjeruju da će hladnoća (led) usporiti cirkulaciju krvi, a time posljedično i proces zacjeljivanja. Led služi uklanjanju trenutnih bolova i oteklina, no isto tako smanjuje i protok krvi. Slabiji protok krvi može usporiti odstranjivanje upale, a samim time stvarajući više boli i produžujući vrijeme potrebno za ozdravljenje. Vlažnom toplinom u trajanju od 5 do 10 minuta možemo postići suprotno. Poboljšati cirkulaciju i skratiti vrijeme oporavka. Elevacija (elevation), druga stavka u M.E.T.H.-u, potpomaže eliminiranju krvi iz udova. Podižući ekstremitet iznad razine srca, gravitacija vraća krv u pluća i srce. Samim time lakše se odstranjuju oteklina i upala. Kompresija, dio R.I.C.E. metode, služi istoj svrsi, odstranjenju oteklina iz tom područja. Kretanje i trakcija imaju mnogo dodirnih točaka u pristupu M.E.T.H.. I kretanja i trakcija su usredotočene na pomicanja mekog tkiva u ozlijeđenom području. Treba izbjegavati mirovanje ozlijeđenog segmenta duže od 30 minuta, ali isto tako da ozlijeđeni segment nije aktivan duže od tog vremena. Kretanje segmenta sprečavaju ukočenosti, bol kao i oteklinu, međutim, potreban je oprez. Uglavnom, još uvijek se vjeruje da uporaba R.I.C.E. ili M.E.T.H. metode ovisi o povrijeđenoj regiji, težini ozljede te trajanju odnosno vremenskom odmaku nakon same ozljede. Kao primjer, led može smanjiti bolove, a postoji mogućnost da je potreban ako anti-upalna sredstva ili lijekovi ne pomažu. Trebamo biti otvoreni u pristupu liječenju ozljeda mekih tkiva. Postoji mogućnost da ono što djeluje za jednu osobu, ne djeluje na nekoj drugoj osobi. Sljedeći put bi trebali razmisliti koju metodu koristiti (23).

Kada ulazimo u funkcionalnu rehabilitaciju, najvažnije je održati opseg pokreta u gležnju. Potrebno je spriječiti skraćivanje tetiva i mišića koje nastaje zbog mirovanja. To možemo postićemo sljedećim vježbama:

1. Sjedeći početni položaj. Noge su na podlozi. Ručnikom privlačiti stopalo prema sebi (raspon u kojem nema boli), te zadržati 15-30 sekundi. Ponavljanje između 5 i 10 puta. Tri puta dnevno.
2. Sjedeći početni položaj. Noga preko ruba podloge, stopalom raditi pokrete u obliku slova abecede. Stopalo je u anti gravitacijskom položaju. Ponavljanje između 3 i 5 puta kroz cijeli dan.
3. Sjedeći početni položaj. Stopalo preko ruba, ručnikom istegnuti stopalo u inverziju i everziju. U tim položajima zadržati između 15 i 30 sekundi. Ponavljanje od 5 do 10 puta. Tri puta dnevno.

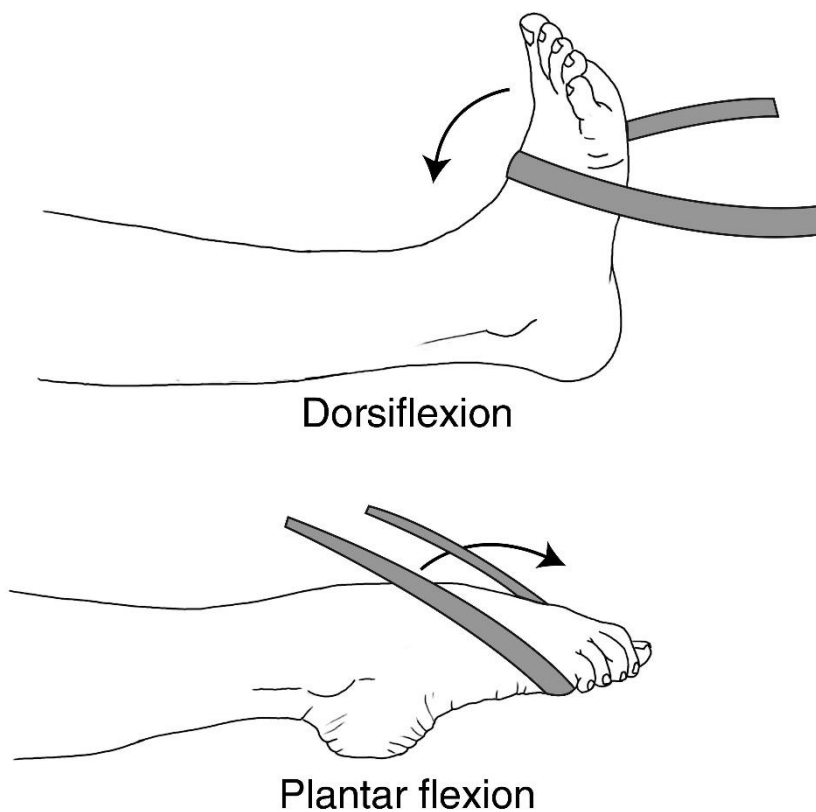
Nakon provođenja navedenih vježbi, te smanjenjem bolova i otoka, kreće se sa jačanjem muskulature, tj. koristimo vježbe sa otporom. Najzahvalniji rekvizit koji možemo koristiti je elastična traka.

1. Sjedeći početni položaj. Noge su na podlozi. Dio trake omotamo oko stopala, a drugi držimo rukama. Radi se inverzija i everzija, a u suprotnu stranu se pruža otpor. Naglasak se stavlja na ekscentrični dio pokreta, tj. kada se stopalo vraća u početni položaj. Ponavljanje od 5 do 10 puta u svakom smjeru pokreta.



Slika 14 . Vježbe sa elastičnom trakom za inverziju i everziju (Preuzeto sa: http://www.ballroomguide.com/resources/blog/2016_03_04_strong_ankles.html)

2. Pacijent se postavlja u isti položaj kao i u prethodnoj vježbi. Trakom pruža otpor u suprotnu stranu kod pokreta dorzalne i plantarne fleksije. Naglasak se stavlja na ekscentrični (duži) dio pokreta. Ponavljanje od 5 do 10 puta po pokretu(24).



Slika 15 Vježbe sa elastičnom trakom za plantarnu i dorzalnu fleksiju (preuzeto sa: <http://physioandlife.blogspot.com/2018/07/rehabilitative-exercises-for-ankle.html>)

Kada ojačamo mišić, možemo prijeći na vježbe propriocepcije. Nakon ozljede, bilo akutnoj ili ozljedi uzrokovanoj prekomjernom upotrebom, oštećuju se živčani završetci u području oštećene strukture. Rezultat toga je poremećaj prijenosa informacija iz proprioceptora u mozak. Ispravci položaja tijela su manje ili u potpunosti neučinkoviti. Kao što možemo vidjeti na primjeru uganuća gležnja, najvjerojatnije da će se gležanj ponovno ozlijediti. Propriocepciju možemo podijeliti na tri funkcije. Prva funkcija je da informacije iz proprioceptora potpomažu zaštititi zgloba od prevelikog i štetnog pokreta, a to rade putem refleksnog mehanizma. Druga funkcija je davanje podataka o stabilizaciji zgloba za vrijeme statičkog držanja. Treća funkcija je pomaganje u preciznom usklađivanju pokreta. Propriocepcija je bitna u mehanizmu zajedničke kontrole. Proprioceptivni trening je popularna metoda za rehabilitacijsko i preventivno vježbanja u sportskim i rehabilitacijskim grupama. U gležnju postoji velika koncentracija proprioceptora. Vrlo je važno da proprioceptori što prije budu vraćeni u funkciju (25). Zatim slijede sljedeće vježbe:

1. Početni položaj je u stojećem stavu na jednoj nozi, na ravnoj podlozi. Fizioterapeut baca loptu pacijentu, a pacijent ju mora uhvatiti i povratno baciti fizioterapeutu. U početku krenemo jednostavno, bacamo loptu blizu središnje linije tijela. Postepeno otežavamo vježbu tako što loptu bacamo sve dalje od tijela, a pacijentu ju je teže uhvatiti uz održavanje ravnoteže.
2. Postoji mogućnost modifikacije prve vježbe. Pacijent stoji na nestabilnoj podlozi (spužva ili strunjači ili jastuku) čime mu još više otežavamo, te proprioceptori pojačano rade na održavanju položaja.
3. Stojeći početni položaj. Stopala postavljena jedno ispred drugoga. Pacijent pokušava održati ravnotežu dok mu fizioterapeut nastoji poremetiti istu laganim guranjem trupa u svim smjerovima. Pacijent radi korake prema naprijed i nazad, a da stopala ostanu u istoj liniji. Fizioterapeut i dalje narušava ravnotežu.
4. Prethodnu vježbu možemo modificirati tako da pacijent hoda po nestabilnoj podlozi kao na primjer strunjača, spužva ili uže). Time se otežava izvođenje vježbe. Teže i kompliciranije vježbe čine rehabilitaciju uspješnijom. Sve ostalo kod vježbe ostaje isto (26).

5. Prevencija specifičnih ozljeda u boksu

Prevencija ili sprječavanje ozljeda spada u jednu od najvažnijih komponenta u sportu. Uspjeh većine sportaša se krije baš u pravilnoj pripremi i sigurnom treningu kojim se izbjegavaju nepotrebne ozljede. Poželjno je da se sportaši odmah nakon pojave nelagode ili simptoma posavjetuju s liječnikom ili fizioterapeutom, kako bi se pravovremeno moglo reagirati i prevenirati ozljedu koja bi potencijalno mogla udaljiti iz ringa. Masažom, krioterapijom, istezanjem ili poštedom iritiranog dijela u pravom trenutku možemo zaliječiti simptome bez pojave ikakvih težih komplikacija. U slučaju povreda navedenih u ovom radu, kod frakture pete metakarpalne kosti, u prevenciju svakako spada bandaža šake prije treninga ili borbe što uveliko smanjuje rizik od frakture. Kao prevenciju za povredu gležnja se također koristi bandaža koja gležanj fiksira u pravilnom položaju, da ne dolazi do neželjenih pokreta. Pod primarnu prevenciju u boksu spada planiranje treninga. Time se bavi stručnjaci koji su kompetentni za taj posao. Bitan je pravilan odabir vježbi te još važnije pravilno izvođenje istih. Važan faktor u tom dijelu je i pravilno korištenje opreme i rekvizita u trenažnom procesu. U boksu su to na primjer specifične bandaže oko ručnih zglobova koje umanjuju mogućnost ozljeda u području šaka. Pravilna ishrana i odmor su također komponente koje garantiraju dobre rezultate i izbjegavanje ozljeda. U boksu, ali i u svakom sportu. Kada ipak dođe do ozljede, najvažnije je pravilno pristupiti rehabilitaciji ozljeda po svim pravilima struke i uz to educirati sportaša, što spada u sekundarnu prevenciju nastanka ozljeda. Edukacija sportaša (kako se ponašati sa ozlijeđenim segmentom, oblikovanje treninga za vrijeme povrede) će pomoći ranijem vraćanju u prvotno stanje, koje je prethodilo samoj ozljedi (27,28).

6. Zaključak

Boks spada u vrlo agresivne sportove sa mnogo ozljeda koje se događaju slučajno ili namjerno, od samog treninga pa sve do natjecanja. Poželjno je da se treningu pristupa profesionalno da bi se izbjegle nepotrebne ozljede, te kako bi se smanjile na najmanji mogući broj. Ipak, činjenice govore da se većina ozljeda, naravno, dogodi na natjecanju. Da bi se to preveniralo, bitna je kvalitetna priprema sportaša u vremenu prije natjecanja sa ciljem izbjegavanja neželjenih ozljeda. Tipične ozljede u boksu kao na primjer posjekotine i razderotine su uobičajene i ne smatramo ih problematičnim kao na primjer ozljede do kojih dolazi u radu, jer kada nastupe takve ozljede, sportaš je primoran izbivati sa treninga i natjecanja određeno vrijeme, do trenutka kad se ozljeda u potpunosti ne sanira. Takvim ozljedama se pristupa stručno od nastanka do zacjeljenja. Incidencija boksačke frakture opisane u radu nam dokazuje da se veliki broj boksača susreće sa tom ozljedom. Kvalitetnom procjenom i pravovremenim i pomno odabranim intervencijama sportaša je moguće vratiti u njegov ritam u što kraćem roku. Druga spomenuta ozljeda, uganuće zgloba, je sveopće raširena i u sportu i izvan njega i vrlo je važno da se kvalitetno sanira zbog kasnije kvalitete nastupa što na natjecanjima, što u privatnom životu. Završetak rehabilitacije ne smije se požurivati jer time riskiramo ponovnu povredu koja nije bila sanirana do kraja, što nikako nije poželjno. Po završetku rehabilitacije, od velike je važnosti educirati osobu o daljnjem tijeku njegovih profesionalnih aktivnosti, u vidu opreznosti sa rehabilitiranim segmentom.

7. Popis literature

1. <https://britannica.com>, Krystal A.: Boxing. Dostupno: 1.12.2020.
2. <https://enciklopedija.hr>. Dostupno: 1.12.2020.
3. <http://www.boks-sv-duje.hr> Dostupno: 1.12.2020.
4. Matthew P, Ashley S, Gary S.: Boxing Injuries Presenting to U.S. Emergency Departments. 1990–2008. *American Journal of Preventive Medicine*. 2011; 40 (4): 462.
5. Zazryn TR, McCrory P, Cameron P.: Injury Rates and Risk Factors in Competitive Professional Boxing. *Clinical journal of sports medicine*. 2009; 1(19):20-25.
6. Zazryn TR, Finch CF, McCrory P.: A 16 year study of injuries to professional boxers in the state of Victoria, Australia *British Journal of Sports Medicine*. 2003;37:321-324.
7. Timm K.E., Wallach J.M., Stone J.A. Ryan EM.: Fifteen years of amateur boxing injuries at the United States Olympic training center. *Journal of athletic training*.1993; 4(28):330-335.
8. <https://www.ncbi.nlm.nih.gov>. Malik S, Rosenberg N.: Fifth metacarpal fractures (Boxers fracture). Temple University Hospital.2019. Dostupno: 8.12.2020.
9. Rotim K. i sur.: Anatomija. Zagreb: Zdravstveno Veleučilište Zagreb; 2017.
10. <https://theodora.com>. Human Anatomy-the metacarpus. Dostupno: 8.12.2020.
11. <https://hand.theclinics.com>. Panchal-Kildare S., Malone K.: Skeletal anatomy of the hand. *Hand clinic*. 2013; 4(29); 459.471.
12. <https://www.physiopedia.com>. Dostupno: 11.12.2020.
13. <https://physioadvisor.com>. Demetrious T, Harrop B.: Metacarpal fracture. *Physio advisor*.2019;1(4);1-3. Dostupno: 15.12.2020.
14. <https://webmd.com>. WebMD-Boxers fracture. Dostupno: 15.12.2020.
15. <http://scipion.hr>. Dostupno: 18.12.2020.
16. <https://capitalareapt.com>. Carhart D.: PT for a common injury among boxers. *Capital Area physical therapy*. 2019;1;1. Dostupno: 20.12.2020.

17. <https://ncbi.nlm.nih.gov>. Johnson M.: Transcutaneous Electrical Nerve Stimulation: Mechanisms, Clinical Application and Evidence. British Pain Society. 2007;1(1). Dostupno: 20.12.2020.
18. <https://mvpboxing.com>. MVP Boxing.com. Dostupno: 22.12.2020.
19. <https://teachmeanatomy.info>. Dostupno: 23.12.2020
20. Soboroff, S. H., Pappius, E. M., & KOMAROFF, A. L.: Benefits, risks, and costs of alternative approaches to the evaluation and treatment of severe ankle sprain: Clinical orthopaedics and related research; 1984. 183; 160-168.
21. <https://physio-pedia.com>. Dostupno: 28.12.2020.
22. <https://fittforlifewellnesclinic.com>. Di Loreto L. RICE versus METH – A new approach for healing soft tissue injuries. Fit for Life. 2014; 1 (1) 1. Dostupno: 03.01.2021.
23. <https://www.aafp.org>. Wolfetim L., Uhl C, Mattacolaleland G., McCulskey C.: Management of ankle sprains. *Am Fam Physician*. 2001; 63(1):93-105. Dostupno: 03.01.2020.
24. <https://crimsonpublisher.com>. Prakash J., Irshad A., Sonal K., Kamran A., Shalini V., Tarun K.: Proprioception: An Evidence Based Narrative Review. *Res Inves Sports Med*. 2017;1(2);1-5. Dostupno: 05.01.2020.
25. <https://www.sportsijuryclinic.net>. Walden M. Ankle proprioception exercises. *Sports injury clinic*. 2019;1(1):1. Dostupno na: 07.01.2020.

8. Popis slika

Slika 1 Težinske kategorije u boksu (Preuzeto sa: https://olympics.ie/sports/boxing/10746-desmond-misses-out-on-bronze.html).....	2
Slika 2 Kostii karpusa, metakarpusa te falange (preuzeto sa: https://www.theskeletalsystem.net/metacarpal-bones)	6
Slika 3 Peta metakarpalna kost (Preuzeto sa: https://www.hand.theclinics.com/).....	7
Slika 4 Mišići podlaktice i šake (Preuzeto sa: https://www.physio-pedia.com/).....	8
Slika 5 Mehanizam ozljede (Preuzeto sa: https://www.sportsmd.com/).....	9
Slika 6 Aktivne vježbe za ručni zglob (Preuzeto sa: http://morphopedics.wikidot.com/physical-therapy-management-of-colles-fracture).....	12
Slika 7 Vježbe za prste šake (Preuzeto sa: https://www.pinterest.com/isis023/trigger-finger-exercises/).....	12
Slika 8 Mišići i ligamenti stopala (Preuzeto sa: https://teachmeanatomy.info/lower-limb/joints/ankle-joint/).....	14
Slika 9 Mišići potkoljenice (preuzeto sa: https://www.pinterest.com/pin/448811919091224788/).....	15
Slika 10 Mehanizam ozljede (Preuzeto sa: https://oastug.com/ankle-sprains-high-vs-low/) ..	16
Slika 11 Stupnjevi uganuća gležnja (Preuzeto sa: https://denverptis.com/pt-guide-ankle-sprain/).....	17
Slika 12 Zone palpacije u Ottawa ankle rules (Preuzeto sa: https://www.physio-pedia.com/Ottawa_Ankle_Rules).....	17
Slika 13 Talar tilt test (Preuzeto sa: https://www.pinterest.com/pin/247698048233518790/)	18
Slika 14 . Vježbe sa elastičnom trakom za inverziju i everziju (Preuzeto sa: http://www.ballroomguide.com/resources/blog/2016_03_04_strong_ankles.html)	20
Slika 15 Vježbe sa elastičnom trakom za plantarnu i dorzalnu fleksiju (preuzeto sa: http://physioandlife.blogspot.com/2018/07/rehabilitative-exercises-for-ankle.html).....	21



IZJAVA O AUTORSTVU

I

SUGLASNOST ZA JAVNU OBJAVU

Završni/diplomski rad isključivo je autorsko djelo studenta koji je isti izradio te student odgovara za istinitost, izvornost i ispravnost teksta rada. U radu se ne smiju koristiti dijelovi tuđih radova (knjiga, članaka, doktorskih disertacija, magistarskih radova, izvora s interneta, i drugih izvora) bez navođenja izvora i autora navedenih radova. Svi dijelovi tuđih radova moraju biti pravilno navedeni i citirani. Dijelovi tuđih radova koji nisu pravilno citirani, smatraju se plagijatom, odnosno nezakonitim prisvajanjem tuđeg znanstvenog ili stručnoga rada. Sukladno navedenom studenti su dužni potpisati izjavu o autorstvu rada.

Ja, Neven Bešenić _____ (*ime i prezime*) pod punom moralnom, materijalnom i kaznenom odgovornošću, izjavljujem da sam isključivi autor/ica završnog/diplomskog (*obrisati nepotrebno*) rada pod naslovom Fizioterapija specifičnih ozljeda u boksu _____ (*upisati naslov*) te da u navedenom radu nisu na nedozvoljeni način (bez pravilnog citiranja) korišteni dijelovi tuđih radova.

Student/ica:
(*upisati ime i prezime*)

Bešenić

(*vlastoručni potpis*)

Sukladno Zakonu o znanstvenoj djelatnosti i visokom obrazovanju završne/diplomske radove sveučilišta su dužna trajno objaviti na javnoj internetskoj bazi sveučilišne knjižnice u sastavu sveučilišta te kopirati u javnu internetsku bazu završnih/diplomskih radova Nacionalne i sveučilišne knjižnice. Završni radovi istovrsnih umjetničkih studija koji se realiziraju kroz umjetnička ostvarenja objavljuju se na odgovarajući način.

Ja, Neven Bešenić _____ (*ime i prezime*) neopozivo izjavljujem da sam suglasan/na s javnom objavom završnog/diplomskog (*obrisati nepotrebno*) rada pod naslovom Fizioterapija specifičnih ozljeda u boksu _____ (*upisati naslov*) čiji sam autor/ica.

Student/ica:
(*upisati ime i prezime*)

Bešenić

(*vlastoručni potpis*)