

Rehabilitacija nakon artroskopije kuka femoroacetabularnog impingement sindroma

Hatadi, Dunja

Undergraduate thesis / Završni rad

2021

Degree Grantor / Ustanova koja je dodijelila akademski / stručni stupanj: **University North / Sveučilište Sjever**

Permanent link / Trajna poveznica: <https://um.nsk.hr/um:nbn:hr:122:644064>

Rights / Prava: [In copyright](#) / [Zaštićeno autorskim pravom.](#)

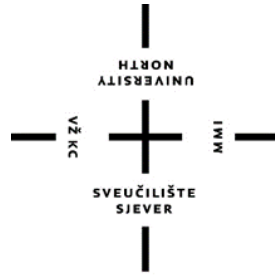Download date / Datum preuzimanja: **2024-11-13**



Repository / Repozitorij:

[University North Digital Repository](#)





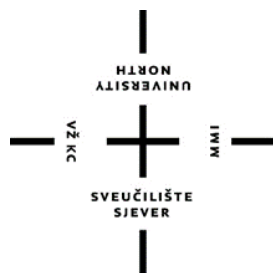**Sveučilište
Sjever**

Završni rad br. 053/FIZ/2021

**Rehabilitacija nakon artroskopije kuka
femoroacetabularnog impingement sindroma**

Dunja Hatadi, 1950/336

Varaždin, kolovoz 2021. godine



**Sveučilište
Sjever**

Odjel za fizioterapiju

Završni rad

**Rehabilitacija nakon artroskopije kuka
femoroacetabularnog impingement sindroma**

Student

Dunja Hatadi, 1950/336

Mentor

Jasminka Potočnjak, mag. physioth.

Varaždin, kolovoz 2021. godine

Prijava završnog rada

Definiranje teme završnog rada i povjerenstva

ODJEL	Odjel za fizioterapiju		
STUDIJ	preddiplomski stručni studij Fizioterapija		
PRISTUPNIK	Dunja Hatadi	JMBAG	0607997315016
DATUM	1.9.2021.	KOLEGIJ	Fizioterapija u ortopediji
NASLOV RADA	Rehabilitacija nakon artroskopije kuka femoroacetabularnog impingement sindroma		

NASLOV RADA NA ENGL. JEZIKU	Rehabilitation after hip arthroscopy femoroacetabular impingement syndrome
-----------------------------	--

MENTOR	Jasminka Potočnjak, mag.physioth.	ZVANJE	predavač
--------	-----------------------------------	--------	----------

ČLANOVI POVJERENSTVA	doc.dr.sc. Jeleč Željko, predsjednik
1.	Jasminka Potočnjak, mag.physioth. pred., mentor
2.	Ivana Herak, mag.med.techn. pred., član
3.	Valentina Novak, mag.med.techn. pred., zamjenski član
4.	
5.	

Zadatak završnog rada

BROJ	053/FIZ/2021
------	--------------

OPIS

Femoroacetabularni impingement sindrom ili sindrom sruza (FAI) je morfološka deformacija femura i acetabuluma u kombinaciji s pokretima fleksije i rotacije kuka, prilikom čega se javlja jaka bol i ograničenost opsega pokreta. Razlikujemo dva osnovna tipa femoroacetabularnog sruza, cam i pincer FAI, te mješoviti tip do kojeg dolazi prisustvom oba osnovna tipa. Pojavom raznih simptoma koji uključuju naizmjenične bolove u preponi, trohanteru ili oboje, tupa bol u prednjoj preponi nakon dugotrajnog sjedenja, a ponekad se javlja oštra, probadajuća bol tijekom aktivnosti. Bolest se dijagnosticira na temelju rendgenskih snimaka, magnetske rezonance i laboratorijskih testova. Liječenje se uglavnom provodi konzervativno ili operacijski. Artroskopija se smatra najuspješnijom metodom liječenja, a oporavak traje kraće u odnosu na velike zahvate. Važnu ulogu ima poslijepoperativna rehabilitacija s kojom je potrebno započeti što ranije kako bi rezultat i uspjeh oporavka bio što relevantniji. Ozlijeđeni kuk zahtijeva pažljivo razmatranje između boli i opterećenja prilikom rehabilitacije. U svakodnevnim aktivnostima jako je teško odmoriti kuk zbog raznih uloga koje zglobovi kuka imaju. Prema pacijentovoj procjeni rade se vježbe jačanja mišića nogu, ravnoteže, koordinacije, povećanja opsega pokreta i samozbrinjavanja. Potrebno je uzeti u obzir pacijentove mogućnosti, te prema njima povećavati intenzitet vježbi. Važna je edukacija obitelji kao i samog pacijenta u obavljanju aktivnosti svakodnevnog života.

ZADATAK URUČEN	08.09.2021	POTPIS MENTORA	Jasminka Potočnjak
----------------	------------	----------------	--------------------



Predgovor

Zahvaljujem se mentorici Jasminki Potočnjak, mag. physioth. na stručnoj pomoći, savjetima i strpljenju prilikom same realizacije ideje, te na kraju i izrade završnog rada.

Posebno želim zahvaliti svojoj obitelji, prijateljima i kolegama na pruženoj podršci tijekom cijelog studiranja, Hvala svim profesorima i mentorima praktične nastave na pruženom znanju i vještinama.

Sažetak

Sindrom sraza u zglobu kuka definira se kao stanje do kojeg je došlo zbog poremećaja odnosa između glave bedrene kosti i acetabuluma ili vrata bedrene kosti. Zbog promjena na kostima u zglobu kuka dolazi do priklještenja mekog tkiva oko acetabuluma, oštećenja rubne hrskavice i samog zgloba. To ograničava izvođenje određenih pokreta iz zgloba kuka. Najviše su ograničene fleksija i unutarnja rotacija, a ponekad i adukcija. Osobe se u početku žale na ponavljajuću bol u prednjoj strani kuka ili preponi, pogotovo nakon dugotrajnog sjedenja, hodanja, ili nakon sportskih aktivnosti. Postoji veliki broj abnormalnosti kuka koje mogu pridonijeti razvoju sindroma sraza u zglobu kuka (npr. retroverzija acetabuluma, fraktura vrata femura, iskliznuće epifize glave femura, LeggCalve-Perthes bolest).

Razlikujemo tri vrste sindroma sraza u zglobu kuka, a to su cam, pincer I mješoviti tip femoroacetabularnog sraza. Sindrom sraza se najčešće tretira operativno, a što se tiče konzervativnog pristupa primjenjuju se vježbe jačanja mišića, vježbe za povećanje opsega pokreta, vježbe balansa I ravnoteže. Neka istraživanja ukazuju da konzervativni pristup može poboljšati određene pokrete kao što su na primjer pokreti abdukcije, adukcije I unutarnje rotacije kuka, te tako smanjuju bol i poboljšavaju funkciju kuka. Najviše se pažnje pridaje medicinskoj gimnastici i postoperativnoj rehabilitaciji.

Ključne riječi: bol, artroskopija, femoroacetabularni sraz, fizikalna terapija, rehabilitacija

Summary

Impingement syndrome in the hip joint is defined as a condition that has occurred due to a disorder of the relationship between the femoral head and the acetabulum or neck of the femur. Due to changes in the bones in the hip joint, soft tissue around the acetabulum is pinched, the marginal cartilage and the joint itself are damaged. This limits the performance of certain movements from the hip joint. Flexion and internal rotation, and sometimes adduction, are most limited. People initially complain of recurrent pain in the front of the hip or groin, especially after prolonged sitting, walking, or after sports activities. There are a large number of hip abnormalities that can contribute to the development of hip joint syndrome (e.g. acetabulum retroversion, femoral neck fracture, femoral head epiphysis slippage, LeggCalve-Perthes disease). We distinguish three types of hip joint syndrome, namely cam, pincer, and mixed type of femoroacetabular joint. Collision syndrome is most often treated surgically, and as for the conservative approach, muscle strengthening exercises, exercises to increase range of motion, balance and balance exercises are applied. Some research suggests that a conservative approach may improve certain movements such as abduction, adduction, and internal hip rotation movements, thus reducing pain and improving hip function. Most attention is paid to medical gymnastics and postoperative rehabilitation.

Key words: pain, arthroscopy, femoroacetabular collision, physical therapy, rehabilitation

Popis korištenih kratica

FAI Femoroacetabular impingement

AP Anteroposteriorno u odnosu na središnju ravninu

SI Sakroilijakalni zglob

CT Kompjuterizirana tomografija

npr. Na primjer

RTG Rentgensko snimanje

MRA Magnetska rezonanca

Sadržaj

1. Uvod.....	1
2. Femoroacetabularni sindrom sraza.....	3
2.1. CAM sindrom sraza.....	5
2.2. Pincer sindrom sraza.....	5
2.3. Mješoviti FAI.....	6
3. Klinički pregled i dijagnostička obrada.....	7
3.1. Najvažniji testovi za dokazivanje sindroma sraza.....	7
4. Liječenje.....	10
4.1. Artroskopija kuka.....	10
5. Rehabilitacija nakon artroskopije kuka.....	12
5.1. Rehabilitacijski protokol nakon artroskopije kuka.....	15
5.1.1. Postoperativne vježbe.....	17
6. Zaključak.....	23
7. Literatura.....	24
Popis slika.....	26
Popis tablica.....	26

1.Uvod

Zglob kuka (*art. coxae*) je parni zglob između zdjelice i proksimalnog dijela bedrene kosti. Specifičan je po svojoj velikoj pokretljivosti kao i stabilnosti. Čine ga čašica (*acetabulum*) koju nazivamo konkavnim tijelom i glava femura (*caput femoris*), konveksno tijelo. Na samom početku spomenuta je velika pokretljivost u zglobu kuka što znači da obuhvaća sve kretnje, a to su pokreti fleksije, ekstenzije, abdukcije, adukcije, unutarnje i vanjske rotacije te cirkumdukcije. Kuk ima glavnu funkciju u prijenosu težine na noge prilikom stajanja (statička) i u procesu hodanja, odnosno trčanja (dinamička). Pri uspravnom stavu ljudskog tijela, kukovi su od iznimne važnosti pri održavanju dinamičke ravnoteže.

Acetabulum je smješten na lateralnom središnjem dijelu zdjelice, a građen je od dijelova tri zdjelčne kosti (preponske, sjedne i crijevne) koje su sinostotički spojene. U tom se dijelu nalazi triradijatna hrskavica. U fazi koštanog sazrijevanja čije okoštavanje počinje za vrijeme puberteta i završava u ranim dvadesetim godinama. Acetabulum je nagnut prema dolje (inklinacija) za oko 45° i zakrenut prema naprijed za 15° (*anteverzija acetabula*). Periferni dio acetabuluma pokriven je zglobnom hrskavicom (*facies lunata*) koji okružuje hrapavo središte (*fossa acetabuli*), a u području dna acetabuluma nalazi se koštani urez (*incisura acetabuli*) kroz koji ulaze krvne žile i živci.

Na glavu femura se nastavlja vrat femura te su usmjereni prema medijalno, proksimalno i naprijed. Kolodijafizalni (CCD) kut nakon rođenja iznosi 150° te se postepeno smanjuje. Vrijednost kuta veća od 140° (*coxa valga*) u odrasloj dobi te manja od 120° (*coxa vara*) bez obzira na dob, smatraju se patološkim vrijednostima. Na prijelazu vrata u trup kosti nalaze se dvije kvрге, trochanter major ili velika kvрга nalazi se u produženju trupa, a mala kvрга ili trochanter minor nalazi se dolje, medijalno i straga. Intertrohanterna linija (*linea intertrochanterica*) spaja se s prednje strane kvрге, a intertrohanterni greben (*crista intertrochanterica*) sa stražnje strane kvрге.

Zahvaljujući obliku polukugle, čašica nadsvođuje veliki dio glave femura čineći ovaj zglob vrlo stabilnim. Zglobna usna (*labrum acetabulare*) fibrokartilaginozni prsten trokutasta presjeka koji polazi bazom od ruba acetabuluma čini dodatno povećanje kontaktne površine. Unutarnja je zglobna ploha glatka, dok preko vanjske prelazi zglobna čahura. Kod razvojnog poremećaja kuka čašica je plića (*displazija*), što rezultira nestabilnošću, ili, u najtežem slučaju luksiranom glavom femura.

Kut koji zatvaraju vertikalni pravac, koji prolazi kroz središte glave femura i linija koja spaja središte glave femura i gornji rub acetabuluma, uobičajeno iznosi od 25 do 40° i naziva se Wibergov kut (CE).

Anteverzija acetabuluma omogućuje fleksiju čak do 140°. Takva fleksija kuka moguća je samo pri istodobnoj fleksiji koljena. Ako je koljeno ispruženo, napeta ishiokruralna muskulatura onemogućuje veću fleksiju u kuku od oko 80°. U slučaju retroverzije, vidljiv je znak cross over na AP radiogramu zdjelice/kuka gdje dolazi do ograničene fleksije i javlja se femoroacetabularni sraz (*impingement*). Kretnje pri ovom srazu su ograničene pa ekstenzija iznosi do 10°, abdukcija do 30°, adukcija do 25°, vanjska rotacija 90° i unutarnja rotacija do 70°. Za normalno funkcioniranje u svakodnevnim životnim aktivnostima čovjeku je potrebna fleksija u kuku od 120° i abdukcija i vanjska rotacija 20°.

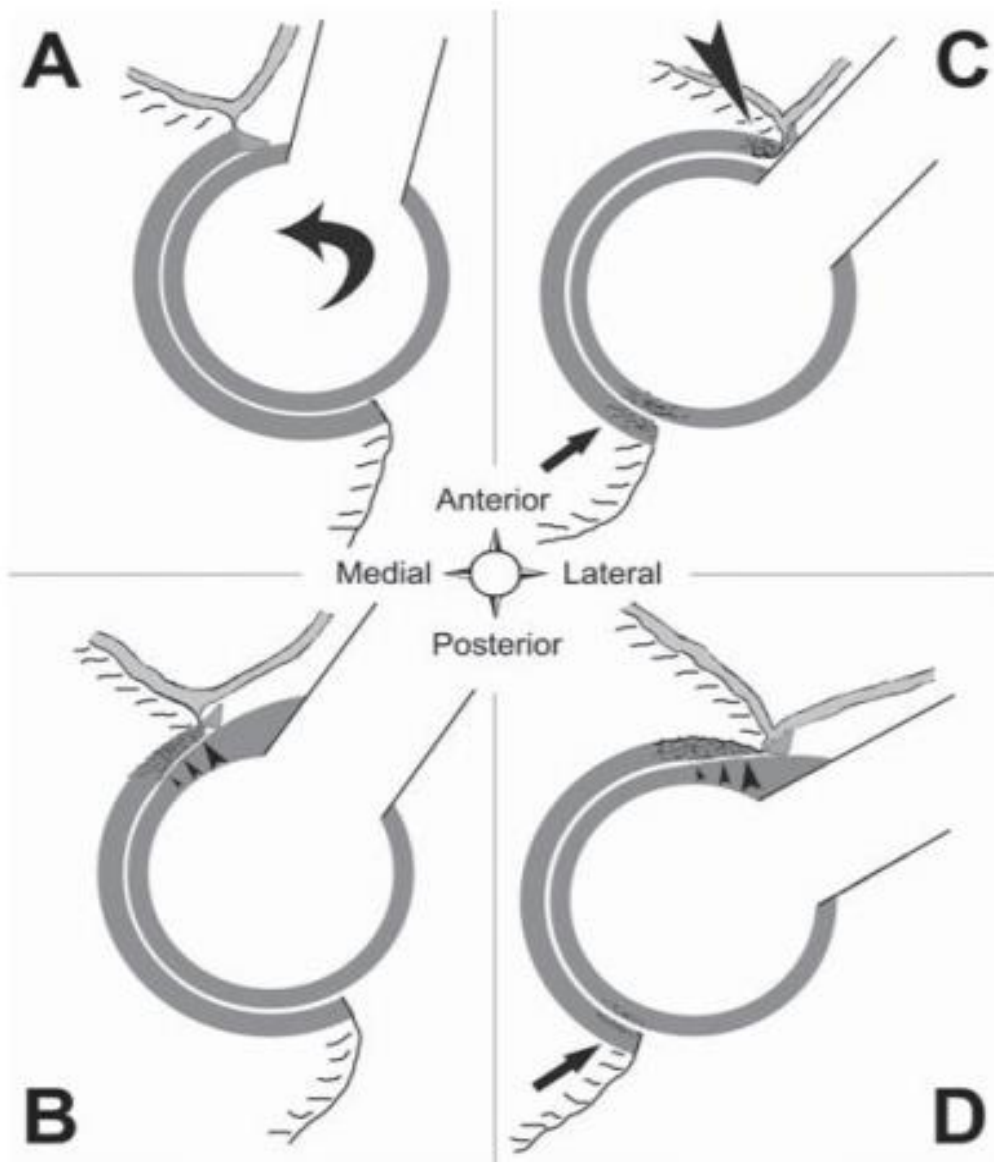
Femoroacetabularni sraz najčešće uzrokuje ekscesivno nasvođenje glave femura gdje je povećan CE kut te zadebljavanje vrata femura. Pincer-lezija je naziv za prvo stanje kod koje se između ruba acetabuluma i vrata femura uklješćuje labrum koji često u konačnici rupturira. Sljedeće stanje obilježeno je poremećenim odnosom glave i vrata i naziva se cam-lezija. Obično se zadebljani vrat podvlači pod rub acetabuluma, lagano decentrira zglob kod većih ekstruzija kretnji pa time oštećuje zglobnu hrskavicu na početku acetabuluma te dolazi u kontakt s hrskavicom. Najčešće se na samom početku pojavljuju bolovi prilikom izvođenja istodobno pokreta fleksije, adukcije i unutarnje rotacije pa je i test sraza pozitivan. Zbog poremećenih odnosa među zglobnim tijelima, s vremenom, se razvija sekundarni osteoartritis kuka [1].

2. Femoroacetabularni sindrom sraza

Zglob kuka je izložen djelovanju mehaničkih sila. Podložan je djelovanju dinamike i statike kao i svako tijelo u prostoru. Djelovanje mehaničkih sila se posebno dobro vidi kod mlađih u rastu i razvoju na lokomotornom sustavu kao i kod starijih osoba, tijekom cijelog života. Pod mehaničkim utjecajima, kosti se prilagođavaju građom i oblikom da izvrše funkciju. A funkcija samog zgloba kuka jest prijenos težine tijela sa zdjelice na donje ekstremitete i sudjelovanje u kretanju. Kako bi se težina tijela mogla prenositi sa zdjelice na natkoljenu kost i dalje prema podlozi, zglobna tijela kuka (*acetabulum i glava femura*) moraju biti u takvom odnosu da glava femura nema tendenciju „bježanja“ iz acetabuluma. Dakle, kuk mora biti stabilan, a tome doprinosi zadovoljavajuća orijentacija acetabuluma te osobito važan krov acetabuluma [2].

Deformacija vrata femura i acetabuluma, uzrokuju sraz između vrata femura i ruba acetabuluma te dovode do oštećenja labruma i acetabularne hrskavice, a to se klinički manifestira pojavom boli i ograničenim kretanjama u zglobu kuka, a taj sindrom nazivamo FAI (femoroacetabularni sindrom sraza) ili sindrom sraza kuka. Stručnjaci su povezali femoroacetabularni sindrom sraza s nastankom degenerativnih promjena u kuku što je privuklo veliku pozornost liječnika koji se bave liječenjem bolesti kuka i od tada je počeo eksponencijalni porast broja istraživanja o FAI. Obično se razlikuju dva osnovna uzroka nastanka FAI-a. Prvi uzrok je deformacija prijelaza glave u vrat femura (cam), dok je drugi deformacija ruba acetabuluma (pincer). Ponekad znaju biti prisutne obje deformacije, što onda nazivamo mješovitim oblikom FAI. Simptomatski cam FAI se češće javlja kod muškaraca u dobi od 30-ak godina života, dok je pincer FAI učestaliji kod žena u dobi od 40-ak godina života (*Slika 2.1*) [3].

Kod pacijenata s femoroacetabularnim srazom najčešće se javljaju podmukli osjećaji blage i epizodne boli i disfunkcije bez trauma. Simptomi se mogu pojaviti pri duljim razdobljima sjedenja i pri podizanju u stojeći položaj te kod izvođenja aktivnosti. Često se simptomi naglo pojačavaju, do te mjere da im rade poteškoće u svakodnevnim aktivnostima. Primarni simptom FAI sindroma je specifično kretanje ili položaj koji izaziva bol u kuku ili u preponama te škljocanje, ukočenost, ograničen opseg pokreta ili popuštanje kuka [4].



Slika 2.1. Prikaz femoroacetabularnog sraza

a) Ako postoji uredan prijelaz glave u vrat femura i uredna orijentacija (anteverzija) acetabuluma, pri kretanjama kuka (zavijena strelica) ne dolazi do FAI; b) Ako postoji asferičnost prijelaza glave u vrat femura (engl. cam), taj se dio glave utiskuje u acetabulum i oštećuje labrum i hrskavicu acetabuluma (vrhovi strelica). Navedeni tip FAI naziva se cam FAI; c) Ako prednji rub acetabuluma previše obuhvaća glavu femura (engl. pincer), dolazi do rubnog kontakta između vrata femura i ruba acetabuluma, što oštećuje labrum na mjestu kontakta (velika glava strelice), a može dovesti i do oštećenja hrskavice na drugoj strani acetabuluma (strelica). Navedeni tip FAI naziva se pincer FAI; d) Ako su obje deformacije istodobno prisutne, riječ je o mješovitom obliku FAI u kojem nastaju oštećenja i labruma i acetabularne hrskavice s jedne strane (vrhovi strelica) te oštećenja hrskavice s druge strane acetabuluma (strelica).

(Izvor: <https://hrcak.srce.hr/172498>)

2.1. CAM sindrom sraza

Karakterizira ga asferična glava femura s morfološkim okruženjem (manjak konkaviteta) anterolateralnog spoja glava-vrat. Zbog abnormalne morfologije, fleksija kuka i sila unutarnje rotacije asferične glave femura/konveksitet, glava-vrat spoj u anterosuperiornom acetabulumu izaziva kompresiju na hrskavicu i širi pritisak između hrskavice i labruma. Kao rezultat, većina hondralnih i labralnih lezija je locirana anterosuperiorno. Abnormalnosti kod cam tipa možemo izmjeriti alfa kutem (*kut kojeg tvori linija između axisa glave femura i linija koja spaja glavu femura s anteriornim spojem glave i vrata femura*).

Alfa kut veći od 55° je dobar indikator za prepoznavanje cam tipa [5]. Cam FAI dovodi do znatno većih oštećenja zglobne hrskavice od pincer FAI na mjestu sraza [3].

2.2. PINCER sindrom sraza

Pincer sindrom se razlikuje od cam tipa po prevelikoj prisutnosti ili fokalne ili opće natkrivenosti acetabuluma preko glave femura (*retroverzija acetabuluma, coxa profunda*). Znak preklapanja ruba acetabuluma pokazan je kao pouzdan indikator retroverzije na konvencionalnim AP radiografima. S fleksijom i unutarnjom rotacijom u kuku glava femura dodiruje anteriosuperiorni labrum acetabuluma (koji se u ovom slučaju ponaša kao ublaživač), pritiskujući ga u zglobnu hrskavicu i subhondralnu kost. Kao rezultat, hondralna oštećenja su ograničena kod pincer tipa na uski pojas duž ruba acetabuluma. Ponavljajuće mikrotraume smanjuju rast kosti s osifikacijom na labralnoj bazi [5]. Prevalencija pincer FAI ima dva do osam puta veću mogućnost pojave kod sportaša koji se bave sportovima kao što su nogomet, hokej, košarka jer upravo ovi sportovi uključuju agresivno opterećenje kukova, ali, naravno, veliku ulogu ima genetska predispozicija [6,7].

2.3. Mješoviti FAI

Ako su obje deformacije istodobno prisutne, riječ je o mješovitom obliku sindroma sraza u zglobu kuka u kojem nastaju oštećenja i labruma i acetabularne hrskavice s jedne strane te oštećenja hrskavice s druge strane acetabuluma. Smoljanović T. i sur. (2013) navode: "Uočeno je da se simptomatski cam FAI češće javlja u muškaraca u dobi od 30-ak godina života, dok je pincer FAI učestaliji u žena u dobi od 40-ak godina života. Bitno je istaknuti da cam FAI dovodi do znatno većih oštećenja zglobne hrskavice od pincer FAI na mjestu sraza. No, ima ljudi koji imaju radiološke kriterije za FAI, a nemaju simptome vezane uz FAI. Iako sraz između vrata femura i ruba acetabuluma teoretski može nastati u svim dijelovima kuka, ipak se najčešće događa u anterolateralnom dijelu zgloba (gdje je obično smještena cam-deformacija) pri fleksiji i različitim stupnjevima unutarnje rotacije kuka. Zbog toga je u tih bolesnika često prisutno ograničenje unutarnje rotacije u flektiranom položaju kuka. Bolesnici s FAI obično se žale na bol u preponi nakon tjelesne aktivnosti koja se širi distalno prema medijalnoj strani koljena. Ta se bol u preponi katkad javlja i samo nakon dužeg sjedenja s flektiranim kukom. Obično su bolesnici svjesni ograničenih kretanja u kuku i prije pojave boli. Liječenje FAI primarno je usmjereno na korekciju koštanih deformacija koje uzrokuju sraz, a potom i na liječenje oštećenja labruma i hrskavice" [3].

3. Klinički pregled i dijagnostička obrada

Kuk je kompleksan zglob s urednim i bezbolnim opsegom kretnji u svim smjerovima, a postiže se samo u skladu ravnoteže mišićnotetivnih, ligamentarnih i koštanih struktura. Tegobe u području kuka mogu izazvati patološke promjene u susjednim dijelovima lokomotornog sustava (trbušne stijenka i prepona, kralježnica, susjedni zglobovi), ali i u genitourinarnom i neurovaskularnom sustavu. Postoje mnogi klinički testovi za ispitivanje patoloških stanja u zglobu kuka i oko njega. Pacijent se pregledava u stojećem položaju, sjedećem položaju, ležećem položaju na leđima, boku i potrbuške te prilikom hoda [3].

Prilikom procjene hoda kod pacijenta promatra se ravnoteža jedne noge i izravno palpiranje bolnog područja te da li pacijent šepa, dok se u stojećem položaju provjerava dužina nogu. Opseg pokreta koristan je za prepoznavanje patologije kuka i poteškoće pri izvođenju pokreta. Obično se javljaju poteškoće pri vanjskoj rotaciji s fleksijom kuka te ograničena unutarnja rotacija, a maksimalna fleksija kuka s flektiranim koljenom u većini slučajeva izaziva bol u FAI sindromu [8].

Prvi znak mogućeg gubitka unutarzglobnog poremećaja je gubitak unutarnje rotacije u zglobu kuka. One se najbolje i najpreciznije mjere u sjedećem položaju kad je pacijentov kuk pod 90° fleksije, jer su tada sjedne kvрге fiksirane, čime se dobiva stabilnost i mogućnost izvođenja točnog i preciznog mjerenja i usporedbe s drugim kukom. Kad su pacijenti postavljeni u ležeći položaj na leđima, tada se najbolje mogu razlučiti testovi kojima je cilj odrediti unutarzglobne od izvanzglobnih uzroka tegoba u području kuka.

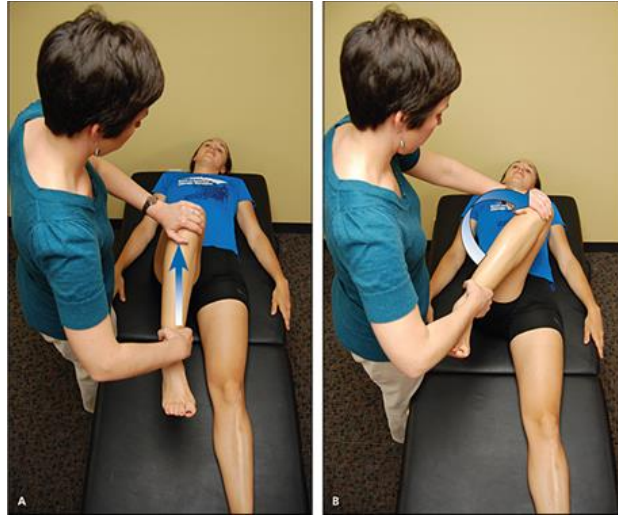
3.1. Najvažniji testovi za dokazivanje sindroma sraza

Fadir test je test za procjenu fleksije, adukcije i unutarnje rotacije (eng. Flexion, Adduction, Internal Rotation - FADIR), poznat kao Patrickov test. Ovaj test izvodi se kod sumnje na FAI s ozljedama labruma ili bez njih, no prvo se odredi opseg kretnja u kuku, primarno fleksije, vodeći pritom računa o mogućem postojanju fleksijske kontrakture kuka. Pozitivan Fadir test označen je pojavom boli s prednje strane kuka za koju pacijent tvrdi da odgovara njegovim tegobama (*Slika 3.1.1.*).

Pojava boli u kuku ili ograničenje opsega pokreta pri testu fleksije, abdukcije i vanjske rotacije (eng. Flexion, Abductions, External Rotation- FABER), može biti povezana i s

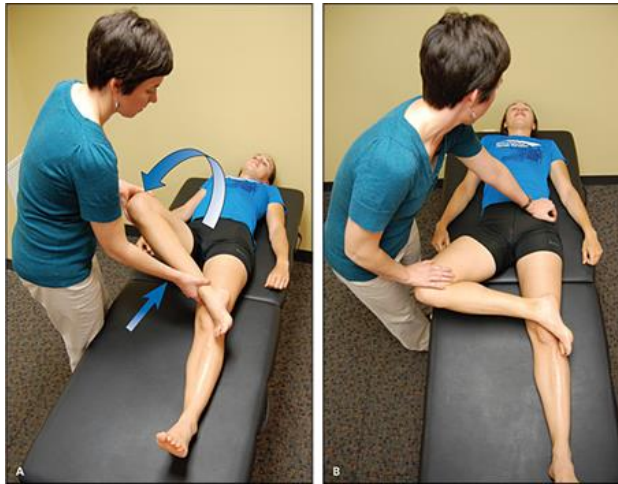neskladom koštano-vezivnih struktura u stražnjem lateralnom dijelu acetabuluma (*Slika 3.1.2.*). Pojava boli pri izvođenju testa Faber u stražnjem dijelu zdjelice može biti povezana s patološkim promjenama u sakroilijakalnom zglobu, dok bol s prednje strane kuka, u preponi, osim na ozljede prednjeg labruma mogu upućivati i na istegnuće mišića iliopsoasa. Stražnji FAI i ozljede stražnjeg labruma ispituju se testom sraza stražnjeg ruba (engl. Posterior Rim Impingement Test - PRIMT). Potrebno je razlučiti, ako se pacijent žali uz bol i na osjet preskoka u području kuka, da li se radi o vanjskom, unutarnjem ili unutarzglobnom sindromu škljocavog kuka. Unutarnji preskok tetive mišića iliopsoasa se samo čuje s prednje strane kuka, dok se vanjski sindrom škljocavog kuka (*preskok traktusa iliotibialisa*) čuje i vidi s vanjske strane kuka, unutarzglobni (ozljede labruma, hrskavice, slobodna zglobna tijela, nestabilan zglob i sl.) ne čuje se i ne vidi već samo osjeti u dubini kuka pri određenim kretnjama kao što su primjerice Fitzgeraldovi testovi za leziju labruma. Ako se nakon provedenog kliničkog pregleda ne može razjasniti je li uzrok boli u zglobu kuka ili izvan njega, čini se lidokainski test pod kontrolom ultrazvuka ili rendgena. Test je pozitivan ako se desetak minuta nakon aplikacije lokalnog anestetika u zglobu kuka potpuno nestanu bolovi prisutni u izvođenju kliničkih testova prije aplikacije anestetika. Ribasov kompresijsko-dekompresijski test je zamjenski test koji se radi zbog potencijalne hondrotoksičnosti lokalnog anestetika te invazivnosti samog testa.

Uvijek je dobro napraviti anteroposteriornu (AP) rendgensku snimku zdjelice, a ne samo rendgensku snimku jednog kuka, jer se samo na snimci zdjelice zbog centralnog položaja žarišta izvora rendgenskih zraka mogu točno ocjenjivati znakovi važni za dijagnozu FAI poput npr. znaka preklapanja ruba acetabuluma. Važno je rendgensku snimku napraviti u stojećem položaju jer se na toj snimci ocjenjuju degenerativne promjene kuka, kongruentnost zglobnih tijela, natkrivenost glave femura, dubina acetabuluma, izgled glave femura, SI zglobovi te prikazani dio lumbalne kralježnice. Magnetska rezonanca s unutarzglobnim ili intravenoznom primjenom kontrasta (*gadolinij*) danas je zlatni standard dijagnostičke obrade kuka u slučaju kliničke sumnje na unutarzglobnu patologiju. MRA ima ograničenu osjetljivost unatoč izvrsnoj pozitivnoj predikcijskoj vrijednosti u dijagnosticiranju ozljeda labruma i promjena zglobne hrskavice. Ističe se da negativan nalaz MRA u slučaju kliničke sumnje na leziju labruma ne odbacuje mogućnost njezina postojanja i tada liječnik sam donosi odluku o daljnjem liječenju. U situacijama kad klinička slika i simptomatologija nisu u skladu s nalazom MRA od koristi može biti kompjuterizirana tomografija (CT) i scintigrafija kosti [3].



Slika 3.1.1. Prikaz izvođenje Fadir testa

(Izvor: <https://www.aafp.org/afp/2014/0101/p27.html>)



Slika 3.1.2. Prikaz izvođenje Faber testa

(Izvor: <https://www.aafp.org/afp/2014/0101/p27.html>)

4. Liječenje

Liječenje pacijenata kod kojih je dijagnosticiran sindrom sraza u zglobu kuka i moguće komplikacije kod labruma kuka, važno je obratiti pažnju na godine, razinu sportske aktivnosti i klinički nalaz. Konzervativno i kirurško liječenje imaju cilj povratiti normalnu funkciju kuka, smanjiti bol, i omogućiti osobi povratak na istu razinu aktivnosti prije dijagnoze. Važno je napomenuti da konzervativni pristup može samo djelovati na neuromišićnokoštane probleme koje se odnose na bol i ne djeluju na koštane abnormalnosti. Operacija u zglobu kuka je općenito temeljena na otvorenoj ili zatvorenoj (artroskopija) tehnici. Otvorena tehnika omogućuje potpuno izložen pogled glave femura i acetabuluma, pošto je kuk dislociran. Kod otvorene tehnike postoji veći rizik i sporije je vrijeme za oporavak kada ju uspoređujemo sa zatvorenom tehnikom, koja omogućava manje invazivan pristup i brže vrijeme oporavka [9].

Sindrom femoracetabularnog sraza je najčešća indikacija za artroskopiju kuka, pri čemu operacijski nalazimo kod pincer tipa sraza oštećenja labruma koja možemo liječiti tehnikama privremene dezinsercije labruma, odstranjenja koštane prominencije te ponovne refiksacije uz pomoć šava, dok se oštećenja hrskavice liječe tehnikom mikrofraktura ili debridmana lezije. Cam lezije na prijelazu vrata u glavu femura glavna je indikacija za tretman operativnog liječenja u perifernom odjeljku. Asferičan prijelaz glave u vrat femura pri terminalnoj fleksiji uz unutarnju rotaciju kuka dugoročno uzrokuje oštećenja na labrumu i pripadajućoj hrskavici acetabuluma. Abnormalnu koštana prominencija odstranjuje se koštanim shaverom, prilikom čega rez ide od anteromedijalno prema prema posterolateralno. Izuzetno je važna dobra vizualizacija anatomskih struktura, kako ne bi došlo do nehotičnog oštećenja izuzetno važnih malih krvnih žila koje prehranjuju glavu femura [10].

4.1. Artroskopija kuka

U svijetu se posljednjih godina intenzivno razvila artroskopija kuka kako bi se pomoglo bolesnicima čije tegobe u kuku smanjuju njihovu kvalitetu života te ih ograničavaju u tjelesnim aktivnostima, a koji su još godinama, ako ne i desetljećima, daleko od potrebe ugradnje umjetnog kuka. Artroskopija je operacijska tehnika pri kojoj se u kuk ulazi kamerom (optika) i posebno izrađenim instrumentima kroz nekoliko uskih kanala te se time izbjegava resekcija mišića i kostiju. Pacijenti nakon operacije imaju nekoliko malih ožiljaka (obično 2 do 4 u duljini od oko 1,5 cm) na prednjem vanjskom dijelu kuka. Prednost artroskopske operacije je to što

oporavak traje znatno kraće u odnosu na otvorene metode te je i manji rizik od nastanka komplikacija. Osnovna prednost artroskopske kirurgije kuka prema klasičnoj otvorenoj metodi operacijskog liječenja je u izbjegavanju otvorene dislokacije kuka čime se ubrzava proces same rehabilitacije i povratak svakodnevnim aktivnostima [11].

Kako su prednosti artroskopije brojne, i dijagnostika bolesti i ozljeda zgloba neusporedivo je bolja budući da se artrotomijom nikad ne vidi čitava unutrašnjost zgloba, a pravilnim se artroskopskim pregledom lijepo i uredno može pregledati i najnedostupniji dio zgloba. Danas se, ovom operacijskom tehnikom kuka, uspješno liječi cijeli niz stanja i bolesti poput femoroacetabularnog sraza, oštećenja labruma, oštećenja ligamenta glave bedrene kosti, vađenja slobodnih i stranih tijela, resekcije prikladnih tumora i slično [12].

Bol nakon operacije je prisutna, ali vrlo malog intenziteta budući da nema operacijskog reza. Nakon operacije pacijenta se premješta na odjel gdje ostaje hospitaliziran tri do pet dana. Metoda izbora anesteziološke tehnike koja se danas upotrebljava kod artroskopije kuka je spinalna anestezija eventualno u kombinaciji s općom anestezijom [10]. Potrebno je koristiti štake prilikom kretanja prva dva do tri dana nakon operacije te je potrebno što ranije započeti s fizikalnom terapijom kako bi se omogućio brži oporavak te povratak svakodnevnim i sportskim aktivnostima. Pacijenta se odmah educira o ulaženju i izlaženju iz kreveta, sjedenje i ustajanje sa stolca, hodanje sa štakama ili hodalicom te penjanje i spuštanje po stepenicama. Procedure fizikalne terapije znatno utječu na smanjenje boli i otekline, povratak mobilnosti zgloba, povratak snage mišića, te razvoj propriocepcije i stabilnosti u zglobu. Potpuni oporavak i povratak svakodnevnim aktivnostima očekuje se za desetak dana, dok se povratak sportskim aktivnostima očekuje čak nakon nekoliko tjedana. U rehabilitaciji nakon artroskopije važnu ulogu ima izokinetički trening kroz posebno konstituirane vježbe i trenažni proces. Zglob na kojemu je rađen zahvat brže će se vratiti u prvotnu funkciju uz pravilno i kontrolirano vođenu rehabilitaciju [12].

5. Rehabilitacija nakon artroskopije kuka

Rehabilitacija se definira prema Svjetskoj zdravstvenoj organizaciji kao korištenje svih sredstava usmjerenih na umanjene utjecaja onesposobljavajućih stanja i omogućavanje osobama s invaliditetom postizanja optimalne socijalne integracije.

Unutar zdravstvenog konteksta, rehabilitacija se specifično definira kao proces aktivne promjene u kojem osoba koja je postala onesposobljena stječe znanja i vještine potrebne za optimalnu tjelesnu, psihološku i socijalnu funkciju, a mogućnosti koje rehabilitacija pruža su: liječenje oslabljenih struktura i funkcija tijela, prevladati oslabljene tjelesne funkcije, ograničenja aktivnosti i ograničenja sudjelovanja te spriječiti daljnje simptome i onesposobljenosti. Treba imati na umu da u medicinskoj rehabilitaciji ne sudjeluju samo pacijent i liječnici već i fizioterapeuti, medicinske sestre, radni terapeuti i drugi.

Cilj rehabilitacije je pripremiti i osposobiti pacijenta na promjene koje ga čekaju i nove uvjete života te ga naučiti životu u skladu s njima. Iznimno je bitno prilikom same rehabilitacije zajedno s bolesnikom odrediti cilj i rezultat koji se realno može postići. Također je potrebno (ako postoji mogućnost) prilikom rehabilitacije uključiti obitelj te postići da liječnici, osoblje i obitelj čine složan tim kako bi ostvarili optimalne uvjete za pozitivan rezultat rehabilitacije [13].

Postoji nekoliko rehabilitacijskih protokola, no niti jedan nije predstavio podatke o kliničkim ishodima. Obično se protokoli razlikuju po učestalosti, trajanju i razini opterećenja [14]. Rehabilitacijski proces zahtijeva pažljivo razmatranje ozlijeđenog kuka između boli i opterećenja (progresije vježbi i aktivnosti). U svakodnevnim aktivnostima kao što su podizanje sa stolice, hodanje i stajanje, vrlo je teško odmoriti kuk. Važno je da se pacijent, liječnik i fizioterapeut dobro razumiju oko kontrole opterećenja na zglob kuka i odgovora na to opterećenje. Razlikujemo tri glavna principa rehabilitacije: smanjenje opterećenja i zaštita oštećene ili potencijalno ranjive strukture unutar i oko zgloba, vraćanje normalne dinamičke i neuromotorne kontrole oko zgloba kuka, te obraćanje pažnje na ostalim čimbenicima koji mogu promijeniti funkciju kinetičkog lanca [15].

Najučinkovitiji način za smanjenje opterećenja i zaštitu specifičnih struktura kuka razlikuje se kod različitih patologija, a utemeljeno je na razumijevanju funkcionalne anatomije i biomehanike kuka. Primjenjuju se načela upravljanja neuromotorne kontrole i „općih“ čimbenika prilikom stavljanja opterećenja na navedene strukture. Vrlo je važno da se pacijentove sposobnosti stajanja, hodanja i izvođenja svakodnevnih aktivnosti izvode na takav

način da ni u kom slučaju ne pogoršavaju postojeću patologiju jer upravljanje opterećenjem kuka može biti prilično teško zato što se sportaš, u ovom slučaju pacijent, mora kretati samo zbog obavljanja aktivnosti svakodnevnog života.

Povratak dinamičke i neurodinamičke kontrole kuka slijedi iste principe kao i ostali zglobovi. Proprioceptivni deficiti uobičajeno nastaju zajedno s ozljedom zgloba, a labrum acetabuluma sadrži slobodne živčane završetke i senzorne organe pa ti slobodni živčani završetci pridonose nociceptivnim i proprioceptivnim mehanizmima. Kad dođe do ozljede labruma, negativni tlak, gdje stabilnost kuka održava negativni intraartikularni tlak, se gubi i stabilnost kuka koja je narušena, sprječavajući normalni motorni odgovor i smanjujući neuromišićnu stabilizaciju zgloba. Proprioceptivni trening obnavlja deficit i neuromotornu kontrolu. Važni elementi za obnovu neuromišićne kontrole su propriocepcija, dinamička stabilizacija zgloba, reaktivna neuromišićna kontrola i funkcionalni motorni putevi. Pozicioniranje zgloba u početku rehabilitacijskog procesa mogu upotrijebiti propriocepciju i kinestetičku svijest. Veliku ulogu ima stabilnost centralne regije tijela, no često se zaboravlja taj aspekt rehabilitacije kuka koji smanjuje rizik od ponovne ozljede. Stabilizacija mišića trupa provodi se kako bi se osigurala bolja stabilnost zdjelice i abdominalna kontrola. Pacijenti često razvijaju jakost, snagu i izdržljivost specifičnih mišića ekstremiteta za obavljanje određenih aktivnosti, ali imaju manjak jakosti kod mišića lumbalno-zdjelične regije. Stabilizacijski sistem trupa mora biti pregledan tijekom kontrole i uvršten u rehabilitacijski program. Stabilizacija središnje regije i jaki mišići lumbalno-zdjelične regije kao integrirana funkcionalna jedinica ima efikasan sistem te je važan za distribuciju težine, apsorpciju i prijenos tlačnih sila [15].

U kuku se obavljaju pokreti u smjeru fleksije, ekstenzije, vanjske i unutarnje rotacije te abdukcije i adukcije. Cilj rehabilitacije kod ozljeda u području kuka usmjereni su na povrat pokretljivosti kuka i koljena te povrat mišićne snage i normalizacije obrasca hoda. Važno je znati koliko stupnjeva iznosi normalan opseg pokreta svakog zgloba te što se smatra funkcionalnim opsegom pokreta ako nakon završenog rehabilitacijskog procesa nismo uspjeli vratiti normalan opseg pokreta (*Tablica 5.1.*) [16].

	NORMALAN	FUNKCIONALAN
FLEKSIJA	125-140°	90-110°
EKSTENZIJA	0-20°	0-5°
ABDUKCIJA	45°	0-20°
ADUKCIJA	40°	0-20°
UNUTARNJA ROTACIJA	40-50°	0-20°
VANJSKA ROTACIJA	40°	0-15°

Tablica 5.1. Prikaz normalne pokretljivosti zgloba kuka

(Izvor: Uremović M., Davila S. i suradnici. Rehabilitacija ozljeda lokomotornog sustava. Medicinska naklada. Zagreb, 2018.)

Od velike važnosti je vratiti snagu svih mišića ozlijeđenih i oslabljenih prilikom kirurškog zahvata zbog liječenja. Gluteus medius je abduktor kuka te je najvažniji u postoperativnoj stabilnosti. Iliopsoas je fleksor kuka, dok je gluteus maximus ekstenzor kuka koji vrlo brzo oslabi tijekom mirovanja, za razliku od fleksora m.iliopsoasa, koji kao snažan agonist ubrzo dovodi do fleksijske kontrakture. Adductor magnus, longus i brevis odgovorni su za adukciju kuka. Quadriceps femoris je ekstenzor koljena, a hamstringsi sudjeluju u fleksiji koljena i ekstenziji kuka. Vanjski rotatori kuka prevladavaju nad unutarnjima pa su kod oslabljenih mišića uz fleksijske kontrakture prisutne i kontrakture kuka u vanjskoj rotaciji.

Plan rehabilitacije uključuje ciljeve u skladu s pacijentovim prioritetima te svakako sadrži informacije o tijeku bolesti i razvoju bolesti. Intervencije koje se provode za smanjenje oštećenja pokretljivosti i fleksibilnosti su informiranje i savjetovanje pacijenta o poboljšanju sposobnosti zglobova za podnošenje opterećenja; pružanje funkcionalne stimulacije; pomicanje zglobova u svim smjerovima kako bi se poboljšala mobilnost, ako je to potrebno; edukacija o korištenju pomagala za hod. Potrebno je poboljšati sposobnost izvođenja aktivnosti kao što su saginjanje, hodanje, penjanje i spuštanje po stepenicama, obavljanje aktivnosti samozbrinjavanja i obavljanja kućanskih poslova [17].

5.1. Rehabilitacijski protokol nakon artroskopije kuka

Protokoli sadržavaju vježbe koje se provode nakon operacije na zglobu kuka, a provode se kako bi se ubrao oporavak motoričke i potporne funkcije zgloba (*Tablica 5.1.1.*). Rani početak medicinske gimnastike pomaže u sprječavanju postoperativnih komplikacija, a tjelesna aktivnost ubrzava cirkulaciju krvi u kapilarama i limfnim žilama, smanjuje oticanje i intenzitet boli. Usporen protok krvi može uzrokovati trombozu i pripajanje patogenih mikroorganizama, a s padom brzine protoka krvi, smanjuje se i dioba stanica, gdje dolazi do oksidacije tkiva i povećava se intenzitet iritacije živčanih završetaka [20].

1.-4. TJEDAN	4. TJEDANA +	OPTEREĆENJE OPERIRANE NOGE	VAŽNO!
Respiracijski trening	Prva kontrola s navršena 4 tjedna, sljedeća sa 6 mjeseci uz RTG	Hod s dvije štake 6 tjedana s postupnim opterećenjem do 50% težine prema navršenom 4.-tom tjednu	U krevetu odklon operirane noge 15° od tijela
Vježbe stopala i cirkulacije	Spavanje na operiranom kuku nakon 2-3 mjeseca	S navršenih 4. tjedna hod po kući s jednom štakom, a vani s dvije	Povišen položaj noge BEZ ROTACIJA
Kondicijske vježbe	Upravljanje vozilom 2-3 mjeseca nakon operativnog zahvata	S navršenih 6. tjedana hod po kući bez pomagala, po vani s jednom štakom	Jastuk između nogu kod okretanja na bok (visoko između natkoljenica)
Individualne asistiranje, aktivne vježbe	Javni prijevoz u početku izbjegavati	Kod pune sigurnosti ukloniti štaku	AKTIVNO KONTRAHIRATI mišiće operirane noge kod promjene položaja

Povećanje opsega pokreta	Plivanje leđno, izbjegavati prsno plivanje	Kontrola tjelesne težine	Izbjegavati niska sjedala
Izometričke vježbe mišića natkoljenice, gluteusa, abduktora i adduktora	Vožnja sobnog bicikla oko 2 mj. nakon operativnog zahvata		Sjediti na povišenim sjedalu (toaletu)
Vježbe snaženja mišića kuka i koljena u svim položajima	Izbjegavati stresne aktivnosti		Hod po stepenicama Dolje (štaka, bolesna, zdrava) gore (zdrava, štaka, bolesna)
Hod s dvije podlaktne štake i opterećenjem po toleranciji (<20 kg)			

Tablica 5.1.1. Rehabilitacijski protokol nakon artroskopije kuka

(Izvor: <https://www.akromion.hr/wp-content/uploads/2018/06/04kuk.pdf>)

Rani postoperativni stadij traje otprilike četrnaest dana. U tom se periodu najčešće razvijaju komplikacije, počinje atrofija mišića, bedara i potkoljenica. Potrebno je osigurati aktivne pokrete u zdravom zglobo na suprotnom ekstremitetu. Oteklina, edem i bolovi javljaju se najčešće odmah nakon operacije.

Drugi stadij, srednji ili kasni postoperativni traje od dvadeset do trideset i pet dana, uključujući razne aktivne vježbe, vježbe jačanja muskulature, ravnoteže, balansa, koordinacije.

Funkcionalna ili završna faza karakterizira potpuni oporavak zgloba kuka nakon operacije. Ovo razdoblje traje od tri do četiri tjedna pa sve do šest mjeseci. Ovisno o težini ozljede, volumenu operacije i regenerativnim sposobnostima osobe. Funkcionalnost zgloba kuka brže se obnavlja kod mlađih ljudi [20].

5.1.1. Postoperativne vježbe

Od velike važnosti su vježbe za povećanje krvne cirkulacije u nogama da bi se spriječilo stvaranje krvnih ugrušaka. Važne su vježbe za jačanje mišića i povećanje opsega pokreta. Na samom početku moguć je osjećaj nelagode, ali ove vježbe ubrzavaju oporavak i smanjuju postoperativnu bol.

1. Plantarna fleksija/ekstenzija

Pacijent leži na leđima te polagano raditi plantarnu fleksiju i ekstenziju operirane noge. Potrebno je raditi po jedan set svakih vježbi sat vremena (kad je pacijent budan). Jedan set sastoji se od deset ponavljanja.




Slika 5.1.1.1. Izvođenje plantarne i dorzalne fleksije

(Izvor: <https://www.fitness.com.hr/vjezbe/vjezbe/8-vjezbi-za-stopala.aspx>)

2. Inverzija/everzija stopala

Pacijent leži na leđima ispruženih ruku uz tijelo i ispruženim nogama. Stopala idu u smjeru prema unutra, a zatim prema van. Ponoviti vježbe sedam puta.

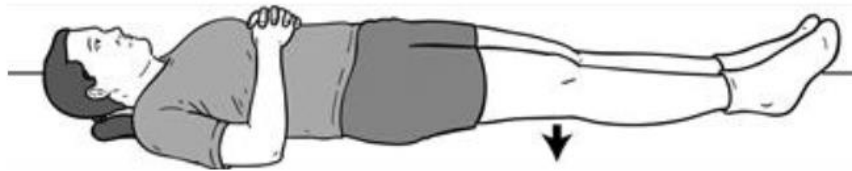


Slika 5.1.1.2. Inverzija i everzija stopala

(Izvor: <https://www.fitness.com.hr/vjezbe/vjezbe/8-vjezbi-za-stopala.aspx>)

3. Kontrakcija kvadricepsa

Pacijent leži na leđima ispruženih nogu i napinje kvadriceps pomičući stražnju stranu koljena prema površini kreveta. Potrebno je napraviti dva seta vježbe dnevno, a jedan set sastoji se od deset ponavljanja.

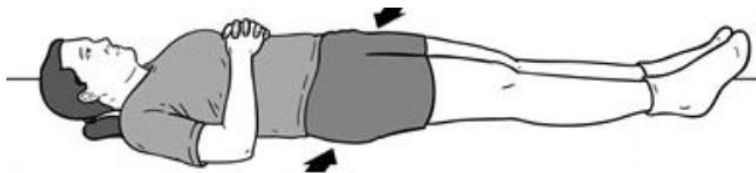


Slika 5.1.1.3. Kontrakcija kvadricepsa

(Izvor: <https://urn.nsk.hr/urn:nbn:hr:105:196634>)

4. Kontrakcija gluteusa

Pacijent leži na leđima ispruženih nogu te vrši kontrakciju mišića stražnjice primičući jedan mišić prema drugome. Ponoviti vježbu deset puta.

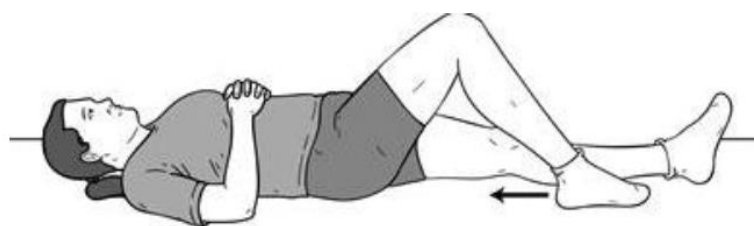

Slika 5.1.1.4. Kontrakcija gluteusa

(Izvor: <https://urn.nsk.hr/urn:nbn:hr:105:196634>)

5. „Klizanje“ pete

Pacijent leži na leđima te približava petu operirane noge prema stražnjici klizajući stopalom po krevetu. Vježbu ponoviti deset puta.

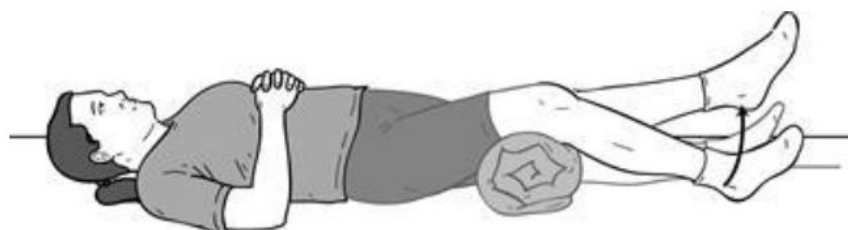

Slika 5.1.1.5. “Klizanje pete”

(Izvor: <https://urn.nsk.hr/urn:nbn:hr:105:196634>)

6. „Short arc quads“

Pacijent leži na leđima te se pod koljeno operirane noge postavi čvrsti jastuk ili savijeni ručnik, polaganim pokretima treba vršiti ekstenziju noge u koljenu podižući potkoljenu pazeći da je stražnja strana koljena/natkoljenica naslonjena na jastuk/ručnik. Vježbu ponoviti deset puta.

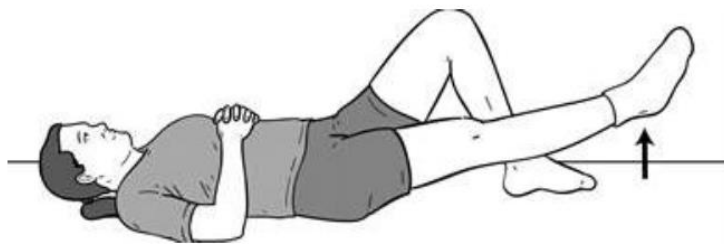

Slika 5.1.1.6. „Short arc quads”

(Izvor: <https://urn.nsk.hr/urn:nbn:hr:105:196634>)

7. Elevacija ispružene noge

Pacijent leži na leđima, operirana noga treba biti ispružena, a druga noga savijena u koljenu. Potrebno je napeti mišiće natkoljenice operirane noge te je polaganim pokretom podići do razine koljena druge noge. Vježbu ponoviti deset puta.

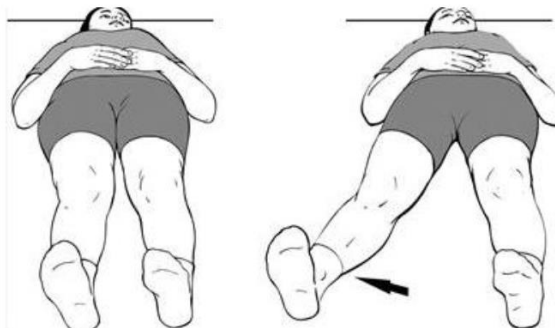


Slika 5.1.1.7. Elevacija ispružene noge

(Izvor: <https://urn.nsk.hr/urn:nbn:hr:105:196634>)

8. Abdukcija/adukcija u zglobu kuka

Pacijent leži na leđima ispruženih nogu, a prsti stopala usmjereni su prema stropu. Potrebno je polaganim pokretom vršiti abdukciju te adukciju operirane noge u kuku, a druga noga treba ostati nepomična odnosno treba paziti da ne prelazi mediosagitalnu ravninu. Vježbu ponoviti deset puta.

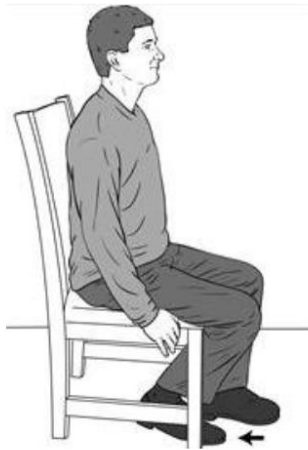

Slika 5.1.1.8. Abdukcija/addukcija u zglobu kuka

(Izvor: <https://urn.nsk.hr/urn:nbn:hr:105:196634>)

9. Fleksija koljena u sjedećem položaju

Pacijent sjedi na stolcu, a stopala obje noge su cijelom površinom na podu. Stopalo operirane noge pomiče se prema natrag (napraviti fleksiju koljena), zadržati položaj pet sekundi te vratiti nogu u početni položaj. Vježbu ponoviti deset puta.

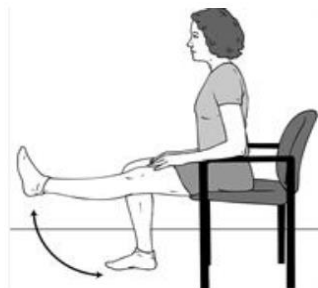

Slika 5.1.1.9. Fleksija koljena u sjedećem položaju

(Izvor: <https://urn.nsk.hr/urn:nbn:hr:105:196634>)

10. Ekstenzija koljena u sjedećem položaju

Pacijent sjedi na stolcu, a stopala obje noge trebaju cijelom površinom biti na podu. Operiranu nogu ispružiti u koljenu, zadržati položaj pet sekundi te je vratiti u početni položaj. Vježbu ponoviti deset puta.



Slika 5.1.1.10. Ekstenzija koljena u sjedećem položaju

(Izvor: <https://urn.nsk.hr/urn:nbn:hr:105:196634>)

Tjelesna aktivnost ne bi trebala biti popraćena bolovima. Pravilno izvođenje vježbi radi se uz ispravno disanje, a ono treba slijediti kada radite vježbe kuka nakon operacije. S napetošću mišića - izdahnite, s opuštanjem - udišite. Prije početka medicinske gimnastike, potrebno je napraviti vježbe disanja. U prvih 5-7 dana nakon operacije, vježbe disanja izvode se 3-4 puta dnevno. To pomaže u sprječavanju zagušenja u plućima, poboljšava cirkulaciju krvi i zasićuje

krv obilnim kisikom. Pokreti se izvode nesmetano, prave se pauze između pristupa, a cijeli niz vježbi treba trajati ne više od 45 minuta. Od velike važnosti je ograničiti fizičku aktivnost 2 sata nakon jela [20].

6. Zaključak

Femoroacetabularni sraz je deformacija vrata femura i acetabuluma što dovodi do oštećenja labruma i acetabularne hrskavice. Manifestira se pojavom boli ograničenim kretnjama u zglobu kuka. Dolazi do pojave nekih simptoma, kao što su položaj koji izaziva bol u kuku ili u preponama, te škljocanje, ukočenost, ograničen opseg pokreta ili popuštanje kuka. Nakon dijagnosticiranja femoroacetabularnog sraza nastavlja se liječenje. Liječenje se temelji na operativnoj tehnici - artroskopiji. Indikacije koje dozvoljavaju operativno liječenje su oštećenje acetabularnog labruma, ozljede i oštećenje zglobne hrskavice, ozljede i oštećenja ligamenta glave femura, slobodna i strana zglobna tijela te različite bolesti sinovijalne membrane te spomenuti femoroacetabularni sindrom sraza.

Artroskopija je minimalno invazivan zahvat na zglobovima, a izvodi se kroz nekoliko malih rezova. Najčešće se koristi kod mlađih osoba, ali i kod starije populacije. Važno je prije artroskopije napraviti rendgensku snimku kuka kao i magnetsku rezonanciju kuka, a neophodna je i laboratorijska obrada. Pacijentu se daje lokalna anestezija, što pacijentu omogućuje brži oporavak te odlazak kući iz bolnice isti dan ili drugi dan.

Od velike važnosti je rehabilitacija i medicinska gimnastika s kojom treba početi što ranije kako bi se spriječila atrofija natkoljenih mišića, što može dovesti do težeg oporavka kasnije, ali i oštećenja okolnih struktura. U fizikalnoj i rehabilitacijskoj medicini članovi tima mogu biti organizirani u multidisciplinarnom, interdisciplinarnom i transdisciplinarnom timskom radu.

Budući da postoji timska suradnja bitan je dogovor o samoj rehabilitaciji, te nakon procjene pacijentovog stanja i oporavka treba početi s ranom rehabilitacijom odmah nakon operativnog zahvata. Medicinsku gimnastiku prilagođavamo pacijentu i njegovim mogućnostima. Prema pacijentovoj procjeni rade se vježbe jačanja mišića nogu, ravnoteže, koordinacije, povećanja opsega pokreta i samozbrinjavanja. Treba uzeti u obzir pacijentove mogućnosti, te prema tome povećavati intenzitet vježbi. Važna je edukacija obitelji i samog pacijenta. Potrebno je skrenuti pažnju na dozvoljene svakodnevne aktivnosti i zabranjene aktivnosti nakon operacije. U dogovoru s liječnikom, fizioterapeutom i ostalim potrebnim stručnim osobljem ne bi trebalo biti komplikacija niti problema tijekom same rehabilitacije.

7. Literatura

- [1] Tudor A., Mađarević T. KUK. Medicinska naklada. Zagreb, 2018.
- [2] Erceg M. Ortopedija za studente medicine. Medicinski fakultet Sveučilišta u Splitu. Split, 2006.
- [3] Smoljanović T, Prutki M, Stražar KS, Ćurić S, Mahnik A, Bojanić I. ARTROSKOPIJA KUKA. Liječnički vjesnik [Internet]. 2013 [pristupljeno 27.07.2021.] Dostupno na: <https://hrcak.srce.hr/172498>
- [4] Griffin DR, Dickenson EJ, O'Donnell J, et al. The Warwick Agreement on femoroacetabular impingement syndrome (FAI syndrome): an international consensus statement. *Br. J. Sports Med.* 2016; 50:1169–76.
- [5] Emary P. Femoroacetabular impingement syndrome: a narrative review for the chiropractor. *JCCA*, 54(3):164–176. 2010. Dostupno na: <https://doi.org/10.1016/j.physio.2016.02.004>
- [6] Agricola R, Heijboer MP, Ginai AZ, et al. A cam deformity is gradually acquired during skeletal maturation in adolescent and young male soccer players: a prospective study with minimum 2-year follow-up. *Am. J. Sports Med.* 2014; 42:798–806.
- [7] Nepple JJ, Vigdorichik JM, Clohisy JC. What is the association between sports participation and the development of proximal femoral cam deformity? A systematic review and meta-analysis. *Am. J. Sports Med.* 2015; 43:2833–40.
- [8] Martin RL, Irrgang JJ, Sekiya JK. The diagnostic accuracy of a clinical examination in determining intra-articular hip pain for potential hip arthroscopy candidates. *Art Ther.* 2008; 24:1013–8.
- [9] MacIntyre K., Gomes B., MacKenzie S., D'Angelo K. (2015). Conservative management of an elite ice hockey goaltender with femoroacetabular impingement (FAI): a case report. *JCCA*, 59 (4): 398-409. Dostupno na: <https://www.ncbi.nlm.nih.gov/pmc/articles/PMC4711332/>
- [10] Prpić T., Rakovac I., Butorac Ž., Velčić Brumnjak S., Šurdonja A., Širola L. (2013). Artroskopija kuka. *Medicina fluminensis*, 49(3): 271-279. Dostupno na: https://hrcak.srce.hr/index.php?show=clanak&id_clanak_jezik=157623

- [11] Haramija A., Pavlinić Š. (2016). Rehabilitacija nakon artroskopije kuka. *Fizikalna i rehabilitacijska medicina*, 28(1-2), str. 302-302. Dostupno na: <https://hrcak.srce.hr/163724>
- [12] Grenković N. Fizioterapijske intervencije nakon artroskopskih zahvata na zglobu kuka. Veleučilište Lavoslav Ružička u Vukovaru. Vukovar, 2013.;33.
- [13] Škugor K. Izometričke, izotoničke i izokinetičke vježbe u fizikalnoj medicini. Diplomski rad. Katedra za fizikalnu medicinu i opću rehabilitaciju. Sveučilište u Zagrebu, Medicinski fakultet, Zagreb, 2018.
- [14] Tijssen M., REH van Cingel, Staal J.B., Teerenstra S. Physical therapy aimed at self-management versus usual care physical therapy after hip arthroscopy for femoroacetabular impingement: study protocol for a randomized controlled trial. 2016 Feb 17;17:91.doi: 10.1186/s13063-016-1222-7. Dostupno na: <https://pubmed.ncbi.nlm.nih.gov/26883504/>
- [15] Baćak R. Sindrom sraza u zglobu kuka. Sveučilište u Zagrebu, Kineziološki fakultet. Diplomski rad, 2018.
- [16] Uremović M., Davila S. i suradnici. Rehabilitacija ozljeda lokomotornog sustava. Medicinska naklada. Zagreb, 2018.
- [17] Hrvatska komora fizioterapeuta. Kliničke smjernice u fizikalnoj terapiji. Hrvatska komora fizioterapeuta. Zagreb, 2011.
- [18] Bennell KL, Spiers L, Takla A i sur. Učinkovitost dodavanja programa rehabilitacije fizioterapije artroskopskom liječenju sindroma femoroacetabularnog udara: randomizirano kontrolirano ispitivanje (FAIR). *BMJ Open*. 2017; 7 (6): e014658.
- [19] Akromion. Specijalna bolnica za ortopediju i traumatologiju. Dostupno na: <https://www.akromion.hr/wp-content/uploads/2018/06/04kuk.pdf>
- [20] Arianahhealthcentre. Kompleks terapije za vježbanje nakon operacije kuka: postavljanje ispravne tehnike vježbanja za sprečavanje ulkusa pritiska, tromboze i invaliditeta. 2021 Dostupno na: www.arianahhealthcentre.com
- [21] Dostupno na: <https://www.aafp.org/afp/2014/0101/p27.html>

Popis slika

Slika 2.1. Prikaz femoroacetabularnog sraza	4
Slika 3.1.1. Prikaz izvođenje Fadir testa.....	9
Slika 3.1.2. Prikaz izvođenje Faber testa	9
Slika 5.1.1.1. Izvođenje plantarne i dorzalne fleksije	17
Slika 5.1.1.2. Inverzija i everzija stopala.....	17
Slika 5.1.1.3. Kontrakcija kvadricepsa	18
Slika 5.1.1.4. Kontrakcija gluteusa	18
Slika 5.1.1.5. “Klizanje pete”	19
Slika 5.1.1.6. „Short arc quads”	19
Slika 5.1.1.7. Elevacija ispružene noge	20
Slika 5.1.1.8. Abdukcija/addukcija u zglobu kuka	20
Slika 5.1.1.9. Fleksija koljena u sjedećem položaju	21
Slika 5.1.1.10. Ekstenzija koljena u sjedećem položaju	21

Popis tablica

Tablica 5.1. Prikaz normalne pokretljivosti zgloba kuka	14
Tablica 5.1.1. Rehabilitacijski protokol nakon artroskopije kuka	16

Sveučilište
Sjever



SVUČILIŠTE
SJEVER

IZJAVA O AUTORSTVU
I
SUGLASNOST ZA JAVNU OBJAVU

Završni/diplomski rad isključivo je autorsko djelo studenta koji je isti izradio te student odgovara za istinitost, izvornost i ispravnost teksta rada. U radu se ne smiju koristiti dijelovi tuđih radova (knjiga, članaka, doktorskih disertacija, magistarskih radova, izvora s interneta i drugih izvora) bez navođenja izvora i autora navedenih radova. Svi dijelovi tuđih radova moraju biti pravilno navedeni i citirani. Dijelovi tuđih radova koji nisu pravilno citirani, smatraju se plagijatom, odnosno nezakonitim prisvajanjem tuđeg znanstvenog ili stručnoga rada. Sukladno navedenom studenti su dužni potpisati izjavu o autorstvu rada.

Ja, DUNJA HATADI (ime i prezime) pod punom moralnom, materijalnom i kaznenom odgovornošću, izjavljujem da sam isključivi autor/ica završnog/diplomskog (obrisati nepotrebno) rada pod naslovom Rekonstrukcija radova arhitekture hrvatske modernizacije (upisati naslov) te da u navedenom radu nisu na nedozvoljeni način (bez pravilnog citiranja) korišteni dijelovi tuđih radova.

Student/ica:
(upisati ime i prezime)

Hatadi Dunja
(vlastoručni potpis)

Sukladno Zakonu o znanstvenoj djelatnosti i visokom obrazovanju završne/diplomske radove sveučilišta su dužna trajno objaviti na javnoj internetskoj bazi sveučilišne knjižnice u sastavu sveučilišta te kopirati u javnu internetsku bazu završnih/diplomskih radova Nacionalne i sveučilišne knjižnice. Završni radovi istovrsnih umjetničkih studija koji se realiziraju kroz umjetnička ostvarenja objavljuju se na odgovarajući način.

Ja, Dunja Hatadi (ime i prezime) neopozivo izjavljujem da sam suglasan/na s javnom objavom završnog/diplomskog (obrisati nepotrebno) rada pod naslovom Rekonstrukcija radova arhitekture hrvatske modernizacije (upisati naslov) čiji sam autor/ica.

Student/ica:
(upisati ime i prezime)

Hatadi Dunja
(vlastoručni potpis)