

Fizioterapijski pristup djeci sa spuštenim stopalima

Novoselec, Nives

Undergraduate thesis / Završni rad

2021

Degree Grantor / Ustanova koja je dodijelila akademski / stručni stupanj: **University North / Sveučilište Sjever**

Permanent link / Trajna poveznica: <https://um.nsk.hr/um:nbn:hr:122:889895>

Rights / Prava: [In copyright](#)/[Zaštićeno autorskim pravom.](#)

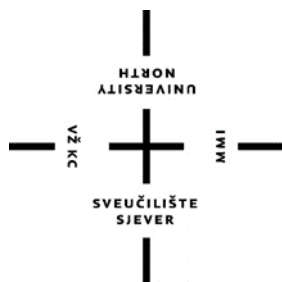Download date / Datum preuzimanja: **2024-08-12**



Repository / Repozitorij:

[University North Digital Repository](#)





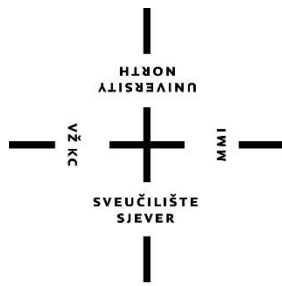
**Sveučilište
Sjever**

Završni rad br. 039/FIZ/2021

Fizioterapijski pristup djeci sa spuštenim stopalima

Nives Novoselec, 3217/336

Varaždin, kolovoz 2021. godine



Sveučilište Sjever

Odjel fizioterapije

Završni rad br. 039/FIZ/2021

Fizioterapijski pristup djeci sa spuštenim stopalima

Student

Nives Novoselec, 3217/336

Mentor

Nikolina Zaplatić Degač, mag. physioth.

Varaždin, rujan 2021. godine

Prijava završnog rada

Definiranje teme završnog rada i povjerenstva

ODJEL	Odjel za fizioterapiju		
STUDIJ	preddiplomski stručni studij Fizioterapija		
PRISTUPNIK	Nives Novoselec	JMBAG	0336031389
DATUM	31.08.2021	KOLEGIJ	Specijalne teme u fizioterapiji
NASLOV RADA	Fizioterapijski pristup djeci sa spuštenim stopalima		
NASLOV RADA NA ENGL. JEZIKU	The physiotherapeutic approach to children with lowered feet		
MENTOR	Nikolina Zaplatić Degač, mag.physioth.	ZVANJE	predavač
ČLANOVI POVJERENSTVA	1. doc.dr.sc. Željko Jeleč, predsjednik		
	2. Nikolina Zaplatić Degač, mag.physioth., pred., mentor		
	3. Anica Kuzmić, mag.physioth, pred., član		
	4. doc.dr.sc. Irena Canjuga, zamjenski član		
	5.		

Zadatak završnog rada

BROJ	039/FIZ/2021
OPIS	<p>Od mnogo mišićno – koštanih deformiteta, spuštено stopalo, pes planovalgus, spada pod najčešći deformitet stopala. Uzroci nastanka spuštenog stopala mogu biti urođeni, što se naziva urođeno ravno stopalo, i stečeni, što se naziva stečenim ravnim stopalom. Novija istraživanja, spuštено stopalo su empirijski podijelili na fleksibilno spuštено stopalo i rigidno spuštено stopalo. Razvoj spuštenog stopala kao deformaciju klasificira se u nekoliko stupnjeva. Ovisno o kriteriju i metodologiji, postoje 3 stupnja spuštenog stopala: pes valgus, pes planovalgus i pes planus. Stopalo ima statičku i dinamičku ulogu. Dinamička uloga je da ublaži udarce o podlogu prilikom hodanja, te da omogući stajanje i kretanje. Statička uloga stopala je da nosi tjelesnu težinu čovjeka.</p> <p>Plan terapija određuje fizioterapeut, na temelju prikupljenih subjektivnih i objektivnih informacija od djeteta ili roditelja, koje služe za planiranje i praćenje fizioterapijskog procesa, te se provode različita testiranja i mjerenja na pacijentu, u svrhu boljeg uvida u funkcionalno stanje. Konzervativnim liječenjem deformitet se manualno, dinamično i postepeno ispravlja. Prilikom postepenog ispravljanja deformiteta, treba pripaziti da se ne poremeti normalan rast i razvoj stopala. U radu se navode primjeri vježbi jačanja, istezanja i koordinacije donjih ekstremiteta, važnost ortopedskih uložaka te primjena kinesio taping-a kod spuštenog stopala.</p>

ZADATAK URUČEN

1.09. 2021.



Predgovor

Zahvaljujem se svojoj mentorici Nikolini Zaplatić Degač, mag. physioth. na velikoj podršci, savjetima i razumijevanju tijekom pisanja ovog rada.

Zahvaljujem se svojim roditeljima, braći, nećakinji i baki na neizmjerne ljubavi i podršci tijekom sve tri godine studiranja.

Zahvaljujem se svojim kolegama iz srednje škole s kojima sam nastavila školovanje u Sveučilištu Sjever, te Minki, Petri, Lidiji i Katarini što su uvijek bile uz mene.

Zahvaljujem se kolegama Martini i Dini na svim zajedničkim trenucima koje smo proveli tijekom ovog školovanja, te ponajprije na iskrenom prijateljstvu.

I za kraj, zahvaljujem se Valentinu, što je vjerovao u mene i bio mi najveća podrška kada je bilo teško.

Sažetak

Od mnogo mišićno – koštanih deformiteta, spuštено stopalo (*pes planovalgus*) ubraja se u najčešće deformitete stopala. Uzroci nastanka spuštenog stopala mogu biti prirođeni, što nazivamo urođeno ravno stopalo, i stečeni, što nazivamo stečenim ravnim stopalom. Novija istraživanja spuštено stopalo podijelila su na fleksibilno spuštено stopalo i rigidno spuštено stopalo. Razvoj spuštenog stopala možemo podijeliti na nekoliko stupnjeva. Ovisno o kriteriju i metodologiji, imamo 3 stupnja spuštenog stopala: *pes valgus*, *pes planovalgus* i *pes planus*. Stopalo ima statičku i dinamičku ulogu. Dinamička uloga je ublažiti udarce o podlogu prilikom hodanja, te omogućavanje stajanja i kretanja. Statička uloga stopala je nošenje tjelesne težine čovjeka.

Plan terapija određuje fizioterapeut, na temelju prikupljenih subjektivnih i objektivnih informacija od pacijenta. One služe za planiranje i praćenje fizioterapijskog procesa, te se provode različita testiranja i mjerenja na pacijentu, u svrhu boljeg uvida u pacijentovo funkcionalno stanje. Konzervativnim liječenjem deformitet se manualno, dinamično i postupno ispravlja. Prilikom postupnog ispravljanja deformiteta, treba pripaziti da se ne poremeti normalan rast stopala. U radu su primjeri za vježbe jačanja, istezanja i koordinacije donjih ekstremiteta, važnost ortopedskih uložaka te primjena kinesio taping-a kod spuštenog stopala. Vježbe jačanja koriste se za jačanje mišića i sveza. Cilj vježbi istezanja je održavanje, uspostavljanje i poboljšavanje prirodne pokretljivosti zglobova i skraćenih mišića. Koordinacijske vježbe trebaju predstavljati izazov pacijentu, i biti nešto neočekivano. Svrha primjene ortopedskog uložka je održavanje postignute korekcije i formacije svoda stopala. Kinesio traka dizajnirana je tako da oponaša ljudsku kožu i pokazala se učinkovitom u jačanju snage mišića tijekom napora, smanjujući upale u mišićima nakon vježbanja, smanjujući bol i utječući na temperaturu kože.

KLJUČNE RIJEČI: spuštено stopalo, djeca, procjena, konzervativno liječenje, prevencija

Summary

Of the many musculoskeletal deformities, a lowered foot (pes planovalgus) is one of the most common deformities of the foot. The causes of a lowered foot can be congenital, which we call congenital flat foot, and acquired, which we call acquired flat foot. Recent research has divided the lowered foot into a flexible lowered foot and a rigidly lowered foot. The development of a lowered foot can be divided into several stages. Depending on the criteria and methodology, we have 3 degrees of lowered foot: pes valgus, pes planovalgus and pes planus. The foot has a static and dynamic role. The dynamic role is to cushion the impact on the ground when walking, and to allow standing and moving. The static role of the foot is to carry a person's body weight.

The treatment plan is determined by the physiotherapist, based on the collected subjective and objective information from the patient. They are used to plan and monitor the physiotherapy process, and various tests and measurements are performed on the patient, for the purpose of better insight into the patient's functional state. Conservative treatment corrects the deformity manually, dynamically and gradually. When gradually correcting the deformity, care should be taken not to disturb the normal growth of the foot. The paper presents examples of exercises for strengthening, stretching and coordination of the lower extremities, the importance of orthopedic insoles and the application of kinesio taping with a lowered foot. Strengthening exercises are used to strengthen muscles and ligaments. The goal of stretching exercises is to maintain, establish, and improve the natural mobility of joints and shortened muscles. Coordination exercises should present a challenge to the patient, and be something unexpected. The purpose of the orthopedic insole is to maintain the achieved correction and formation of the arch of the foot. Kinesio tape is designed to mimic human skin and has been shown to be effective in boosting muscle strength during exertion, reducing muscle inflammation after exercise, reducing pain and affecting skin temperature.

KEY WORDS: lowered foot, children, assessment, conservative treatment, prevention

Popis korištenih kratica

tj.- to jest

m.- musculus

mm.- musculii

mm- milimetar

cm.- centimetar

Sadržaj

1. Uvod	1
2. Anatomija stopala	4
2.1. <i>Ossa pedis</i> , kosti stopala	4
2.1.1. Korižen stopala (<i>ossa tarsi</i>)	4
2.1.2. Kosti donožja (<i>ossa metatarsalia</i>)	5
2.1.3. Kosti prstiju stopala (<i>ossa digitorum pedis</i>)	5
2.1.4. Mišići stopala.....	6
2.1.5. Zglobovi stopala	7
3. Biomehanika stopala.....	8
3.1. Dinamička funkcija stopala	8
3.2. Statička funkcija stopala	8
4. Fizioterapijska procjena	10
4.1. Subjektivni pregled	10
4.2. Objektivni pregled	10
4.2.1. Opservacija	10
4.2.2. Palpacija	11
4.2.3. Mjerenje opsega pokreta u zglobovima	11
4.2.4. Manualni mišićni test	13
4.2.5. Procjena hoda	14
4.2.6. Plantografija.....	15
5. Metoda dijagnosticiranja spuštenog stopala	18
6. Konzervativno liječenje	19
6.1. Vježbe jačanja.....	19
6.2 Vježbe istezanja	24
6.3. Vježbe koordinacije i balansa	26

6.4. Ortopedski ulošci	28
6.5. Kinesio taping	29
7. Prevencija spuštenog stopala.....	31
8. Zaključak.....	32
9. Literatura.....	33
10. Popis slika	35

1. UVOD

Od mnogo mišićno – koštanih deformiteta, spuštено stopalo (*pes planovalgus*) ubraja se u najčešće deformitete stopala. Kod spuštenog stopala uzdužni medijalni svod ne dodiruje tlo, tj. nije potpuno spušten, čime gubi fiziološki normalne svodove stopala. Iako je zabilježeno da će većina djece spontano postići ispravljanje spuštenog stopala, također je pokazano analizom hoda da djeca s spuštenim stopalima sporije hodaju i slabije izvode tjelesne aktivnosti u usporedbi s djecom bez spuštenih stopala. Studije su pokazale da na spuštено stopalo utječe: dob, visina, težina, spol i labavost zglobova. Pheffer i njegove kolege dokazali su da je veća prevalencija spuštenih stopala kod dječaka (52%), nego kod djevojčica (36%), pri ocjenjivanju skupine djece od 3-6 godina. Također su objavili da se učestalost spuštenih stopala smanjuje s dobi. Smatra se da je razlog veće učestalosti kod dječaka debljina masnog jastučića koji djeca imaju na tabanima, te zbog razvoja unutarnjeg uzdužnog svoda, koji može sporo napredovati kod dječaka [1].

Uzroci nastanka spuštenog stopala mogu biti prirođeni, što nazivamo urođeno ravno stopalo, i stečeni, što nazivamo stečenim ravnim stopalom. Novija istraživanja, spuštено stopalo su empirijski podijelili na fleksibilno spuštено stopalo i rigidno spuštено stopalo [2, 3]. Terapijski pristup fleksibilnom spušenom stopalu obuhvaća fizikalnu terapiju i u radu je naglasak na liječenju upravo navedenog oblika, dok se rigidno spuštено stopalo najčešće zbrinjava operativno.

Urođeno ravno stopalo (*pes planus congenitus*) javlja se puno rjeđe. Ovdje se ne govori o ravnom stopalu koje svako dijete ima do 2 godine života, jer se tek nakon 2 godine svod stopala počinje razvijati. Urođeno ravno stopalo je deformitet koji je vrlo ozbiljan, ali mu se ne zna uzrok. Smatra se da je nepravilan položaj stopala tijekom intrauterinog života jedan od glavnih razloga [2].

Stečeno ravno stopalo (*pes planus acquisitus*) je deformitet koji nastaje tijekom života. Može nastati kao posljedica rahitisa, ozljeda nogu, te zaraznih bolesti kao što su ospice ili šarlah. Uzrok nastanka stečenog ravnog stopala još nije u potpunosti poznat, ali se smatra da ima veze s nasljednošću i načinom življenja. Ravno stopalo se javlja u pojedinim periodima života: prijelaz puzavca u dvonošca, u djetinjstvu, pubertetu i kod odraslih. U vrlo ranoj dobi stopalo izgleda ravno zbog nedovoljne razvijenosti svodova stopala, te zbog debljine masnog jastučića. Normalan razvoj svodova je između 2 i 3 godine života. Djetetova želja za uspravljanjem i stajanjem na nogama je normalna pojava razvoja, ali ponekad roditelji to krivo protumače te uskraćuju djetetu fazu puzanja, time da rano uspravljaju dijete, stavljaju ga u razne

hodalice, što daje rezultat zamora muskulature i ligamenata te popuštanje mišića potkoljenice [4].

Fleksibilno ravno stopalo fiziološko je i javlja se u 95% slučajeva. Dojenčad se obično rađa s fleksibilnim ravnim stopalima. Tijekom prvog desetljeća života razvija se unutarnji uzdužni svod zajedno s kostima, mišićima i ligamentima u stopalu. Fleksibilno ravno stopalo obično nestaje do desete godine života, ali kod nekih pacijenata traje i u adolescenciji i odrasloj dobi. Nije sigurno treba li se to smatrati normalnom varijantom ili deformacijom koja može dovesti do buduće patologije. U nedostatku simptoma, većina se autora slaže da je ravno stopalo normalna varijanta oblika stopala tijekom života [3]. A. Tudor, B. Šestan i suradnici tvrde da fleksibilno ravno stopalo osim spuštenih uzdužnih svodova, ima skraćenu Ahilovu tetivu što dovodi do pronacije prednjeg dijela stopala. Zbog skraćanja Ahilove tetive, može doći do ograničenog pokreta dorzalne fleksije stopala [5].

Rigidno ravno stopalo definirano je značajnim ograničenjem kretanja donjeg nožnog zgloba. Nije fiziološko i često je povezano s boli i ozbiljnijom temeljnom patologijom. Velika većina pacijenata s neuromuskularnim ravnim stopalima imat će rigidna ravna stopala [3].

Unatoč rasprostranjenosti, ne postoji standardna definicija pedijatrijskog spuštenog stopala. Nadalje, nema velikih, prospektnih studija koje uspoređuju prirodnu povijest idiopatskih, fleksibilnih ravnih stopala tijekom razvoja kao odgovor na različite tretmane. Dostupna literatura ne pojašnjava kod kojih pacijenata postoji rizik od razvoja boli i invaliditeta. Trenutni dokazi prikazuju da je najsigurnije promatrati jednostavno, asimptomatsko dijete spuštenih stopala [3].

Razvoj spuštenog stopala kao deformaciju može se pratiti u nekoliko stupnjeva. Ovisno o kriteriju i metodologiji, postoje 3 stupnja spuštenog stopala: *pes valgus*, *pes planovalgus* i *pes planus*. I. stupanj, *pes valgus*, podrazumijeva nesklad između opterećenja koje tijelo dobiva i jakosti mišića stopala. Ako su mišići preslabi, oni popuštaju, petna kost, *calcaneus*, mijenja svoj normalan položaj (srednji položaj između *varusa* i *valgusa*) i odlazi u laganu everziju, te je opterećenje veće na unutarnjoj strani stopala. Konveksitet Ahilove tetive usmjeren je prema unutra, a normalan konveksitet kod djece iznosi 5 stupnjeva. Svodovi stopala su očuvani, glavni uzrok je zamor, pa možemo reći da se radi o lošem držanju stopala. Duže hodanje i stajanje mogu biti zamorni, također nepravilna obuća može pogoršati razvoj deformiteta. *Pes valgus* se ranim terapijskim vježbama može vrlo uspješno riješiti. II. stupanj, *pes planovalgus*, karakteriziran je promjenama na muskulaturi i ligamentima, konveksitet Ahilove tetive je još više naglašen. Javlja se bol u unutrašnjem uzdužnom svodu stopala. Deformitet kod male djece nastaje zbog hipotonije mišića, prekomjerne tjelesne težine, ili zbog labavosti zglobova, te se

također spominje važnost nasljednog faktora. Kada je unutarnji uzdužni svod potpuno nestao, onda pričamo o III. stupnju, *pes planus*. Tijekom hodanja dolazi do bolova u mišićima potkoljenice koji se mogu proširiti do lumbo-sakralnog dijela kralješnice, hod je u abdukciji, gazi se čitavim stopalom, što se može vidjeti po trošenju obuće s unutrašnje strane potplate. Mogu se javiti i grčevi, te proširene vene potkoljenice, zbog poremećaja cirkulacije [2].

2. Anatomija stopala

Stopalo je anatomska struktura sačinjena od kostiju, mišića i ligamenata (sveza). U transverzalnoj ravnini stopalo se dijeli na dvije strane: gornja strana ili hrbat (*facies dorsalis*) i donja strana ili taban (*facies plantaris*). Može se reći da je stopalo evoluiralo u organ koji ima statičku i dinamičku ulogu. Dinamička uloga je ublažiti udarce o podlogu prilikom hodanja, te omogućavanje stajanja i kretanja. Statička uloga stopala je nošenje tjelesne težine čovjeka. Jedna od bitnijih zadaća stopala je pravilno držanje tijela, koje ovisi o načinu raspodjele težine tijela na kosti stopala [4].

2.1. Kosti stopala, *ossa pedis*

Skelet stopala sastoji se od 26 kostiju koje možemo podijeliti u tri grupe:

- Korijen stopala ili *ossa tarsi*,
- Kosti donožja ili *ossa metatarsi*,
- Kosti prstiju stopala ili *ossa digitorum pedis* [6].

2.1.1. Korijen stopala (*ossa tarsi*)

Sastoji se od sedam kostiju koje od potkoljenice preuzimaju težinu tijela. Kosti se nalaze proksimalno i distalno. U proksimalnoj skupini se nalaze gležanjska kost (*talus*), petna kost (*calcaneus*) i čunasta kost (*os naviculare*). Distalnoj skupini pripadaju tri klinaste kosti (*ossa cuneiformia*) i kockasta kost (*os cuboideum*) [6,7].

Gležanjska kost (*talus*) je kost koja je u izravnom doticaju s kostima potkoljenice. Dijeli se na tri dijela, glavu (*caput tali*), vrat (*collum tali*), i trup (*corpus tali*). Glava gležanjske kosti usmjerena je prema naprijed, gdje se nalazi zglobna ploha (*facies articularis navicularis*), koja se uzgobljuje s čunastom kosti. Vrat gležanjske kosti dijeli glavu gležanjske kosti od trupa. Trup gležanjske kosti ima konveksno zglobno tijelo za goljenu kost, koje je oblika nepravilnog valjka (*trochlea tali*) [6].

Petna kost (*calcaneus*) je najveća kost skeleta stopala. Kockastog je oblika, nalazi se ispod gležanjske kosti, te je jedina od kostiju korijena stopala koja dodiruje tlo prilikom stajanja i hoda. Na stražnjem dijelu petne kosti nalazi se izbočena kvrga (*tuber calcanei*), koja služi kao hvatište Ahilovoj tetivi. Petna kost ima važnu ulogu prenošenja težine tijela na podlogu, te nosi velika opterećenja [6].

Čunasta kost (*os naviculare*) smještena je anteriorno u odnosu na gležanjску kost, a posteriorno u odnosu na tri klinaste kosti. Proksimalna strana čunaste kosti je konkavna i uzgobljuje se s glavom gležanjске kosti, distalna strana je konveksnog oblika i dijeli se na tri zglobne površine za tri klinaste kosti. Lateralno ima zglobnu površinu za kockastu kost, a medijalno se nalazi jak izdanak (*tuberositas ossis navicularis*), gdje se veže tetiva stražnjeg tibijalnog mišića [6].

Klinaste kosti (*ossa cuneiformia*) su tri kosti, koje se dijele na medijalnu (*os cuneiforme mediale*), srednju (*os cuneiforme intermedium*), i lateralnu (*os cuneiforme laterale*). Medijalna klinasta kost je najveća, a srednja klinasta kost je najmanja. Svaka klinasta kost se s prednje strane uzgobljava s prve tri kosti metatarzusa, dok su straga klinaste kosti spojene u zglob s čunastom kosti [6].

Kockasta kost (*os cuboideum*) je kratka kost koja se nalazi između petne kosti i kostiju donožja. Prednji dio kockaste kosti dijeli se na dvije zglobne plohe gdje se spajaju četvrta i peta kost donožja, dok se na stražnjem dijelu kosti nalazi izvijena zglobna ploha za petnu kost. Medijalno se nalazi zglobna ploha za čunastu kost [6].

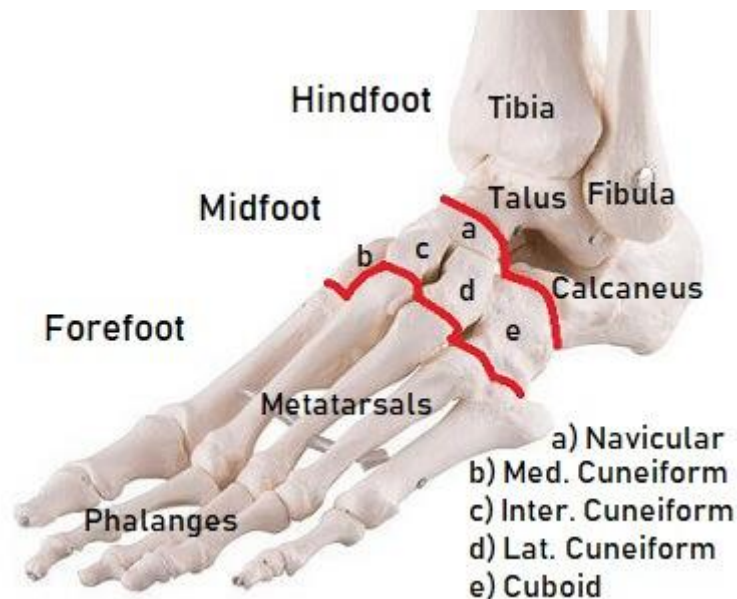2.1.2. Kosti donožja (*ossa metatarsalia*)

Kosti donožja ili metatarzalne kosti su duguljaste kosti, ima ih pet, i smještene su jedna blizu druge. Nabrajaju se medijalno prema lateralno. Između kostiju se nalaze četiri prostora (*spatia interossea metatarsi*). Kostii donožja slične su kostima zapešća, ali su građom deblje na proksimalnom dijelu, dok se prema distalno sužavaju zbog prilagodbe na prijenos tjelesne težine. Svaka kost donožja ima tri dijela. Proksimalno se nalazi baza (*basis ossis metatarsi*), koja je zadebljana, te ima zglobnu plohu za spoj s kosti prstiju stopala. Prva, druga i treća metatarzalna kost se uzgobljuju s klinastim kostima, a četvrta i peta metatarzalna kost se uzgobljuje s kockastom kosti. Trup (*corpus ossis metatarsi*), se nalazi u sredini, tanak je i okrugao. Distalno je glava (*caput ossis metatarsi*), koja ima zglobnu plohu za proksimalne krajeve članaka prstiju [6,8].

2.1.3. Kostii prstiju stopala (*ossa digitorum pedis*)

Kosti prstiju stopala su također duguljaste kosti, i građene su od članaka (*phalanges*). Svaki prst ima tri članka, proksimalni, srednji i distalni (*phalanx proximalis, media et distalis*). Iznimku čini palac koji ima samo dva članka. Svaki članak se sastoji od baze (*basis phalangis*),

trupa (*corpus phalangis*), i glave (*caput phalangis*). Proksimalni članak (*phalanx proximalis*), na bazi ima konkavnu zglobnu plohu za glavicu odgovarajuće metatarzalne kosti, na kojoj se nalazi zglobni valjak (*trochlea phalangis*), za zglob sa srednjim člankom. Srednji članak (*phalanx media*), na bazi ima zglobnu plohu za proksimalni članak, a na glavi trohleju za bazu distalnog članka. Distalni članak (*phalanx distalis*), je nepravilnog oblika, na petom prstu može srasti sa srednjim člankom. Jedini je koji na distalnom kraju ima hrapavo zadebljanje (*tuberositas phalangis distalis*) [6].



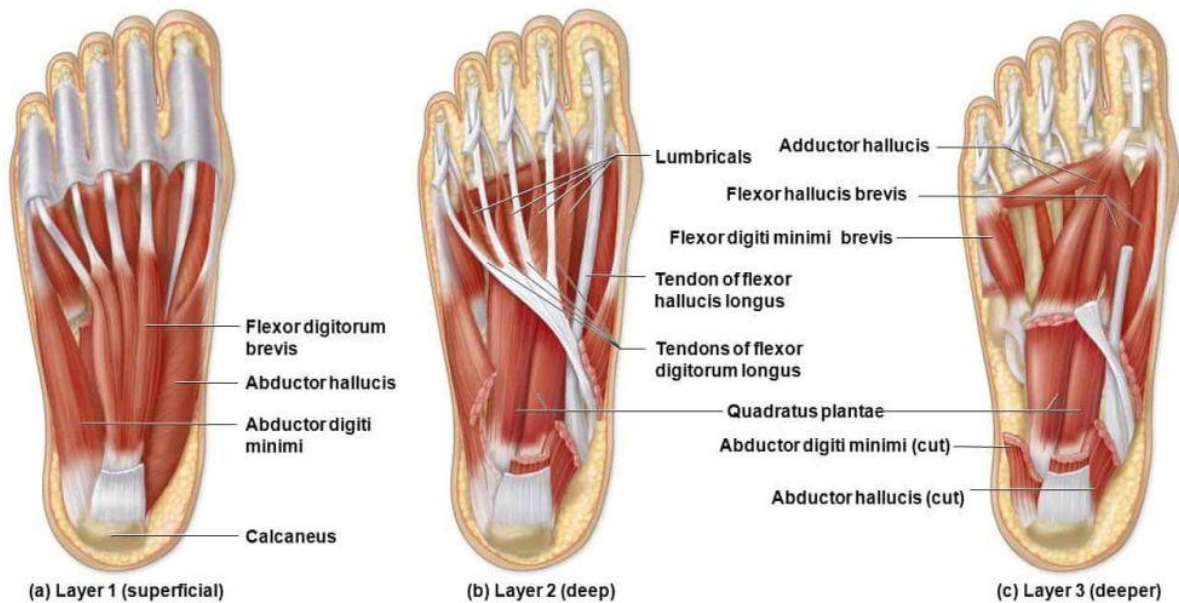
Slika 2.1.3.1. Kosti stopala

[Izvor:<https://www.foot-pain-explored.com/foot-bones.html>]

2.1.4. Mišići stopala

Mišići stopala dijele se u dvije velike skupine: mišići na hrptu stopala i mišići tabana. Kratki ispružać prstiju (*m. extensor digitorum brevis*), je jedini mišić na hrptu stopala, te se dijeli na kratki ispružać palca (*m. extensor hallucis brevis*), i kratki ispružać ostalih prstiju (*m. extensor digitorum brevis*). Mišiće na plantarnoj strani stopala dijelimo na medijalnu, srednju i lateralnu skupinu. Medijalna skupina obuhvaća: odmicač palca (*m.abductor hallucis*), primicač palca (*m. adductor hallucis*), te kratki pregibač palca (*m. flexor hallucis brevis*). Lateralna skupina ima tri mišića: odmicač malog prsta (*m.abductor digiti minimi*), kratki pregibač malog prsta (*m. flexor digiti minimi brevis*), suprotstavljajući malog prsta (*m. opponens digiti minimi*). Srednja skupina obuhvaća: kratki pregibač prstiju (*m. flexor digitorum brevis*), četverokutni tabanski mišić (*m. quadratus plantae*), crvoliki mišić (*m. lumbricales*), i međukoštane mišiće

(*mm. Interossei*). Međukoštani mišići primiču ili razmiču prste, na strani hrpta se nalaze njih četiri, a na strani tabana tri. Mišići se mogu vidjeti na slici 2.1.4.1. [7].



Slika 2.1.4.1. Mišići stopala

[Izvor: <https://www.fitness.com.hr/vjezbe/vjezbe/8-vjezbi-za-stopala.aspx>]

2.1.5. Zglobovi stopala

Zglobovi stopala (*articulationes pedis*) zajedno djeluju kao jedna funkcionalna cjelina čime omogućuju vrlo složenu mehaniku gibanja stopala. Najvažniji zglobovi u kojima se događa najviše pokreta su gornji nožni zglob (*articulatio talocruralis*), i donji nožni zglob (*articulatio talocalcaneonavicularis*). U gornjem nožnom zglobu odvijaju se dorzalna i plantarna fleksija, a u donjem nožnom zglobu osim dorzalne i plantarne fleksije, mogući su pokreti inverzije, everzije i rotacije stopala. Osim tih zglobova, imamo još zglob petne kosti s kockastom (*articulatio calcaneocuboidea*), zglob klinastih kostiju s čunastom (*articulatio cuneonavicularis*), zglobovi između klinastih kostiju (*articulationes intercuneiforme*), zglobovi kostiju korijena stopala s kostima donožja (*articulationes tarsometatarsales*), zglobovi među bazama druge do pete kosti donožja (*articulationes intermetatarsales*), zglobovi kostiju donožja s člancima prstiju (*articulationes metatarsophalangeales*), i zglobovi između članaka prstiju stopala (*articulationes interphalangeales pedis*) [7]

3. Biomehanika stopala

Funkcija stopala je raznolika, ali može se podijeliti u dvije osnovne skupine, dinamička i statička funkcija. Kod dinamičke funkcije stopala, stopalo se prilagođava podlozi, omogućava stajanje i kretanje, te ublažava udarce o podlogu tijekom kretanja. Gornji i donji nožni zglob, u kojima su mogući pokreti u svim smjerovima, najvažniji su za dinamičku funkciju stopala. Sveobuhvatno može se reći da u dinamičku funkciju stopala spada analiza kretanja. Što se tiče statičke funkcije stopala, kosti stopala su raspoređene u uzdužne i poprečne lukove, kojima je zadaća prijenos tjelesne težine [2.6].

3.1. Dinamička funkcija stopala

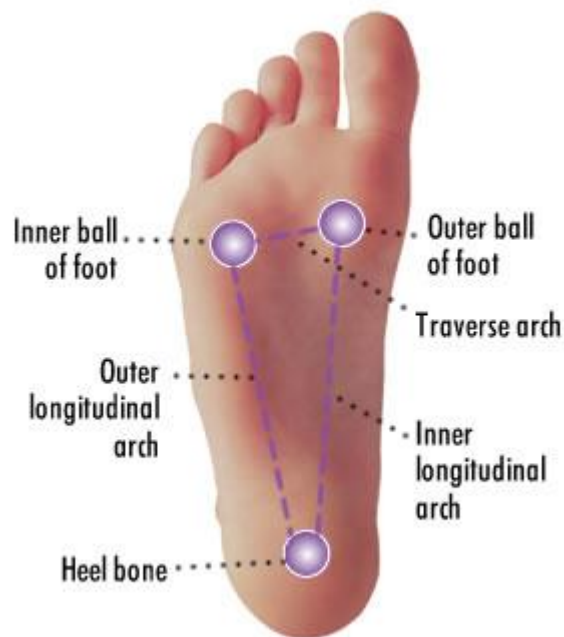Kada se stopalo gleda funkcionalno, može se reći da su gornji i donji nožni zglob najvažniji dijelovi stopala. Oni zajedno tvore kuglasti zglob, gdje su moguće kretnje u svim smjerovima. Gornji nožni zglob (*articulatio talocruralis*), samostalno je kutni zglob. To je zglob koji podnosi najveće opterećenje od svih zglobova u tijelu, te je vrlo stabilan. Oko poprečne osi, izvodi pokrete dorzalne fleksije i plantarne ekstenzije. Dorzalna fleksija iznosi oko 25 stupnjeva, dok plantarna ekstenzija iznosi 45 stupnjeva. Donji nožni zglob (*articulatio subtalaris*), povezuje gležanjску i petnu kost. Pokreti u donjem nožnom zglobu su everzija, inverzija, oko okomite osi vrši se abdukcija i addukcija, koje se izvode zajedno s Chopartovim zglobom, te je također moguća i rotacija stopala. Pokret inverzije iznosi 30 stupnjeva, a pokret everzije iznosi 60 stupnjeva. Zbog povezanosti gornjeg i donjeg nožnog zgloba prilikom pokreta dorzalne fleksije izvodi se i everzija stopala, a prilikom plantarne ekstenzije izvodi se i inverzija stopala [2,6].

3.2. Statička funkcija stopala

Stopalo se opire o podlogu trima uporišnim točkama. Stražnju uporišnu točku čini unutarnji i vanjski nastavak kvrge petne kosti. Prednju unutrašnju točku čini glava prve metatarzalne kosti, a prednju vanjsku točku čini glava pete metatarzalne kosti. Uporišne točke spojene su s uzdužnim i poprečnim lukovima, te zajedno sa strukturama nastaju uzdužni i poprečni svodovi stopala, kojih imamo također tri (slika 3.2.1.). Unutarnji uzdužni svod ide od kvrge petne kosti, preko gležanjske i navikularne kosti, duž prve metatarzalne kosti i spušta se na glavicu prve metatarzalne kosti. Najviša točka unutrašnjeg uzdužnog svoda je navikularna kost, njen rub je iznad tla 15-20 mm, njeno uvučenje jasno se vidi na plantogramu. Vanjski uzdužni svod ide također od kvrge petne kosti, preko kockaste kosti duž cijele pete metatarzalne

kosti do njene glave, koja je ujedno vanjska prednja uporišna točka stopala. Najviša točka vanjskog uzdužnog svoda je kockasta kost, njezin donji rub stoji iznad tla 3-5mm. Poprečni prednji svod sadrži glavice od prve do pete metatarzalne kosti. Što se tiče najviše točke poprečnog svoda, kod odraslih je to glavica druge metatarzalne kosti, a kod djece je glavica prve metatarzalne kosti, zbog toga jer je kod djece stopalo više u inverziji [6,9].

Vrlo je važno znati kako se tjelesna težina raspoređuje na stopalo. Za gležanjsku kost može se reći da je biomehaničko središte stopala. Ona preuzima tjelesnu težinu i prenosi ju na svodove stopala. Dakle imamo tri uporišne točke stopala: kvrga petne kosti, glavica prve metatarzalne kosti i glavica pete metatarzalne kosti. Omjer opterećenja na te tri točke je 3:2:1. Prilikom hoda, peta je prva koja dotiče tlo, zatim je vanjski rub stopala, i na kraju prednji dio stopala [10].



Slika 3.2.1. Uporišne točke i svodovi stopala

[Izvor:<https://rtpr.com/getting-know-your-feet/all-about-arches>]

4. Fizioterapijska procjena

Prije izrade plana i programa terapije koje se izvode s pacijentom, potrebno je učiniti fizioterapijsku procjenu, da bi na kraju bio vidljiv rezultat između početne i završne procjene. Plan terapija određuje fizioterapeut, na temelju prikupljenih subjektivnih i objektivnih informacija od pacijenta. Te informacije služe za planiranje i praćenje fizioterapijskog procesa, te se provode različita testiranja i mjerenja na pacijentu, u svrhu boljeg uvida u pacijentovo funkcionalno stanje. Dakle, anamneza, opservacija i postupci testiranja i mjerenja spadaju pod fizioterapijsku procjenu [11].

4.1. Subjektivni pregled

Subjektivni pregled obuhvaća anamnezu, tj. intervjuiranje pacijenta, ili člana obitelji ako se radi o djetetu. Započinje se kratkim upoznavanjem pacijenta, postavljaju se kratka i jasna pitanja, bez nepoznatih riječi kako bi razgovor bio što kvalitetniji i jasniji kako za pacijenta, tako i za fizioterapeuta. Tijekom razgovora treba nastojati postavljati pitanja koja sadržavaju ključne elemente za pacijentovo trenutno stanje. Prva skupina podataka koji se uzimaju od pacijenta su opća pitanja o samom pacijentu, ime, prezime, dob i spol. Pošto se radi o djetetu, pitanje o zanimanju nije potrebno ali može se pitati čime se dijete bavi u slobodno vrijeme. Druga skupina podataka su pitanja o pacijentovim simptomima. Najčešći simptomi koji se javljaju su: zamor, težina u nogama, bol prisutna u potkoljenici te samom stopalu. Podatci koji su vrlo važni što se tiče djeteta su da li je dijete nosilo ili nosi ortopedske uloške, te kada je dijete prohodalo. Također zanima nas da li dijete boluje od nekakve druge bolesti, te korištenje lijekova, i kojih [11].

4.2. Objektivni pregled

Objektivni pregled uključuje opservaciju, palpaciju, te postupke testiranja i mjerenja. Objektivni pregled također može uključivati informacije iz pacijentove anamneze, koje su dostupne iz već postojeće medicinske dokumentacije [11].

4.2.1. Opservacija

Opservacija se još naziva inspekcija ili screening pacijenta. Oba stopala se promatraju u mirovanju, sjedeći, stojeći, te tijekom hodanja, ali je vrlo važno da se pregled obavi s bosim stopalima. Sama opservacija započinje od ulaska pacijenta. Prilikom hodanja gleda se postoji li kakva asimetrija, tj. šepanje, nepravilno opterećenje stopala, doticaj pete i podloge, prijenos

težine na stopala, te odvajanje stopala od tla. U stojećem položaju gledaju se svodovi stopala, te reagiranje na različita opterećenja. U sjedećem položaju promatra se postoje li bilo kakve promjene na stopalu, te se provjeravaju aktivni pokreti stopala. Promatra se izgled i položaj pete, duljinu i širinu stopala, izgled prstiju te svodove stopala. Ako se želi znati najčešći položaj stopala tijekom hodanja, može se pogledati pacijentova iznošena obuća. Ako se cipela troši na unutarnjoj strani, radi se o valgozitetu pete [10].

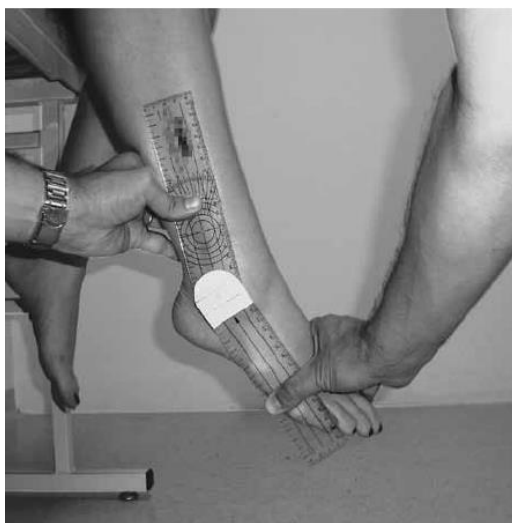
4.2.2. Palpacija

Palpacija se može obavljati u mirovanju i u pokretu. U mirovanju se palpira koža, temperatura, elastičnost i turgor, potkožno tkivo, odebljanja i edeme, palpira se puls *arteria dorsalis pedis* i *arteria tibialis posterior* te tonus ili spazam mišića. Palpacijom pri pokretu ispituje se pasivna pokretljivost stopala. Treba također obratiti pozornost na krepitacije i kontrakture [12].

4.2.3. Mjerenje opsega pokreta u zglobovima

Mjerenje opsega pokreta u zglobovima vrši se pomoću kutomjera (goniometra), i iskazuje se u stupnjevima. Svaki kutomjer sastoji se od fiksnog i pomičnog kraka. Vrlo je važan izbor početnog položaja, a to je neutralni ili nulti položaj. Mjerenjem opsega pokreta mjeri se aktivni i pasivni pokret u zglobu [2].

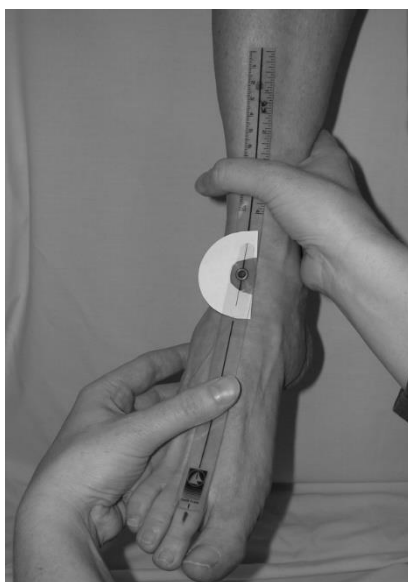
Dorzalna fleksija stopala mjeri se u sjedećem položaju. Stopalo je opuštено, te u srednjem položaju. Centar kutomjera se postavlja na zglob gležnja. Fiksni krak se postavlja uz potkoljenu, a pomični krak je uz lateralni rub stopala, te prati petu metatarzalnu kost. Pokret plantarne fleksije izvodi se na isti način, samo se pokret radi u suprotnome smjeru. Primjer mjerenja dorzalne i plantarne fleksije nalazi se na slici 4.2.3.1. Normalan fiziološki pokret dorzalne fleksije iznosi 25 stupnjeva, a plantarne fleksije 35 stupnjeva [2].



Slika 4.2.3.1. Prikaz mjerenja plantarne i dorzalne fleksije stopala

[Izvor: https://www.researchgate.net/figure/Positioning-of-participant-the-observers-hands-and-the-goniometer-during-measurement_fig3_227400955]

Mjerenje inverzije i everzije stopala također se vrši u sjedećem položaju. Centar kutomjera je s prednje strane gležanjanskog zgloba. Fiksni krak je postavljen uz prednju stranu potkoljenice, a pomični krak prati glavicu treće metatarzalne kosti. Primjer mjerenja inverzije i everzije stopala nalazi se na slici 4.2.3.2. Normalan fiziološki pokret inverzije iznosi 25 stupnjeva, a pokret everzije 35 stupnjeva [2].



Slika 4.2.3.2. Prikaz mjerenja inverzije i everzije stopala

[Izvor: https://www.researchgate.net/figure/Goniometric-measurement-in-the-sitting-position-Anterior-view-of-the-alignment-of-the_fig1_6912988]

4.2.4. Manualni mišićni test

To je metoda koja ima za cilj ispitivanje mišića ili mišićnih grupa, tj. određivanje stupnja mišićne slabosti, kroz izvedbu aktivnog pokreta protiv sile gravitacije, kroz palpaciju i dodavanje postupnog otpora tijekom izvedbe pokreta [11]. Mišićna snaga ocjenjuje se ocjenom od 0 do 5. Ocjena 0 odgovara mišićnoj snazi od 0%, što znači da u mišiću ne postoji niti malo mišićne kontrakcije. Ocjena 1 odgovara mišićnoj snazi od 10%, tj. u mišiću postoji malo mišićne kontrakcije. Ocjena 2 odgovara mišićnoj snazi od 25%, ovakav mišić može napraviti pun opseg pokreta, ali bez sile teže. Ocjena 3 odgovara mišićnoj snazi od 50%, mišić može napraviti pokret u punom opsegu, uz savladavanje sile teže. Ocjena 4 odgovara mišićnoj snazi od 75%, a ocjena 5 od 100%. Za ocjene 4 i 5, mišić savlada pokret uz određen i uz maksimalan otpor [2].

Mjerenje mišićne snage mišića agonista za plantarnu fleksiju stopala započinjemo s ocjenom 3. Ocjena 3: pacijent stoji na nozi koju testiramo a druga je podignuta i izvodi između 9 i 10 puta podizanje na prste. Ocjena 4 ili 5: pacijent ponavlja isti pokret, za ocjenu 4 između 19 i 20 puta, a za ocjenu 5 najmanje 20 puta. Ocjena 2: pacijent leži na boku ispitivane noge, koljeno je ekstenzirano, i izvodi rasteretan pokret plantarne fleksije po glatkoj podlozi. Ocjena 1 ili 0: pacijent je u proniranom položaju, stopalo van ruba kreveta, fizioterapeut palpira trbuhe mišića na medijalnoj i lateralnoj strani potkoljenice iznad pete.

Mjerenje mišićne snage mišića agonista za dorzalnu fleksiju i inverziju stopala započinjemo s ocjenom 3. Ocjena 3: pacijent je u sjedećem položaju, stopalo u srednjem položaju, izvodi se pokret inverzije i ekstenzije u punom opsegu antigravitacijski. Ocjena 4 ili 5: pacijent je u sjedećem položaju, stopalo je u krilu fizioterapeuta, pacijent izvodi isti pokret, a fizioterapeut dodaje slabiji ili jači otpor. Ocjena 2: pacijent je u proniranom položaju, stopalo van ruba kreveta, i pokušava napraviti pokret dorzalne fleksije. Ocjena 1 ili 0: fizioterapeut palpira jaku tetivu na prvoj klinastoj kosti, i bazu prve metatarzalne kosti.

Mjerenje mišićne snage mišića agonista za inverziju stopala započinjemo s ocjenom 3. Ocjena 3: pacijent leži na boku ispitivanog stopala, stopalo je fiksirano i izvan podloge izvodi pokret inverzije. Ocjena 4 ili 5: pacijent je u istom položaju, stopalo je van ruba kreveta, izvodi isti pokret uz jači ili slabiji otpor u području metatarzalnih zglobova. Ocjena 2: pacijent je u supiniranom položaju, stopalo je van ruba kreveta, i pokušava napraviti pokret inverzije. Ocjena

1 ili 0: pacijent je u istom položaju, fizioterapeut palpira tetivu na medijalnoj strani maleola gdje se nalaze tetive dugih flexora prstiju i palca.

Mjerenje mišićne snage mišića agonista za everziju stopala započinjemo s ocjenom 3. Ocjena 3: pacijent leži na boku ispitivane noge, stopalo je van ruba kreveta, i izvodi antigravitacijski pokret everzije u punom opsegu. Ocjena 4 ili 5: pacijent se nalazi u istom položaju, fizioterapeut daje slabiji i jači otpor na metatarzofalangealnim zglobovima. Ocjena 2: pacijent je u supiniranom položaju, stopalo van ruba kreveta, i pokušava izvesti djelomičan pokret everzije. Ocjena 1 ili 0: fizioterapeut palpira s lateralne strane u području petne kosti [13].

4.2.5. Procjena hoda

Stopalo zbog svoje jedinstvene građe zauzima posebno mjesto u oblikovanju normalnog ciklusa hoda. Dakle, stopalo ima tri uporišne točke. Dvije prednje uporišne točke tvore glavice prve i pete metatarzalne kosti, a stražnju uporišnu točku kvrga petne kosti, one zajedno tvore biomehanički uporišni trokut. Što se tiče opterećenja, oko 60% opterećenja prenosi se na kvrgu petne kosti, a 40% opterećenja na glavice prve i pete metatarzalne kosti (slika 4.2.5.1.). Povišenje pete od oko 2 cm mijenja odnos opterećenja na 50%: 50%, a neko daljnje i veće povećanje visine pete dovest će do sve većih nepravilnosti u raspodjeli opterećenja. Ako se javi bol u gornjem nožnom zglobu, dolazi do ograničenja gibljivosti, i može se javiti antalglično šepanje. Stopalo je rotirano prema van, ritam hoda je poremećen, i može biti prisutno naginjanje trupa. Ako je prisutna klijenut *m. tricepsa surae*, tj. ako se ne može napraviti plantarna fleksija stopala, opterećenje se prenosi preko pete, pa dolazi do manjeg odraza i normalnog odizanja stopala od podloge. Navedene promjene dovode do tvrdog i neelastičnog hoda, smanjene uporišne plohe stopala, pomicanja težišta tijela prema naprijed, što dovodi do pojačanje lumbalne lordoze, a potkoljenični i stopalni mišići hipetrofiraju [11].

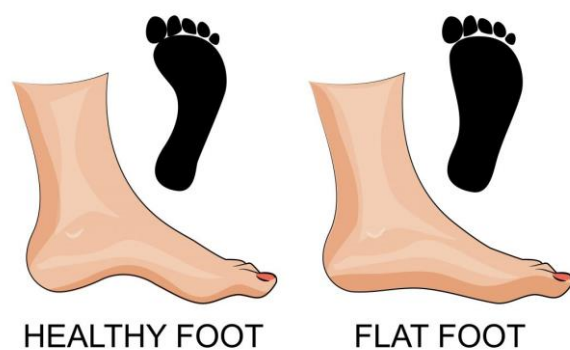


Slika 4.2.5.1. Faze hoda

[Izvor:https://www.fasserbia.com/wp-content/uploads/2019/03/analiza_hoda_literatura.pdf]

4.2.6. Plantografija

Plantografija je metoda kojom se utvrđuje spuštenost stopala, tako da se uzima otisak stopala pomoću određenih obojenih materijala s kojima se oboji stopalo, i preslikava se na čisti bijeli papir, pazeći da pri tome ne dođe do razlijevanja otiska. Taj otisak naziva se plantogram (slika 4.2.6.1) [2]. Normalno stopalo na plantogramu sadrži: petu kruškastog oblika, spojnicu između pete i prednjeg dijela stopala, jasno ocrtan kut između spojnice i prednjeg dijela stopala, te pravilno poredane otiske prstiju. S druge strane, obilježja spuštenog stopala su sniženje svodova te otisci prstiju koji nisu pravilno poredani. Preporučuje se da se ocjene stupnja spuštenog stopala vrše u jutarnjim satima, kada stopalo nije zamoreno [4].



Slika 4.2.6.1. Plantogram stopala

[Izvor:<https://www.comfortfeet.com.au/treatments/general-clinical-podiatry/flat-feet/>]

Postoji nekoliko metoda za mjerenje i utvrđivanje stupnja spuštenog stopala:

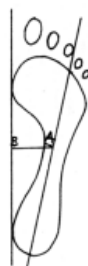
Mayerova metoda- Ona ukazuje na spušteno stopalo već u početnoj fazi. Najprihvatljivija je za utvrđivanje spuštenog stopala, i najviše se preporučuje. Radi se tako da se povuče linija od sredine otiska pete prema medijalnom rubu četvrtog prsta. Ako širina otiska spojnice prelazi Mayerovu liniju, tada se radi o spušenom stopalu (slika 4.2.6.2.) [2].



Slika 4.2.6.2. Mayerova metoda

[Izvor:<https://www.scribd.com/document/393430602/deformiteti-stopala-pregled-pdf>]

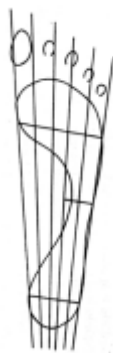Thomsonova metoda predstavlja postotak spuštenosti stopala. Na medijalnoj strani otiska stopala se povuče tangenta AB. Od sredine pete do lateralnog ruba četvrtog prsta povuče se Mayerova linija, pa se od Mayerove linije do uskog dijela spojnice povuče normala i izmjeri njena vrijednost. Zatim se normala povlači od linije AB u tjeme normale te se izmjeri njena vrijednost. Izgled takve metode može se vidjeti na slici 4.2.6.3. Postotak spuštenosti stopala se dobije po formuli: $I=(a:b) \times 100 = \% \text{ spuštenosti stopala}$. Od 1 do 30% označava I. stupanj; od 30 do 60% označava II. stupanj; od 60% na dalje označava III. Stupanj [2].



Slika 4.2.6.3. Thompsonova metoda

[Izvor:<https://www.scribd.com/document/393430602/deformiteti-stopala-pregled-pdf>]

Modificirana metoda ruskih autora: Plantogram je izrađen tako da se povuče linija kroz najširi promjer u području pete i u prednjem dijelu stopala, te se podijeli na pet jednakih segmenata. Točke koje dobijemo se spoje okomitim crtama te se na kraju dobije pet uzdužnih polja kroz cijeli plantogram (slika 4.2.6.4.). Ovisno o otisku dobivenog plantograma ocjenjuje se stupanj spuštenosti stopala. I. stupanj označava otisak stopala do trećeg polja, II. stupanj označava otisak stopala do četvrtog polja, III. stupanj označava kada medijalni otisak stopala zauzima svih pet polja [2].

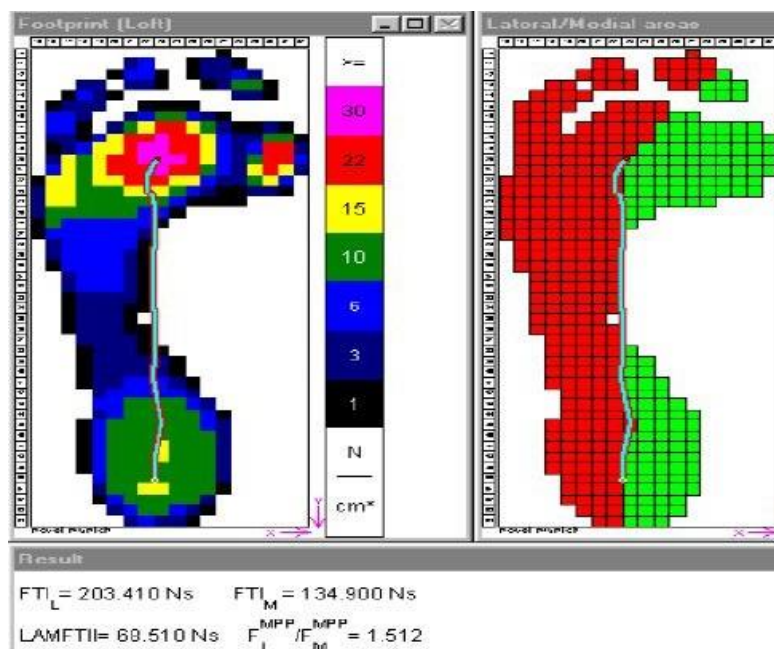


Slika 4.2.6.4. Modificirana metoda ruskih autora

[Izvor:<https://www.scribd.com/document/393430602/deformiteti-stopala-pregled-pdf>]

5. Metoda dijagnosticiranja spuštenog stopala

Jedna od najpoznatijih metoda za utvrđivanje spuštenih stopala, ujedno i najraširenija, je pedobarografija. Pedobarografija pruža kvantitativne informacije koje se sastoje od obrazaca dodira stopala, raspodjele i veličine tlaka te napredovanja središta pritiska. Otisak se uzima pomoću elektroničkih senzora koji se nalaze na posebnoj platformi za hodanje ili u specijalnim ulošcima koji se stavljaju u pacijentovu obuću. Otisci tabana mogu se vidjeti pomoću podoskopa, a registriraju se u vidu plantograma (slika 5.1.1.). Pedobarografska procjena dinamičke funkcije stopala kod djece može biti ograničena segmentnim pomakom stopala i nepotpunim kontaktom stopala s podom. Ovaj standardizirani pristup određivanju obrazaca opterećenja stopala, temeljen na normativnim podacima, trebao bi olakšati karakterizaciju abnormalnih obrazaca opterećenja stopala, donošenje kliničkih odluka i procjenu ishoda nakon različitih intervencija [14]. Pedobarografska analiza stopala u usporedbi s klasičnim uzimanjem otiska (plantogram), puno je preciznija što se tiče određivanje stupnja spuštenosti svodova, te se varus položaja metatarzusa bolje uočava na dijagnostičkoj metodi. Kako se pomoću plantograma može vidjeti kakav korekcijski uložak treba izraditi tako se i pomoću pedobarografske analize još preciznije mogu postaviti indikacije za izradu korekcijskih uložaka. Također, pedobarografskom analizom mogu se utvrditi promjene na stopalu prije javljanja nekih simptoma, te se stoga u određenim slučajevima primjenjuje preventivno [15].



Slika 5.1.1. Prikaz pedobarografije stopala

[Izvor:<https://mojdoktor.ba/vijesti/14032015/pedobarografija-najcesca-stanja-i-obiljenja-koja-indiciraju-pedobarografiju>]

6. Konzervativno liječenje

Osnovno pravilo konzervativnog liječenja je krenuti s terapijom što prije moguće, da bi kasnije dobili bolje rezultate i izbjegli moguće operativne zahvate. Konzervativnim liječenjem deformitet se manualno, dinamično i postupno ispravlja. Prilikom postupnog ispravljanja deformiteta, mora se pripaziti da se ne poremeti normalan rast stopala [2]. Vježbe jačanja, istezanja i koordinacije pripremile su djelatnice Specijalne bolnice za medicinsku rehabilitaciju Krapinske Toplice, odjel za rehabilitaciju djece.

6.1. Vježbe jačanja

Vježbe jačanja koriste se za jačanje mišića i sveza. Ono što je karakteristično za vježbe jačanja je to da one savladavaju otpor vlastitog tijela ili nekog vanjskog opterećenja. Glavni cilj je vježbama izgraditi mišićnu snagu koja će se suprotstaviti sili teži i težini tijela. Vježbe mogu biti statičke ili dinamičke. Statičke ili izometričke vježbe su vježbe koje se izvode bez pokreta u zglobu, tj. kada se u određenom položaju pokret zadržava. Pokret treba zadržati najmanje 6 sekundi, ali neka duža statička opterećenja nisu prikladna za malu djecu. Dinamičke ili izotoničke vježbe su vježbe kod kojih se koristi maksimalan raspon pokreta u zglobu. Njihovim izvođenjem povećava se dinamička snaga mišića i izdržljivost [16].

Vježbe jačanja su kod djece razvojne dobi vrlo korisne. Tim vježbama se podupire oslabljena mišićna struktura koje su odgovorne za uspravan stav i držanje tijela. Poželjno je da svaki program vježbi jačanja ima kombinaciju statičkih i dinamičkih vježbi. Svaka vježba se ponavlja 10 puta [2].

VJEŽBA 1:

Početni položaj je ležeći na leđima. Pacijent zategne stopala prema sebi, a prste stopala treba savijati, zadržati 4-5 sekundi, te ispružiti i opustiti. Prikaz vježbe je na slici 6.1.1.

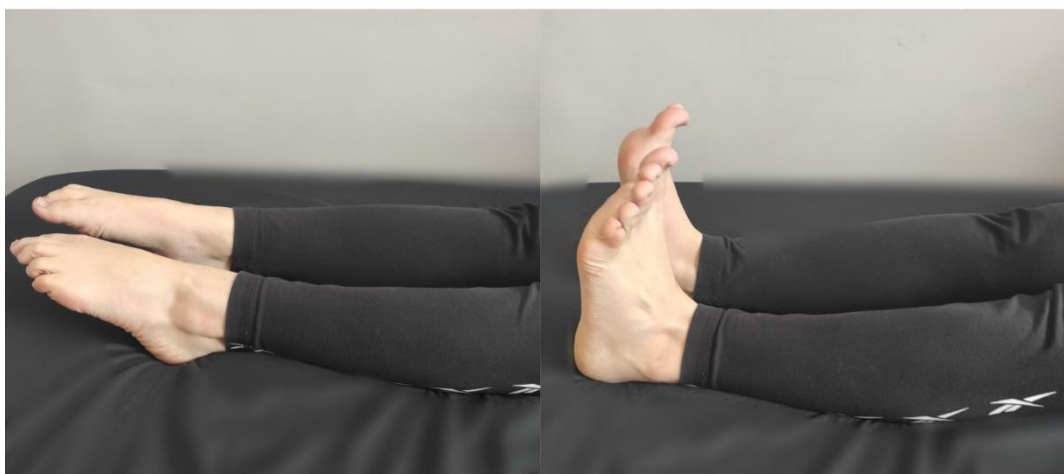

Slika 6.1.1. Prikaz vježbe jačanja

[Izvor: Nives Novoselec]

VJEŽBA 2:

Pacijent je u ležećem položaju na leđima. Stopala povlači prema sebi i ispruža od sebe. Prikaz vježbe je na slici 6.1.2.




Slika 6.1.2. Prikaz vježbe jačanja

[Izvor: Nives Novoselec]

VJEŽBA 3:

Početni položaj je ležeći na leđima. Pacijent savije obje noge sa stopalima postavljenima u širinu kukova. Staviti loptu između koljena. Loptu stiskati koljenima i podići zdjelicu od podloge. Paziti da ne odiže gornji dio trupa. Prikaz vježbe je na slici 6.1.3.



Slika 6.1.3. Prikaz vježbe jačanja

[Izvor: Nives Novoselec]

VJEŽBA 4:

Početni položaj je ležeći na leđima. Pacijent stavi loptu između stopala, a noge su savinute i podignute. Zatim rukama primi loptu, i noge spusti na podlogu. Ponovno podigne noge od podloge i prime loptu stopalima, te ih opet spušta prema podlozi. Prikaz vježbe je na slici 6.1.4.




Slika 6.1.4. Prikaz vježbe jačanja

[Izvor: Nives Novoselec]

VJEŽBA 5:

Početni položaj je sjedeći. Lopta je na podu, a pacijent stopalom pritisne loptu i kotrlja ju naprijed-natrag. Prikaz vježbe je na slici 6.1.5.



Slika 6.1.5. Prikaz vježbe jačanja

[Izvor: Nives Novoselec]

VJEŽBA 6:

Početni položaj je sjedeći. Pacijent stopalima stisne loptu i ispruži noge, te zadrži 4-5 sekundi. Prikaz vježbe je na slici 6.1.6.



Slika 6.1.6. Prikaz vježbe jačanja

[Izvor: Nives Novoselec]

VJEŽBA 7:

Početni položaj je sjedeći. Pacijent stopalom jedne noge primi predmet (flomastere, spužvice), podigne od poda i uzme suprotnom rukom. Prikaz vježbe je na slici 6.1.7.



Slika 6.1.7. Prikaz vježbe jačanja

[Izvor: Nives Novoselec]

VJEŽBA 8:

Početni položaj je sjedeći. Pacijent stopalom jedne noge uzme spužvicu i premjesti je u drugi obroč, kutiju ili zdjelicu. Prikaz vježbe je na slici 6.1.8.

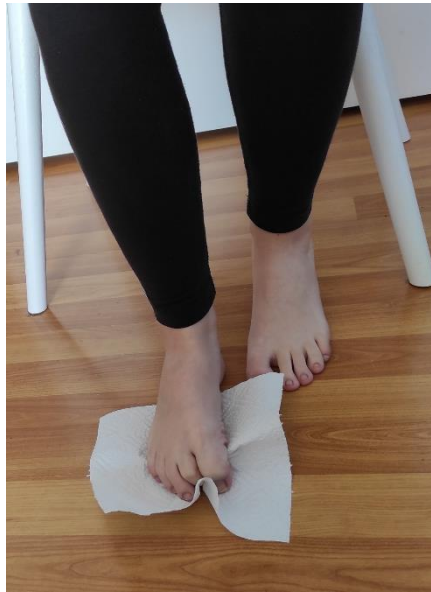

Slika 6.1.8. Prikaz vježbe jačanja

[Izvor: Nives Novoselec]

VJEŽBA 9:

Početni položaj je sjedeći. Pacijent prstima stopala nabire ubrus ili ručnik. Prikaz vježbe je na slici 6.1.9.



Slika 6.1.9. Prikaz vježbe jačanja

[Izvor: Nives Novoselec]

6.2 Vježbe istezanja

Vježbe istezanja čine svi pokreti kod kojih se mišići razvlače preko njihove normalne fiziološke dužine. Osim u prevenciji ozljeda, vježbe istezanja koriste se u rehabilitaciji za dobivanje ponovne fleksibilnosti, ukoliko je ona izgubljena. Cilj vježbi istezanja je održavanje, uspostavljanje i poboljšavanje prirodne pokretljivosti zglobova i skraćениh mišića. Ako meka tkiva i ostale strukture ograničavaju pokret, tada će pravilne vježbe istezanja dovesti do poboljšanja. Svaka vježba se izvodi 10 puta, vrlo je bitno zadržati položaj što duže, ali u granicama izdržljivosti [2].

VJEŽBA 1:

Početni položaj je sjedeći na strunjači. Pacijent ispruži noge, zategne stopala i pokuša dohvatiti prstima, zadržati 5-10 sekundi. Zatim ispruži ruke u zrak i istegne se. Prikaz vježbe je na slici 6.2.1.



Slika 6.2.1. Prikaz vježbe istezanja

[Izvor: Nives Novoselec]

VJEŽBA 2:

Početni položaj je stojeći. Pacijent se podiže na prste. Prikaz vježbe je na slici 6.2.2.



Slika 6.2.2. Prikaz vježbe istezanja

[Izvor: Nives Novoselec]

VJEŽBA 3:

Početni položaj je stojeći. Pacijent stoji na petama. Prikaz vježbe je na slici 6.2.3.



Slika 6.2. **Error! No text of specified style in document.**3. Prikaz vježbe istezanja

[Izvor: Nives Novoselec]

6.3. Vježbe koordinacije i balansa

Koordinacija je motorička sposobnost koju treba naučiti i usavršavati, dakle nije urođena. Uz samu koordinaciju, vrlo je važna ravnoteža, propriocepcija i fleksibilnost. Koordinacijske vježbe trebaju predstavljati izazov pacijentu, i biti nešto neočekivano. Vrlo je bitno da program vježbi bude u skladu s pacijentovim godinama, tj. njegovim mogućnostima [17].

VJEŽBA 1:

Početni položaj je stojeći. Pacijent sredinom stopala stoji na polegnutom štapu na podu i hoda s jednog kraja štapa na drugi. Prikaz vježbe je na slici 6.3.1.

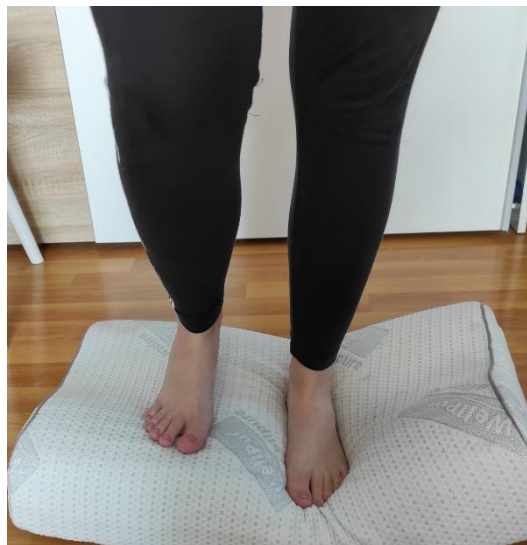

Slika 6.3.1. Prikaz vježbe za koordinaciju

[Izvor: Nives Novoselec]

VJEŽBA 2:

Početni položaj je stojeći. Pacijent stoji i prenosi težinu tijela na balansnoj podlozi ili na neravnoj tvrdoj podlozi. Prikaz vježbe je na slici 6.3.2.



Slika 6.3.2. Prikaz vježbe za koordinaciju

[Izvor: Nives Novoselec]

VJEŽBA 3:

Početni položaj je stojeći. Pacijent stoji na jednoj nozi, a drugom nogom pokušava dotaknuti predmete. Prikaz vježbe je na slici 6.3.3.

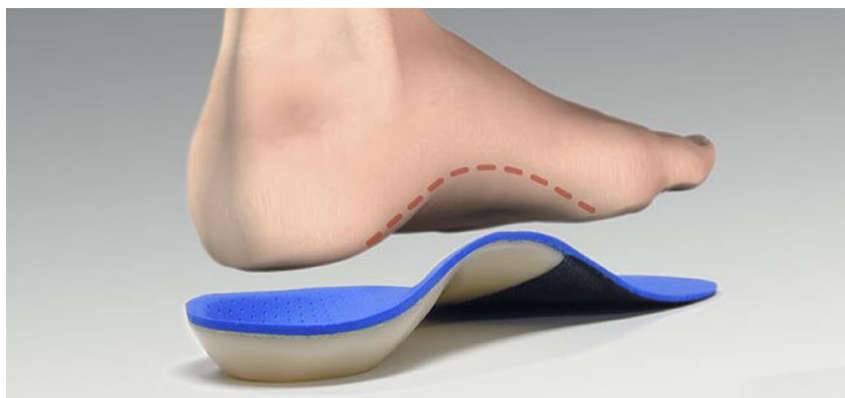


Slika 6.3.3. Prikaz vježbe za koordinaciju

[Izvor: Nives Novoselec]

6.4. Ortopedski ulošci

Na temelju pregleda, plantograma i pedobarografije propisuju se ortopedski ulošci (slika 6.4.1). Ortopedski ulošci imaju značajnu funkciju u prevenciji i liječenju. Ulošci koji se propisuju kod djece većinom služe za svrhe korekcije. Zadaća ortopedskog uloška je da ojača određenu skupinu mišića, te da odmara nogu. Dobro izrađen uložak može rasporediti tjelesnu težinu i izjednačiti dužinu nogu. Indikacija za primjenu uložaka kod djece je različita. Kod djece je važno da se poštuje normalan razvoj stopala, te se zato ortopedski ulošci primjenjuju nakon treće godine života. Ulošci se izrađuju individualno, ovisno o pacijentu. Uzdužni svod stopala može se poduprijeti uloškom čiji se vrh postavlja pod sustentakulum talusa. Poprečni uzdužni svod može se poduprijeti metatarzalnim jastučićem, koje se stavlja proksimalno od glavica metatarzalnih kostiju [9].

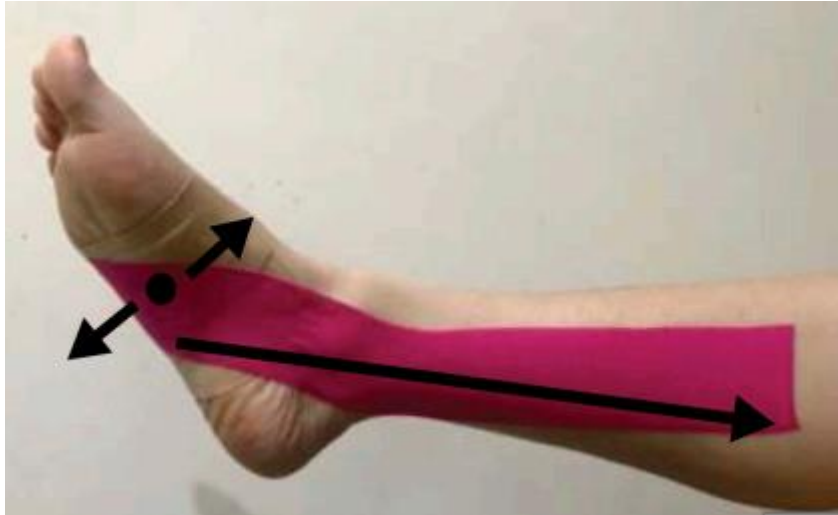

Slika 6.4.1. Ortopedski uložak

[Izvor: <https://bilicvision-ortopedija.hr/spustena-ili-ravna-stopala/>]

6.5. Kinesio taping

Jedna od kliničkih intervencija za spuštenu stopalo je taping stopala. Kinesio traka dizajnirana je tako da oponaša ljudsku kožu i pokazala se učinkovitom u jačanju snage mišića tijekom napora, smanjujući upale u mišićima nakon vježbanja, smanjujući bol i utječući na temperaturu kože. Međutim, postoje ograničena istraživanja koja podupiru učinkovitost kinesio trake. Vremenski učinak elastične kinesio trake pri većim opterećenjima još nije istražen. Elastična svojstva kinesio trake mogu podupirati svod stopala i dopustiti određeni raspon pokretljivosti, te ako se slijedi smjer vlakana mišića, može se mišićima olakšati stabilizaciju svoda stopala. Kinesio traka postavlja se tako da u ležećem položaju pacijent savije koljeno i na poprečni svod stopala se stave 3 kinesio trake sa 100% napetosti u sredini, s ciljem poboljšanja njegove statičke stabilnosti. Još jedna kinesio traka sa 75% napetosti stavi se na m. tibialis posterior, od glavice pete metatarzalne kosti, oko navikularne kosti i stražnje strane medijalnog maleola do polovice tibije. Strelice na slici 6.5.1 pokazuju nam smjerove napetosti pri nanošenju kinesio trake. Trake su zagrijane trljanjem odmah nakon nanošenja kako bi se povećalo prijanjanje [18].



Slika 6.5.1. Prikaz smjerova napetosti pri nanošenju Kinesio trake

[Izvor: <https://doi.org/10.1080/15438627.2019.1638258>]

7. Prevencija spuštene stopala

Kao što smo već spomenuli, spuštene stopala kod male djece su normalna pojava, kod većine tijekom rasta dolazi do spontanog formiranja stopala. Kod jednog dijela djece vrlo je važno primijeniti preventivne mjere, kako bi se spriječila daljnja pogoršanja. Prema Kosincu, što je prirodno- prirodnom se i liječi, prirodni oblici kretanja i igre su najbolje i najprirodnije metode u tretmanu spuštene stopala [2]. Započinje u najranijoj dobi, period puzanja treba biti dovoljno dug, treba pustiti dijete da se samo postavi na noge, ono će to učiniti kada osjeti sigurnost i kada dovoljno ojača. Kasnije u fazi hodanja, stopalo će se najbolje razviti ako je dijete često boso, da su pokreti stopala i prstiju slobodniji [19]. Higijena stopala je vrlo važan čimbenik za normalnu funkciju stopala. Higijena podrazumijeva pranje i sušenje nogu, nošenje čarapa, pri tome pripaziti da ne pritiskuju stopalo, izlaganje zraku, i uporaba krema. Njega kože je vrlo bitna, jer koža kao organ ima ulogu u regulaciji tjelesne topline, te izlučivanje štetnih tvari. Također je vrlo važno znati da se na stopalu nalaze osjetne zone, koje utječu na funkciju pojedinih organa i organskih sustava [20]. Izbor obuće kod male djece treba biti po preporukama, što znači da obuća mora biti dovoljno čvrsta, ali i dovoljno prostrana, pogotovo u predjelu prstiju, da se može izvoditi normalna pokretljivost stopala. Većina proizvođača zanemaruje medicinske preporuke, uglavnom nastoje da obuća bude moderna. Pravilna obuća bi trebala biti zaobljena, peta povišena 2-3 cm, prozirna i lagana za nošenje [2].

8. Zaključak

Spuštena stopala su vrlo česta pojava kod djece. Fleksibilno ravno stopalo je najčešći oblik spuštenog stopala, a studije ukazuju na poboljšanje tijekom vremena kod većine djece. Ključno je razlikovati fleksibilne od rigidnih ravnih stopala, fizikalnim i dijagnostičkim pregledom. Pedijatri i roditelji često su prvi koji su prepoznali patologiju stopala u dojenčadi i djece, ali problemi mogu ostati neprepoznati dugo vremena. Dob početka bolesti važna je za dijagnostičko i terapijsko odlučivanje. Dodatna razmatranja uključuju obiteljsku povijest, povezana medicinska stanja, prisutnost ili odsutnost simptoma, povijest traume, razinu aktivnosti i prethodno liječenje. Obiteljska povijest ravnih stopala ukazuje na to da se kod djeteta mogu pojaviti slični problemi. Spušteno stopalo može biti povezano s brojnim subjektivnim simptomima koji mogu uključivati bol u stopalu, nozi i koljenu te posturalne simptome. Deformacija spuštenih stopala može rezultirati smanjenjem izdržljivosti i dobrovoljnim odustajanjem od tjelesnih aktivnosti od strane djece. Da bi utvrdili status stopala, potreban je detaljan pregled za uočavanje nedostataka. Pregled se započinje anamnezom, opservacijom i palpacijom. Za detaljniji pregled stanja stopala imamo manualni mišićni test, mjerenje pokretljivosti zglobova kutomjerom, procjenu hoda, metode plantografije, te dijagnostičku metodu pedobarografije. Što se tiče konzervativnog liječenja, vježbe jačanja, istezanja i koordinacije su na prvom mjestu. One nam služe i kao rehabilitacija i kao prevencija. Nošenje ortopedskih uložaka i kinesio taping stopala također su dio konzervativnog liječenja. Od preventivnih mjera najvažniji su pregledi ortopeda ili fizijatra odmah nakon rođenja. U mjere prevencije također spadaju i higijena stopala, odabir obuće, mišićna aktivnost i odmor, te se sugerira roditeljima da djeci omoguće da hodaju bosu po šljunku, pijesku, travi radi poticanja podražljivosti. Prirodni oblici kretanja djeteta kao što su puzanje, penjanje, hodanje i skakanje, pozitivno utječu na razvoj mišića i svodova stopala.

9. Literatura

- [1] N. Rodriguez, R.G. Volpe: Clinical Diagnosis and Assessment of the Pediatric Pes Planovalgus Deformity, Clinics in Pediatric Medicine and Surgery, str. 43-58, 2010
- [2] Z. Kosinac: Kineziterapija sustava za kretanje, treće izdanje, Zagreb, 2008.
- [3] J. B. Carr, S. Yang, L. A. Lather: Pediatric Pes Planus: A State-of-the-Art Review. Pediatrics, str. 2015-1230, 2016
- [4] Kosinac, Zdenko, Spušteno stopalo: mjere i postupci u tretmanu spuštenog stopala, Split, 1995
- [5] A. Tudor, B. Šestan i suradnici: Dječja ortopedija, Medicinska naklada, Zagreb, 2012.
- [6] J. Krmpotić-Nemanić, A. Marušić: Anatomija čovjeka, Medicinska naklada, Zagreb, 2007.
- [7] P. Keros, M. Pećina, M. Ivančić-Košuta: Temelji anatomije čovjeka, Naprijed, Zagreb, 1999.
- [8] Bajek, Bobinac, Jerković, Malnar, Marić: Sustavna anatomija čovjeka, Rijeka, 2007.
- [9] M. Pećina i suradnici: Ortopedija, treće izmijenjeno i dopunjeno izdanje, Zagreb, 2004.
- [10] M. Cvjetičanin: Priručnik o stopalu, prvo izdanje, Zagreb, lipanj 1993.
- [11] I. Klaić, L. Jakuš: Fizioterapijska procjena, Zdravstveno veleučilište, Zagreb, 2017.
- [12] I. Ruzowski i suradnici: Ortopedija, treće, skraćeno i obnovljeno izdanje, Jumena, Zagreb, 1986.
- [13] L. Daniels, C. Worthingham, Muscle Testing: Techniques of Manual, W.B. Saunders Company, USA, 1986.
- [14] E.G. Jameson, J.R. Davids, J.P. Anderson, R.B. Davis, D.W. Blackhurst, L.M. Christopher: Dynamic pedobarography for children: use of the center of pressure progression, Journal of Pediatric Orthopaedics, str. 254–258., 2008.
- [15] Jelić i suradnici: Značaj pedobarografije u dijagnostici, prevenciji i liječenju deformacija i ozljeda stopala. U: Bolesti i ozljede stopala, Zbornik radova prvog memorijskog susreta “Marija Majkić”, str. 16-25., Hrvatska udruga fizioterapeuta, Zagreb, 2001.
- [16] B. Ćurković i suradnici: Fizikalna i rehabilitacijska medicina, Medicinska naklada, Zagreb, 2004.
- [17] Z. Jambrušić: Bazične i specifične vježbe za razvoj koordinacije nogometaša u 9 i u 10 godina, Diplomski rad, Sveučilište u Zagrebu, Kineziološki fakultet, 2020.
- [18] W.-S. Siu, Y.-F. Shih, H.-C. Lin: Effects of Kinesio tape on supporting medial foot arch in runners with functional flatfoot: a preliminary study. Research in Sports Medicine, str. 1-13., 2019.

[19] A. Kovačević: Fizioterapija deformacija lokomotornog sustava, priručnik za medicinske i zdravstvene škole, prvo izdanje, Zagreb, 2013.

[20] Z. Kosinac, I. Prskalo: Kineziološka stimulacija i postupci za pravilno držanje tijela u razvojnoj dobi djeteta, udžbenik za odgojitelje i učitelje, Zagreb, 2017.

10. Popis slika

Slika 2.1.3.1. Kostii stopala	6
Slika 2.1.4.1. Mišii stopala.....	7
Slika 3.2.1. Uporišne točke i svodovi stopala	9
Slika 4.2.3.1. Prikaz mjerenja plantarne i dorzalne fleksije stopala.....	12
Slika 4.2.3.2. Prikaz mjerenja inverzije i everzije stopala.....	13
Slika 4.2.5.1. Faze hoda.....	15
Slika 4.2.6.1. Plantogram stopala	15
Slika 4.2.6.2. Mayerova metoda.....	16
Slika 4.2.6.3. Thompsonova metoda	17
Slika 4.2.6.4. Modificirana metoda ruskih autora	17
Slika 5.1.1. Prikaz pedobarografije stopala	18
Slika 6.1.1. Prikaz vježbe jačanja	20
Slika 6.1.2. Prikaz vježbe jačanja	20
Slika 6.1.3. Prikaz vježbe jačanja	21
Slika 6.1.4. Prikaz vježbe jačanja	21
Slika 6.1.5. Prikaz vježbe jačanja	22
Slika 6.1.6. Prikaz vježbe jačanja	22
Slika 6.1.7. Prikaz vježbe jačanja	23
Slika 6.1.8. Prikaz vježbe jačanja	23
Slika 6.1.9. Prikaz vježbe jačanja	24
Slika 6.2.1. Prikaz vježbe istežanja	25
Slika 6.2.2. Prikaz vježbe istežanja	25
Slika 6.2.3. Prikaz vježbe istežanja	26
Slika 6.3.1. Prikaz vježbe za koordinaciju	27
Slika 6.3.2. Prikaz vježbe za koordinaciju.....	27
Slika 6.3.3. Prikaz vježbe za koordinaciju	28
Slika 6.4.1. Ortopedski uložak	29
Slika 6.5.1. Prikaz smjerova napetosti pri nanošenju Kinesio trake	30



**IZJAVA O AUTORSTVU
I
SUGLASNOST ZA JAVNU OBJAVU**

Završni/diplomski rad isključivo je autorsko djelo studenta koji je isti izradio te student odgovara za istinitost, izvornost i ispravnost teksta rada. U radu se ne smiju koristiti dijelovi tuđih radova (knjiga, članaka, doktorskih disertacija, magistarskih radova, izvora s interneta, i drugih izvora) bez navođenja izvora i autora navedenih radova. Svi dijelovi tuđih radova moraju biti pravilno navedeni i citirani. Dijelovi tuđih radova koji nisu pravilno citirani, smatraju se plagijatom, odnosno nezakonitim prisvajanjem tuđeg znanstvenog ili stručnoga rada. Sukladno navedenom studenti su dužni potpisati izjavu o autorstvu rada.

Ja, NIVES NOVOSLEC (ime i prezime) pod punom moralnom, materijalnom i kaznenom odgovornošću, izjavljujem da sam isključivi autor/ica završnog/diplomskog (obrisati nepotrebno) rada pod naslovom FIZIOTERAPIJSKI PRISTUP DJECI SA SROSTENIM (upisati naslov) te da u navedenom radu nisu na nedozvoljeni način (bez pravilnog citiranja) korišteni dijelovi tuđih radova.

Student/ica:
(upisati ime i prezime)

Nives Novoslec
(vlastoručni potpis)

Sukladno Zakonu o znanstvenoj djelatnosti i visokom obrazovanju završne/diplomske radove sveučilišta su dužna trajno objaviti na javnoj internetskoj bazi sveučilišne knjižnice u sastavu sveučilišta te kopirati u javnu internetsku bazu završnih/diplomskih radova Nacionalne i sveučilišne knjižnice. Završni radovi istovrsnih umjetničkih studija koji se realiziraju kroz umjetnička ostvarenja objavljuju se na odgovarajući način.

Ja, NIVES NOVOSLEC (ime i prezime) neopozivo izjavljujem da sam suglasan/na s javnom objavom završnog/diplomskog (obrisati nepotrebno) rada pod naslovom FIZIOTERAPIJSKI PRISTUP DJECI SA SROSTENIM (upisati naslov) čiji sam autor/ica.

Student/ica:
(upisati ime i prezime)

Nives Novoslec
(vlastoručni potpis)