

# Fizioterapijski pristup kod oštećenja plexusa brachialisa u novorođenčadi

---

**Kolar, Leonardo**

**Undergraduate thesis / Završni rad**

**2021**

*Degree Grantor / Ustanova koja je dodijelila akademski / stručni stupanj:* **University North / Sveučilište Sjever**

*Permanent link / Trajna poveznica:* <https://um.nsk.hr/um:nbn:hr:122:936954>

*Rights / Prava:* [In copyright](#)/[Zaštićeno autorskim pravom.](#)

*Download date / Datum preuzimanja:* **2025-03-06**



*Repository / Repozitorij:*

[University North Digital Repository](#)





**Sveučilište  
Sjever**

**Završni rad br. 038/FIZ/2021**

**Fizioterapijski pristup kod oštećenja plexusa brachialis u  
novorođenčadi**

**Leonardo Kolar, 3169/336**

Varaždin, rujan 2021. godine





# Sveučilište Sjever

Odjel za fizioterapiju

Završni rad br. 038/FIZ/2021

## Fizioterapijski pristup kod oštećenja plexusa brachialis u novorođenčadi

**Student**

Leonardo Kolar, 3169/336

**Mentor**

Anica Kuzmić, mag. physioth.

Varaždin, rujan 2021. godine

# Prijava završnog rada

## Definiranje teme završnog rada i povjerenstva

ODJEL	Odjel za fizioterapiju		
STUDIJ	preddiplomski stručni studij Fizioterapija <input type="checkbox"/>		
PRISTUPNIK	Leonardo Kolar	JMBAG	0336030425
DATUM	31.08.2021.	KOLEGIJ	Fizioterapija II
NASLOV RADA	Fizioterapijski pristup kod oštećenja plexusa brachialis u novorođenčadi		
NASLOV RADA NA ENGL. JEZIKU	Physiotherapeutic approach in brachial plexus damage in newborns.		

MENTOR	Anica Kuzmić, mag.physioth	ZVANJE	predavač
ČLANOVI POVJERENSTVA	1. doc.dr.sc. Helena Munivrana Škvorc, predsjednik		
	2. Anica Kuzmić, mag.physioth., pred. mentor		
	3. doc.dr.sc. Manuela Filipec, član		
	4. doc.dr.sc. Irena Canjuga, zamjenski član		
	5.		

## Zadatak završnog rada

BROJ	038/FIZ/2021
OPIS	<p>U ovom radu opisana je problematika oštećenja, odnosno pareze plexusa brachialis kod novorođenčadi. Fizioterapijski pristup kod djece s oštećenjem plexusa brachialis provodi se najprije kroz evaluaciju, da se raznim skalama i testovima utvrdi senzorna i motorna funkcija te da se ona prati kasnije kroz rehabilitaciju, odnosno terapiju. Nakon evaluacije stupa se u izradu individualnog rehabilitacijskog plana i programa. Osnovni elementi rehabilitacijskog tretmana sastoje se od pozicioniranja i baby handlinga, fizikalne terapije (kineziterapija, neurorazvojna terapija – Bobath koncept, Vojta koncept, senzorno osvještavanje, elektrostimulacija, EMG biofeedback, hidroterapija, termoterapija, Botulinum toxin, edukacija roditelja), radne terapije, defektološko pedagoškog rada, kinezitapinga i operativnog liječenja.</p>

ZADATAK URUČEN

1.09. 2021.



*[Signature]*

## **Predgovor**

Veliko hvala mentorici Anici Kuzmić mag. physioth. na pomoći, trudu i razumijevanju kako u nastanku ovog završnog rada, tako i u svim segmentima mojeg studiranja.

## Sažetak

U ovom radu opisana je problematika oštećenja, odnosno pareze plexusa brachialis kod novorođenčadi. Plexus brachialis ili ručni živčani splet nastaje od korjenova pet spinalnih živaca – četiriju vratnih (C5-C8) i jednog prsnog (Th1). Oštećenja PB-a mogu nastati prenatalno, perinatalno i postnatalno, isto tako, postoje i brojni faktori rizika za nastanak oštećenja plexusa brachialis: faktori rizika od strane djeteta, faktori rizika od strane majke, faktori rizika tijekom i nakon poroda. Klinička slika vidljiva je odmah po rođenju te je individualna i specifična za svako dijete, a težina ozljede klasificira se prema oštećenim korjenovima plexusa brachialis: gornji tip lezije, srednji „prošireni“ tip lezije, donji tip lezije i kompletna lezija. Kod postavljanja dijagnoze lezije PB-a važno je detaljno uzimanje anamneze, a daljnji dijagnostički postupak obuhvaća klinički pregled, elektrodijagnostičke i radiološke postupke te razne dijagnostičke pretrage. Fizioterapijski pristup kod djece s oštećenjem plexusa brachialis provodi se najprije kroz evaluaciju, da se raznim skalama i testovima utvrdi senzorna i motorna funkcija te da se ona prati kasnije kroz rehabilitaciju, odnosno terapiju. Nakon evaluacije stupa se u izradu individualnog rehabilitacijskog plana i programa. Osnovni elementi rehabilitacijskog tretmana sastoje se od pozicioniranja i baby handlinga, fizikalne terapije (kineziterapija, neurorazvojna terapija – Bobath koncept, Vojta koncept, senzorno osvješćivanje, elektrostimulacija, EMG biofeedback, hidroterapija, termoterapija, Botulinum toxin, edukacija roditelja), radne terapije, defektološko pedagoškog rada, kinezitapinga i operativnog liječenja. Ciljevi rehabilitacije odnose se na povratak senzorne i motoričke kontrole, održavanje i povećanje opsega pokreta, poticanje bilateralne funkcionalne aktivnosti, povećanje mišićne snage i sprječavanje nekih sekundarnih komplikacija. Kao mjerilo prognoze uzima se oporavak spontane motorike, ali i vrijeme kada dolazi do povratka neke funkcije. Prognoza naravno da ovisi i o tipu lezije i stupnju oštećenja živca. Postoje brojne mogućnosti i elementi rehabilitacije te treba izabrati one terapijske tretmane i postupke koje pacijentu najviše odgovaraju u tom trenutku. Uspjeh rehabilitacije ovisi o brojnim faktorima.

**Ključne riječi:** plexus brachialis, oštećenje, fizioterapija, rehabilitacija

## **Abstract**

This work describes the problem of damage to, that is the paresis of, the plexus brachialis in newborns. The plexus brachialis, i.e. the brachial plexus, develops out of five spinal nerves – four cervical (C5-C8) and one thoracic nerve (Th1). Damage to the PB can occur prenatally, perinatally and postnatally. A number of risk factors exist concerning the damage of the plexus brachialis: the child risk factors, the mother risk factors, and the risk factors during and after childbirth. The clinical picture is visible immediately post childbirth and is individual and specific to every child. The severity of injury is classified according to the damaged roots of the plexus brachialis: upper brachial plexus lesion, “middle” brachial plexus lesion, lower brachial plexus lesion, and whole brachial plexus lesion. While diagnosing a lesion of the PB, it is important to get a detailed anamnesis, while the further diagnostic process includes a clinical examination, electrodiagnostic and radiological procedures, and various diagnostic examinations. A physiotherapeutic approach to children suffering from damage to the plexus brachialis is firstly carried out through an evaluation using various scales and tests to determine the sensory and motor function and to keep track of it throughout habilitation, that is therapy. After evaluation follows the creation of an individual habilitation plan and program. Base elements of a habilitation treatment include positioning and baby handling, physical therapy (kinesitherapy, neuro-developmental therapy – Bobath concept, Vojta concept, electrostimulation, EMG biofeedback, hydrotherapy, thermotherapy, Botulinum toxin, parental education), occupational therapy, kinesiотaping and operational treatment. The goals of habilitation are to restore sensory and motor control, maintenance and increase in movement range, encouraging bilateral functional activity, increase in muscle strength and prevention of secondary complications. As a measure of prognosis, recovery of spontaneous motor skills and time until the return of some function is taken into account. The prognosis also depends on the type of lesion and degree of damage to the nerve. Numerous possibilities and habilitation elements exist, and the therapeutic treatments that suit the patient at any given moment should be chosen. The success of habilitation depends on numerous factors.

**Key words:** plexus brachialis, damage, physiotherapy, habilitation



## **Popis korištenih kratica**

<b>ACOG</b>	American College of Obstetricians and Gynecologists - Američko društvo opstetričara i ginekologa
<b>CT</b>	Computed tomography – računalna tomografija
<b>EMG</b>	Elektromiografija
<b>ENG</b>	Elektroneurografija
<b>MKF</b>	Međunarodna klasifikacija funkcioniranja, onesposobljenja i zdravlja
<b>MR</b>	Magnetska rezonanca
<b>MRC</b>	Medical Research Council - vijeće za medicinska istraživanja
<b>NRT</b>	Neurorazvojna terapija
<b>PB</b>	Plexus brachialis – ručni živčani splet
<b>RTG</b>	Rendgen

# Sadržaj

1.	Uvod.....	1
2.	Anatomija plexusa brachialis.....	2
2.1.	Motorička i osjetna inervacija pet glavnih živaca PB.....	3
2.2.	Oštećenje perifernih živaca.....	4
3.	Uzroci nastanka oštećenja plexusa brachialis.....	6
3.1.	Faktori rizika od strane djeteta.....	6
3.2.	Faktori rizika od strane majke.....	6
3.3.	Faktori rizika tijekom i nakon poroda.....	7
4.	Klinička slika.....	8
4.1.	Gornji tip lezije (Erb - Duchenneova paraliza).....	8
4.1.1.	Srednji „prošireni“ tip lezije.....	9
4.2.	Donji tip lezije (Klumpke - Dejerine paraliza).....	10
4.3.	Kompletna lezija (Erb - Klumpke paraliza).....	10
4.4.	Komplikacije.....	11
5.	Dijagnoza.....	12
5.1.	Klinički pregled.....	12
5.2.	Elektrodijagnostika.....	13
5.2.1.	Elektromiografija (EMG).....	14
5.2.2.	Elektroneurografija (ENG).....	14
5.2.3.	RTG, axialna radiografija, CT, MR.....	14
6.	Fizioterapijski pristup.....	16
6.1.	Evaluacija.....	16
6.2.	Habilitacija.....	19
6.2.1.	Pozicioniranje i baby handling.....	19
6.2.2.	Liječenje pokretom.....	20
6.2.3.	Neurorazvojna terapija (NRT) – Bobath koncept.....	25
6.2.4.	Vojta koncept.....	26
6.2.5.	Senzorno osvješćivanje.....	27
6.2.6.	Elektrostimulacija.....	27
6.2.7.	EMG biofeedback.....	27
6.2.8.	Hidroterapija i termoterapija.....	27
6.2.9.	Botulinum toxin.....	28
6.2.10.	Edukacija roditelja.....	28
6.2.11.	Radna terapija.....	28
6.2.12.	Defektolog, psihoterapeut, kinezitaping.....	28
6.2.13.	Kirurško liječenje.....	29
6.3.	Ciljevi rehabilitacije.....	29
6.4.	Prognoza.....	29
7.	MKF klasifikacija.....	30
7.1.	MKF klasifikacija kod oštećenja plexusa brachialis u novorođenčadi.....	30

8. Zaključak.....	33
9. Literatura.....	34
Popis slika.....	36
Popis tablica.....	37

# 1. Uvod

U ovom radu opisana je problematika oštećenja, odnosno pareze plexusa brachialis kod novorođenčadi. Prve dijagnoze i liječenja cervikalnih ozljeda sa popratnom paralizom ruke datiraju još iz doba Galena. Međutim prva opisana postporođajna lezija plexusa brachialis potiče iz 1779. godine kada je Smellie prikazao dijete s obostranom slabosti ruku, no ona se spontano oporavila nekoliko dana nakon poroda. Oštećenje gornjeg tipa PB-a opisano je od strane Duchennea i Erba 1870. godine, a Klumpke je 1885. godine opisao oštećenje donjih korjenova PB. Incidencija lezije ručnog živčanog spleta iznosi od 0.2 do 4 na 1000 živorođene djece, često je i socio-ekonomski status povezan s incidencijom pa je tako ona nešto viša u nerazvijenim zemljama [1].

Kako bismo što bolje shvatili samo oštećenje i način na koji može nastati, potrebno je proučiti i poznavati anatomiju plexusa, odnosno njegovo nastajanje i grananje živaca kroz rameni obruč, ruku i mišiće koji su inervirani od strane tih živaca. Također, uz samo oštećenje može doći i do drugih popratnih oštećenja i komplikacija koje je potrebno pravodobno prepoznati kako bi se mogla pružiti što kvalitetnija skrb pacijentu [1].

Postoji više raznih načina koji mogu dovesti do takve ozljede te na to utječu mnogi faktori: faktori rizika od strane majke, faktori rizika od strane djeteta i faktori rizika tijekom i nakon poroda. Isto tako postoji više podvrsta oštećenja, odnosno lezija te ih se može podijeliti na 4 osnovna tipa prema anatomskim lokacijama. To su Erb – Duchenneova pareza (gornji tip lezije), srednji (prošireni) tip lezije, Klumpke – Dejerine pareza (donji tip lezije) i Erb – Klumpke pareza (kompletna lezija) [1].

Dijagnoza se postavlja detaljnim kliničkim pregledom djeteta, a u postavljanju dijagnoze pomažu i elektrodijagnostika, kompjuterizirana tomografija (CT), magnetska rezonanca (MRI) i rendgen (RTG) [1].

Iako je kod mnogih slučajeva oštećenja PB-a oporavak spontani i dolazi do potpunog povratka funkcije u prvim tjednima života, mali postotak djece ipak zadržava slabost i disfunkciju ruke koja može prerasti u doživotnu mišićno-živčanu disfunkciju ako se pravovremeno ne krene s liječenjem [1].

U rehabilitaciji oštećenja plexusa brachialis značajnu ulogu ima fizioterapijski pristup. Kroz evaluaciju i primjenu raznih testova te fizioterapijskih metoda i postupaka pacijent, konkretno dijete, postiže svoje zadane ciljeve. S obzirom da rehabilitacija i sam pristup oštećenju zahtijevaju multidisciplinarni pristup, ne smije se zanemariti doprinos drugih struka (radni terapeut, psiholog, itd.) i suradnja s roditeljima [1].

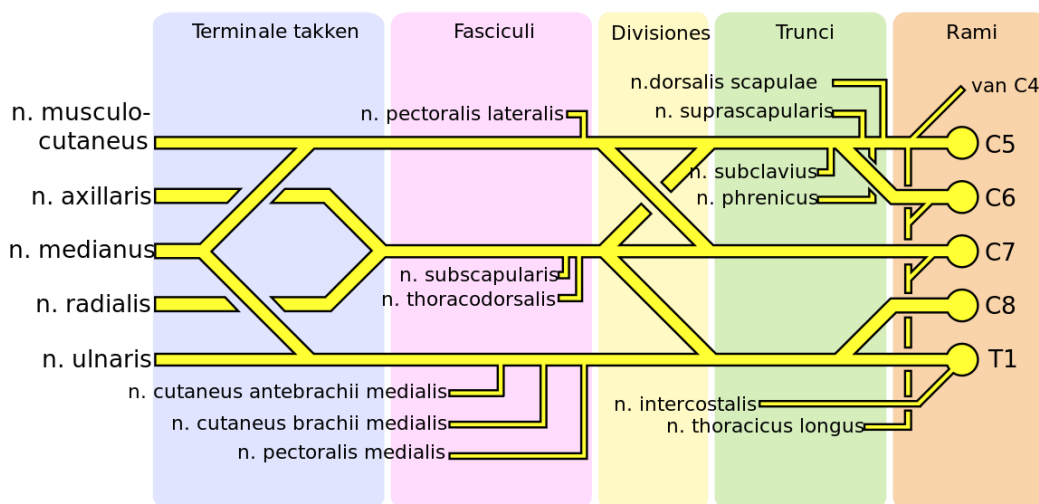
## 2. Anatomija plexusa brachialis

Plexus brachialis ili ručni živčani splet nastaje od korjenova pet spinalnih živaca – četiriju vratnih (C5-C8) i jednog prsnog (Th1) (Slika 2.1.). Navedenih pet korjenova se udružuje i ponovno dijeli. Ponajprije se korjenovi združuju u tri debla: gornje deblo, truncus superior (C5 i C6), srednje deblo, truncus medius (C7) i donje deblo, truncus inferior (C8 i Th1). Zatim se svako od tih triju debla dijeli na prednji i stražnji dio te tako nastaje šest dijelova spleta. Stražnji dio inervira mišiće ekstenzore, a prednji dio inervira mišiće fleksore [1, 2].

Tih šest dijelova spleta se u konačnici udružuje u tri snopa (fasciculus posterior, fasciculus lateralis i fasciculus medialis) od kojih svaki snop daje dvije završne grane što ukupno daje šest. Lateralni snop daje n. musculocutaneus i radix lateralis n. mediani, medijalni snop daje radix medialis n. mediani i n. ulnaris, a stražnji snop n. radialis i n. axillaris. Jedna grana medijalnog i lateralnog snopa se odmah udružuje u n. medianus pa tako brahijalni splet počinje s pet glavnih korjenova i završava s pet glavnih živaca [2].

Postoji mogućnost varijacija u nastajanju i grananju plexusa brachialis, osim pet prednjih grana cervikalnih živaca (C5-Th1), u tvorbi spleta može sudjelovati i dio vlakana iz C4 ili Th2. Ako u tvorbi spleta sudjeluje Th2, prvo rebro može pritisnuti donje deblo spleta, a često i potključnu arteriju što može uzrokovati neurološke i vaskularne smetnje na ruci. Tako se u nekim slučajevima može uočiti nedostatak neke od podjela na dijelove ili snopove, ali su terminalne grane spleta stalne [2].

Brahijalni splet nalazi se u inferolateralnom dijelu vrata, između prednjeg i srednjeg skalenskog mišića, a iznad i iza potključne arterije. Zatim prolazi iza klavikule i dolazi u aksilu. Dio spleta smješten iznad klavikule naziva se supraklavikularnim (pars supraclavicularis plexus brachialis). Iz tog dijela polaze ogranci prije nego što nastanu snopovi brahijalnog spleta, oni inerviraju mišiće vrata, ramena i prsnog koša. Iza klavikule se dijelovi spleta udružuju u snopove i tako odlaze u aksilu, gdje se nalaze oko aksilarne arterije. Taj dio spleta naziva se infraklavikularni (pars infraclavicularis) [2].



Slika 2.1. Shematski prikaz nastanka brahijalnog živčanog spleta

Izvor: [[https://commons.wikimedia.org/wiki/File:Plexus\\_brachialis.svg](https://commons.wikimedia.org/wiki/File:Plexus_brachialis.svg)]

## 2.1. Motorička i osjetna inervacija pet glavnih živaca PB

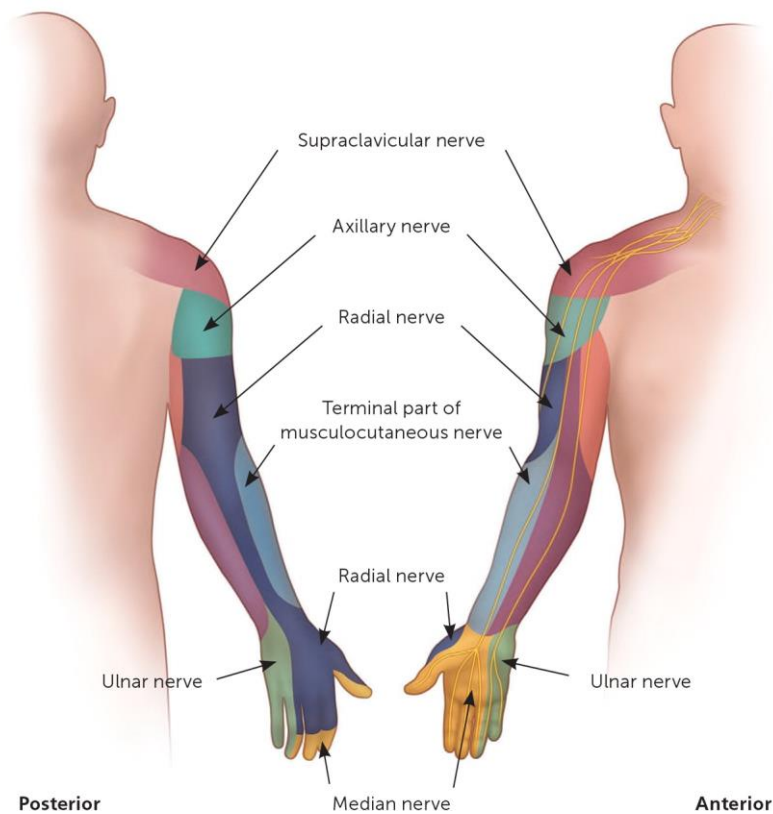
N. musculocutaneus (C5-C6-C7) motorički inervira prednju skupinu nadlaktičnih mišića (m. biceps brachii, m. brachialis i m. coracobrachialis), a osjetno inervira kožu lateralne strane nadlaktice i radijalno područje podlaktice [2, 3].

N. axillaris (C5-C6) motorički inervira m. deltoideus i m. teres minor. Osjetno inervira kožu posterolateralne strane ramena i nadlaktice [2, 3].

N. medianus (C6-C7-C8-Th1) motorički inervira m. flexor carpi radialis, mm. pronator teres et quadratus, mm. flexor digitorum superficialis et profundus, mm. flexor pollicis longus et brevis, m. abductor pollicis brevis, m. opponens pollicis, mm. lumbricales. Osjetna inervacija proteže se od volarne strane palca pa sve do radijalne polovice četvrtog prsta i dorzalne strane distalnih falangi kažiprsta i srednjeg prsta [2, 3].

N. radialis (C5-C6-C7-C8-Th1) motorički inervira m. triceps brachii, m. anconeus, m. brachioradialis i sve ekstenzorne mišiće podlaktice. Osjetno inervira kožu stražnje strane nadlaktice i podlaktice te na dorzalnoj strani inervira kožu prvog, drugog i polovicu trećeg prsta. No, samo kod palca živci dolaze do njegova kraja, a kod drugog i trećeg prsta dolaze samo do baze distalne falange. Distalnije dijelove prstiju inervira već ranije spomenuti n. medianus [2, 3].

N. ulnaris (C8-Th1) motorički inervira m. flexor digiti profundus, m. abductor et opponens digiti V., mm.lumbricales (III. i IV.), mm.interossei, m. adductor pollicis, m. flexor carpi ulnaris. Osjetno inervira prednju i stražnju stranu petog i medijalnu polovicu četvrtog prsta uz pripadajući dio šake ta dva prsta (palmarni i dorzalni) [2, 3].



*Slika 2.1.1. Topografski prikaz osjetne inervacije PB*

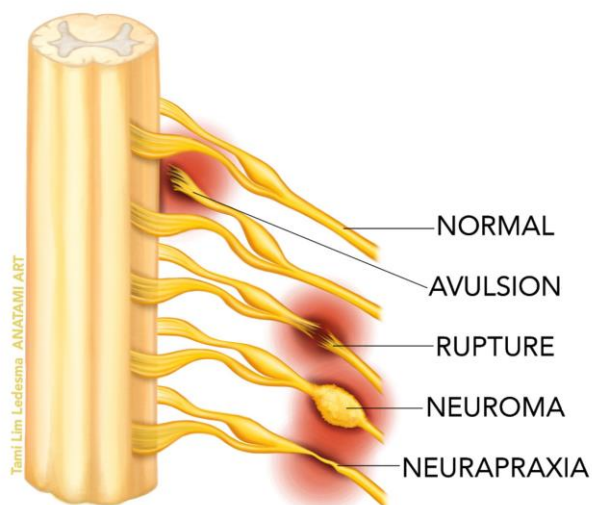
Izvor: [<https://www.aafp.org/afp/2020/0601/p654.html>]

## 2.2. Oštećenje perifernih živaca

S obzirom da oštećenje plexusa brachialis (Slika 2.2.1.), pripada oštećenjima perifernih živaca bitno je spomenuti vrste oštećenja živca:

- Ruptura ili puknuće – označava puknuće živca, ali ne iz mjesta odakle se veže za leđnu moždinu, već se to obično događa izvan kralježaka, u području vrata. Ruptura zahtijeva operaciju zbog ponovnog spajanja krajeva živca [4].
- Neuroma – nastaje kada se rastrgana živčana vlakna pokušaju regenerirati i zacijeliti, ali je novonastalo ožiljkasto tkivo preveliko pa ono onemogućuje živcu provoditi električne signale do mišića. Operacijom se uklanja ožiljkasto tkivo [4].
- Avulzija – puknuće živca iz mjesta gdje se veže za leđnu moždinu. Nema oporavka ni povratka funkcije nakon avulzije, živac se ne može spojiti kirurškim zahvatom [4].
- Aksonotmeza – javlja se kada su vlakna unutar živca rupturirana, ali je živčana ovojnica netaknuta. Mogućnost oporavak ponovnim rastom živca je dobra, ali dugotrajna jer živac naraste 1 milimetar po danu [4].
- Neurapraksija – funkcionalni poremećaj živca, ali bez oštećenja kontinuiteta živčanih vlakana. Najčešći razlog neurapraksije je blaga kompresija. U ovome slučaju živčana

vlakna se mogu sama potpuno oporaviti, ali ako nema poboljšanja u pokretima ruke tijekom tri mjeseci potrebna je kirurška obrada [4].



*Slika 2.2.1. Vrste oštećenja perifernih živaca*

Izvor: [<https://www.sportsinjurybulletin.com/brachial-plexus-injury-part-ii-the-road-to-recovery/>]

Oštećenje čitavog PB uzrokuje potpunu paralizu ruku, nema tetivnih refleksa na ruci niti osjeta od razine ramena do medijalne srednje trećine nadlaktice. Ponovna regeneracija perifernih živaca i njihovo spajanje s oštećenim distalnim dijelom je moguće ako su krvna opskrba, perineurijski omotač i veza s tijelom stanice ostali neoštećeni. Unutar 24 sata od povrede čimbenici rasta koje proizvode Schwanove stanice stimuliraju rast novog aksona. Ponovni rast živca nastavlja se mjesecima pa čak i godinama, a moguć je samo u mijeliziranim vlaknima [1, 5].



### **3. Uzroci nastanka oštećenja plexusa brachialis**

Oštećenja PB-a mogu nastati prenatalno, perinatalno i postnatalno.

- Prenatalna oštećenja uglavnom nastaju zbog abnormalnog položaja fetusa, posebice položaj vrata i ruke oko koje može biti omotana pupkovina.
- Perinatalno oštećenje PB-a nastaje zbog samog tijeka poroda što se dodatno potkrepljuje i čestim pridruženim povredama poput traumatskih promjena na vratu uz moguće znakove edema i krvarenja. Jedna od najčešćih povreda tijekom poroda koja je udružena s oštećenjem PB-a je fraktura klavikule.
- Postnatalna oštećenja uglavnom mogu nastati zbog degenerativnih promjena kralježnice, infekcija, udarca ili zbog pada.

Isto tako, postoje i brojni faktori rizika za nastanak oštećenja plexusa brachialis: faktori rizika od strane djeteta, faktori rizika od strane majke, faktori rizika tijekom i nakon poroda [1, 6].

#### **3.1. Faktori rizika od strane djeteta**

U faktore rizika od strane djeteta ubrajamo makrosomiju, odnosno porođajnu težinu veću od 4500 grama. To je jedna od glavnih značajki djeteta povezana s nastankom ove vrste oštećenja, iako odnos između veće tjelesne mase i teže kliničke slike nije jasno definiran. ACOG (American College of Obstetricians and Gynecologists - Američko društvo opstetričara i ginekologa) tvrdi da djeca sa porođajnom težinom većom od 4500 grama imaju veću incidenciju od ozljede za 45 puta. Iako je to jedan od glavnih rizika, nije pravilo da će samo teža djeca imati ozljedu PB-a, mnoga djeca koja su manje težine također imaju ozlijeđen brahijalni splet živaca [6].

Ostali rizici od strane djeteta koji mogu uzrokovati ozljedu brahijalnog plexusa su cervikalno rebro, intrauterini tortikolis, opseg glavice između 36-38 centimetara, porođajna dužina od 53 do 55 centimetara, dugotrajan poprečni položaj ploda i Apgar nakon 5 minuta ispod 5 [1, 6].

#### **3.2. Faktori rizika od strane majke**

Faktori rizika od strane majke su starosna dob, veći rizik za rođenje djeteta s oštećenjem PB-a imaju majke starije od 35 godina. Zatim tjelesna građa majke, primjerice visoki indeks tjelesne mase i niska građa. Izraženiji rizik za ponovno rođenje djeteta s lezijom PB-a imaju majke koje su već rodile dijete s takvom vrstom oštećenja. Potom majke s prisutnošću abnormalnosti maternice, kao i majke koje su dugotrajno bile izlagane ionoizirajućem zračenju. Važan faktor rizika je i prisutnost dijabetesa kod majki koji povećava učestalost lezije, ne samo zbog veće porođajne

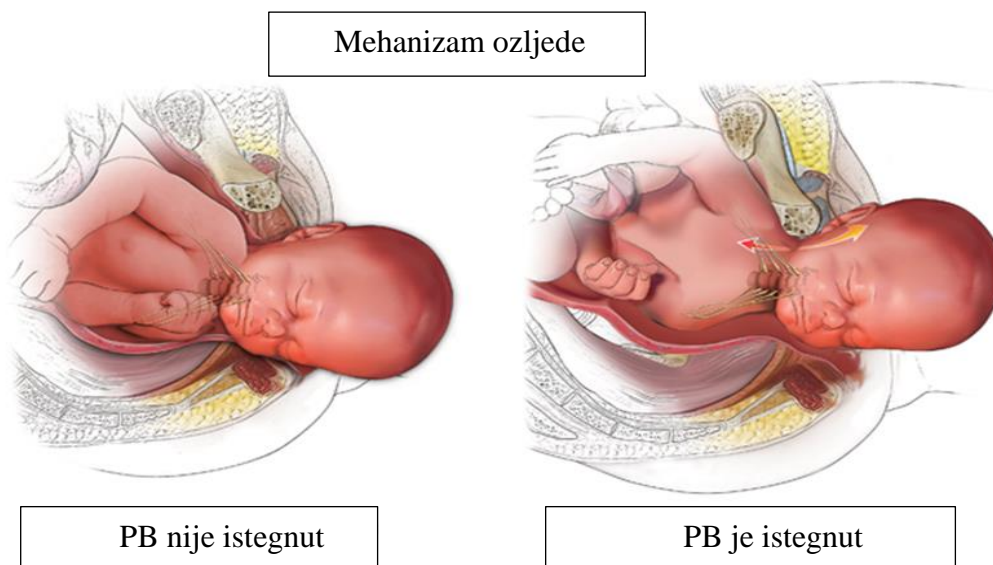
težine djeteta nego i zbog ostalih specifičnih tjelesnih karakteristika poput širih ramena i šireg promjera prsnog koša [1, 6].

### 3.3. Faktori rizika tijekom i nakon poroda

Ova skupina faktora rizika smatra se glavnim uzročnikom oštećenja brahijalnog spleta. Faktori rizika tijekom porođaja su mehanizam trudova samog poroda, korištenje vakuum ekstraktora, porođaj na zadak, prolongirani porođaj, distocija ramena, fraktura klavikule i snažna trakcije glave prema dolje tijekom poroda. Kod težih poroda uobičajene manipulacije pogoduju oštećenju PB-a. Kada se tijekom poroda povlači djetetova ruka u smjeru abdukcije od 80° do 85°, uz istovremeno istežanje vrata, dolazi do oštećenja korjenova C5 i C6. S druge strane, potezanje ruke u položaju maksimalne abdukcije (90°) pridonosi oštećenju korjenova C7, C8 i Th1 [1, 2, 6].

U faktore rizika nakon porođaja ubrajamo neoplazme, infekcije, kompresije izvana ili edem [1, 6].

Načelno, do ozljede PB-a kod novorođenčadi dolazi nakon istežanja ramena prilikom samog poroda, prilikom poroda na zadak ili kod hiperabdukcije vrata (stav glavom) (Slika 3.3.1.). Do ozljede plexusa brachialis može također doći kao posljedica istežanja struktura, krvarenja u živac ili pak njegova otrgnuća. Uz to moguće su i popratne ozljede u vidu prijeloma i subluksacija [7].



*Slika 3.3.1. Ozljeda brahijalnog spleta tijekom porođaja*

Izvor: [<https://www.choa.org/medical-services/orthopedics/hand-and-upper-extremity/brachial-plexus>]

## 4. Klinička slika

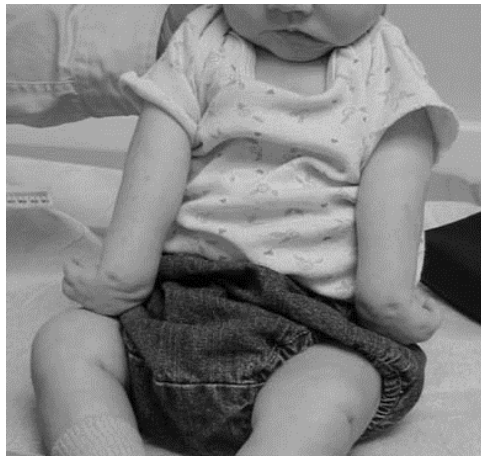Klinička slika vidljiva je odmah po rođenju te je individualna i specifična za svako dijete. Ona može varirati od blagih i privremenih ispada motorike do potpune oduzetosti zahvaćene ruke uz apsolutni gubitak osjeta. S obzirom na različite manifestacije ispada motoričke te osjetne funkcije ovisno o anatomskim faktorima povrede plexusa brachialis, uobičajena je klasifikacija prema oštećenim korjenovima plexusa brachialis: gornji tip lezije, srednji „prošireni“ tip lezije, donji tip lezije i kompletna lezija [1].

### 4.1. Gornji tip lezije (Erb - Duchenneova paraliza)

Gornji tip lezije ujedno i najčešći tip lezije (60%), naziva se i Erb - Duchenneova paraliza. Navedeni tip lezije označava povredu korjenova C5 i C6. Ozljede gornjeg dijela brahijalnog spleta obično nastaju kad se prekomjerno lateroflektira glava u odnosu prema ramenu, primjerice pri povlačenju novorođenčete glave tijekom rođenja dok je rame još na izlasku iz rodnice [1, 2].

S obzirom na povredu C5 i C6 korjenova, zahvaćeno je inervacijsko područje n. axillaris, n. musculocutaneus, n. suprascapularis i dio n. radialis. Kao rezultat proizlazi ispad motorike u inervacijskom području tih živaca, zahvaćeni su mišići ramenog obruča te fleksori i supinatori podlaktice (m. deltoideus, m. supraspinatus, m. infraspinatus, m. teres minor, m. biceps brachii, m. brachialis, m. brachioradialis) [2].

Specifičan položaj ruke za ovu vrste lezije je adukcija i unutarnja rotacija u ramenu, ekstenzirani lakat sa pronacijom podlaktice, fleksija šake, a ponekad i fleksija prstiju što dovodi do takozvanog „konobarskog položaja ruke“ (Slika 4.1.1.). Uz specifičan položaj ruke, ovaj tip lezije očituje se još i nemogućnošću izvođenja nekih pokreta poput abdukcije, vanjske rotacije nadlaktice, supinacije i fleksije podlaktice. U ovom tipu lezije značajna je odsutnost Moro refleksa (zahvaćena ruka ne sudjeluje prilikom ispitivanja tog refleksa), refleksa bicepsa i brachioradialis. Prisutan je refleks hvatanja šake. Općenito, mišićni tonus je smanjen [1, 8].

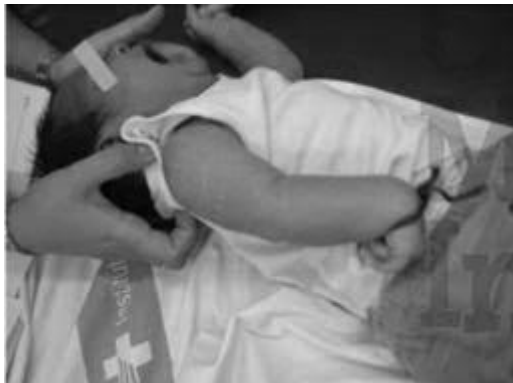

*Slika 4.1.1. Gornji tip lezije, Erb - Duchenne*

Izvor: [<https://www.orthobullets.com/pediatrics/4117/obstetric-brachial-plexopathy-erbs-klumpkes-palsy>]

#### **4.1.1. Srednji „prošireni“ tip lezije**

U rijetkim slučajevima, kada oštećenje zahvati i korijen C7 govorimo o proširenom tipu gornjeg tipa lezije. Klinička slika je karakteristična gore navedenoj Erb – Duchenneovoj, samo što je u ovom tipu lezije odsutan refleks tricepsa, a lakat je umjereno flektiran zbog zahvaćenosti radijalnog živca (slika 4.1.1.1.). Usto, zahvaćeni su i m. triceps brachii, ekstenzori ručnog zgloba i prstiju što se očituje nemogućnošću ekstenzije podlaktice, ručnog zgloba i prstiju šake [1].



*Slika 4.1.1.1. Srednji tip lezije*

Izvor:

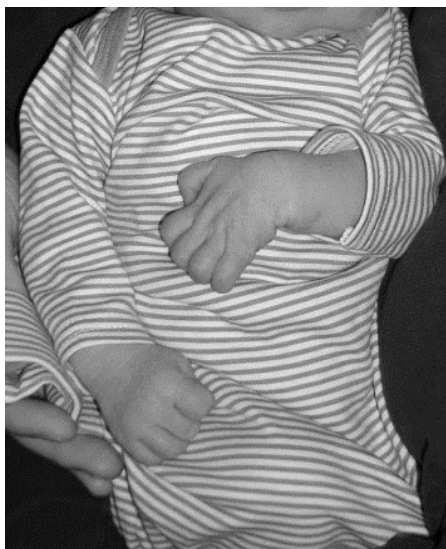[[http://www.cirurgiamanoinfantil.com/en/obstetric\\_brachial\\_palsy/brachial\\_plexus\\_birth\\_palsy\\_definition\\_and\\_mechanisms\\_of\\_injury](http://www.cirurgiamanoinfantil.com/en/obstetric_brachial_palsy/brachial_plexus_birth_palsy_definition_and_mechanisms_of_injury)]

## 4.2. Donji tip lezije (Klumpke - Dejerine paraliza)

Ozljede donjega dijela brahijalnog spleta nisu česte (od 2% do 10%), a nastaju zbog nagle i prekomjerne abdukcije u ramenu, primjerice kod povlačenja djetetove ruke tijekom porođaja. Ova vrsta lezije naziva se i Klumpke – Dejerine paraliza. Okarakterizirana je povredom korjenova C8 i Th1, a zahvaćeni su mali mišići šake i fleksori ručnog zgloba. Javljaju se osjetni ispadi u području inervacije n. ulnarisa i manjim dijelom n. medianusa što dovodi do odsustva kretnji šake i prstiju uz senzoričke smetnje poput smanjenog osjeta na medijalnoj strani nadlaktice, podlaktice i šake [1, 2].

Položaj šake je palmarna fleksija sa hiperekstenzijom prvih falangi prstiju, palac je adduciran i oponiran - šaka izgledom podsjeća na pandžu (Slika 4.2.1.). Refleks hvatanja izostaje [1, 2].

Ako je zahvaćena grana simpatikusa iz Th1 korijena dolazi do pojave Hornerovog sindroma (ptoza, mioza i anhidroza) (Slika 5.1.2.), promjene trofike na noktima i cijanoze kože [1].



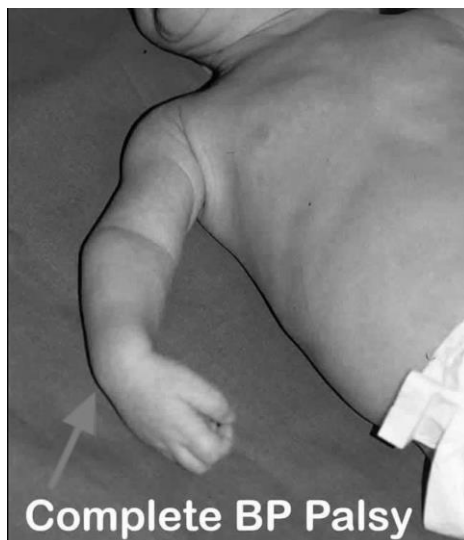
*Slika 4.2.1. Donji tip lezije, Klumpke – Dejerine*

Izvor: [<https://www.sciencedirect.com/science/article/abs/pii/S0363502313005613>]

## 4.3. Kompletna lezija (Erb - Klumpke paraliza)

Kompletna lezija ili Erb - Klumpke paraliza označava povredu svih korjenova C5-Th1 te je druga po učestalosti navedenih lezija (30%). Kao što sam naziv govori, zahvaćeni su svi mišići inervirani živčanim ograncima plexusa brachialis. U ruci nema pokreta, hipotrofična je, leži uz tijelo u položaju unutarnje rotacije uz adukciju nadlaktice. Podlaktica je u položaju pronacije, šaka i prsti su volarno flektirani uz adukciju i opoziciju palca. Mišić koji jedini utječe na držanje ruke je m. trapezius, on vuče rame natrag i medijalno, približava lopaticu kralježnici te učvršćuje njen

medijalni rub uz prsni koš. Prisutno je oštećenje senzibiliteta, Moro refleks, refleks hvatanja šake i svi tetivni refleksi su odsutni [1, 2, 8].



*Slika 4.3.1. Kompletna lezija, Erb – Klumpke*

Izvor: [<https://healthjade.net/erbs-palsy/>]

#### **4.4. Komplikacije**

„Visina lezije i ozbiljnost povrede određuju ne samo kliničku sliku nego i razvoj komplikacija u kasnijoj dobi [1].“ Kod oštećenja plexusa brachialis prisutne su i brojne moguće komplikacije. Svaka od njih, iako su zasebne komplikacije, međusobno se povezuju i nadograđuju te tako dovode do teže kliničke slike, a samim time do težih posljedica i oporavka kroz proces rehabilitacije i terapije. Neke od poznatijih, odnosno češćih komplikacija su: abnormalno držanje ruke uz patološke pokrete, razvoj kontraktura i deformacija, korištenje (zamjenskog) trik pokreta, atrofija mišića, povrede kože i traume paretične ruke. Sve nabrojano očekivano dovodi i do smanjenja funkcije ruke ili gubitka njene funkcije ovisno o intenzitetu oštećenja [1].

Uz komplikacije koje se odnose konkretno na ruku i njeno područje, postoje i one koje se odnose na organizam u cijelosti. Može doći do nepravilnosti u razvoju posture, ugrožen je cjelokupan normalan rast i razvoj u djeteta te su moguća kašnjenja u motoričkom razvoju. Kao posljedica mišićne slabosti i neuravnoteženosti javlja se skolioza. Uz sve to, ne smije se zanemariti psihički aspekt s obzirom na dječju dob i proces shvaćanja fizičkog nedostatka [1].

## 5. Dijagnoza

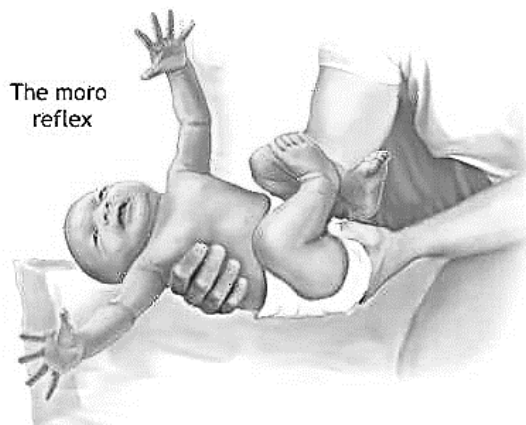Kod postavljanja dijagnoze lezije PB-a važno je detaljno uzimanje anamneze. S obzirom da razlikujemo autoanamnezu i heteroanamnezu, u ovom slučaju koristi se heteroanamneza pošto je riječ o novorođenčadi. Nakon osnovnih podataka o djetetu (dob, spol, visina, težina, opseg glave), opisa tegoba i uzimanja obiteljske anamneze pažnja se usmjerava na podatke o porođaju (vaginalni, porođaj zatkom, pomoću vakuum ekstraktora). Nadalje dijagnostički postupak obuhvaća klinički pregled, elektrodijagnostičke i radiološke postupke te razne dijagnostičke pretrage. Pošto se radi o specifičnoj ozljedi potrebno je provoditi niz pregleda u prvim tjednima života i pratiti napredak kako bi se čim prije krenulo s rehabilitacijom [1, 6].

### 5.1. Klinički pregled

Kliničkim pregledom se omogućava postavljanje dijagnoze oštećenja PB-a odmah po rođenju na temelju kliničke slike i specifičnog položaja zahvaćene ruke. Prati se kvaliteta i simetrija djetetove spontane motorike. Glava se nalazi u srednjem položaju da se izbjegne njen utjecaj na pokrete gornjih udova.

Nakon pravilnog pozicioniranja ispituje se otpor pasivnom pokretu, snaga aktivnog pokreta, aktivni i pasivni opseg pokreta zglobova oba gornja ekstremiteta. Otpor pasivnom pokretu i snaga aktivnog pokreta pokazatelji su mišićne snage. Slaba voljna kontrakcija mišića pokazatelj je djelomične oduzetosti (pareza), a potpuna nemogućnost izvođenja voljne kontrakcije naziva se potpuna oduzetost (paraliza). Aktivni raspon pokreta kod djeteta može biti teško procijenjen, međutim mnogo saznanja se može dobiti iz djetetovog uključivanja u igru ili nekim iritacijskim podražajima. Primjerice hoće li dijete posegnuti za nekom igračkom ili će ju stavljati u usta daje dosta informacija o njegovom aktivnom opsegu pokreta ruke. S druge strane, prisutna ograničenja u testiranju pasivnog opsega pokreta ruke ukazuju na neke mišćno-koštane abnormalnosti, ali treba isključiti kontrakture i subluksacije u zglobovima koja se u pravilu ne razvijaju tijekom prvih mjeseci života [1, 2].

Poslije toga slijedi praćenje senzornih funkcija koje se temelje na djetetovom odgovoru na dodir, bolni podražaj, toplinu ili hladnoću. Zatim se ispituje mišićni tonus i trofika mišića, te neonatalni refleksi. Mišićni tonus se promatra radi utvrđivanja hipotonije, odnosno smanjenog mišićnog tonusa koji je karakterističan za oštećenja PB-a. Promatraju se relaksirani mišići te se uspoređuje odnos obje ruke. Ispitivanje trofike mišića se provodi palpacijom, promatranjem i mjerenjem opsega pojedinih mišića s ciljem utvrđivanja hipotrofije mišićne mase koja se kod ovog stanja razvija vrlo brzo. Slijedeća karakteristika kod ovog stanja je izostanak Morovog refleksa i refleksa hvatanja prsta kod njihovog ispitivanja (Slika 5.1.1.) [1, 6]

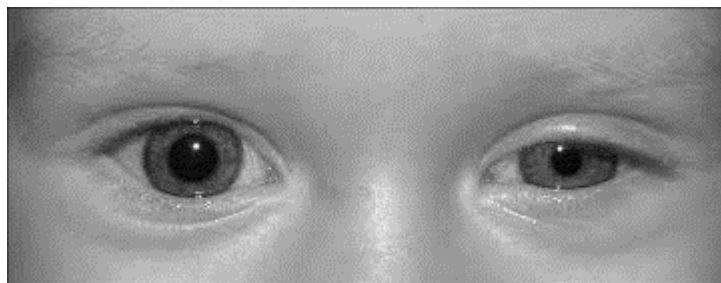


*Slika 5.1.1. Morov refleks*

Izvor: [<https://hr.mazec.info/6053-moro-reflex-in-newborns.html>]

Obzirom da bitnu ulogu u kliničkom pregledu ima i promatranje treba uzeti dodatno vrijeme kako bi se uočili svi funkcionalni nedostaci. Na primjer kod mjerenja obujma i dužine zahvaćene ruke ili kod nesrazmjera u odnosu na nezahvaćenu treba zabilježiti rezultat jer su kroz djetetov rast to jedni od pokazatelja mišino-koštane disfunkcije. Poseban oprez usmjeren je na krepitacije u ramenu, nelagodu pri palpaciji i nepodudarnost duž ključne kosti koje mogu ukazati na prijelom ili dislokaciju.

Djetetova suha i blijeda koža može upućivati na oštećenja simpatičkih vlakana, a kod starije djece promatraju se zjenice zbog utvrđivanja pojave Hornerovog sindroma (Slika 5.1.2.) [1, 6].



*Slika 5.1.2. Hornerov sindrom*

Izvor: [<https://www.jpeeclinic.com/2021/05/horner-syndrome.html>]

## **5.2. Elektrodijagnostika**

Elektrodijagnostika se definira kao skup postupaka u medicinskoj dijagnostici koji se izvode pomoću električne struje i adekvatnih aparata zbog ispitivanja električne provodljivosti i podražljivosti perifernih živaca i mišića [9]. Premda je električna podražljivost neuromuskularnog aparata u patološkim uvjetima drugačija od one u normalnim fiziološkim uvjetima, ovim se načinom mogu razlikovati prijelazni patološki oblici (od lakših oštećenja sve do potpunog prekida



neuromuskularne veze). Neke od indikacija za provedbu elektrodijagnostičke analize su: mišićna slabost i atrofija, bol, parestezije, umor i slabi tetivni refleksi. Najznačajnije elektrodijagnostičke metode, elektromiografija (EMG) i elektroneurografija (ENG) biti će opisane u nastavku isto kao i nekolicina pomoćnih metoda [1].

### **5.2.1. Elektromiografija (EMG)**

EMG (elektromiografija) pomaže u postavljanju dijagnoze te daje podatke o zahvaćenim mišićima (snimaju se električni potencijali mišića) na temelju funkcije perifernog živčanog sustava. Ona registrira električne aktivnosti unutar mišića te mjeri tu aktivnost u stanju mirovanja i tijekom kontrakcije. Bilježi koliko dobro i koliko brzo živac šalje signale, a provodi se s ciljem dobivanja informacija o motornoj jedinici i njenom eventualnom oštećenju. Izvodi se pomoću posebnog aparata (elektromiograf) i sterilnom iglenom elektrodom koja zatim registrira i prenosi neuromišićne potencijale u uređaj [1, 10].

Pojedini autori smatraju da je klinički pregled bolji prognostički parametar s obzirom da dobar EMG nalaz ne znači nužno i dobar klinički oporavak, no prednost ove metode je mogućnost lokalizacije lezije i utvrđivanje već prisutnih denervacija mišića. Preporuča se koristiti EMG u situacijama gdje postoji pretpostavka da je nastala avulzija korijena živca ili je oporavak motoričke funkcije dostigao svoj vrhunac, odnosno ne registrira se daljnji progres [11, 12].

### **5.2.2. Elektroneurografija (ENG)**

Elektroneurografija (ENG) je metoda koja se koristi za ispitivanje brzine električnog provođenja perifernih živaca i širenje impulsa duž motoričkih i osjetnih živaca, tj. mjeri se odgovor živaca i mišića na električnu stimulaciju. Primjenjuje se najčešće u dijagnosticiranju slučajeva kompresije ili ozljede živca što se registrira usporenom ili prekinutom provodljivosti živca. Uglavnom se provodi površinskim elektrodama koje su postavljene na mišiću, iznad živca na mjestu gdje je on smješten čim bliže površini kože. Složeni akcijski potencijal se evidentira u mišiću koji je inerviran od strane ispitivanog živca. ENG se preporuča provesti tri do četiri tjedna nakon rane kliničke slike s obzirom da je tek tada moguće uočiti deinervacijske potencijale [13].

### **5.2.3. RTG, axialna radiografija, CT, MR**

Navedene metode ne spadaju u skupinu glavnih metoda kod utvrđivanja oštećenja PB-a već služe kao pomoćne. RTG (rendgen) i MR (magnetska rezonanca) služe uglavnom kod

potvrđivanja ili isključivanja eventualne kompresije živca pri prijelomu klavikule, luksacije glenohumeralnog zgloba ili kod razvoja nekih sekundarnih deformiteta. „Axialna radiografija ramena preporuča se kod progresivnog gubitka vanjske rotacije ramena i sumnje na stražnju dislokaciju zgloba [1].“ CT (računalna tomografija) daje bolji uvid u lokalizaciju lezije te daje informacije o veličini i odnosu prema ostalim strukturama [1].

## 6. Fizioterapijski pristup

Fizioterapijski pristup kod djece s oštećenjem plexusa brachialis provodi se najprije kroz evaluaciju, da se raznim skalama i testovima utvrdi senzorna i motorna funkcija te da se ona prati kasnije kroz rehabilitaciju, odnosno terapiju.

### 6.1. Evaluacija

Evaluacija se koristi kao pomoć za postavljanje dijagnoze, ali i za praćenje napretka tijekom i nakon provedenog konzervativnog ili kirurškog liječenja.

Za evaluaciju senzorne i motoričke funkcije koristi se niz skala, jedna takva dolazi od strane MRC-a (Medical Research Council - vijeće za medicinska istraživanja) iz Ujedinjenog Kraljevstva. Oni koriste stupnjevanje od 0 do 5, 0 označava potpuni izostanak kontrakcije, a 5 predstavlja normalnu mišićnu snagu tijekom cijelog opsega pokreta. Ovom klasifikacijom teško je ispitati stanje kod novorođenčeta i malog djeteta jer se zahtjeva aktivna kontrakcija i pokret mišića kroz cijeli opseg pokreta. Na temelju toga su Gilbert i Tassin predstavili modificiranu MRC skalu koja bi se mogla koristiti i kod male djece (Tablica 6.1.1.). Tijekom testiranja promatra se pokret ruke prema ustima [6].

*Tablica 6.1.1. Gilbert i Tassin modificirana MRC skala. Izvor: M. Širol, V. Marijančić: Porodajna ozljeda brahijalnog spleta. FIZIOinfo, 2016/2017.*

Stupnjevanje	Opis pokreta ruke prema ustima
MO	nema kontrakcije
M1	mišićna kontrakcija, nema pokreta ili se javlja lagano pomicanje prsta
M2	pokret bez opterećenja gravitacije
M3	potpuni pokret protiv težine ekstremiteta

Za procjenu motoričke funkcije kod djece s oštećenjem plexusa brachialis koristi se skala aktivnog pokreta. Skala je kreirana u Torontu, a bazira se na cjelokupnom pokretu zgloba, a ne na testiranju pojedinog mišića. Procjenjuje se 15 pokreta od zahvaćenog ramena do šake [14].

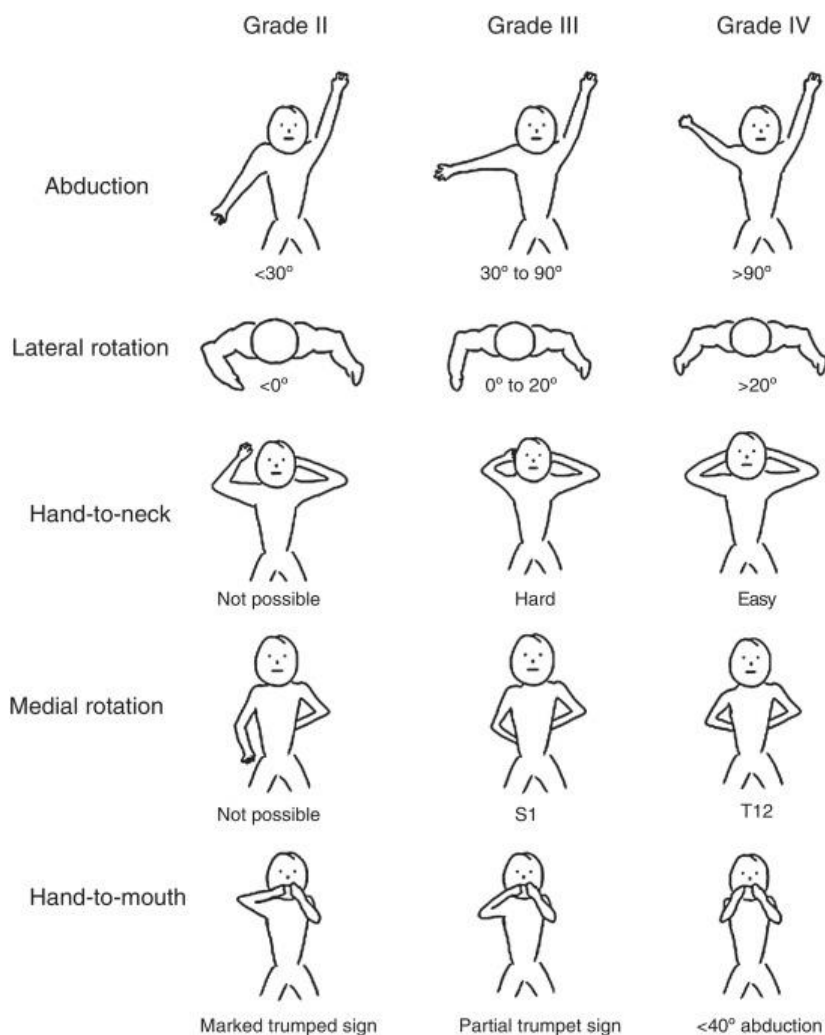
- Rame - abdukcija, addukcija, vanjska rotacija, fleksija i unutarnja rotacija
- Lakat - fleksija, ekstenzija, supinacija i pronacija podlaktice
- Ručni zglob – fleksija i ekstenzija
- Šaka - ekstenzija i fleksija prstiju, fleksija i ekstenzija palca

Navedeni pokreti testiraju se bez utjecaja gravitacije i antigravitacijski (Tablica 6.1.2.) [14].

*Tablica 6.1.1. Skala aktivnog pokreta. Izvor: M. Širol, V. Marijančić: Porođajna ozljeda brahijalnog spleta. FIZIOinfo, 2016/2017.*

<b>Stunjevanje</b>	<b>Opis</b>
<b>Bez utjecaja gravitacije</b>	
0	nema kontrakcije
1	kontrakcija jedva primjetna
2	pokret manji od pola opsega
3	pokret veći od pola opsega
4	pun opseg pokreta
<b>Anigravitacijski</b>	
5	pokret manji od pola opsega
6	pokret veći od pola opsega
7	potpuni pokret

Mallet klasifikacija koristi se obično kod starije djece i najrašireniji je instrument za mjerenje nakon lezije plexusa brachialis ili za praćenje oporavka. Ovom klasifikacijom izražava se integritet mišića koji su inervirani gornjim dijelom plexusa brachialis. Testiranje ruke se provodi u 5 različitih pokreta (abdukcija, vanjska rotacija, ruka iza glave, ruka na leđima i ruka na ustima). Prvi stupanj označava izostajanje aktivnog pokreta, a peti stupanj označava normalan pokret kao i u nezahvaćenoj ruci. Drugi, treći i četvrti stupanj su opisani i prikazani na slici (Slika 6.1.3.) [6, 15].



Slika 6.1.3. Mallet klasifikacija funkcije ramenog zgloba

Izvor: [[https://www.researchgate.net/figure/Schematic-representation-of-the-modified-Mallet-classification28-to-assess-shoulder\\_fig7\\_301829264](https://www.researchgate.net/figure/Schematic-representation-of-the-modified-Mallet-classification28-to-assess-shoulder_fig7_301829264)]

Za senzornu evaluaciju koristi se Narakas senzorni sustav stupnjevanja (S0-S3) (Tablica 6.1.4.) [6].

Tablica 6.1.4. Narakas senzorni sustav. Izvor: M. Širol, V. Marijančić: Porodajna ozljeda brahijalnog spleta. FIZIOinfo, 2016/2017.

Stupnjevanje	Opis
S0	nema reakcija na bolni ili drugi stimulans
S1	reakcija na bolni podražaj, ali ne i na dodir
S2	reakcija na dodir, ali ne i na lagani dodir
S3	normalan osjet

## **6.2. Habilitacija**

Nakon evaluacije stupa se u izradu individualnog habilitacijskog plana i programa. S obzirom da se radi o novorođenčadi koristi se termin habilitacija jer dijete prvi put formira i uči određene pokrete, a ne rehabilitacija kojoj je cilj djelomično ili potpuno obnoviti jednom već naučene pokrete [16].

Kod djece s lezijom plexusa brachialis habilitacija zahtjeva multidisciplinarni i interdisciplinarni pristup. Potrebno je poznavati patofiziološke, patoanatomske i kliničke karakteristike bolesti kako bi habilitacija bila što kvalitetnija. Osnovni elementi habilitacijskog tretmana sastoje se od pozicioniranja i baby handlinga, fizikalne terapije (liječenje pokretom, neurorazvojna terapija – Bobath koncept, Vojta koncept, senzorno osvješćivanje, elektrostimulacija, EMG biofeedback, hidroterapija, termoterapija, Botulinum toxin, edukacija roditelja), radne terapije, defektološko pedagoškog rada, kinezitapinga i operativnog liječenja [1].

### **6.2.1. Pozicioniranje i baby handling**

Glavna zadaća pozicioniranja i pravilnog rukovanja s djetetom (handling) je da zahvaćeni ekstremitet bude u svim položajima podržan i zaštićen kako bi se izbjegle eventualne ozljede.

Pravilno pozicioniranje dovodi do smanjenja boli u ozlijeđenoj ruci, ali je važno i za pravilan razvoj posture s obzirom da dijete uglavnom okreće glavu suprotno od zahvaćene strane što može rezultirati tortikolisom ili okcipitalnom plagiocefalijom. Pozicioniranje, odnosno fiksiranje zahvaćene ruke izvodi se preko djetetova prsnog koša sigurnosnom iglom za košuljicu. Položaj ruke u vanjskoj rotaciji i abdukciji kad je ona mobilizirana u udlazi brojni autori smatraju štetnim zbog pojave abdukcijske kontrakture i nerijetko dislokacije ramena [1].

Pomoću handlinga dijete stječe iskustvo pravilnog pokreta, lakše uči i razlikuje učinkovite i neučinkovite pokrete jer njegovom mozgu stalno šalje informacije o pravilnim položajima i kretnjama, a na taj način dijete nesvjesno vježba cijeli dan. Pokrete u zahvaćenoj ruci treba ograničiti dok god se dijete drži ili ga se pokreće, ruku treba nježno držati preko djetetovog abdomena (ruka ne smije zaostati iza njegovih leđa ili sa strane) te ga se ne smije podizati preko aksile. Kod oblačenja djeteta bitno je da uvijek započinjemo sa zahvaćenom rukom, a kod svlačenja sa zdravom. Prilikom kupanja treba pridržavati rame i lopaticu, tijekom hranjenja (na majčini prsima ili na flašicu) treba paziti da djetetovo tijelo bude lagano skvrčeno i nagnuto na majčina prsa te da su obje ruke ispred bebina tijela (ne ispod majčina pazuha ili da vise sa strane). Isto tako bitno je mijenjati strane prilikom hranjenja. Pravilan handling se treba unositi i u

kontinuiranom kontaktu, primjerice kod stavljanja djetetove ruke na bočicu ili na neke dijelove tijela na što treba skrenuti pažnju roditeljima [1, 17].

## 6.2.2. Liječenje pokretom

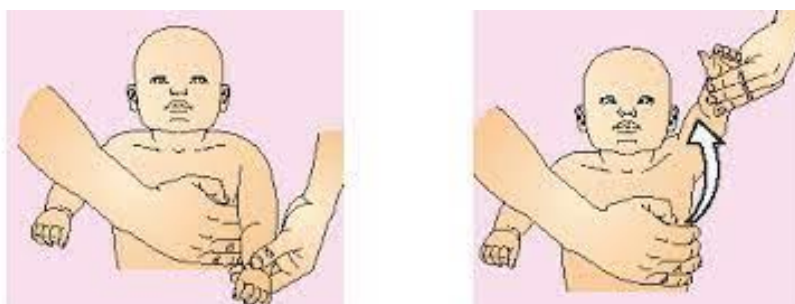
Liječenje pokretom provodi se primjenom pasivnih i aktivnih vježbi u prvom planu za zahvaćenu ruku, ali i za dijete u cjelini. Liječenje pokretom se svrstava među najvažnije i najučinkovitije metode u procesu rehabilitacije. Ono se provodi s ciljem smanjenja zglobnih kontraktura i koštanih deformiteta te povećanja opsega pokreta. Pažnju treba posvetiti i zdravoj ruci jer vježbe za istu djeluju pozitivno na ozlijeđeni ekstremitet putem refleksne inervacije. Osim ruke, pozornost je usmjerena i na jačanje trupa radi bolje stabilnosti što jamči bolju pokretljivost distalnih dijelova, ali i razvoj fine i grube motorike.

- **Pasivne vježbe**

Pasivnim vježbama nastoji se održati opseg pokreta u zglobovima te smanjiti rizik od kontraktura. Poseban oprez potreban je u sprječavanju fleksorne kontrakture lakta (uzrok je forsirana supinacija) i humeroskapularne adhezije (mora se poštivati skapulohumeralni ritam). Vježbe se izvode oprezno i nježno uz pozornost na normalnu amplitudu pokreta jer djeca nemaju puni opseg pokreta u svim zglobovima. Ruka se zadržava u krajnjem opsegu pokreta najmanje 10 sekundi. Vježbe se provode 3 ili više puta dnevno uz ponavljanje svake vježbe minimalno 3 puta. Moguća je i poželjna integracija vježbi u svakodnevne aktivnosti poput kupanja ili presvlačenja djeteta kako bi se pravilan pokret ponovio više puta u danu [4].

### Vježbe za rame:

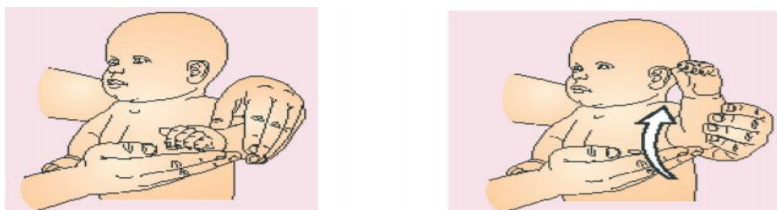
- a) Lagano uhvatimo djetetovu podlakticu, polako podižemo ruku preko glave držeći ju blizu uha, zadržimo 10 sekundi (Slika 6.2.2.1.) [4].



Slika 6.2.2.1. Vježba za rame

Izvor: [[https://www.oxfordhealth.nhs.uk/wp-content/uploads/2018/07/Obstetric-Brachial-Plexus-Palsy\\_OBPP-Parent-Leaflet.pdf](https://www.oxfordhealth.nhs.uk/wp-content/uploads/2018/07/Obstetric-Brachial-Plexus-Palsy_OBPP-Parent-Leaflet.pdf)]

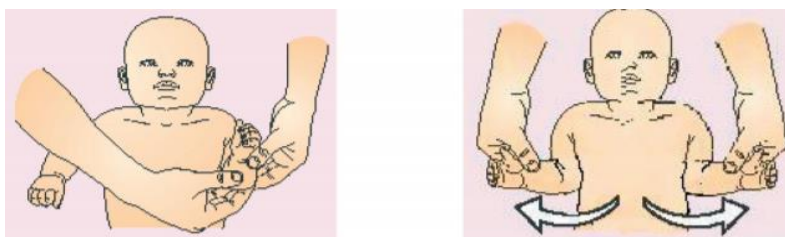- b) Djetetovu ruku lagano abduciramo i flektiramo u laktu za 90°. U tom položaju rukom djeteta dotaknemo krevet pored glave, odnosno izvodimo pokret vanjske rotacije u ramenu s ciljem istezanja unutarnjih rotatora (Slika 6.2.2.2.) [4].



Slika 6.2.2.2. Vježba za rame

Izvor: [[https://www.oxfordhealth.nhs.uk/wp-content/uploads/2018/07/Obstetric-Brachial-Plexus-Palsy\\_OBPP-Parent-Leaflet.pdf](https://www.oxfordhealth.nhs.uk/wp-content/uploads/2018/07/Obstetric-Brachial-Plexus-Palsy_OBPP-Parent-Leaflet.pdf)]

- c) Djetetove laktove flektiramo za 90°. Nadlaktice držimo uz tijelo, a podlaktice okrećemo u stranu (vanjska rotacija ramena) i zadržimo (Slika 6.2.2.3.) [4].

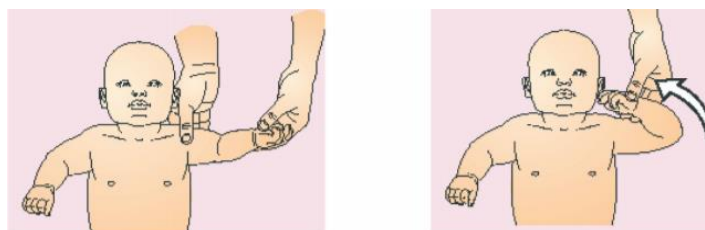


Slika 6.2.2.3. Vježba za rame

Izvor: [[https://www.oxfordhealth.nhs.uk/wp-content/uploads/2018/07/Obstetric-Brachial-Plexus-Palsy\\_OBPP-Parent-Leaflet.pdf](https://www.oxfordhealth.nhs.uk/wp-content/uploads/2018/07/Obstetric-Brachial-Plexus-Palsy_OBPP-Parent-Leaflet.pdf)]

#### Vježbe za lakat:

- a) Dlan djeteta okrenemo prema gore, odnosno zauzmemo supinacijski položaj, ekstendiramo lakat i zadržimo. Nakon toga flektiramo lakat i zadržimo (Slika 6.2.2.4.) [4].

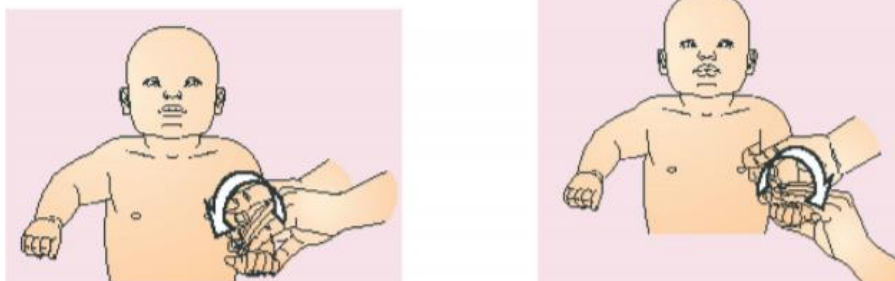


Slika 6.2.2.4. Vježba za lakat

Izvor: [[https://www.oxfordhealth.nhs.uk/wp-content/uploads/2018/07/Obstetric-Brachial-Plexus-Palsy\\_OBPP-Parent-Leaflet.pdf](https://www.oxfordhealth.nhs.uk/wp-content/uploads/2018/07/Obstetric-Brachial-Plexus-Palsy_OBPP-Parent-Leaflet.pdf)]



- b) Flektiramo djetetov lakat za 90°, a nadlakticu fiksiramo uz tijelo. Zatim uhvatimo podlakticu i dlan te ih laganim pokretima okrećemo prema dolje (pronacija), te zadržimo. Nakon toga podlakticu i dlan okrećemo prema gore (supinacija) i zadržimo (Slika 6.2.2.5.) [4].

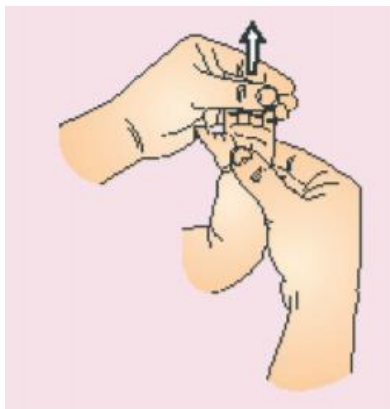


*Slika 6.2.2.5. Vježba za lakat*

Izvor: [[https://www.oxfordhealth.nhs.uk/wp-content/uploads/2018/07/Obstetric-Brachial-Plexus-Palsy\\_OBPP-Parent-Leaflet.pdf](https://www.oxfordhealth.nhs.uk/wp-content/uploads/2018/07/Obstetric-Brachial-Plexus-Palsy_OBPP-Parent-Leaflet.pdf)]

#### **Vježbe za ručni zglob i prste:**

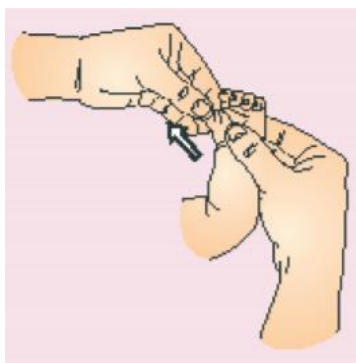
- a) Djetetov ručni zglob držimo u jednoj ruci, a u drugoj držimo prste djeteta. Lagano savijamo ručni zglob unatrag (dorzalna fleksija šake) i zadržimo, zatim ekstendiramo i prste te zadržimo (Slika 6.2.2.6.) [4].



*Slika 6.2.2.6. Vježba za ručni zglob i prste*

Izvor: [[https://www.oxfordhealth.nhs.uk/wp-content/uploads/2018/07/Obstetric-Brachial-Plexus-Palsy\\_OBPP-Parent-Leaflet.pdf](https://www.oxfordhealth.nhs.uk/wp-content/uploads/2018/07/Obstetric-Brachial-Plexus-Palsy_OBPP-Parent-Leaflet.pdf)]

- b) Zauzmemo isti položaj kao iz prethodne vježbe (dorzalna fleksija), ekstendiramo palac i zadržimo (Slika 6.2.2.7.) [4].



*Slika 6.2.2.7. Vježba za ručni zglob i prste*

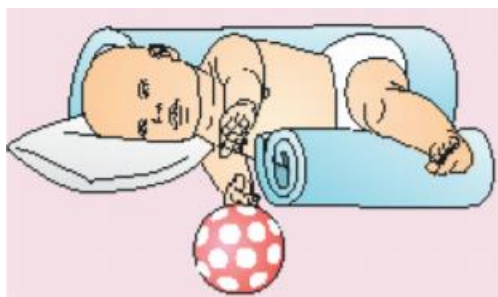Izvor: [[https://www.oxfordhealth.nhs.uk/wp-content/uploads/2018/07/Obstetric-Brachial-Plexus-Palsy\\_OBPP-Parent-Leaflet.pdf](https://www.oxfordhealth.nhs.uk/wp-content/uploads/2018/07/Obstetric-Brachial-Plexus-Palsy_OBPP-Parent-Leaflet.pdf)]

- **Aktivne vježbe**

Dijete treba potaknuti na aktivni pokret što prije, čim se pojave znakovi oporavka živčanog sustava prelazi se na aktivno potpomognute vježbe, nakon toga na aktivne (sa ili bez isključenja sila teže) i na vježbe s otporom [1].

**Vježba na boku:**

- a) Dijete postavimo u ležeći položaj na zdravom boku. Stavimo veliki smotani ručnik iza djetetovih leđa, a drugi postavimo između nogu. Ispred djeteta stavimo igračku ili loptu zbog poticanja aktivnosti gornje, zahvaćene ruke. Ovakvo pozicioniranje olakšava djetetu izvođenje pokreta jer ne mora podizati ruku protiv gravitacije (Slika 6.2.2.8.) [4].



*Slika 6.2.2.8. Vježba na boku*

Izvor: [[https://www.oxfordhealth.nhs.uk/wp-content/uploads/2018/07/Obstetric-Brachial-Plexus-Palsy\\_OBPP-Parent-Leaflet.pdf](https://www.oxfordhealth.nhs.uk/wp-content/uploads/2018/07/Obstetric-Brachial-Plexus-Palsy_OBPP-Parent-Leaflet.pdf)]

**Vježba na leđima:**

- a) Dijete postavljamo u ležeći položaj na leđima, a iznad njega stavimo igračku dovoljno nisko tako da je dijete može uhvatiti. Nakon toga potičemo dijete da podiže ruke prema

igrački, osobito zahvaćenu ruku koju će povremeno trebati pomoći zadržati u zraku. Ova vježba je dobra zbog poboljšanja djetetovih vještina dosezanja (Slika 6.2.2.9.) [4].

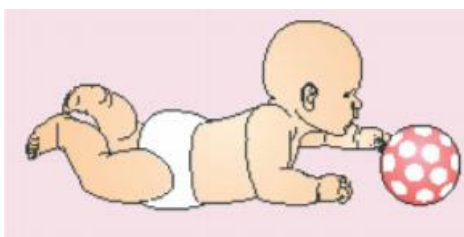

*Slika 6.2.2.9. Vježba na leđima*

Izvor: [[https://www.oxfordhealth.nhs.uk/wp-content/uploads/2018/07/Obstetric-Brachial-Plexus-Palsy\\_OBPP-Parent-Leaflet.pdf](https://www.oxfordhealth.nhs.uk/wp-content/uploads/2018/07/Obstetric-Brachial-Plexus-Palsy_OBPP-Parent-Leaflet.pdf)]

#### **Vježba na trbuhu:**

- a) Dijete postavimo u ležeći položaj na trbuhu s rukama položenima prema naprijed. Potaknemo dijete da se osloni na oboljelu ruku, a da posegne za igračkom sa zdravom rukom. Zatim zamijenimo položaj, oslonac je na zdravu ruku, a posezanje prema igrački izvodi bolesna ruka. Ako je bebina zahvaćena ruka jako slaba možemo staviti mali smotani ručnik ispod njihovih prsa kao oslonac (Slika 6.2.2.10.) [4].



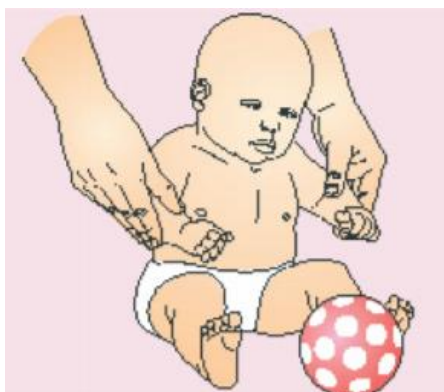*Slika 6.2.2.10. Vježba na trbuhu*

Izvor: [[https://www.oxfordhealth.nhs.uk/wp-content/uploads/2018/07/Obstetric-Brachial-Plexus-Palsy\\_OBPP-Parent-Leaflet.pdf](https://www.oxfordhealth.nhs.uk/wp-content/uploads/2018/07/Obstetric-Brachial-Plexus-Palsy_OBPP-Parent-Leaflet.pdf)]

#### **Vježba u sjedećem položaju:**

- a) Dijete postavimo u sjedeći položaj te postavimo svoje ruke na djetetove kako bi mu pomagali u izvođenju nekih aktivnosti poput posezanja za igračkom ili pljeskanja (Slika 6.2.2.11.). Time se potiče koordinacija između nezahvaćene i zahvaćene ruke. Kako se sjedenje poboljšava i dijete počinje sjediti bez potpore, važno je potaknuti korištenje

vlastitih ruku zbog uzdržavanja. Vjerojatno će to biti teško na početku pa će im trebati pomoć [4].



*Slika 6.2.2.11. Vježba u sjedećem položaju*

Izvor: [[https://www.oxfordhealth.nhs.uk/wp-content/uploads/2018/07/Obstetric-Brachial-Plexus-Palsy\\_OBPP-Parent-Leaflet.pdf](https://www.oxfordhealth.nhs.uk/wp-content/uploads/2018/07/Obstetric-Brachial-Plexus-Palsy_OBPP-Parent-Leaflet.pdf)]

### **6.2.3. Neurorazvojna terapija (NRT) – Bobath koncept**

Neurorazvojna terapija (NRT) je cjelovit i funkcionalni pristup pomoću kojeg se pokušava, kontrolom kvalitete motoričkog podražaja, postići normalna senzorna informacija. Njom se također postiže zaustavljanje abnormalnog mišićnog tonusa i patoloških refleksa. Program vježbi ne sadrži unaprijed propisane vježbe i postupke nego se sastavlja ovisno o samom oštećenju kod pacijenta, odnosno individualno. [1, 18].

„Osnovni princip NRT tretmana je inhibitornom kontrolom abnormalnog uzorka kretanja i simultanom facilitacijom automatskih posturalnih reakcija (reakcije uspravljanja, reakcije ravnoteže) kombinirane sa različitim tehnikama stimulacije reducirati disfunkcionalni abnormalni posturalni tonus i prenositi djetetu raznovrsna senzomotorička iskustva u funkcionalnim i cilju usmjerenim aktivnostima [18].“

Osnovu tretmana čine inhibicija hipertonične muskulature i nepravilnih spastičnih oblika pokreta, te facilitacija normalnih pokreta na pozadini normalne automatske posturalne prilagodbe [18].

Inhibicija se provodi kroz postavljanje djeteta u odgovarajući posturalni položaj, razvojem normalne reakcije balansa i ravnoteže, kroz normalan oblik pokreta i korištenjem manualnih postupaka na spastičnoj muskulaturi koji dovode do smanjenja tonusa [18].

Facilitacija označava terapijski postupak kojim se nastoji poticati dijete na izvođenje aktivnih normalnih oblika pokreta i olakšavati takvu aktivnost. Prilikom izvođenja se koriste ključne točke preko kojih je najlakše izvoditi pokret i provoditi kontrolu nad pokretom. Ključne točke dijele se

na proksimalne (glava, zdjelica, rameni pojas, centralna ključna točka - CKT) i distalne (šaka i stopalo). Facilitacija se može izvoditi iz jedne ili više ključnih točki (ovisno o tome što je djetetu potrebno). Pokret se vodi u normalnom obliku, opsegu i intenzitetu. Treba osigurati dobru posturalnu prilagodbu (sam položaj treba djelovati na facilitaciju) [18].

Motoričke vježbe treba nastaviti dokle god je vidljiv napredak, a cilj kod takvih tehnika je da se kroz različite i cilju usmjerene pokrete pomogne djetetu kako bi ono usvojilo nove pokrete te da se pruži što pravilnije senzoričko iskustvo kao baza za izgradnju što normalnijeg razvoja. Rezultati tretmana znatno su bolji kod čim mlađe djece kada su abnormalne reakcije manje dominantne [18].

#### **6.2.4. Vojta koncept**

Terapija prema Vojti može se najlakše opisati kao terapija kod koje u točno određenim položajima (potrbušni, ležeći na leđima i bočni) i pritiscima na točno određena mjesta, odnosno zone podraživanja izazivamo aktivaciju u cijelom tijelu. Kod djeteta takvi podražaji vode automatski i nehotično do dva kompleksa kretanja: refleksno puzanje u ležećem položaju i refleksno kotrljanje iz ležećeg i bočnog položaja [19].

Kod refleksnog puzanja početni položaj djeteta je asimetrični trbušni položaj koji predstavlja aktivan, labilan i dinamički položaj. Razlikujemo dvije strane tijela s obzirom na asimetrični položaj, a to su strana lica i strana zatiljka. Postoji devet točaka, odnosno zona podraživanja na obje strane tijela prilikom čijih podraživanja dolazi do pokreta koji je u konačnici identični početni položaj, ali na suprotnoj strani [19].

Kod refleksnog kotrljanja početni položaj djeteta je ležeći položaj na leđima s rotiranom glavom u jednu stranu koji se zatim transformira, preko bočnog ležećeg položaja, u takozvano četveronožno puzanje. U početnoj fazi refleksnog kotrljanja podražuje se prsna zona na hvatištu dijafragme, oko 6 centimetara ispod mamile [19].

U refleksnom kretanju, osim "glavnih" motoričkih procesa, razvijaju se i specifične reakcije poput konjugiranih pokreta očiju (okulomotorna aktivnost), pokreta jezika i pokreta vilice (orofacijalna motorička aktivnost). U Vojta terapiji se ne vježbaju funkcije pokreta, poput hvatanja, prevrtanja s leđa na trbuh ili hodanja. Umjesto toga, terapijska aktivacija refleksne kretanje olakšava pristup, putem središnjeg živčanog sustava, pojedinačnim segmentnim obrascima kretanja potrebnim za određeno kretanje ili aktivnost [19].

Najbolji rezultati Vojta terapije kod djece se postižu kada pacijent još nije razvio niti jedan zamjenski motorički obrazac. U bolesnika s utvrđenom „zamjenskom motoričkom aktivnošću“ cilj liječenja je aktivirati i održavati fiziološke obrasce kretanja, kao i smanjiti neutemeljene

abnormalne obrasce kretanja i integrirati ih u normalne motoričke procese, sve do završetka svladavanja svjesne motoričke aktivnosti [19].

### **6.2.5. Senzorno osvješćivanje**

Senzorno osvješćivanje služi za poboljšanje aktivne motoričke izvedbe, npr. prijenos težine na zahvaćenu ruku u raznim pozicijama stvara potrebnu propriocepciju i doprinosi rastu ruke. Kod starijeg djeteta dobro je provoditi neke senzorne igre putem kojih dijete mora lokalizirati dodir, odrediti lokaciju nekog objekta u pijesku ili prepoznati neki objekt nakon što ga opipa [1, 6].

### **6.2.6. Elektrostimulacija**

Što se tiče elektrostimulacije, njena primjena za sad nema sigurnih dokaza o efikasnosti kod paretične muskulature pa se o njenom korištenju odlučuje individualno. Treba biti oprezan kod doziranja da ne dođe do prenaprezanja i zamora mišića, a samim time i do još izraženije atrofije, iz tog razloga se u sve više slučajeva umjesto elektrostimulacije preporuča EMG biofeedback [1].

### **6.2.7. EMG biofeedback**

EMG biofeedback je tehnika kojom se omogućava instrumentalno mjerenje i prikazivanje varijabli poremećenih fizioloških aktivnosti bolesnika tako da on može naučiti tu aktivnost kontrolirati. Nakon odrađene neke tjelesne funkcije, ona se registrira i kompjuterski obradi te se takve obrađene vrijednosti vraćaju bolesniku preko nekih osjetnih prikaza (slušnih, vidnih ili taktilnih). Nakon toga bolesnik pokušava modificirati i poboljšati određene tjelesne funkcije. Kod djece se ova metoda primjenjuje u starijoj dobi te kod težih oštećenja PB-a [1, 20].

### **6.2.8. Hidroterapija i termoterapija**

Hidroterapija kod rehabilitacije oštećenja plexusa brachialis usmjerena je na vježbe u vodi, odnosno hidrogimnastiku i plivanje. Primjena vode u terapijske svrhe jamči popuštanje mišićnog spazma i boli te potiče relaksaciju koja je važna za kvalitetno obavljanje terapijskih postupaka. Vježbe se izvode lakše zbog uzgona vode pa je takva vrsta terapije pogodna za uznapredovalu mišićnu slabost, a putem plivanja djeca lakše stječu simetričan obrazac pokreta [1].

Liječenje toplinom, odnosno termoterapija provodi se prije pasivnih i aktivnih vježbi kao uvod u vježbu. Toplinom se povećava elastičnost tkiva i opseg pokreta u zglobovima te se smanjuje bol

i spazam. Može se primjenjivati pomoću parafina ili toplih obloga, ali uz dozu opreza jer su djeca osjetljiva na toplinu i razvoj opekotina [1, 20].

### **6.2.9. Botulinum toxin**

Botulinum toxin još je u fazi proučavanja, no koristi se u kombinaciji s kineziterapijom s ciljem da privremeno paralizira aktivnu muskulaturu i na taj način dopusti slabijoj muskulaturi da se ojača. Neke studije su pokazale da primjenom botulinum toxina u m. brachialis, m. biceps brachii, m. pectoralis i m. pronator teres kod djece s kontrakturama u laktu dolazi do značajnog povećanja ekstenzije u laktu. Isto tako, aplikacijom botulinum toxina u m. triceps brachii dolazi do lakšeg izvođenja fleksije u laktu [6, 21].

### **6.2.10. Edukacija roditelja**

U rehabilitaciji oštećenja plexusa brachialis važnu ulogu ima i edukacija roditelja od strane terapeuta. Terapeut uči roditelje vježbe opsega pokreta, vježbe za jačanje mišića i razvoj motorike, handling, itd. Upute koje daje roditeljima moraju biti jasne i moraju shvatiti važnost vježbi, no ne i pretjerivati s njima. Važno je da se terapija integrira u svakodnevni život s ciljem što bržeg oporavka djeteta pa je iz tog razloga potrebna kvalitetna suradnja s roditeljima [1, 18].

### **6.2.11. Radna terapija**

Uz fizioterapiju i fizioterapijske procedure bitnu ulogu ima i radna terapija kod rehabilitacije djece s oštećenjem plexusa brachialis. Cilj radne terapije je razvijanje i poticanje funkcionalnih sposobnosti potrebnih za izvođenje svakodnevnih aktivnosti. Kod oštećenja PB-a nastoji se radnom terapijom poticati dijete da koristi ruku kroz aktivnosti svakodnevnog života. Zadatci ne smiju biti preteški, ali opet moraju dovesti do povećanja snage, izdržljivosti i poboljšanja vještina. Pažnju treba posvetiti i funkciji šake, odnosno razvoju finog i grubog hvata kroz razne djetetu interesantne vježbe (igre) kako bi dijete što bolje prihvatilo terapiju [1].

### **6.2.12. Defektolog, psihoterapeut, kinezitaping**

Uz gore navedene metode rehabilitacije preporuča se još i defektolog (radi otklanjanja poteškoća tijekom razvoja, obrazovanja i prilagodbe), psihoterapeut (psihološka pomoć djeci i roditeljima)

te primjena kinezitapinga. Kinezitape može se koristiti radi stabilizacije lopatice i za poboljšanje mobilnosti ramena [1].

### **6.2.13. Kirurško liječenje**

Mišljenja oko kirurškog liječenja oštećenja PB-a su podijeljena. Neki smatraju da je rana kirurška intervencija neopravdana jer se oporavak razvija postepeno tijekom prvih godina života. Druga mišljenja su da je kirurška intervencija efikasnija ako se izvede kad je pacijent mlađi (u dobi od 2 do 4 mjeseca). „Dvije su neurokirurške opcije: neuroliza (odnosno ekscizija neuroma i skidanje ožiljnog tkiva - provodi se češće) i rekonstrukcija nervnim graftom. Kasne kirurške intervencije uključuju transfer tetiva i/ili osteotomiju s ciljem poboljšanja funkcije zgloba [1].“

### **6.3. Ciljevi rehabilitacije**

Ciljevi rehabilitacije odnose se na povratak senzorne i motoričke kontrole, održavanje i povećanje opsega pokreta, poticanje bilateralne funkcionalne aktivnosti, povećanje mišićne snage i sprječavanje nekih sekundarnih komplikacija. Kod provođenja rehabilitacije potrebno je zadati realne ciljeve i napredovati korak po korak te terapiju treba provoditi dok god se ne postigne zadovoljavajući rezultat. Hoće li rehabilitacija biti uspješna ovisi o mnogobrojnim faktorima poput vremena početka terapije, kvaliteti, doziranju i trajanju terapije, motivaciji, suradnji s roditeljima i postavljenim ciljevima [1, 18].

### **6.4. Prognoza**

Kao mjerilo prognoze uzima se oporavak spontane motorike, ali i vrijeme kada dolazi do povratka neke funkcije. Prognoza naravno ovisi i o tipu lezije i stupnju oštećenja živca, no najveću mogućnost potpunog oporavka imaju pacijenti koji pokazuju funkcionalnu mišićnu aktivnost u m. deltoideusu, m. biceps brachii ili m. triceps brachii do četvrtog mjeseca života. Djeca koja ne pokazuju nikakve znakove oporavka u prvih nekoliko tjedana gotovo sigurno će zadržati neka neurološka oštećenja [1].



## 7. MKF klasifikacija

MKF odnosno međunarodna klasifikacija funkcioniranja, onesposobljenja i zdravlja je multisvrhsishodna klasifikacija dizajnirana da služi raznim dsicplinama i različitim sektorima. Sveukupni cilj MKF klasifikacije je da se omogući jedinstveni i standardni jezik i okvir za opisivanje zdravlja i stanja koja su u vezi sa zdravljem. Ona definira komponente zdravlja i neke zdravstvene komponente dobiti (kao što su edukacija i rad). MKF sistematično grupira različite domene za osobu u datim zdravstvenim stanjima (npr. što osoba sa oboljenjem ili poremećajem radi ili može raditi) [22].

MKF organizira informacije u dva dijela, prvi dio čine funkcioniranje i onesposobljenje, a drugi dio kontekstualni faktori [22].

Funkcioniranje i onesposobljenje dijeli se na dvije komponente, tijelo i aktivnost i sudjelovanje. Komponenta tijelo grana se na dvije klasifikacije, jedna se bavi funkcioniranjem tjelesnih funkcija, a druga se bavi tjelesnim strukturama. Komponenta aktivnost i sudjelovanje opisuje sve domene koje indiciraju funkcioniranje i iz perspektive pojedinca i iz perspektive društva. Komponente funkcioniranja i onesposobljenja se mogu koristiti za indiciranje problema (oštećenje ili restrikcija) ili za indiciranje neproblematičnih aspekata zdravlja [22].

Kontekstualni faktori također se dijele na dvije komponente, to su faktori okruženja i osobni faktori. Faktori okruženja imaju utjecaj na sve komponente funkcioniranja i onesposobljenja od neposrednog oruženja pojedinca do općeg okruženja. Oni mogu biti individualni i društveni. Osobni faktori dio su kontekstualnih faktora, ali nisu klasificirani u MKF-u zbog velikih socijalnih i kulturoloških razlika. Neki od osobnih faktora su spol, rasa, dob, običaji, itd. [22].

Nadalje MKF koristi alfanumerički sistem za gore navedene komponente koje sačinjavaju MKF. Tjelesne funkcije označuju se slovom „b“, tjelesne strukture slovom „s“, aktivnost i sudjelovanje slovom „d“, a faktori okruženja slovom „e“ [22].

### 7.1. MKF klasifikacija kod oštećenja plexusa brachialisa u novorođenčadi

ICF kod	ICF kategorija	Objašnjenje
<b>b147</b> <b>b1471</b>	Tjelesne funkcije Psihomotorne funkcije Kvaliteta psihomotornih funkcija	Problemi i smetnje kod funkcije kontrole motornih i psiholoških događaja na nivou tijela; problemi s koordinacijom i kompleksnim pokretima
<b>b156</b> <b>b1564</b>	Funkcije percepcije Taktilna percepcija	Kao posljedica oštećenja živčanog spleta i mogućih

		povreda kože moguća je pojava smanjenog osjeta i druge smetnje taktilne percepcije
<b>b270</b> <b>b2702</b>	Senzorne funkcije Osjetljivost na pritisak	Smanjena osjetljivost zahvaćene ruke dovodi do poteškoća s raspoznavanjem dodira/pritiska
<b>b280</b> <b>b28014</b>	Bol Bol u gornjim ekstremitetima	Bol prisutna prilikom samog oštećenja u ruci i području ruke; bol prisutna nakon akutne faze oštećenja
<b>b28016</b>	Bol Bol u zglobovima	Zbog paretične ruke postoji mogućnost razvoja deformacija i kontraktura pa je tako bol prisutna i u zglobovima zahvaćene ruke
<b>b730</b> <b>b7301</b>	Funkcije mišićne snage Snaga mišića jednog ekstremiteta	Slabo korištenje zahvaćene ruke ili ne mogućnost korištenja iste dovodi do hipotrofije mišića ruke
<b>b735</b> <b>b7351</b>	Funkcije mišićnog tonusa Tonus mišića jednog ekstremiteta	Mišićni tonus zahvaćene ruke je smanjen – dolazi do hipotrofije mišića
<b>b740</b> <b>b7401</b>	Funkcije mišićne izdržljivosti Izdržljivost mišićnih grupa	Zahvaćeni su mišići inervirani živčanim ograncima PB-a (ovisno prema oštećenim korjenovima plexusa brachialisa – vrsti lezije)
	<b>Tjelesne strukture</b>	
<b>s120</b> <b>s1200</b> <b>s12000</b>	Kralježnična moždina i srodne strukture Strukture kralježnične moždine Cervikalna kralježnična moždina	PB nastaje od korjenova pet spinalnih živaca – četiriju vratnih (C5-C8) i jednog prsnog (Th1)
<b>s720</b>	Strukture regije ramena	Zahvaćene su strukture navedene regije inervirane oštećenim PB
<b>s730</b>	Strukture gornjih ekstremiteta	Uz strukture inervirane plexusom, posljedično dolazi do oštećenja i smanjenja funkcije okolnih usko vezanih područja
	<b>Aktivnost i sudjelovanje</b>	
<b>d430</b>	Podizanje i nošenje predmeta	Nemogućnost podizanja ili nošenja predmeta (igračke)

		u rukama kao posljedice oštećenja
<b>d440</b>	Fino korištenje ruku	Nemogućnost finih hvatova i/ili korištenja ruke uopće privremeno ili dulje vrijeme
<b>d445</b>	Korištenje šake i ruke	Nemogućnost obavljanja koordiniranih aktivnosti koristeći šake i ruke; izostanak refleksa hvatanja kod donje i kompletne lezije
<b>d910</b> <b>d9200</b>	Život u zajednici Igra	Smanjena mogućnost sudjelovanja u igrama i aktivnostima primjerenim dobi djeteta
	<b>Faktori okruženja</b>	
<b>e310</b>	Uža obitelj	Uža obitelj ima najveću ulogu oko skrbi osobe, pogotovo ako se radi o oštećenju PB-a kod novorođenčeta
<b>e580</b>	Zdravstvene službe	Važna je uloga zdravstvenih djelatnika i zdrav. službi u dijagnosticiranju, liječenju i rehabilitaciji oštećenja

## 8. Zaključak

Oštećenje plexusa brachialis predstavlja jednu složenu ozljedu na koju utječe mnogo čimbenika. S obzirom na razne varijacije kod oštećenja te na različite kliničke slike, uobičajena je klasifikacija oštećenja PB-a kako bi se tretman mogao što više prilagoditi oštećenju.

U početku je bitno pravovremeno prepoznavanje bolesti, komplikacija i popratnih ozljeda kako bi se dijete moglo što ranije i što kvalitetnije uključiti u proces rehabilitacije. Rehabilitacijski plan i tretman treba biti individualno osmišljen.

Postoje brojne mogućnosti i elementi rehabilitacije te treba izabrati one terapijske tretmane i postupke koje pacijentu najviše odgovaraju u tom trenutku. Uspjeh rehabilitacije ovisi o brojnim faktorima.

Dobra suradnja fizioterapeuta s drugim zdravstvenim djelatnicima i roditeljima djeteta doprinosi kvalitetnijoj skrbi i rehabilitaciji pacijenta te uspješnijem oporavku.

## 9. Literatura

- [1] A. Rota Čepnija, M. Jukica, T. Vlak: Rehabilitacija djece s prirođenim oštećenjem pleksusa brahijalisa. *Paediatrica Croatica*, 2012. 232-239.
- [2] J. Krmpotić-Nemanić, A. Marušić: *Anatomija čovjeka*, Medicinska naklada, Zagreb, 2007.
- [3] O. Jones: *The Brachial Plexus*, TeachMe Anatomy, England & Wales, 2020.
- [4] Departments of Physiotherapy, Occupational Therapy and Plastic Surgery: *Understanding brachial plexus palsy*. Royal Children's Hospital, Melbourne
- [5] Leksikografski zavod Miroslav Krleža: živčani sustav. Dostupno na: <https://www.enciklopedija.hr/natuknica.aspx?ID=67764>, dostupno: 18.7.2021.
- [6] M. Širol, V. Marijančić: Porođajna ozljeda brahijalnog spleta. *FIZIOinfo*, 2016/2017;26-27, 16-17
- [7] <http://www.msd-prirucnici.placebo.hr>, dostupno 21.7.2021.
- [8] I. Hudić, Z. Fatušić, O. Sinanović i sur.: Neonatalni faktori rizika porođajne povrede brahijalnog pleksusa. *Pedijatrija danas* 2007;3(1):74-81
- [9] Leksikografski zavod Miroslav Krleža: elektrodijagnostika. Dostupno na: <https://www.enciklopedija.hr/natuknica.aspx?ID=17600>, dostupno 25.7.2021.
- [10] ENCYCLOPÆDIA BRITANNICA: Electromyography medicine. Dostupno na: <https://www.britannica.com/science/electromyography>, dostupno: 24.7.2021.
- [11] M. Berković-Šubić, G. Hofmann, S. Cvetković Glazer i sur.: Elektromioneurografija (emng) dijagnostička metoda u procjeni stanja mišića i živaca u potvrdi neurološke patologije. *Physiotherapia Croatica*, 2016: 14
- [12] P. Soucacos, M. Vekris, J. Kostas, E. Johnson: Secondary Reconstructive Procedures in Obstetrical Brachial Plexus Palsy. Forearm, wrist, and hand deformities. *Seminars in plastic surgery*, 2005: 96-102
- [13] L. Ovideo, A.L.C. Runehov: electroneurography. *Encyclopedia of sciences and religions*, 2013.
- [14] C. Curtis, D. Stephens, H.M. Clarke, D. Andrews: The active movement scale: an evaluative tool for infants with obstetrical brachial plexus palsy. *The journal of hand surgery*, 2002: 470-478
- [15] M.M. Al-Qattan, A.A.F. El-Sayed: Obstetric brachial plexus palsy: the Mallet grading system for shoulder function – revisited. *BioMed research international*, 2014.
- [16] <https://monplan.ru/bs/habilitation-and-rehabilitation-what-is-it-what-is-the-difference-in-these-concepts-the-rehabilitation-and-rehabilitation-program-for-the-disabled.html>, dostupno 31.7.2021.

- [17] Udruga roditelja djece s oštećenjem vida i dodatnim poteškoćama u razvoju: Ispravno postupanje s djetetom, „baby handling“, Zagreb, 2007.
- [18] A. Rota Čepnja i sur.: Bobath koncept u rehabilitaciji visokoneurorizične djece, Seminarski rad, Hrvatska proljetna pedijatrijska škola, Split 2019.
- [19] A. Piljić: Primjena Vojta procesa kod neurorazvojnog koncepta u terapiji neurorizične djece. FIZIOinfo, 2011/2012; 12-14
- [20] B. Ćurković i sur.: Fizikalna i rehabilitacijska medicina, Medicinska naklada, Zagreb, 2004.
- [21] M. Basciani, D. Intiso: Botulinum toxin type-A and plaster cast treatment in children with upper brachial plexus palsy. Pediatric Rehabilitation, 2006: 165-170
- [22] Svjetska zdravstvena organizacija: Međunarodna klasifikacija funkcionisanja, onesposobljenja i zdravlja (MKF), EducAid, Italija, 2001.

## Popis slika

Slika 2.1. Shematski prikaz nastanka brahijalnog živčanog spleta .....	3
Slika 2.1.1. Topografski prikaz osjetne inervacije PB.....	4
Slika 2.2.1. Vrste oštećenja perifernih živaca .....	5
Slika 3.3.1. Ozljeda brahijalnog spleta tijekom porođaja.....	7
Slika 4.1.1. Gornji tip lezije, Erb - Duchenne .....	9
Slika 4.1.1.1. Srednji tip lezije.....	9
Slika 4.2.1. Donji tip lezije, Klumpke – Dejerine .....	10
Slika 4.3.1. Kompletna lezija, Erb – Klumpke .....	11
Slika 5.1.1. Morov refleks .....	13
Slika 5.1.2. Hornerov sindrom.....	13
Slika 6.1.3. Mallet klasifikacija funkcije ramenog zgloba .....	18
Slika 6.2.2.1. Vježba za rame .....	20
Slika 6.2.2.2. Vježba za rame .....	21
Slika 6.2.2.3. Vježba za rame .....	21
Slika 6.2.2.4. Vježba za lakat .....	21
Slika 6.2.2.5. Vježba za lakat .....	22
Slika 6.2.2.6. Vježba za ručni zglob i prste .....	22
Slika 6.2.2.7. Vježba za ručni zglob i prste .....	23
Slika 6.2.2.8. Vježba na boku.....	23
Slika 6.2.2.9. Vježba na leđima .....	24
Slika 6.2.2.10. Vježba na truhu .....	24
Slika 6.2.2.11. Vježba u sjedećem položaju .....	25

## Popis tablica

Tablica 6.1.1. Gilbert i Tassin modificirana MRC skala.....	<b>Error! Bookmark not defined.</b>
Tablica 6.1.2. Skala aktivnog pokreta .....	17
Tablica 6.1.4. Narakas senzorni sustav.....	18



# Sveučilište Sjever

## IZJAVA O AUTORSTVU I SUGLASNOST ZA JAVNU OBJAVU

Završni/diplomski rad isključivo je autorsko djelo studenta koji je isti izradio te student odgovara za istinitost, izvornost i ispravnost teksta rada. U radu se ne smiju koristiti dijelovi tuđih radova (knjiga, članaka, doktorskih disertacija, magistarskih radova, izvora s interneta, i drugih izvora) bez navođenja izvora i autora navedenih radova. Svi dijelovi tuđih radova moraju biti pravilno navedeni i citirani. Dijelovi tuđih radova koji nisu pravilno citirani, smatraju se plagijatom, odnosno nezakonitim prisvajanjem tuđeg znanstvenog ili stručnoga rada. Sukladno navedenom studenti su dužni potpisati izjavu o autorstvu rada.

Ja, LEONARDO KOLAR (ime i prezime) pod punom moralnom, materijalnom i kaznenom odgovornošću, izjavljujem da sam isključivi autor/ica završnog/diplomskog (obrisati nepotrebno) rada pod naslovom FIZIOTERAPUSKI PRISTUP KOD OŠTEĆENJA PLEXUSA BRACHIALIS U NOVOROĐENČADI (upisati naslov) te da u navedenom radu nisu na nedozvoljeni način (bez pravilnog citiranja) korišteni dijelovi tuđih radova.

Student/ica:  
(upisati ime i prezime)

LEONARDO KOLAR Kolav  
(vlastoručni potpis)

Sukladno Zakonu o znanstvenoj djelatnosti i visokom obrazovanju završne/diplomske radove sveučilišta su dužna trajno objaviti na javnoj internetskoj bazi sveučilišne knjižnice u sastavu sveučilišta te kopirati u javnu internetsku bazu završnih/diplomskih radova Nacionalne i sveučilišne knjižnice. Završni radovi istovrsnih umjetničkih studija koji se realiziraju kroz umjetnička ostvarenja objavljuju se na odgovarajući način.

Ja, LEONARDO KOLAR (ime i prezime) neopozivo izjavljujem da sam suglasan/na s javnom objavom završnog/diplomskog (obrisati nepotrebno) rada pod naslovom FIZIOTERAPUSKI PRISTUP KOD OŠTEĆENJA PLEXUSA BRACHIALIS U NOVOROĐENČADI (upisati naslov) čiji sam autor/ica.

Student/ica:  
(upisati ime i prezime)

LEONARDO KOLAR Kolav  
(vlastoručni potpis)