

Teniski lakat i fizioterapija

Videc, Doris

Undergraduate thesis / Završni rad

2021

Degree Grantor / Ustanova koja je dodijelila akademski / stručni stupanj: **University North / Sveučilište Sjever**

Permanent link / Trajna poveznica: <https://um.nsk.hr/um:nbn:hr:122:316138>

Rights / Prava: [In copyright](#)/[Zaštićeno autorskim pravom.](#)

Download date / Datum preuzimanja: **2024-07-13**



Repository / Repozitorij:

[University North Digital Repository](#)





**Sveučilište
Sjever**

Završni rad br. 055/FIZ/2021

Teniski lakat i fizioterapija

Doris Videc, 3201/336



Sveučilište Sjever

Odjel za fizioterapiju

Završni rad br. 055/FIZ/2021

Teniski lakat i fizioterapija

Student

Doris Videc

Mentor

Jasmika Potočnjak, mag. physioth.

Varaždin, kolovoz 2021. godine

Prijava završnog rada

Definiranje teme završnog rada i povjerenstva

ODJEL	Odjel za fizioterapiju		
STUDIJ	preddiplomski stručni studij Fizioterapija		
PRISTUPNIK	Doris Videc	JMBAG	0336029784
DATUM	1.9.2021.	KOLEGIJA	Fizioterapija u ortopediji
NASLOV RADA	Teniski lakat i fizioterapija		
NASLOV RADA NA ENGL. JEZIKU	Tennis elbow and physiotherapy		
MENTOR	Jasminka Potočnjak, mag.physioth.	ZVANJE	predavač
ČLANOVI POVJERENSTVA	1. Nikolina Zaplatić Degač, mag.physioth. pred., predsjednik		
	2. Jasminka Potočnjak, mag.physioth., pred. mentor		
	3. Valentina Novak, mag.med.techn., pred., član		
	4. Željka Kopjar, mag.physioth.pred. - zamjenski član		
	5. _____		

Zadatak završnog rada

BRČI	055/FIZ/2021
OPIS	<p>U ovom radu opisana je anatomija i biomehanika lakatnog zgloba te nastanak i dijagnoza teniskog lakta. Također, navedeni su konzervativni i operativni načini liječenja. Kako bi se osiguralo provođenje ispravnog liječenja, potrebno je provesti fizioterapijsku procjenu koja se sastoji od subjektivnog i objektivnog pregleda. Kod subjektivnog pregleda pacijent svojim riječima objašnjava simptome dok se kod objektivnog pregleda provodi opservacija, palpacija, goniometrija i antropometrijska mjerenja. Kako bi se što bolje lokalizirala bol, ali i procijenio njen intenzitet služimo se specifičnim testovima kao što su Cozenov test, Millov test, Maudsleyov test, test s klupicom te stres test. Za procjenu simptoma, doživljaja boli, stupnja nesposobnosti i funkcionalnosti koriste se upitnici (UEFI, DASH, PRTEE i PSFS) i skale boli (vizualno-analogni, verbalna i vizualna skala). Kod liječenja teniskog lakta primjenjuju se različite vrste terapija, a njihov glavni cilj je smanjenje boli i poboljšanje funkcije. Općenito, fizioterapija teniskog lakta uključuje krioterapiju, kineziterapiju, elektroterapiju, magnetoterapiju, terapiju laserom, manualnu terapiju i edukaciju pacijenata.</p>

ZADATAK URUČEN 08.09.2021



Jasminka Potočnjak

ZAHVALA

Zahvaljujem se mentorici Jasminki Potočnjak na savjetima i pomoći u izradi ovog rada. Također, zahvaljujem se svim ostalim profesorima i mentorima na prenesenom znanju tijekom studija.

Zahvaljujem se svojim roditeljima, posebno mami koja mi je omogućila ovo školovanje i pomagala mi u savladavanju svih prepreka. Bez njene potpore ni jedan moj uspjeh ne bi bio moguć.

Zahvaljujem se braći i sestri koji su bili uz mene u svim trenucima i uvijek našli način da me razvesele. Njihova podrška i neizmjerena ljubav davala mi je snage da nikad ne odustanem.

SAŽETAK

Teniski lakat najčešći je sindrom prenaprezanja i može biti odgovoran za znatnu bol i gubitak funkcije zahvaćenog ekstremiteta. Nastaje prekomjernom upotrebom ekstenzornih mišića šake koji polaze s lateralnog epikondila humerusa. Unatoč svojem imenu, samo 5-10% ljudi koji pate od teniskog lakta povezuju ozljedu s tenisom. Ova ozljeda je češće povezana sa profesionalnim zanimanjima, a pokreti poput ekstenzije šake i pronacije podlaktice smatraju se važnim uzročnim čimbenicima. Teniski lakat javlja se podjednako kod oba spola i to najčešće između 30. i 50. godine života. Glavni simptom teniskog lakta je bol koja se može provocirati pritiskom na hvatište ekstenzorne muskulature na lateralnom epikondilu. Bol se širi niz podlakticu, a ponekad i do trećeg i četvrtog prsta. Teniski lakat se obično dijagnosticira na temelju kliničkog pregleda, a dijagnostičke metode se koriste kako bi se isključila druga bolna stanja sa sličnim simptomima. Konzervativno liječenje teniskog lakta uključuje primjenu lijekova, injekcije kortikosteroidima i fizioterapiju. Operacija se često preporučuje kada konzervativno liječenje ne ublaži simptome teniskog lakta nakon 6 do 12 mjeseci. Postoje brojni kirurški pristupi, uključujući otvorene i artroskopske tehnike. Kako bi se osiguralo provođenje ispravnog liječenja, potrebno je provesti detaljnu procjenu koja se sastoji od subjektivnog i objektivnog pregleda. Subjektivni pregled omogućuje pacijentu da svojim riječima objasni simptome i time pomaže u usmjeravanju objektivnog pregleda koji se sastoji od opservacije, palpacije, goniometrije i antropometrijskih mjerenja. Postoje različite vrste terapija za liječenje teniskog lakta, a njihov cilj je smanjenje boli i poboljšanje funkcije. Općenito, fizioterapija uključuje krioterapiju, elektroterapiju, magnetoterapiju, terapiju laserom, manualnu terapiju i edukaciju pacijenata.

KLJUČNE RIJEČI: teniski lakat, fizioterapija, procjena

SUMMARY

Tennis elbow is the most common overuse syndrome in the elbow and can be responsible for substantial pain and loss of function of the affected limb. It is usually caused by overusing the wrist extensor muscles that originate from the lateral epicondyle of the humerus. Despite the name, only 5-10% of people suffering from tennis elbow relate the injury to tennis. This injury is often work-related, movements like wrist extension and forearm pronation are considered as important causal factors. Tennis elbow is equally common in both sexes and it is most prevalent between ages of 30-50 years. The most prominent symptom of tennis elbow is pain which can be produced by palpation on the extensor muscles origin on the lateral epicondyle. The pain frequently radiates down the forearm and sometimes to the third and fourth finger. Tennis elbow is typically diagnosed by a physical exam, but diagnostic imaging may be ordered to rule out other possible causes of the patient's symptoms. Conservative treatments for tennis elbow include medication, steroid injections and physiotherapy. Surgery is often recommended when conservative treatments fail to relieve tennis elbow symptoms after 6 to 12 months. There are numerous surgical approaches, including open and arthroscopic techniques. To ensure that the correct treatment is implemented, a thorough assessment should include both subjective and objective examination to get a complete understanding of the patient's problems. The subjective examination allows the patient to express their symptoms from their viewpoint and helps to guide the objective examination which consists of inspection, palpation, goniometry and anthropometric measurements. There are different types of therapies to treat tennis elbow, but all have the same aim, to reduce pain and improve function. General physiotherapy management includes cryotherapy, electrotherapy, magnetotherapy, laser therapy, manual therapy and patient education.

KEY WORDS: tennis elbow, physiotherapy, assessment

POPIS KORIŠTENIH KRATICA

cm- centimeter

cm²- centimeter kvadratni

DASH- disabilities of the arm, shoulder and hand

Hz- herc

kg - kilogram

lig.-ligamentum

ligg.-ligamenta

m.- musculus mm.- musculii

MHz- megaherc ms- milisekunda

mT- militesla

mW- milivat

PRTEE- patient rated tennis elbow evaluation

PSFS- patient specific functional scale

s- svjetlosna energija

SOAP- Subjective Objective Assessment Plan

TENS- transkutana električna nervna stimulacija

UEFI – upper extremity functional index

V/m- volt po metru

VAS- vizualno analogna skala

SADRŽAJ

1. UVOD	1
2. ANATOMIJA LAKTA.....	2
2.1. Kostí	2
2.2. Zglobovi i ligamenti	3
2.3. Mišići.....	3
3. BIOMEHANIKA LAKTA	4
4. ETIOPATOGENEZA	6
5. KLINIČKA SLIKA I DIJAGNOSTIČKE METODE	6
6. LIJEČENJE.....	7
6.1. Konzervativno liječenje.....	8
6.2. Operativno liječenje	8
7. FIZIOTERAPIJSKA PROCJENA.....	9
7.1. Subjektivni pregled	9
7.2. Objektivni pregled.....	10
7.3. Antropometrijske mjere i manualna dinamometrija.....	10
7.4. Goniometrija.....	11
7.5. Specifični testovi	12
7.5.1 Cozenov test	12
7.5.2 Millsov test.....	13
7.5.3 Maudsleyov test.....	13
7.5.4. Test s klupicom	14
7.5.5. Stres-test	14
7.6. Upitnici i skale boli	14
7.6.1. Upper Extremity Functional Indeks	14
7.6.2. Disabilities of the Arm, Shoulder and Hand.....	14
7.6.3. Patient-Rated Tennis Elbow Evaluation.....	15
7.6.4. Patient Specific Functional Scale	15
7.6.5. VAS, vizualna i numerička skala boli	15
8. FIZIOTERAPIJA	16
8.1. Krioterapija.....	16
8.2. Kineziterapija	16
8.2.1. Vježbe istezanja.....	17
8.2.2. Izometričke vježbe	17
8.2.3. Izotoničke vježbe.....	18
8.3. Elektroterapija	19
8.3.1. Dijadinamske struje.....	20
8.3.2. Interferentne struje	20
8.3.3. TENS.....	21
8.4. Ultrazvuk.....	22
8.5. Udarni val.....	23
8.6. Laseroterapija	23
8.7. Magnetoterapija.....	24
8.8. Manualna terapija.....	24
8.8.1. Mekotivne tehnike	25

8.8.2 Mobilizacija.....	25
8.8.3. Manipulacija.....	26
8.9. Ortoze.....	27
8.10. Kinesio taping.....	28
8.11. Edukacija pacijenta.....	28
10. ZAKLJUČAK.....	30
11. LITERATURA.....	31
12. POPIS SLIKA.....	33
13. PRILOZI.....	34

1. UVOD

Tjelesna aktivnost sastavni je dio života te utječe na fizičko i psihičko zdravlje. Također, smanjuje rizike za razvoj brojnih bolesti i stanja, pa se zbog toga sve više ljudi počinje baviti sportom. No, razvojem sporta i rekreacije došlo je do povećanja intenziteta, broja ponavljanja i trajanja treninga, dok faze odmora traju kraće. Na taj način sportaši i rekreativci premašuju svoje mogućnosti te dolazi do brojnih ozljeda i oštećenja [1].

Ozljedu karakterizira akutnost nastanka, odnosno nastaje iznenada i manifestira se u obliku oštre boli, dok je oštećenje kroničnog nastanka i nastaje kao posljedica ponavljajućih trauma koje dovode do sindroma prenaprezanja. Patološke promjene zbog sindroma prenaprezanja događaju se na mišićno-tetivnom prijelazu (miotendinitis), tetivi (tendinitis), tetivnom omotaču (paratenonitis) ili hvatištu tetive za kost (entezitis) koji spadaju u područje mišićno-koštane funkcionalne jedinice. To je područje La Cava zajednički nazvao mioentezijski aparat [2].

Vrlo je važno istaknuti da se sindromi prenaprezanja osim u sportu javljaju i kod raznih profesija. Do oštećenja lakta najčešće dolazi kod sportova i profesija u kojima se dominantno koriste ruke. Jedan od najpoznatijih i najčešćih sindroma prenaprezanja u laktu je epikondilitis. Medijalni epikondilitis ili golferski lakat nastaje na polazištu zajedničke tetive fleksora šake i prstiju, dok lateralni epikondilitis ili teniski lakat nastaje na polazištu zajedničke tetive ekstenzora šake i prstiju [3].

Teniski lakat spada u skupinu entezitisa te može biti odgovoran za jaku bol i gubitak funkcije zahvaćenog ekstremiteta. Javlja se podjednako kod oba spola i to najčešće između 30. i 50. godine života. Također, češće je zahvaćena dominantna ruka, a oboljenje obje ruku je vrlo rijetko. Iako je ime teniskog lakta povezano sa sportom, samo 5-10% tenisača razvije ovo stanje. U kliničkoj praksi se češće susreće kao bolest zidara, kuhara, kirurga i svih ostalih profesija u kojima se pojavljuju kontrakcije mišića ekstenzora i supinatora [4,5]

2. ANATOMIJA LAKTA

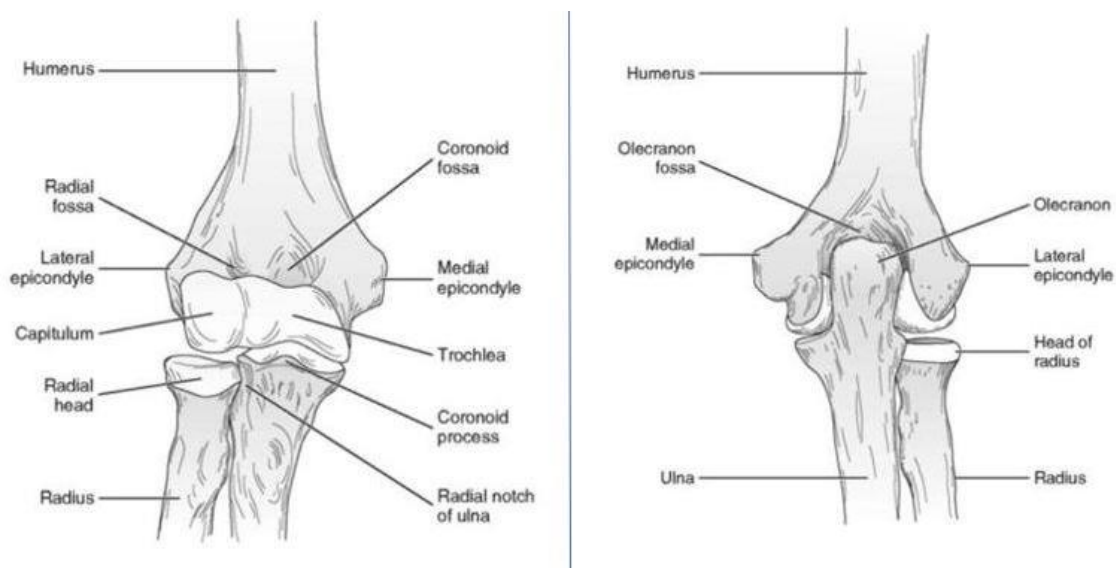
2.1. Kostí

Lakatni zglob složeni je spoj nadlaktične, palčane i lakatne kosti koje su prikazane na slici 2.1.1. [6].

Nadlaktična kost (*humerus*) seže od ramena do lakta i ima dva zadebljana kraja. Na gornjem kraju nalazi se glava nadlaktične kosti (*caput humeri*) koja se uzglobljuje s lopaticom. Na donjem kraju nalazi se zglobno tijelo (*condylus humeri*) i dvije izbočine (*epicondylus lateralis et medialis*). Zglobno tijelo ima dva dijela pa se na lateralnoj strani nalazi glavica nadlaktične kosti (*capitulum humeri*), a na medijalnoj strani zglobni valjak (*trochlea humeri*). Glavica nadlaktične kosti se u lakatnom zglobu uzglobljuje s palčanom, a zglobni valjak s lakatnom kosti [6,7].

Palčana kost (*radius*) smještena je na lateralnoj strani, odnosno na strani palca. Na gornjem kraju kosti nalazi se glava palčane kosti (*caput radii*) koja ima konkavnu zglobnu plohu za glavicu nadlaktične kosti. Također, glavu palčane kosti okružuje glatka zglobna ploha (*circumferentia articularis*) koja dolazi u dodir s radijalnim urezom lakatne kosti [6,7].

Lakatna kost (*ulna*) smještena je na medijalnoj strani, odnosno na strani malog prsta. Na gornjem kraju kosti nalazi se stražnji izdanak (*olecranon*) i prednji izdanak (*processus coronoideus*) koji omeđuju udubinu (*incisura trochlearis*). Udubina oblikuje plohu šupljeg valjka koji točno pristaje uz valjak nadlaktične kosti. Na prednjem izdanku s lateralne strane je urez (*incisura radialis*) u kojem se ova kost uzglobljuje s palčanom kosti [6,7].



Slika 2.1. 1. Kostí lakta (prikaz s anteriorne i posteriorne strane)

[Izvor: <https://musculoskeletalkey.com/measurement-of-range-of-motion-of-the-elbow-and-forearm/>]

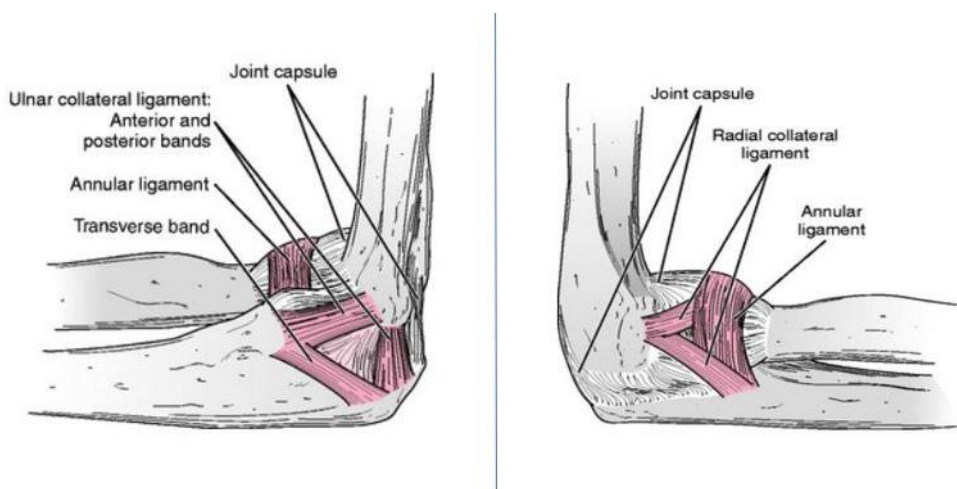
2.2. Zglobovi i ligamenti

Između nadlaktične i lakatne kosti nalazi se humeroulnarni zglob. Humeroradijalni zglob nalazi se između nadlaktične i palčane kosti, a proksimalni radioulnarni zglob se nalazi između proksimalnih krajeva palčane i lakatne kosti. Zglobna čahura jednaka je za sva tri zglobova, a pojačavaju je dva kolateralna ligamenta (*ligg. colaterale ulnare et. radiale*) te jedan prstenasti ligament (*lig. anulare*) koji se nalazi unutar zgloba (slika 2.2.1.) [6,7].

Lig.collaterale ulnare je medijalna sveza koja je razapeta između donjeg ruba medijalnog epikondila nadlaktične kosti i ruba udubine na lakatnoj kosti. Ovaj ligament priječi pomicanje lakatne kosti prema radijalnoj strani podlaktice [7].

Lig.collaterale radiale je lateralna sveza koja je razapeta između lateralnog epikondila nadlaktične kosti, lateralne strane olekranona lakatne kosti i prstenastog ligamenta. Ovaj ligament priječi pokrete lakatne kosti prema ulnarnoj strani podlaktice te učvršćuje lateralnu stranu lakatnog zgloba [7].

Lig. anulare radi je sveza koja obuhvaća glavu palčane kosti te upotpunjuje konkavno zglobno tijelo proksimalnog radioulnarnog zgloba [7].



Slika 2.2. 1. Ligamenti lakta (prikaz s medijalne i lateralne strane)

[Izvor: <https://musculoskeletalkey.com/measurement-of-range-of-motion-of-the-elbow-and-forearm/>]

2.3. Mišići

Za fleksiju lakta zaslužni su *m. biceps brachii*, *m. brachialis*, *m. brachioradialis*, *m. extensor carpi radialis longus*, *m. pronator teres*, *m. flexor carpi radialis*, *m. extensor carpi radialis brevis* i *m. palmaris longus*. *M. triceps brachii* i *m. anconeus* izvode ekstenziju lakta [7].

Pri supinaciji sudjeluju *m. supinator*, *m. biceps brachii*, *m. abductor pollicis longus*, *m. extensor pollicis longus* te *m. brachioradialis*. *M. pronator quadratus*, *m. pronator teres*, *m. flexor*

carpi radialis, *m. brachioradialis* i *m. palmaris longus* sudjeluju pri pronaciji. Mišići koji su izdvojeni u nastavku izvode pokrete koji se smatraju važnim uzročnim čimbenicima teniskog lakta [7].

Extensor carpi radialis brevis, *extensor carpi ulnaris*, *extensor digiti minimi* i *extensor digitorum* čine zajedničku tetivu ekstenzora. Manji dio mišićnih vlakana *extensor carpi radialis longus* spaja se na tu tetivu, dok se proksimalno od nje nalazi polazište *m. anconeusa* [8].

M. extensor carpi radialis longus i *m. extensor carpi radialis brevis* polaze sa lateralnog epikondila nadlaktične kosti. *M. extensor carpi radialis longus* hvatište ima na dorzalnoj strani osnovice druge metakarpalne kosti, a *m. extensor carpi radialis brevis* na dorzalnoj strani osnovice treće metakarpalne kosti. Oba mišića izvode ekstenziju i radijalnu devijaciju šake, a u lakatnom zglobu pomažu fleksiju. Također, *m. extensor carpi radialis longus* djeluje kao pomoćni pronator ako je podlaktica flektirana, a ako je ekstenzirana djeluje kao pomoćni supinator [7].

M. extensor digitorum i *m. extensor digiti minimi* polaze sa stražnje strane lateralnog epikondila nadlaktične kosti. Hvatište *m. extensor digitorum* nalazi se na dorzalnoj strani srednjih i distalnih članaka drugog do petog prsta, a mišić je zaslužan za ekstenziju prstiju te fleksiju i ulnarnu devijaciju šake. *M. extensor digiti minimi* hvata se na dorzalnu stranu petog prsta gdje se pridružuje tetivi *m. extensor digitorum*. Izvodi ekstenziju petog prsta te ekstenziju i ulnarnu devijaciju šake [7].

M. extensor carpi ulnaris ima dvije glave na svojem proksimalnom kraju. *Caput humerale* polazi sa stražnje strane lateralnog epikondila nadlaktične kosti, a *caput ulnare* polazi s medijalnog ruba olekranona. Mišić se hvata na ulnarnoj strani dorzalne plohe osnovice pete metakarpalne kosti, a izvodi ekstenziju podlaktice te ekstenziju i ulnarnu devijaciju šake [7].

M. anconeus svoje polazište ima na lateralnom epikondilu, a hvatište ispod olekranona. Mišić pomaže tricepsu u ekstenziji podlaktice, a kontrahira se uvijek kada lakatni zglob treba učvrstiti tijekom fleksije [7].

3. BIOMEHANIKA LAKTA

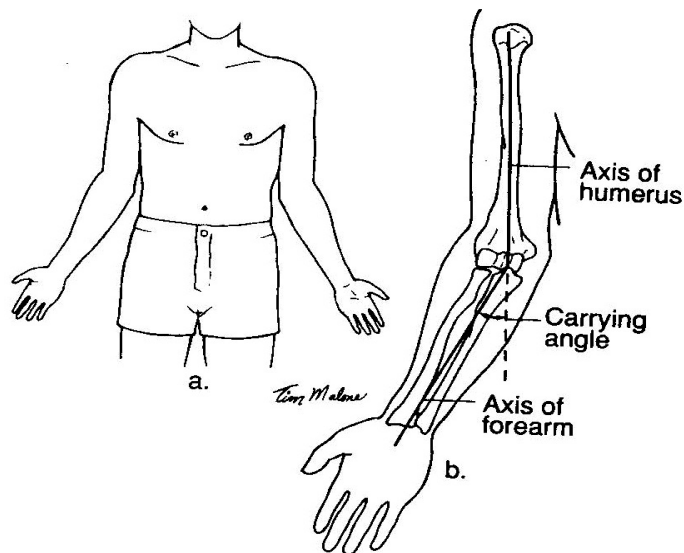
Lakat je složeni zglob koji tvori mehaničku vezu nadlaktice i podlaktice. Također, omogućava šaci, uz funkciju ramena i lopatice, postizanje svih položaja u prostoru. Prema obliku i funkciji ima karakteristike kutnog i obrtnog zgloba. Oko poprečne osi izvode se pokreti fleksije i ekstenzije u humeroulnarnom i humeroradijalnom zglobu, a pokreti pronacije i supinacije izvode se u proksimalnom radioulnarnom zglobu oko uzdužne osi [7,9].

Poprečna os prolazi kroz epikondile nadlaktične kosti. Aktivna fleksija u laktu iznosi 145° od nultog položaja, a pasivna oko 160°. Nadlaktica i podlaktica pri najvećoj fleksiji čine kut od 35°

do 40°. Daljnje smanjivanje kuta priječi istežanje mišića ekstenzora podlaktice, napinjanje zglobne čahure i kolateralnih ligamenata te međusobno pritiskivanje mišića podlaktice i nadlaktice. Pri najvećoj ekstenziji podlaktica i nadlaktica čine kut između 160° i 180°, a daljnju ekstenziju priječi udarac olekranona u stražnju stranu nadlaktične kosti, istežanje mišića fleksora podlaktice te napinjanje zglobne čahure i kolateralnih ligamenata. Kod žena i djece slabija labavost zglobne čahure i ligamenata te manji olekranon omogućuju hiperekstenziju od 5° do 10° [7,9,10].

Uzdužna os prolazi sredinom zglobne plohe glave palčane kosti (*fovea articularis capitis radii*) i seže do medijalnog izdanka lakatne kosti (*processus styloideus ulnae*). Rotacije podlaktice ispituju se kada je lakat flektiran do 90° i prislonjen uz trup. Iz srednjeg položaja, odnosno kada je dlan okrenut prema medijalno s palcem prema gore, supinacija iznosi 90°, a pronacija 85° [7].

Kad je ruka ispružena, uzdužna os podlaktice nije nastavak uzdužne osi nadlaktice nego tvore tupi kut otvoren prema lateralnoj strani. Taj položaj nadlaktice prema podlaktici biomehanički je vrlo važan jer olakšava nošenje tereta u ruci ispruženoj uz tijelo te se zbog toga naziva noseći kut ruke ili fiziološki valgus lakta, a prikazan je na slici 3.1.. Zahvaljujući ovom kutu koji iznosi oko 165°, šaka se pri ekstenziranoj i proniranoj podlaktici i pri visećem položaju gornjeg ekstremiteta nalazi oko 15 cm lateralno od tijela. Kut se smanjuje ako je podlaktica flektira ili pronirana kako bi se omogućila učinkovitija uporaba obiju šaka, primjerice pri umivanju [7,9].



Slika 3. 1. Noseći kut lakta

[Izvor: <https://yogaengineer.com/resources/glossary>]

Tetiva mišića *extensor carpi radialis brevis* zahvaćena je u većini slučajeva teniskog lakta, a mišić je maksimalno istegnut kada je lakat u ekstenziji, podlaktica u pronaciji, a šaka u fleksiji uz ularnu devijaciju. Prilikom mišićne kontrakcije tetive podnose najjača naprezanja zato što se

mišićna sila prenosi prema njihovim krajevima gdje je površina presjeka manja od presjeka samog mišića. Maksimalna sila prilikom longitudinalnog istezanja pojavljuje se na krajevima, a to je u ovom slučaju tetiva. Njihova elastičnost manja je od mišićne, a fragilnost veća što povećava mogućnost ozljede [2,8].

Mišići, čija je tetiva zahvaćena kod teniskog lakta ekstendiraju prste i šaku, a na njih djeluju velike sile prilikom hvata, kada je potrebno stabilizirati ručni zglob. Upravo to se događa prilikom backhand udarca gdje su ekstenzorni mišići šake i prstiju kontrahirani kako bi stabilizirali ručni zglob i držali reket. Nepravilnim izvođenjem udarca dolazi do koncentrične kontrakcije koja skraćuje ove mišiće kako bi se održala napetost potrebna za stabilizaciju ručnog zgloba. Time se stvara određena sila koja se prenosi duž mišića sve do njihovog polazišta na lateralnom epikondilu. Takve ponavljajuće kontrakcije rezultiraju kroničnim naprežanjem tetiva [5].

4. ETIOPATOGENEZA

Etiopatogeneza teniskog lakta nije sasvim razjašnjena, smatra se kako uslijed prenaprežanja ekstenzora šake i prstiju dolazi do upale i degenerativnih promjena koje uzrokuju mikrotraume u tetivi [11].

Uslijed prenaprežanja smanjuje se vaskularizacija u zahvaćenom tetivnom hvatištu, a živčani završeci se prenadraže što dovodi do aseptične upale. Daljnjim ponavljanjem provocirajućih pokreta povećava se broj fibroblasta i vaskularnog tkiva unutar tetivnih niti, odnosno dolazi do angiofibroblastične hiperplazije zahvaćenog tetivnog hvatišta. Angiofibroblastična hiperplazija ne dozvoljava zacjeljenje zbog čega je i dalje prisutna aseptična upala s oštećenjem tetivnog hvatišta [5].

Zahvaćeno tetivno hvatište sivkaste je boje i izgleda poput nezrelog ožiljnog tkiva, odnosno ono je sjajno, edematozno i lako drobivo [5].

Teniski lakat spada u skupinu endogenih sindroma što znači da je oštećenje zahvaćenog tetivnog hvatišta primarno uzrokovano ponavljajućim kontrakcijama. U rizične faktore prvenstveno spadaju ponavljajući pokreti koji traju više od 2 sata dnevno te rukovanje teškim teretom i alatom. Također, neki rizični faktori i dalje su nepoznati jer se teniski lakat može pojaviti i bez ikakve aktivnosti [5,12].

5. KLINIČKA SLIKA I DIJAGNOSTIČKE METODE

Glavni simptom teniskog lakta je bol u području lateralnog epikondila nadlaktične kosti koja najčešće nastaje postepeno i u početku je blažeg intenziteta. Ukoliko se nastavi s ponavljanjem provocirajućih pokreta pojačava se do vrlo intenzivne boli koja pacijentu onemogućuje obavljanje

radnih aktivnosti. Točka najjače boli kod teniskog lakta je hvatište ekstenzorne muskulature na lateralnom epikondilu, a može se širiti radijalnom stranom podlaktice do šake te do trećeg i četvrtog prsta. Bol je u nekim slučajevima toliko intenzivna da pacijent ne može podići lakši teret niti okrenuti ključ u bravi [5].

S obzirom na intenzitet boli postoje četiri stadija razvoja teniskog lakta. Prvi stadij karakterizira blaga bol koja se javlja nekoliko sati nakon aktivnosti. Kod drugog stadija bol se javlja na kraju ili neposredno nakon aktivnosti. Bol koja se javlja tijekom aktivnosti, s povećanjem intenziteta nakon aktivnosti karakteristična je za treći, a konstantna bol koja onemogućava aktivnost za četvrti stadij [5].

Dijagnoza teniskog lakta može se postaviti na temelju anamneze i kliničkog pregleda. Pri kliničkom pregledu mogu se ustanoviti bolna mjesta i funkcionalne promjene lakatnog zgloba, a ponekad se može konstatirati prisutnost izljeva kao i lokalni znaci upale. U dijagnostici mogu se koristiti i termografija, ultrazvuk, rendgen te laboratorijske pretrage kako bi se isključila druga bolna stanja [4].

Termografija je metoda oslikavanja temperaturnih razlika tijela te se primjenjuje u dijagnostici upalnih bolesti. Prikladna je i za praćenje tijeka bolesti jer prikazuje aktiviranje ili smirivanje procesa. Ova metoda nam je od velike pomoći u dijagnostici teniskog lakta jer prikazuje lokalizirano područje povećane topline blizu lateralnog epikondila s centrom koji je 1-3°C iznad normalne temperature [4,13].

Radiografija je snimanje unutarnjih struktura tijela koja uključuje izlaganje dijela tijela malim dozama ionizirajućeg zračenja. Kod teniskog lakta rutinske anteroposteriorne i laterolateralne rendgenske snimke lakta obično su normalne, ali ukoliko se radi o ponovljenoj traumi u predjelu lakatnog zgloba, moguće je ponekad vidjeti prisutnost kalcifikata [4,14].

Ultrasonografija ili ultrazvučna dijagnostika metoda je oslikavanja mekih tkiva na površini ili u dubini tijela, a temelji se na principu refleksije zvučnih valova. Ovom metodom se kod teniskog lakta isto tako mogu otkriti kalcifikacije u mišićno-tetivnim strukturama [4,15].

Laboratorijske pretrage koriste se kako bi se isključila druga stanja kao što su infekcijski artritis, reumatska i metabolička stanja. U tu svrhu određuju se upalni markeri, reumatski faktor i nivo urične kiseline u serumu [4].

6. LIJEČENJE

Za liječenje teniskog lakta vrlo je važno pravilno dijagnosticirati oboljenje te da se s liječenjem započne što ranije, odnosno pri pojavi prvih simptoma. No, puno pacijenata obično ne poklanjaju

dovoljno pažnje te nastavljaju s aktivnostima istog intenziteta što može dovesti do pogoršanja stanja. Liječenje teniskog lakta može se podijeliti na konzervativno i operativno [4,5].

6.1. Konzervativno liječenje

Konzervativno liječenje zasniva se na ublažavanju boli i kontroli upale mioentezijskog aparata, pospješivanju njegova cijeljenja te kontroli daljnje aktivnosti. U konzervativnom liječenju teniskog lakta koristi se prvenstveno fizioterapija i medikamentna terapija, a vrlo je važno i educirati pacijenta o potrebi promjene uobičajenog korištenja ruke tijekom svakodnevnih aktivnosti [4,5].

Fizioterapijom se nastoji što prije vratiti prethodna aktivnost osobe. Terapijske vježbe temelj su fizioterapije kod teniskog lakta, pogotovo istezanje mišića gdje dolazi do njihovog opuštanja, a na taj se način smanjuje bol [4].

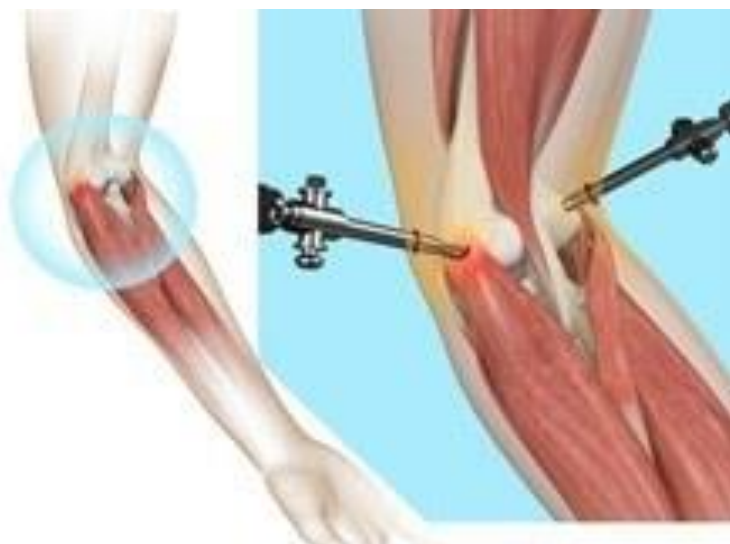Kod medikamentne terapije koriste se nesteroidni protuupalni lijekovi te injekcije kortikosteroida kako bi se smanjila upala i bol. Injekcije se mogu davati najviše do 3 puta zato što je odgovor na ponavljanje injekcije sve slabiji, a i povećava se rizik komplikacija kao što je slabljenje okolnog tkiva. Također, vrlo je važno da se injekcije ne daju direktno u mioentezijski aparat jer dolazi do povećanja tlaka u braditrofnom tkivu samog mioentezijskog aparata, a može doći i do neželjenih nuspojava kao što je ruptura tetive [5].

6.2. Operativno liječenje

Operativno liječenje potrebno je ukoliko su simptomi prisutni više od 6 mjeseci s nemogućnošću povratka normalnim radnim i slobodnim aktivnostima te kod čestih recidiva s nepotpunim remisijama. Kod teniskog lakta primjenjuje se otvorena ili artroskopska operacija kod kojih se uklanja i sanira oštećeni dio tetive [5].

Kod otvorene operacije napravi se longitudinalni rez preko lateralnog epikondila, a zatim se uklanja oštećeni dio tetive. Malom bušilicom izbuši se 4 ili 5 rupa na kosti kako bi se poboljšao protok krvi i omogućilo brže cijeljenje te se na to mjesto čvrsto prišije tetiva [5,16].

Artroskopska operacija prikazana je na slici 6.2.1., a započinje jednim rezom na medijalnoj te jednim na lateralnoj strani lakta. Kroz te rezove ulaze mala kamera, zvana artroskop i kirurški instrument pomoću kojeg se uklanja oštećeni dio tetive [16].



Slika 6.2. 1. Artroskopska operacija teniskog lakta

[Izvor: <https://www.sebastianpeersmd.com/tennis-elbow-surgery-orthopedic-surgeon-carmel-indianapolis-in.html>]

7. FIZIOTERAPIJSKA PROCJENA

Prije početka fizioterapije važno je provesti fizioterapijsku procjenu kako bi se definirali uzroci i posljedice funkcionalnog deficita. Procjena se provodi po SOAP modelu koji se sastoji od subjektivnog i objektivnog pregleda, analize njihovog nalaza te se utvrđuju glavni problemi i ciljevi na čemu se temelji fizioterapijski plan i program [17].

7.1. Subjektivni pregled

Subjektivni pregled daje pacijentu priliku da iznese svoj pogled na vlastite probleme i funkcionalna ograničenja te da opiše kako oni utječu na njegov osobni stil života. Ovaj pregled naziva se i postupak uzimanja anamneze ili intervju s bolesnikom, a podaci koji nam pacijent daje mogu se podijeliti u tri skupine [17].

Prva skupina podataka odnosi se na opće podatke o pacijentu kao što su ime i prezime, dob, spol i zanimanje. Dob i zanimanje imaju važnu ulogu u identifikaciji problema, jer se teniski lakat pojavljuje u srednjoj životnoj dobi između 30. i 50. godine života kod zanimanja gdje se pojavljuju kontrakcije mišića ekstenzora i supinatora [4,17].

Druga skupina podataka odnosi se na sve bolesnikove trenutačne simptome, a kod teniskog lakta pacijent obično navodi bol u području lateralnog epikondila te se može žaliti na određene senzitivne smetnje kao što su mravinjanje ispod kože i bolovi u koži. Također, vrlo je važno utvrditi koji faktori utječu na ponašanje boli, pogoršanje ili smanjenje intenziteta simptoma.

Pacijent opisuje bol koja se pojačava na izravni pritisak, prilikom snažnog stiska šake i kod izvođenja forsirane pronacije i supinacije podlaktice [4,17].

Treća skupina podataka iz subjektivnog pregleda odnosi se na način i vrijeme nastupa simptoma te se na taj način dobivaju informaciju o tome koliko simptomi traju i što ih je izazvalo. Također, vrlo je važno dobiti informacije o prijašnjim epizodama bolesti te prijašnjim liječenjima [4,17].

7.2. Objektivni pregled

Objektivni pregled je proces kojim se podaci prikupljaju kroz opservaciju, palpaciju te primjenu objektivnih mjernih postupaka i testova. Fizioterapeut može koristiti jedan ili više postupaka mjerenja i testova u svrhu prepoznavanja oštećenja, funkcionalnog ograničenja ili onesposobljenja, te kako bi postavio funkcionalnu fizioterapijsku dijagnozu kao i prognozu fizioterapijskog procesa. Kod pacijenata sa teniskim laktom izvode se antropometrijska mjerenja, procjena pokreta, procjena funkcije mišića i procjena boli [4,17].

Prilikom opservacije fizioterapeut promatra položaj ruke i opći izgled lakta kako bi utvrdio eventualnu prisutnost oteklina i ožiljaka koji mogu ograničavati pokret. Palpacijom se provjerava stanje kože i potkožnog tkiva, mišića i tetiva, tetivnih ovojnica te dostupnih dijelova kostiju i zglobova. Palpacija lakta se provodi u sjedećem ili ležećem položaju na leđima. Zglob se najbolje palpira kada bolesnik savije lakat pod kutom od 70°. Terapeut palpira lakat kako bi provjerio postoje li kakve abnormalnosti, a palpiranjem kože i potkožnog tkiva može se otkriti napetost tkiva prilikom otekline i upale [4,17].

7.3. Antropometrijske mjere i manualna dinamometrija

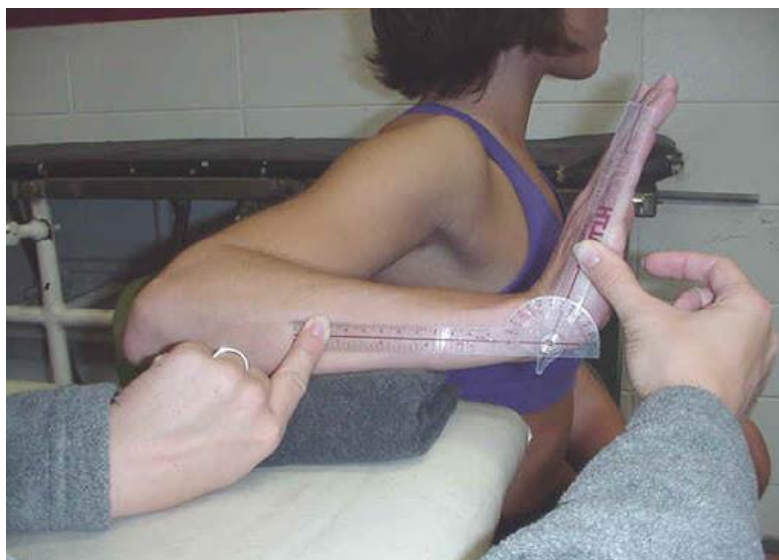Antropometrijska mjerenja u fizioterapijskoj procjeni potrebna su kako bi se procijenila koštana, zglobna, mišićna ili neurološka funkcija. Kod teniskog lakta mogu se koristiti mjere cirkularnosti u slučaju prisutnosti edema. Mjeri se opseg lakatnog zgloba, a te mjere nam služe kao pokazatelj utjecaja intervencije na zglobnu funkciju kroz moguće smanjenje upalnih procesa i otekline zgloba [4,17].

Manualna dinamometrija je metoda kojom se procjenjuje mišićna jakost pomoću uređaja koji se naziva dinamometar. Ova metoda nudi objektivne pokazatelje jakosti pojedinih mišićnih skupina tijela, a kod pacijenata sa teniskim laktom mjeri se voljna izometrička jakost stiska šake [17,18].

7.4. Goniometrija

Goniometrija je postupak mjerenja aktivnog i pasivnog opsega pokreta u određenom zglobu. Mjeri se pomoću mjernog instrumenta koji se naziva goniometar, a izražava se u stupnjevima. Procjenu opsega pokreta potrebno je napraviti jer je kod teniskog lakta otežana aktivna ekstenzija šake. Također, može biti otežana i aktivna pronacija i supinacija podlaktice, a katkad je ograničena postupna ekstenzija lakta [4,17].

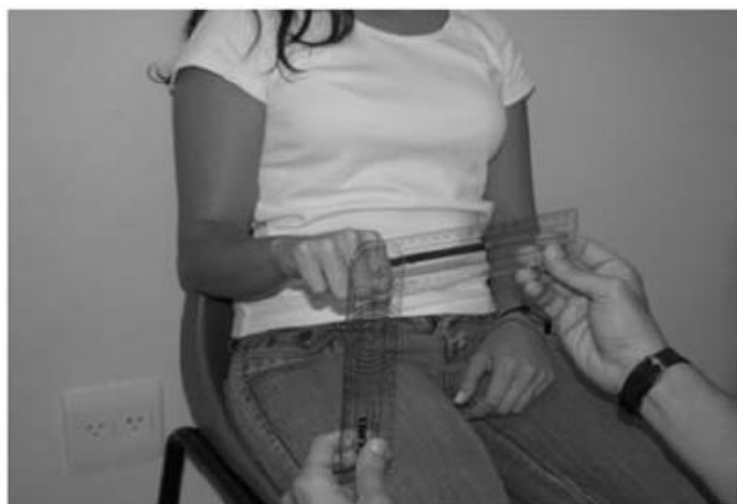Ekstenzija šake mjeri se u sjedećem položaju, ruka se nalazi na stolu te je abducirana do 90° , lakat je flektiran do 90° s podlakticom u pronaciji, a šaka se nalazi preko ruba stola, kao što je prikazano na slici 7.4.1.. Centar goniometra se stavlja na trokutastu kost s lateralne strane, nepomičan krak je paralelan s podlakticom, a pomičan krak prati petu metakarpalnu kost. Ekstenzija šake iznosi između 60° i 70° [19].



Slika 7.4. 1. Mjerenje ekstenzije šake

[Izvor: <http://at.uwa.edu/gon/wrist.htm>]

Kod mjerenja supinacije i pronacije podlaktice, koja je prikazana na slici 7.4.2., pacijent sjedi, ruka je abducirana s flektiranim laktom do 90° , dlan je okrenut prema medijalno, a palac prema gore. Kako bi se lakše izmjerio opseg pokreta pacijentu možemo dati da drži olovku. Centar goniometra stavlja se na metakarpofalangealni zglob trećeg prsta, nepomični krak je paralelan sa humerusom, a pomičan krak prati pomicanje olovke. Iz navedenog položaja supinacija je izvediva do 90° , a pronacija do 80° [20].



Slika 7.4. 2. Mjerenje pronacije podlaktice

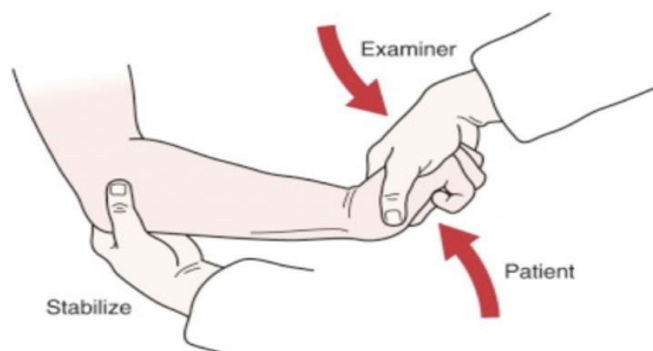
[Izvor: https://www.researchgate.net/figure/Hand-held-and-pencil-method-described-by-Clarkson-and-Gilewich-16-using-a-pencil-as-a_fig1_258139498]

7.5. Specifični testovi

Kako bi se što bolje lokalizirala bol, ali i procijenio njen intenzitet služimo se testovima koji provociraju ili pojačavaju bol nad lateralnim epikondilom. U ove testove spadaju Cozenov test, Millsov test, Maudsleyov test, test s klupicom te stres – test. [5]

7.5.1 Cozenov test

Prilikom izvođenja Cozenovog testa pacijent stoji ili sjedi, njegov lakat je ekstenziran, podlaktica maksimalno pronirana, a šaka je stisnuta i u radialnoj devijaciji. Terapeut jednom rukom palpira lateralni epikondil te stabilizirala lakat, a drugu postavlja na dorzalnu stranu šake kao što je prikazano na slici 7.5.1.1.. Pacijent tada treba izvesti ekstenziju šake protiv terapeutovog otpora. Test je pozitivan ukoliko se javi bol u području lateralnog epikondila [21].

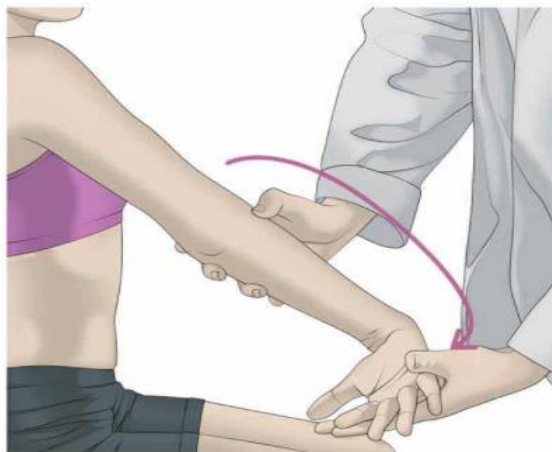


Slika 7.5.1. 1. Cozenov test

[Izvor: <https://quizlet.com/346662524/elbow-special-tests-flash-cards/>]

7.5.2 Millsov test

Kod Millsovog testa, koji je prikazan na slici 7.5.2.1. pacijent može sjediti ili stajati. Terapeut jednom rukom palpira lateralni epikondil, a drugom rukom pasivno ekstendira pacijentov lakat, pronira podlakticu i flektira šaku. Bol se može pojaviti odmah pri tom položaju, a ako se ne pojavi, terapeut od pacijenta traži da ekstendira šaku dok mu on daje otpor na dorzalnoj strani šake. Test je pozitivan ako se bol javi u području lateralnog epikondila [21] .

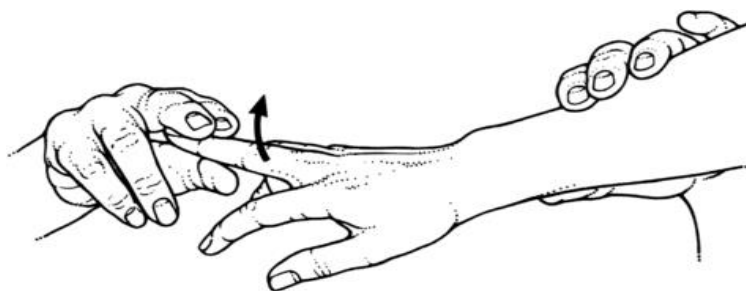


Slika 7.5.2. 1. Millsov test

[Izvor: <https://www.orthofixar.com/special-test/mills-test/>]

7.5.3. Maudsleyov test

Maudsleyov test prikazan je na slici 7.5.3.1., a izvodi se na način da pacijent sjedi ili stoji, njegov je lakat ekstendiran, a podlaktica pronirana. Terapeut jednom rukom palpira lateralni epikondil, a prst svoje druge ruke stavlja na treći prst na distalnom dijelu proksimalnog interfalangealnog zgloba. Od pacijenta se tada traži da ekstendira treći prst protiv otpora koji pruža fizioterapeut. Test je pozitivan ukoliko se javi bol u području lateralnog epikondila [21].



Slika 7.5.3. 1.Maudsleyov test

[Izvor: <https://musculoskeletalkey.com/elbow-wrist-and-hand-tendinopathies/>]

7.5.4. Test s klupicom

Kod testa s klupicom (Chair-test) koristi se mala klupica, težine oko 4 kg koja na plohi za sjedenje ima otvor kroz koji pacijent provuče prste i drži klupicu. Od pacijenta se traži da podigne klupicu s ekstenziranom laktom i proniranom podlakticom. Bol se može pojaviti odmah pri podizanju klupice, a ako se ne pojavi, pacijent još dodatno ekstenzira šaku. Tada se bol u području lateralnog epikondila pojača ili se tek pojavi pa se test smatra pozitivnim [5].

7.5.5. Stres-test

U stres-testu ili Gardenerovu testu pacijent sjedi ili stoji, a fizioterapeut nastoji flektirati njegovu ekstenziranu šaku protiv otpora. Lakat je u ovom testu u ekstenziji, a podlaktica u položaju pronacije. Test se smatra pozitivnim ukoliko se javi bol u području lateralnog epikondila [5].

7. 6. Upitnici i skale boli

Specifični upitnici i skale boli služe za procjenu simptoma, doživljaja boli, stupnja nesposobnosti te funkcionalnosti. Upitnici koji se koriste kod teniskog lakta su UEFI, DASH, PRTEE i PSFS, a od skala boli može se koristiti vizualno-analogna, verbalna te vizualna skala [17].

7.6.1. Upper Extremity Functional Indeks

UEFI indeks (Prilog 1) koristi za procjenu funkcionalnog oštećenja gornjih ekstremiteta. Upitnik se sastoji se od 20 pitanja koja se odnose na stupanj poteškoća s kojima se pacijent susreće prilikom obavljanja svakodnevnih aktivnosti, a koje su povezane s rukom. Pacijent na svakom pitanju zaokružuje broj koji najbolje opisuje njegovu razinu poteškoće, a bodovi se kreću od 0 do 4. Rezultat se računa na skali u rasponu od 0 (teška onesposobljenost) do 80 (nema nesposobnosti) [22].

7.6.2. Disabilities of the Arm, Shoulder and Hand

DASH upitnikom (Prilog 2) procjenjuje se onesposobljenost gornjih ekstremiteta te se sastoji od 30 pitanja koja se odnose na zdravstveno stanje pacijenta tijekom proteklog tjedna. Od 30 pitanja, 21 pitanje se odnosi na stupanj poteškoća prilikom obavljanja različitih aktivnosti koje su povezane s rukom, 5 pitanja se odnosi na bol, a 4 pitanja se odnosi na utjecaj problema ruke na

socijalne aktivnosti. Pacijent izabire jedan od ponuđenih odgovora koji je u skladu s njegovim stanjem tijekom proteklog tjedna. Sva pitanja se boduju ocjenom od 1 do 5, a ukupna ocjena može varirati od 0 (nema nesposobnosti) do 100 (teška onesposobljenost) [21].

7.6.3. Patient-Rated Tennis Elbow Evaluation

PRTEE (Prilog 3) je upitnik koji se sastoji od 15 pitanja i namijenjen je za pacijente s dijagnozom teniskog lakta. Od 15 pitanja, 5 pitanja se odnosi na težinu boli koja je povezana s aktivnošću, a 10 pitanja se odnosi na stupanj poteškoća prilikom izvedbe određenih aktivnosti. Pitanja se boduju od 0 do 10, a rezultat se računa u rasponu od 0 (nema nesposobnosti) do 100 (teška onesposobljenost) [23].

7.6.4. Patient Specific Functional Scale

PSFS (Prilog 4) osmišljen je kako bi se procijenila funkcionalna promjena. Od pacijenata se traži da nabroji 5 važnih aktivnosti koje ne može obaviti ili kod kojih ima poteškoća sa izvedbom. Pacijent zatim boduje trenutnu razinu poteškoće povezanu sa svakom aktivnošću na ljestvici od 11 bodova (0 – nemoguće izvesti, 10 – izvodi se odlično). Nakon provedbe fizioterapije, od pacijenata se ponovno traži da boduje svaku aktivnost kako bi se procijenila promjena u izvršavanju aktivnosti, a pacijent na taj način dobiva potvrdu o učinkovitosti terapije [24].

7.6.5. VAS, vizualna i numerička skala boli

VAS skala boli sastoji se od dužine pune linije gdje je njen početak označen sa iskazom „Potpuno odsustvo boli“, a kraj iskazom „Najjača moguća bol“. Od pacijenta se traži da pokaže mjesto koje odgovara njegovom doživljaju boli [25].

Vizualna skala sadržava slike ekspresije boli na licu, a upotrebljava se u slučajevima kada pacijent ne može riječima objasniti svoj osjećaj boli [25].

Numerička skala sastoji se od linije na kojoj su označeni brojevi od 0 do 10 te pacijent brojčano ocjenjuje intenzitet boli. Nula (0) označava stanje bez boli, 1 do 3 ukazuju na blagu bol, 4 do 6 na umjerenu, a 7 do 10 označavaju vrlo jaku bol [25].

8. FIZIOTERAPIJA

Kada je pregled završen, fizioterapeut analizira sve dobivene podatke i na temelju toga izrađuje plan terapije. Proces fizioterapije kod teniskog lakta odvija se u tri faze. Prva faza obuhvaća osnovne ciljeve fizioterapije u koje spadaju smanjenje ili potpuna redukcija boli, oslobađanje tetive od prekomjerne napetosti, pospješivanje cijeljenja mioentezijskog aparata te smanjenje eventualnog edema. Najvažniji je odmor od radnih i sportskih aktivnosti, a pacijent mora izbjegavati pokrete koji uzrokuju bol. Vrlo je važno da obavlja aktivne pokrete ostalog dijela ekstremiteta kako bi se izbjegla ukočenost i druge komplikacije. U ovoj fazi primjenjuje se krioterapija te se preporuča nošenje ortoze. Ukoliko je prisutan edem šake ili prstiju potrebna je elevacija ekstremiteta. Pacijenta se prati 14 dana i ukoliko dođe do značajnog smanjenja boli prelazi se na drugu fazu koja traje 6 do 8 tjedana, a temelji se na kineziterapiji. Kada svi provocirajući pokreti postanu bezbolni pacijent se vraća svojim dnevnim aktivnostima. Težak fizički rad i sportska aktivnost su zabranjeni, a u svim dnevnim aktivnostima pacijent mora nositi ortozu. Ukoliko nastupi pogoršanje smanjuje se intenzitet, ali ako se bol pojača pacijent se vraća na prvu fazu liječenja. U trećoj fazi pacijent se postepeno vraća svojim dnevnim aktivnostima, ali i dalje mora provoditi vježbe istezanja i jačanja zahvaćene muskulature. U svim težim aktivnostima potrebno je nositi ortozu [4,5].

Kod teniskog lakta koriste se i ostale fizioterapijske procedure poput laseroterapije, magnetoterapije, terapije udarnim valom te različitih metoda elektroterapije. Također, fizioterapijska intervencija dodatno uključuje edukaciju pacijenta [1].

8.1. Krioterapija

Krioterapija predstavlja primjenu leda u terapijske svrhe, a jedan od najčešćih načina primjene je kriomasaža koja je karakterizirana laganim, kružnim i ritmičnim trljanjem leda na bolno mjesto [26].

Kod teniskog lakta led se primjenjuje direktno na mioentezijsko područje 3 puta dnevno po 15 minuta. Na taj se način ublažava bol jer se snizi provodljivost osjetnih živaca. Također, led snižava razinu kemijske aktivnosti zbog čega se smanjuje upala te dovodi do vazokonstrikcije kojom se smanjuje otok [5].

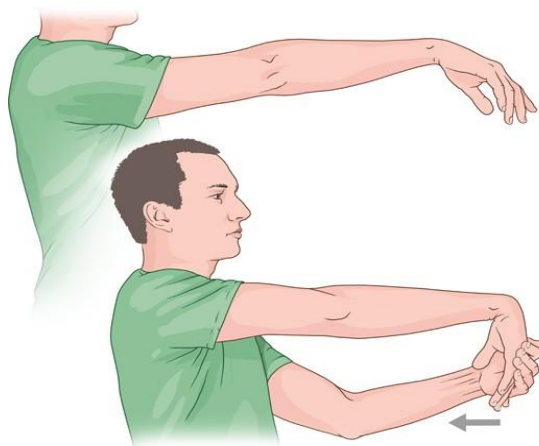8.2. Kineziterapija

Kineziterapija predstavlja primjenu pokreta u svrhu liječenja, a kod teniskog lakta primjenjuju se vježbe istezanja, izometričke i izotoničke vježbe [5].

8.2.1. Vježbe istezanja

Vježbe u kojima se mišići istežu preko njihove duljine koju imaju tijekom mirovanja tijela nazivaju se vježbe istezanja [2].

Kod teniskog lakta istežu se ekstenzorni mišići šake i prstiju kao što je prikazano na slici 8.2.1.1., odnosno pacijent potpuno ekstendira lakat, flektira šaku, a zatim pritiskom druge ruke povećava fleksiju šake do pojave boli. Pacijent mora zadržati istezanje 15 do 30 sekundi u točki maksimalnog bezbolnog istezanja. Vježbu ponavlja 10 puta u 2 serije, 4 do 5 puta na dan. Ovim vježbama povećava se duljina mioentezijskog aparata u relaksaciji te se na taj način može smanjiti njegovo istezanje koje se događa u pojedinim pokretima [5].



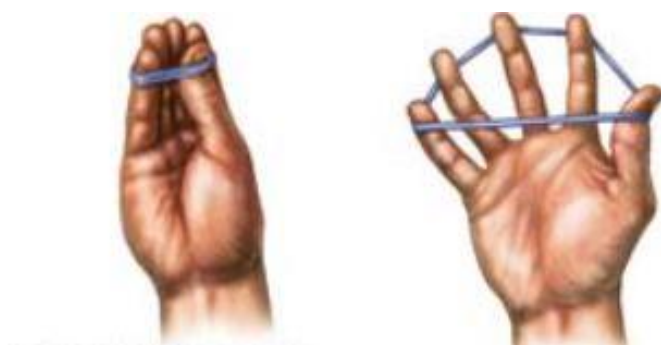
8.2.1. 1. Vježba istezanja za teniski lakat

[Izvor: <https://www.informedhealth.org/tennis-elbow-strengthening-and-stretching-exercises.html>]

8.2.2. Izometričke vježbe

Izometričke vježbe su vježbe u kojima dolazi do mišićne kontrakcije, ali se ne izvodi pokret te dužina mišića ostaje nepromijenjena. Vježbe se temelje na maksimalnoj voljnoj kontrakciji koja bi trebala trajati 5 do 15 sekundi, zatim slijedi dvostruko duži odmor te ponovna kontrakcija. Svaka vježba se ponavlja 15 puta u 5 serija, 3 puta na dan [5,27].


U prvoj vježbi, koja je prikazana na slici 8.2.2.1. pacijentu se postavi elastična gumica oko prstiju i palca koji su skupljeni zajedno u obliku tornja. Pacijent zatim izvodi ekstenziju protiv otpora, zadržava kontrakciju 4 do 5 sekundi, a zatim opušta prste [5].



8.2.2. 1. Izometrička vježba sa elastičnom gumicom

[Izvor: <http://www.jodrugs.com/CareDocumentView.aspx?CareNoteDocumentId=3032>]

U drugoj vježbi, koja je prikazana na slici 8.2.2.2. pacijent stišće lopticu, zadržava kontrakciju 4 do 5 sekundi, a zatim smanjuje stisak šake [5].



8.2.2. 2. Izometrička vježba s lopticom

[Izvor: <https://myhealth.alberta.ca/Health/aftercareinformation/pages/conditions.aspx?hwid=ad1515>]

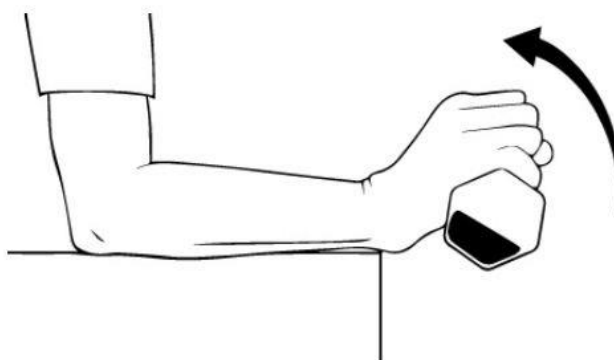
8.2.3. Izotoničke vježbe

Kod izotoničkih vježbi dolazi do promjene dužine mišića, dok napetost mišića varira tijekom produživanja, odnosno skraćivanja mišićnih vlakana. Glavni cilj izotoničkih vježbi je povećanje mišićne snage, a uz to dolazi i do povećanja mišićne izdržljivosti [27].

Prilikom izvođenja vježbe dolazi do mišićne kontrakcije koja može biti koncentrična, gdje dolazi do skraćivanja mišića ili ekscentrična, gdje dolazi do mišićnog izduženja [27].

Izotoničke vježbe kod pacijenata sa teniskim laktom izvode se više puta na dan kako bi se osnažili mišići podlaktice te se na taj način spriječila ponovna ozljeda. Kada pacijent izvrši pokret, važno je da zadrži taj položaj 3 do 6 sekundi, a zatim ponavlja vježbu 15 puta u 3 serije [5].

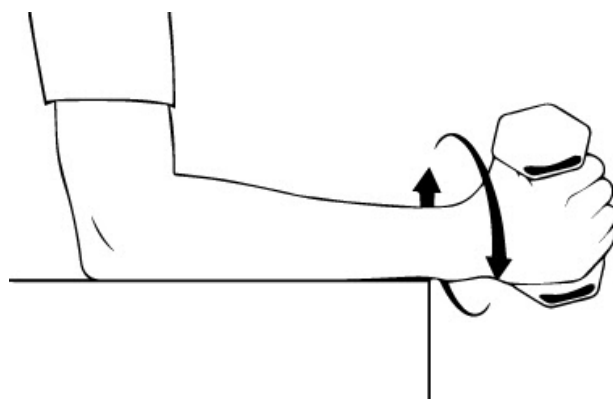
U prvoj vježbi, koja je prikazana na slici 8.2.3.1. pacijent svoju proniranu podlakticu stavlja na stol, lakat je flektiran, a šaka mu visi preko ruba. Iz tog položaja izvodi ekstenziju i fleksiju šake [5].



Slika 8.2.3. 1. Vježba fleksije i ekstenzije šake

[Izvor: <https://gotpainarizona.com/best-exercises-for-tennis-elbow/>]

U drugoj vježbi, koja je prikazana na slici 8.2.3.2. pacijent svoju podlakticu postavi na stol, lakat je flektiran, a šaka mu visi preko ruba stola. U tom položaju pacijent izvodi supinaciju i pronaciju podlaktice [5].



Slika 8.2.3. 2. Vježba pronacije i supinacije podlaktice

[Izvor: <https://gotpainarizona.com/best-exercises-for-tennis-elbow/>]

Ove vježbe se u početku izvode sporo, a brzina izvođenja vježbe se uz vanjski otpor postepeno povećava kada ove kretnje postanu bezbolne. Otpor se postiže malim utezima, pa se tako u početku primjenjuju utezi od 0.5 kg, kasnije se postupno povećava do 5 kg, a maksimalna težina utega može iznositi 10% tjelesne težine pacijenta [5].

8.3. Elektroterapija

Elektroterapija podrazumijeva primjenu različitih struja kako bi se smanjila bol i oteklina te se poboljšala prokrvljenosti tkiva i lokalna cirkulacija. Kod teniskog lakta primjenjuju se dijadinamske struje, interferente struje i TENS [28].

8.3.1. Dijadinamske struje

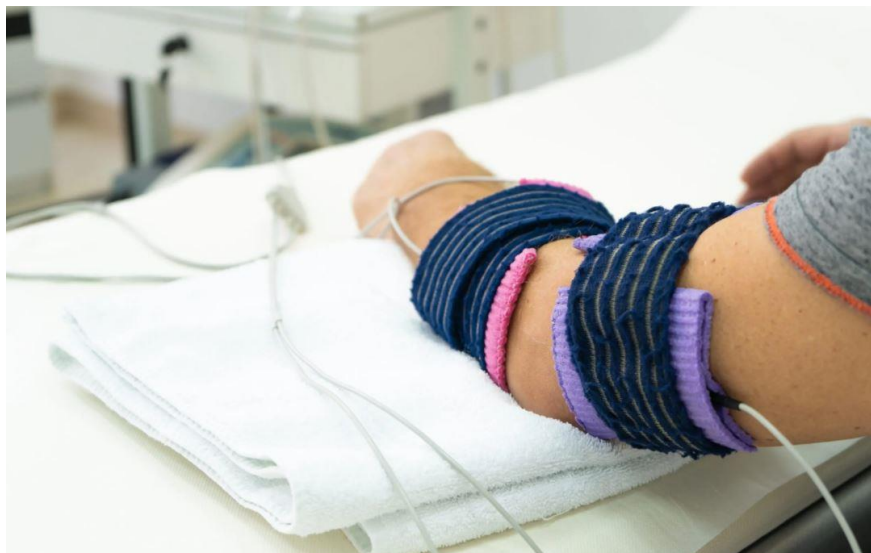Dijadinamske struje spadaju u niskofrekventne impulsne struje, punovalne ili poluvalne usmjerene frekvencije. Poluvalno usmjereni impulsi imaju frekvenciju od 50 Hz, dok punovalni imaju frekvenciju od 100 Hz. Postoje 4 osnovne modulacije dijadinamskih struja. Modulacija 1 je punovalno usmjerena struja s frekvencijom od 100 Hz, a modulacija 2 je poluvalno usmjerena struja frekvencije 50 Hz. Usmjereni impulsi modulacije 1 i modulacije 2 koji se ritmički izmjenjuju čine modulaciju 3. Modulacija 4 je poluvalno usmjerena struja kojoj je dodana galvanska struja, a ona se ritmički izmjenjuje. Izbor jačine struje ovisi o pacijentovoj podnošljivosti, a intenzitet se pojačava sve do kada pacijent ne osjeti ugodno bockanje i vibriranje. Dijadinamske struje dovode se na mjesto primjene pločastim ili vakuum elektrodama. S obzirom na naboj postoji pozitivna elektroda (anoda) te negativna elektroda (katoda) koja ima najjači podražajni učinak. Kod teniskog lakta katoda se stavlja na bolno mjesto, a anoda 2 do 3 cm proksimalno od nje. Ispod elektroda dolazi do širenja krvnih žila i crvenila kože uz prisutnu toplinu. Na taj način se poboljšava izmjena tvari u stanicama, smanjuje se podražljivost osjetilnih receptora (smanjuje se bol) te se ubrzava cijeljenje tkiva [28].

Dijadinamske struje primjenjuju se kod svih bolnih sindroma (ne u akutnoj fazi), pareza i paraliza perifernih živaca, poremećaja cirkulacije te posttraumatskog edema. Stanja kod kojih se dijadinamske struje ne smiju primjenjivati su infekcije, maligne bolesti, sklonosti krvarenju, promjena ili gubitak osjeta, prisutnost pacemakera i nakon krioterapije [28].

8.3.2. Interferentne struje

Interferentne struje spadaju u srednjofrekventne struje s ulaznom frekvencijom od oko 4000 Hz, a nastaju iz dviju sinusoidnih izmjeničnih struja koje se preklapaju u intenzitetu, fazi i frekvenciji. Ove sinusoidne izmjenične struje križaju se pod pravim kutom te je jedna konstantne frekvencije od 4000 Hz dok je druga konstantne ili ritmičke frekvencije od 4100 ili 3900 Hz. Iz toga zatim nastaju interferentne struje frekvencije od 100 Hz. Interferentne struje primjenjuju se pomoću dva para elektroda koje se stavljaju tako da se na bolnom mjestu križaju dvije struje, kao što je prikazano na slici 8.3.2.1.. Intenzitet se određuje prema subjektivnom osjećaju pacijenta koji bi prilikom primjene konstantne frekvencije trebao osjećati mravinjanje ispod elektroda, a prilikom primjene ritmičke frekvencije vibracije. Učinci interferentnih struja odgovaraju učincima dijadinamskih struja, jedina je razlika u tome što interferentne struje pokazuju jače dubinsko djelovanje [28].

Indikacije za primjenu interferentnih struja: neuralgije, kronična bolna stanja, izvanzglobni reumatizam, stimulacija kod prijeloma kosti i degenerativne bolesti zglobova. Ove struje se ne smiju primjenjivati kod krvarenja i sklonosti krvarenju, malignih i akutnih upalnih bolesti, bolesti srca, pacijenta s pacemakerom i pacijenata na terapiji antikoagulantima. Njihova prednost je što se mogu primjenjivati i kod prisutnosti metala u tijelu [28].



Slika 8.3.2. 1. Primjena interferentnih struja kod teniskog lakta

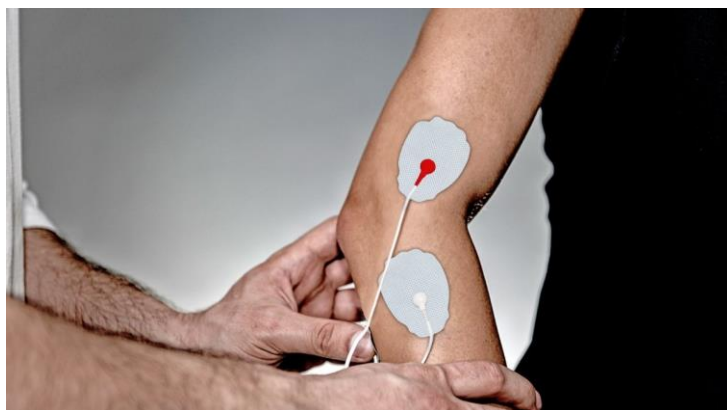
[Izvor: <https://www.poliklinikaribnjak.hr/fizikalna-terapija/>]

8.3.3. TENS

Transkutana električna živčana stimulacija je terapijski postupak kojim se postiže podraživanje živčanog sustava preko kože primjenom niskovoltazne električne stimulacije (frekvencije 1-150 Hz) kako bi se smanjila bol [30].

Bol se prenosi sa određenog dijela tijela putem tankih vlakana do leđne moždine, a zatim do kore velikog mozga što nam omogućuje da svjesno osjećamo bol. Stimulacijom živčanih vlakana tipa A, koje prenose osjet pritiska i blagog dodira blokira se prijenos impulsa C vlaknima koje prenose bolne podražaje. Elektrode se primjenjuju na mjesto najjače boli kao što je prikazano na slici 8.3.3.1., a zatim se u tijelu oslobađa endorfin koji služi za ublažavanje boli. Tretman traje između 20 i 30 minuta, sve do kad pacijent ne osjeti olakšanje[30].

TENS se primjenjuje kod ortopedskih i reumatskih bolesti, trauma te akutnih i kroničnih bolova, a ova terapija se ne preporuča pacijentima sa pacemakerom te dekompenziranom srčanom funkcijom [28].



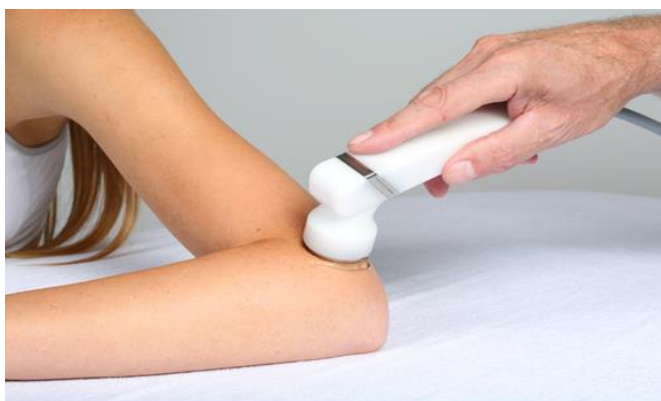Slika 8.3.3. 1. Primjena TENS-a kod teniskog lakta

[Izvor: <https://www.zarifausa.com/blogs/pain-management/tens-ems-therapy-for-tennis-elbow>]

8.4. Ultrazvuk

Ultrazvuk je metoda termoterapije u kojoj se ultrazvučne vibracije pretvaraju u toplinu, a njegova primjena prikazana je na slici 8.4.1.. Terapijske frekvencije ultrazvuka kreću se u rasponu od 0,5 do 5 MHz dok se u praksi upotrebljavaju ultrazvučne glave od 1 do 3 MHz. Što je frekvencija veća, bolja je apsorpcija te je snop usmjeren na određeno manje područje do dubine 1 do 2 cm. S manjim frekvencijama snop obuhvaća šire područje i prodire do dubine 3 do 5 cm. Ultrazvučni snop se preko glave ultrazvuka usmjerava prema dijelu tijela koji se tretira, a može biti kontinuiran i isprekidan. Kontinuiran se primjenjuje kada se žele postići termalni i netermalni učinci, a isprekidan kada se želi ubrzati cijeljenje i regeneracija bez porasta temperature tkiva. Ultrazvuk također proizvodi mikrostrujanje u stanici i oko stanice te ima ugodan učinak mikromasaže. Trajanje i broj procedura je individualan [29].

Kod teniskog lakta ultrazvuk djeluje na tkivo kao mikromasaža te se na taj način povećava elastičnost i sposobnost regeneracije tkiva. Također, dolazi do porasta temperature tkiva, a samim time i cirkulacija postaje bolja te se smanjuje bol [1].



Slika 8.4. 1. Primjena ultrazvuka kod teniskog lakta

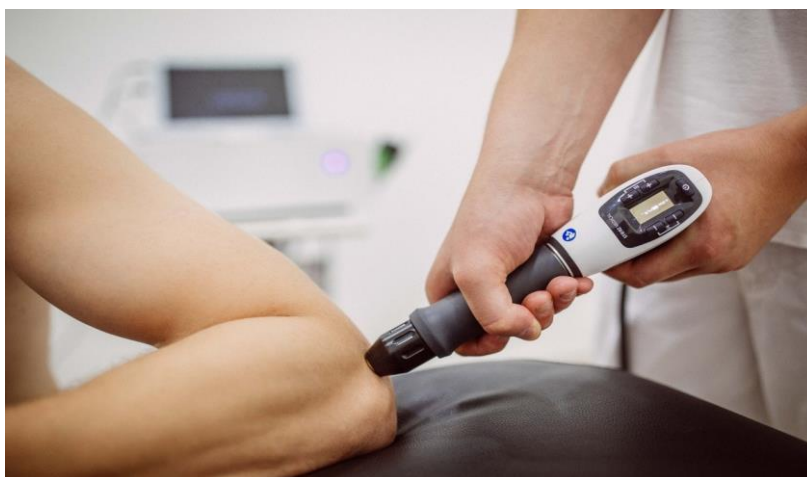[Izvor: <https://www.physiomed.de/en/application/indications/epicondylopathy/>]

8.5. Udarni val

Terapija udarnim valom prikazana je na slici 8.5.1., a to je neinvazivna terapijska metoda čiji se mehanizam djelovanja bazira na akustičnim impulsima koji putuju kroz tkivnu tekućinu brzinom zvuka. Na taj se način prenosi energija koja se fokusira unutar tijela do dubine 4 do 7 cm. Udarni val proizvodi mikrotraume koje dovode do smanjenja osjetljivosti receptora za bol te do povećanja lokalne cirkulacije. Time se ubrzava proces cijeljenja u tretiranom tetivnom tkivu [31].

Kod pacijenata sa teniskim laktom tretira se najbolnije mjesto u trajanju od 5 do 10 minuta. Za većinu dijagnoza preporuča se 3 do 5 terapija udarnim valom u razmaku od najmanje 5 dana [31].

Terapija udarnim valom kontraindicirana je kod infekcija u tretiranom području, tromboze, ugrađenog srčanog stimulatora, metalnih implantata te neurovaskularnih oštećenja. Također, ne smije se primjenjivati u zoni rasta te kod pacijenata koji uzimaju lijekove koji utječu na zgrušavanje krvi [31].



Slika 8.5. 1. Primjena udarnog vala kod teniskog lakta

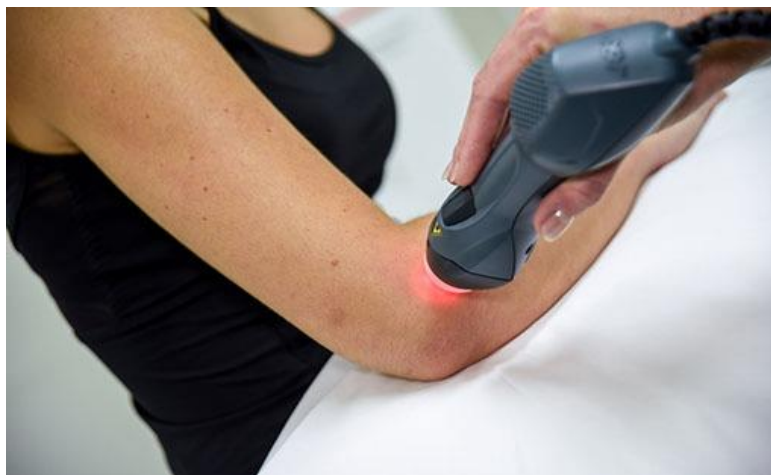[Izvor: <https://poliklinikamuraja.hr/fizikalna-terapija-manualna-medicina-i-akupunktura/>]

8.6. Laseroterapija

Laseroterapija je terapijska metoda u kojoj se uz pomoć lasera male snage odašilje svjetlosno elektromagnetsko zračenje koje dovodi do biostimulacije. Snaga ovih lasera iznosi 10-500 mW, a njihovo doziranje ovisi o izlaznoj snazi lasera (mW), vremenskom izlaganju svjetlosnoj energiji (s) te površini svjetlosnoga snopa lasera (cm²). Prilikom primjene lasera fizioterapeut i pacijent moraju nositi zaštitne naočale, a prostorija mora biti bez ogledala i reflektirajućih površina [1,32].

Laser se kod pacijenata sa teniskim laktom primjenjuje na bolno mjesto, kao što je prikazano na slici 8.6.1. s ciljem smanjenja upale, boli, edema i stvaranja ožiljnog tkiva [33].

Terapija se primjenjuje kod stanja nakon ozljeda, upalnih zglobnih bolesti, degenerativnog reumatizma, prijeloma kostiju i neuralgije. Trudnoća, pacemaker, epilepsija, zone rasta kostiju, krvarenja i sklonost krvarenju te primjena u području očiju, štitne žlijezde, maternice i tumora spadaju u kontraindikacije [28].



Slika 8.6. 1.Primjena lasera kod teniskog lakta

[Izvor: <https://robinatownmedicalcentre.com.au/laser-therapy/>]

8.7. Magnetoterapija

Magnetoterapija podrazumijeva primjenu niskofrekventnog elektromagnetskog polja na ljudsko tijelo u svrhu liječenja. Uređaji za magnetoterapiju proizvode pulsno magnetno polje čiji intenzitet iznosi između 0,5 i 10 mT, a frekvencija između 3 do 300 Hz. Niži intenzitet i frekvencija te kraće vrijeme trajanja terapije preporučuje se kod akutnih slučajeva, dok se kod kroničnih bolesti preporučuje veći intenzitet i dulje trajanje. Magnetno polje prodire u tijelo te uzrokuje veću prokrvljenost tkiva, što ubrzava opskrbu kisikom i hranjivim tvarima, a to pozitivno utječe na proces zacjeljivanja i smanjenja bola [34].

Magnetoterapija primjenjuje se kod frakture kostiju, komplikacija zarastanja fraktura kostiju, distrofije zglobova, akutnih i kroničnih bolnih stanja mišićno-koštanoga sustava te kod postoperativnih stanja kostiju, zglobova, mišića, tetiva i ligamenata. U kontraindikacije spadaju akutne upalne bolesti, maligne bolesti, dekompenzirano stanje srca, pacemaker, krvarenje i sklonost krvarenju [28].

8.8. Manualna terapija

Manualna terapija je dio fizioterapije koja uključuje grupu postupaka u kojima fizioterapeut koristi svoje ruke primjenjujući uvježbane pokrete. Cilj ove terapije je smanjenje boli, povećanje

opsega pokreta, smanjenje ili uklanjanje oteklina mekih tkiva, upala i ograničenja te postizanje relaksacije i poboljšanje elastičnosti tkiva [35].

Manualna terapija teniskog lakta obuhvaća mekotkivne tehnike, tehnike mobilizacije i manipulacije [12].

8.8.1. Mekotkivne tehnike

Mekotkivne tehnike koriste se kao priprema za manualne terapijske tretmane kako da bi se postigla što veća fiziološka elastičnost tkiva oko zglobova. Kod teniskog lakta primjenjuje se duboka frikcijska masaža koja se izvodi poprečno na mišićna vlakna, a za cilj ima poticanje procesa cijeljenja ozlijeđenih tetiva. Ova masaža je bolna za pacijenta jer se pritisak vrši direktno na bolno mjesto, a provodi se jedan tretman u trajanju od 15 do 20 minuta. Prilikom duboke frikcijske masaže pacijentova podlaktica je supinirana, a lakat flektiran do 90°. Terapeut zatim identificira područje osjetljivosti na lateralnom epikondilu i vrhom palca vrši pritisak koji je poprečan na tetivu [12].

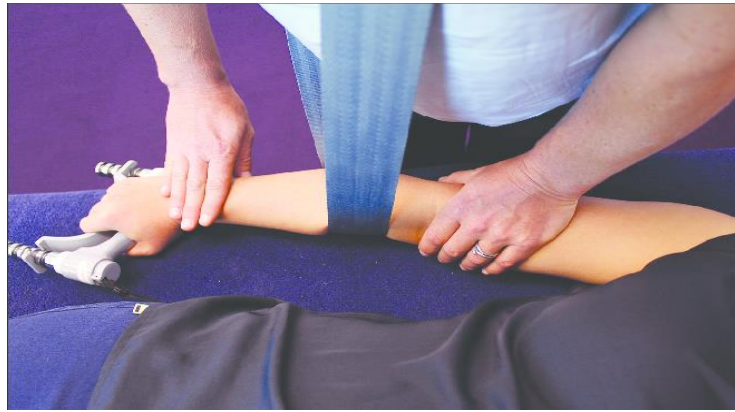
8.8.2 Mobilizacija

U okviru terapijskog postupka mobilizacija označava nježan i ritmički pokret tokom cijelog opsega pokreta kroz duži vremenski period [35].

Kod pacijenata sa teniskim laktom primjenjuje se Mulligan metoda mobilizacije koja se kombinira s aktivnim pokretom. Koristi se kako bi se smanjila bol koja je povezana s pokretom i specifičnim aktivnostima, a osnovno je pravilo da tretman mora biti bezbolan. Bol se kod ovih pacijenata često javlja prilikom hvata ili ekstenzije šake [36].

Prilikom ove mobilizacije pacijent leži na leđima s laktom u ekstenziji i podlakticom u pronaciji, kao što je prikazano na slici 8.8.2.1.. Fizioterapeut jednu ruku postavlja na distalni kraj nadlaktice s lateralne strane kako bi ju stabilizirao, dok drugu ruku postavlja na proksimalni kraj podlaktice s medijalne strane te njome vrši lagani pritisak prema lateralno. Time se postiže klizanje radijusa i ulne, a od pacijenta se traži da izvede hvat ili da ekstendira šaku. Ti pokreti bi tada trebali biti bezbolni. Tehnika se ponavlja 6 do 10 puta, a klizanje se zadržava 5 do 10 sekundi [37].

Ova mobilizacija se može izvoditi i pomoću pojasa koji se postavlja oko proksimalnog dijela pacijentove podlaktice te preko ramena terapeuta [37].



Slika 8.8.2. 1. Muligan metoda mobilizacije

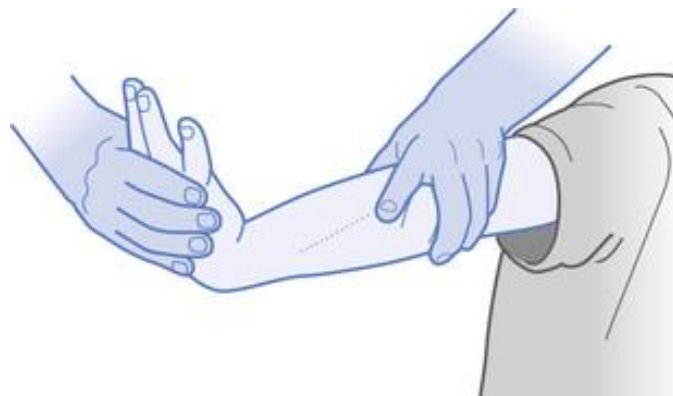[Izvor: https://www.researchgate.net/figure/Lateral-elbow-mobilization-with-movement-This-technique-consists-of-applying-and_fig3_282046495]

8.8.3. Manipulacija

Manipulacija je manualna tehnika u kojoj se brzim i preciznim pokretima postiže veća fleksibilnost tkiva, a kod pacijenata s teniskim laktom primjenjuje se Millsova manipulacija. Cilj ove tehnike je produljiti ožiljno tkivo koje je slabije, manje elastično i sklono novom ozljeđivanju te na taj način smanjiti bol i povećati opseg pokreta. Izvodi se samo ako pacijent može potpuno ekstendirati lakat bez pojave boli [12,35].

Prilikom ove manipulacije pacijent sjedi, njegova ruka je abducirana do 90° s podlakticom u punoj pronaciji i šakom u punoj fleksiji, kao što je prikazano na slici 8.8.3.1.. Terapeut stoji iza pacijenta te jednu ruku stavlja na olekranon, a drugom pridržava šaku kako bi održao njenu fleksiju. Ukoliko šaka nije u punoj fleksiji većina sile koja se stvori prilikom potiska mogla bi se prenesti na humeroulnarni zglob [12,37].

Zadržavajući ovaj položaj, terapeut primjenjuje potisak velike brzine i niske amplitude kroz olekranon što može izazvati blagu nelagodu [12].



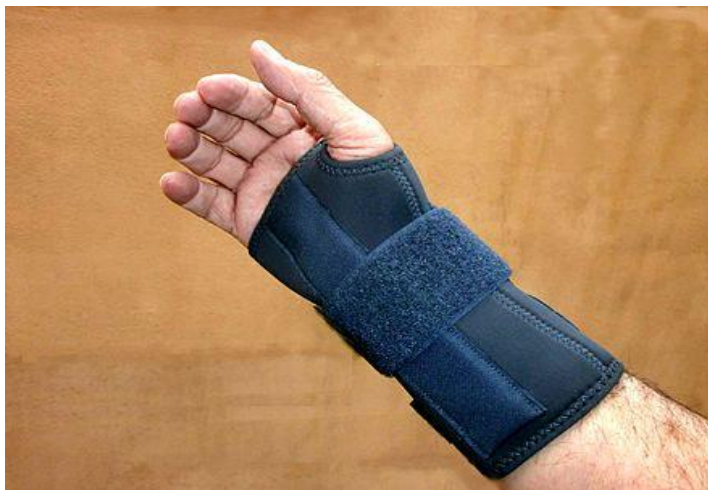8.8.3. 1. Primjena Millsove manipulacije kod teniskog lakta

[Izvor: <https://musculoskeletalkey.com/the-elbow-3/>]

8.9. Ortoze

Ortoze su ortopedska pomagala koja se upotrebljavaju kako bi se kontrolirala i poboljšala funkcija pojedinih dijelova tijela, a kod pacijenata s teniskim laktom primjenjuje se ortoza za ručni zglob te neelastična podlaktična poveska [5].

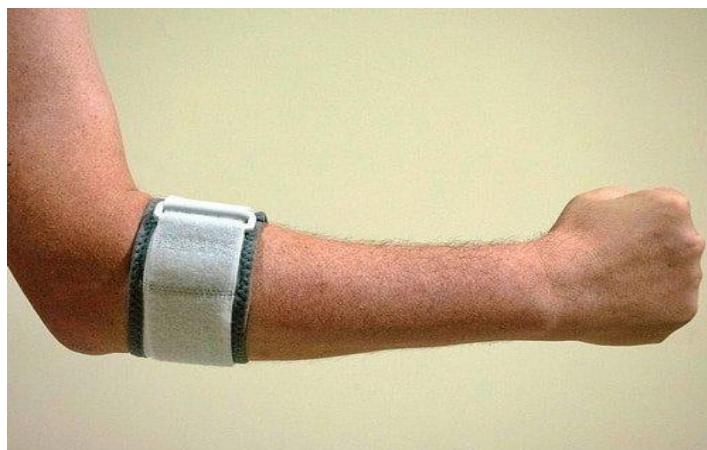
Ortoza za ručni zglob ili wrist split prikazana je na slici 8.9.1. te se izrađuje posebno za svakog pacijenta. Njena uloga je da održava šaku u položaju od približno 20° ekstenzije, a na taj se način oslobađa tetiva od prekomjerne napetosti što omogućuje punu pokretljivost prstiju i lakta [5].



Slika 8.9. 1. Ortoza za ručni zglob

[Izvor: <https://orthopaedia.com/page/tennis-elbow>]

Neelastična podlaktična poveska ili counterforce brace prikazana je na slici 8.9.2. i ima ulogu sekundarnog hvatišta mišića čime se rasterećuju tetivna hvatišta na lateralnom epikondilu. Širine je 4 do 5 centimetara te se stavlja oko podlaktice, distalno od glavice radijusa. Poveska se pritegne toliko snažno da pacijent ne može postići punu kontrakciju ekstenzornih mišića [5].



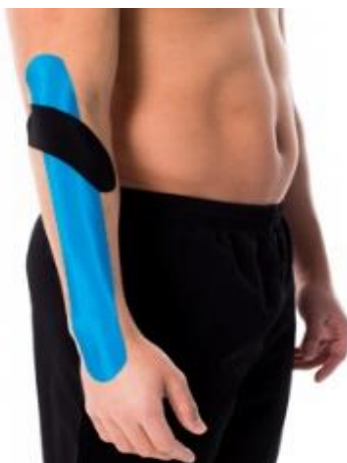Slika 8.9. 2. Neelastična podlaktična poveska

[Izvor: <https://www.pickleballportal.com/gear/best-tennis-elbow-braces/>]

8.10. Kinesio taping

Kinesio taping je tehnika kod koje se posebno dizajnirana elastična terapijska traka postavlja na kožu iznad određenih mišića, ligamenata, tetiva ili fascija kako bi se smanjila boli i ubrzao oporavak tkiva. Teniski lakat pojavljuje se zbog čestih kontrakcija mišića ekstenzora i supinatora, pa se trake postavljaju upravo iznad tih mišića. Pravilno ljepljenje trake pruža podršku mišićima poboljšavajući sposobnost mišićne kontrakcije te pomaže mišiću da se prekomjerno ne izdužuje ili skraćuje [38].

Pacijentov lakat je ekstenziran, podlaktica pronirana, a šaka flektirana. Terapeut zatim jedan kraj trake zalijepi distalno od ručnog zgloba, a ostatak nanosi duž podlaktice preko ekstenzora. Drugi kraj trake se zalijepi proksimalno od lakta te se na taj način rasterećuju ekstenzori. Prilikom ljepljenja druge trake pacijent flektira lakat i pronira podlakticu. Terapeut zatim ljepi traku na lateralni epikondil, odnosno na polazište m. supinatora sve do proksimalnog dijela radijusa, kao što je prikazano na slici 8.10.1. [39].



Slika 8.10. 1. Primjena kinesio trake kod teniskog lakta

[Izvor: <https://www.thysol.com.au/kinesiology-tape-applications/tennis-elbow/>]

8.11. Edukacija pacijenta

Vrlo je važno educirati pacijenta o svim uzrocima nastanka njegove bolesti, mogućnostima liječenja te načinima kako spriječiti ponovnu ozljedu [4,5].

Pacijenti sa teniskim laktom moraju se nakon provedene terapije postepeno vraćati svojim aktivnostima. Treba im se naglasiti da je prije svake sportske ili neke druge teže aktivnosti potrebno provesti dobro zagrijavanje zahvaćene skupine mišića, koje uvijek mora započeti vježbama istezanja [4].

Za sprečavanje recidiva potrebno je smanjiti težinu radnog alata ili frekvenciju provocirajućih pokreta. Ukoliko to nije moguće onda bi se trebao povećati broj i duljina odmora u toku rada kako bi se omogućila relaksacija muskulature i smanjio rizik ponovnog ozljeđivanja [4].

U stručnoj literaturi opisani su raznovrsni načini liječenja teniskog lakta, a objavljeni rezultati o uspješnosti liječenja upućuju na to da ni jedan način liječenja nije u potpunosti zadovoljavajući [5].

Prema dostupnim istraživanjima dokazano je kako nesteroidni protuupalni lijekovi, injekcije kortikosteroidima i ultrazvuk imaju kratkoročan učinak [40].

Također, dokazano je kako je manualna terapija učinkovitija u liječenju teniskog lakta naspram vježbama istezanja i jačanja u periodu od 3 do 6 tjedana, dok su u vremenskom periodu od 6 do 8 tjedana bolje rezultate dale vježbe istezanja i jačanja naspram terapije ultrazvukom [41].

Terapija udarnim valom, laseroterapija i magnetoterapija prema dostupnim istraživanjima nisu učinkovita kod liječenja teniskog lakta [40].

10. ZAKLJUČAK

Teniski lakat jedan je od najčešćih sindroma prenaprezanja sustava za kretanje koji se pojavljuje na zajedničkoj tetivi ekstenzora šake i prstiju. Pacijentima su zbog boli bitno otežane svakodnevne aktivnosti te je zbog toga vrlo važno započeti sa liječenjem što ranije. Nažalost, pacijenti često zanemaruju bolove i očekuju da oni prođu sami od sebe, što se u većini slučajeva neće dogoditi. Terapijski proces je dugotrajan te zahtijeva mnogo napora i strpljenja. U liječenju teniskog lakta koristi se medikamentna terapija kako bi se ublažili bolovi te fizioterapija kojom se nastoji vratiti prethodna aktivnost. Temelj fizioterapijske intervencije čine terapijske vježbe, a osim njih provodi se i ostale metode kao što su krioterapija, elektroterapija, magnetoterapija, laseroterapija i terapija udarnim valom. Također, važno je educirati pacijenta o prirodi i prognozi bolesti, važnosti kontinuiranog provođenja terapijskih vježbi te o potrebi prilagođavanja na radne ili sportske aktivnosti.

11. LITERATURA

- [1] A. Jukić: Rehabilitacija sindroma prenaprežanja sa posebnim osvrtom na rehabilitaciju epikondilitisa lakta, Diplomski rad, Sveučilište u Splitu, Split, 2014.
- [2] M. Pećina, S. Heimer: Športska medicina, Naprijed, Zagreb, 1995.
- [3] P. Čuljak: Utjecaj metode treninga ekscentričnih kontrakcija i sporo izvedenih izotoničkih kontrakcija submaksimalnim opterećenjem u rehabilitaciji osoba sa lateralnim epikondilitisom, Diplomski rad, Sveučilište u Zagrebu, Zagreb, 2019.
- [4] I. Gašparec, M. Franić: Specifičnosti fizioterapijske procjene kod osoba sa problemom teniskog lakta, FIZIOinfo, br 1-2, prosinac 2011., str. 32-41
- [5] I. Bojanić, M. Pećina, M. Bilić, G. Ribarić: Epicondylitis humeri, Košarkaški medicinski vjesnik, br. 3, 1988., str. 69-81
- [6] P. Keros, M. Pećina, M. Ivančić-Košuta: Temelji anatomije čovjeka, Naprijed, Zagreb, 1999.
- [7] J. Krmpotić, A. Marušić: Anatomija čovjeka, Medicinska naklada, Zagreb, 2007
- [8] https://www.researchgate.net/publication/277812009_Tennis_elbow, dostupno 13.08.2021.
- [9] S. Sabalić: Pločica na zaključavanje za ekstraartikularne prijelome distalnog humerusa - biomehanička studija na osteoporotičnom modelu, Doktorska disertacija, Sveučilište Josipa Jurja Strossmayera u Osijeku, Osijek, 2012.
- [10] W. Platzer: Sustav organa za pokretanje, Medicinska naklada, Zagreb, 2011.
- [11] B. Nasteski: Utjecaj osteopatske manualne terapije na lateralni epikondilitis humerusa u odnosu na standardne metode fizioterapije, Diplomski rad, Sveučilište u Rijeci, Rijeka, 2020.
- [12] https://www.physio-pedia.com/Lateral_Epicondylitis, dostupno 13.08.2021.
- [13] <https://www.enciklopedija.hr/natuknica.aspx?id=60974>, dostupno 13.08.2021.
- [14] <https://www.svkatarina.hr/centar-izvrsnosti/1/radiologija-i-dijagnostika/radiografija-rtg/146>, dostupno 13.08.2021.
- [15] <https://www.svkatarina.hr/centar-izvrsnosti/1/radiologija-i-dijagnostika/ultrazvuk-misicno-skeletnog-sustava/126>, dostupno 13.08.2021.
- [16] <https://www.webmd.com/pain-management/tennis-elbow-injury-what-to-know>, dostupno 13.08.2021.
- [17] I. Klaić, L. Jakuš: Fizioterapijska procjena, Zdravstveno veleučilište, Zagreb, 2017.
- [18] P. Čuljak: Utjecaj metode treninga ekscentričnih kontrakcija i sporo izvedenih izotoničkih kontrakcija submaksimalnim opterećenjem u rehabilitaciji osoba sa lateralnim epikondilitisom, Diplomski rad, Sveučilište u Zagrebu, Zagreb, 2019.
- [19] https://www.physio-pedia.com/Goniometry:_Wrist_Extension, dostupno 13.08.2021.
- [20] https://www.physio-pedia.com/Goniometry:_Forearm_Pronation, dostupno 13.08.2021.

- [21] M. Filipec i suradnici: Fizioterapija boli, Hrvatski zbor fizioterapeuta, Zagreb 2019.
- [22] https://www.physio-pedia.com/Upper_Extremity_Functional_Index, dostupno 13.08.2021.
- [23] <https://www.ace-pt.org/wp-content/uploads/2019/10/PF-Tennis-Elbow.pdf>, dostupno 13.08.2021.
- [24] https://www.physio-pedia.com/Patient_Specific_Functional_Scale, dostupno 13.08.2021.
- [25] M. Jerleković: Primjena Abbey skale za procjenu akutne perioperativne boli u bolesnika starije životne dobi s otežanom komunikacijom, Diplomski rad, Sveučilište u Zagrebu, Zagreb, 2017.
- [26] I. Jukić: Fizioterapijski postupci u pacijenata sa medijalnim epikondilitisom, Diplomski rad, Sveučilište u Splitu, Split, 2017.
- [27] K. Škugor: Izometričke, izotoničke i izokinetičke vježbe u fizikalnoj medicini, Diplomski rad, Sveučilište u Zagrebu, Zagreb, 2018.
- [28] I. Jajić, Z. Jajić: Fizikalna i rehabilitacijska medicina: osnove i liječenje, Medicinska naklada, Zagreb, 2008.
- [29] A. Vidas: Terapijski ultrazvuk u liječenju reumatskih bolesti, Diplomski rad, Sveučilište u Zagrebu, Zagreb, 2016.
- [30] M. Juračić: Rehabilitacija bolesnika s parezom nervusa ulnarisa, Diplomski rad, Sveučilište u Splitu, Split, 2015.
- [31] <https://www.akromion.hr/usluge/fizikalna-terapija-i-rehabilitacija/fizikalna-medicina/>, dostupno 13.08.2021.
- [32] <https://www.peharec.com/fizikalne-terapije/terapija-laserom/>, dostupno 13.08.2021.
- [33] https://www.robertsonfamilychiro.com/cold_laser_therapy_for_tennis_elbow_lateral_epicondylitis_treatment.htm, dostupno 13.08.2021.
- [34] <https://www.peharec.com/fizikalne-terapije/magnetoterapija/>, dostupno 13.08.2021.
- [35] Z. Šimunec: Manualne tehnike u liječenju lumbalnog bolnog sindroma, Sveučilište u Splitu, Split, 2015.
- [36] <https://thalasso-ck.hr/fizikalna-rehabilitacija/terapijski-postupci>, dostupno 13.08.2021.
- [37] https://www.physio-pedia.com/Lateral_Epicondyle_Tendinopathy_Toolkit:_Appendix_B_-_Manual_Therapy, dostupno 13.08.2021.
- [38] <http://www.ana-kai.com/ortopedsko-manualne-tehnike/>, dostupno 13.08.2021.
- [39] <https://www.thysol.com.au/kinesiology-tape-applications/tennis-elbow/>, dostupno 13.08.2021.
- [40] <https://www.aafp.org/afp/2007/0915/p843.html>, dostupno 13.08.2021.
- [41] <https://www.bib.irb.hr/765571>, dostupno 13.08.2021.

12. POPIS SLIKA

Slika 2.1. 1.Kosti lakta (prikaz s anteriorne i posteriorne strane)	2
Slika 2.2. 1. Ligamenti lakta (prikaz s medijalne i lateralne strane)	3
Slika 3. 1. Noseći kut lakta	5
Slika 6.2. 1. Artoskopska operacija teniskog lakta	9
Slika 7.4. 1. Mjerenje ekstenzije šake	11
Slika 7.4. 2. Mjerenje pronacije podlaktice	12
Slika 7.5.1. 1. Cozenov test	12
Slika 7.5.2. 1. Millsov test	13
Slika 7.5.3. 1.Maudsleyov test	13
Slika 8.2.1. 1. Vježba istezanja za teniski lakat	17
Slika 8.2.2. 1. Izometrička vježba sa elastičnom gumicom	19
Slika 8.2.2. 2. Izometrička vježba s lopticom	19
Slika 8.2.3. 1. Vježba fleksije i ekstenzije šake	18
Slika 8.2.3. 2. Vježba pronacije i supinacije podlaktice	18
Slika 8.3.2. 1. Primjena interferentnih struja kod teniskog lakta	21
Slika 8.3.3. 1. Primjena TENS-a kod teniskog lakta	22
Slika 8.4. 1. Primjena ultrazvuka kod teniskog lakta	22
Slika 8.5. 1. Primjena udarnog vala kod teniskog lakta	23
Slika 8.6. 1.Primjena lasera kod teniskog lakta	24
Slika 8.8.2. 1. Muligan metoda mobilizacije	26
Slika 8.8.3. 1.Primjena Millsove manipulacije kod teniskog lakta	266
Slika 8.9. 1. Ortoza za ručni zglob	27
Slika 8.9. 2.Neelastična podlaktična poveska	277
Slika 8.10. 1. Primjena kinesio trake kod teniskog lakta	288

13. PRILOZI

Prilog 1. Upper extremity functional indeks

[Izvor: <https://www.sciencedirect.com/science/article/abs/pii/S1526820918300545>]

UPPER EXTREMITY FUNCTIONAL INDEX

We are interested in knowing whether you are having any difficulty at all with the activities listed below because of your upper limb problem for which you are currently seeking attention.

Please provide an answer for **each** activity.

Today, do you or would you have any difficulty at all with:

(Circle one number on each line)

ACTIVITIES	Extreme Difficulty	Quite a Bit of Difficulty	Moderate Difficulty	A Little Bit of Difficulty	No Difficulty
a. Any of your usual work, housework or school activities	0	1	2	3	4
b. Your usual hobbies, recreational or sporting activities	0	1	2	3	4
c. Lifting a bag of groceries to waist level	0	1	2	3	4
d. Placing an object onto, or removing it from an overhead shelf	0	1	2	3	4
e. Washing your hair or scalp	0	1	2	3	4
f. Pushing up on your hands (e.g., from bathtub or chair)	0	1	2	3	4
g. Preparing food (e.g., peeling, cutting)	0	1	2	3	4
h. Driving	0	1	2	3	4
i. Vacuuming, sweeping, or raking	0	1	2	3	4
j. Dressing	0	1	2	3	4
k. Doing up buttons	0	1	2	3	4
l. Using tools or appliances	0	1	2	3	4
m. Opening doors	0	1	2	3	4
n. Cleaning	0	1	2	3	4
o. Tying or lacing shoes	0	1	2	3	4
p. Sleeping	0	1	2	3	4
q. Laundering clothes. (e.g., washing, ironing, folding)	0	1	2	3	4
r. Opening a jar	0	1	2	3	4
s. Throwing a ball	0	1	2	3	4
t. Carrying a small suitcase with your affected limb	0	1	2	3	4
Column Totals:					

© 1996 PW Stratford, reprinted with permission

Score: _____ / 80

Prilog 2. Disabilities of the arm, shoulder and hand

[Izvor: <https://www.myoptumhealthphysicalhealth.com/Documents/Forms/DASH.pdf>]

DISABILITIES OF THE ARM, SHOULDER AND HAND					
Please rate your ability to do the following activities in the last week by circling the number below the appropriate response.					
	NO DIFFICULTY	MILD DIFFICULTY	MODERATE DIFFICULTY	SEVERE DIFFICULTY	UNABLE
1. Open a tight or new jar.	1	2	3	4	5
2. Write.	1	2	3	4	5
3. Turn a key.	1	2	3	4	5
4. Prepare a meal.	1	2	3	4	5
5. Push open a heavy door.	1	2	3	4	5
6. Place an object on a shelf above your head.	1	2	3	4	5
7. Do heavy household chores (e.g., wash walls, wash floors).	1	2	3	4	5
8. Garden or do yard work.	1	2	3	4	5
9. Make a bed.	1	2	3	4	5
10. Carry a shopping bag or briefcase.	1	2	3	4	5
11. Carry a heavy object (over 10 lbs).	1	2	3	4	5
12. Change a lightbulb overhead.	1	2	3	4	5
13. Wash or blow dry your hair.	1	2	3	4	5
14. Wash your back.	1	2	3	4	5
15. Put on a pullover sweater.	1	2	3	4	5
16. Use a knife to cut food.	1	2	3	4	5
17. Recreational activities which require little effort (e.g., cardplaying, knitting, etc.).	1	2	3	4	5
18. Recreational activities in which you take some force or impact through your arm, shoulder or hand (e.g., golf, hammering, tennis, etc.).	1	2	3	4	5
19. Recreational activities in which you move your arm freely (e.g., playing frisbee, badminton, etc.).	1	2	3	4	5
20. Manage transportation needs (getting from one place to another).	1	2	3	4	5
21. Sexual activities.	1	2	3	4	5
	NOT AT ALL	SLIGHTLY	MODERATELY	QUITE A BIT	EXTREMELY
22. During the past week, to what extent has your arm, shoulder or hand problem interfered with your normal social activities with family, friends, neighbours or groups? (circle number)	1	2	3	4	5
	NOT LIMITED AT ALL	SLIGHTLY LIMITED	MODERATELY LIMITED	VERY LIMITED	UNABLE
23. During the past week, were you limited in your work or other regular daily activities as a result of your arm, shoulder or hand problem? (circle number)	1	2	3	4	5
Please rate the severity of the following symptoms in the last week. (circle number)					
	NONE	MILD	MODERATE	SEVERE	EXTREME
24. Arm, shoulder or hand pain.	1	2	3	4	5
25. Arm, shoulder or hand pain when you performed any specific activity.	1	2	3	4	5
26. Tingling (pins and needles) in your arm, shoulder or hand.	1	2	3	4	5
27. Weakness in your arm, shoulder or hand.	1	2	3	4	5
28. Stiffness in your arm, shoulder or hand.	1	2	3	4	5
	NO DIFFICULTY	MILD DIFFICULTY	MODERATE DIFFICULTY	SEVERE DIFFICULTY	SO MUCH DIFFICULTY THAT I CAN'T SLEEP
29. During the past week, how much difficulty have you had sleeping because of the pain in your arm, shoulder or hand? (circle number)	1	2	3	4	5
	STRONGLY DISAGREE	DISAGREE	NEITHER AGREE NOR DISAGREE	AGREE	STRONGLY AGREE
30. I feel less capable, less confident or less useful because of my arm, shoulder or hand problem. (circle number)	1	2	3	4	5

DASH DISABILITY/SYMPATOM SCORE = _____ ([(sum of n responses / n) - 1] x 25, where n is the number of completed responses.)

A DASH score may not be calculated if there are greater than 3 missing items.

Prilog 3. Patient-rated tennis elbow evaluation

[Izvor: <https://www.yumpu.com/en/document/read/51661499/patient-rated-tennis-elbow-evaluation-name->]

PATIENT-RATED TENNIS ELBOW EVALUATION

Name _____ Date _____

The questions below will help us understand the amount of difficulty you have had with your arm in the past week. You will be describing your **average** arm symptoms **over the past week** on a scale 0-10. Please provide an answer for all questions. If you did not perform an activity because of pain or because you were unable, then you should circle a "10". If you are unsure please estimate to the best of your ability. Only leave items blank if you never perform that activity. Please indicate this by drawing a line completely through the question.

1. PAIN in your affected arm	
Rate the average amount of pain in your arm over the past week by circling the number that best describes your pain on a scale from 0-10. A zero (0) means that you did not have any pain and a ten (10) means that you had the worst pain imaginable.	
RATE YOUR PAIN:	
	No Pain Worst Imaginable
When your are at rest	0 1 2 3 4 5 6 7 8 9 10
When doing a task with repeated arm movement	0 1 2 3 4 5 6 7 8 9 10
When carrying a plastic bag of groceries	0 1 2 3 4 5 6 7 8 9 10
When your pain was at its least	0 1 2 3 4 5 6 7 8 9 10
When your pain was at its worst	0 1 2 3 4 5 6 7 8 9 10

2. FUNCTIONAL DISABILITY	
A. SPECIFIC ACTIVITIES	
Rate the amount of difficulty you experienced performing each of the tasks listed below, over the past week, by circling the number that best describes your difficulty on a scale of 0-10. A zero (0) means you did not experience any difficulty and a ten (10) means it was so difficult you were unable to do it at all.	
	No Difficulty Unable To Do
Turn a doorknob or key	0 1 2 3 4 5 6 7 8 9 10
Carry a grocery bag or briefcase by the handle	0 1 2 3 4 5 6 7 8 9 10
Lift a full coffee cup or glass of milk to your mouth	0 1 2 3 4 5 6 7 8 9 10
Open a jar	0 1 2 3 4 5 6 7 8 9 10
Pull up pants	0 1 2 3 4 5 6 7 8 9 10
Wring out a washcloth or wet towel	0 1 2 3 4 5 6 7 8 9 10
B. USUAL ACTIVITIES	
Rate the amount of difficulty you experienced performing your usual activities in each of the areas listed below, over the past week, by circling the number that best describes your difficulty on a scale of 0-10. By "usual activities", we mean the activities that you performed before you started having a problem with your arm. A zero (0) means you did not experience any difficulty and a ten (10) means it was so difficult you were unable to do any of your usual activities.	
1. Personal activities (dressing, washing)	0 1 2 3 4 5 6 7 8 9 10
2. Household work (cleaning, maintenance)	0 1 2 3 4 5 6 7 8 9 10
3. Work (your job or everyday work)	0 1 2 3 4 5 6 7 8 9 10
4. Recreational or sporting activities	0 1 2 3 4 5 6 7 8 9 10

Scoring Instructions

Minimize non-response by checking forms when patients complete them. Make sure that the patient left an item blank because they could not do it, that they understand that should have recorded this item as a "10". If patients are unsure because they have rarely performed an activity in the past week, then they should be encouraged to estimate their average difficulty. This will be more accurate than leaving it blank. If they never perform an activity they will not be able to estimate and should leave it blank. If items from a subscale are left blank, then you can substitute the average score from that subscale.

Pain Subscale- Add up 5 items.

Best score= 0; Worst score =50

Specific Activities- Add up 6 items

Best Score= 0; Worst Score = 60

Usual Activities - Add up 4 items items

Best Score= 0; Worst Score = 40

Function Subscale- (Specific Activities + Usual Activities)/2-

Best score= 0; Worst score =50

Total Score = Pain Subscale + Function Subscale

Best Score= 0 Worst Score = 100
(pain and disability contribute equally to score)

Reliability of subscales and total score are sufficiently high that both subscales and total are reportable.

Prilog 4. Patient-specific functional scale

[Izvor: https://www.physio-pedia.com/Patient_Specific_Functional_Scale]

Patient-specific activity scoring scheme (Point to one number):

0	1	2	3	4	5	6	7	8	9	10
Unable to perform activity						Able to perform activity at the same level as before injury or problem				

(Date and Score)

Activity	Initial					
1.						
2.						
3.						
4.						
5.						
Additional						
Additional						

Total score = sum of the activity scores/number of activities
 Minimum detectable change (90%CI) for average score = 2 points
 Minimum detectable change (90%CI) for single activity score = 3 points

PSFS developed by: Stratford, P., Gill, C., Westaway, M., & Binkley, J. (1995). Assessing disability and change on individual patients: a report of a patient specific measure. Physiotherapy Canada, 47, 258-263.

Reproduced with the permission of the authors.



IZJAVA O AUTORSTVU
I
SUGLASNOST ZA JAVNU OBJAVU

Završni/diplomski rad isključivo je autorsko djelo studenta koji je isti izradio te student odgovara za istinitost, izvornost i ispravnost teksta rada. U radu se ne smiju koristiti dijelovi tuđih radova (knjiga, članaka, doktorskih disertacija, magistarskih radova, izvora s interneta, i drugih izvora) bez navođenja izvora i autora navedenih radova. Svi dijelovi tuđih radova moraju biti pravilno navedeni i citirani. Dijelovi tuđih radova koji nisu pravilno citirani, smatraju se plagijatom, odnosno nezakonitim prisvajanjem tuđeg znanstvenog ili stručnoga rada. Sukladno navedenom studenti su dužni potpisati izjavu o autorstvu rada.

Ja, **Doris Videc** pod punom moralnom, materijalnom i kaznenom odgovornošću, izjavljujem da sam isključiva autorica završnog rada pod naslovom **Teniski lakat i fizioterapija** te da u navedenom radu nisu na nedozvoljeni način (bez pravilnog citiranja) korišteni dijelovi tuđih radova.

Studentica:

Doris Videc

(vlastoručni potpis)

Sukladno Zakonu o znanstvenoj djelatnosti i visokom obrazovanju završne/diplomske radove sveučilišta su dužna trajno objaviti na javnoj internetskoj bazi sveučilišne knjižnice u sastavu sveučilišta te kopirati u javnu internetsku bazu završnih/diplomskih radova Nacionalne i sveučilišne knjižnice. Završni radovi istovrsnih umjetničkih studija koji se realiziraju kroz umjetnička ostvarenja objavljuju se na odgovarajući način.

Ja, **Doris Videc** neopozivo izjavljujem da sam suglasna s javnom objavom završnog rada pod naslovom **Teniski lakat i fizioterapija** čija sam autorica.

Studentica:

Doris Videc

(vlastoručni potpis)