

Fizioterapija kod djece sa spina bifidom

Šarić, Margareta

Undergraduate thesis / Završni rad

2021

Degree Grantor / Ustanova koja je dodijelila akademski / stručni stupanj: **University North / Sveučilište Sjever**

Permanent link / Trajna poveznica: <https://um.nsk.hr/um:nbn:hr:122:393172>

Rights / Prava: [In copyright](#)/[Zaštićeno autorskim pravom.](#)

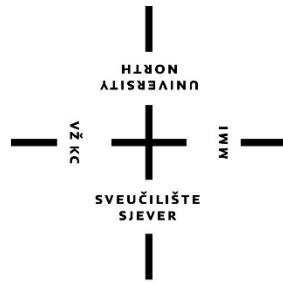
Download date / Datum preuzimanja: **2025-01-30**



Repository / Repozitorij:

[University North Digital Repository](#)





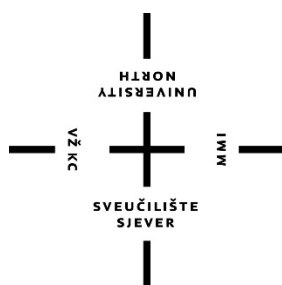
**Sveučilište
Sjever**

Završni rad br. 058/FIZ/2021

Fizioterapija kod djece sa spina bifidom

Margareta Šarić, 3195/336

Varaždin, rujna 2021. godine



Sveučilište Sjever

Odjel za Fizioterapiju

Završni rad br. 058/FIZ/2021

Fizioterapija kod djece sa spina bifidom

Student

Margareta Šarić, 3195/336

Mentor

Jasminka Potočnjak, mag.physioth.

Prijava završnog rada

Definiranje teme završnog rada i povjerenstva

ODJEL: Ocjel za fizioterapiju

STUDIJSKI: preddiplomski stručni studij Fizioterapija

PREDSJEDNIK: Sarit Margareta

JMBAG: 0336028945

DATEM: 3.9.2021.

KOLIKO: Fizioterapija u ortopediji

NASLOV RADA: Fizioterapija kod djece sa spina bifidom

NASLOV RADA NA ENGL. JEZIKU: Physiotherapy support for children with spina bifida

MENTOR: Jasminka Potočnjak, mag.physioth.

STANJE: predavač

ČLANOVI POVJERENSTVA

1. doc.dr.sc. Helena Munivrana Škvorc, predsjednik

2. Jasminka Potočnjak, mag.physioth., pred., mentor

3. dr.sc. Vlahek Pavao, v.pred., član

4. doc.dr.sc. Filjpec Manuela, zamjenski član

5.

Zadatak završnog rada

BRLOJ: 056/FIZ/2021

OPIS

Spina bifida je urođena mana gdje dolazi do nepotpunog spajanje ili izostanka spajanja lukova kralježnice te može, ali ne mora biti udružen s rascjepom kralježne moždine. Ono nastaje zbog izostanka erašćivanja postraničnih dijelova lukova kralježnice. Zaostaje dorzalni rascjep kralježnice obično na prelascima pojedinih odsječaka kralježnice. Može nastati u okcipitalno-cervikalnom, cervikalno-torakalnom te najčešće u lumbo-sakralnom dijelu. Također postoje više malformacija tj. više stupnjeva spina bifide. Spina bifida occulta je rascjep lukova kralježne moždine prekriven kožom koji obično ne zahvaća kralježnu moždinu. Spina bifida cystica teže je malformacija neuralne cijevi kod koje se kroz rascjepljene lukove kralježaka i otvor na koži izbočuju živčano tkivo ili moždane ovojnice u obliku ciste (vrata). Ona se dijeli na tri vrste (meningokela, meningo mijelokela, mijelishiza). Važno je započeti sa fizioterapijom od rane dobi kako bi se poboljšala kvaliteta života što djetetu stari.

Fizioterapeut će provesti početnu procjenu mišićne snage i raspona pokreta dojenčadi u određenim zglobovima. To će fizioterapeutu omogućiti da utvrdi koji mišići rade ispravno, a koji mišići su slabiji. Pasivne vježbe pomoći će u održavanju fleksibilnosti i izbjegavanju razvoja kontrakture. Promijenjeni mišićni tonus čest je kod SB, stoga fizioterapeut koristi vježbe otpora kako bi ojačali oslabljene mišiće. Pošto je svaka deformacija SB individualna, fizioterapeut treba svoje znanje i vještine pokazati na mnoge kreativne načine.

ZADATAK SREĐEN

08.09.2021



POTPIS MENTORA

Jasminka Potočnjak

Predgovor

Jedna od najvećih podrška u mojem obrazovanju je moja obitelj. Ne samo što su mi omogućili ovo obrazovanje, već su me uvijek poticali i bodrili kroz svaki korak. Tako da se najviše želim zahvaliti njima. Također, želim se zahvaliti svojim prijateljima i kolegama. Zahvala ide i svim profesorima koji su prenijeli svoje znanje na kolege i mene. Posebno se želim zahvaliti mentorici Jasminki Potočnjak mag.physioth na idejama, dostupnosti i cjelokupnoj pomoći prilikom obrazovanja i izrade ovog završnog rada.

Sažetak

Spina bifida je urođena mana gdje dolazi do nepotpunog spajanje ili izostanka spajanja lukova kralježnice te može, ali ne mora biti udružen s rascjepom kralježnične moždine. Ono nastaje zbog izostanka srašćivanja postraničnih dijelova lukova kralježnice. Zaostaje dorzalni rascjep kralježnice, obično na prelascima pojedinih odsječaka kralježnice. Može nastati u okcipitalno-cervikalnom, cervikalno-torakalnom te najčešće u lumbo-sakralnom dijelu. Također postoje više malformacija tj. više stupnjeva spina bifide. Spina bifida occulta je rascjep lukova kralježnične moždine prekriven kožom koji obično ne zahvaća kralježničnu moždinu. Spina bifida cystica teža je malformacija neuralne cijevi kod koje se kroz rascijepljene lukove kralježaka i otvor na koži izbočuje živčano tkivo i/ili moždane ovojnice u obliku ciste (vreće). Ona se dijeli na tri vrste. Spina bifida s meningokelom, kod koje se kroz rascjepa kralježnice izbočuju samo ovojnice ispunjene cerebrospinalnom tekućinom. Kod spine bifide s meningomijelokelom u cisti se nalazi i živčano tkivo koje se nije uspjelo zatvoriti tijekom embrijskog razvoja. Do spina bifide s mijeloshizom ili rabishizom dolazi kad izostane zatvaranje neuralne cijevi, lukovi kralježaka manjkaju, a spljoštena masa živčanog tkiva otvara se prema van nešto ispod razine kože. Izloženo živčano tkivo degenerira se u maternici, što rezultira neurološkim deficitom koji varira ovisno o vrsti lezije. Iako je uzrok spina bifide ne poznati, neki ne genetski faktori su smanjeni unos folata, dijabetes melitus, pretilost, visoka temperatura, valproična kiselina, hipervitaminoza i brojni drugi teratogeni čimbenici. Prenatalna dijagnoza postavlja se ultrazvukom. Lezije se do rođenja kirurški zatvaraju u maternici. Važno je započeti s fizioterapijom od rane dobi kako bi se poboljšala kvaliteta života što dijete stari. Optimizacijom i održavanjem pokretljivosti, što na kraju može pomoći djeci da postanu neovisnija kako stare. Fizioterapeut će provesti početnu procjenu mišićne snage i raspona pokreta dojenčadi u određenim zglobovima. To će fizioterapeutu omogućiti da utvrdi koji mišići rade ispravno, a koji mišići su slabiji. Pasivne vježbe pomoći će u održavanju fleksibilnosti i izbjegavanju razvoja kontraktura. Promijenjeni mišićni tonus čest je kod SB, stoga fizioterapeut koristi vježbe otpora kako bi ojačali oslabljene mišiće.

Ključne riječi

Spina bifida, dijagnoza, fizioterapija, ortopedska pomagala

Abstract

Spina bifida is a congenital defect where there is an incomplete fusion or no fusion of the spinal arches and may or may not be associated with a spinal cord cleft. It occurs due to the lack of fusion of the lateral part of the arches of the spine. The dorsal cleft of the spine is left behind, usually at the junction of individual sections of the spine. It can occur in the occipital-cervical, cervical-thoracic and most often in the lumbo-sacral part. There are also more malformations i.e. multiple degrees of spina bifida. Spina bifida occulta is a cleft of the spinal cord arches covered with skin that does not usually involve the spinal cord. Spina bifida cystica is a more severe malformation of the neural tube in which nerve tissue and/or meninges in the form of a cyst (sac) protrude through split vertebral arches and an opening in the skin. It is divided into three types. Spina bifida with meningocele, in which only envelopes filled with cerebrospinal fluid protrude through the cleft spine. In spina bifida with meningomyelocele, the cyst also contains nerve tissue that failed to close during embryonic development. Spina bifida with myeloschisis or rhabdomyelosis occurs when neural tube closure is absent, vertebral arches are missing and a flattened mass of nerve tissue opens outward just below skin level. Exposed nerve tissue degenerates in the uterus, resulting in a neurological deficit that varies depending on the type of lesion. Although the cause of spina bifida is not known, some non-genetic factors include decreased folate intake, diabetes mellitus, obesity, high fever, valproic acid, hypervitaminosis and a number of other teratogenic factors. Prenatal diagnosis is made by ultrasound. The lesions are surgically closed in the uterus until birth. It is important to start physiotherapy from an early age in order to improve the quality of life as the child ages. By optimizing and maintaining mobility, we can ultimately help children become more independent as they age. The physiotherapist will conduct an initial assessment of the muscle strength and range of motion of the infants in specific joints. This will allow the physiotherapist to determine which muscles are working properly and which muscles are weaker. Passive exercises will help maintain flexibility and avoid the development of contractures. Altered muscle tone is common in SB, so the physiotherapist uses resistance exercises to strengthen weakened muscles.

Keywords

Spina bifida, diagnosis, physiotherapy, orthopedic aids

Kratice

MMC – meningomijelokelom

NTD - defekti neuralne cijevi

SB - spina bifida

PCP - polaritet planiranih stanica

FOCM – folat u jednom ugljikovom metabolizmu

GLDC - glicin dekarboksilaza

AMT - α -Methyltryptamine

CSF - cerebrospinalna tekućina

AFP - alfa-fetoprotein

AChE – acetilkolieseraza

TLSO - ortoza za torakalnu i lumbo-sakralnu kralježnicu noćne

KAFO - ortoza koljeno-gležanj-stopalo

AFO - ortoza gležanj-stopalo

RGO - uzajamne ortoze

HKAFO - ortoza kuk-gležanj-stopalo

SMO - supramaleolarna ortoza

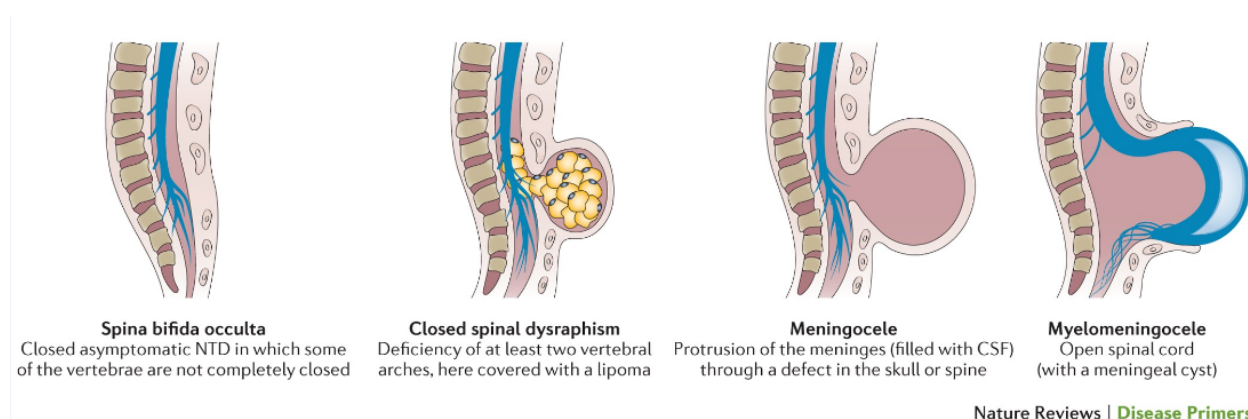
AIS (ASIA) – American spinal cord injury association

Sadržaj

1.	Uvod	1
2.	Embriologija	2
2.1.	Epidemiologija	2
2.2.	Genetski faktori	3
2.3.	Ne genetski faktori	3
2.4.	Embrionalna patogeneza	4
2.5.	Patogeneza za zatvorenog (kožom prekrivenog) spinalnog difrazma	4
2.6.	Postnatalna patogeneza.....	4
3.	Dijagnoza, testovi probira i prevencije	7
3.1.	Biomehanička diagnoza i testovi probira	7
3.2.	Sonografska dijagnoza.....	7
3.3.	Prevencija	8
3.4.	Liječenje.....	8
4.	Fizioterapija	10
4.1.	Funkcija mišića i problemi ovisno o zahvaćenom kralješku.....	10
4.2.	ASIA (AIS) skala.....	11
4.3.	Donji ekstremiteti.....	13
4.4.	Posebna oprema i pomagala za mobilnost.....	16
4.5.	Vježbe za skoliozu.....	17
4.6.	Bobath terapija.....	20
4.7.	Vježbe za ravnotežu i koordinaciju.....	27
4.8.	Spiralna dinamika i koordinacija pokreta.....	29
5.	Zaključak	31
6.	Literatura	32

1. Uvod

Većina malformacija kralježnične moždine posljedica je nepravilnih zatvaranja neuralnih nabora tijekom 3. i 4. tjedna razvoja te se zato nazivaju malformacije neuralne cijevi, koje zahvaćaju i ovojnice, kralješke, mišiće i kožu [1]. Spina bifida je urođena mana gdje dolazi do nepotpunog spajanja ili izostanka spajanja lukova kralježnice te može, ali ne mora biti udružen s rascjepom kralježnične moždine. Ono nastaje zbog izostanka srašćivanja postraničnih dijelova lukova kralježnice. Zaostaje dorzalni rascjep kralježnice, obično na prelascima pojedinih odsječaka kralježnice. Može nastati u okcipitalno-cervikalnom, cervikalno-torakalnom te najčešće u lumbo-sakralnom dijelu. Također postoje više malformacija tj. više stupnjeva spina bifide (slika 1.1.). Spina bifida occulta je rascjep lukova kralježaka prekriven kožom koji obično ne zahvaća kralježničnu moždinu. Spina bifida cystica teža je malformacija neuralne cijevi kod koje se kroz rascijepljene lukove kralježaka i otvor na koži izbočuje živčano tkivo i/ili moždane ovojnice u obliku ciste (vreće). Ona se dijeli na tri vrste. Spina bifida s meningoelom, kod koje se kroz rascjepa kralježnice izbočuju samo ovojnice ispunjene cerebrospinalnom tekućinom. Kod spine bifide s meningomijelokelom u cisti se nalazi i živčano tkivo koje se nije uspjelo zatvoriti tijekom embrijskog razvoja. Do spina bifide s mijeloshizom ili rabishizom dolazi kad izostane zatvaranje neuralne cijevi, lukovi kralježaka manjkaju, a spljoštena masa živčanog tkiva otvara se prema van nešto ispod razine kože. Klinički, najznačajniji je meningomijelokelom (MMC).



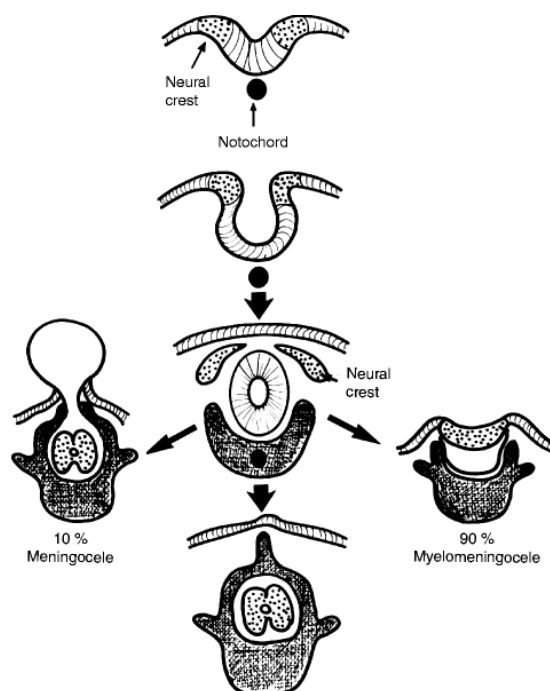
Slika 1.1 Vrste spina bifide, izvor: <https://www.nature.com/articles/nrdp20157>

2. Embriologija

Embrionalno razdoblje ili razdoblje organogeneze je razdoblje između 3. i 8. tjedna razvoja. U tom razdoblju zbiva se indukcija. Ona je početno zbivanje u organogenezi u kojem poticajna skupina stanica inducira razvojne promjene u susjednom tkivu. Kemijski posrednici koji prenose genetsku poruku su transformacijski čimbenici rasta β npr. aktivni i fibroblastni čimbenici rasta. Također bitne su i posredničke molekule koje djeluju kao morfogeni. Neke od njih su retinska kiselina, neurotransmiteri i proizvodi Wnt gena. Morfogeni pokreću u odgovarajućim stanicama slijed uzastopnih zbivanja koji često započinju aktiviranjem homeobox gena. Oni sadržavaju poruku za čimbenike transkripcije, koji zatim reguliraju ekspresiju drugih gena [1]. Početkom 3. tjednu razvoja nastaje ektoderm (jedan od tri zametna listića). Notokord (izduženi tračak stanica koji tvori osnovu za aksijalni skelet) djeluje na ektoderm te ga deblja i čini neuralnu ploču. Krajem 3. tjedna lateralni rubovi se uzdignu i čine neuralne nabore. Središnji dio između rubova naziva se neuralni ždrijeb. Neuralni nabori se postupno približavaju u središnjoj liniji sve dok se ne spoje. Tako nastaje neuralna cijev. Dok se spajanje ne završi ona je na svojem kranijalnom i kaudalnom kraju otvorena prema prednjem i stražnjem neuroporusu (amnionskoj šupljini). Prednji neuroporus se zatvara oko 25. dana, a stražnji oko 27. dana. Time nastaje osnova središnjeg živčanog sustava. Nastaje kralježnična moždina i moždani mjehurići.

2.1. Epidemiologija

Mnogi epidemiološki studiji spajaju spina bifidu s anencefalijom (fetalna malformacija kod koje nedostaju dijelovi mozga i lubanje) i s encefalokelom (izbočenje moždanog tkiva kroz prirodene ili traumatske otvore lubanje) pod općim izrazom "defekti neuralne cijevi" tzv. (NTD). Primarni poremećaj u patogenezi MMC-a je neuspješno zatvaranje neuralne cijevi u embrionalnoj kralježničnoj regiji, što dovodi do produljene izloženosti neuralne cijevi s plodnom vodom (slika 2.1.) [2]. U početku bifidni neuroepiteliji prolaze relativno normalnu neuronsku diferenciju, s razvojem spinalne motoričke i senzorne funkcije. Međutim, kako gestacija napreduje, izložena leđna moždina postaje hemoragična i neuroni umiru kao posljedica toksičnosti plodne vode. Aksonalne veze se prekidaju, a funkcija gubi. Stoga se neurološki invaliditet u MMC-u često smatra procesom od dva stadija. Neuspješno zatvaranje neuralne cijevi nakon čega slijedi neurodegeneracija u maternici. To je potaknulo pokušaje pokrivanja lezije spina bifide tijekom fetalnog razvoja kako bi se zaustavila ili spriječila neurodegeneracija u slučajevima kada zatvaranje nije uspjelo.



Slika 2.1 Neuspješno zatvaranje neuralne cijevi, izvor: https://link.springer.com/chapter/10.1007/978-3-642-29814-1_18

2.2. Genetski faktori

Sekvenciranje kodirajućih regija ljudskih ortologa za mnoge od ovih gena otkrio je rijetke pogreške mutacije (koje mijenjaju aminokiseline) kod pacijenta s NTD-ovima, kojih nema kod osoba koji nisu zahvaćeni NTD-om. Konkretno, dokazano je da su varijante gena polariteta planiranih stanica (PCP) i nekanonska Wnt signalna kaskada povezane s raznim NTD-ima. To je posebno značajno, budući da su mutacije gena PCP-a mogući uzroci mišjih NTD-a, generirajući nekoliko fenotipa. Druga skupna gena povezanih s NTD-om su kodirajući enzimi s folatom u jednom ugljikovom metabolizmu (FOCM). Nizak status folne kiseline kod majke ili fetusa može biti faktor rizika za NTD. Mutacije u genima sustava cijepanja glicerina, koji reduciraju aktivnost dva mitohondrijska enzima FOCM (GLDC i AMT), također se nalaze među NTD pacijentima. Mitohondrijska enzimska aktivnost opskrbljuje 70% stanica s jednim ugljikom stanica za metabolizam [3]. Tako da su velike mogućnosti da se genetske varijante na tom putu mogu pokazati kao važni čimbenici rizika za NTD.

2.3. Ne genetski faktori

Iako su različiti čimbenici okoliša povezani s NTD-ima postoji samo nekoliko naznaka patogenih čimbenika. Antikonvulzivna valproinska kiselina (VPA) povećava rizik od NTD-a 10

puta ako se uzima tijekom prvog tromjesečja trudnoće. Njegova aktivnost može poremetiti ravnotežu acetilacije i deacetilacije proteina, što dovodi do neuspjeha neurulacije. Gljivični uzročnik bolesti fumonizin, također može biti uzročnik NTD-a. On najviše napada u embriju sfingozin fosfata i potencijalno ugrožava količinu folata. Također jedan od čimbenika može biti hiperglikemija majke.

2.4. Embrionalna patogeneza

Spina bifida može nastati neuspjehom bilo kojeg dijela neurulacije, obično su otvoreni zbog zaustavljanja zatvaranja prije fuzije neuralnih nabora u dorzalnoj srednjoj liniji. Proces konvergentnog proširenja uključuje interkalaciju stanica u srednjoj liniji kako bi se produžila i suzila tjelesna os, no kad to ne uspije, os tijela ostaje kratka i široka. Neuronski nabori su abnormalno široko razmaknuti i fizički nisu u stanju pokrenuti razdvajanje. Neuspjeh naknadne spinalne neurulacije generira otvorene lezije spina bifide različite veličine i aksijalne razine, ovisno o stupnju u kojem se "val" zatvaranja zaustavlja [4].

2.5. Patogeneza za zatvorenog (kožom prekrivenog) spinalnog disrafizma

Sekundarna neurulacija odgovorna je za formiranje neuralne cijevi u niskim sakralnim i trtičastim regijama koji dolazi nakon zatvaranja kaudalnog neuroporusa. Kraj embrija obuhvaća repni pupoljak (kaudalna stanična masa) čija se jezgra mezenhimalne stanice postupno reorganizira u uzdužne stanične kondenzacije. U sekundarnoj neurulaciji nema komponente "zatvaranja" pa defekti kao zatvoreni spinalni disrafizam nisu otvoreni za vanjsko okruženje, već prekriveni kožom. Glavni nedostatak je neuspjeh živčanog i mezodermnog tkiva da se prostorno razdvoje. Nedavna istraživanja otkrila su bipotencijalnu stanicu neuromesodermalnih stanica prekursora unutar repnog pupoljka, objašnjavajući zašto je to razdvajanje ponekad nepotpuno [5]. Pošto se kliničkim opažanjem zaključilo da je distalna leđna moždina često vezana za okolna tkiva u zatvorenom spinalnom disrafizmu, ona se prepoznaje kao poremećaj sekundarne neurulacije.

2.6. Postnatalna patogeneza

MMC je glavni oblik spina bifide povezan s malformacijom mozga i hidrocefalusom (proširenje moždanih komora viškom cerebralnog likvora). Glavni defekti mozga uključuju spektar anomalija povezane s Chiarijevom malformacijom tipa II stražnjeg dijela mozga u 90% slučajeva. Povezano je s malim mozgom normalne veličine koji se razvija u maloj stražnjoj jami, pa mali mozak hernira (abnormalno izbočenje tkiva kroz otvor) prema dolje kroz veliki okcipitalni otvor (*lat. foramen magnum*). Studiji pokazuju reorganizaciju malog mozga, u kojoj je prednji dio veći, stražnja donja područja manja, a nema razlike u bijeloj tvari. Smanjenje volumena malog mozga više je povezan s lezijama kralježnice u torakalnoj razini nego lumbalnim ili sakralnim lezijama. Oko trećine do polovice djece s MMC-om ima hipogenezu (nerazvijenost) žuljevitog tijela (*lat. callosum corpus*) koja uključuje ili spleniju i stražnji dio tijela (debla) ili govornicu. Ove anomalije ukazuju da se MMC koji nastaje za vrijeme neurulacije produbljuje u drugo tromjesečje, budući da se žuljevito tijelo razvija od 8 do 20 tjedana prenatalno. Također dokazano je da se defekti žuljevitog tijela mogu povezati sa spina bifida occultom. Sekundarne posljedice MMC-a uključuju hidrocefalus, koji je prvenstveno posljedica opstrukcije protoka cerebrospinalne tekućine (CSF), koja izlazi iz četvrte klijetke. Drugi povezani čimbenici su adekvatna stenoza, venska hemodinamika i endodimska denudacija. Kortikalna reorganizacija događa se oko područja proširenja ventrikula. Studiji su pokazali da su frontalne regije povećane i dolazi do smanjenja volumena stražnjih kortikalnih regija. Hidrocefalus rasteže bijelu tvar, što se najviše vidi u prorijeđenom (hipoplastičnom) izgledu žuljevitog tijela. Hidrocefalus ima prvenstveno linearni učinak na kognitivne i motoričke ishode, održavajući ozbiljnost oštećenja bijele tvari [6]. Odstupanja od normalnog standarda za sveske frontalnih i stražnjih regija povezane su sa smanjenjem IQ-a i finom motoričkom spretnošću. Deficit pažnje uobičajen je kod MMC-a. Problemi nastaju sa stražnjim-prednjim sustavima pažnje koji uključuju orijentaciju i uzbuđenje posredovano srednjim mozgom. One uključuju i taktilne anomalije koje su izravno povezane s ozbiljnošću poteškoća s kontrolom pažnje. Oštećenja su mnogo manja u frontalno-striatnim regijama i bazalnim ganglijima. One uključuju motoričke funkcije, poput proceduralnog učenja i funkciju pažnje koje uključuju stalnu pažnju i upornost. Anomalije žuljevitog tijela povezane su sa smanjenom interhemisfernom komunikacijom i općeniti poteškoćama kod učenja jezika, čitanja i socijalnih vještina. Ove neurokognitivne poteškoće mogu se primijetiti već u dobi od 6 mjeseci, što održava opće nedostatke u domeni vremena, pažnje i kretanja koji utječu na razvoj ljudi s MMC-om tijekom cijelog života. Oni dovode do poteškoća u učenju konstruiranja i asimiliranja informacija, no zato imaju dobro znanje kod asocijativnog i proceduralnog učenja. Intelektualni invaliditet

relativno je rijedak. Pogađa oko 20-25% ljudi s MMC-om te je češći nakon komplikacija sa hidrocefalusom. Karakteristike kognitivne snage i slabosti povezane s MMC-om uvelike su varijabilne i slabo se održavaju rezultatima IQ-a. Bitno je očuvanje asocijativne obrade i proceduralno učenje, čitanje riječi, rječnik, jezik i socijalne vještine. Nasuprot tome je slabost motornoj prilagodljivosti, razumijevanje jezika, pragmatika te hipersocijalnost. To sve varira ovisno o ozbiljnosti malformacija i hidrocefalusa, liječenje hidrocefalusa zbog infekcije i opstrukcije šanta te čimbenici okoliša koji također uključuju socioekonomski status. Kognitivni i motorni ishodi izravno su povezani s razinom lezije kralježnice. To održava povezanost ozbiljnije dismorfologije mozga s defektima više razine.

3. Dijagnoza, testovi probira i prevencije

3.1. Biomehanička dijagnoza i testovi probira

Prenatalna dijagnoza postala je moguća ranih 1970-tih godina. Nalazi s povišenom koncentracijom Alfa-fetoproteina (AFP) u uzrocima amnionske tekućine iz trudnoće s anencefalijom ili MMC-om. Acetilkoliesetrase (AChE) su se kasnije također pronašle u amnionskoj tekućini. Iako mjerenje AFP-a na uzrocima amnionske tekućine može biti korisno u slučajevima visokog rizika, zbog 1% šanse za pobačaj nakon amniocenteze ograničena je njezina primjena [7]. Međutim u današnje vrijeme takvo mjerenje postaje suvišno zbog rutinskog pregleda ultrazvukom u drugom tromjesečju. Danas, glavni pokazatelj da je biokemijski pregled bolji od ultrazvučnog je pretilost majke, pošto pretilost narušava detaljan ultrazvučni pregled anomalije fetusa. Pomoću ultrasonografije pregledava se fetalna kralježnica u sagitalnoj, aksijalnoj i koronalnoj ravnini od kasnog prvog tromjesečja pa nadalje. To je ujedno glavni i najprecizniji način prenatalne dijagnoze [8]. Za pouzdano otkrivanje MMC-a potreban je detaljan sustavni pregled u sve tri ravnine cijelom dužinom kralježnice od cervikalne do sakralne. Ovaj način otkriva većinu slučajeva spine bifide s otvorenom kožom (spina bifida cystica), no lezije zatvorene kožom (spina bifida occulta) rijetko se identificiraju u maternici. Različiti stupnjevi iskrivljene kralježnice, od nikakvih pa sve do kifoskolioze mogu se također vidjeti u povezanosti sa spina bifidom.

3.2. Sonografska dijagnoza

Nekoliko kranijalnih značajki povezano je sa spina bifidom. Uključujući nerazmjerno mali biparijetalni promjer za gestacijsku dob i različite stupnjeve ventrikulomegalije, koji se mogu pojaviti u gotovo svim fetusima do trećeg tromjesečja te su prisutni do 70% slučajeva u drugom tromjesečju. Kasnih 1980-tih godina opisani su "limun" i "banana" znak. Znak "limuna" odnosi se na gubitak konveksnog vanjskog oblika frontalnih kostiju s blagim izravnavanjem, za razliku od pravilnih, glatkih frontalnih izgleda lubanje. Prisutan je gotovo u svim fetusima s MMC-om između 16 i 24 tjedna trudnoće. Znak "banane" odnosi se na oblik malog mozga u kojem se on čini konveksnim za razliku od obične bučice normalnog fetalnog malog mozga. Može se otkriti od 14 tjedna pa nadalje. Ovi kranijalni znakovi bili su značajna pomoć u prenatalnoj dijagnozi. Budući da se glava rutinski pregledava u drugom tromjesečju. Nakon identifikacije spina bifide, provodi se detaljan pregled fetusa kao bi se proširili drugi znakovi koji mogu ukazivati na

pridruženi kromosomski ili genetski sindrom. Također traže se dokazi neuroloških oštećenja, poput proširenog bubrežnog trakta i uvrnutog stopala (*lat. talipes equinovarus*). Kariotipizacija se nudi kada se otkriju druge abnormalnosti ili kada drugi čimbenici rizika mogu ukazati na povezane kromosomske abnormalnosti (npr. starost majke).

3.3. Prevencija

Prevencija NTD-a folnom kiselinom najavljeno je kao suvremeni zdravstveni uspjeh. Kao što je već prije navedeno u seminaru, manjak folata povećava rizik za NTD-om. Multivitaminski dodatak koji sadrži folate smanjio je rizik od ponavljanja NTD-a u žena koje su kod prijašnje trudnoće imale dijete s NTD-om. Ženama s visokim rizikom ili s prethodnom poviješću trudnoće uzrokovane NTD-om, preporučuje se uzimanje 4 mg folne kiseline tijekom planiranja trudnoće. Ženama s malim rizikom se preporučuje 0.4 mg. Temeljni mehanizmi pomoću kojih folna kiselina olakšava smanjenje rizika od NTD-a još nisu razjašnjeni. Također je nepoznato zašto dio žena koje uzimaju dodatke folne kiseline u razdoblju od začeća i dalje doživljavaju trudnoće zahvaćene NTD-om. Neka istraživanja pokazala su da genetske varijacije u transportu i metabolizmu folata te ulogu autoantitijela protiv receptora folata. Iz tog razloga se smatra da je to moguć uzrok imunološkog odgovora majke koji ometa unos folata. U istraživanju na miševima pokazano je da inzulin male molekule koji je bitan za brojne unutarstanične signalne putove i gradivni je element za membranski fosfolipid, mogu spriječiti NTD-e koji ne reagiraju na folnu kiselinu.

3.4. Liječenje

Liječenje MMC-a uključuje operaciju unutar 48 sati od rođenja. Djetetova leđa se zatvore kako bi se smanjio rizik od rastuće infekcije koja može rezultirati meningitisom. Iako u današnje vrijeme sve više se rade fetalne kirurgije tj. ranije intervencije zatvaranja leđa. Novorođenčad sa spina bifidom najbolje se liječe tako da se prate osnovni studiji središnjeg živčanog sustava i mjerenjem glave kako bi se procijenila brzina rasta glave. Gotovo sva novorođenčad s lezijom na torakalnom dijelu trebaju ventrikul operativni šant, dok oko 85% pacijenata s lezijom na lumbalnoj razini. Ranžiranje zahtijevaju oko 70% novorođenčadi sa sakralnom lezijom. Jedna od alternativa liječenja hidrocefalusa povezanog sa spina bifidom je endoskopska treća ventrikulostomija s koagulacijom koroidnog pleksusa. Također, može doći do apneje i stridora, glavobolje, kvadripareze, skolioze te do problema s ravnotežom/koordinacijom kod starijeg

djeteta. Kod teških slučajeva radi se operacija dekompresije stražnje jame. Ortopedski deformiteti obično se liječe ubrzo nakon rođenja, uz dugotrajno praćenje. Radi se ultrazvučni i urodinamski pregled radi otkrivanja uroloških komplikacija koje su posljedica abnormalne neurološke funkcije mjehura. To uključuje zadržavanje mokraće i vezikoureteralni refluks. To može dovesti do ponavljajućih infekcija mokraćnog sustava i na kraju pogoršanja bubrežne funkcije. Pomoću povremene kateterizacije, farmakoloških sredstava ili operacije liječi se mjehur i mokraćni putevi [9]. Kod starije djece dolazi do problema s crijevima te liječenje uključuje uporabu čepića, klistira ili laksativa te se radi Malone anterogradna kontinencija klistira. Kod djece sa spina bifidom u liječenju bitna je multidisciplinarni tim. On uključuje medicinsku sestru, dječjeg neurokirurga, urologa, ortopedskog kirurga, fizioterapeuta te socijalnog radnika.

Obrazloženje za fetalnu kirurgiju je da je oštećenje izložene leđne moždine progresivno tijekom gestacije. Stoga rani popravak lezije unutar maternice može spriječiti nastavak oštećenja i poboljšati klinički ishod. Nadalje, popravak spina bifide u maternici zaustavlja istjecanje cerebrospinalne tekućine iz lezije, omogućavajući poništenje ili rješenje hernije stražnjeg mozga. Trudnice s dijagnozom MMC-a koje razmatraju fetalnu operaciju moraju ići na prenatalna testiranja. To uključuje opstetričku procjenu, probir genetskih ili kromosomskih sindroma. Ultrazvuk za procjenu funkcije donjih ekstremiteta, identifikaciju anomalija uvrnutih stopala i procjenu spinalne razine defekta lokalizacijom nedostataka luka kralježnice, fetalna ehokardiografija i ultrabrz MRI za procjenu prisutnosti ili odsutnosti hernije stražnjeg mozga, hidrocefalusa i svih drugih abnormalnosti mozga [9]. Fetalna MMC operacija uključuje laparotomiju praćenu histerotomijom pomoću uređaja za spajanje maternice. Nakon reza se fetus postavlja u položaj s lezijom kralježnice vidljivom kirurgu. Srce fetusa prati se intraoperativno ehokardiografijom. Cistična membrana MMC-a se izrezuje te se vezanost između moždanih ovojnica za kožu i meka tkiva oslobađa.

4. Fizioterapija

Važno je započeti s fizioterapijom od rane dobi kako bi se poboljšala kvaliteta života prilikom odrastanja djeteta. Optimizacijom i održavanjem pokretljivosti, što na kraju može pomoći djeci da postanu neovisnija kako stare. Fizioterapeut će provesti početnu procjenu mišićne snage i raspona pokreta dojenčadi u određenim zglobovima. To će fizioterapeutu omogućiti da utvrdi koji mišići rade ispravno, a koji mišići su slabiji. To će im dati osnovno mjerenje koje će koristiti kao usporedba dok dijete raste. To će također omogućiti fizioterapeutu da razmotri koje probleme dijete može imati prilikom odrastanja i koju vrstu pomoćnih sredstava ili udloga može biti potrebna kada dođe vrijeme da se počnu mobilizirati. Fizioterapeut će posebno biti uključen u postizanju raspona pokreta: U ranim fazama nakon operacije, fizioterapeut će započeti s pasivnim rasponom vježbi pokreta na djetetovim nogama. To se obično izvodi 2-3 puta dnevno. Također će demonstrirati ovu tehniku roditeljima ili njegovateljici kako bi mogli nastaviti raditi vježbe kao program kućnih vježbi kad se dijete otpusti. Djeca mogu napredovati u ovim vježbama oponašajući funkcionalne pokrete koji se odnose na normalne obrasce svakodnevnog kretanja. Npr. dok savijete lijevo koljeno i kuk, desna noga treba biti ispružena, kao što bi se dogodilo u normalnom hodu. Ove vježbe će pomoći u održavanju i povećanju raspona raspoloživog pokreta u zglobovima gdje je blago ograničenje. Tamo gdje ima ograničenja pokreta, fizioterapeut predlaže da se vježba ponovi više puta te da se pokret zadrži duže. Krajnji cilj raspona vježbi kretanja je omogućiti djetetu da ih uči i izvodi samostalno. Važno je da dijete nastavi s ovim vježbama jer kada se samostalno kreću, funkcionirajući mišići možda neće raditi kroz puni opseg pokreta. Pasivne vježbe pomoći će u održavanju fleksibilnosti i izbjegavanju razvoja kontraktura. Promijenjeni mišićni tonus čest je kod SB, stoga fizioterapeut koristi vježbe otpora kako bi ojačali oslabljene mišiće. To se obično radi kada je dijete dovoljno staro za samomobilizaciju. Fizioterapeut može razviti program treninga snage i izdržljivosti za koje se pokazalo da poboljšava funkcionalne sposobnosti djece sa spina bifidom. Ovi programi treninga mogu uključiti različite vježbe za gornje i donje udova, kao i mišiće trupa te mogu pomoći u poboljšanju snage gornjih udova i kardiovaskularnoj kondiciji. Nakon nekoliko dana od operacije fizioterapeut će učiti roditelje kako pravilno držati dojenčad. To je iznimno važno nakon velike operacije te je bitno pravilno i pažljivo rukovanje i pozicioniranje u svako doba dana. Može se savjetovati da se dijete drži ispod trbuha i preko podlaktice zbog kirurške rane na djetetovi leđima. Nekad se preporučuje šetnja tako da se dijete odmara na nečijim ramenima. Time se potiče da dijete počne dizati glavu te razvijati kontrolu glave i vrata. Prilikom mobilnosti i kretanja, problemi s pokretljivošću kod djece sa spina bifidom mogu varirati ovisno o razini kralježnice koja je zahvaćena tijekom razvoja. Dijete s

lezijom u donjem dijelu leđa (lumbalna ili sakralna razina) vjerojatnije će se moći samostalno mobilizirati nego dijete s lezijom u gornjem dijelu torakalne kralježnice. To može odrediti hoće li djetetu trebati kolica, ortopedska pomagala ili neka druga pomoćna sredstva. Kao i svako dojenče, pa tako i dojenčad sa spina bifidom zahtijevaju aktivno kretanje i osjetne informacije iz okolnog okruženja kako bi se naučila učinkovito kretati u odnosu na gravitaciju i zadržavati uspravne položaje sjedenja i stajanja. Učinkovitije je da dijete napravi pokret koji izaziva kontrolu glave, vrata i trupa, umjesto korištenja pasivnih sjedećih naprava ili stolica. Aktivno sudjelovanje omogućuje im sudjelovanje u procesu učenja. Npr. umjesto hodalice preporučuje se da dijete fizički drže u stojećem položaju sa što manjom podrškom kako bi se promicala potrebna kontrola noge i trupa. To također omogućuje djetetu primanje povratnih informacija s poda i okoline. Kako se dijete počinje samostalno mobilizirati i kretati, može se postaviti proteza ili udlaga za rješavanje svih deformiteta uzrokovanih neravnotežom mišića ili ograničenja zglobova. Ortoze poput proteze ili udlaga potporni su uređaj čiji je cilj optimizirati postojeću funkciju mišića i pružiti podršku tamo gdje dijete to zahtjeva. Što se ranije oni postave i osiguraju, ranije će dijete biti pripremljeno za uspravan položaj koji je potreban za stajanje i sjedenje. To također poboljšava normalno napredovanje razvoja djeteta i na kraju će mu pomoći da sudjeluje u normalnim aktivnostima svoje dobno skupine. Kako bi ispravno odredili vježbe, potrebno je submaksimalno i maksimalno testiranje. Istraživanja su dokazala da terapija hoda po pokretnoj traci za hodanje i 6 minutni test hoda najbolje pokazuju promjene. Također mjerenje otkucaja srca i vrijednosti VO_2 najbolji su načini za mjerenje fizioloških učinka [10]. Pogotovo u kombinaciji s funkcionalnim ishodom. Kod nekih pojedinaca sa spina bifidom pokazali se napredci zbog hoda, npr. urinarna drenaža, rad crijeva i periferna cirkulacija.

4.1. Funkcija mišića i problemi ovisno o zahvaćenom kralješku

Ako su zahvaćeni segmenti kralježnične moždine T_{6-9} mišići gornjeg dijela trupa funkcionirat će normalno, no noge neće imati funkcionalnost. Zatim od T_{9-12} mišići abdomena i paraspinalni mišići funkcionirat će normalno i dijete će imati neku kontrolu zdjelice. Ako je zahvaćen segment L_1 dijete će imati kompletnu funkcionalnost trupa, no fleksori kuka su slabi (3/5). Što se ovih dijelova tiče, ortopedski problemi su: kifoskolioza, lumbalna hiperlordoza, dislokacija kuka, smanjena gustoća kostiju te prijelomi u kuku (problem s fleksijom, ekstenzijom i vanjskom rotacijom), kontraktura u koljenu (problem s fleksijom i ekstenzijom) te kontraktura u stopalu (uvrnuto stopalo). Ortoze koje mogu biti potrebne su: TLSO (ortoza za torakalnu i lumbo-sakralnu kralježnicu), noćne udlage za abdukciju kuka, KAFO (ortoza koljeno-gležanj-

stopalo), AFO (ortoza gležanj-stopalo). Koristi se parapodium (od 10-og mjeseca života do druge godine života). Kasnije se koristi RGO (uzajamne ortoze), HKAFO (ortoza kuk-gležanj-stopalo) i KAFO [11]. Treba se održavati snaga i fleksibilnost u ramenima i rukama. Djeca kojima je zahvaćen segment kralježnične moždine L_2 imat će oslabljene fleksore i aduktore kuka (3/5). Ako je zahvaćen segment L_3 ekstenzori koljena bit će oslabljeni (3/5). Ortopedski problemi su: skolioza, prevelika uporaba gornjih ekstremiteta, lumbalna hiperlordoza, subluksacija kuka, coxa-valga (dislokacija kuka), smanjena gustoća kostiju te prijelomi. Ako dođe do kontrakture u kuku, dolazi do problema s fleksijom. Zbog kontrakture u koljenu, dolazi do problema s fleksijom i ekstenzijom. Također treba se pripaziti na uvrnuto stopalo. Ortoze koje se koriste su iste kao kod prijašnjih zahvaćenih kralježaka. Bitno je napomenuti da se RGO, HKAFO i KAFO koriste ako je mišićna snaga manja od 3/5. Kod zahvaćenog segmenta L_4 , medijalni fleksori koljena i dorzifleksija gležnja su oslabljeni (3/5). Kod zahvaćenog L_5 segmenta, abduktor kuka je oslabljen (2/5), kao i lateralni fleksor koljena (3/5). Ortopedski problemi su: lumbalna hiperlordoza, *coxa valgus*. Kontrakture do kojih dolazi: kuk (fleksija), koljeno (fleksija), stopalo (uvrnuto stopalo). Ortoze su kao i prije navedene. Kod zahvaćenog segmenta S_1 abduktori kuka su oslabljeni (3/5) kao i ekstenzori kuka i fleksori stopala (2/5). Kod zahvaćenog segmenta S_2 malo je oslabljen ekstenzor kuka (4/5) te fleksori stopala i nožnog prsta (3/5). Treba se obratiti pozornost na kuk. Problemi koji se mogu dogoditi u stopalu odnose se na: kalkaneus, uvrnuto stopalo, *pes cavus* i dr. Ortoze koje se koriste su AFO i SMO (supramaleolarna ortoza). Kod S_{3-5} zahvaćenih segmenata kralježnične moždine sve mišićne aktivnosti, crijeva i mjehur trebali bi biti uredni. Ortoze nisu potrebne, jedino ako je potrebno mogu se nabaviti ulošci za stopala.

4.2. AIS (ASIA) skala

Ozljeda ili bolest kralježnične moždine (OKM) rezultira potpunom ili djelomičnom odsutnošću dijelova tijela, vegetativnim disbalansom, hemodinamskom odsutnošću, disfunkcijom organa i organskih sustava distalno razini ozljede. Jedna od neuroloških pregleda pacijenata je ASIA ili AIS (American Spinal Injury Association). AIS se koristi za ispitivanje i donošenje neurološke dijagnoze. Također prema njemu se može raditi i prognoza oporavka. On se određuje pomoću ispitivanja osjetnih i motoričkih funkcija (slika 4.1 i 4.2). Ključne osjetne točke, testiraju se obostrano pomoću laganog dodira i laganog uboda. Osjećaj dodira i uboda na ključnim točkama uspoređuje se s osjećajem na pacijentovom obrazu. Za bodovanje, koristi se ljestvica od tri boda. 0 = osjet je odsutan, 1 = osjet je oslabljen ili dolazi do pojačane osjetljivosti

na dodir i 2= osjet je normalan (isti kao na obrazu). Zatim se radi manualni mišićni test. On mjeri mišićnu snagu te se koristi ljestvica od 0 do 5. Ocjena 0= nema mišićne aktivnosti. Ocjena 1= pojavljuje se mala mišićna kontrakcija, može se palpirati i pri tome je sačuvano 10% mišićne snage. Ocjena 2= mišić može napraviti pun opseg pokreta u zglobu kad je isključena gravitacija te je sačuvano 25% mišićne snage. Ocjena 3= mišićnom kontrakcijom moguće je savladati pun opseg pokreta, bez isključivanja gravitacije i očuvano je 50% mišićne snage. Ocjena 4= Mišićnom kontrakcijom moguće je savladati pun opseg pokreta protiv gravitacije i sačuvano je 75% mišićne snage. Ocjena 5= mišić može savladati puno opseg pokreta uz maksimalni otpor koji pruža terapeut. Nakon tih testova može se odrediti AIS ljestvica. Ona se dijeli na 5 razina. AIS A = potpuna odsutnost osjeta i motorike. AIS B= osjet je donekle očuvan ispod razine ozljede, no motorika nije. AIS C= motorika je očuvana, a više od pola mišića ima MMT 3 ili manje. AIS D= motorika je očuvana, a više od pola mišića ima MMT 3 ili više. AIS E= motorna i senzorna funkcija su normalne.

RIGHT **MOTOR KEY MUSCLES** **SENSORY KEY SENSORY POINTS**
 Light Touch (LTR) Pin Prick (PPR)

LEFT **MOTOR KEY MUSCLES** **SENSORY KEY SENSORY POINTS**
 Light Touch (LTL) Pin Prick (PPL)

NERVOUS SYSTEM LEVELS

RIGHT TOTALS **LEFT TOTALS**

MOTOR SUBSCORES **SENSORY SUBSCORES**

NEUROLOGICAL LEVELS **3. NEUROLOGICAL LEVEL OF INJURY (NLI)** **4. COMPLETE OR INCOMPLETE?** **5. ASIA IMPAIRMENT SCALE (AIS)**

This form may be copied freely but should not be altered without permission from the American Spinal Injury Association. REV 11/15

Muscle Function Grading

- 0 = total paralysis
- 1 = palpable or visible contraction
- 2 = active movement, full range of motion (ROM) with gravity eliminated
- 3 = active movement, full ROM against gravity
- 4 = active movement, full ROM against gravity and moderate resistance in a muscle specific position
- 5 = (normal) active movement, full ROM against gravity and full resistance in a functional muscle position expected from an otherwise unimpaired person
- 5* = (normal) active movement, full ROM against gravity and sufficient resistance to be considered normal if identified inhibiting factors (i.e. pain, disease) were not present
- NT = not testable (i.e. due to immobilization, severe pain such that the patient cannot be graded, amputation of limb, or contracture of > 50% of the normal ROM)

Sensory Grading

- 0 = Absent
- 1 = Altered, either decreased/impaired sensation or hypersensitivity
- 2 = Normal
- NT = Not testable

When to Test Non-Key Muscles:

In a patient with an apparent AIS B classification, non-key muscle functions more than 3 levels below the motor level on each side should be tested to most accurately classify the injury (differentiate between AIS B and C).

Movement	Root level
Shoulder: Flexion, extension, abduction, adduction, internal and external rotation	C5
Elbow: Supination	
Elbow: Pronation	C6
Wrist: Flexion	
Finger: Flexion at proximal joint, extension	C7
Thumb: Flexion, extension and abduction in plane of thumb	
Finger: Flexion at MCP joint	C8
Thumb: Opposition, adduction and abduction perpendicular to palm	
Finger: Abduction of the index finger	T1
Hip: Adduction	L2
Hip: External rotation	L3
Hip: Extension, abduction, internal rotation	L4
Knee: Flexion	
Ankle: Inversion and eversion	
Toe: MP and IP extension	
Heelax and Toe: DP and FP flexion and abduction	L5
Heelax: Adduction	S1

ASIA Impairment Scale (AIS)

A = Complete. No sensory or motor function is preserved in the sacral segments S4-5.

B = Sensory Incomplete. Sensory but not motor function is preserved below the neurological level and includes the sacral segments S4-5 (light touch or pin prick at S4-5 or deep anal pressure) AND no motor function is preserved more than three levels below the motor level on either side of the body.

C = Motor Incomplete. Motor function is preserved at the most caudal sacral segments for voluntary anal contraction (VAC) OR the patient meets the criteria for sensory incomplete status (sensory function preserved at the most caudal sacral segments (S4-S5) by LT, PP or DAP), and has some sparing of motor function more than three levels below the ipsilateral motor level on either side of the body.
(This includes key or non-key muscle functions to determine motor incomplete status.) For AIS C – less than half of key muscle functions below the single NLI have a muscle grade > 3.

D = Motor Incomplete. Motor incomplete status as defined above, with at least half (half or more) of key muscle functions below the single NLI having a muscle grade > 3.

E = Normal. If sensation and motor function as tested with the ISM/SCI are graded as normal in all segments, and the patient had prior deficits, then the AIS grade is E. Someone without an initial SCI does not receive an AIS grade.

Using ND: To document the sensory, motor and NLI levels, the ASIA Impairment Scale grade, and/or the zone of partial preservation (ZPP) when they are unable to be determined based on the examination results.



Steps in Classification

The following order is recommended for determining the classification of individuals with SCI.

1. Determine sensory levels for right and left sides.

The sensory level is the most caudal, intact dermatome for both pin prick and light touch sensation.

2. Determine motor levels for right and left sides.

Defined by the lowest key muscle function that has a grade of at least 3 (on supine testing), providing the key muscle functions represented by segments above that level are judged to be intact (graded as a 5).

Note: In regions where there is no myotome to test, the motor level is presumed to be the same as the sensory level, if testable motor function above that level is also normal.

3. Determine the neurological level of injury (NLI)

This refers to the most caudal segment of the cord with intact sensation and antigravity (3 or more) muscle function strength, provided that there is normal (light) sensory and motor function rostrally respectively.

The NLI is the most cephalad of the sensory and motor levels determined in steps 1 and 2.

4. Determine whether the injury is Complete or Incomplete.

(i.e. absence or presence of sacral sparing)
If voluntary anal contraction = **No** AND all S4-5 sensory scores = **0** AND deep anal pressure = **No**, then injury is **Complete**.
Otherwise, injury is **Incomplete**.

5. Determine ASIA Impairment Scale (AIS) Grade:

Is injury Complete? IF YES, AIS=A and correct ZPP (lowest dermatome or myotome on each side with some preservation)

NO

Is injury Motor Complete? IF YES, AIS=B

NO

(No=voluntary anal contraction OR motor function more than three levels below the motor level on a given side. If the patient has sensory incomplete classification)

Are at least half (half or more) of the key muscles below the neurological level of injury graded 3 or better?

NO

YES

AIS=C

AIS=D

If sensation and motor function is normal in all segments, AIS=E

Note: AIS E is used in follow-up testing when an individual with a documented SCI has recovered normal function. If at initial testing no deficits are found, the individual is neurologically intact; the ASIA Impairment Scale does not apply.

Slika 4.1 i 4.2 Prikaz AIS skale, izvor: <https://www.physio->

[pedia.com/American_Spinal_Cord_Injury_Association_%28ASIA%29_Impairment_Scale](https://www.physio-pedia.com/American_Spinal_Cord_Injury_Association_%28ASIA%29_Impairment_Scale)

4.3. Donji ekstremiteti

Za osobe sa spina bifidom oštećeni živci možda neće moći pravilno kontrolirati mišiće. Položaj lezije na leđima određuje koji mišići u trupu i nogama rade. U pravilu, što je lezija niža, veća je vjerojatnost da će mišići na nogama funkcionirati. Ako živac koji vodi do određenog mišića izađe iz leđne moždine na ili ispod razine lezije, postoji nekoliko načina na koje mišići mogu biti zahvaćeni. Mišić ne funkcionira pa je zglob labav. Mišić funkcionira, ali je slab. Mišić radi samo povremeno (dolazi do refleksne aktivnosti). Nekomolirani pokret (kada se mišić stimulira). Mišići koji reagiraju na živce koji izlaze iznad lezije obično neće biti zahvaćeni i doći će do normalne aktivnosti mišića.

Neki od simptoma mogu biti:

1. Slabost: Kada neki mišići nogu rade, a neki ne rade, kretanje nogu bit će slabo.

2. Paraliza: Ako živci i mišići na noga ne rade, neće biti pokreta ili osjećaja u nogama.

3. Kontraktura: Mišić s jedne strane nogu može se snažno povući, dok se s druge strane povlači slabo ili uopće ne. Do kontrakture dolazi kada se jaki mišići ne mogu rastegnuti natrag u normalan položaj i zglob se ne može ispraviti. Primjer kontrakture na stopalima mogu biti *ekvinus*, *calcaneus* (petno stopalo), *varus* i *valgus*. Jedan od najvećih problema stopala je prirođeno uvrnuto stopalo. On se definira kao kompleksni prirođeni deformitet stopala koji se

sastoji od više kontraktura. Sve kosti stopala su prisutne, ali je poremećen njihov odnos. Svi mišići su manji i slabiji nego normalno. Tetive i ligamenti te zglobne ovojnice su skraćene, osobito sa stražnje i unutrašnje strane [12]. Koriste se dvije metode konzervativnog liječenja. Funkcionalni tretman koji uključuje pasivnu i aktivnu mobilizaciju zglobova stopala, koriste se ljepljive trakice za zadržavanje postignutog položaja, CPM i ortoze. Metoda po Ponsetiju je metoda korektivnim gipsanim čizmama. Ako to ne pomogne dijete mora na operaciju. Bitno je da se ti problemi riješe prije nego dijete počne hodati. Kontraktura u koljenu može biti da se ono ne može u potpunosti ispružiti ili skvrčiti. Do kontraktura u kuku može doći ako su mišići na prednjoj strani kuka jači nego na stražnjoj strani. Tako se noga neće odmarati dodirujući krevet kada ležite ravno. Također mišići s unutarnje strane kuka mogu biti jači od mišića s vanjske strane kuka pa će teško biti raširiti noge. Bitno je smanjiti kontrakture jer mogu ometati stajanje, hodanje, sjedenje i kateterizaciju dok dijete raste. Također jedan od većih problema je iščašen kuk. Do iščašenja kuka dolazi kada se glava bedrene kosti ili bedrena kost izvuče iz acetabuluma. Do dislokacije može doći ako su mišići s unutarnje strane bedra pretijesni i izvuku bedrenu kost iz acetabuluma. Ako je acetabulum preplitak također dolazi do iščašenja. Ortoped djetetu može dati udlage po Barlowu, udlage po Rosenu, Pavlikove remenčićice, Hilgenreinerov aparat ili Frejkin jastuk kako bi mu razdvojio noge te omogućio razvoj zgloba kuka. Mnoga djeca sa spina bifidom mogu donekle stajati i hodati. Sposobnost djeteta da hoda ovisi o tome koliko dobro mišići nogu funkcioniraju.

Level spina bifide	Sposobnost hodanja
S2-S4	Normalan hod Možda će biti potrebni medicinski ulošci za stopala
L5-S1	Hod s ortozu za gležanj-stopalo (AFO-s) ili udlage za gležanj Neki će koristiti štike
L4	Mogu hodati uz AFO-s ili ortozom za koljeno, gležanj i stopalo (KAFO-s) ili nekom udlage koje idu iznad koljena Koriste kolica za duže vrijeme provedeno za neku aktivnost
L2-L3	Koriste kolica za duže vrijeme Dok su mlađi, koriste udlage koje idu iznad koljena i/ili kuka
T12-L1	Konstantno koriste kolica Kod kuće za vježbu mogu koristiti ortoze koje idu iznad kuka

Tablica 1. Prikaz sposobnosti hodanja kod djece oboljele sa spina bifidom



Slika 4.2 Učenje hodanja dvogodišnjeg djeteta, izvor: <https://www.southernliving.com/news/baby-shark-child-walk-spina-bifida-harper-comparin>

Starost djeteta	Tipični razvoj djeteta	Dijete sa spina bifidom
1-2 mjeseca	Dijete samostalno drži glavu	Ako dijete ne može držati glavu, fizioterapeut će raditi vježbe za jačanje mišića vrata
6-7 mjeseca	Djeca te dobi obično sjede samostalno	Ako dijete ne može sjediti, dobit će "bucket seat ili corner seat and teable
8-10 mjeseca	Djeca pužu i istražuju okolinu	Dijete treba "cater cart" da se lakše može kretati po kući
12-18 mjeseca	Djeca obično počinju ustajati i hodati	Djeci se treba pržiti "standing brace" ili ortoza za stopala
18 mjeseca	Djeca počinju trčati i skakati	Djeca mogu koristiti kratku ortoza za gležanj, štake ili hodalicu
3 godine	Djeca obično počinju voziti bicikl uz pomoćne kotače te hodati stepenicama	Caster card ili kolica, ili mogu koristiti bicikl uz pomoćne kotače koji je prilagođen njima

Tablica 2. Prikaz tipičnog razvoja djeteta i razvoja djeteta sa spina bifidom

4.4. Posebna oprema i pomagala za mobilnost

"Bucket seat" je posebno oblikovano plastično sjedalo koje pruža djetetu podršku koja mu omogućuje sjedenje, igru i razvoj vještina rukama. Sjedalica se može staviti u dječju stolicu, kolica, kolica na tri kotača ili na podu. Ovo sjedalo daje potporu trupa da obje ruke mogu biti slobodne, a ne da se dijete jednom služi za oslonac. Kutno sjedalo i stol pruža potporu za sjedenje. Omogućuje djetetu sjedenje bez uporabe ruku za ravnotežu. Isto kao i "bucket seat" omogućuje igru i razvoj ruku, no nudi manju potporu od njega. Kolica s tri kotača omogućuju djetetu kretanje unutar kuće i na otvorenom bez oštećenja djetetove kože. Sprječava se pucanje kože na nogama uzrokovano povlačenjem nogu po hrapavim površinama. "Bucket seat" se može dodati u kolica za dodatnu potporu trupa. Dječji stol i stolica koristi se kada se ostala oprema preraste za nastavak razvoja vještina ruku i stabilizaciju trupa. Oko dvije do tri godine djeca će obično htjeti biti u mogućnosti sama se kretati. Dijete može kolica koristiti za veće udaljenosti ili po cijele dane. Također, neće biti toliko umorno kao dok koristi proteze i štake. Sjedalo za kupanje nakon što dijete poraste, također je jako bitno. Bitno je da je stolica prikladna za moguće samostalno kupanje i tuširanje. Ako dijete ima skoliozu može mu se propisati ortoza za kralježnicu kako bi se održala ravna leđa pružajući potporu trupu. Neka djeca možda će trebati hodalice, rolatore, štake ili štapove. Oni pružaju još veću stabilnost i ravnotežu. Transfer daska bitna je za lakši prijelaz ili npr. kolica u krevet. Ortoze pomažu djetetu da stoji i hoda. Postoji više vrsta, no svako dijete mora vidjeti koja mu najviše odgovara. Ako proteza postane prečvrsta i ostavlja tragove na koži ortoped treba provjeriti ako proteza i dalje pristaje.

Ortoza stopalo-gležanj-koljeno (KAFO) podržava koljeno i gležanj i omogućuju djetetu da stoji i hoda sa štakama ili bez njih. Čarape se moraju nositi ispod ortoze za zaštitu od kože, a druga odjeća može biti preko ortoze.

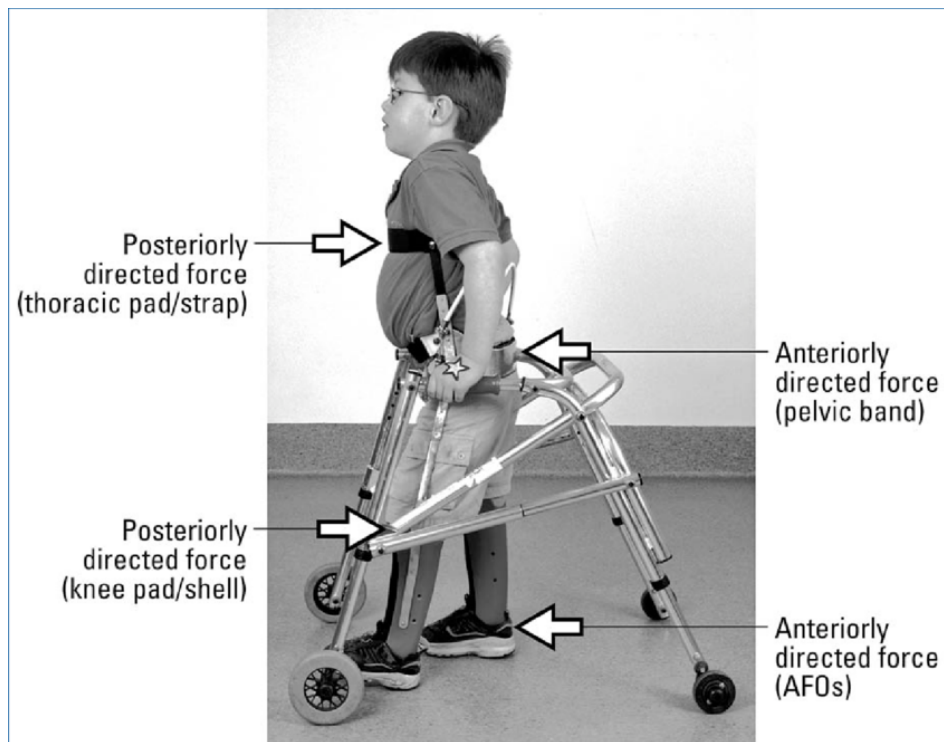
Ortoza gležanj-stopalo (AFO) su udlage koje drže stopala ravno za stajanje i hodanje s i bez hodalica ili štaka. Kako bi se spriječilo stvaranje crvenih područja na koži, AFO-s se nosi ispod čarapa [13].

Uzajamne ortoze (RGO) (slika 4.2) omogućuje djetetu poduzimanje koraka postavljanjem jedne noge ispred druge.

Hodalice ili štake uvijek se moraju koristiti za održavanje ravnoteže.

Nekad se koristi i gips kao način liječenja i sprječavanja kontraktura.

Cilj je razviti postupno povećanje raspona pokreta dostupnog u određenom zglobu i vrlo je učinkovita metoda za poboljšanje raspona pokreta pri uskim zglobovima bez operacije.



Slika 4.3 Prikaz ortoza, izvor:https://www.researchgate.net/figure/Reciprocating-gait-orthoses-RGO-demonstrating-four-points-of-opposing-forces_fig10_226598434

4.5. Vježbe za skoliozu


Opis vježbe: U stojećem položaju, raskoračni stav. Ruke su uz tijelo i drže štap ispred tijela. Dlanove postaviti malo šire od širine ramena. Udah u početnom položaju, podignuti štap iznad glave s ispruženim rukama i pritom izvođenja izdahnuti. Udahnuti i vratiti u početan položaj. Ponoviti ovisno od dobi djeteta i fizičkim sposobnostima. Time jačamo i istežemo mišiće ruku i ramenog pojasa (slika 4.3).

Opis vježbe: Stojeći položaj, raskoračni stav. Štap je podignut iznad glave s ispruženim rukama, dlanovi na štapu su postavljeni bliže krajevima štapa. Na početku vježbe udahnuti, a zatim izdišući spuštajući štap iza glave tako da spuštate laktove prema tijelu te istodobno spajate lopatice. Ponoviti ovisno o dobi djeteta i njegovim sposobnostima.

Opis vježbe: Stojeći položaj, raskoračni stav. Štap postaviti u razini prsa u vodoravni položaj tako da dlanovima primi krajeve štapa. Udahnuti u početnom položaju, a zatim izdišući rotirati štap do okomitog položaja ispred tijela. Udahnuti i vratiti u početan položaj. Napraviti u drugu stranu. Vježbu ponoviti ovisno o dobi djeteta i njegovim fizičkim sposobnostima (slika 4.4).



Slika 4.4 Vježba sa štapom,



Slika 4.5 Vježba sa štapom

Izvor:<https://www.vasezdravlje.com/zdrav-zivot/vjezbajmo-zajedno-vjezbe-za-ruke-i-rameni-pojas>

Opis vježbe: U stojećem položaju, raskoračni stav, štap postaviti u razini prsa s ispruženim rukama. Dlanove postaviti na štap malo šire od širine ramena. Udahnuti u početnom položaju zatim izdišući povlačiti laktove prema tijelu, spajajući lopatice privlačimo štap prsima. Udahnuti i vratiti u početni položaj. Vježbu ponoviti ovisno o dobi djeteta i njegovim fizičkim sposobnostima.

Opis vježbe: Stojeći položaj, raskoračni stav. Dlanove staviti na rubove štapa, ruke su spuštene i ispružene ispred tijela. Udahnuti u početnom položaju. Izdišući podignuti štap u jednu stranu, tako da je jedna ruka podignuta u stranu, a druga spuštена. Tijelo je ravno. Udahnuti i vratiti u početan položaj. Ponoviti na drugu stranu. Vježba se izvodi ovisno o dobi djeteta i njegovim fizičkim sposobnostima.

Opis vježbe: Stojeći položaj, raskoračni stav. Štap je iznad glave, ruke su ispružene i dlanovima primimo krajeve štapa. Kružimo štapom oko tijela na način ne je štap bočno iznad glave tako da je desna ruka gore a lijeva dolje. Obje ruke su ispružene. Zatim okrenemo štap iza glave s ispruženim rukama. Onda opet u bočni položaj na drugu stranu da je lijeva ruka gore, a desna dolje. Dovršimo krug vraćajući štap iznad glave s ispruženim rukama. Ponoviti ovisno o dobi djeteta i fizičkim sposobnostima.

Opis vježbe: U stojećem položaju, napraviti raskorak, ruke su uz tijelo. Udahnuti u početnom položaju, a zatim izdahnuti i otići u pretklon. Vratiti se u početan položaj i u isto vrijeme udahnuti. Vježbu ponoviti ovisno o dobi djeteta i njegovim sposobnostima.

Opis vježbe: U stojećem položaju napraviti raskorak. Napraviti pretklon te lijevom rukom probati dotaknuti desno stopalo pa zatim desnom rukom lijevo stopalo.

Opis vježbe: U stojećem položaju, napraviti raskoračni stav. Ruke su spuštene uz tijelo. Udah u početnoj poziciji. Nagnuti se cijelim trupom u stranu i desnom rukom prema desnom

stopalu i pritom izdahnuti i vratiti se u početan položaj. Vježbu napraviti 8 puta na stranu konveksiteta i 4 puta na drugu stranu. Vježba služi za istezanje i jačanje mišića bočne strane trupa.

Opis vježbe: U stojećem položaju, napraviti raskoračni stav, ruke su ispružene u stranu. Udahnemo u početnom položaju te dok rotiramo trup u jednu stranu izdahnemo. Udahnemo i vratimo u početni položaj te ponovimo na drugu stranu.

Opis vježbe: U stojećem položaju, širok raskoračni stav. Ruke su ispružene i podignute iznad glave. Uдах u početnom položaju. Nagnuti se u stranu da je tijelo i dalje okrenuto prema naprijed i pritom izdahnuti. Pri vraćanju u početnu poziciju udahnuti. Izvesti vježbu 8 puta na stranu konveksiteta i 4 puta na drugu stranu. Vježba služi za istezanje i jačanje mišića bočne strane trupa.

Opis vježbe: U stojećem položaju, napravimo mali raskoračni stav. Dlanovima uhvatimo ramena te kružimo ramenima naprijed pa natrag.

Opis vježbe: U stojećem položaju, mali raskoračni stav. Ruke su ispružene u stranu. Kružimo s ispruženim rukama naprijed i natrag.

Opis vježbe: Leži se na leđima, noge saviti u koljenima da su stopala na podu. Ruke su uz tijelo na podu. U početnoj poziciji napraviti udah, podići lopatice od podloge te pokušati prstima dotaknuti petu. Stopala su tada oslonjena samo na pete. Prilikom toga izdahnuti, a kod vraćanja u početnu poziciju udahnuti. Izvoditi vježbu 8 puta na stranu konveksiteta i 4 puta na suprotnu stranu. Vježbom istežemo i jačamo mišiće trbušne regije.

Opis vježbe: Ležimo na leđima, noge su skvrčene u koljenima, stopala na podlozi. Ruke su uz tijelo na podlozi. Udahnemo i zatim dok izdišemo podignemo stopala da je oslonac na petama, desnom ispruženom rukom idemo prema lijevom koljenu. Zadržimo i vratimo u početni položaj. Ponovimo s lijevom rukom prema desnom koljenu.

Opis vježbe: Ležeći položaj na leđima, skvrčena koljena, ruke uz tijelo na podlozi. Udahnemo i prilikom izdaha podižemo se s obje ispružene ruke prema koljenima.

Opis vježbe: ležimo na leđima, koljena su savinuta, ruke su na zatiljku. Udahnemo i zatim prilikom izdaha podižemo noge, stopala su u fleksu i jednim laktom pokušamo dodirnuti suprotno koljeno. Opustimo, vratimo u početni položaj i ponovimo suprotno.

Opis vježbe: Kleknuti, podignuti ispružene ruke iznad glave držeći malu pilates loptu. Uдах u početnom položaju. Nagnuti se trupom i rukama u jednu stranu i prilikom toga izdahnuti. Vratiti u početan položaj i ujedno udahnuti. Vježbu ponoviti 8 puta na stranu konveksiteta i 4 puta na drugu stranu. Vježba služi za jačanje i istezanje bočnih strana tijela.

Opis vježbe: Klečeći stav tako da sjedimo na petama, čelo je na podlozi i ispružimo ruke iznad glave. Istegnuti se. Zatim Prilikom izdisaja podižemo lijevu ruku. Opustimo pa podignemo desnu ruku.

Opis vježbe: Četveronožni stav. Ispružimo istovremeno lijevu i desnu nogu. Ponovimo suprotno.

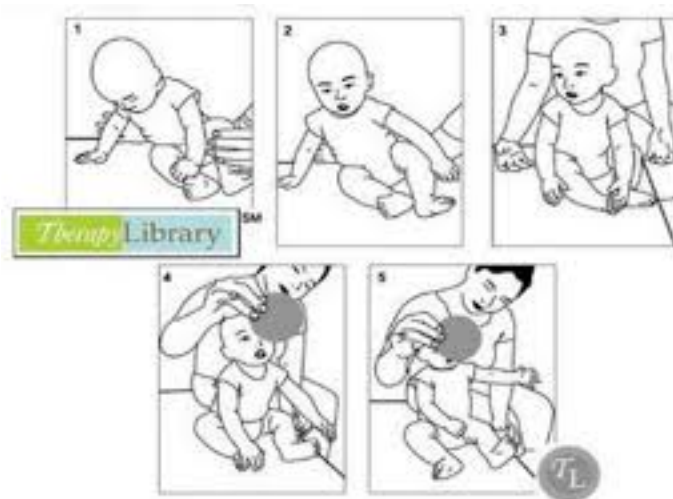Opis vježbe: sjedeći stav. Ispružimo noge, stopala zategnemo. Pokušamo rukama dotaknuti stopala malo zadržati i opustiti.

Opis vježbe: U turskom sijedu napraviti pretklon prema lijevom koljenu, prema sredini pa prema desnom koljenu.

Opis vježbe: Kleknemo, jednom nogom idemo u iskorak. Ruke su nam oslonjene na nozi kojom smo iskoračili. Zadržimo te promijenimo noge. Time istežemo natkoljenice.

4.6. Bobath terapija

Bobath koncept temelji se na detaljnoj analizi i razumijevanju senzomotornih funkcija, tonusa i obrazaca kretanja, te njihova utjecaja na svakodnevni život djeteta. Uključuje cijelo tijelo, a naglasak je na pokretu, funkcionalnoj aktivnosti i na koordinaciji pokreta. Pomaže djetetu da dobije veću kontrolu nad svojim tijelom u interakciji s okolinom [14]. Uči djecu da pokret naprave sami. Dojenčad treba ležati na trbuhu s osloncem na rukama. Treba se vježbati pravilno okretanje s leđa na trbuh te pravilno posjedanje. To se postiže kroz igru tako da igračkom ili nečim potičemo dijete da se okrene na lijevu i desnu stranu. Bitno je napomenuti da se dijete treba vježbati na obje strane. Posjedanje se također radi na više načina. Ako se dugo sjedi to potiče istežanje hamstringsa. Također sjedenje na stranu s osloncem na rukama bitno je za "obranu" te premještanje težine s jedne na drugu stranu (slika 4.5). Zatim se potiče pozicija četveronoške koja predstoji puzanju. Klečanje je također bitno. Zatim polu klečanje i stajanje.




Slika 4.6 Bobath terapija, izvor: <https://www.pinterest.com/a123123a7/exercise/>

Jedna od grana Bobath terapije je baby handling. Ono se odnosi na ispravno postupanje s djetetom pri svim aktivnostima. To se odnosi na podizanje, spuštanje, hranjenje, previjanje, nošenje, presvlačenje i držanje. Ispravno postupanje s djetetom važno je za cjelokupni, pogotovo motorički razvoj djeteta. Osnovna pravila baby handlinga odnose se na položaj djetetovih ruku i rotaciju trupa. Ruke uvijek moraju biti naprijed, laktovi su ispred ramena i da se radi rotacija trupa. Tim ispravni postupcima, djetetu se šalju informacije u mozgu o pravilnom položaju i kretanju tijela. Tako dijete nesvjesno vježba.


Baby handling od rođenja do 3. mjeseca:

U ovom periodu organizacije i prilagodbe kretanje, počinje organiziranje tijela u središnjoj liniji. Dijete istražuje svoju okolinu tj. osobe i stvari koje ga okružuju. To uzrokuje pokrete glave, koji utječu na aktivnost cijelog tijela. Dijete ležeći na leđima od 3. mjeseca života može dosegnuti pogledom prema nogama, poravnavajući glavu s tijelom, izdužujući vrat. To je najvažniji korak u organizaciji pokreta. S 3 mjeseca dijete ležeći na leđima počinje posezati za igračkama. Uz podizanje nogu prema gore, počinje dodirivanje i koordinacija oko ruka. Dijete počinje istraživati svoju odjeću, usta, ruke roditelja itd... Zbog povećane kontrole glave, beba može pratiti sve oko sebe. Ležeći na trbuhu može podići glavu u središnjoj liniji, oslanjati se na laktove i odići gornji dio trupa od podloge. Bitno je da dijete kroz dan postavljamo u različite položaje da bi moglo naučiti različite načine rukovanja. Ako dijete samo leži na leđima, imat će puno manju mogućnost razviti kontrolu glave, oslanjati se na laktove i neće imati jako kvalitetan oslonac na ispruženim nogama. Ako dijete samo leži na trbuhu, neće se moći igrati stopalima, slabije će razvijati koordinaciju. Preporučuje se aktivno nositi dijete kroz cijeli dan. Tako dijete dobi jako dobru kontrolu glave, potporu u rukama te dobru rotaciju trupa. Također, bitno je pravilno postaviti dijete dok spava. Pravili položaj je na boku. Ako se dijete dobro namjesti, dijete ovim položajem ujedinjuje mišiće koji savijaju tijelo prema naprijed i one koji istežu tijelo prema natrag. Ovaj položaj ispravlja asimetrična držanja te sprječava izvijanja. Treba se pripaziti da dijete podjednako spava na lijevoj i desnoj strani tijela. Da bi dijete pravilno spavalo na boku potrebno je napraviti sljedeće: Staviti mali ručnik na podlogu kod djetetovih ruku, cilj je da ruke budu pod kutem od 90°. Zatim noga na kojoj dijete leži se lagano postavi iza, ispred djeteta kod nogu se postavi ručnik koji je malo niži od gornje noge. Gornju nogu treba postaviti na ručnik. Za kraj, još jedan ručnik zarolamo te ga postavimo uz stražnji dio djeteta (slike 4.7, 4.8 i 4.9).




Slika 4.7, 4.8 i 4.9 Pravilno postavljanje djeteta na bok, izvor: https://www.youtube.com/watch?v=vABl3cQp_Gw

Zbog već prije navedenih razloga položaja na boku kod stimulacije dobrih obrazaca i pokreta, podizanje djeteta odvija se također na boku. Važno je da ruke roditelja daju sigurnost djetetu. Kada želite dijete odignuti s ležećeg položaja na bok, onu nogu koja neće biti na podlozi odignete, a drugom rukom pridržite i odignite zdjelicu. Ujedno rukom kojom držite nogu, držite i gornje šaku djeteta. To se radi da bi se spriječila moguća izvijanja te da se omogući ramenom obruču da u pravilnom obrascu sudjeluje u okretanju. Ovakav način okretanja dovodi težinu na gornji dio tijela, stimulirajući bolju kontrolu glave, sprječava tortikolis (istezanje mišića, koje uzrokuje nagnjanje glave na jednu stranu, asimetrije i druge motoričke poteškoće). Kad smo okrenuli dijete na bok, jednom rukom damo potporu za donji dio tijela djeteta. To napravimo tako da ruku stavimo između nogu djeteta i ispod ruke koja je na podlozi te ispod glave. Drugom rukom pružamo stabilnost glave i vratu. (slike 4.10 i 4.11).



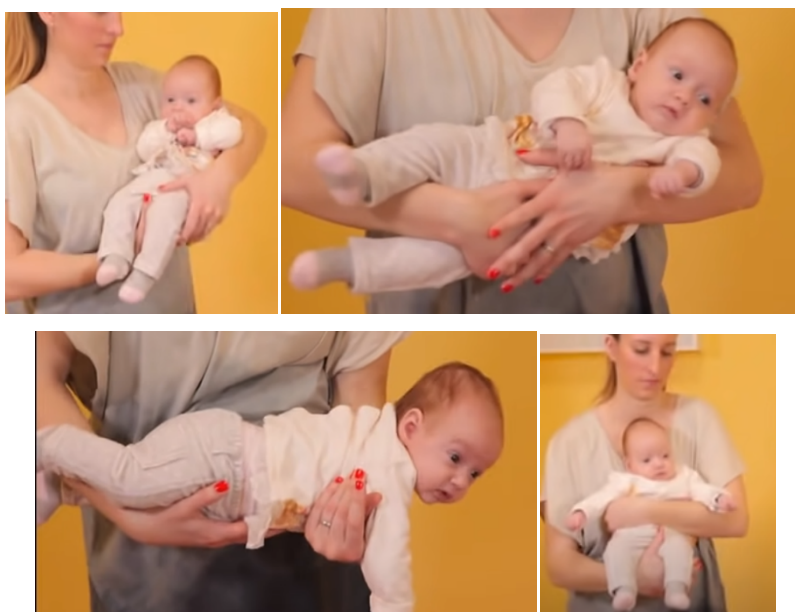Slika 4.10 i 4.11 Pravilno podizanje djeteta, izvor: https://www.youtube.com/watch?v=vABl3cQp_Gw

Kod spuštanja djeteta, redoslijed je obrnut. Osoba koja drži dijete bočno na ruci, 1. trebaju spustiti dijete na stražnjicu, a zatim spustiti trup, rame i glavu. Tako također dajemo djetetu da dobi stabilnost i kontrolu glave. (slike 4.12 i 4.13).



Slika 4.12 i 4.13 Pravilno spuštanje djeteta, izvor: https://www.youtube.com/watch?v=vABl3cQp_Gw

Pravilno nošenje djeteta odvija se u nekoliko položaja. Moramo paziti da je glava uvijek pravilno poduprta u srednjem položaju, da ne visi. Ruke djeteta su prema naprijed, osim kod položaja na trbuhu. Tada podupiremo ruke ispod pazuha za stabilnost ramenog obruča i glave. Kod nošenje djeteta na leđima moramo paziti da podupiremo jednom rukom zdjelicu, a drugom podupiremo rameni obruč i glavu (slika 4.14). Kod položaja na boku dajemo djetetu da bolje proučava okolinu. Postavimo svoju ruku između djetetovih nogu. Druga ruka je ispod djetetove ruke. Djetetova leđa oslonjena su na naš trup i trbuh (slika 4.15). Kad je dijete u potrbušnom položaju jednom rukom pružamo stabilnost u zdjeličnom području, a drugu ruku postavimo ispod pazuha djeteta (slika 4.16). Tako dajemo stabilnost ramenom obruču i glavi. Također možemo nositi dijete kao da sijedi na našoj ruci (slika 4.17). Djetetova leđa su oslonjena na naš trup, jedna ruka pruža oslonac zdjelici i drži noge u savijeno položaju od 90°, a druga ruka pruža oslonac i stabilnost ispod djetetovih ruku. Naravno bitno je napomenuti da sve dijete mora nositi na jednoj i na drugoj strani.



Slika 4.14, 4.15, 4.16 i 4.17 prikaz pravilnog nošenja djeteta, izvor: https://www.youtube.com/watch?v=vABl3cQp_Gw

Još jedna bitna stavka je dojenje. Bitno je da je majka ugodno smještena. Iz razloga jer njena opuštenost i položaj tijela prenosi dobre informacije na dijete. Ruke i glava djeteta su prema naprijed, ispravno podupirući tijelo rukama. Razina ušiju treba biti viša od razine dojke. Jednom rukom podupiremo zdjelicu djeteta između njegovih nogu, a drugom glavu (slika 4.18). Što se tiče pijenja druge tekućine, ako je dijete dojeno, prvih 6. mjeseci druga tekućina nije potrebna. Dijete postavimo u polusjedeći položaj na naše noge. Jednom rukom pridržavamo gornji dio trupa, a drugom mu naginjemo čašu (slika 4.19). Bitno je da dijete ne naginje previše glavu prema iza.



Slika 4.18 i 4.19. Pravilan način dojenja i pijenja iz čaše, izvor: https://www.youtube.com/watch?v=vABl3cQp_Gw

Što se tiče podrigivanja, dijete postavimo na naše jedno rame, tako da su mu ruke iza našeg ramena. Tako dijete se bolje stabilizira u ramenom obruču, ima bolju kontrolu glave. Također ovaj vertikalni položaj omogućuje lakše podrigivanje. Kod presvlačenja učimo dijete svim obrascima pravilnog pokreta. Ne smiju se povlačiti ruke i noge djeteta, ne pazeci na položaj glave i trupa. Dijete oblačimo tako da ležeći na leđima i boku ima aktivnu stabiliziranu zdjelicu i rameni obruč. Bitan je dobar položaj glave, za što manje izvijanja i asimetričnog držanja. Dijete se presvlači tako da ga prema potrebi okrećemo na bok i leđa, na način kako je prije navedeno u tekstu. Kod kupanja, dijete u kadicu postavljamo na isti način na koji ga inače spuštamo na podlogu. Cijelo vrijeme ga jednom rukom pridržavamo na donjoj strani tijela (slika 4.20). Kasnije ga preko te iste ruke okrenemo na bok i u potrbušni položaj. U tom položaju slično kao kod nošenja djeteta, naša ruka služi kao oslonac ispod djetetovog gornjeg dijela trupa i pazuha (slika 4.21).



Slika 4. 20 i 4.21 Prikaz pravilnog kupanja djeteta, izvor: https://www.youtube.com/watch?v=vABl3cQp_Gw

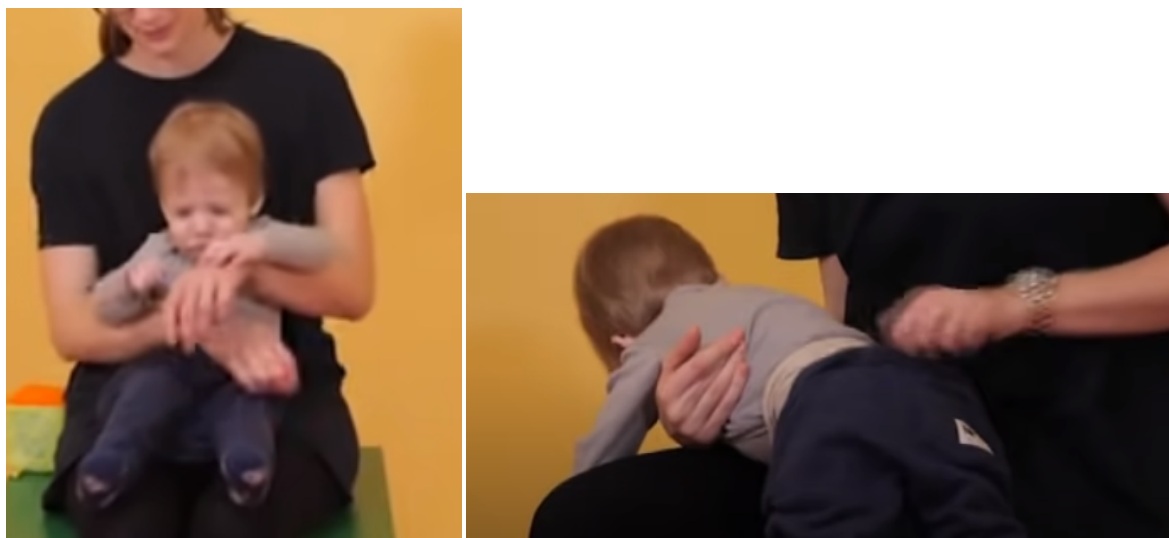Baby handling od 3. do 9. mjeseca:

Dijete u ovom periodu, usvaja okretanje iz leđnog u potrbušni položaj te obrnuto. Rotacije tijela postaju stabilnije, izraženije i odvijaju se uz veću kontrolu. Dijete se okreće, podupire i odguruje sve dok se sami ne uspiju posjesti. Bitno je napomenuti da se dijete ne stavlja u sjedeći položaj, tako da ih mi sami pasivno posjedamo. Važan je bočni, dijagonalni utjecaj na motoriku. U ovoj dobi dijete se preko bočnog odizanja, rotacija i bočnog posjedanja priprema za kvalitetan hod te prelazi iz nižeg u viši položaj. U ovom periodu zauzima se i četveronožni položaj, gdje dijete kreće u puzanje. U ovom periodu, bitno je izbjeći abnormalije u kretanju. Kada je dijete na leđima možemo približiti igračku u visini gornjeg dijela trupa. Lagano mičemo igračku lijevo i desno te nam je cilj da dijete prati igračku pogledom. Također želimo potaknuti dijete da počne hvatati igračke. Stavimo igračku u središnju liniju u visini gornjeg dijela trupa. Cilj je pokušati da dijete iz ramena podiže ruku prema igrački. Podizanje djeteta je slično kao i prije navedeno, no uz neke izmjene. Dijete ima bolju kontrolu glave pa su naše ruke postavljene na ramena kod podizanja iz boka. Time djetetu dajemo bolju stabilnost za podizanje glave i vrata. Spuštanje se vrši na isti način. Na podlogu prvo stavimo noge pa zdjelicu, rame i glavu, uz lagani pritisak na rame zbog bolje stabilizacije glave. Kod nošenja djeteta, položaj je vertikalalan. Jedna noga je uvijek savinuta (slika 4.21). Na ovaj način dajemo djetetu adekvatnu pripremu za hod i druge uzorke kretanja.



Slika 4.21 Prikaz pravilnog držanja djeteta, izvor: https://www.youtube.com/watch?v=vABl3cQp_Gw

Kod hranjenja, dijete je u polusjedećem položaju, tako da su ruke prema naprijed, a glava poduprta. Loša strana čuvanja djeteta u naručju kod hranjenja je loše držanje. Ako je dijete postavljeno u hranilici toga problema nema. Bitno je da je hranilica proporcionalna djetetu. Djetetova stopala trebaju biti na podlozi, kako bi činila kut od 90°, kao i kut savijenih nogu i zdjelice. Ruke bi trebale biti na podlozi ispred tijela, kako bi moglo osloniti laktove. Treba izbjegavati visoki zaslon jer loše utječe na razvoj leđa i ramenog obruča. Samostalno sjedenje mijenja način na koji presvlačimo dijete. To se sada odvija u našem krilu, tako da dijete aktivno i samostalno sjedi. Kroz oblačenje, mijenjamo položaj djeteta iz sjedećeg u ležeći te potičemo dijete da aktivno sudjeluje u presvlačenju (slike 4.22 i 4.23).



Slika 4.22 i 4.23 Prikaz pravilnog presvlačenja djeteta, izvor: https://www.youtube.com/watch?v=vABl3cQp_Gw

Baby handling od 9. do 12. mjeseca:

Dijete u ovom razdoblju aktivnije prelazi u više položaje. Počinje ustajanje, posjedanje iz stojećeg položaja te reakcije ravnoteže počinju biti aktivnije u ležećem i sjedećem položaju. Potporne reakcije završavaju svoju integraciju. Kretnje i obrasce koje smo prije radili, sada zapravo adaptiramo na složenije aktivnosti. Dijete od 9 mjeseci može se igrati u klečaćem, sjedećem i polusjedećem položaju. Pred dijete je dobro postaviti igračke ili predmete različitih oblika i veličina. Poželjno je postaviti namještaj, kako bi se dijete uz njega moglo oditi i hodati u stranu, pridržavajući se za namještaj. Igra je u ovom razdoblju jako bitna. Trebamo poticati dijete da samo krene za igračkom u bilo kojem položaju. Bitno je napomenuti da roditelji ne smiju žuriti s usvajanjem djetetovih mogućnosti. Ne smije se pasivno postavljati dijete u bilo koji položaj. Bitno je da dijete usvoji pravilne obrasce kretanja pa premda to bilo i kasnije.

4.7. Vježbe za ravnotežu i koordinaciju

Ravnoteža može biti različita kod svakog djeteta ovisno o raznim patološkim stanjima i funkcionalnim poremećajima. Pojačane reakcije na zdravom dijelu tijela javljaju se kao kompenzacija kod mišića s mlitavom paralizom. Kod hipotonije ravnoteža će biti nesigurna i s usporenim reakcijama na toj strani, a pojačana na suprotnoj. Kod spasticiteta, pojačane reakcije bit će na zdravom dijelu tijela, a spastični obrasci će biti na ostatku tijela. Reakcija ravnoteže kod rigiditeta će biti skoro izgubljene, osim za iskorak, za proširenje baze oslonca. Kod reumatskih bolesnika reakcija ravnoteže može biti izmijenjena ako postoji ograničenje pokretljivosti u zglobovima ili ako su zglobovi ukočeni. U praksi postoje dvije vrste ravnoteže, statička i dinamička. Testovi za statičku ravnotežu su promatranje posture (stava) tijela u sjedenju, ležanju i mirovanju. U uspravnom položaju ispitanik se testira sa skupljenim nogama i raširenim rukama. Zatim na jednoj nozi u stojećem položaju s rukama na kukovima ili iza vrata. Testovi za dinamičku ravnotežu procjenjuju posturu tijekom mijenjanja položaja, npr. iz ležećeg u sjedeći položaj, iz sjedećeg u stojeći položaj. Tijekom hodanja uzduž crte (noga ispred noge), penjanja uz stepenice i sl.[15].

Ispitivanja koja se rade su:

1. Hod naprijed. Osoba hoda zatvorenih očiju prema naprijed zadržavajući pravu liniju. Ispituje se prostorna ordinacija. Kod skoliočne djece ispituje se krivudanje (zanošenje) prema konveksnoj (izbočenoj) strani iskrivljenja kralježnice.

2. Hod natraške. Zatvorenih očiju i podignutih gornjih ekstremiteta pruženih naprijed, dlanovi okrenuti prema gore s raširenim prstima. Tim ispitivanjem utvrđuje se moguće oštećenje vestibularnog aparata.

3. Rombergovo ispitivanje. U nepomičnom stavu, zatvorenih očiju, jednom nogom natrag, a drugom naprijed, održati položaj ravnoteže na prednjem dijelu stopala.

4. Trenderbugovo ispitivanje. U stojećem položaju podignuti jedno koljeno, a na drugu nogu osloniti se na prste. Time se provjerava lateralna muskularna stabilnost i evidentiranje vestibularne funkcije.

5. Tonasov pokret. Osoba leži na boku, postavljena je ravno te pritisnuta s visoka treba zadržati tjelesnu simetriju.

6. Unterbergov pokus. Osoba zatvorenih očiju stupa na mjestu rukama pruženima naprijed. Pokus služi za utvrđivanje poremećenog djelovanja (Vestibularne disfunkcije) [15].

Sve vježbe za koordinaciju i ravnotežu bitno je izvoditi kroz igru. Neke od vježba mogu biti stajanje, skokovi, poskakivanje na jednoj nozi, hodanje i trčanje s promjenom smjera kretanja, hodanje uzduž crte na podu ili klupici, hodanje i trčanje preko i između prepreka, pravolinijsko,

polukružno i kružno kretanje. Te vježbe povezane s ritmom, glazbom ili pjesmom potiču razvoj ravnoteže i posturalnih refleksa. Također uz glazbu djetetu vježbe mogu biti zanimljivije i zabavnije. Cilj ovih tjelesnih vježbi u ovom periodu je razvijanje elementarnih pokreta poput puzanja, sjedenja, ustajanja, održavanje ravnoteže, stabiliziranje hoda, ritmička kontrola i usmjeravanje (hodanje, zaustavljanje, promjena pravca kretanja) dizanje, nošenje, premještanje te slaganje predmeta itd... Fizioterapeuti i roditelji uvijek trebaju biti kreativni. Pogotovo roditelji pošto nemaju sve profesionalne rekvizite. Neke vježbe mogu se raditi s vijačom/ užetom. Preskakanje užeta. Dvije paralelne linije slože se kao da predstavljaju potečić te djetete treba preskočiti. Svako malo linije se pomiču dalje jedna od druge. Hod duž užeta ili nakon što se djetetu poboljša ravnoteža pustite ga da hoda na povišenom (greda, deblo debelo nekoliko centimetara). Poskakivanje iz jednog obruča u drugi. Za malo stariju djecu (8 god. +) igra s loptom. Potrebna je manja loptica (teniska), zid i malo prostora. 1. Dijete ravno baci lopticu o zid i uhvati ju. 2. Uхватiti lopticu nakon što jedanput padne na pod. 3. Odbiti lopticu od poda do zida. 4. Baciti lopticu, pljesnuti i tek onda uhvatiti prije nego ponovo padne na pod. 5. Baciti lopticu, okrenuti se oko svoje osi i onda primiti lopticu.

Vježbe za rastezanje leđnih mišića, za stabilnost, ravnotežu i jačanje

1. Sjedimo na balansnom jastuku. Uspravni sjedeći položaj, koljena blago savijena, stopala na podu, ruke opuštene, dlanovi na natkoljenicama. Izdišući zategnuti trbušne mišiće i mišiće zdjelice. Savinuti se i postepeno rastezati leđne mišiće. Gornji dio primicati kukovima, prsa natkoljenicama, dlanove stopalima. Udahnuti (tada se leđni mišići rastežu). Polako i kontrolirano sa zategnutim trbušnim i zdjelčni mišićima gornji dio vratiti u početni položaj (slike 4.24 i 4.25). Ciljane mišićne skupine su: *m. rectus abdominis*, *m. erector spinae*, *m. obliquus abdominis externus i internus*.



Slika 4.24 i 4.25 Izvođenje vježbe na balansnom jastuku, izvor: <https://atomicaerobik.hr/program-vjezbi-za-postizanje-ravnoteze-stabilnosti-i-jacanja-tijela/>

2. Podlaktica i lakat oslonjeni na sredinu balansnog jastuka, rame u stabiliziranom položaju iznad lakta. Noge su ispružene te oslonjene jedna na drugu. Druga ruka opuštena i oslonjena na tijelo. Paziti na pravilan položaj ramena i zdjelice. Dok se napravi izdah zatežu se trbušni i zdjelični mišići. Zatim se zajedno s rukom podiže gornji dio tijela. Napravimo udah te vratimo u početni položaj. Da smanjimo napor i intenzitet koljena kod podizanja mogu ostati na podu. Da bi se napor i intenzitet povećao kod podizanja gornjeg dijela tijela podignemo i gornju nogu. Ciljane mišićne skupine su: *m. obliquus abdominis externus i internus, m. transversus abdominis, m. quadratus lumborum.*
3. Sjedimo na podu, leđa su ravna, ruke ispružene ispred tijela u visini ramena, ramena i lopatice usmjereni prema natrag i dolje. Kod izdaha zatežemo trbušne i zdjelične mišiće. Balansni jastuk je iza leđa. Kontrolirano doći u ležeći položaj tako da ruke polako podižemo iznad glave, a zdjelica je na balansnom jastuku. Udahnemo i zadržimo. Kod izdaha polagano i kontrolirano vratimo u početni položaj. Ciljane mišićne skupine: *m. rectus abdominis, m. iliopsoas, m. gluteus maximus, m. gluteus medius.*
4. Ležimo na leđima, stopala su na balansnom jastuku, koljena su skvrčena i razmaknuta u širini kukova. Ruke su uz tijelo. Vrat, ramena i lopatice su ravno i na podu. Kod izdaha zatežemo trbušne i zdjelične mišiće. Odižemo kukove tako da zadržavamo liniju kralježnice te širimo ruke po podu. Udahnemo i zadržimo. Kod ponovnog izdisaja vraćamo polako i kontrolirano s napetim mišićima u početan položaj. Ciljane mišićne skupine: *m. erector spinea, m. gluteus maximus, m. biceps femoris, m. semitendinosus, m. semimembranosus.*
5. Stojeću uspravno na balansnom jastuku. Stopala su u širini kukova. Ruke su uz tijelo, paziti na položaj, vrata, glave te ramena i lopatica. Kod izdaha kontrahirati trbušne mišiće i zdjelične mišiće, Napraviti čučanj, ruke su ispružene ispred tijela. Udahnuti i zadržati položaj. Prilikom izdaha polagano i kontrolirajući vratiti u početan položaj. Ciljane mišićne skupine: *m. gluteus maximus i minimus, m. biceps femoris, m. semitendinosus, m. semimembranosus, m. quadriceps femoris, m. sartorius, m. tensor fasciae latae.*

4.8. Spiralna dinamika i koordinacija pokreta

Vježbe tipa fleksija-ekstenzija: Automatsko kretanje za snaženje i mobilizaciju kralježnice, kukova, koljena i stopala u frontalnoj i transverzalnoj ravnini. Pomoću rolanja lopte tijelo dovodimo u fleksijski i ekstenzijski položaj. Stopala su na podlozi. Kontrakcija *m. rectus abdominis* i ekstenzora kuka, mišića zdjeličnog dna, fleksori koljena i mišići dorzalnog dijela

stopala. Ako želimo popraviti samo ravnotežu, pomaci lopte bit će manji. Vježbe tipa lateralne fleksije: Postoje nekoliko ciljeva. Postizanje bolje mobilizacije kralježnice u lumbalnom dijelu. Mogućnost bolje mobilizacije reakcije ravnoteže. Bolja koordinacija uključivanjem pokreta zdjelice i kukova. Time se također postiže automatska reaktivna mobilizacija i stabilizacija zglobova kralježnice u sagito-transverzalnoj ravnini. Jedan od primjera ovih vježbi je "HULA-HULA. Sjedimo na lopti i rolamo ju pomoću mišića zdjelice, i donjeg dijela kralježnice naprijed – nazad. Postižemo mobilizaciju, stabilizaciju lumbalne kralježnice i kukova, jačamo reakcije ravnoteže te dobivamo mogućnost simetričnih kretnji rukom. Kod vježbe "Ljuljačka" cilj je spontano jačati tonus pomoću opterećenja (slika 4.26). Trbuh je na lopti te pustiti tijelo da se zajedno s loptom kreće naprijed – nazad. Vježba "Zeko" služi za bolju reakciju ravnoteže te mobilizaciju iliofemoralne sveze. Provociramo aktivno sudjelovanje ekstenzora trupa, quadriceps, ekstenzora, aduktora i rotatora kuka. Jedna noga je kao oslonac iza lopte, a druga je oslonjena na loptu. Rolanjem lopte mijenja se oslonac s jedne na drugu nogu i ruku ispred. Vježba "Istegnuti se" služi za pasivno istezanje u ekstenziji. Jačamo trbušnu muskulaturu. Legnemo na leđa na loptu. Noge su ispružene i ruke na podlozi ispred lopte. Istegnemo cijelo tijelo najviše što možemo. Opustimo i ponovimo.



Slika 4.26 Vježbe sa loptom, izvor: <http://masonsblogjournal.blogspot.com/2012/09/physical-therapy-with-peanut.html?m=0>

5. Zaključak

Spina bifida je kompleksan deformitet. Smatram da bi se više trebalo govoriti o njemu i ostalim defektima neuralne cijevi. Medicina napreduje iz dana u dan pa se tako dijagnoza i liječenje spina bifide poboljšava. Baš zato treba osvijestiti ljude kako se može spriječiti takav defekt. Ako već dođe do njega, roditelji trebaju biti spremni i znati ozbiljnost bolesti. Smatram da se kod ovakvih deformacija može vidjeti koliko je fizioterapeut bitan u rehabilitaciji. Fizioterapeut mora imati veliko znanje i kreativnost kako bi svakim danom mogao poboljšati djetetov život.

Kreativnost se vidi u tome što je svaki slučaj individualni, ovisno o tome koji kralježak lezija zahvaća, te koje sve probleme dijete ima s donjim ekstremitetima i mišićima trupa. Baš zato, fizioterapeut mora svaku vježbu prilagoditi svakom djetetu posebno.

Važno je započeti rad s djetetom što je prije moguće. Potrebno je uvidjeti koje sve posljedice ima uz spina bifidu da se može kvalitetno započeti s rehabilitacijom.

Većina djece ako započne s rehabilitacijom na vrijeme, te ako su rehabilitacija i liječenje pravilni, dijete bi trebalo imati normalan život.

6. Literatura

- [1] Thomas W. Sadler LANGMANOVA MEDICINSKA EMBRIOLOGIJA, Školska knjiga, Zagreb, 1996.
- [2] Vesna Binar i suradnici Neurologija za medicinare, Medicinska naklada, Zagreb, 2009.
- [3] Fisk Green R, Byrne J, Crider KS, Gallagher M, Koontz D, Berry RJ. Folate-related gene variants in Irish families affected by neural tube defects. *Front Genet*
- [4] Meuli, M. et al. The spinal cord lesion in human fetuses with myelomeningocele: Implications for fetal surgery. *J. Pediatr. Surg.*, 448-452 (1997).
- [5] Cragan, J. D. et al. Surveillance for anencephaly and spina bifida and the impact of prenatal diagnosis--United States, 1985-1994. *MMWR CDC SurveillSumm*, 1-13 (1995).
- [6] Nihal Özaras "Spina Bifida and Rehabilitation", Department of Physical Medicine and Rehabilitation, Bezmialem Vakıf University Faculty of Medicine, İstanbul, Turkey
- [7] Harni, V., i Zlopaša, G. (2010). 'ULTRAZVUČNI NALAZ »ZNAKA TULIPANA« KOD FETUSA S NEUROGENOM INKONTINENCIJOM U OKVIRU ARNOLD-CHIARY II MALFORMACIJE', *Gynaecologia et perinatologia*, 19(2), str. 97-100. Preuzeto s: <https://hrcak.srce.hr/68441>
- [8] Dobrić, D., et al. (2017). 'Neuromodulacija kao izbor liječenja kod djeteta s neurogenim mokraćnim mjehurom – prikaz slučaja', *Journal of Applied Health Sciences = Časopis za primijenjene zdravstvene znanosti*, 3(2), str. 247-252. <https://doi.org/10.24141/1/3/2/10>
- [9] Biggio, J. R., Jr., Owen, J., Wenstrom, K. D., & Oakes, W. J. Can prenatal ultrasound findings predict ambulatory status in fetuses with open spina bifida? *Am. J Obstet. Gynecol.*, 1016-1020 (2001).
- [10] Boudos, R. M. & Mukherjee, S. Barriers to community participation: Teens and young adults with spina bifida. *J. Pediatr. Rehabil. Med.*, 303-310 (2008).
- [11] Kelly, E. H., Altiok, H., Gorzkowski, J. A., Abrams, J. R., & Vogel, L. C. How does participation of youth with spina bifida vary by age? *Clin. Orthop. Relat Res.* , 1236-1245 (2011).
- [12] <https://fizioterra.com/2013/07/12/pes-equinovarus-congenitus-pev/>
- [13] Marko Pećina i suradnici "ORTOPEDIJA" 3. Izmijenjeno i dopunjeno izdanje, Zagreb, 2004.
- [14] J. Facilitation of Movement - the Bobath Approach. *Physiotherapy* 1972
- [15] Damir Sekulić "Analiza stajanja i transformacijski postupci u kineziologiji", listopad, 2015.

Popis slika

Slika 1.1 Prikaz vrsta spina bifide Izvor: https://www.nature.com/articles/nrdp20157	1
Slika 2.1 Prikaz neuspješnog zatvaranja neuralne cijevi Izvor: https://link.springer.com/chapter/10.1007/978-3-642-29814-1_18	3
Slika 4.1 i 4.2 Prikaz AIS skale Izvor: https://www.physio-pedia.com/American_Spinal_Cord_Injury_Association_%28ASIA%29_Impairment_Scale...	14
Slika 4.2 Prikaz učenja djeteta pravilnog hoda Izvor: https://www.southernliving.com/news/baby-shark-child-walk-spina-bifida-harper-comparin..	15
Slika 4.3 Prikaz ortoza Izvor: https://www.researchgate.net/figure/Reciprocating-gait-orthoses-RGO-demonstrating-four-points-of-opposing-forces_fig10_226598434	17
Slika 4.4 i 4.5 Prikaz vježba sa štapom Izvor: https://www.vasezdravlje.com/zdrav-zivot/vjezbajmo-zajedno-vjezbe-za-ruke-i-rameni-pojas	18
Slika 4.6 Prikaz bobath terapije Izvor: https://www.pinterest.com/a123123a7/exercise/ ...	20
Slika 4.7-4.23 Prikaz izvođenja baby handlinga Izvor: https://www.youtube.com/watch?v=vAB13cQp_Gw	22
Slika 4.24 i 4.25 Prikaz vježbe s balansnim jastukom Izvor: https://atomicaerobik.hr/program-vjezbi-za-postizanje-ravnoteze-stabilnosti-i-jacanja-tijela/ ..	28
Slika 4.26 Prikaz vježbe "ljuljačka" Izvor: http://masonsbjournal.blogspot.com/2012/09/physical-therapy-with-peanut.html?m=0	30



IZJAVA O AUTORSTVU
I
SUGLASNOST ZA JAVNU OBJAVU

Završni/diplomski rad isključivo je autorska djelo studenta koji je bez iznimke to student odgovoran za iznimnost, izvrsnost i ispravnost istoga rada. U radu se ne smiju koristiti dijelovi tuđih radova (knjige, članci, doktorskih disertacija, magistrskih radova, izvora s interneta, i drugih izvora) bez navođenja izvora i autora navedenih radova. Svi dijelovi tuđih radova moraju biti pravilno navedeni i citirani. Dijelovi tuđih radova koji nisu pravilno citirani, smatraju se plagijatom, odnosno nezakonitim priročajem tuđeg intelektualnog ili stručnog rada. Sukladno navedenom student se obavezuje potpisati izjavu o autorstvu rada.

Ja, Margareta Šarić pod punom
imenaom, materijalnom i kaznenom odgovornošću, izjavljujem da sam
isključiva autorka završnog rada pod naslovom
Fizioterapija kod djece sa spinalnim kifoza te
da u navedenom radu nisu neovlaštjeni način (bez pravilnog citiranja)
korišteni dijelovi tuđih radova.

Studentica:

Margareta Šarić
(vlastoručni potpis)

Sukladno Zakonu o intelektualnoj djelatnosti i visokom obrazovanju završni/diplomski
radovi sveučilišta ne dulje trajno objavljeni na javnoj internetskoj bazi sveučilišne
knjižnice u sustavu sveučilišta te kopirani u javnu internetsku bazu sveučilišnih/diplomskih
radova Nacionalne i sveučilišne knjižnice. Završni radovi istovrsnih unijatačkih studija
koji se realiziraju kroz unijatačka obrazovanja objavljuju se na odgovarajući način.

Ja, Margareta Šarić nepozivno izjavljujem da sam suglasna
s javnom objavom završnog rada pod naslovom
Fizioterapija kod djece sa spinalnim kifoza i sama autorka.

Studentica:

Margareta Šarić
(vlastoručni potpis)