

# Fizioterapijski pristup u korekciji skolioza

---

Štefanek, Laura

Undergraduate thesis / Završni rad

2021

Degree Grantor / Ustanova koja je dodijelila akademski / stručni stupanj: **University North / Sveučilište Sjever**

Permanent link / Trajna poveznica: <https://um.nsk.hr/um:nbn:hr:122:593917>

Rights / Prava: [In copyright](#)/[Zaštićeno autorskim pravom.](#)

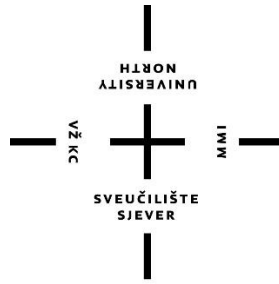
Download date / Datum preuzimanja: **2025-01-03**



Repository / Repozitorij:

[University North Digital Repository](#)





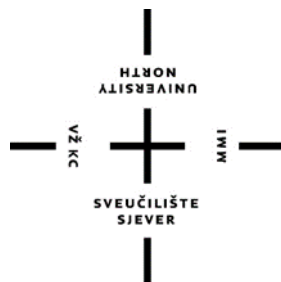**Sveučilište  
Sjever**

**Završni rad br. 077/FIZ/2021**

## **Fizioterapijski pristup u korekciji skolioza**

**Laura Štefanek, 3221/336**

Varaždin, rujan, 2021.



**Sveučilište  
Sjever**

**Odjel Fizioterapija**

**Završni rad br. 077/FIZ/2021**

## **Fizioterapijski pristup u korekciji skolioza**

**Student**

Laura Štefanek, 3221/336

**Mentor**

Nikolina Zaplatić Degač, mag. physioth.

Varaždin, rujan, 2021.

# Prijava završnog rada

## Definiranje teme završnog rada i povjerenstva

ODJEL	Odjel za fizioterapiju		
STUDIJ	preddiplomski stručni studij Fizioterapija		
PRISTUPNIK	Laura Štefanek	JMBAG	0336031464
DATUM	13.09.2021	KOLEGIJ	Specijalne teme u fizioterapiji
NASLOV RADA	Fizioterapijski pristup u korekciji skolioza		
NASLOV RADA NA ENGL. JEZIKU	Physiotherapeutic approach in the correction of scoliosis		
MENTOR	Nikolina Zaplatić Degač, mag.physioth.	ZVANJE	predavač

ČLANOVI POVJERENSTVA	1.	Jasminka Potočnjak, mag.physioth,pred., predsjednik
	2.	Nikolina Zaplatić Degač, mentor
	3.	doc.dr.sc. Manuela Filipec, član
	4.	Mirjana Večerić, mag.physioth, pred., zamjenski član
	5.	

## Zadatak završnog rada

BROJ	077/FIZ/2021
------	--------------

OPIS

Skolioza je trodimenzionalna deformacija kralježnice u sve tri ravnine, a danas se javlja sve češće zbog sjedilačkog načina života. Prema etiologiji možemo ih podijeliti na dvije velike skupine: funkcionalne i strukturalne. Funkcionalne se dijele na posturalne i kompenzatorne, a strukturalne na kongenitalne i stečene (idiopatske) skolioze. Češće se javljaju kod djevojčica, stvaraju velike zdravstvene, ali i estetske probleme. Skolioze se najčešće liječe konzervativno uz pomoć tjelesne aktivnosti, korektivne gimnastike, ali i ortozama i primjenom kinesio tape-a. Teži oblici skolioza liječe se operacijskim putem. Fizioterapijski pristup započinjem kvalitetnom procjenom, uočavanjem odstupanja kod osobe sa skoliozom i procjenom kvalitete života u obavljanju aktivnosti svakodnevnog života. Fizioterapijska intervencija usmjerena je ka korekciji skolioznog držanja ili skolioze.

ZADATAK URUČEN	22. 09. 2021	POTPIS MENTORA	NZ Degač
----------------	--------------	----------------	----------



## **Predgovor**

Zahvaljujem se mentorici Nikolini Zaplatic Degač, mag. physioth. na stručnim savjetima, prenesenom znanju i na puno strpljenja tijekom izrade završnog rada.

Želim se zahvaliti svojoj obitelji, prijateljima, ali i svim kolegama koje su ove tri godine studiranja učinili ljepšim i zabavnijim iskustvom.

Hvala!

## Sažetak

Skolioza je trodimenzionalna deformacija kralježnice u sve tri ravnine, a danas se javlja sve češće zbog sjedilačkog načina života. Osoba koja ima skoliozu najčešće svoje držanje i posturu drži u pasivnom obliku zbog hipotonije ili hipertonije miškulature. Prema etiologiji dijele se na dvije velike skupine: funkcionalne i strukturalne. Funkcionalne se dijele na posturalne i kompenzatorne, dok se strukturalne dijele na kongenitalne i stečene (idiopatske) skolioze. Čimbenici koji utječu na pojavu skolioza najčešće su nagli rast u pubertetu, genetske predispozicije, neurološki deficiti, promjene u mišićnim i vezivnim strukturama, no najčešće je problem u načinu života, odnosno premalo tjelesne aktivnosti. Češće su u djevojčica, nego u dječaka te stvaraju velike zdravstvene, ali i estetske probleme. Dijagnostičke metode uz pomoć kojih se ustanovljuje skolioza ili skoliotično držanje su klinički pregled koji obuhvaća specifične testove, mogućnost rendgenskih snimaka, CT, magnetska rezonanca. Skolioze se liječe konzervativno uz pomoć tjelesne aktivnosti, korektivne gimnastike i primjenom ortoza. Visoku učinkovitost u korekciji skolioza pokazuju primjena kinesio tape-a, plivanje i hipoterapija. Skoliozu je potrebno otkriti što ranije i započeti liječenje na vrijeme kako bi se spriječile moguće komplikacije. Prije operativnog liječenja, ukoliko je neophodno, važno je provesti sve konzervativne metode liječenja kojih je danas sve više. U rehabilitaciji skolioza neophodna je suradnja svih članova tima, uključujući pacijenta i njegovu obitelj. Nastanak skolioze i skoliotičnog držanja mogu se spriječiti edukacijom populacije o korisnosti kretanja i tjelesne aktivnosti te pravilnih navika sjedenja, stajanja, hodanja i nošenja tereta.

Ključne riječi: skolioza, konzervativno liječenje, kineziterapija

## Summary

Scoliosis is a three-dimensional deformity of the spine in all three planes, and today it occurs more and more often due to a sedentary lifestyle. A person who has scoliosis usually keeps his posture in a passive form due to hypotonia or hypertension of the musculature. According to the etiology, we can divide them into two large groups: functional and structural. Functional are divided into postural and compensatory, and structural into congenital and acquired (idiopathic) scoliosis. Factors influencing the occurrence of scoliosis are most often sudden growth at puberty, genetic predispositions, neurological deficits, changes in muscles and connective structures, but most often the problem is lifestyle, or too little physical activity. They are more common in girls than in boys and create major health and aesthetic problems. Diagnostic methods used to establish scoliosis or scoliotic posture are a clinical examination that includes specific tests, the possibility of X-rays, CT, magnetic resonance imaging. Scoliosis is treated conservatively with the help of physical activity, corrective gymnastics and the use of orthoses. The use of kinesio tape, swimming and hippotherapy show high efficiency in the correction of scoliosis. Scoliosis needs to be detected as early as possible and treatment started on time to prevent possible complications. Before surgical treatment, if necessary, it is important to implement all conservative methods of treatment, which are more and more common today. In the rehabilitation of scoliosis, the cooperation of all team members is necessary, including the patient and his family. The development of scoliosis and scoliotic posture can be prevented by educating the population about the usefulness of movement and physical activity and proper habits of sitting, standing, walking and carrying loads.

Keywords: scoliosis, conservative treatment. kinesitherapy

## **Popis korištenih kratica**

CT (engl. computed tomography) – računalna tomografija

MR – magnetska rezonanca

RTG – radiografija

Npr.- na primjer



## Sadržaj

1. Uvod.....	1
2. Razrada teme.....	3
2.1. Anatomija kralježnice.....	3
2.2. Vrste skolioza .....	5
2.3. Klinička slika skolioze.....	8
2.4. Načini liječenja skolioza.....	11
2.4.1. Operacijsko liječenje .....	11
2.4.2. Konzervativno liječenje.....	12
2.4.3. Vježbe disanja .....	18
2.4.4. Primjeri vježba za desnostranu torakalnu skoliozu .....	20
3. Zaključak.....	27
4. Literatura.....	28
5. Popis slika .....	30

# 1. UVOD

Gledajući ljudsko tijelo iz frontalne ravnine kralježnica je ravna, bez krivina, dok u sagitalnoj ravnini ima kifotični i lordotični zavoj u obliku slova „S“. Skolioza je trodimenzionalna deformacija koja se javlja na kralježnici u sve tri ravnine, a može se opisati kao nepravilno tjelesno držanje [1].

Glavna velika podjela skolioza je na funkcionalne skolioze i strukturalne. Kod strukturalnih skolioza postoji anatomski problem, odnosno dolazi do rotacije kralježnice oko uzdužne osi i torzije, točnije okretanja kralježaka jedan prema drugom. Funkcionalne skolioze su one koje su stečene, odnosno javljaju se prilikom nepravilnog držanja, slabih paravertebralnih mišića, krivog položaja zdjelice, a mogu se javiti kod nepravilnog hoda što mogu izazvati kraći donji ekstremiteti [2].

Idiopatske skolioze najčešće se javljaju unutar članova obitelji te se smatra kako su povezane genetikom. Njihova progresija započinje u adolescentskoj dobi s većom učestalošću u djevojčica [1].

Uzrok nastanka sekundarnih skolioza najčešće je urođen. Češće su kod bolesti kralježnice kao što su razne infekcije, reumatoidne bolesti koje zahvaćaju kralježnicu, poremećaji u neurološkom području. Njihov način liječenja puno je zahtjevniji i najčešće završava operativno, a klinička slika puno kompleksnija od one kod idiopatskih skolioza [1].

Uzroci nastajanja skolioza mogu biti superiorni, odnosno oni koji su nastali zbog oslabljenog osjeta vida, poremećaji nastali u ramenom pojasu, u području lopatice i nadlaktice ili u području cervikalne kralježnice. Također, postoje i inferiorni uzroci nastajanja skolioza kao što su npr. skraćeni donji ekstremiteti, poremećaji koji se javljaju na stopalima (pes planus) ili deformacije koje se javljaju na koljenima (genu valgum i genu varum). Kod donjih ekstremiteta čimbenik nastajanja skolioze često zna biti nepravilan hod zbog problema koji se javlja u kuku. Skolioza nastala od ovih uzroka javlja se u 60% slučajeva. U 31% slučajeva se javlja zbog pogrešnog držanja tijela. U osobe sa skoliozom/skoliotičnim držanjem, držanje je pasivno i njezini mišići su hipotonični ili hipertonični te je jedan dio tijela opušteniji od drugog. Osim tjelesnih problema može se susresti i sa psihičkim promjenama zbog kojih se čini nervoznom te njezini pokreti nisu sinkronizirani.

Najbolja intervencija i način liječenja kod skolioze je pokret, odnosno terapijske vježbe koje se mogu izvoditi u svim početnim položajima. Vježbe i pokreti koji se izvode služe najčešće za istezanje i jačanje mišića. Ciljevi koji se pokušavaju ostvariti terapijskim vježbama su razvijanje i jačanje paravertebralne muskulature, usklađivanje disanja, djelovanje na stranu konveksiteta i na stranu konkaviteta, razvoj posturalnih refleksa, jačanje trbušnih mišića te mišića stabilizatora lopatice. Kod određenih skolioza teško je izazvati neke velike promjene, no cilj terapijskih vježbi je uz pomoć neuromuskularnih vježbi poboljšati tjelesni razvoj djeteta, naučiti i stvoriti pravilne navike svakodnevnog držanja tijela i kako ih zadržati.

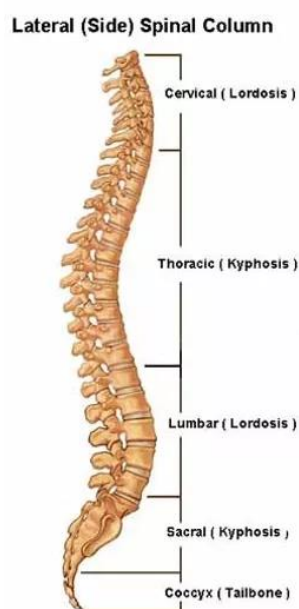
Preventivne mjere koje se mogu koristiti kao zaštita za kralježnicu su pravilno podizanje tereta koje se izvodi na način da se teret podiže iz koljena, a ne iz lumbalnog dijela kralježnice. Također, od velike važnosti je pravilna obuća kako ne bi došlo do spuštenih stopala, a osim obuće bitna je i pravilna odjeća kako bi se zaštitila muskulatura. Važan je i položaj kod spavanja, najpovoljniji je bočni sa savijenim koljenima osobito na strani konkaviteta. Rizični položaji su ležeći leđima zbog povećane lumbalne lordoze i ležeći na trbuhu kada se povećava cervikalna lordoza, ali i torakalna kifoza [3].

Za sprječavanje skolioze bitno je održavanje pravilnog držanja tijela (postura). Pojam dobra postura obuhvaća pravilan položaj stopala, agilnosti u koljenima, pravilan položaj kukova, puni opseg pokreta u ramenom obruču i cervikalnom dijelu. Kod uspravnog stava i pravilne ravnoteže bitno je pravilno funkcioniranje posturalnih refleksa kako bi se tijelo moglo oduprijeti sili teže.

## 2. RAZRADA TEME

### 2.1. Anatomija kralježnice

Kralježnica ili *columna vertebralis* osnova je kostura te daje uspravan oblik tijelu. Njezina glavna zadaća je zaštita kralježnične moždine koja se nalazi unutar kostura kralježnice. Glavni je organ za pokretanje tijela, daje stabilnost trupu i zaslužna je za ravnotežu. Potporu joj daju paravertebralni mišići koji su vrlo važni za pokretanje cijelog tijela, a ponajviše za gornje i donje udove. Sastoji se od 33 ili 34 kralježaka koji su povezani u jednu cjelinu. Kralješke možemo podijeliti u pet kategorija: 7 vratnih, 12 prsnih, 5 slabinskih, 5 križnih i 4 ili 5 trtičnih (slika 2.1.1). Prve tri kategorije kralješka vezani su zglobovima i to im omogućuje slobodnu gibljivost i veći opseg pokreta u gornjem dijelu tijela, a ostale dvije kategorije kralješka srasli su i ne mogu se odvojiti jedan od drugog. Između kralježaka nalaze se diskovi koji su želatinoznog sastava, različitih debljina ovisno o području kralježnice koji zahvaćaju. Tako su najtanji diskovi kod vratnog dijela do 4 mm, a najdeblji diskovi do 20 mm u slabinskom dijelu kralježnice. Njihova glavna zadaća je amortizacija i smanjivanje opterećenja na kralježnicu, a omogućuju fleksibilnost i gipkost kralježnice, te suzbijaju udarce [2].



Slika 2.1. 1 Podjela kralježnice

[Izvor: <https://bodylab.hr/lordoza-i-kifoza-kraljeznice-krivine-koje-zivot-znace/>]

Svaki se kralješak sastoji od tijela i luka koji okružuju kralježnični otvor (*foramen vertebrale*) u kojem se nalazi kralježnična moždina (*medulla spinalis*) te određeni nastavak koji je dio kralješka [2].

Dio vratne kralježnice sastoji se od sedam kralješaka, a njihova specifičnost je u rascijepljenom trnastom nastavku koji je smješten vodoravno [2]. Otvor kroz koji prolazi kralježnična moždina trokutastog je oblika, a njihov trup je ovalan [4]. Između ovih sedam kralježaka postoje tri koji su specifični zbog svojeg izgleda, ali i uloge koju obavljaju.

Prvi vratni kralježak ili *atlas*, prstenastog je oblika, naziva se još i nosač zbog njegove zadaće da „nosi“ glavu. Drugi vratni kralježak je također drugačiji od ostalih zbog izgleda, ali i funkcije koju obavlja, naziva *axis*, odnosno okretač, a sastoji se od koštanog nastavka koji se povezuje sa atlasom što omogućuje rotaciju glave. Osim ova dva specifična kralješka bitno je spomenuti još sedmi vratni kralješak, odnosno *vertebrum prominens*. Važnost ovog kralješka je ta da se sastoji od velikog nastavka koji je opipljivi ispod kože i najčešće služi kao referentna točka kod mjerenja gibljivosti vratne kralježnice [2].

Prsnih kralješaka ima dvanaest. Trup im je trokutastog oblika, imaju nastavke za rebra i vertebralni kružni otvor. Sljedeći su slabinski kralješci kojih je pet, najveći su i najmasivniji jer se u tom području odvijaju najjače sile te nose velik teret. Otvor je kao i kod prsnih kralježaka trokutast, a tijelo im je jajolikog oblika te imaju nastavke na koje se vežu rebra [4].

Križna kost ili *os sacrum*, nalazi se između kosti zdjelice. Sastoji se od pet međusobno sraslih kralježaka koji se spajaju oko petnaeste godine života. Trokutastog je oblika čiji gornji dio je širi i veći s tendencijom sužavanja prema inferiorno. Konkavnog je oblika s anteriorne strane, dok je konveksitet sa posteriorne strane [2].

Trtična kost ili *os coccygis* dio je zakržljalog trtičnog nastavka kojeg čine četiri do pet kralješaka srašteni u jednu cjelinu. Trtična kost piramidalnog je oblika i ona služi kao polazište dva velika mišića: *m. gluteus maximus* i *m. coccygeus* [4].

Osim svih nabrojanih funkcija i zadaća koje kralježnica obavlja, njezina posebna specifičnost i jedinstvenost su pokretljivost i fleksibilnost.

Kralježnica kod fiziološke zdrave osobe koja je prošla tjelesni rast oblika je dvostrukog zavijenog slova „S“. Gledajući kralježnicu u sagitalnoj ravnini, sastoji se od dvije udubljene i dvije ispupčene krivine, odnosno cervikalne i lumbalne lordoze te torakalne i sakralne kifoze.

Sve četiri krivine povezane su u jednu cjelinu, a deformacija na bilo kojoj od ovih regija stvara problem i na ostalima. Takav oblik daje joj slobodu velike pokretljivosti i fleksibilnosti. Obujam pokretljivosti kralježnice prilično je velik, a pokreti se izvode u sve tri glavne ravnine [5]. Najpokretljiviji dijelovi kralježnice su cervikalni i lumbalni, dok je torakalni dio slabije pokretan. Pokretljivost kralježnice odvija se kroz pokrete fleksije i ekstenzije u sagitalnoj ravnini, pokret laterofleksije u lijevo i u desno u frontalnoj ravnini te pokrete rotacije u lijevo i desno u horizontalnoj ravnini [4].

Fleksibilnost, odnosno savitljivost, jedna je od glavnih sposobnosti kralježnice. Fleksibilnost je mogućnost izvođenja najvećeg obujma pokreta u određenom zglobu. Ona je pod malim utjecajem genetike i na nju se može uvjetovati tijekom života. Unapređuje se raznim vježbama, no isto tako ona može biti smanjena zbog spazma koji se javljaju u mišićima, neuroloških poremećaja ili skraćenog vezivnog tkiva nastalog određenim patološkim postupkom (npr. operacije) [2].

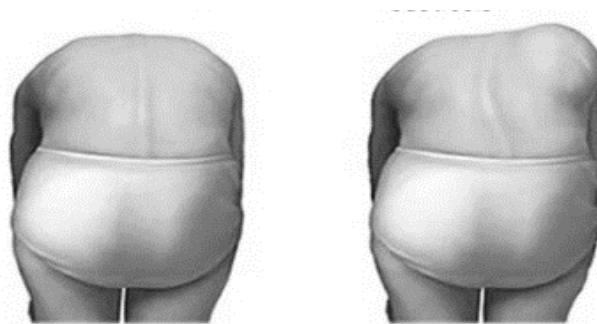
## **2.2. Vrste skolioza**

Skolioza je deformacija kralježnice koja se javlja u svima trima ravninama. Prvi počeci skolioze počinju se javljati još 3500. godina prije Krista što datira u vrijeme Hipokrata, no sam pojam skolioza postavio je Galen kao tumačenje „iskrivljenje na stranu“. Prvo liječenje obavljalo se uz pomoć Hipokratovog luksacijskog stola što su u 16. stoljeću koristili Grci. U tom se razdoblju prvi puta pojavljuje nova metoda liječenja korzetom, a tek u 20. stoljeću se javlja program terapijskih vježbi, koji je u ono vrijeme bio velika nepoznanica. Katharine Schroth je bila prva liječnica koja je krajem 20. stoljeća uvela trodimenzionalno liječenje skolioze. Smatrala je kako je za liječenje bitno pravilno disanje i kako se pacijentima treba pristupati individualno. Godine 1924. K. Schroth objavljuje svoju knjigu *Die Atmungskur* u kojoj opisuje kombinaciju terapijskih vježbi s vježbama disanja. Osim K. Schroth, Vaclav Vojta bio je također jedan od liječnika koji se zanimao za liječenje skolioza uz pomoć kinezioloških metoda. Danas je skolioza poremećaj o kojoj se sve više istražuje u interdisciplinarnim znanostima, no još uvijek su popularne metode trodimenzionalnog liječenja po Schrothu [7].

Skolioze se dijele u dvije velike skupine: funkcionalne i strukturalne skolioze. Funkcionalne skolioze dijele se na posturalne i kompenzatorne, dok se strukturalne dijele na

kongenitalne i stečene strukturalne skolioze (idiopatke). Idiopatske se dijele na infantilne, juvenilne i adolescentne [5].

Funkcionalne skolioze su one skolioze koje nastaju nepravilnim držanjem tijela. Javljaju se patološke krivine na kralježnici, a najlakše se mogu ustanoviti pri antefleksiji trupa (slika 2.1.1). Najčešći uzrok ovih skolioza je nepravilno sjedenje, različita dužina ekstremiteta, loš položaj kod stajanja, slaba paravertebralna i trbušna muskulatura, a dijele se na posturalne i kompenzatorne [5].



*Slika 2.2. 1 Prikaz kralježnice u antefleksiji kod skolioza*

*[Izvor: <https://scoliotime.hr/skolioza/adamsov-test>]*

Posturalne skolioze javljaju se u pubertetskom razdoblju prilikom naglog rasta i zahvaćaju ligamentarno-mišićni aparat. Ne razvijaju se u pravu skoliozu i nema naglih promjena, već se najčešće javljaju pri poremećajima donjih udova. Ne pojavljuju se anatomska oštećenja i moguće ju je korigirati [5].

Kompenzatorna skolioza nastaje kod promjena statičko dinamičkih položaja. Najčešće su to razlike u duljini ekstremiteta, anomalije kuka, bolovi koji se pojavljuju kod hernije diska, spazam određenih mišića, reumatske bolesti, kod antalgичnog hoda i slično. Kada se odstrane uzročnici zbog kojih dolazi do skolioze, ona nestaje [5].

Po Cobbu postoji četiri vrste zakrivljenosti kralježnice, a sa stupnjem se određuje i način liječenja. Prva kategorija je  $0^{\circ}$  -  $20^{\circ}$  koju karakterizira mala zakrivljenost kralježnice. Liječi se konzervativno najčešće sportom, a cilj je ukloniti stresor koji uzrokuje skoliozu. Zakrivljenosti od  $25^{\circ}$  do  $35^{\circ}$  također se liječe konzervativno uz primjenu terapijskih vježbi, no pri većim zakrivljenostima potrebno je korištenje ortoza. Kod zakrivljenosti između  $35^{\circ}$  -  $50^{\circ}$  potrebne su ortoze sa kojima se provode programi terapijskih vježbi, no ponekad se upotrebljava i gips korekcija, iako rijetko zbog mogućih komplikacija. Zadnja zakrivljenost kralježnice po Cobbu u stupnjevima je  $50^{\circ}$  -  $90^{\circ}$  i kod njih se provodi isključivo operacijsko liječenje jer najčešće

dolazi do oštećenja unutarnjih organa, a zakrivljenost se ne može ispraviti ni na jedan drugi način.

Strukturalne skolioze su deformacije koje mijenjaju strukturu i dolazi do anatomskih promjena na kralježnici, ali i susjednim strukturama (npr. rebra). Položaj kralješka se mijenja te dolazi do promjene u foramenu vertebralis. Strukturalne skolioze se dijele na kongenitalne i stečene (idiopatske) [5].

Kongenitalne skolioze su one s kojima se dijete rodi. Dolazi do promjene na kralješku, i/ili fali dio kralješka. Postoje i druge malformacije kao što su srastanje kralješaka, displazija lumbosakralnog područja, sakralizacija (spajanje L5 sa križnom kosti) ili lumbalizacija (zarastanje lumbalnog sa sakralnim dijelom). Ovo je vrsta skolioze kojoj je potrebno učestalo praćenje od strane zdravstvenih djelatnika, a kod pogoršanja potrebno je koristiti Milwaukee steznik. Ako ne dođe do poboljšanja stanja, pacijent je primoran na operativno liječenje [5].

Osim kongenitalnih skolioza, strukturalnu skupinu skolioza dijelimo još na stečene strukturalne skolioze koje još nazivamo i idiopatskima, a one se mogu podijeliti u tri skupine: infantilna idiopatska skolioza, juvenilna idiopatska skolioza, adolescentna idiopatska skolioza [5]. Idiopatske su skolioze one kojima se ne zna uzrok nastanka i one obuhvaćaju 70% svih nastalih skolioza [2].

Infantilna idiopatska skolioza pojavljuje se u prve tri godine djetetovog života. Najčešće se uočava kada dijete kreće samostalno sjediti, oko prve godine života. Uglavnom zahvaća torakolumbalni dio pa tako kralježnica ima oblik slova „C“. Javlja se kod djece zbog nepravilnog položaja pri spavanju, no najčešće nestane ili se jače odrazi kasnije u pubertetu te se tada rade korekcije [5].

Juvenilna idiopatska skolioza javlja se između 4. i 10. godine djetetovog života, a najčešće se utvrđuje kada dijete krene u školu sa 6 ili 7 godine. Najčešće se javlja kao desna torakalna, a ponekad i kao dvostrana zakrivljenost kralježnice. Liječi se terapijskim vježbama ili steznicima, a operativno liječenje je odabir liječenja kada je zakrivljenost veća od 40° [5].

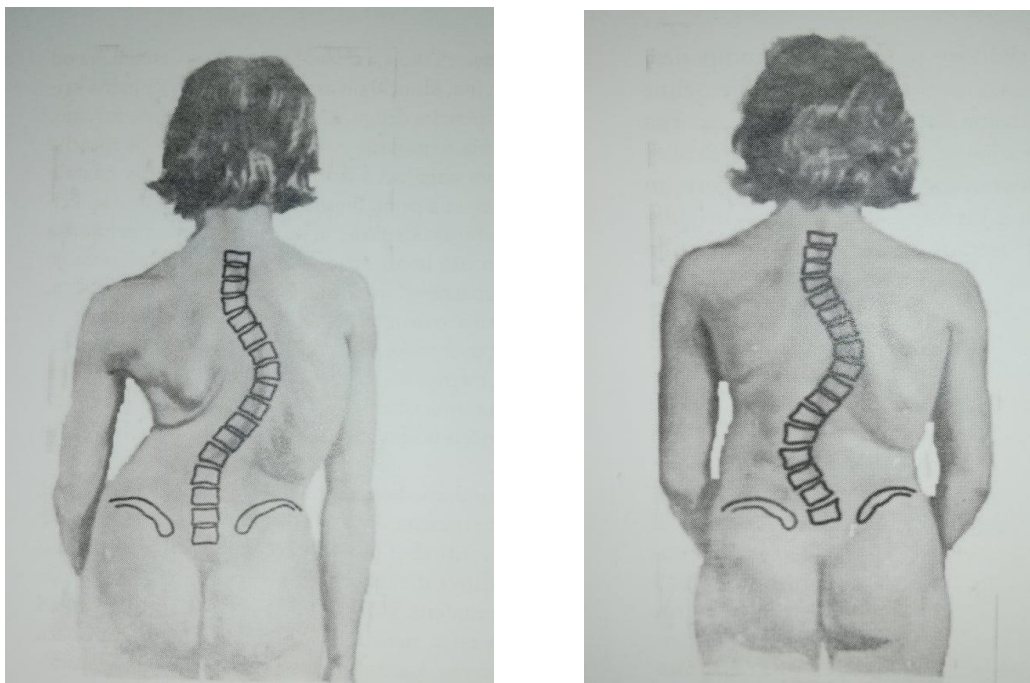
Adolescentna idiopatska skolioza javlja se u vrijeme ubrzanog rasta i razvoja. Najčešća je vrsta skolioze koja se javlja kod djece. Dijagnoza se postavlja između desete godine života i završetka koštanog razvoja, a prelazi 10° po Cobbu. Mjerenje se izvodi po rendgenskoj snimci u uspravnom položaju [8]. Kako dijete raste tako se i kralježnica sve više nekontrolirano



oblikuje. Češće zahvaća žensku djecu, no razlog nije poznat. Uzroci ove vrste skolioze su najčešće slabost miškulature trupa ili produženje paravertebralnih mišića, koštane promjene kralježaka ili rebara, neujednačena dužina donjih ekstremiteta, poremećaji u zdjeličnom području ili pak sindromi koji se mogu javiti na unutrašnjim organima [5].

### 2.3. Klinička slika skolioze

Skolioze mogu biti jednostrane, dvostrane ili višestranne. Kada se govori o jednostranim skoliozama (slika 2.3.1.), razlikujemo torakalnu, lumbalnu i torakolumbalnu. Bitno ih je otkriti na vrijeme kako ne bi došlo do pogoršanja stanja.



Slika 2.3. 1 Prikaz jednostrane (lijevo) i dvostrane (desno) skolioze.

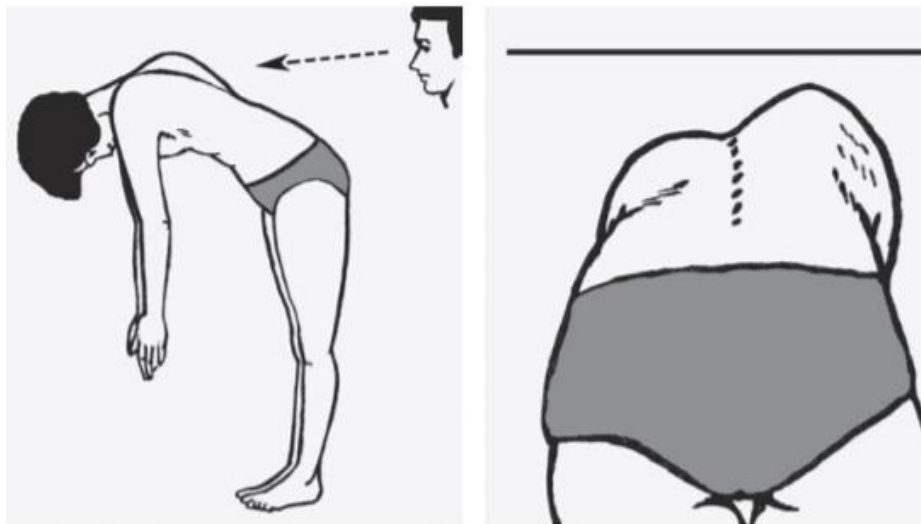
[Izvor: : Z. Kosinac: Posturalni problemi u djece i mladeži (knjiga, [5])

Kod pregleda skolioze bitno je uključiti pregled cijelog tijela, a ne samo kralježnice. Klinički pregled bolesnika započinje pri samom ulazu bolesnika u prostoriju. Prati se njegov hod, držanje, ravnoteža, ali i način sjedenja. Opći pregled bolesnika započinje u stojećem položaju. Pacijent je u donjem rublju okrenut leđima prema zdravstvenom djelatniku te je bez obuće. Pregled kralježnice se odvija u frontalnoj i sagitalnoj ravnini, a osim same kralježnice bitno je uzeti u obzir ostale dijelove i zglobove tijela, a ponajprije zdjelični obruč, ruke, ramena i lopatice. Bitno je uočiti poremećaj donjih ekstremiteta ponajprije razliku u duljini obje noge, pošto je to jedan od češćih uzroka skolioza. Osim duljine ekstremiteta potrebno je uvidjeti

razliku položaja koljena (gena valgum i gena varum) i stopala (spuštena stopala), što također može biti jedan od uzroka skolioze [8].

Rendgenska snimka prikaza kralježnice najčešći je slikovni pokazatelj prisutnosti postranične zakrivljenosti kralježnice. Prvi uvjet za dijagnostiku skolioze jest zakrivljenost veća od  $10^\circ$  po Cobbu, a zakrivljenosti manje od  $10^\circ$  smatraju se posturalnim asimetrijama.

Kod strukturalnih skolioza radi se test pretklona lateralno. Ako je test pozitivan tada se kod torakalne skolioze nazire „rebrena grba“, a kod lumbalne skolioze jaka napetost paravertebralne muskulature. Osim ovog testa, skolioza se uočava radi različite visine ramena i Lorenzovog trokuta. On se pojavljuje na konkavnoj strani skolioze sačinjen od nadlaktice i struka [5]. Osim lateralnog pretklona, primjenjuje se Adamsov test (slika 2.3.2.), odnosno test pretklona prema naprijed. Uz pomoć njega moguće je uočiti asimetriju rebara i lopatica. Bitno je naglasiti kako je kod svakog pregleda kralježnice potrebno učiniti i neurološki pregled te ispitati reflekse da se ukloni sumnja na neurološki deficit [8].



Slika 2.3. 2 Prikaz izvođenja Adamsovog testa.

[Izvor: : Z. Kosinac: Posturalni problemi u djece i mladeži (knjiga, [5])]

Pojava skolioze ima bolju mogućnost liječenja ako se pojavi u kasnijoj životnoj dobi jer ona se prilagođava rastu djeteta pa tako i napreduje. Razvoj skolioze prestaje postizanjem koštane zrelosti [2].

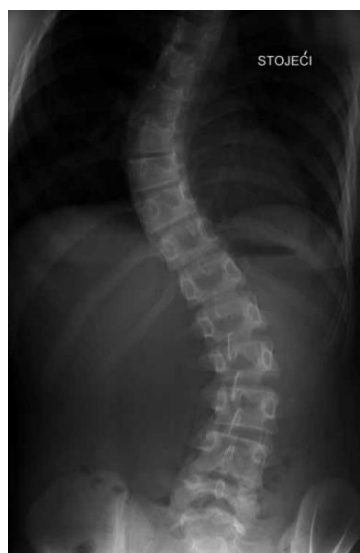Rendgenske snimke (RTG) kralježnice (slika 2.3.3) glavni su dokaz za postavljanje dijagnoze i bolesti skolioze. Na rendgenskoj snimci vidi se cijela kralježnica u anteroposteriornj projekciji, koštani dio, ali i krivine. Snimka se obavlja u stojećem i ležećem položaju te se na taj način primjećuju promjene između kralješaka, hrskavičnih veza i promjene

mekog tkiva. Visoko je indicirana prije operativnog zahvata [5]. Kako bi snimka bila što učinkovitija bitno je pravilno pozicionirati pacijenta kod izvođenja rendgenske snimke. Pacijent mora biti udaljen 183cm od mjesta zračenje, stopala moraju biti ravna sa prstima prema van, a koljena u prirodnoj ekstenziji kao i kod normalnog uspravnog stava. Ležeći položaj za snimanje kralježnice koristi se kod djece koja još ne mogu samostalno stajati već moraju biti polegnuta na stol u potrbušnom položaju. Bitno je zahvatiti cijelu kralježnicu kako sa frontalne tako i sa sagitalne ravnine. Kod slikanja u sagitalnoj ravnini pacijent mora izvršiti fleksiju u laktovima te svoje dlanove postaviti na ramena ili ključne kosti. Osim same rendgenske snimke bitno je i izmjeriti Cobbov kut kako bi se znao stupanj zakrivljenosti kralježnice.

Osim RTG-a skolioza se može dijagnosticirati uz pomoć površinske topografije. U novijoj medicini sve se više pažnje posvećuje ionizirajućem zračenju i kako ga smanjiti. Površinska topografija je nov način za koji se koriste digitalne slike, te se uz pomoć njih skenira tijelo kako bi se dobili rezultati. Ova nova dijagnostička tehnika vrlo je točna, bezbolna, no nažalost zbog svoje skupe opreme rijetko se koristi u praksi.

CT najbolji je način dokazivanja rotacije kralježaka u transverzalnoj ravnini i najčešće se koristi prije operacijskih zahvata kako bi se što točnije odredio stupanj zakrivljenosti, no zbog količine zračenja ne koristi se često.

MR je metoda koja se koristi za pregled neuroloških simptoma, ukoliko postoji sumnja kod osoba sa skoliozom [9].



*Slika 2.3. 3 Rendgenski prikaz skolioze u stojećem položaju.*

[Izvor: <http://www.plivamed.net/medicus/clanak/12740/Konzervativno-lijecenje-idiopatske-skolioze.html>]

## **2.4. Načini liječenja skolioza**

Skolioze se mogu liječiti na dva načina: konzervativno i/ili operacijski. Teške su i zahtjevne bolesti, ponekad riskantne za liječenje te zahtijevaju dobru komunikaciju između zdravstvenih djelatnika i pacijenta. Spomenuto već ranije, skolioze se najčešće javljaju u dječjoj dobi što je još jedan zahtjevan cilj za svakog zdravstvenog djelatnika, no u takvim slučajevima bitno je pravilno i pravovremeno reagirati. Od velike je važnosti pravilna dijagnoza otkrivena na vrijeme i organizirani plan liječenja bilo to konzervativno (terapijske vježbe ili steznici) ili operativno [5].

Prema Pećini razlikuju se 3 načina liječenja skolioza. Prvi način odnosi se na funkcionalne skolioze, one do  $20^\circ$  po Cobbu. Simptomi su blagi te se na njih djeluje odgovarajućim korektivnim vježbama, tjelesnom aktivnošću i svakodnevnim vježbanjem.

Drugi način liječenja odnosi se na teže skolioze koje prelaze  $20^\circ$  po Cobbu. One se liječe konzervativno uz pomoć steznika te se nadopunjuju korektivnom gimnastikom i određenim vježbama, no ako se i dalje ne vidi pomak koristi se EDF tehnika odnosno gipsani zavoji.

Treći način odnosi se na skolioze koje su veće od  $50^\circ$  te je za njih potrebno operacijsko liječenje [5].

### **2.4.1. Operacijsko liječenje**

Operacijsko liječenje izvodi se kada je zakrivljenost kralježnice veća od  $50^\circ$  po Cobbu ili kod skolioza koje rapidno napreduju, ali im je zakrivljenost manja od  $50^\circ$  [5]. Neki drugi indikatori za operacijsko liječenje su koštane promjene na rebrima, kralješcima, ali i promjene koje narušavaju funkciju dišnog sustava ili su opasne za vitalne organe [1]. Ove su operacije vrlo zahtjevne i nose velik rizik komplikacija sa sobom kao npr. infekcije, neurološki problemi, krvarenja pa se baš iz tog razloga prije operacijskog liječenja pokušavaju sve metode konzervativnog liječenja kako bi se izbjegle bilo kakve komplikacije [1]. Najbolje vrijeme za operacijsko liječenje je između 12. i 16. godine kada završava koštani rast i kralježnica prestaje rasti. U nekim se slučajevima radi spondilodeza, odnosno kirurški postupak kojim se zglobovi između kralježaka ukoče. Spondilodeza se koristi kod juvenilnih i infantilnih skolioza kod kojih

se nije mogla zaustaviti progresija na niti jedan drugi način. Spondilodeza se koristi i kod velikih skolioza kod kojih su zahvaćeni mali kralješci, a samo konzervativno liječenje nije dovoljno.

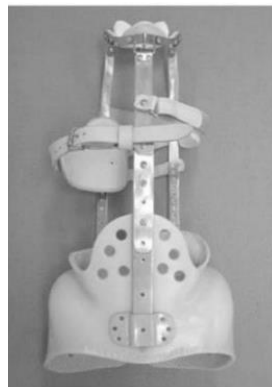Operacijsko liječenje se još koristi i kod odraslih osoba koje žele estetski ukloniti problem sa skoliozom ili kada se pojave ostale komplikacije ( pritisak na živac ili leđnu moždinu) [1].

#### **2.4.2. Konzervativno liječenje**

Konzervativno liječenje podrazumijeva liječenje uz pomoć ortoze i uz pomoć terapijskih vježbi koje podrazumijevaju vježbe jačanja miškulature, vježbe istezanja, vježbe za povećanje opsega pokreta, ali i vježbe disanja [5]. Fizioterapijski pristup započinje sveobuhvatnom procjenom, nastavlja se izradom plana i programa intervencije te provedbom istih. Vježbe su prilagođene svakom pacijentu individualno i namijenjene su njegovim potrebama [9].

Ortoze se primjenjuju kod skolioza koje su srednje razvijene i djeluju gdje je progresija najjača. Uz primjenu ortoza potrebno je pravilno izvođenje kontrakcije mišića kako bi se facilitiralo pravilno držanje. Postoji više vrste ortoza specijaliziranih za određenu vrstu skolioza [5].

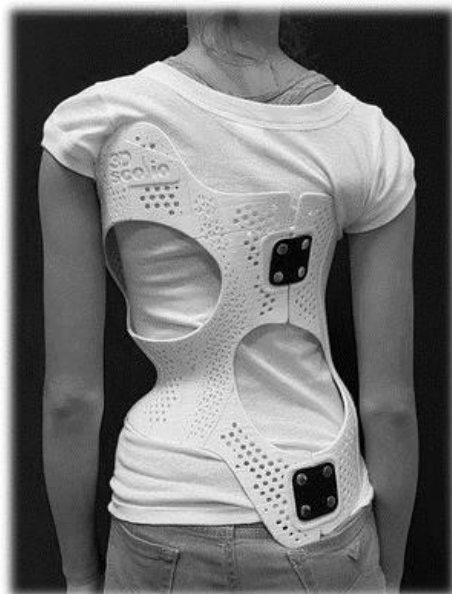
Milwaukee steznik (slika 2.4.2.1) koristi se kao pomoćno sredstvo kod lakših i srednjih skolioza koje se mogu liječiti konzervativnim putem. Primjenjuje se za skolioze koje se nalaze na torakalnom i torakolumbalnom dijelu. Uz njega dolazi do pasivnog istezanja, potrebno ga je nositi svakodnevno sve do kada nastupi završetak koštanog rasta [5]. Negativne strane ove ortoze su težina i kompresija na donju čeljust radi prstena za vrat od kojeg je sačinjena [10].



*Slika 2.4.2 1 Milwaukee steznik.*

[Izvor: <https://repository.fzsri.uniri.hr/islandora/object/fzsri:833> ]

Bostonski steznik (slika 2.4.2.2) koristi se za lumbalne i torakolumbalne skolioze, a načinjen je od posebnog materijala naziva plexidur. Pozitivne strane ovog steznika su te što se steznik u potpunosti prilagođava pacijentovom tijelu zbog svoje građe. Sa unutarnje strane obložen je mekim materijalom što pacijentu daje bolji i lakši osjećaj korištenja istog. Ovaj steznik omogućuje izvođenje lumbalne fleksije. Steznik mora biti prilagođen pacijentu i njegovoj visini [5].



*Slika 2.4.2 2 Bostonski steznik.*

*[Izvor: <http://www.skolioza.hr/scaronto-o269ekivati-od-terapije.html>]*

Prije početka nošenja ortoza bitno je pacijenta fizički i psihički pripremiti. Pacijent prije početka nošenja ortoze mora izvoditi aktivne vježbe istezanja i jačanja određenih struktura ovisno o raspodjeli krivina, vježbe disanja, vježbe za relaksaciju. Nakon što pacijent dobije ortoza bitno je da se zna njome koristiti. Pacijent mora znati izvoditi vježbe, sportske i svakodnevne aktivnosti sa ortozom. Nakon skidanja ortoze bitno je pravilno izvođenje izotoničkih i izometričkih vježbi, a one se mogu izvoditi u svim položajima. Osim vježba, za relaksaciju mišićnog tonusa može se koristiti masaža [5]. Cilj masaže je smanjiti bolove, očuvati okolno tkivo i sveze, pospješiti krvotok. Masaža nije metoda koja može umanjiti nastale krivine na kralježnici, ali opuštanjem i relaksacijom mišića može smanjiti napetost i bolove [11].

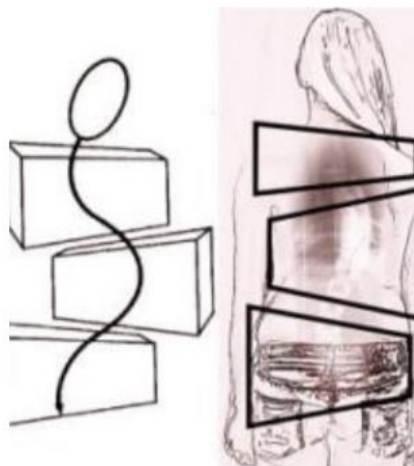
Idiopatske skolioze liječe se na tri načina a to su: terapija čekanjem, tretman steznicima ili operacijsko liječenje.

Terapija čekanjem je terapija u kojoj je pacijent konstantno na proučavanju i bitno je u tom razdoblju baviti se tjelesnom aktivnošću sve do razdoblja kada ne završi koštana zrelost. Terapija čekanjem primjenjuje se za skolioze koje ne prelaze 25° po Cobbu.

Terapijske vježbe se izvode radi poboljšanja tjelesne kondicije, smanjenja zakrivljenosti kralježnice, poboljšanja respiratorne funkcije i unaprjeđenja kvalitete života osoba sa skoliozom. Specifični ciljevi terapijskih vježbi su razvijanje i jačanje nekog dijela tijela koji je izgubio funkciju, jačanje mišića, veći opseg pokreta te poboljšanje i održavanje neuromišićne koordinacije..

Kroz povijest i različita istraživanja otkrile su se nove konzervativne metode liječenja. One ovise o samoj vrsti skolioze, biomehanici kralježnice, ali najviše o želji i mogućnosti pacijenta [5]. Danas najpoznatije metode za konzervativno liječenje, odnosno liječenje pokretom su metoda po Katharini Schroth, Vojta terapija, Side Shift metoda i ostale [9].

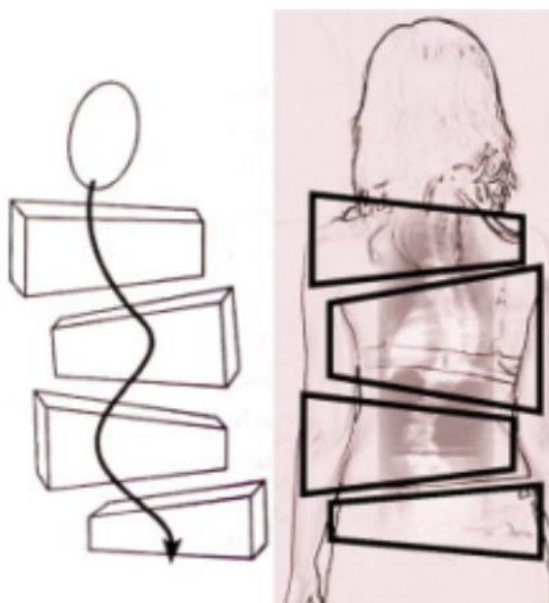
Metoda Katharine Schroth najpoznatija je metoda liječenja skolioza. Cilj joj je zaustaviti pogoršanje i progresiju već nastalih krivina, povećati kapacitet pluća uz pomoć respiratornih vježbi, smanjiti bol i poboljšati posturu. Njezina metoda kralježnicu dijeli na tri dijela. Podjela se vrši od kranijalnog prema kaudalnom Prvi segment podjele je cervikalni dio s ramenim pojasom, torakalni segment i na kraju lumbalni segment sa zdjelicom. Ti su segmenti podijeljeni na kvadrate kao što se može vidjeti na slici 2.4.3. Kako se mijenja zakrivljenost skolioze tako se pomiču i ova tri kvadrata. Mijenjaju se u sve tri ravnine: u sagitalnoj ravnini pomiču se bočno, u frontalnoj se naginju, a u transverzalnoj se rotiraju.



*Slika 2.4.2 3 Podjela skolioze po metodi Katharine Schroth.*

[Izvor: <http://copilechilibrat.ro/2017/07/10/terapia-3d-scoliozei-terapia-schroth/>]

Osim ove podjele, postoji i podjela na četiri segmenta gdje se treći, odnosno lumbalni segment dijeli na dva dijela. Može doći do pomaka zdjelice u stranu, odnosno konveksiteta ili konkaviteta zdjelice [9].



*Slika 2.4.2 4 Podjela skolioze po metodi Katharine Schroth.*

[Izvor: <http://copilechilibrat.ro/2017/07/10/terapia-3d-scoliozei-terapia-schroth/>]

Ova metoda ima pet osnovna principa, a to su:

1. Aksijalna elongacija koja se bazira na istezanju zglobova kralježnice uz male pokrete. Bitno je uključiti i pokrenuti paravertebralnu muskulaturu te pokušati održavati maksimalno posturalno uspravno držanje.



2. Defleksija obuhvaća vježbe koje se izvode u frontalnoj ravnini pasivno i aktivno.
3. Derotacija se odnosi na transverzalnu ravninu gdje je bitna rotacija kralježaka.
4. Facilitacija
5. Stabilizacija odnosno osiguravanje postignutih rezultata, kao što su korekcije konveksiteta ili konkaviteta na kralježnici.

Osim ovih pet principa bitno je uključiti i vježbe disanja kako bi se ojačala dišna muskulatura, ali i povećao volumen inspirija i ekspirija [9].

Osim Schroth metode, koristi se Vojta metoda. Ova se metoda zasniva na neurološkim obrascima i refleksima kod djece zbog čega je kompleksna i bitno ju je provoditi individualno [9]. Lyon metoda bazira se na motivaciji pacijenta i važnosti nošenja ortoze. Fokusira se na stabilizaciju i ispravljanje nepravilne krivine kralježnice, jačanje muskulature, poboljšanje respiracije, edukaciji pacijenata i pravilnom izvođenju zadanih vježbi.

Kineziterapija dolazi od riječi kinesio što znači pokret i therapia što znači liječenje te kao i tjelesna aktivnost važan je faktor za zdravlje, no današnji način sjedilačkog života sve nas više potiče na smanjeno kretanje. Pojam kineziterapija danas se vrlo rijetko koristi. Termin koji je precizniji i češći u suvremenoj fizioterapiji je terapijska vježba. Pokret i tjelesna aktivnost glavne su čovjekove potrebe te imaju veliki utjecaj na čovjekov položaj tijela, no isto tako uvelike utječu na nastanak odnosno sprječavanje nastanka skolioza. Manjak tjelesne aktivnosti i manjak pokreta ne proizvodi negativne posljedice samo u koštanom sustavu, već zahvaća i ostale sustave, kao na primjer kardiološki i pulmološki [12].

Lakše skolioze mogu se preventivno liječiti simetričnim vježbama. Jače izražene skolioze s tendencijom progresije zahtijevaju primjenu simetričnih i asimetričnih vježbi. Skolioze koje su najvećeg stupnja zakrivljenosti, no još uvijek im nije određeno od strane stručne osobe operacijsko liječenje, iziskuju liječenje uz pomoć adekvatnih i pravilno osmišljenih vježbi, ali i korištenje ortoza [5].

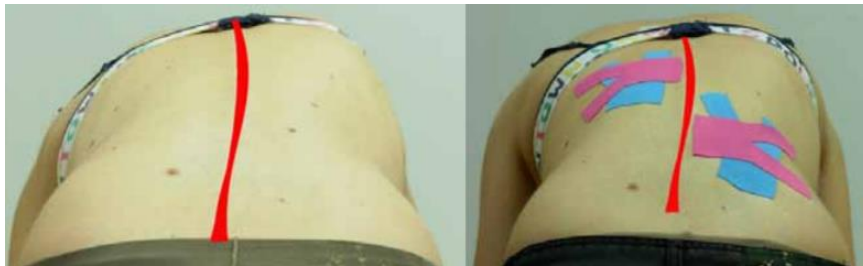Jedna od mogućnosti liječenje skolioza je i hidroterapija, liječenje uz pomoć vode. Ova vrlo stara metoda liječenja ima puno prednosti za pacijente. Plivanje doprinosi jačanju paravertebralne i trbušne muskulature, jačanje ramenog obruča, a samim jačanjem mišića kralježnica dobiva jaču stabilizaciju [3]. Prednosti ove metode su jednostavnost, cijena, pristupačnost, no zbog same činjenice kako je voda 800 – 1000 puta gušće sredstvo nego zrak bitno je odabrati pravilne vježbe i pravilno ih dozirati. Voda svojim davanjem otpora pospješuje

jačanje miškulature. Ova metoda je vrlo korisna jer daje vidljive rezultate za pacijente neovisno o godinama starosti [11].

Hipoterapija još je jedna od mogućih metoda liječenja skolioza. Uz pomoć konja koji je namijenjen za rehabilitaciju i uz stručno educiran tim stručnjaka pacijent prolazi kroz oblik terapije koja se zasniva na neurološkoj osnovi. Hipoterapija pomaže održavanju neuromotorike (kontrola tonusa miškulature, ravnoteža), sensorike (svijest o položaju tijela, ali i prostora oko sebe), psihomotorike (svjesnost svoga tijela, koncentracije, pomaže kod ponašanja) i sociomotorike (poboljšanje u komunikaciji, stjecanje samopoštovanja, ali i iskustava) [13].

Kinesio taping nova je metoda koja se koristi kao pomoćno sredstvo liječenja. Uz pomoć elastičnih traka djeluje se na mišiće, fascije, ali i na limfni i krvožilni sustav. Ova metoda je proprioceptivna tehnika kojom se želi postići određeni cilj, odnosno izravnim lijepljenjem trake na kožu želi se facilitirati mišić. Kinesio trake ne mogu povećati mišićnu masu, niti imaju ljekovita svojstva, već svojim elasticitetom mogu djelovati na napetost ili opuštanje miškulature. U postupku facilitacije kod hipotoničnih mišića traka se postavlja tako da daje poticaj kroz svoje svojstvo elasticiteta, a kod hipertoničnih mišića traka se postavlja u svrhu sprječavanja prejakih kontrakcija, a u tom se slučaju trake povlače u suprotnom smjeru. Tretiranje dubljih struktura kao što su tetive, ligamenti ili zglobovi odvija se kroz jači nateg, odnosno 50% ili više, a nateg manji od 50% koristi za mišiće i fasciju [14]. Kontraindikacije za kinesio taping su otvorene rane, krvarenja, nezacijeljeni ožiljci, razne upalne reakcije, psorijaza [15]. Postoje dvije muskularne kinesio taping tehnike: muskularna facilitacija i muskularna inhibicija. Uz pomoć ovih tehnika i stanja pacijenta, odnosno posturalne i funkcionalne procjene određuje se daljnji način liječenja. Za korištenje kinesio traka nema negativnih posljedica, no bitno je da osoba koja postavlja kinesio trake prođe edukaciju kako bi ova tehnika imala pozitivne rezultate. Prije samog korištenja bitno je sprovesti dobru procjenu i opservaciju pacijenta, ispitati palpacijom te vidjeti gdje dolazi do problema i direktno utjecati na njega [14].

Na slici (slika 2.4.2.5) vidi se primjer postavljanja kinesio traka kod skolioze. Plava traka u ovom slučaju služi za mehaničku korekciju, dok roza traka služi za korekciju fascije. U ovom primjeru nateg se radi na krakovima ipsilona, dok je baza trake samo prilijepljena na kožu i nema natega. Na ovaj se način mehaničkom korekcijom djeluje se mehanoreceptore na većem području, a ono potiče bolju posturu. Korekcijom fascije djeluje se na dublje strukture (mišiće), te se uz pomoć natega roze trake pruža veći prostor za prolaz limfe, krvi, kao i za normalan rad muskularne funkcije [18].



*Slika 2.4.2 5 Test pretklona prije i nakon postavljanja kinesio traka*

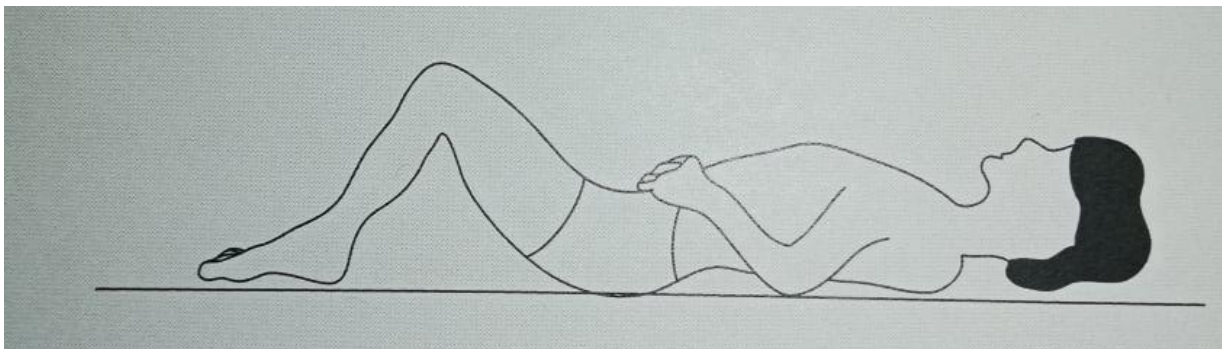
[Izvor: <https://www.bib.irb.hr/698966>]

### 2.4.3. Vježbe disanja

Vježbe disanja provode se s ciljem povećanja respiratornog kapaciteta, mobilnosti grudnog koša i relaksacije.

#### Vježba 1.

Početni položaj je na leđima, noge su savijene u koljenima, a dlanovi položeni na rebrene lukove. Kod ove vježbe potrebno je udahnuti na nos, napuniti prsni koš zrakom i kratko zadržati. Osoba svojim dlanovima vrši pritisak postranično na rebrene lukove, izdahne kroz usta i opusti se. Vježbu je potrebno ponoviti 5 do 7 puta [5].

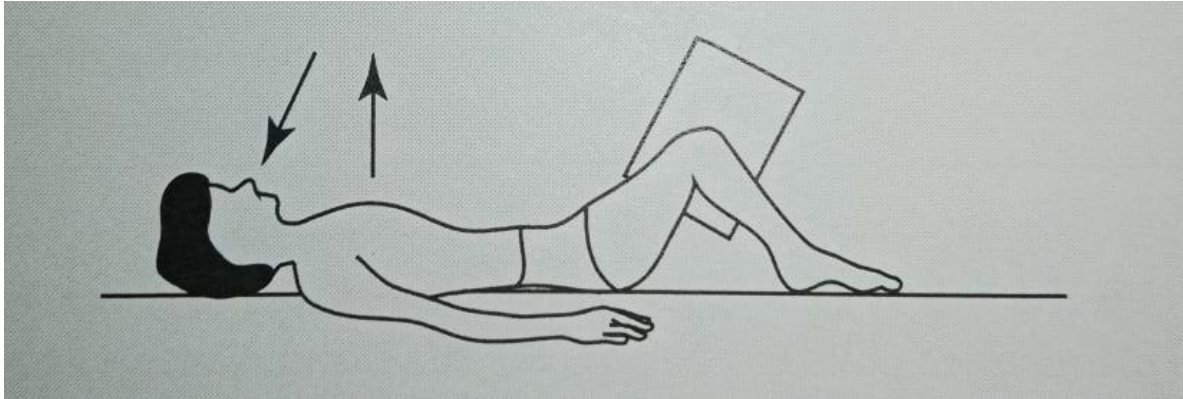


*Slika 2.4.3. 1 Vježba 1*

[Izvor: Z. Kosinac: *Posturalni problemi u djece i mladeži (knjiga, [5])*]

## Vježba 2.

Vježba 2 (slika 2.4.3.2) početni položaj je na leđima, noge su savijene u koljenima te je između njih jastuk, ruke su pored tijela. Pacijent mora udahnuti na nos, koljenima stisnuti jastuk, zadržati taj položaj 3 do 5 sekundi te izdahnuti na usta [5].

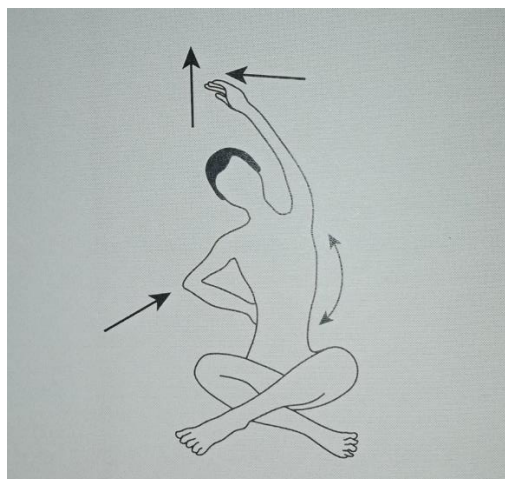


Slika 2.4.3. 2 Vježba 2

[Izvor: Izvor: Z. Kosinac: Posturalni problemi u djece i mladeži (knjiga, [5])]

## Vježba 3.

Vježbe disanja izvode se u sjedećem položaju (turski sijed) gdje se ruka na strani konveksiteta drži na rebrima, a druga se prilikom udaha podiže u stranu i gore s nagibom tijela u stranu konveksiteta (slika 2.4.3). Vježba se ponavlja 5 do 7 puta sa jedne i druge strane [4].



Slika 2.4.3. 3 Vježba 3

[Izvor: Z. Kosinac: Posturalni problemi u djece i mladeži (knjiga, [5])]

#### 2.4.4. Primjeri vježba za desnostranu torakalnu skoliozu

Kod svake vježbe potrebno je pristupiti individualno, bitno je u obzir uzeti godine pacijenta i mogućnost izvedbe, kako bi vježba imala svoju svrhu. Kod desnostranih torakalnih skolioza učinkovitije su asimetrične vježbe kako bi se jačali mišići na desnoj strani, a istezali mišići na lijevoj strani tijela te kako bi se povećala fleksibilnost kralježnice [5].

##### Vježba 1.

Početni položaj (slika 2.4.4.1) je ležeći na leđima, ruke se nalaze ispružene uz tijelo, a kralježnica mora biti u neutralnom položaju, potkoljenice su položene na stolcu ili pilates lopti. Cilj vježbe je podići lijevu nogu i zadržati položaj do 20 sekundi te nakon toga vježbu ponoviti. Ovom vježbom se jačaju trbušni, leđni i glutealni mišići, a postiže se balans i ravnoteža [5].



Slika 2.4.4.1 Vježba 1

##### Vježba 2.

Početni položaj (slika 2.4.4.2) za izvođenje vježbe je ležeći na leđima, jedna noga je savijena u koljenu, stopalo je na podlozi, a druga noga je prslonjena na koljeno suprotne noge. Ruke su iza glave sa isprepletenim prstima na zatiljku. Cilj ove vježbe je laktom jedne ruke dodirnuti koljeno suprotne noge. U ovoj se vježbi aktiviraju trbušni mišići koji su vrlo važni za stabilizaciju trupa [5].



*Slika 2.4.4 2 Vježba 2*

### Vježba 3.

Početni položaj (slika 2.4.4.3) je ležeći na leđima, bitno je da je lumbalni dio kralježnice potpuno oslonjen na podlogu. Koljena su savijena i stopala su sasvim priljubljena o pod, kukovima se odižemo prema gore. Potrebno je zategnuti glutealne i abdominalne mišiće. Takav položaj može se zadržati 5 do 10 sekundi, zatim kukove spustiti i ponoviti vježbu. Kod ove izvedbe bitno je da je kralježnica potpuno u neutralnom položaju kako se ne bi povećavala lumbalna lordoza [17].



*Slika 2.4.4 3 Vježba 3*

### Vježba 4.

Početni položaj (slika 2.4.4.4) vježbe je ležeći na leđima, noge su savijene, a dlanovi položeni na noge. Vježba se izvodi odizanjem glave i ramenog obruča od podloge tako da

dlanovima klizimo do koljena. U tom položaju potrebno se zadržati par sekundi te nakon toga lagano opet spustiti. Vježba se može ponoviti 10 do 12 puta [17].



*Slika 2.4.4 4 Vježba 4*

#### Vježba 5.

Početni položaj (slika 2.4.4.5) je ležeći na trbuhu i ova se vježba izvodi za desnu prsnu skoliozu. Lijeva ruka ispružena je iznad glave, dok se desna nalazi pokraj tijela. Cilj vježbe je odizanje istovremeno glave i područje ramenog obruča, kako bi se kralježnica maksimalno istegnula. Također ovom vježbom jačamo mišiće desne strane, a istežu se mišići udubljene lijeve strane [5].



*Slika 2.4.4 5 Vježba 5*

#### Vježba 6.


Početni položaj (slika 2.4.4.6) je ležeći na trbuhu, lijeva ruka je ispružena iznad glave, a desna je pored tijela. Potrebno je podići glavu i prsni dio kralježnice od podloge, a zatim trup povlačiti u desnu stranu [5].



*Slika 2.4.4 6 Vježba 6*

#### Vježba 7.

Početni položaj (slika 2.4.4.7) je sjedeći, u turskom sijedu sa prekriženim nogama. Pacijent se dlanovima kreće po podlozi prema naprijed do točke boli, kad dođe do tog položaja bitno je zadržati do 30 sekundi te se dlanovima lagano ponovo vratiti u sjedeći položaj. Vježba se može ponoviti 5 do 7 puta [5].



*Slika 2.4.4 7 Vježba 7*



### Vježba 8.

Vježba (slika 2.4.4.8) se izvodi u bočnom položaju na način da su noge savijene u koljenima i kukovima, a podlaktica je oslonjena na podlogu. Pacijent vježbu izvodi na strani gdje su mišići skraćeni, iz položaja spuštene podlaktice odiže se na dlan i taj položaj zadržava do 30 sekundi, vježbu je potrebno ponoviti 5 do 7 puta [16].



*Slika 2.4.4 8 Vježba 8*

### Vježba 9.


Početni položaj (slika 2.4.4.9) je ležeći na lijevom boku. Desna ruka se nalazi ispružena na tijelu, a lijeva savijena ispod glave i obrnuto. Vježba se izvodi podizanjem trupa i lijeve ruke od podloge, a desnom pokušavamo dohvatiti stopalo [17].



*Slika 2.4.4 9 Vježba 9*

## Vježba 10.

Početni položaj (slika 2.4.4.10) za vježbu je četveronožan. Ruke su smještene ispod ramena, koljena su ispod kukova, a kukovi pod pravim kutom i pogled je orijentiran prema podlozi. Vježba se izvodi na način da kralježnica iz neutralnog položaja , dolazi u „položaj nakostriješene mačke“. Dlanovi su oslonjene na podlogu, a gornji dio tijela se savija unutar ruku, glava se uvija prema prsima te se licem spušta prema podlozi, pacijent se lagano vraća u početni položaj. Ovu vježbu se izbjegava kod pacijenata koji su operirani unutar 4 tjedana. Kod ove vježbe bitno je pravilno izvođenje kako bi se pravilno istegnuli paravertebralni mišići [5].



*Slika 2.4.4 10 Vježba 10*

## Vježba 11.

Početni položaj (slika 2.4.4.11) je četveronožni, pogled je usmjeren prema podlozi kako bi kralježnica bila u neutralnom položaju i kako se ne bi povećavala cervikalna lordoza. Cilj vježbe je u isto vrijeme odići lijevu ruku sa dlanom prema van i desnu nogu (suprotno), a stopalo mora biti zategnuto. U ovoj vježbi bitno je zadržati ravnotežu, na taj se način jačaju trbušni i paravertebralni mišići [17].



*Slika 2.4.4 11 Vježba 11*

#### Vježba 12.

Početni položaj (slika 2.4.4.12) vježbe je sjedeći na lopti ili stolcu. Noge moraju biti postavljene u razini kukova, tako da su kukove pod pravim kutom. Leđa su izravnata, a ruke moraju biti ispružene obje uz tijelo. U ovom položaju potrebno je udahnuti prije izvođenja vježbe, a izdahnuti prilikom spuštanja trupa u desnu stranu. Cilj vježbe je desnom rukom približiti se podlozi [5].



*Slika 2.4.4 12 Vježba 12*

### 3. ZAKLJUČAK

Skolioza je trodimenzionalna deformacija koja se javlja u sve tri ravnine. Zbog današnjeg načina života sve je češća te joj treba pristupiti interdisciplinarno. Od velike je važnosti rano prepoznavanje problema osobito u dječjoj dobi kako ne bi došlo do naglog pogoršanja i kako bi provođenje intervencije počelo u najranijem razdoblju života. Konzervativni način liječenja najčešće se primjenjuje, posebice u vidu provođenja programa terapijskih vježbi koji predstavlja najjednostavniji i najučinkovitiji oblik liječenja ne strukturalnih skolioza, no i kao nastavak postoperativne intervencije ukoliko do nje dođe. Od izuzetne je važnosti kod osoba koje imaju skoliozu stvarati naviku svakodnevnog vježbanja radi prevencije progresije deformacije. Osim terapijskih vježbi, danas postoje nove metode koje su sve više rasprostranjene unutar medicine kao što je kinesio taping koji svojom tehnikom nanošenja relaksira mišiće i daje poticaj za nekom minimalnom tjelesnom promjenom. Najstarija metoda koja ima veliki utjecaj na tijelo je voda i plivanje koje je danas sve više rasprostranjeno zbog jednostavnosti, a osim plivanja postoje i druge metode kao hipoterapija. Veliku korektivnu ulogu kod osoba sa skoliozom ima primjena ortoza, ukoliko se iskaže potreba. One iako ne tako udobne za pacijente odrađuju svoju zadaću pa je stoga bitno pacijenta uvesti u priču i objasniti mu važnost cjelodnevnog nošenja ortoza, ali i pružiti mu psihičku potporu kako bi lakše prevladao neugodnosti koje mu one mogu stvarati. Kada pacijent dođe do stanja u kojem mu sama konzervativna terapije više ne može pomoći bitno je započeti pravilno operacijsko liječenje. Primjena navedenih terapijskih i korektivnih metoda pokazuju najveću učinkovitost kada se primjenjuju u kontinuitetu, po preporuci stručnjaka. Od izrazite važnosti je provođenje preventivnih postupaka koji uvelike smanjuju vjerojatnosti pojave skolioza kao što su tjelesna aktivnost i adekvatno nošenje tereta.

## 4. Literatura

- [1] Kesak-Ursić Đ., Konzervativno liječenje idiopatske skolioze, Medicus, 2017. [Pristupljeno 29.8.2021.], Dostupno na: <https://hrcak.srce.hr/185277>
- [2] Keros P., Pećina M. Funkcijska anatomija lokomotornog sustava, Medicinska biblioteka, naklada Ljevak, Zagreb, 2007.
- [3] Kosinac Z., Prskalo I., Kineziološka stimulacija i postupci za pravilno držanje tijela u razvojnoj dobi djeteta, Udžbenik za odgojitelje i učitelje, Zagreb, 2017.
- [4] Krmpotić-Nemanić J., Marušić A., Anatomija čovjeka, Medicinska naklada, Zagreb, 2007.
- [5] Kosinac Z., Posturalni problemi u djece i mladeži – dijagnostika i liječenje, Medicinska naklada, Zagreb, 2018.
- [6] Keros P., Pećina M., Ivančić-Košuta M., Temelji anatomije čovjeka, Medicinska biblioteka, Zagreb, 1999.
- [7] Fizioterra, Povijesni pregled i liječenje skolioza, 2012., Dostupno na: <https://fizioterra.com/2012/07/22/povijesni-pregled-i-lijecenje-skolioza/>
- [8] Antičević D., Skolioze i adolescencija, Medicus, 2010. [Pristupljeno 30.8.2021.], Dostupno na: <https://hrcak.srce.hr/60099>
- [9] Guć Z., Neoperacijsko liječenje skolioza, Diplomski rad, Sveučilište u Zagrebu, 2018. [Pristupljeno 1.9.2021.], Dostupno na: <https://repositorij.mef.unizg.hr/islandora/object/mef:1815>
- [10] Topolovec M. Učinak vježbi specifičnih za skoliozu na asimetriju trupa kod djece sa adolescentnom idiopatskom skoliozom, Diplomski rad, Rijeka, 2020. [Pristupljeno 1.9.2021.], Dostupno na: <https://zir.nsk.hr/islandora/object/fzsri%3A833>
- [11] Ćosić I., Stavovi i znanja osoba sa skoliozom o skoliozi, Diplomski rad, Sveučilište u Rijeci, 2020. [Pristupljeno 30.8.2021.], Dostupno na: <https://repository.fzsri.uniri.hr/islandora/object/fzsri:1018>
- [12] Heimer S., Zdravstvena kineziologija, Medicinska naklada, Zagreb 2018.
- [13] Hrvatsko društvo hipoterapeuta, Hipoterapija, Dostupno na: <http://www.hzf.hr/src/assets/Hipoterapija.pdf>

- [14] Kiseljak D., Kinesio taping metoda, ZVU Zagreb, 2015. [Pristupljeno 28.8.2021.], Dostupno na: [https://bib.irb.hr/datoteka/798616.Kiseljak\\_Kinesio\\_Taping\\_2015.pdf](https://bib.irb.hr/datoteka/798616.Kiseljak_Kinesio_Taping_2015.pdf)
- [15] Poliklinika Nado [Internet], Dostupno na: <https://www.nado.hr/terapije/kinezio-tape-terapija>
- [16] SKOLIOZA - ispravite skoliotično držanje uz ovih 7 terapijskih vježbi, Dostupno na: [https://www.youtube.com/watch?v=7urWXIj1\\_iQ](https://www.youtube.com/watch?v=7urWXIj1_iQ)
- [17] Scoliosis Workout - The Best Scoliosis Exercises for Pain and Posture, Dostupno na: [https://www.youtube.com/watch?v=Xc1TuZ\\_14IQ](https://www.youtube.com/watch?v=Xc1TuZ_14IQ)
- [18] Kiseljak D., Posturalna korekcija idiopatske adolescentne skolioze primjenom kinesio tapinga: prikaz slučaja, 2010. [Pristupljeno 8.9.2021.], Dostupno na: <https://www.bib.irb.hr/698966>

## 5. Popis slika

SLIKA 2.1. 1 PODJELA KRALJEŽNICE.....	3
SLIKA 2.2. 1 PRIKAZ KRALJEŽNICE U ANTEFLEKSIJI KOD SKOLIOZA.....	6
SLIKA 2.3. 1 PRIKAZ JEDNOSTRANE (LIJEVO) I DVOSTRANE (DESNO) SKOLIOZE.....	8
SLIKA 2.3. 2 PRIKAZ IZVOĐENJA ADAMSOVOG TESTA.....	9
SLIKA 2.3. 3 RENDGENSKI PRIKAZ SKOLIOZE U STOJEĆEM POLOŽAJU.....	10
SLIKA 2.4.2 1 MILWAUKEE STEZNIK.....	12
SLIKA 2.4.2 2 BOSTONSKI STEZNIK.....	13
SLIKA 2.4.2 3 PODJELA SKOLIOZE PO METODI KATHARINE SCHROTH.....	15
SLIKA 2.4.2 4 PODJELA SKOLIOZE PO METODI KATHARINE SCHROTH.....	15
SLIKA 2.4.2 5 TEST PRETKLONA PRIJE I NAKON POSTAVLJANJA KINESIO TRAKA.....	18
SLIKA 2.4.3. 1 VJEŽBA 1.....	18
SLIKA 2.4.3. 2 VJEŽBA 2.....	19
SLIKA 2.4.3. 3 VJEŽBA 3.....	19
SLIKA 2.4.4 1 VJEŽBA 1.....	20
SLIKA 2.4.4 2 VJEŽBA 2.....	21
SLIKA 2.4.4 3 VJEŽBA 3.....	21
SLIKA 2.4.4 4 VJEŽBA 4.....	22
SLIKA 2.4.4 5 VJEŽBA 5.....	22
SLIKA 2.4.4 6 VJEŽBA 6.....	23
SLIKA 2.4.4 7 VJEŽBA 7.....	23
SLIKA 2.4.4 8 VJEŽBA 8.....	24
SLIKA 2.4.4 9 VJEŽBA 9.....	24
SLIKA 2.4.4 10 VJEŽBA 10.....	25
SLIKA 2.4.4 11 VJEŽBA 11.....	26
SLIKA 2.4.4 12 VJEŽBA 12.....	26



**IZJAVA O AUTORSTVU  
I  
SUGLASNOST ZA JAVNU OBJAVU**

Završni/diplomski rad isključivo je autorsko djelo studenta koji je isti izradio te student odgovara za istinitost, izvornost i ispravnost teksta rada. U radu se ne smiju koristiti dijelovi tuđih radova (knjiga, članaka, doktorskih disertacija, magistarskih radova, izvora : interneta, i drugih izvora) bez navođenja izvora i autora navedenih radova. Svi dijelovi tuđih radova moraju biti pravilno navedeni i citirani. Dijelovi tuđih radova koji nisu pravilno citirani, smatraju se plagijatom, odnosno nezakonitim prisvajanjem tuđeg znanstvenog ili stručnoga rada. Sukladno navedenom studenti su dužni potpisati izjava o autorstvu rada.

Ja, LAURA ŠTEFANEK (ime i prezime) pod punom moralnom, materijalnom i kaznenom odgovornošću, izjavljujem da sam isključivi autor/ica završnog/diplomskog (obrisati nepotrebno) rada pod naslovom FIZIOTERAPIJSKI PRISTUP U KOREKCIJI SKOLIOZA (upisati naslov) te da u navedenom radu nisu na nedozvoljeni način (bez pravilnog citiranja) korišteni dijelovi tuđih radova.

Student/ica:  
(upisati ime i prezime)

Laura Štefanek  
(vlastoručni potpis)

Sukladno Zakonu o znanstvenoj djelatnosti i visokom obrazovanju završne/diplomske radove sveučilišta su dužna trajno objaviti na javnoj internetskoj bazi sveučilišne knjižnice u sastavu sveučilišta te kopirati u javnu internetsku bazu završnih/diplomskih radova Nacionalne i sveučilišne knjižnice. Završni radovi istovrsnih umjetničkih studija koji se realiziraju kroz umjetnička ostvarenja objavljuju se na odgovarajući način.

Ja, LAURA ŠTEFANEK (ime i prezime) neopozivo izjavljujem da sam suglasan/na s javnom objavom završnog/diplomskog (obrisati nepotrebno) rada pod naslovom FIZIOTERAPIJSKI PRISTUP U KOREKCIJI SKOLIOZA (upisati naslov) čiji sam autor/ica.

Student/ica:  
(upisati ime i prezime)

Laura Štefanek



