

Razlika u rehabilitaciji nakon operacije prednjeg križnog ligamenta tehnikom patelarnog ligamenta i tetivama semitendinosusa i gracilisa

Stojak, Lukas

Undergraduate thesis / Završni rad

2021

Degree Grantor / Ustanova koja je dodijelila akademski / stručni stupanj: **University North / Sveučilište Sjever**

Permanent link / Trajna poveznica: <https://um.nsk.hr/um:nbn:hr:122:591973>

Rights / Prava: [In copyright](#)/[Zaštićeno autorskim pravom.](#)

Download date / Datum preuzimanja: **2024-07-16**



Repository / Repozitorij:

[University North Digital Repository](#)





**Sveučilište
Sjever**

Završni rad br. 044/FIZ/2021

**Razlika u rehabilitaciji nakon operacije prednjeg križnog
ligamenta tehnikom patelarnog ligamenta i tetivama
semitendinosusa i gracilisa**

Lukas Stojak 3194/336

Varaždin, lipanj 2021. godine



Sveučilište Sjever

Odjel za fizioterapiju

Završni rad br. 044/FIZ/2021

Razlika u rehabilitaciji nakon operacije prednjeg križnog ligamenta tehnikom patelarnog ligamenta i tetivama semitendinosusa i gracilisa

Student

Lukas Stojak 3194/336

Mentor

Jasminka Potočnjak, mag. physioth.

Varaždin, lipanj 2021. godine

Prijava završnog rada

Definiranje teme završnog rada i povjerenstva

ODJEL	Odjel za fizioterapiju		
STUDIJ	preddiplomski stručni studij Fizioterapija		
PRISTUPNIK	Stojak Lukas	JMBAG	0336030040
DATUM	31.8.2021.	KOLEGIJ	Fizioterapija u ortopediji
NASLOV RADA	Razlika u rehabilitaciji nakon operacije prednjeg križnog ligamenta tehnikom patelarnog ligamenta i tetivama semitendinosusa i gracilisa		
NASLOV RADA NA ENGL. JEZIKU	Difference in rehabilitation after anterior cruciate ligament surgery using patellar ligament technique and tendons of semitendinosus and gracilis		
MENTOR	Jasminka Potočnjak, mag.physioth.	ZVANJE	predavač
ČLANOVI POVJERENSTVA	1. doc.dr.sc.Tomislav Novinščak, predsjednik 2. Jasminka Potočnjak, mag.physioth.,pred., mentor 3. Nikolina Zaplatić Degač, mag.physioth. pred.,član 4. Ivana Herak, mag.med.techn. pred., zamjenski član 5.		

Zadatak završnog rada

BR OJ	044/FIZ/2021
OPIS	<p>Tema rada je jedna od najčešćih i najpoznatijih traumatskih ozljeda koljena, ruptura prednjeg križnog ligamenta ili tzv. ACL-a (Anterior cruciate ligament). Obrađuje se tematiku mehanizma nastanka rupture uz dodatna pojašnjenja na primjerima. Dio rada posvećen je anatomiji, muskulaturi, živacima, kostijima, pasivnim i aktivnim stabilizatorima koljena, biomehanici koljena konkretno o silama koje djeluju na koljeno u kojem smjeru i kojom snagom, te o snazi koju prednji križni ligament može podnijeti. U radu su navedeni i nama važni dijagnostički testovi koji se najčešće izvode pri donošenju dijagnoze : pivot shift test, test prednje ladice i Lachmanov test. Glavni dio završnog rada je razlika u rehabilitaciji nakon rekonstrukcije prednjeg križnog ligamenta BPTB tehnikom i SG/T tehnikom. Opisane su prednosti i nedostaci korištenja patelarnog ligamenta kao i prednosti i nedostaci korištenja tetiva m. semitendinosusa i m. gracilisa . Opisani su u kratkim podacima operacijski pristupi, načini na koji se izvode i općenito načini liječenja rupture prednjeg križnog ligamenta. U radu je napravljena usporedba rehabilitacijskih protokole nakon rekonstrukcije ACL-a BPTB tehnikom i nakon rekonstrukcije prednjeg križnog ligamenta SG/T tehnikom. Protokoli su podijeljeni po tjednima i mjesecima i utvrditi će se postoji li razlika u rehabilitacijskom protokolu, da li je ona mala ili velika i u čemu se zapravo razlikuju rehabilitacijski pristupi ovih dviju tehnika, što je zapravo i cilj ovoga rada. Na kraju završnog rada izneseno je vlastito mišljenje i zaključak na ovu temu.</p>

ZADATAK URUČEN

08.09.2021



POTPIS MENTORA

Jasminka Potočnjak

Predgovor

Zahvaljujem se svojoj mentorici Jasminki Potočnjak mag. physioth. za korisne savjete i komentare kojima je nastojala učiniti ovaj rad što uspješnijim i kvalitetnijim i za stručno vođenje tijekom izrade ovog završnog rada.

Zahvalan sam i ostalim profesorima, mentorima i kolegama koji su nesebično prenosili svoje znanje budućoj generaciji fizioterapeuta odnosno nama studentima.

Na kraju, veliko hvala mojim roditeljima, sestrama, nećacima, baki i djedu koji su me pratili kroz ovaj studij što financijski što kao ogromna podrška u teškim trenucima moga studiranja. Bez Vas ne bi bilo ovoga.

Sažetak

U ovom završnom radu bit će riječ o jednoj od najčešćih i najpoznatijih traumatskih ozljeda koljena, a to je ruptura prednjeg križnog ligamenta ili tzv. ACL-a (Anterior cruciate ligament). Spomenut ću i raščlaniti mehanizme nastanka rupture te ću svaki mehanizam dodatno pojasniti na primjerima. Isto tako ću pojasniti u koju vrstu ozljeda spada ova trauma, je li to sportska ozljeda ili ozljeda koja se češće javlja prilikom obavljanja svakodnevnih životnih aktivnosti ili oboje. Osim anatomije, muskulature, živaca, kostiju, pasivnih i aktivnih stabilizatora koljena, reći ću i nešto o samoj biomehanici koljena konkretno o silama koje djeluju na koljeno u kojem smjeru i kojom snagom, te o snazi koju prednji križni ligament može podnijeti kao i o polugama u tijelu, koja je njihova uloga, koliko ih imamo i na koji način ih razlikujemo. Klinička slika je vrlo bitna za prepoznavanje ozljede i pravovremeno liječenje iste, ali će isto tako biti spomenute i neke dijagnostičke pretrage koje je bitno poznavati radi daljnjeg upućivanja pacijenta. Osim dijagnostičkih pretraga, spomenut ću i nekoliko dijagnostičkih testova koji se najčešće izvode pri donošenju dijagnoze, a to su pivot shift test, test prednje ladice i Lachmanov test. Nakon toga ću prijeći na glavni dio završnog rada koji se tiče i samog naslova, a to je razlika u rehabilitaciji nakon rekonstrukcije prednjeg križnog ligamenta BPTB tehnikom i SG/T tehnikom. Konkretno, reći ću nešto o prednostima i nedostacima korištenja patelarne tetive kao i prednosti i nedostatke korištenja tetiva m. semitendinosusa i m. gracilisa te ih usporediti. Objasniti ću isto tako ukratko operacijske pristupe, načine na koji se izvode i općenito načine liječenja rupture prednjeg križnog ligamenta. Na kraju razrade teme, reći ću nešto i o samoj rehabilitaciji. Usporediti ću rehabilitacijske protokole nakon rekonstrukcije ACL-a BPTB tehnikom i nakon rekonstrukcije prednjeg križnog ligamenta SG/T tehnikom. Protokole ću podijeliti po tjednima i mjesecima pa ću na kraju krajeva i utvrditi postoji li razlika u rehabilitacijskom protokolu, da li je ona mala ili velika i u čemu se zapravo razlikuju rehabilitacijski pristupi ovih dviju tehnika, što je zapravo i cilj ovoga rada. Na kraju završnog rada iznijeti ću vlastito mišljenje i zaključke na ovu temu.

Ključne riječi: ozljeda prednjeg križnog ligamenta, operativni pristup, rehabilitacija, patelarna tetiva, tetiva m.semitendinosusa i m.gracilisa;

Abstract

In this final work it will be spoken about one of the most famous and most often traumatic knee injuries, and this is rupture of anterior crucial ligament, or so called ACL. I will speak about diferent ways of injuring the anterior crucial ligament and. Also I will explain in what type of injuri does this injury belong, is this a sport injuri or is it an injuri that happens in daily life activities or is it just both. Except anatomy, muscles, nerves, bones, passive and active stabilizers of the Knee, I will also speak something about biomechanics of the Knee, specifically about the forces which act on the Knee. The clinical picture is very important for recognizing the injuri and timeley treatment of the same, also some diagnostic tests that are important to know in orther to further refer the patient. Except diagnostic tests, I will speak about few clinical tests that are most commonly performed when making a diagnosis, and these are: Pivot shift test, anterior drawer test and Lachman test. After that i will move on on the main part of the theme and this is the difference in the rehabilitation after the reconstruction of the anterior crucial ligament with the bone- patelar tendon – bone technique and semitendinosus-gracilis tendon technique. I will say something about the adventages and disadvantages of using the patelar tendon as well as the adventages and disadvantages of using the tendons of the m. Semitendinosus and m. Gracilis and compare them. I will explain surgical approaches, the ways in which they are performed, and in general the ways to treat anterior crucial ligament rupture. At the end I will say something about the rehabilitation itself. I will compare rehabilitation protocols after ACL reconstruction with BPTB technique and after anterior crucial ligament reconstruction with the SG/T technique. I will divide tge protocols by weeks and months and finaly determine whether there is a difference in the rehabilitation protocols, wheter it is small or large, and how the rehabiitation approaches of these two techniques actually differ, wich is actually the goal of this final work.

Key words: anterior cruciate ligament injury, operative approach, rehabilitation, patellar tendon, m.semitendinosus and m.gracilis tendons;

Popis korištenih kratica

- ACL** – anterior cruciatum ligament
- PCL** – posterior cruciatum ligament
- LCL** – lateral colateral ligament
- MCL** – medial colateral ligament
- RTG** – rentgenska dijagnostika
- CT** – kompjuterizirana tomografija
- MRI** – magnetska rezonanca
- CCD** – kolodijafizalni kut
- BPTB** – bone patellar tendon bone
- ST/G** – semitendinosus tendon/gracilis

SADRŽAJ

1.	UVOD.....	1
2.	ANATOMIJA KOLJENA	3
3.	BIOMEHANIKA KOLJENA	6
4.	KLINIČKA SLIKA	9
5.	MEHANIZMI NASTANKA OZLJEDA ACL-a.....	10
5.1.	Nekontaktno zakretanje/unutarnja rotacija/vanjska rotacija	10
5.2.	Mehanizam aktivnog kvadricepsa.....	10
5.3.	Mehanizam kontakta	10
5.4.	Mehanizam hiperekstenzije ili hiperfleksije.....	10
6.	DIJAGNOSTIKA I DIJAGNOSTIČKI TESTOVI.....	11
6.1.	Lachmanov test	12
6.2.	Test prednje ladice	12
6.3.	Pivot shift test	13
7.	METODE LIJEČENJA OZLJEDA ACL-A	14
7.1.	Odustajanje ili modifikacija sportskih aktivnosti	14
7.2.	Potpora i artroskopska menisektomija.....	15
7.3.	Rekonstrukcija prednjeg križnog ligamenta.....	15
8.	IZBOR TRANSPLANTATA.....	16
8.1.	Evolucija u probiru transplantata.....	16
9.	PATELARNI LIGAMENT (TRANSPLANTAT).....	18
9.1.	Indikacije za primjenu patelarnog ligamenta.....	19
9.2.	Kontraindikacije za transplantaciju patelarnog ligamenta	19
10.	TETIVA SEMITENDINOSUSA I GRACILISA (TRANSPLANTAT).....	20
11.	TEHNIKE FIKSACIJA TRANSPLANTATA	21
11.1.	Priprema transplantata i šavovi visoke čvrstoće.....	23
12.	TEHNIKE REKONSTRUKCIJE ACL-A TETIVAMA SEMITENDINOSUSA I GRACILISA.....	25
12.1.	Potkoljениčni tunel	26
12.2.	Natkoljениčni tunel.....	26
12.3.	Proširenje tunela i provođenje transplantata.....	27
12.4.	Fiksacija transplantata	27
13.	TEHNIKE REKONSTRUKCIJE ACL-A PATELARNIM LIGAMENTOM	29
13.1.	Potkoljениčni tunel	30
13.2.	Femoralni tunel.....	30
13.3.	Provođenje transplantata	31
13.4.	Fiksacija transplantata	31
14.	PREVENCIJA OZLJEDA PREDNJEG KRIŽNOG LIGAMENTA.....	32
15.	REHABILITACIJA.....	33
15.1.	REHABILITACIJSKI PLAN I PROGRAM.....	33
15.2.	REHABILITACIJA PREDNJEG KRIŽNOG LIGAMENTA.....	34
16.	RAZLIKA U REHABILITACIJI IZMEĐU BPTB TEHNIKE I ST/G TEHNIKE	35

16.1. Prva faza	35
16.2. Druga faza	39
16.3. Treća faza	41
16.4. Četvrta faza.....	42
16.5. Peta faza	43
16.6. Šesta faza.....	43
16.7. Sedma faza.....	44
17. ZAKLJUČAK	45
18. LITERATURA.....	47

1. UVOD

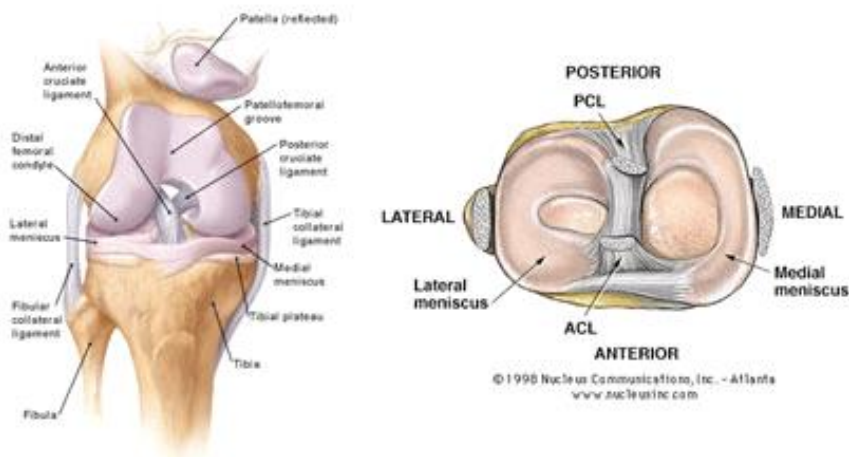
Anatomija je znanstvena disciplina koja se bavi strukturom i građom tijela te njegovom organizacijom [1]. Ta ista anatomija je grana medicine koja čini temelj fizioterapije kao struke i zanimanja te je jedan od neizostavnih područja kojima se fizioterapeut služi i gradi svoje znanje. Konkretno, u ovom završnom radu će se navoditi anatomija zgloba koljena koje se sastoji od konkavnog i konveksnog zglobnog tijela, pasivnih stabilizatora koljena, a to su meniskusi i ligamenti te okolne muskulature i živaca [1]. Zapravo su glavna tema ovog završnog rada ligamenti, točnije u radu će biti rečeno nešto o prednjem križnom ligamentu ili takozvanim ACL-om (Anterior cruciate ligament) [1]. Uloga ACL-a je sprječavanje klizanja goljenične kosti prema naprijed u odnosu na natkoljenicu [1]. Često se pri ozljeđivanju ligamenta čuje zvuk pucanja i nakon toga koljeno počinje oticati, javlja se crvenilo, povisuje se temperatura koljena i dolazi do smanjene pokretljivosti odnosno do gubitka funkcije i normalne biomehanike koljena [2]. Što se tiče dijagnostike, kod koljena je najbolja dijagnostička metoda MRI odnosno magnetska rezonanca [2]. Pojam biomehanika označava granu medicine koja se bavi proučavanjem djelovanja različitih sila na organizam u ovom slučaju na koljeno i zglobove donjih ekstremiteta [3]. Sila čini najvažniji pojam u biomehanici koji predstavlja opterećenje ili djelovanje jednog predmeta na drugi [3]. Kao što je navedeno oko koljena se nalazi muskulatura koja čini aktivni dio stabilizacije koljena. Kada bi se gledalo m. kvadriceps tada bi se najveću pozornost posvetilo vastusu medialisu iz razloga što je to glava mišića koja je odgovorna za posljednjih 10 – 15 stupnjeva ekstenzije koljena i ujedno glava koja najbrže propada u odnosu na preostale tri (vastus lateralis, rectus femoris i vastus intermedius) [3]. Također, ono što je neizostavan dio za poznavanje biomehanike tijela su poluge. Ljudsko tijelo sastoji se od tri osnovne poluge, a to su: poluga prvog, drugog i trećeg reda [3]. Poluga prvog reda označava polugu ravnoteže [3]. Poluga drugog reda označava plugu snage [3]. Poluga trećeg reda označava polugu brzine [3]. Ozljeda prednjeg križnog ligamenta je ozljeda koju ljudi najčešće povezuju sa sportom gdje se zapravo i najviše puta dogodi te se iz tog razloga kaže da je to sportska ozljeda [4]. U posljednje vrijeme je dosta učestala i može se svrstati u ozljede koljena koje su među najprisutnijima [5]. Ozljeđivanje ACL-a događa se kada goljenična kost „klizne“ prema naprijed u odnosu na natkoljeničnu kost, tada dolazi do istezanja prednjeg križnog ligamenta i do njegova pucanja [5]. Ne tako rijetko može biti prisutan i hematoma [5]. Simptomi su bolnost koljena i „pulsiranje“ koljena, a znakovi su vidljivi prostim okom a to su: crvenilo, otekline, poremećaj funkcije koljena i sl. [6]. Prekid kontinuiteta prednjeg križnog ligamenta najčešće se liječi operativno, ali moguća je i konzervativna metoda liječenja [7]. Kada se ligament liječi operativno, to je moguće učiniti pomoću tri vrste transplantata: patelarnim ligamentom, tetivama semitendinosusa i gracilisa i pomoću ahilove tetive [7]. Svaki od njih ima svoje prednosti

i nedostatke, ali najviše se koriste patelarni ligament i tetive semitendinosusa i gracilisa [7]. Rekonstrukcije se različito izvode ovisno o tome koji transplantat se uzima, ali najčešće se to izvodi artroskopski [7]. Artroskopija koljena je metoda u kojoj se ne radi otvorena operacija koljena već se u koljeno ulazi kroz nekoliko manjih rezova pomoću kamere i aparature potrebne za izvođenje operacije [7]. Rade se dva „tunela“ kroz natkoljenu kost i goljenu kost kroz koje se provodi „novi“ prednji križni ligament i zatim se fiksira pomoću biorazgradivih materijala [7]. Mehanizmi puknuća ACL-a su abnormalne rotacije u koljenu, prejak kontrakcija kvadricepsa, djelovanjem mehaničke sile, hiperekstenzija ili hiperfleksija koljena [7]. Isto tako postoje specifični dijagnostički testovi kojima se na vrlo brz način može ustanoviti o kojoj ozljedi se radi, a to su: Lachmanov test, test prednje ladice i pivot shift test [8]. Način na koji se fiksiraju transplantati su pomoću gumba i/ili pomoću biorazgradivih vijaka [9]. Ovakve ozljede je moguće prevenirati ispravljanjem krivog izvođenja pokreta u koljenima, korištenjem adekvatne obuće, smanjenjem kontakata u sportskim aktivnostima, izvođenjem što pravilnijih vježbi na treningu i na natjecanjima i izbjegavanjem podloga koje stvaraju dodatno opterećenje na koljeno kao na primjer podloga za mali nogomet, košarku, dvorane, asfaltirana igrališta i sl. [10]. Ukoliko već dođe do rupture prednjeg križnog ligamenta i osoba se odluči na operativni zahvat, tada se nakon operacije kreće odmah na proces rehabilitacije. Riječ rehabilitacija u prijevodu znači ponovno osposobljavanje [11]. Rehabilitacije nakon rupture ACL-a može biti podijeljena na dva dijela: predoperativni i postoperativni [12]. U predoperativnom dijelu se pacijent priprema za postoperativno razdoblje odnosno razdoblje koje ga čeka nakon operacije [12]. Sama rehabilitacija se sastoji od okvirnog rehabilitacijskog protokola koji služi samo kao neka vrsta vodilje u rehabilitacijskom procesu. Taj protokol se prilagođava svakom pojedincu zasebno pa će kod svakog pacijenta neke faze potrajati duže ili kraće nego kod drugih pacijenata [12]. Svaki rehabilitacijski protokol se sastoji od rehabilitacijskog plana i programa koji se sastoji od nekoliko faza [13]. Svaka faza se sastoji od nekoliko dana/tjedana ili mjeseci [14]. Postoje isto tako „ubrzani protokoli“ ili standardni [14]. Također postoje i posebni protokoli nakon rekonstrukcije ACL-a semitendinosus/gracilis tetivom i patelarnim ligamentom [14]. Početni dio svakog protokola sastoji se od odmora, krioterapije, kompresije koljena i elevacije ekstremiteta odnosno „RICE“ metode [15].

2. ANATOMIJA KOLJENA

Anatomija je grana medicine koja se bavi organizacijom i strukturom organizma [1]. Drugim riječima anatomija se sastoji od znanja o poziciji, formi, veličini i odnosu pojedinih struktura u tijelu čovjeka [1].

Zglob koljena čine kondili natkoljениčne kosti kao predstavnici konveksnog zglobnog tijela i kondili goljениčne kosti kao predstavnici konkavnog zglobnog tijela [2]. Kada bi zglob koljena podijelili prema vrsti pokreta koji se odvijaju u samom zglobu, a to su fleksija i ekstenzija, tada bi rekli da je koljeno kutni zglob odnosno articulatio ginglymus. Rotacije koljena se odvijaju u jako malom opsegu, gotovo pa su zanemarive. Razlog tome su aktivni i pasivni stabilizatori koljena. Pasivne stabilizatore koljena čine ligamenti i meniskusi, dok aktivne stabilizatore čini mišićni sustav [2]. Kada bi tražili konkretan razlog ograničene rotacije tada bi prvo pomislili na meniskuse [1]. Meniskusi su polumjesečaste hrskavične strukture unutar koljena koje svojim pokretanjem ograničavaju rotaciju koljena [1]. Postoje dva meniska u svakom koljenu, medijalni i lateralni (Slika 2.1.) [1].



Slika 2.1. - Medijalni i lateralni meniskus i ligamenti koljena

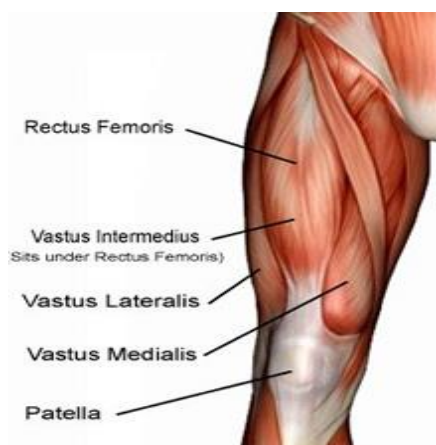
[\(https://www.akromion.hr/usluge/ortopedija/koljeno/anatomija-koljena/\)](https://www.akromion.hr/usluge/ortopedija/koljeno/anatomija-koljena/)

Ligamentarni sustav koljena sastoji se od križnih ligamenata i kolateralnih (Slika 2.1.) [1]. Uloga križnih ligamenata je sprječavanje klizanja potkoljenice prema naprijed (ACL) i prema natrag (PCL), dok kolateralni ligamenti stabiliziraju koljeno latero-lateralno [1]. Postoji lateralni kolateralni ligament (LCL) i medijalni kolateralni ligament (MCL) [1]. Dužina ACL-a, u zglobu, iznosi 28 – 31 mm i njegova ruptura narušava funkciju koljena i hrskavice i to može kasnije dovesti do nastanka artritisa koljena [1]. Također, s prednje strane koljena s donjeg vrha patele nalazi se

polazište patelarnog ligamenta koji svoje hvatište ima na potkoljenici, konkretno na tuberositasu tibije [1]. Ligamentum patellae sačinjen je od tetiva četveroglavog mišića, m. kvadricepsa [1].

Mišićni sustav čini aktivni dio stabilizatora koljena. Čine ga mišići natkoljenice i potkoljenice. Na prednjoj strani natkoljenice nalaze se: m. sartorius i m. quadriceps koji se sastoji od četiri glave: m. rectus femoris, vastus medialis, lateralis i intermedius (Slika 2.2.) [1]. Sve četiri glave se spajaju na gornji rub patele, zatim se patela veže patelarnim ligamentom na tuberositas tibije [1].

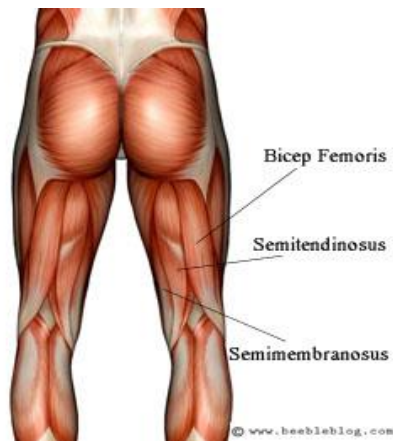
Polazište m. rectus femorisa je spina iliaca anterior inferior (SIAI), vastusa medialis je labium mediale lineae asperae, vastusa lateralis je donji dio lateralne strane i prednjeg ruba velikog trohantera, labium laterale lineae asperae, dok je polazište vastusa intermediusa prednja ploha i lateralna usna, linea aspera, gornje dvije trećine lateralne plohe, lateralni i medijalni rub bedrene kosti [1]. Kvadriceps ima zajedničko distalno hvatište a to je proksimalni i postranični rub patele, zatim se s ivera pružaju prema dolje i oblikuju završni dio tetive, odnosno ligamentum patella [1]. Inervaciju kvadricepsa vrši n. femoralis [1]. Polazište m. sartoriusa je SIAS dok je hvatište medijalna ploha potkoljenice [1].



Slika 2.2. - m. quadriceps i m. sartorius

(<https://www.fitness.com.hr/vjezbe/vjezbe/Video-vjezbe-za-kvadriceps.aspx>)

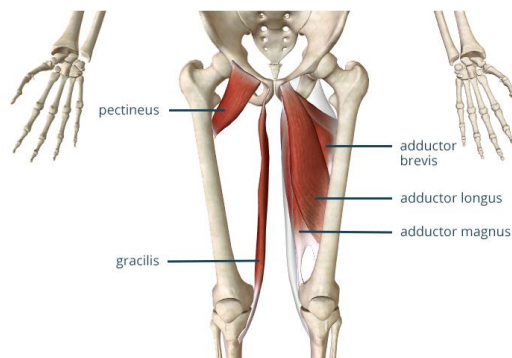
Na stražnjoj strani se nalazi m. hamstrings kojeg čine m. semitendinosus, m. semimembranosus i m. biceps femoris (Slika 2.3.) [1]. M. biceps femoris se sastoji od duge i kratke glave [1]. Duga glava polazi sa stražnje strane sjednih kvrga dok kratka glava polazi s lateralne usne lineae asperae [1]. Hvatište im je glavica fibule dok ih inervira n. tibialis duđu glavu, a kratku n. fibularis communis [1].



Slika 2.3 - m. hamstrings

(<https://corewalking.com/what-are-the-hamstrings/>)

Medijalnu stranu natkoljenice čine adduktori (Slika 2.4.) [1]. Tu sadaju: m. pectineus, m. adductor brevis/longus/magnus i m. gracilis [1]. Polazište m. gracilisa je prednja strana preponske kosti, a hvatište je medijalni dio gornjeg dijela potkoljenice i inerviran je od strane n. obturatoriusa [1]. Pectineus polazi s ramus osis pubis i hvata se na lineu pectineu femoris a inervira ga n. femoralus i n. obturatorius[1]. Adduktori polaze sa preponskih kostiju i hvataju se na medijalnu usnu lineae asperae dok ih inervira n. obturatorius[1]



Slika 2.4 - Adduktori natkoljenice

(<https://www.atyoga.asia/anatomy-101/the-adductors/>)

3. BIOMEHANIKA KOLJENA

Biomehanika je znanstvena disciplina koja se bavi primjenom i proučavanjem djelovanja mehanike i različitih sila na biološke sustave [3]. Sastoji se od 3 različite znanstvene discipline koje se međusobno isprepliću, a to su: anatomija, fiziologija i mehanika [3]. Najvažniji pojam koji se spominje u biomehanici je sila [3]. Sila predstavlja pojam opterećenja i definira se kao djelovanje jednog predmeta na drugi [3]. Ta ista sila može imati različite učinke [3]. Ona može promijeniti oblik objekta na koji djeluje ili može promijeniti stanje kretanja tog istog objekta [3]. Koljeno spada u tzv. zglobove „u opterećenju“ iz razloga što je, kao i svi zglobovi donjih ekstremiteta, konstantno izložen djelovanju mehaničkih sila [4]. Zglob je izložen zakonima statike i dinamike te se stalno prilagođava oblikom i građom na utjecaj mehaničkih sila, pomoću genetskih, nutritivnih i hormonskih čimbenika i na taj način izvršava svoju funkciju [4]. Glavna uloga koljenog zgloba je prijenos težine tijela sa jednog susjednog zgloba na drugi, odnosno sa zgloba kuka na nožni zglob [4]. Isto tako koljeno čini jedan od glavnih zglobova koji omogućavaju normalan hod, trčanje, klečanje, čučanj i slično [4]. Prilikom izvođenja pokreta fleksije u koljenu, ne postoji prava rotacija kondila goljenične kosti oko kondila natkoljenične kosti, već dolazi do „klizanja“ natkoljenične kosti prema natrag dok goljenična kost „ostaje“ naprijed [4]. Tada se točka kontakta između te dvije kosti pomiče prema natrag [4]. Važno je napomenuti kako je pokret fleksije uvijek udružen s unutarnjom rotacijom koljena, a pokret ekstenzije s vanjskom rotacijom koljena [4]. Opseg pokreta u zglobu koljena iznosi 135° fleksije (max. 160° pasivno) i ekstenzija koja iznosi od 135° do 0° [4]. Postoji i takozvana pasivna hiperekstenzija koja može iznositi najviše 10°, dok sve iznad toga spada u patološke poremećaje [4]. Aktivnu ekstenziju koljena vrši m. quadriceps koji se sastoji od četiri glave [4]. Od posebne važnosti je m. vastus medialis iz razloga što je on odgovoran za posljednjih 10 - 15° aktivne ekstenzije koljena [4]. Osim krajnje ekstenzije, m. vastus medialis rotira potkoljenicu prema van i na taj način „zaključava“ koljeno prilikom stajanja i sl. [4]. Kod pune ekstenzije koljena patela je pozicionirana visoko dok se kod pune fleksije koljena spušta dolje i smješta između kondila natkoljenične kosti u tzv. „žlijeb“ [4]. Agonisti prilikom fleksije koljena su m. hamstringsi i m. gastrocnemius [4]. Rotacije u zglobu koljena su moguće tek kada je koljeno flektirano pod 90°. Tada vanjska rotacija potkoljenice može iznositi do 40°, dok unutarnja iznosi znatno manje, svega 10° [4]. Što se tiče kolateralnih ligamenata koljena, oni su pri punoj ekstenziji koljena napeti, dok se pri fleksiji koljena ta napetost smanjuje [4]. Kada govorimo o silama koje djeluju na koljeno, tada je bitno spomenuti mehaničku osovinu natkoljenične kosti [4]. Mehanička osovina natkoljenične kosti nastaje kao rezultat CCD kuta, odnosno kolodijafizalnog kuta i ona se ne poklapa s osovinom dijafize natkoljenične kosti [4]. Mehanička osovina se nastavlja na osovinu dijafize goljenične kosti točnije one se poklapaju

i nastavljaju na talokruralni zglob [4]. Na taj način smo dobili *mehaničku osovinu donjeg ekstremiteta* [4]. Razlika između dijafizne osovine natkoljениčne kosti i mehaničke osovine natkoljениčne kosti iznosi približno 6° , otvoreni lateralni kut između osovine dijafize natkoljениčne kosti i dijafize t iznosi oko 174° [4]. Gravitacijska sila se raspoređuje na oba koljena podjednako i na taj način je opterećenje na koljenima manje prilikom stajanja na dvije noge istovremeno, nego prilikom stajanja na jednoj nozi, trčanja i sl. [4].

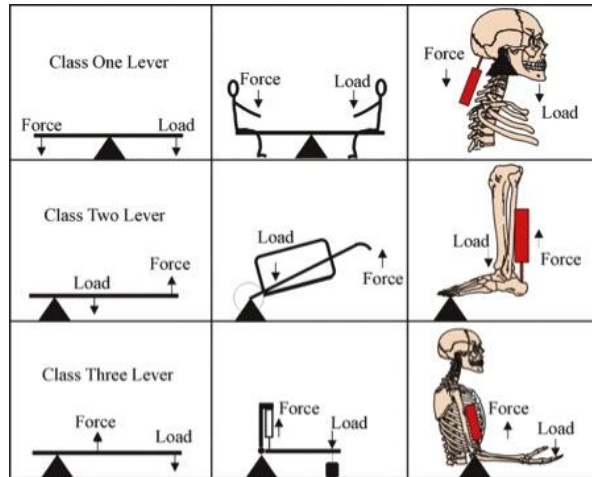
Prilikom hodanja, stajanja na jednoj nozi ili trčanja, glavnu ulogu u stabilizaciji zdjelice imaju abduktori natkoljениce, točnije m. gluteus medius, m. tensor fasciae late i tractus iliotibialis [4]. Opterećenje koje podnosi medijalni dio koljena i lateralni dio koljena nisu jednaki. Medijalni dio koljena prilikom stajanja na jednoj nozi podnosi gotovo $2/3$ opterećenja, dok lateralni dio koljena podnosi preostalu $1/3$ opterećenja [4]. Uzrok ove razlike je taj da sila gravitacije djeluje više prema medijalnoj strani koljena, što za posljedicu ima povećanje opterećenja na istoj strani [4]. Što se tiče patelofemoralnog zgloba, prilikom potpuno eksteniranog koljena patela je postavljena blago lateralno [4]. Razlog tome je smjer djelovanja m. quadricepsa, smjer patelarnog ligamenta koji je određen pozicijom tuberositasa tibije i anatomska osovina natkoljениčne kosti [4].

Vrlo važan i neizostavan dio u području biomehanike u shvaćanju na koji način mišići savladavaju zadano opterećenje su poluge u tijelu [3]. Postoje 3 vrste poluga u našem tijelu (Slika 3.1.) [3].

Prva je *poluga ravnoteže* gdje sila djeluje na jednoj strani, otpor na drugoj strani kraka a os oko koje se sve to odvija se nalazi u sredini [3]. Najbolji primjer za tu polugu je glava, gdje atlantookcipitalni zglob čini osovinu, težina prednje strane lubanje otpor, a mišići stražnje strane vrata silu [3].

Poluga drugog reda je *poluga snage* [3]. Kod poluge snage osovina se nalazi na jednoj strani kraka, otpor na sredini, a sila koja djeluje na drugoj strani kraka [3]. Najbolji primjer za ovu vrstu poluge su metatarzalni zglobovi stopala [3]. U ovom slučaju osovina se nalazi kod metatarzalnih zglobova stopala, otpor (težina tijela) djeluje u sredini i sila (m. triceps surae) se nalazi na drugoj strani kraka [3]. Na taj način se s manje snage može nadvladati veće opterećenje [3].

Poluga trećeg reda je *poluga brzine* [3]. Kod ove vrste poluge je osovina na jednoj strani, sila koja djeluje na otpor u sredini i otpor na drugoj strani kraka [3]. Primjer za ovu vrstu poluge je zglob lakta, kada na distalnom dijelu podlaktice djeluje otpor (uteg), na sredini podlaktice djeluje sila (m. biceps humeris) i osovinu predstavlja zglob lakta [3].



Slika 3.1. - Vrste poluga u tijelu

(<https://fitnes-uciliste.hr/poluge-i-zasto-su-nam-one-bitne-kod-vjezbanja/>)

4. KLINIČKA SLIKA

Ozljeda prednjeg križnog ligamenta je jedna od najčešćih ozljeda zgloba koljena [5]. Ova vrsta ozljede ne nastaje zasebno, već u većini slučajeva nastaje kao posljedica ili produkt prijašnje ozljede neke druge strukture koljena, npr. kolateralnih ligamenata, koljene hrskavice ili meniskusa [5]. U nogometu su ozljede prednjih križnih ligamenata podjednako zastupljene u ženskim kategorijama kao u muškim, što nam samo daje do znanja da ulogu u ozljeđivanju ligamenta nema anatomija čovjeka već sport sam za sebe [5]. Gotovo sve ozljede prednjeg križnog ligamenta dogode se bez da je na koljeno djelovala neka druga mehanička sila, već onda kada dolazi do rotacija u zglobu koljena ili pri doskocima [5]. Simptomi koji se javljaju u predjelu koljena nakon pucanja prednjeg križnog ligamenta su bol u samom koljenu i zvuk pucanja ligamenta [6]. Znakovi koji se javljaju su jasno vidljivi prostim okom [6]. Tu spadaju oteklina zgloba koljena, crvenilo, toplina, gubitak funkcije aktivno i ograničen pokret aktivno i pasivno [6]. Uzrok oticanja koljena i promjene boje koljena je krvarenje iz rupturiranog ligamenta u zglobnu čahuru [6]. Na kraju koljeno reagira obrambenim mehanizmima, a to su bol i stvaranje upale na području ozljede [6]. Ukoliko je došlo i do pucanja zglobne čahure tada se krvarenje, tj. hematoma može proširiti i na distalni dio noge, točnije na potkoljenu [6]. U nekim slučajevima može izostati krvarenje i pojava hematoma, no takvi slučajevi su doista rijetki [6].

5. MEHANIZMI NASTANKA OZLJEDA ACL-a

Razlozi rupture ACL-a mogu potjecati od slabosti muskulature, djelovanja mehaničke sile, nagle promjene smjera pa sve do patoloških promjena koje se odvijaju na ligamentima. Pucanje prednjeg križnog ligamenta najčešće se događa prilikom obavljanja profesionalnih ili rekreacijskih aktivnosti kod kojih je prisutna nagla promjena smjera, nagle rotacije u koljenu i sl. Uz nagle promjene smjera i naglih rotacija u koljenu, djelovanje mehaničke sile je isto tako jedan od vodećih razloga rupture prednjeg križnog ligamenta. Zbog toga možemo govoriti o različitim mehanizmima nastanka ozljede.

5.1. Nekontaktno zakretanje/unutarnja rotacija/vanjska rotacija

Ovaj mehanizam ozljeđivanja je i najčešći. On označava ozljeđivanje ACL-a bez uključivanja drugih osoba [7]. Najčešće se događa u sportskim aktivnostima kada sportaš prilikom trčanja naglo promjeni smjer [7]. U ovoj situaciji se stvara pretjerano opterećenje na ACL zbog prekomjerne rotacije tibije što dovodi do kidanja prednjeg križnog ligamenta [7]. Smatra se da je ovo mehanizam ozljeđivanja koji se javlja u 80% slučajeva rupture prednjeg križnog ligamenta [7].

5.2. Mehanizam aktivnog kvadricepsa

Sila koju ACL može podnesti bez da dođe do prekida ligamentarnog kontinuiteta iznosi 1700 N [7]. Kvadriceps prilikom izvođenja ekscentrične mišićne kontrakcije može proizvesti silu čak do 6000 N [7]. Način na koji dolazi do pucanja ACL-a je doskok ili nagla deceleracija [7].

5.3. Mehanizam kontakta

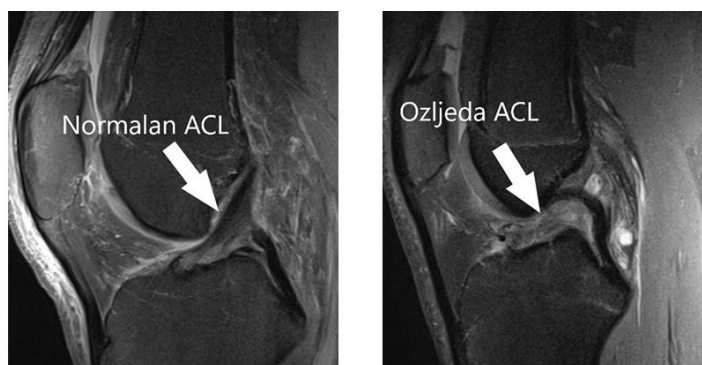
Ovaj mehanizam nastanka se najčešće javlja u kontaktnim sportovima kod kojih dolazi do udarca u lateralnu stranu koljena [7]. Prilikom udarca u vanjsku stranu, koljeno ide u naglu fleksiju i vanjsku rotaciju [7]. Na taj način dolazi ne samo do ozljede ACL-a nego i drugih struktura koljena poput MCL-a, meniskusa i sl. [7]. Isto tako do pucanja ACL-a može doći prilikom djelovanja velike mehaničke sile na područje gornjeg dijela stražnje strane tibije.

5.4. Mehanizam hiperekstenzije ili hiperfleksije

Hiperekstenzije ili hiperfleksije koljena spada u rjeđe mehanizme nastanka ozljede ACL-a [7]. Iako je ovaj mehanizam jedan od rjeđih on može dovesti do oštećenja više struktura koljena poput meniskusa, kolateralnih ligamenata, aktivnih stabilizatora koljena i sl.

6. DIJAGNOSTIKA I DIJAGNOSTIČKI TESTOVI

Postoje različiti načini na koje možemo dijagnosticirati rupturu prednjeg križnog ligamenta. Možemo to učiniti radiološkim nalazom, ali i kliničkim pregledom, odnosno testovima. Od radioloških nalaza može se učiniti RTG, CT, MRI i sl. RTG snimka se radi kako bi isključili mogućnost ozljede kostiju, no ovom metodom je gotovo pa nemoguće dobiti uvid u stanje ligamenata i mekih struktura koljena. Stoga je najbolja dijagnostička radiološka metoda MRI odnosno magnetska rezonanca (Slika 6.1.). Ovom metodom možemo dobiti najbolji uvid u stanje mekih struktura koljena poput meniskusa, ligamenata, mišića i slično. Ukoliko sumnjamo na ozljedu prednjeg križnog ligamenta, možemo isto tako učiniti nekoliko kliničkih testova s različitim razinama pouzdanosti. Kliničkih testova ima puno i svaki je različit. Nedostatak je taj da kliničkim testom nikada ne možemo sa stopostotnom sigurnošću potvrditi postojanje ozljede. Prilikom ozljeđivanja prednjeg križnog ligamenta dolazi do intraartikularnog krvarenja, tj. do punjenja zglobne kapsule koljena krvlju. Stoga je vrlo važno prije korištenja određene dijagnostičke metode izvršiti punkciju koljena kako bi se eliminirao krvavi sadržaj u koljenu. Nakon toga možemo pristupiti dijagnostičkim testovima i metodama [4]. Na taj način će dobiti najprecizniju trenutnu sliku koljena [4]. Lachmanov test je pouzdaniji od testa prednje ladice iz razloga što nam test prednje ladice ne ukazuje samo na ozljedu ACL-a, već i na ozljedu MCL-a [4]. Ponekad se prije prakticiranja navedenih testova koriste i lokalni anestetici radi smanjenja mišićnog spazma i popuštanja boli, dok se opća anestezija koristi samo kada odmah nakon dijagnostike pristupamo operacijskom zahvatu koljena [4].

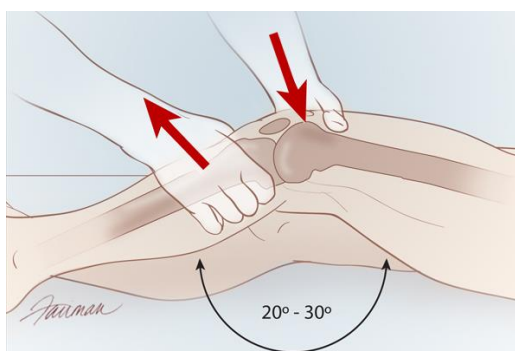


Slika 6.1. - Prikaz zdravog prednjeg križnog ligamenta i rupturiranog pomoću MRI

<https://www.svkatarina.hr/centar-izvrsnosti/2/ortopedija-i-sportska-medicina/rekonstrukcija-prednjeg-kriznog-ligamenta-acl/178>

6.1. Lachmanov test

Svrha Lachmanovog testa je otkrivanje anteriorne nestabilnosti koljena [8]. Izvodi se na način da ispitanik leži u supiniranom ležećem položaju. Koljeno koje testiramo je flektirano otprilike 20° - 30° [8]. Ispitivač postavlja jednu ruku na stražnju stranu potkoljenice s medijalne strane tibije s tim da je palac postavljen na tuberositas tibije, a drugu na natkoljenicu s lateralne strane tako da se palcem pritišće anteriorna strana bedra [8]. Vanjskom rukom stabiliziramo natkoljenicu, dok drugom rukom povlačimo potkoljenicu prema sebi (Slika 6.1.1.) [8]. Test je pozitivan ukoliko je klizanje tibije prema naprijed veće za najmanje 2 mm nego na zdravom koljenu.

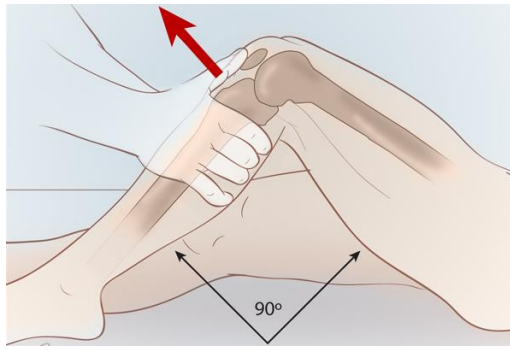


Slika 6.1.1. - Lachmanov test

(<https://www.clinicaladvisor.com/slideshow/slides/tests-to-assess-acl-rupture/>)

6.2. Test prednje ladice

Test prednje ladice služi za otkrivanje prednje nestabilnosti koljena i labavosti ACL-a [8]. Pacijent leži u supiniranom ležećem položaju s koljenom flektiranim pod 90° i kukom pod 45° [8]. Stopalo pacijenta, koje se nalazi na podlozi, stabilizira se sjedanjem ispitivača na dorzum stopala [8]. Ispitivač postavlja obje ruke na proksimalni dio potkoljenice na način da su palčevi postavljeni s prednje strane, a ostali prsti sa stražnje [8]. Ispitivač vlastitom snagom ruku vuče potkoljenicu prema sebi i prati krajnji osjet i opseg pokreta, pa ga zatim uspoređuje sa zdravom stranom (Slika 6.2.1.) [8]. Test je pozitivan kada je klizanje potkoljenice prema van veće od 6 mm [8].



Slika 6.2.1. - Test prednje ladice

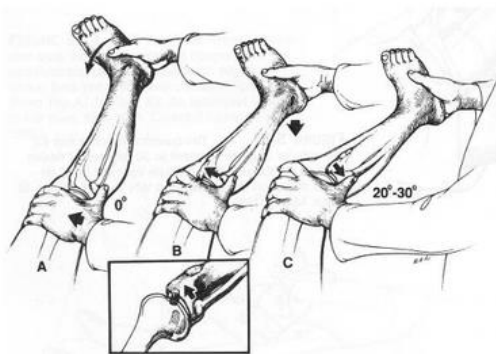
(<https://www.clinicaladvisor.com/slideshow/slides/tests-to-assess-acl-rupture/>)

6.3. Pivot shift test

Možemo ga još i nazvati Lateral pivot shift test i Macintoshov test (Slika 6.3.1.) [8]. Služi za procjenu laksiteta ACL-a i rotacijske nestabilnosti u anterolateralnom smjeru [8]. Položaj pacijenta je ležeći supinirani s kukom flektiranim pod 45° , abduciranim pod 30° i koljenom flektiranim pod 50° [8]. Ispitivač stoji s pacijentove lateralne strane i jednom rukom obuhvaća bedro na način da je palac s gornje strane a ostali prsti s donje, dok drugom obuhvaća stopalo s vanjske strane na način da je palac na dorzumu a ostali prsti na platarnom dijelu stopala [8]. Iz tog položaja ispitivač, održavajući unutarnju rotaciju tibije, stvara pritisak na vanjsku stranu natkoljenice prilikom vraćanja u položaj ekstenzije koljena i kuka [8]. Test je pozitivan kada se lateralni kondil goljenične kosti, prilikom pokreta ekstenzije koljena, subluksira prema naprijed [8].

Pivot Shift Test

Has high specificity for detecting ACL injury.



Slika 6.3.1. - Pivot shift test

(<https://quizlet.com/320466453/msl12-os-p39-48-special-tests-knee-ankle-foot-flash-cards/>)

7. METODE LIJEČENJA OZLJEDA ACL-A

Kada pristupamo liječenju ozljeda ACL-a, tada moramo svakog pojedinog pacijenta gledati individualno [7]. Ovisno o tome je li u pitanju parcijalna ili potpuna ruptura prednjeg križnog ligamenta, donosimo odluke o načinu pristupanja ovom problemu [7]. Isto tako ovisno o profesionalnom zanimanju osobe možemo procijeniti je li potrebna rekonstrukcija ACL-a ili ne [7]. Kod profesionalnih sportaša kojima je i dalje potrebna kvalitetna biomehanika koljena, ukoliko se žele nastaviti baviti sportom, u 90% slučajeva će se učiniti rekonstrukcija prednjeg križnog ligamenta [7]. Za razliku od inaktivnog pacijenta kojem se neće napraviti rekonstrukcija ACL-a, već će se gledati prema drugim rješenjima ovog problema, najčešće prema konzervativnom liječenju [7]. Dakle najbitnija je individualna procjena situacije u kojoj je potrebno pratiti dob, količinu sportske aktivnosti, uključenost ostalih ozljeda (meniska, mišića, tetiva...) i slično [7]. Kada promatramo godine, starijim pacijentima će se najčešće pristupiti konzervativnom metodom liječenja i modificiranjem svakodnevnih životnih aktivnosti [7]. S druge strane kada je riječ o mlađim pacijentima, koji aktivno sudjeluju u sportskim aktivnostima i koji se žele vratiti sportskim natjecanjima, tada će se najčešće posegnuti za operativnim zahvatom [7]. Iako povratak profesionalnim sportskim aktivnostima kod profesionalnih sportaša nakon konzervativne metode liječenja ove ozljede bilježimo u 10% slučajeva [7]. Ovisno o stupnju nestabilnosti koljena, ukoliko je klizanje potkoljenice prema naprijed veće od 7 mm, tada se isto tako pristupa operativnom liječenju [7].

Postoje 3 različita načina liječenja ozljeda ACL-a, a to su: Odustajanje ili modifikacija sportskih aktivnosti, potpora i artroskopska meniscektomija i rekonstrukcija prednjeg križnog ligamenta [7].

7.1. Odustajanje ili modifikacija sportskih aktivnosti

Važno je istaknuti da ozljeda ACL-a može biti asimptomatska prilikom obavljanja svakodnevnih životnih aktivnosti [7]. Ukoliko takva osoba ne prakticira sportske aktivnosti, tada neće biti nestabilnih ispada koljena i operativni zahvat neće biti nužan [7]. Ako se kod takvih osoba, koje ne prakticiraju sportske aktivnosti, jave nestabilni ispadi koljena, to može biti kao rezultat patologije koljena [7]. Tada će se taj menisk podvrgnuti artroskopskom zahvatu i pacijent će nastaviti sa konzervativnom metodom liječenja [7]. Nakon toga se pacijentu preporuča bavljenje sportskim aktivnostima koje stvaraju manje opterećenje na koljeno kao što su bicikliranje ili plivanje [7].

7.2. Potpora i artroskopska meniscektomija

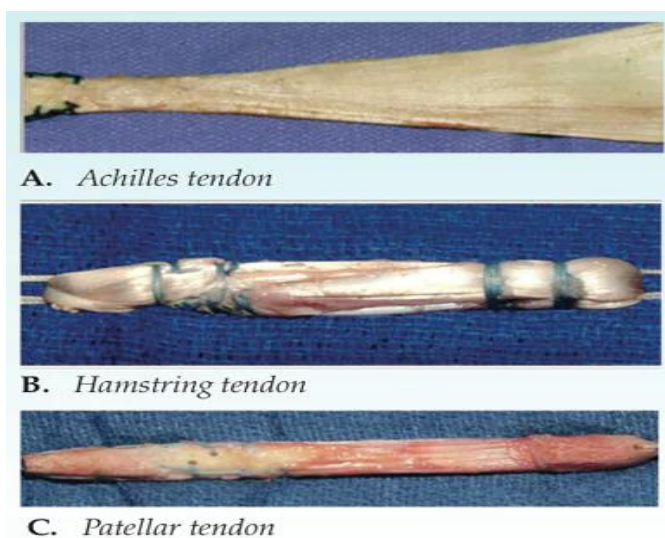
Ukoliko se pacijent bavi rekreativnim sportom, tada će funkcionalna potpora u obliku steznika često biti dovoljna da bi koljeno bilo stabilno i spremno za prakticiranje sportova s malim zahtjevima [7]. Ako nestabilnost bude i dalje prisutna tada se može govoriti o oštećenju meniska [7]. Stariji pacijenti trebaju biti podvrgnuti meniscektomiji i koristiti steznik prilikom bavljenja sportom, ukoliko je nestabilnost i dalje prisutna tada osoba mora biti podvrgnuta rekonstrukciji ACL-a [7]. Gotovo 50% ozljeda ACL-a se javlja u kombinaciji sa oštećenjem meniska [7]. Dugoročni rezultat korekcije meniska i rekonstrukcije ACL-a je bolja stabilnost koljena, dok korekcija meniska bez rekonstrukcije ACL-a nema nikakvog rezultata te je i dalje prisutna nestabilnost [7].

7.3. Rekonstrukcija prednjeg križnog ligamenta

Ovaj način liječenja se najviše prakticira kod osoba koje se profesionalno bave sportom [7]. Nakon dijagnosticiranog oštećenja prednjeg križnog ligamenta, kod sportaša se radi njegova rekonstrukcija [7]. To im omogućava nastavak bavljenja sportom i vrlo često prevenira kasnije degenerativne procese koljena [7]. To znači da pacijenti koji vrlo brzo nakon ozljede budu podvrgnuti rekonstrukciji ACL-a, smanjuju mogućnost pojave degenerativnog procesa u zglobu koljena [7]. Pacijent koji se nastavi baviti sportom unatoč nestabilnoj ozljedi koljena, povećava vjerojatnost nastanka degenerativnog procesa u sljedećih 10 – 12 godina [7].

8. IZBOR TRANSPLANTATA

Izbor transplantata, odnosno zamjenskog tkiva u svrhu nadomještanja rupturiranog prednjeg križnog ligamenta mijenjala se zadnjih nekoliko desetljeća [7]. Od 1960. godine najpopularnija zamjena za ACL bio je patelarni ligament [7]. Izbor patelarnog ligamenta kao alternativne metode liječenja ozljede ACL-a potrajala je sljedeća tri desetljeća nakon čega su kirurzi zbog njegove krutosti počeli tragati za novim metodama [7]. Tu spadaju tetiva semitendinosusa, sintetski presadci, ahilova tetiva, tetiva muskulusa tibialis anteriora, centralna tetiva kvadricepsa i sl. (Slika 8.1) [7].

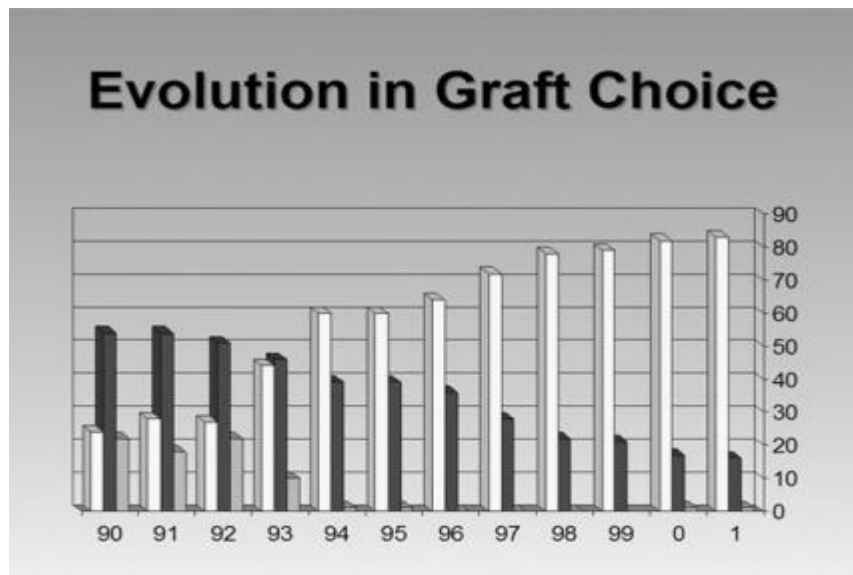


Slika 8.1. - A-transplantat ahilove tetive; B-transplantat s tetive hamstringsa; C- patelarni ligament

(<https://www.mayoclinic.org/medical-professionals/orthopedic-surgery/news/anterior-cruciate-ligament-reconstruction-graft-selection/mac-20429410#dialogId30690734>)

8.1. Evolucija u probiru transplantata


Najpopularniji presadak u ranim 90-ima bio je patelarni ligament, dok sredinom 90-ih popularnija postaje metoda liječenja tetivom semitendinosusa (Slika 8.1.1.) [7]. Kada bi pacijenti došli nakon akutne ozljede prednjeg križnog ligamenta na terapije, uočili bi kod drugih pacijenata s istom problematikom koji su išli na metodu liječenja tetivom semitendinosusa kako je oporavak puno lakši i na kraju krajeva brži, te bi se odlučili za istu metodu [7]. Na taj način se sve više pribjegavalo metodama liječenja tetivom semitendinosusa.



Slika 8.1.1. - Evolucija u biranju transplantata u razdoblju od 1990. do 2001. godine. Bijeli stupac – tetiva hamstringsa (m. semitendinosusa)

9. PATELARNI LIGAMENT (TRANSPLANTAT)

U svrhu nadomještanja rupturiranog prednjeg križnog ligamenta ne tako rijetko koristi se patelarni ligament (Slika 9.1.). Počinje se koristiti početkom 90-ih godina [7]. U današnjoj praksi se upotrebljava nešto manje, no nije nestao kao metoda nadomještanja ozlijeđenog prednjeg križnog ligamenta [7]. Prednosti korištenja patelarnog ligamenta su relativno brzo cijeljenje krajnjih dijelova transplantata sačinjenih od kostiju, stoga se cijeljenje odvija unutar šest tjedana [7]. Također veličina i oblik samog transplantata je vrlo prihvatljiva kao i sama lakoća uzimanja transplantata s koljena [7]. Kao što korištenje patelarnog ligamenta ima prednosti isto tako ima i svoje nedostatke, odnosno mane. Najčešći nedostatak u korištenju ove metode je pojava patelarnog tendinitisa (upale tetivne ovojnice) na području uzimanja samog transplantata [7]. Osim patelarnog tendinitisa može doći i do povećanog trenja između patele i natkoljениčne kosti što može rezultirati hondromalacijom [7]. Uz sve to pacijent se može žaliti na bolove na prednjem dijelu koljena, moguća je i smanjena pokretljivost koljena, može doći i do pucanja patelarne tetive, frakture patele i sl. [7]. Većina navedenog nastaje kao posljedica odstranjenja dijela patelarnog ligamenta u svrhu nadomještanja ACL-a [7]. Prema istraživanjima vrijeme cijeljenja patelarnog ligamenta za kost iznosi oko 6 tjedana [7].



Slika 9.1. - Prikaz transplantata patelarnog ligamenta

(<https://clinicalgate.com/interference-screw-fixation-in-bone-patellar-tendon-bone-anterior-cruciate-ligament-reconstruction/>)

9.1. Indikacije za primjenu patelarnog ligamenta

Primjena patelarnog ligamenta u rekonstrukciji ACL-a nema gornju dobnu granicu no možemo reći kako su najbolji kandidati za ovu metodu mlađi pacijenti, profesionalni sportaši i sl. [7]. Prvenstveno se tu misli na mlađe profesionalne sportaše kojima je cilj što brži povratak sportskim natjecanjima i treninzima pa će njegov odnos prema rehabilitaciji biti drugačiji nego kod nekoga tko je rekreativni sportaš ili se sportom uopće ne bavi. [7]. Profesionalni sportaši će biti više motivirani i imat će više vremena posvetiti se samoj rehabilitaciji [7]. ACL je bitan u aktivnostima u kojima su prisutne rotacije u koljenu, stoga nedostatak ACL- a kod biciklista, plivača i sličnih sportova kod kojih rotacija u koljenu nema, neće predstavljati prevelik problem [7].

9.2. Kontraindikacije za transplantaciju patelarnog ligamenta

Neke od kontraindikacija za transplantiranje patelarnog ligamenta su: prijašnja patelofemoralna bol i patelarna tetiva malih dimenzija [7].

10. TETIVA SEMITENDINOSUSA I GRACILISA (TRANSPLANTAT)

Tetiva semitendinosusa se također koristi kao jedna od opcija nadomještanja ili zamjene rupturiranog prednjeg križnog ligamenta. Prednosti upotrebe tetive semitendinosusa je ta da je, za razliku od patelarnog ligamenta, pojava kasnijih morbiditeta na mjestu uzimanja transplantata manja [7]. Sam promjer transplantata tetive semitendinosusa iznosi otprilike 8 mm, što je manje u odnosu na promjer presjeka patelarne tetive [7]. Uzimanje transplantata s tetive semitendinosusa može naškoditi opsegu pokreta fleksije u koljenu i unutarnje rotacije tibije, odnosno može ga smanjiti, pa možemo reći da je to jedan od nedostataka ove metode [7]. Nedostaci tetive semitendinosusa su snaga transplantata, cijeljenje transplantata, fiksacija transplantata, rana rehabilitacija i slično [7]. Prema određenim studijima dokazano je da tetiva semitendinosusa podnaša samo oko 70% sile u odnosu na zdravi prednji križni ligament dok podnošljivost sile 15 mm širokog snopa patelarne tetive iznosi 125% u odnosu na zdravi ACL [7]. Iz tog razloga koristi se više snopova m. hamstringsa koji mogu podnositi duplo veće opterećenje od zdravog ACL-a [7]. Transplantat uzet s tetive gracilisa i semitendinosusa sadržavaju 250% snage zdravog ACL-a [7]. Prema istraživanjima, vrijeme potrebno za sraštanje tetive semitendinosusa i kosti iznosi 8 do 12 tjedana [7].

11. TEHNIKE FIKSACIJA TRANSPLANTATA

Postoji više varijanti fiksacija transplantata ACL-a, i svaka od njih ima svoje prednosti i mane [7]. Fiksacija metalnim vijkom jedna je od metoda koju je uveo Pinczewski, no kasnije otkrivanje i upotreba biorazgradivog vijka digla je fiksiranje mekih tkiva za kost na jednu novu razinu (Slika 11.1.) [7]. Prednost ove metode je postizanje direktnog zarastanja tetive za kost, a nedostatak je taj da je potrebno puno više vremena za pripremu transplantata, mogućnost oštećivanja transplantata vijkom i slično [7].

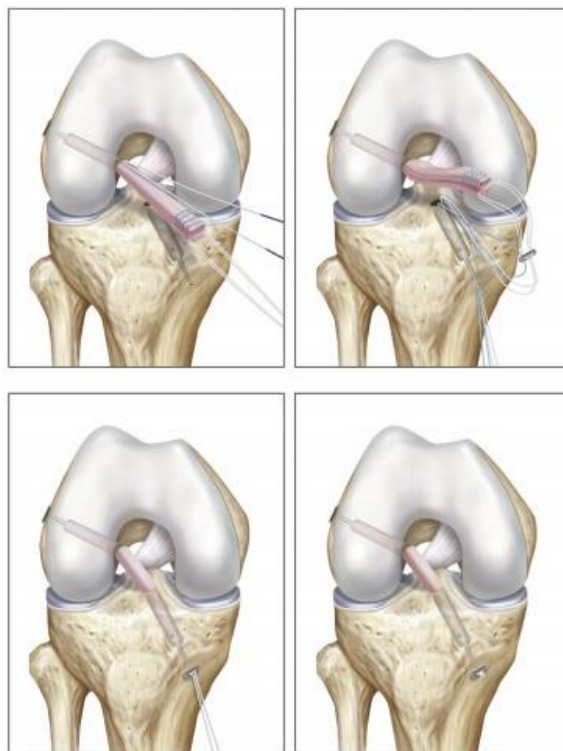


Slika 11.1. Biorazgradivi vijak (titan)

(<https://www.mjsurgical.com/rigidfix-ttcl-interference-screw-mj159.html>)

Moderna, unutar zglobna rekonstrukcija ACL-a korištenjem presatka zahtjeva učenje novih priprema presatka, kreiranje femoralnog utora i fiksacija presatka [9]. Kod pripremanja samog transplantata važno je obratiti pažnju na njegovu duljinu [9]. Njegova duljina ne smije biti manja od sume duljine femoralnog utora i unutarzglobne duljine ACL-a [9]. Na taj način će se smanjiti vjerojatnost ispadanja transplantata iz femoralnog utora prilikom njegova završnog napinjanja [9]. Natkoljениčni i potkoljениčni utori kreiraju se pomoću igli za retrogradno bušenje [9].


Fiksacija presatka pomoću gumba vrši se na način da prvo provučemo femoralnu stranu presatka s koncima kroz distalni rez na natkoljenici (Slika 11.2.) [9]. Zatim povučemo presadak kroz ranije napravljen „femoralni utor“ kroz anteromedijalni prolaz sve dok oznaka na petlji transplantata ne dosegne femoralni utor [9]. Cijeli proces pratimo preko artroskopske kamere sve dok ne uvidimo da je „gumb“ izašao iz proksimalnog femoralnog reza i da je spreman za okretanje [9]. Jednom kad se gumb okrene snažno povlačimo transplantat kako bi osigurali relativno dobru natkoljениčnu fiksaciju [9]. Zatim dodajemo napetost naprijed-nazad na svakom slobodnom kraju preko šavova za postizanje napetosti sve dok presadak ne ispuni utor na natkoljениčnoj kosti [9]. Isto se radi i na suprotnoj strani presatka samo kroz utor na potkoljenici [9].



Slika 11.2. Prikaz fiksacije transplantata pomoću gumba

(<https://www.arthroscopyjournal.org/action/showPdf?pii=S0749-8063%2811%2900130-7>)

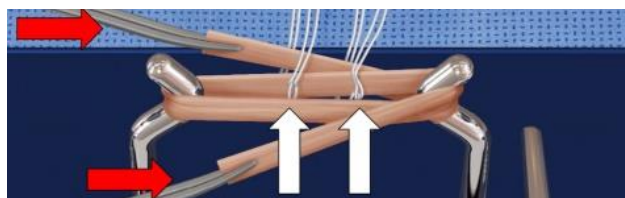
Osim prije objašnjenog fiksiranja presatka pomoću gumba, postoje i drugi načini na koje se transplantat može fiksirati. Jedan od njih je fiksacija transplantata poprečnom iglom ili poprečnim klinom (Slika 11.3.) [7]. Ovaj način fiksacije je dokazano najsnažnija i najbolja fiksacija i omogućuje pojedinačno zatezanje svih snopova transplantata [7]. Nedostatak ove metode je ukoliko se igla koja fiksira transplantat pomakne, tada postoji mogućnost da nemamo učinkovitu fiksaciju [7].



Slika 11.3. - Fiksacija poprečnom iglom ili poprečnim klinom

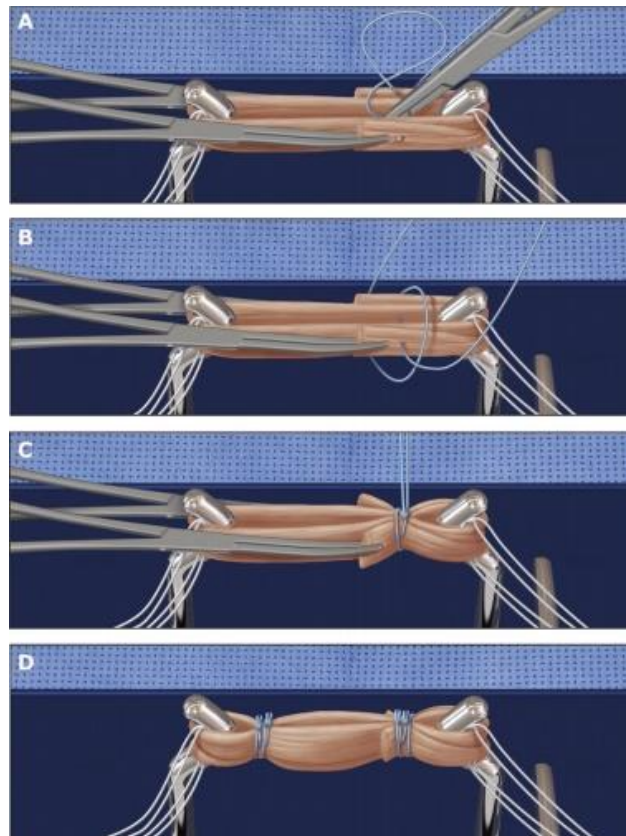
11.1. Priprema transplantata i šavovi visoke čvrstoće

Presadak se savija nekoliko puta na način da jedan kraj čini natkoljениčni završetak, a drugi potkoljениčni [9]. Na krajevima se moraju nalaziti šavovi visoke čvrstoće [9]. Krajevi presatka se pridržavaju medicinskom pincetom i omotavaju se oko medicinskih kukica (Slika 11.1.1.) [9]. Nakon što se preparat omota oko medicinskih kukica, potrebno je krajeve transplantata fiksirati još jednim šavom visoke čvrstoće kako ne bi došlo do raspadanja samog transplantata ili do njegove neučinkovitosti [9]. Isto je potrebno učiniti na drugom kraju presatka (Slika 11.1.2.) [9].



Slika 11.1.1. - Fiksacija šavovima visoke čvrstoće i omotavanje oko medicinskih kukica

(<https://www.arthroscopyjournal.org/action/showPdf?pii=S0749-8063%2811%2900130-7>)



Slika 11.1.2. - Fiksacija završetaka transplantata

(<https://www.arthroscopyjournal.org/action/showPdf?pii=S0749-8063%2811%2900130-7>)

12. TEHNIKE REKONSTRUKCIJE ACL-A TETIVAMA SEMITENDINOSUSA I GRACILISA

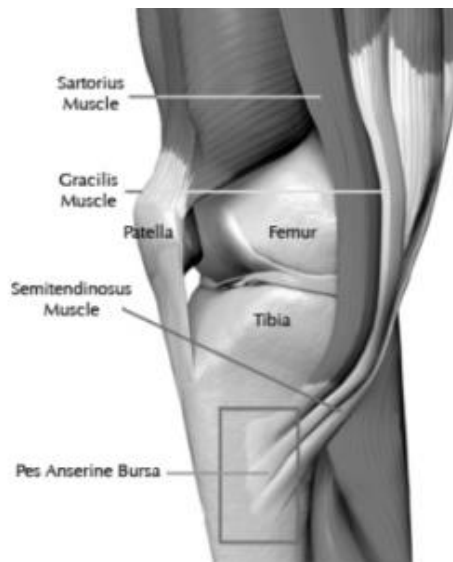Rekonstrukcija prednjeg križnog ligamenta tetivom semitendinosusa sastoji se od nekoliko koraka.

Prvi korak je dijagnosticirati, utvrditi i dokumentirati postojanje ozljede ACL-a, ali i mogućih komorbiditeta. Najvažniji dijagnostički testovi su Lachmanov test, pivot-shift test i test za kolateralne ligamente [7]. Svi dijagnostički testovi morali bi se provoditi pod anestezijom [7]. Da bi potvrdili prisutnost ozljede prednjeg križnog ligamenta potreban nam je pozitivan pivot-shift test i više od 5 mm razlike u klizanju potkoljenice prema naprijed u sagitalnoj ravnini u odnosu na zdravo koljeno dobiveno primjenom KT-1000 aparatom [7].

Nakon kvalitetno napravljene dijagnostike potrebno je artroskopski ući u koljeno i provjeriti postoje li moguća, ne tako rijetka oštećenja meniskusa. Isto tako potrebno je pripremiti koljeno za rekonstrukciju ACL-a što podrazumijeva iscrtavanje „skice“ anatomije koljena.

Zatim slijedi uzimanje tetive semitendinosusa na način da se na medijalnoj strani potkoljenice napravi kosi rez duljine 3 cm, točnije na području koje se naziva „Pes anserine“ (Slika 11.6.) [7]. Rez se radi otprilike 1 cm medijalno od tibijalnog tuberculuma prema postero medijalno [7]. To je rez kroz koji se uzima transplantat i kroz koji se na kraju krajeva i buši potkoljениčni tunel [7]. Zatim se najprije oslobađa distalni kraj tetive pomoću medicinskih škara [7]. Nakon toga se distalni kraj tetive čvrsto povuče kako bi se snopovi izvukli van [7]. Potom slijedi onaj glavni dio a to je skidanje tetive. Instrument za skidanje tetiva se gura duž tetive kako bi se tetiva odvojila od mišića [7]. Normalna duljina tetive iznosi od 28 do 30 cm [7]. Ukoliko je tetiva kraća od navedenih vrijednosti, tada se poseže za tetivom m. gracilisa [7].

Kada je odabran, izoliran i pripremljen željeni transplantat, tada slijedi uklanjanje ozlijeđenog prednjeg križnog ligamenta. Sam prednji križni ligament uklanja se upotrebom medicinskog brijacha i elektrokozatorom (uređaj za razaranje, odstranjivanje određenog tkiva i zaustavljanje krvarenja) [7]. U većini slučajeva se uklanjaju samo mekane strukture, u ovom slučaju prednji križni ligament [7]. Postoji i takozvana „notchplastika“ gdje se povećava interkondilarni prostor kako bi sama rekonstrukcija prednjeg križnog ligamenta bila kvalitetnije napravljena i kako bi se dobilo na prostoru za transplantirani ligament da bi mogao bolje obavljati svoju funkciju. O tome da li će se ova metoda koristiti ili ne odlučuje ortoped [7]. Ova metoda se koristi kada interkondilarni urez ima oblik oštrog slova „A“, tada je potrebno dobiti 10 mm prostora kako bi se tom području moglo pristupiti instrumentima i potrebno je postići oblik slova „U“ [7].



Slika 12.1. - „Pes anserine“

(<https://www.roboticjointcenter.com/pes-anserine-bursitis/>)

12.1. Potkoljениčni tunel

Ključno je odabrati pravu poziciju za bušenje tunela kroz proksimalni dio potkoljenice [7]. Mjesto bušenja nalazi se na vanjskoj strani potkoljenice, otprilike 4 cm od linije hrskavice, 2 cm od tuberkula tibije prema medijalno i unutar zgloba 7 mm prema naprijed do vodećeg ruba stražnjeg križnog ligamenta po sredini [7]. Vodič za bušenje rupa postavljen je na 55° [7]. Koljeno je u položaju fleksije od 90° [7]. Distalni dio vodiča za bušenje je postavljen 2 cm medijalno od tuberkula tibije i 4 cm od linije hrskavice [7]. Zatim se kroz vodič ulazi sa Kirschnerovim žicama sve do hrskavice [7]. Kirschnerova žica bi trebala doticati sami rub stražnjeg križnog ligamenta [7]. Zatim se vodič uklanja. Nakon toga se glavom svrdla bušilice promjera 10 mm očisti područje oko Kirschnerove žice i očisti tunel sa oštricom promjera 5 mm [7].

12.2. Natkoljениčni tunel

Da bi pravilno izbušili tunel u distalnom dijelu natkoljениčne kosti vrlo je bitan kvalitetno i ispravno napravljen tunel kroz distalni dio goljениčne kosti [7]. Tunel kroz goljениčnu kost mora biti u pravilnom položaju i u gotovo savršenom kutu [7]. Duljina tunela mora odgovarati duljini transplantata, što u pravilu iznosi od 7 do 8 mm [7]. Za to vrijeme transplantat ne smije boraviti u nekakvoj fiziološkoj otopini, već se preporuča njegovo zamatanje u kiruršku spužvu [7]. Razlog tome je mogućnost oticanja samog presadka i kasniji otežan prolazak kroz napravljene tunele [7].

Bušenje tunela kroz natkoljenu kost radi se kroz već ranije napravljeni tunel na tibiji, no potrebno je znati kut pod kojim se to odvija [7]. Bulsseyev vodič se postavlja kroz tunel napravljen u proksimalnom dijelu tibije tako da je pozicioniran na otprilike „11 ili 1 sat“ [7]. Žica koja prolazi kroz vodilicu se buši u bedro i dohvaća se kroz anterolateralni dio bedra [7]. Kirurg koji vrši operaciju bi trebao izbjegavati vertikalni položaj transplantata iz razloga što on pruža kvalitetnu anterio-posteriornu stabilnost no kod rotacija koljena, kada je koljeno flektirano pod 30° , ne pruža dostatnu stabilnost koljena, te se samim time povećava mogućnost ponovnog ozljeđivanja [7]. Stoga je sigurnije i na kraju krajeva bolje da pozicija transplantata bude više u koso [7].

12.3. Proširenje tunela i provođenje transplantata

Kod bolesnika srednje dobi tuneli bi trebali biti prošireni za otprilike dvije veličine, kako bi dobili na kvaliteti i čvrstoći same fiksacije transplantata [7]. To znači da bi kod presatka čija širina iznosi 8 mm, širina bušenja tunela iznosila 6 mm i potrebno bi ga bilo proširiti za dvije veličine [7]. U postupku proširenja tunela vrlo važnu ulogu u olakšavanju pristupa imaju bušenje malog tunela u potkoljenici i natkoljenici i umetanje žice kroz navedene tunele [7]. Tada se tuneli lako prošire upotrebom dilatatora [7].

Transplantat semitendinosusa uvodi se kroz vodilicu, na način da je pričvršćen na kraju transplantata [7]. Tada se provlači kroz potkoljenu tunel dok je koljeno u hiperfleksiji i tada se žica vodilica, kroz koju se aplicira biorazgradivi vijak, uvodi kroz anteromedijalni ulaz i u usjek u femoralnom tunelu [7]. Ta ista žica bi trebala „ležati“ na površini transplantata odnosno ići paralelno s njim, ne smije se gurati na transplantat [7]. Zatim se transplantat provlači pomoću žice vodilice u femoralni tunel [7].

12.4. Fiksacija transplantata

Fiksacija transplantata tetive semitendinosusa vrši se pomoću biorazgradivih vijaka. Veličina ili širina biorazgradivog vijka najčešće odgovara veličini samog tunela. Femoralni kraj transplantata se učvršćava biorazgradivim vijkom koji je iste veličine kao i tunel [7]. Da bi se fiksacija pravilno izvela, to zahtjeva fleksiju koljena od 110° [7]. Tada se kroz anteromedijalni portal aplicira vijak od biorazgradivog materijala [7]. Prilikom apliciranja vijka potrebno je na oba kraja transplantata održavati napetost kako ne bi došlo do omotavanja transplantata oko vijka [7]. Vrlo je bitan i kut pod kojim se vijak aplicira. Pravac apliciranja vijka mora biti paralelan sa smjerom pružanja femoralnog tunela [7]. Ako razlika odstupanja u kutu apliciranja iznosi više od 15° u odnosu na smjer pružanja tunela, tada imamo posljedični gubitak čvrstoće transplantata [7].

Fiksacija potkoljениčnog dijela transplantata vrši se kroz prednji dio tunela na proksimalnom dijelu tibije, na samom vrhu transplantata [7]. Vijak mora biti za jednu veličinu veći od tunela i aplicira se u potkoljениčni tunel skroz do unutarnjeg otvora tunela [7]. Također je potrebno održavati napetost transplantata kako ne bi došlo do njegova guranja ispred vijka i do posljedičnog olabavljenja transplantata [7]. Sve se to odvija pod fleksijom koljena od 15° [7].

13. TEHNIKE REKONSTRUKCIJE ACL-A PATELARNIM LIGAMENTOM

Kao i kod rekonstrukcije tetivom semitendinosusa, rekonstrukcija ACL-a patelarnim ligamentom se također sastoji od nekoliko koraka.

Prije svega potrebno je koljeno postaviti u željeni položaj. Fiksator natkoljenice postavljen je na viši dio potkoljenice [7]. Zatim se daje lokalna anestezija koja blokira prijenos impulsa femoralnim živcem i na taj način eliminira osjet i prijenos boli tijekom operacije [7].

Dijagnostika i operativna artroskopija se mora izvršiti prije uzimanja transplantata, točnije patelarnog ligamenta ukoliko postoji sumnja u mogućnost parcijalne rupture prednjeg križnog ligamenta ili potpune rupture ACL-a [7]. Vrlo je važno pažljivo ispitati stupanj ozljede ACL-a, kako bi znali kojom metodom i načinom pristupiti u liječenju ozljede. Ukoliko je ruptura prednjeg križnog ligamenta veća od 50%, tada se pristupa potpunoj rekonstrukciji [7]. Ako je ruptura parcijalna i nešto manja od 50% tada će biti potrebno učiniti rekonstrukciju patelarnim ligamentom [7]. Konzervativnoj metodi liječenja pristupa se samo onda kada je parcijalna ruptura minimalna [7]. Ruptura prednjeg križnog ligamenta vrlo je često povezana s oštećenjima meniskusa. Ukoliko je prisutno oštećenje meniskusa tada je operativni pristup ovisan o dobi pacijenta. Kod mlađih pacijenata teži se „popravku“ meniska, u obliku šivanja ili poštodne mensektomije, kako bi se eliminirale kasnije degenerativne bolesti koljena. Često se postavlja pitanje da li je moguće odraditi i rekonstrukciju ACL-a i artroskopiju meniska u isto vrijeme na operacijskom stolu. Ukoliko je ekstenzija blago ograničena i ukoliko se za rekonstrukciju ACL-a odabire metoda tetive semitendinosusa, tada je popravak meniska i rekonstrukcija ACL-a u isto vrijeme moguća [7]. Ako ekstenzija značajno zaostaje, tada je potrebno izbjeći istovremene operacije, već ih učiniti jednu po jednu [7]. Razlog je izbjegavanje postoperativnih kontraktura i skraćivanje vremena trajanja postoperativne rehabilitacije [7]. Tada se prvo učini operacijski zahvat na oštećenom menisku i kada pacijent postigne pun opseg pokreta u koljenu nakon rehabilitacije, tada se pristupa rekonstrukciji ACL-a [7].

Rez koji se radi na frontalnoj strani potkoljenice, u razini patelarnog ligamenta, mora biti dug od 8 do 10 cm i 1 cm medijalno od ligamenta [7]. Prije uzimanja transplantata potrebno je vizualno podijeliti patelarnu tetivu na uzdužne trećine. Tada se pomoću noža s dvostrukom oštricom radi rez širine 10 mm uz središnju trećinu tetive [7]. Duljina koštanih dijelova transplantata iznosi 2,5 cm na pateli i 3,5 cm na tibiji [7]. Prije svega se radi početni rez od 4 do 5 mm dubine i zatim se pila nagne pod kutem od 60° i reže se 8 mm u dubinu [7].

Nakon toga se na svaki koštani kraj rade dvije rupice koje služe za podizanje transplantata, dok se transplantat oslobađa škarama od masnog tkiva [7]. Ukoliko dođe do pucanja ili ako je pretanak koštani dio transplantata, tada će se fiksacija dovijati vezivanjem šavova preko gumba ili vijaka [7].

Zatim je potrebno je koštane dijelove transplantata izrezati do potrebne dimenzije. Patelarni dio kosti na 9 mm, a potkoljениčni dio kosti na 10 mm [7]. Patelarni kraj se dodatno zaobljava kako bi nesmetano mogao prolaziti kroz tunel napravljen u natkoljениčnoj kosti [7]. Kroz na koštanim dijelovima transplantata provlače se vodiči šavovi [3]. Zatim slijedi ranije opisani postupak notchplastike ukoliko je on potreban.

13.1. Potkoljениčni tunel

Vrh vodilice postavlja se 2 mm medijalno od samog vrha potkoljениce, 5 cm distalno od linije zgloba i pod kutom od 55° [7]. Kosi položaj omogućiti će postavljanje i same vodilice u kosi položaj i krajnji rezultat ovog položaja je ugrađivanje kosog transplantata koji kao što smo ranije naveli ima veću stabilnost [7]. Vrh vodilice mora biti u sredini i to svega 7 mm ispred stražnjeg križnog ligamenta [7]. Vodilica se postavlja kroz anteromedijalni ulaz dok je koljeno u položaju fleksije od 90° [7]. Potrebno je naciljati zonu izlaženja vodilice, a to je područje od 10 cm neposredno iznad suprapatelarne vrećice [7]. Zatim se Kirscherovom žicom buši kroz vodilicu sve dok se ne dođe u zglob [7]. Zatim se vodilica uklanja i razmotava se K-žica svrdlom od 10 mm [7].

13.2. Femoralni tunel

Vodič koji ide kroz natkoljениčnu kost je umetnut kroz tunel na goljениčnoj kosti a zakačen je na distalnom dijelu bedrene kosti [7]. Tunel u bedrenoj kosti nastavlja se na tinel u goljениčnoj kosti [7]. K-žica se postavlja kroz vodič postavljen na natkoljениčnoj kosti, a koljeno je u fleksiji od 90° [7]. Žica vodilica se postavlja na otprilike „11 ili 13 sati“. Zatim se uklanja vodič i ručno se buši bedrena kost pomoću 10 mm širokog razvrtača [7]. Nakon toga uklanjamo K-žicu i razvrtač i koljeno se savija do 120° i u toj poziciji je moguće ugrađivanje vijaka [7]. Vodilica za ugrađivanje vijaka postavlja se kroz anteromedijalni prolaz [7]. Drugi biorazgrađivi vijak provlači se anteriorno do transplantata u potkoljениčnom tunelu [7].

13.3. Provođenje transplantata

Provlačenje šavova i transplantata potrebno je cijelo vrijeme pratiti artroskopski. Patelarni dio transplantata se provlači kroz interkondilarni prostor i u femoralni tunel [7]. Zatim je potrebno održavati napetost na obje strane vodećih šavova i u tim trenucima se mijenjaju položaji koljena kako bi se našao odgovarajući položaj transplantata [7]. Ukoliko postoji problema s prolaskom koštanog dijela transplantata, transplantat je moguće izvaditi [7]. Tada će operater morati postaviti šavove oko tetive i zavezati ih oko „gumba“ [7]. Patelarni dio transplantata potrebno je suziti u oblik čamca kako bi lakše prošao kroz tunel širine 10 mm [7].

13.4. Fiksacija transplantata

Fiksacija transplantata odvija se pomoću biorazgradivih vijaka.

Kada govorimo o fiksaciji u femoralnom tunelu, biorazgradivi vijci se uvode kroz dvo-iglični prolaz pomoću žice vodilice do prednjeg dijela femoralnog tunela [7]. Koljeno mora biti u položaju fleksije od 120° da bi se izbjeglo oštećenje transplantata i kako bi se vijak mogao postaviti u smjeru femoralnog tunela [7]. Za vrijeme postavljanja vijka, potrebno je održavati napetost na oba kraja transplantata pomoću šavova [7]. Potrebno je biti strpljiv i ne forsirati vijak ili ga pritiskati jer može doći do njegova pucanja i do oštećenja niti transplantata [7]. Biorazgradivi vijak će se kao što i samo ime kaže razgraditi, no ukoliko je potrebno raditi reviziju istog dijela istog koljena, tada će bušenje kroz taj vijak biti puno lakše nego kroz normalnu kost [7].

Fiksacija transplantata u potkoljeničnom dijelu radi se na način da je koljeno u položaju fleksije od 20° do 30° s dodanom tenzijom na distalnim šavovima [7]. Biorazgradivi vijak se aplicira pomoću Kirscherove žice u potkoljenični tunel [7].

14. PREVENCIJA OZLJEDA PREDNJEG KRIŽNOG LIGAMENTA

Prevenција ozljeda u svakodnevnom životu i u obavljanju profesionalnih aktivnosti postaje neizostavan dio u sprječavanju nastanka ozljeda [10]. Prevenција ozljeda je prije svega važna pojedincu, a onda i iz socio-ekonomskih razloga [10]. Kao što je ranije spomenuto, ozljeda prednjeg križnog ligamenta najčešće nastaje prakticiranjem sportskih aktivnosti. Postoje određeni rizični faktori koji su usko povezani sa sportskim aktivnostima i ozljedama koje se javljaju za vrijeme sportskih aktivnosti. Neki od faktora koji su direktan krivac za nastanak ozljeda su nepravilan trening, vježbanje bez pravilnog zagrijavanja, nekompletirana zaliječenost prijašnje ozljede, prebrz povratak sportu nakon ozljede [10]. Oni faktori koji mogu utjecati na ozljedu prednjeg križnog ligamenta i van sportskih aktivnosti su: nepravilna sportska oprema, nepravilna tehnika izvođenja određenih aktivnosti, podloga po kojoj se trenira, ili radna podloga i sl. [10]. Kada kažemo prevenција ozljeda, tada mislimo na kvalitetnu pripremljenost osobe na obavljanje zahtjeva koji su postavljeni pred samog pojedinca [10]. Pod to mislimo na kvalitetno izvođenje aerobnih i anaerobnih zahtjeva, dostatnu snagu muskulature koja će odgovoriti zadanim opterećenjima, kvalitetnom i dobro tempiranom brzinom izvođenja zadatka, kvalitetnom tehnikom izvođenja zadatka i okretnošću [10]. Sve te komponente trebaju biti zadovoljene kako bi se smanjila mogućnost ozljeđivanja odnosno kako bi se prevenirale ozljede. Prevenција ozljeda nije ista kod svake osobe već ju je potrebno odraditi na individualnoj razini [10]. Nema svaka osoba iste fizičke predispozicije i ne bavi se svaka osoba istim sportom. Stoga će se plan i program rehabilitacije odrediti ovisno o individualnim zahtjevima pojedinca [10]. Ovisno o njegovim fizičkim karakteristikama, psihičkim karakteristikama i ovisno o tome čime se osoba bavi [10]. Pojam prevencije može isto tako označiti nekakav preoperativni proces, gdje se osoba priprema za operativni zahvat na lokomotornom aparatu [10]. Na taj način se njegova postoperativna rehabilitacija ubrzava, vrijeme trajanja rehabilitacije se reducira kao i vrijeme povratka profesionalnim aktivnostima [10].

15. REHABILITACIJA

Rehabilitacija je nastala spajanjem riječi „re“ i „habilitatio“ [11]. To su riječi koje su porijeklom iz latinskog jezika i u prijevodu znače ponovno osposobljavanje [11]. Definicija pojma rehabilitacije bi bila proces ponovnog osposobljavanja osoba koje su djelomično ili potpuno izgubile životnu ili radnu sposobnost kao posljedica nekog ozljeđivanja, prirođenog nedostatka ili bolesti [11]. Rehabilitacija u praktičnom dijelu uključuje medicinsko, socijalno i profesionalno ponovno osposobljavanje [11]. Sama rehabilitacija nakon rupture prednjeg križnog ligamenta može biti podijeljena na dva dijela, a to su: preoperativni dio i postoperativni dio [12]. Preoperativni dio kreće već nakon ozljeđivanja prednjeg križnog ligamenta i čini razdoblje prije same operacije [12]. U tom razdoblju se pacijent priprema za postoperativni dio [12]. U preoperativnoj fazi se radi na održavanju što većeg opsega pokreta u zglobu koljena i radi se na održavanju ili povećanju mišićne snage i izdržljivosti s naglaskom na natkoljenu muskulaturu [12]. Postoperativni dio rehabilitacije počinje odmah sljedeći dan nakon operacije [12]. Rehabilitacijski plan i program je individualan za svakog pacijenta [12]. Što znači da trajanje rehabilitacije i brzina oporavka neće biti kod svake osobe podjednaka [12].

Ovisno o vrsti operativnog zahvata i odabranim transplantatom, rehabilitacijski proces je gotovo pa identičan. Razlika je uglavnom u trajanju same rehabilitacije i u planu i programu u početnoj fazi. Nakon rekonstrukcije ACL-a metodom patelarnog ligamenta imamo prisutan duži rez na prednjoj proksimalnoj strani potkoljenice, za razliku od rekonstrukcije tetivom semitendinosusa i gracilisa gdje imamo više manjih rezova. Iz tog razloga je rehabilitacija nešto duža kod operativne metode patelarnim ligamentom gdje je potrebno pratiti boju kože, stanje reza, stanje šavova, priraslica, temperaturu šava, cijeljenje šava i različitim tehnikama povećati mobilnost šavova kako kasnije taj ožiljak ne bi sprječavao, tj. otežava izvođenje određenih pokreta.

15.1. REHABILITACIJSKI PLAN I PROGRAM

Rehabilitacijski plan i program sastoji se od nekoliko faza. Postoperativni program usmjeren je na protekciju prednjeg križnog ligamenta i patele, što bržeg dobivanja punog opsega pokreta i snage mišića, te na dobivanje potpuno ispruženog koljena [13]. Sam proces traje od 3 do 6 mjeseci i program je raspoređen po danima ili tjednima oporavka [13]. U tom razdoblju se intenzitet vježbanja povećava sukladno prolasku vremena i općem stanju pacijenta [13]. Krajnji cilj rehabilitacije je da se pacijent što ranije vrati svakodnevnim aktivnostima i na kraju krajeva sportskim aktivnostima, bilo da su one profesionalne ili amaterske [13]. Kao što smo ranije

napomenuli rehabilitacijski program sastoji se od nekoliko faza. Svaka faza proteže se kroz nekoliko dana ili tjedana.

15.2. REHABILITACIJA PREDNJEG KRIŽNOG LIGAMENTA

Brzina povratka pacijenta normalnom obavljanju aktivnosti svakodnevnog života nakon rekonstrukcije prednjeg križnog ligamenta BPTB metodom ili ST/G metodom ovisi u najvećoj mjeri o vrsti rehabilitacijskog protokola [14]. Kada govorimo o rehabilitacijskom protokolu, njih ima više i najčešće se određuju individualno tj. određuju se u odnosu na trenutno stanje pacijenta. Rehabilitacijski protokol ima svoje „temelje“ koji se kasnije mogu modificirati ovisno o individualnim zahtjevima pacijenta. On se najčešće temelji na ponovnom učenju obrasca pokreta, krioterapiji, podupiranju, metodama povećanja opsega pokreta, treninzima povećanja mišićne snage, ponovnom učenju hoda, treningu ravnoteže, koordinacije, propriocepcije i sl. [14]. Isto tako u ranoj fazi rehabilitacije se uvijek koristi RICE metoda (rest, ice, compression, elevation) što u prijevodu znači odmor, led, pritisak na koljeno u obliku zavoja i podizanje ekstremiteta na povišeno [15]. Veliku pažnju potrebno je dati kvadricepsu koji najbrže atrofira u odnosu na ostale mišiće i čija atrofija i slabost može biti prisutna i nakon 6 mjeseci do nekoliko godina nakon ozljede ACL-a [15]. Također, u današnje vrijeme postoje standardni i tzv. „ubrzani protokoli“, a izbor protokola koji će se koristiti isto tako ovisi o samom pacijentu [14].

Razlika u rehabilitacijskom protokolu kod osoba kojima je ACL rekonstruiran metodom patelarnog ligamenta ne razlikuje se previše u odnosu na osobe kojima je prednji križni rekonstruiran pomoću tetiva semitendionozusa i gracilisa, ali neka manja razlika postoji. Rehabilitacijski protokol najčešće je podijeljen u nekoliko faza [14]. Svaka od tih faza sastoji se od nekoliko dana ili tjedana [14].

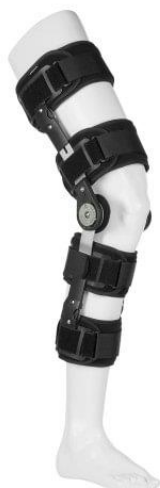16. RAZLIKA U REHABILITACIJI IZMEĐU BPTB TEHNIKE I ST/G TEHNIKE

Kao što smo ranije napomenuli, razlika u rehabilitaciji nakon rekonstrukcije prednjeg križnog ovim dvama metodama je gotovo pa nepostojana, ali se ipak u nekim dijelovima razlikuje.

16.1. Prva faza

BPTB tehnika

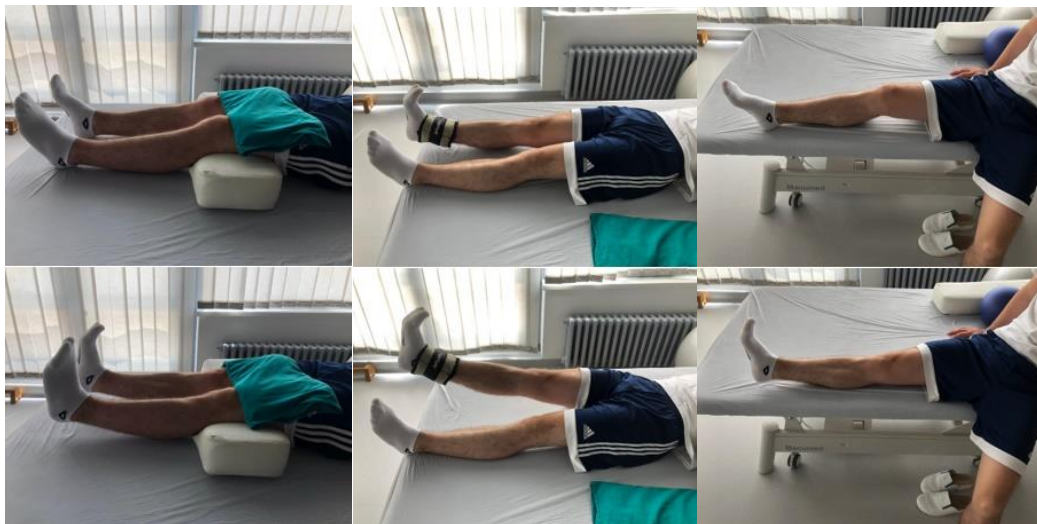Prema rehabilitacijskom protokolu za rekonstrukciju prednjeg križnog ligamenta BPTB tehnikom prva faza počinje odmah prvi dan nakon operacije i traje 14 dana odnosno dva tjedna [16]. Odmah sljedeći dan potrebno je educirati pacijenta o koristi elastičnih zavoja ili elastičnih čarapa i vježbi koje potiču cirkulaciju donjih ekstremiteta, u prevenciji tromboflebitisa te ih je potrebno aplicirati na operirani ekstremitet odmah nakon operacije [16]. Također neizostavan dio je hladni oblog koji ima visoki učinak u redukciji oteklina, prijenosu boli i sl. [16]. Sedmi dan označava razdoblje kada se može razmišljati o uklanjanju šavova, naravno ukoliko je rana zacijelila i to razdoblje može potrajati do 10 dana ukoliko operater procijeni da rez nije do kraja zacijelio [16]. Nakon operacije potrebno je koristiti ortožu tijekom sljedeća 4 tjedna, koja je zaključana u punoj ekstenziji kako bi pomogla prilikom pozicioniranja pacijenta (Slika 16.1.) [16]. Nošenje i vrijeme korištenja ortože ovisit će o vrsti kirurškog zahvata i vrsti ozlijeđenog tkiva [15]. Otključanu ortožu postavljamo kada pacijent ima kvalitetnu kontrolu kvadricepsa [16].



Slika 16.1.1. - ortoza koljena

[\(https://www.ottobock.hr/ortotika/proizvodi-hzzo/genu-immobil-vario-t/\)](https://www.ottobock.hr/ortotika/proizvodi-hzzo/genu-immobil-vario-t/)

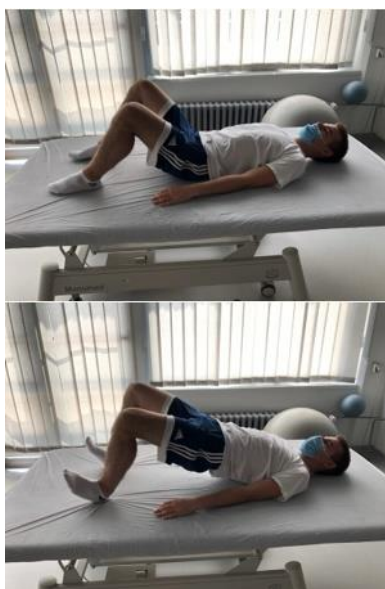
Hod se odvija s dvije podlaktne štake [16]. Vrlo važan dio u prvoj fazi je mobilizacija patele, koja ukoliko se ne provodi, može uzrokovati probleme u kasnijem dijelu gdje je potrebno dobiti opseg pokreta u zglobu koljena [16]. Kada govorimo o opsegu pokreta, tada u prvoj fazi poseban naglasak stavljamo na punu ekstenziju koljena koja se postiže pasivnim potpomognutim vježbama [16]. Također ne treba zanemariti pokret fleksije, koja u prvoj fazi mora iznositi 90 stupnjeva [16]. Fleksiju je dozvoljeno raditi aktivno, odnosno pacijentu se daje uputa da samostalno izvede fleksiju koljena koliko može i pritom poštivati granicu boli [16]. Vježbe jačanja muskulature postižu se izometričkim vježbama mišića kvadricepsa u kombinaciji sa ili bez elektrostimulacije kvadricepsa (Slika 16.3.) [16].



*Slika 16.1.2. - Statičke vježbe za kvadriceps
(autorske fotografije)*

Izotoničke vježbe su u ovoj fazi strogo kontraindicirane radi slabosti patelarnog ligamenta. Isto tako, pacijentu je dopušteno podizanje ispružene noge ali samo ako ima kvalitetnu kontrolu kvadricepsa i ako smo sigurni da će pokret od početka izvođenja do kraja biti izometričkog karaktera u zglobu koljena [16]. Ako pacijent nema adekvatnu kontrolu kvadricepsa, tada će podizati ispruženu nogu u ortozi [16]. Čučnjeve možemo modificirati na način da se rade u razboju pa se pacijent potpomaže rukama [16]. Također oslonac je veći na zdravoj nozi [16]. Leg press je dopušteno raditi do 45 stupnjeva fleksije s opterećenjem koje iznosi $\frac{1}{4}$ vlastite težine tijela [16].

Sve navedeno znači da su u ovoj fazi dopuštene vježbe zatvorenog kinetičkog lanca gdje postoji minimalna šansa ponovnog ozljeđivanja ACL-a [16]. Što se tiče stražnje lože i gluteusa, tu također primjenjujemo vježbe zatvorenog kinetičkog lanca, na primjer povlačenje tetiva petama po podlozi ili podizanje zdjelice od podloge s osloncem na pete (Slika 16.3.) [16]. Hod uz razboj naprijed, natrag i latero - lateralno [16]. Krioterapija čini neizostavan dio na kraju svakog tretmana u prvoj fazi rehabilitacije [16]. Ciljevi u ovoj fazi bi bili postizanje pune ekstenzije koljena i fleksije do 90 stupnjeva te postići adekvatnu kontrolu kvadricepsa [16].



*Slika 16.1.2. - Vježba stražnje lože i glutealnih mišića
(autorske fotografije)*

ST/G tehnika

Što se tiče prve faze rehabilitacije rekonstrukcije prednjeg križnog ligamenta ST/G tehnikom ona također traje 14 dana odnosno dva tjedna [17]. Prvi dio je vrlo sličan rehabilitaciji rekonstrukcije prednjeg križnog ligamenta BPTB tehnikom i sastoji se od prevencije tromboze dubokih vena, primjene leda, RICE metode i vađenja šavova 7. ili 10. dan [17]. Ortoza se postavlja na otprilike 6 tjedana za razliku od BPTB tehnikom kod koje razdoblje nošenja ortoze iznosi 4 tjedna, što opet u velikoj mjeri ovisi o procjeni ortopeda [17]. Ortoza je zaključana u ekstenziji, no može biti i otključana ukoliko je kontrola kvadricepsa kvalitetna [17]. Prva faza rehabilitacije uključuje i mobilizaciju patela, vježbe cirkulacije, i dobivanje pokretljivosti koljena do 90 stupnjeva koja mora biti aktivno potpomognuta u početnoj fazi iz razloga što je transplantat uzet baš s tetive semitendinosusa i gracilisa koji čine mišiće stražnje lože odgovorne za fleksiju koljena [17]. U ovoj fazi su aktivne vježbe koje uključuju aktivaciju m. hamstringsa striktno zabranjene [17]. Isto tako nastojimo izvoditi pasivnu ekstenziju koljena ili to činimo u rasteretnom položaju [17]. Od vježbi jačanja, koristimo podizanje ispružene noge naprijed, u stranu, prema iza [17].

vježbi koristimo vježbe zatvorenog kinetičkog lanca kao što su leg press do 45 stupnjeva fleksije, ali s $\frac{1}{4}$ tjelesne težine kao i kod BPTB tehnike [17]. Možemo koristiti i sobni bicikl ukoliko je to moguće radi dobivanja opsega pokreta u koljenu koje će se dozirati podizanjem i spuštanjem sjedala [17].

Svaki put je potrebno tretman završiti krioterapijom na koljeno koje je u ekstenziji [17]. Ciljevi u ovoj fazi i kod ove metode su isti kao i kod BPTB tehnike [17].

Od elektroterapijskih procedura u prvoj fazi neizostavan je TENS odnosno transkutana električna živčana stimulacija (Slika 16.4.) [18]. To je procedura kroz koju se nastoji niskofrekventnim strujama djelovati na živčani sustav konkretnije na prijenos boli na način da ga se inhibira [18]. Struja se aplicira pomoću različito dizajniranih uređaja s istim djelovanjem [18]. Osim TENS-a u ovoj fazi, pogotovo u prvih tjedan dana, primjenjuje se i FES odnosno funkcionalnu elektrostimulaciju mišića (Slika 16.5.) [18]. Svrha i cilj mišićne stimulacije je održavanje trofike i tonusa muskulature u ranoj postoperativnoj fazi kada je kontraindicirana aktivna mišićna aktivnost [18].



Slika 16.1.4. - TENS uređaj

(<https://elektronicar.hr/proizvod/tens-n-602/>)



Slika 16.1.3. - COMPEX uređaj za stimulaciju mišića

(<https://shop.bodybuilding.com/products/compex-sport-elite-2-pain-management-muscle-stimulator-kit>)

16.2. Druga faza

BPTB tehnika

Druga faza rehabilitacije rekonstrukcije prednjeg križnog ligamenta BPTB tehnikom traje od 2 do 4 tjedna [16]. U ovoj fazi pacijent je još uvijek dužan nositi ortožu, no ona može biti otključana kako bi pokret bio omogućen ako operater procjeni da pacijent ima adekvatnu kontrolu kvadricepsa [16]. Ukoliko fizioterapeut procjeni da je potrebno još provoditi vježbe bez ortože iz prve faze, slobodno ih može provoditi i u drugoj fazi sve dok ne postigne željeni cilj [16]. U ovoj fazi potrebno je poraditi i na samom ožiljku [16]. Povećati njegovu mobilnost, smanjiti krutost ožiljka masažom, pratiti njegovo stanje, boju, temperaturu i prisutnost eksudata [16]. Od elektroterapijskih procedura može se primjenjivati FES kao i u prvoj fazi [16]. Od vježbi možemo provoditi statičku vježbu za kvadriceps na način da su koljena flektirana do 45 stupnjeva a pacijent je leđima oslonjen na zid [16]. U ovoj fazi se nastavlja s vježbama zatvorenog kinetičkog lanca pa isto tako možemo odraditi nekoliko ponavljanja na spravi za leg press, ali je potrebno voditi računa o tome da se ne radi s težinama većim od $\frac{1}{2}$ tjelesne težine i da koljeno ne ide u flaksiju veću od 45 stupnjeva [14]. Kod vježbi podizanja ispružene noge prema naprijed, u stranu u supiniranom ležećem položaju možemo dodati utege malih težina na skočni zglob [16]. U razboju možemo izvoditi iskorake prema naprijed, natrag i u stranu, ali je isto potrebno voditi računa da fleksija koljena ne prelazi 45 stupnjeva i da su koraci koje izvodimo kratki [16]. Isto tako možemo u razboju raditi podizanje na prste kojima postizemo jačanje mišića potkoljenice [16]. U ovoj fazi se mora početi s jednostavnim proprioceptivnim vježbama kao na primjer stajanje na jednoj nozi u razboju [16]. Možemo koristiti i traku za trčanje/hodanje koja ima dizajn sličan razboju samo s

pomičnom podlogom gdje je potrebno dozirati brzinu pomicanja podloge i na taj način možemo provoditi vježbe hoda [16]. Na kraju svakih terapija moramo nastojati provoditi vježbe istezanja mišića stražnje strane natkoljenice, fleksora kuka i općenito mišića natkoljenice [16].

ST/G tehnika

Druga faza kod ST/G tehnike traje isto kao i kod BPTB tehnike a to je od 2 do 4 tjedna [17]. U ovoj fazi je također još uvijek, prema protokolu, potrebno nositi otključanu ortožu ukoliko je postignuta adekvatna stabilnost kvadricepsa [17]. Kao i kod BPTB tehnike i u ST/G tehnici se mogu provoditi i vježbe iz prve faze ukoliko željeni cilj nije postignut i fizioterapeut procjeni da je potrebno nastaviti s istim vježbama [17]. Aktivne potpomognute pokrete i aktivne pokrete potrebno je izvoditi do podnošljivosti s ciljem povećanja opsega pokreta [17]. Podizanje ispružene noge na strunjači u supiniranom ležećem položaju izvodi se s apliciranim utezima na skočnom zglobov malih težina [17].

Što se tiče vježbi zatvorenog kinetičkog lanca tu je važno spomenuti leg press (Slika 16.6.) [17]. Za razliku od BPTB tehnike kada izvodimo vježbe s $\frac{1}{2}$ tjelesne težine i s koljenom flektiranim do maksimalno 45 stupnjeva, kod leg pressa nakon rekonstrukcije ACL-a ST/G tehnikom dopušteno je vježbanje s $\frac{1}{4}$ tjelesne mase i fleksijom koljena do 90 stupnjeva [17]. Također kada želimo jačati stražnju ložu, to isto moramo odraditi u zatvorenom kinetičkom lancu [17]. U razboju vježbamo podizanje na prste ali s dvije noge [17]. I na kraju slijede vježbe istezanja stražnje lože, fleksora kuka i mišića natkoljenice općenito [17].

Ciljevi u drugoj fazi kod obje tehnike bi bili povećanje opsega pokreta do 110 stupnjeva, eliminacija izljeva i postizanje pune kvalitetne ekstenzije [17].



Slika 16.2.1. - Leg press sprava

<https://fitnessnutrition.ca/products/powertec-leg-press>

16.3. Treća faza

BPTB tehnika

Treću fazu rehabilitacijskog plana i programa čini razdoblje od 4. do 6. tjedna [16]. U ovoj fazi kao primarni cilj si postavljamo postizanje punog opsega pokreta i uspostavljanje pravilnog hoda bez korištenja ortopedskih pomagala odnosno štaka [16]. U ovoj fazi možemo razmišljati o trajnom skidanju ortoze ukoliko je postignuta adekvatna i kvalitetna kontrola kvadricepsa i natkoljene muskulature u vidu stabilizacije zgloba koljena [16]. Kao što smo ranije napomenuli, ova faza nam mora biti dio rehabilitacije u kojoj je potrebno postignuti puni opseg pokreta što će se učiniti različitim vrstama izvođenja pokreta [16]. Od toga da opseg pokreta postizemo pasivnim pokretom, gdje veliku ulogu ima fizioterapeut i gdje je potrebno poštivati granicu boli, pa sve do pasivno potpomognutog pokreta i aktivnog pokreta [16]. Dakle u trećoj fazi rehabilitacije dopuštene su sve vrste pokreta [16]. Vježbu podizanja ispružene noge u zrak kada je pacijent u supiniranom ležećem položaju, možemo modificirati na način da postavimo elastične trake na distalni dio potkoljenica [16]. Elastične trake pružit će adekvatan otpor te će se na taj način postići mišićni rad pod opterećenjem s posljedičnim jačanjem muskulature [16]. Aktivne vježbe otvorenog kinetičkog lanca se još uvijek u ovoj fazi ne preporučaju [16]. Iz tog razloga, čučanj možemo izvoditi na način da je pacijent oslonjen leđima na zid i ide u čučanj do 60 stupnjeva fleksije u koljenu [16]. Isto tu vježbu pacijent može izvoditi na jednoj nozi ukoliko je snaga muskulature zadovoljavajuća za izvođenje iste vježbe [16]. Leg press se povećava za 15 stupnjeva, što znači da će sada umjesto 45 stupnjeva fleksije koljena, pacijent moći izvoditi do 60 stupnjeva fleksije s opterećenjem od $\frac{1}{2}$ tjelesne težine [16]. Potrebno je također i poraditi na iskoraku u svim smjerovima, ali pritom također pripaziti da fleksija koljena ne prelazi 60 stupnjeva [16]. Proprioceptivne vježbe je moguće izvoditi na balansnoj dasci, na običnoj podlozi, na velikoj medicinskoj lopti i sl. (Slika 16.7.) [16]. Tu postoji puno prostora za kreativnost od strane fizioterapeuta i modificiranje vježbi kako bi pacijentu bile što zanimljivije i kako bi se „razbila“ monotonija [16]. Hidroterapija je indicirana u ovoj fazi jer je bi rez trebao biti uredno zarašten i bez eksudata, stoga je moguće provoditi vježbe u bazenu poput hodanja i laganog trčanja [16].



Slika 16.3.1. - Balansna daska

(<https://bluegym.hr/kategorija/funkcionalni-trening/balans-ravnoteza/>)

ST/G tehnika

Treća faza rehabilitacijskog plana i programa nakon rekonstrukcije ACL-a ST/G tehnikom traje također 4 do 6 tjedana [17]. Cilj je isti kao i za BPTB tehniku a to je uspostava normalnog hoda i punog opsega pokreta [17]. Ovisno o kvaliteti kontrole kvadricepsa, pacijent može a i ne mora nositi ortoza [17]. Ukoliko operater procijeni da je potrebno nositi ortoza, tada ortoza mora biti otključana [17]. Kao i kod BPTB tehnike za povratak punog opsega pokreta možemo koristiti sve vrste izvođenja vježbi [17]. Od pasivnih, pasivnih potpomognutih pa sve do aktivnih [17]. Također možemo za jačanje koristiti elastične trake dok su čučnjevi s osloncem leđima na zid dozvoljeni samo do 45 stupnjeva za razliku od BPTB tehnike gdje su dozvoljeni do 60 stupnjeva fleksije koljena [17]. Kod Leg pressa je dozvoljena fleksija od 90 stupnjeva s opterećenjem do ½ tjelesne mase pacijenta [17]. Zatim na mišiće stražnje lože možemo djelovati pomoću sprave za aktivaciju stražnje lože, no bitno je raditi s vrlo malim kilažama, tek toliko da mišić „osjeti“ da je pod opterećenjem [17]. Također, pacijenta se ponovno uči iskorake prema dolje u svim smjerovima, ali u razboju gdje pacijent osjeća dodatnu sigurnost jer si može u svakom trenutku pomoći rukama [17]. Kod tih iskoraka fleksija koljena ne smije prelaziti 45 stupnjeva [17]. M. triceps surae možemo aktivirati jednostavnim podizanjem na prste na jednoj nozi [17]. Vježbe propriocepcije izvode se na običnoj podlozi u razboju ili pred švedskim ljestvama radi postizanja dodatne sigurnosti [17].

16.4. Četvrta faza

BPTB tehnika

Četvrta faza rehabilitacije prednje ukrižene sveze nakon rekonstrukcije BPTB tehnikom traje od 6 do 9 tjedana [16]. Temelji se na prethodno opisanim vježbama iz treće faze koje su dodatno

modulirane [16]. Čučanj s osloncem na zid dopušta se do 90 stupnjeva fleksije koljena kao i leg press koji je također dopušteno raditi do 90 stupnjeva fleksije i s opterećenjem koje odgovara pacijentu s konstantno prisutnim oprezom [16]. Što se tiče vježbi fleksije koljena kada želimo djelovati na mišiće stražnje strane natkoljenice, tu možemo također uvoditi opterećenje koje pacijent može podnesti, tj. iznad $\frac{1}{2}$ tjelesne mase pacijenta [16]. Iskorak naprijed, u stranu i u natrag se dopušta s fleksijom koljena do 90 stupnjeva [16]. U ovoj fazi se potrebno više posvetiti proprioceptivnom treningu pomoću švedskih ljestvi [16]. Pacijenta se već nakon 6 tjedana može staviti na stacionarni bicikl ili na traku za trčanje gdje je cilj da pacijent izgradi mišićnu izdržljivost i snagu [16]. Važno je ovakvu vrstu vježbi prilagoditi vremenski i prilagoditi opterećenje, ovisno što želimo postići [16].

ST/G tehnika

Vježbe koje su navedene u prethodnoj fazi se provode i u ovoj uz modulacije opsega pokreta u zglobu koljena [17]. Čučanj uza zid i leg press dozvoljeni su do 90 stupnjeva fleksije [17]. Opterećenje na hamstringse se povećava do one mjere koliko pacijent može podnesti uz dodatan oprez da opterećenje ne bude preveliko [17]. Proprioceptivni trening postaje nešto dinamičniji na način da se u trening ubacuju dodatni rekviziti poput lopte u smislu dodavanja i stajanja na jednoj nozi i sl. [17]. Dakle pacijent se oslobađa od razboja i švedskih ljestvi [17]. Stacionarni bicikl, traka za trčanje i orbitrek su samo jedni od načina snaženja mišića i njihove izdržljivosti koji se mogu primjenjivati u ovoj fazi [17]. Također je dozvoljen trening u bazenu u vidu trčanja i hodanja [17].

16.5. Peta faza

BPTB tehnika i ST/G tehnika

U petoj fazi koju čini razdoblje od 9 do 12 tjedana nastavlja se s prije navedenim vježbama ali se dodaje dodatno opterećenje [16]. Dodatno se radi na funkcionalnim aktivnostima poput laganih promjena smjera, laganom stupanju i slično [16]. U ovoj fazi se pacijent može i usmjeriti na hod stepenicama ali uz dodatan oprez i prilagođenu potporu poput rukohvata i sl. [16]. Ova faza je specifična po tome što se nakon 9. tjedna mogu provoditi i vježbe istezanja kvadricepsa koje do tada nisu bile dopuštene [17]. Isto tako, radi se na povećanju kondicije pacijenta i mišićne izdržljivosti na način da se indiciraju aktivnosti poput hoda, vožnje bicikla i slične aktivnosti [17].

16.6. Šesta faza

BPTB tehnika i ST/G tehnika

U šestoj fazi, odnosno u 3. i 4. mjesecu rehabilitacije, uz prije navedene vježbe dozvoljava se i sprava za jačanje ekstenzije potkoljenice [17]. U prijevodu, to znači da su u ovoj fazi dozvoljene vježbe otvorenog kinetičkog lanca [17]. Također se radi na agilnosti pacijenta, na način da se provode vježbe promjena smjera, doskoci na jednu nogu, odraz, i slično [16]. Trening izdržljivosti ulazi u fazu progresije odnosno postaje zahtjevniji [16]. U kondicijski trening ulazi i dozvoljava se plivanje [16].

16.7. Sedma faza

BPTB tehnika i ST/ G tehnika

Sedma faza za cilj ima povratak svim aktivnostima, što sportskim što svakodnevnim životnim i čini razdoblje od 4. do 6. mjeseca [17]. Ovaj dio rehabilitacije čini i završni dio rehabilitacijskog plana i programa gdje se povećava sam intenzitet vježbanja i nastoji se osobu pripremiti na aktivnosti koje u pred njom [16]. Dozvoljava se trčanje na otvorenom umjesto do tada, trake za trčanje [16]. Isto tako osobi se dozvoljava korištenje svih sprava što znači da joj je dozvoljen i odlazak u teretane i samostalno vježbanje uz daljnji dolazak na rehabilitaciju [17].

17. ZAKLJUČAK

Anatomija kao znanstvena disciplina koja se bavi proučavanjem sastava i građe tjelesnih struktura uz biomehaniku koja se bavi proučavanjem djelovanja vanjskih i unutarnjih sila na tijelo čine neizostavno područje koje fizioterapeut mora razumjeti kako bi se što kvalitetnije i pravilnije suočavao s izazovima koje mu struka predstavlja. Ovaj rad sadrži puno elemenata anatomije, konkretno anatomije koljena i prednjeg križnog ligamenta i dijela koji se tiče njegova ozljeđivanja. Bitno je poznavati ulogu istog ligamenta kako bi njegovo ozljeđivanje prevenirali, znali prepoznati ili na kraju krajeva liječiti. Mehanizmi koji dovode do ozljeđivanja ACL-a najčešće su rotacije u koljenu, prejaka kontrakcija kvadricepsa, kontakt, hiperfleksija ili hiperekstenzija koji najčešće nastaju u sportskim aktivnostima gdje je podloga na kojoj se prakticira sport sačinjena od materijala koji povećava silu na koljena i zglobove donjih ekstremiteta općenito. Isto tako, pacijentima je potrebno prenijeti znanje o istoj problematici i dati im koristan savjet koji se tiče liječenja nastale ozljede ili dijagnosticiranja. Magnetska rezonanca je dijagnostička metoda koja je najadekvatnija za prepoznavanje rupture ACL-a, ali isto tako postoje i dijagnostički testovi kojima se u kratkom vremenu može postaviti pretpostavka ili dokazati da je došlo do pucanja prednjeg križnog ligamenta. Najpoznatija dva testa su Lachmanov test koji se potvrđuje kada potkoljenica pasivno klizi prema naprijed više od 2 mm u odnosu na zdravo koljeno. Drugi test je test prednje ladice kod kojeg potkoljenica klizi pasivno više od 6 mm u odnosu na zdravo koljeno. Ligament je moguće nadomjestiti tetivama semitendinosua i gracilisa ili patelarnim ligamentom. Izbor transplantata ovisit će o dobi pacijenta, spolu, zanimanju, sportskoj aktivnosti, fizičkoj konstituciji osobe i sl. Svaki transplantat ima svoje prednosti i nedostatke. Prednost patelarnog ligamenta je relativno brzo cijeljenje koštanih krajeva transplantata za kosti natkoljenice i potkoljenice, dostupnost transplantata (blizina površini kože) i njegova veličina su relativno prihvatljive. Nedostatak ove vrste transplantata je ne tako rijetka pojava tendinitisa na području „ubiranja“ transplantata, pojava bolnosti prednjeg dijela koljena, i pojava hondromalacije. Indikacije za ovu vrstu transplantata su mlađi pacijenti, profesionalni sportaši i sl. isključivo radi brzine cijeljenja (6 tjedana). Kontraindikacije su prijašnja bolnost između patele i natkoljениčne kosti i kada je patelarna tetiva malih dimenzija. Kada gledamo tetive semitendinosusa i gracilisa tada možemo reći da je prednost ta da je pojava kasnijih komorbiditeta manja na mjestu gdje se uzima transplantat. Nedostaci ove metode su nedostatak snage koju tetiva može izdržati, cijeljenje tetive i sl. Ozljede ovakve vrste mogu se prevenirati postepenim povećanjem intenziteta treninga, korištenjem adekvatne obuće i odjeće, održavanjem kvalitetne snage i izdržljivosti muskulature, izbjegavanjem aktivnosti koje zahtijevaju puno brzih i naglih promjena smjera i rotacija u koljenu i sl. Razlika u rehabilitaciji između ove dvije vrste operativnih pristupa je minimalna i razlikuje se

u određenim sitnicama. Rehabilitacija se sastoji od nekoliko faza koje se provlače kroz nekoliko tjedana odnosno kroz 6 mjeseci. Bitno je svakom pacijentu pristupiti na sveobuhvatan pristup i individualno. Nije svaki pacijent isti pa na takav način i pristupiti. Kod nekih osoba će određene faze trajati duže kod nekih kraće. Kod osoba kod kojih je operater odlučio izvesti operaciju metodom patelarnog ligamenta postojat će nešto duži rez i ožiljak kojemu će se već u početnoj fazi biti potrebno više posvetiti za razliku od SG/T tehnike gdje će tu biti „manje“ posla. Za vrijeme rehabilitiranja se koristimo rehabilitacijskim protokolima koji čine temelj na kojem se određene vježbe mogu modificirati, nadograđivati uklanjati i sl. Jedna od razlika između ove dvije metode je trajanje nošenja ortoze koje je nešto duže kod osoba koje su operirale SG/T tehnikom. Nošenje ortoze ovisi isključivo o kvaliteti kontrole m. kvadricepsa. Također, vježbe koje uključuju aktivaciju m. hamstringsa, a da nisu statičke, su striktno zabranjene. Nadalje potrebno je pratiti stanje ožiljka, pogotovo kod osoba koje su rekonstruirale ACL pomoću patelarne tetive gdje je ožiljak puno veći. Opterećenje na mišiće stražnje lože bit će puno manje kod operiranih SG/T tehnikom nego u onih operiranih BPTB tehnikom kod kojih će opterećenje na kvadriceps biti manje. Od elektroterapijskih procedura koristit će se TENS, FES i slične procedure kojima je cilj smanjiti bol i održati trofiku i snagu mišića. Isto tako možemo koristiti i krioterapiju u obliku leda ili ledenih kupki. Hidroterapija je dopuštena tek kada su šavovi uredni i kada je rez pravilno zarastao. Osim vježbi povećanja opsega pokreta, u kasnijim fazama će se koristiti vježbe snage koje možemo modificirati pomoću utega, elastičnih traka, i sl. Propriocepciju možemo prakticirati uz švedske ljestve, na ravnoj podlozi, jednoj nozi, balansnoj dasci i slično. Kod vježbi propriocepcije postoji puno prostora za dokazivanje kreativnosti od strane fizioterapeuta. U rehabilitacijskom procesu potrebno je biti prije svega uporan što pacijent što terapeut. Za krajnji rezultat je zaslužan prije svega pacijent i njegova volja i želja za oporavkom, a na kraju krajeva i fizioterapeut koji ga je vodio kroz sami proces. Za uspjeh oporavka i povratak pacijenta u nivo funkcioniranja prije ozljeđivanja, neophodna je dobra timska suradnja operatera, fizioterapeuta i motiviranog pacijenta, bez čega bi izostao uspjeh bilo kojeg stručnjaka.

18. LITERATURA

- [1] J. Krumpotić-Nemanić; A. Marušić: Anatomija čovjeka 1. dio, 2001., str. 4. – 166.
- [2] M. Pećina i suradnici: Sportska medicina, 2019., str. 136. – 139.
- [3] Sheraz S. Malik, Shabaz S. Malik: Orthopaedic Biomechanics made easy, 2015. str. 2. – 7.
- [4] M. Erceg: Ortopedija, 2006., str. 383. – 389.
- [5] J. Ekstrand, M. Walden, P. Ueblacker, J. Karlsson, P. Holmich, L. Hansel, H. Wilhelm M.-W.: Encyclopedia of Football Medicine, Volume 2, Injury Diagnosis and Treatment, 2017., str. 74.
- [6] C. Rolf: The sports injuries, Diagnosis and management, 2007. str. 82. – 83.
- [7] D. Johnson: ACL Made Simple, 2004., str. 3. – 138.
- [8] P. Hattam, A. Smeatham: Special Tests in Musculoskeletal Examination, 2010., str. 191. – 204.
- [9] James H. Lubowitz, M.D., Christopher H. Amhad, M.D., and Kyle Anderson, M.D. : All-Inside Anterior Cruciate Ligament Graft-Link Technique: Second-Generation, No-Incision Anterior Cruciate Ligament Reconstruction; 2011., str. 718. – 725.
- [10] L. Peterson, P. Renstrom: Sports Injuries, prevention, treatment and rehabilitation, fourth edition, 2017. str. 33. – 38.
- [11] <https://www.zzjzpgz.hr/nzl/63/rehabilitacija.htm>, dostupno 26.3.2021.
- [12] S. Slanac: Medicinska rehabilitacija nakon operacije prednje ukrižene sveze koljena, Završni rad, Sveučilište Sjever, Varaždin, 2017., str 17.
- [13] V. Ivan: Usporedba snage i gibljivosti zgloba koljena nakon operacije prednje križne sveze metodom ST i STG grafta: Završni rad, Sveučilište u Splitu; Sveučilišni odjel zdravstvenih studija, 2015, str. 13.

[14] S. van Grinsven, R. E. H. van Cingel, C. J. M. Holla, C. J. M. van Loon: Evidence-based rehabilitation following anterior cruciate ligament reconstruction, Nizozemska, 2010., str. 1130. – 1137.

[15] P. Comfort, E. Abrahamson: Sports Rehabilitation and Injury Prevention, 2010. str. 409. – 414.

[16] https://orthonc.com/uploads/pdf/ACL_Reconstruction_BTBTB_Auto_Allograft.pdf, dostupno 12.4.2021.

[17]

https://orthonc.com/uploads/pdf/ACL_Reconstruction_Hamstring_Auto_Allograft_Posterior_Tibialis_Allograft.pdf, dostupno 12.4.2021.

[18] B. Čurković i suradnici: Fizikalna i rehabilitacijska medicina, 2004., str. 75. – 138.

Popis slika

Slika 2.1. - Medijalni i lateralni meniskus i ligamenti koljena	3
Slika 2.2. - m. quadriceps i m. sartorius.....	4
Slika 2.3 - m. hamstrings	5
Slika 2.4 - Adduktori natkoljenice.....	5
Slika 3.1. - Vrste poluga u tijelu.....	8
Slika 6.1. - Prikaz zdravog prednjeg križnog ligamenta i rupturiranog pomoću MRI	11
Slika 18.1.1. - Lachmanov test.....	13
Slika 6.2.1. - Test prednje ladice.....	14
Slika 6.3.1. - Pivot shift test.....	14
Slika 8.1. – A - transplantat ahilove tetive; B - transplantat s tetive hamstringsa; C - patelarni ligament	16
Slika 8.1.1. - Evolucija u biranju transplantata. Bijeli stupac – tetiva hamstringsa (m. semitendinosusa).....	18
Slika 9.1. - Prikaz transplantata patelarnog ligamenta	18
Slika 11.1. - Biorazgradivi vijak (titan)	22
Slika 11.2. - Prikaz fiksacije transplantata pomoću gumba.....	23
Slika 11.3. - Fiksacija poprečnom iglom ili poprečnim klinom.....	23
Slika 11.1.1. - Fiksacija šavovima visoke čvrstoće i omotavanje oko medicinskih kukica	23
Slika 11.1.2. - Fiksacija završetaka transplantata.....	25
Slika 12.1. - „Pes anserine“	26
Slika 16.1.1. - ortoza koljena.....	35
Slika 16.1.2. - Statičke vježbe za kvadriceps	36
Slika 16.1.3. - Vježba stražnje lože i glutealnih mišića	37
Slika 16.1.4. - TENS uređaj	38
Slika 16.1.5. - COMPEX uređaj za stimulaciju mišića	39
Slika 16.2.1 - Leg press sprava.....	40
Slika 16.3.1. - Balansna daska.....	42



IZJAVA O AUTORSTVU
I
SUGLASNOST ZA JAVNU OBJAVU

Završni/diplomski rad isključivo je autorsko djelo studenta koji je isti izradio te student odgovara za istinitost, izvornost i ispravnost teksta rada. U radu se ne smiju koristiti dijelovi tuđih radova (knjiga, članaka, doktorskih disertacija, magistarskih radova, izvora s interneta, i drugih izvora) bez navođenja izvora i autora navedenih radova. Svi dijelovi tuđih radova moraju biti pravilno navedeni i citirani. Dijelovi tuđih radova koji nisu pravilno citirani, smatraju se plagijatom, odnosno nezakonitim prisvajanjem tuđeg znanstvenog ili stručnoga rada. Sukladno navedenom studenti su dužni potpisati izjavu o autorstvu rada.

Ja, Lukas Stojak (*ime i prezime*) pod punom moralnom, materijalnom i kaznenom odgovornošću, izjavljujem da sam isključivi autor završnog (*obrisati nepotrebno*) rada pod naslovom Razlika u rehabilitaciji nakon operacije prednjeg križnog ligamenta tehnikom patelarnog ligamenta i tetivama semitendinosusa i gracilisa (*upisati naslov*) te da u navedenom radu nisu na nedozvoljeni način (bez pravilnog citiranja) korišteni dijelovi tuđih radova.

Student:
(*upisati ime i prezime*)

Lukas Stojak
(vlastoručni potpis)

Sukladno Zakonu o znanstvenoj djelatnosti i visokom obrazovanju završne/diplomske radove sveučilišta su dužna trajno objaviti na javnoj internetskoj bazi sveučilišne knjižnice u sastavu sveučilišta te kopirati u javnu internetsku bazu završnih/diplomskih radova Nacionalne i sveučilišne knjižnice. Završni radovi istovrsnih umjetničkih studija koji se realiziraju kroz umjetnička ostvarenja objavljuju se na odgovarajući način.

Ja, Lukas Stojak (*ime i prezime*) neopozivo izjavljujem da sam suglasan s javnom objavom završnog (*obrisati nepotrebno*) rada pod naslovom Razlika u rehabilitaciji nakon operacije prednjeg križnog ligamenta tehnikom patelarnog ligamenta i tetivama semitendinosusa i gracilisa (*upisati naslov*) čiji sam autor/ica.

Student/ica:
(*upisati ime i prezime*)

Lukas Stojak
(vlastoručni potpis)