

Fizioterapijska rehabilitacija nakon amputacije podlaktice

Bartolome, Ivan

Undergraduate thesis / Završni rad

2022

Degree Grantor / Ustanova koja je dodijelila akademski / stručni stupanj: **University North / Sveučilište Sjever**

Permanent link / Trajna poveznica: <https://um.nsk.hr/um:nbn:hr:122:623419>

Rights / Prava: [In copyright](#)/[Zaštićeno autorskim pravom.](#)

Download date / Datum preuzimanja: **2024-11-25**



Repository / Repozitorij:

[University North Digital Repository](#)





**Sveučilište
Sjever**

Završni rad br. 097/FIZ/2022

Fizioterapijska rehabilitacija nakon amputacije podlaktice

Ivan Bartolome, 3205/336

Varaždin, svibanj 2022. godine



Sveučilište Sjever

Odjel za Fizioterapiju

Završni rad br. 097/FIZ/2022

Fizioterapijska rehabilitacija nakon amputacije podlaktice

Student

Ivan Bartolome, 3205/336

Mentor

Izv. prof. dr. sc. Tomislav Meštrović, dr. med.

Varaždin, svibanj 2022. godine

Prijava završnog rada

Definiranje teme završnog rada i povjerenstva

ODJEL Odjel za fizioterapiju

STUDIJ preddiplomski stručni studij Fizioterapija

PRISTUPNIK Ivan Bartolome

JMBAG 0336028792

DATUM 02.05.2022.

KOLEGIJ Higijena i socijalna medicina

NASLOV RADA Fizioterapijska rehabilitacija nakon amputacije podlaktice

NASLOV RADA NA ENGL. JEZIKU The principles of rehabilitation after forearm amputation

MENTOR izv. prof. dr. sc. Tomislav Meštrović

ZVANJE izvanredni profesor

ČLANOVI POVJERENSTVA

1. Jasminka Poto njak, mag. physioth, pred., lan

2. izv. prof. dr. sc. Tomislav Meštrović, mentor

3. Valentina Novak, mag. med. techn., pred., lan

4. Anica Kuzmi, mag. physioth, pred., zamjenski lan

5.

Zadatak završnog rada

BROJ 097/FIZ/2022

OPIS

Različiti patološki procesi mogu dovesti do amputacije podlaktice, a najveći uzrok su slučajne traume i bolesti koje prekidaju dotok krvi u dio tijela. U svakom slučaju, zbog amputacije podlaktice sposobnost obavljanja normalnih svakodnevnih zadataka uvelike se mijenja, a postoji i mogućnost razvoja različitih komplikacija (od infektivnih nadalje). Iako proteza ne može zamijeniti funkciju ruke, može pomoći u osiguravanju osnovnog hvatanja i obavljanju normalnih svakodnevnih aktivnosti, a pacijent ima mogućnost odabira između funkcionalne i kozmetičke proteze ovisno prema pacijentovim potrebama i svakodnevnim aktivnostima. Ovaj završni rad prikazat će predoperacijsku, postoperacijsku, predprotetičku i protetičku fazu rehabilitacije te naglasiti ulogu fizioterapeuta u rehabilitaciji osoba s amputacijom podlaktice. Naglasak će se staviti na ulogu fizioterapeuta u ublažavanju boli i kontroli edema, sprječavanju nastanka kontraktura u zglobovima te olakšavanju povratka svakodnevnom životu uz maksimalno iskorištavanje protetskog pomagala. Uspjeh rehabilitacije ne ovisi samo o fizioterapeutu, već i o pacijentu te njegovom pridržavanju svih uputa u procesu fizioterapije i rehabilitacije.

ZADATAK URUČEN

02.05.2022.



PODPIS MENTORA

Tomislav Meštrović

SVEUČILIŠTE
SJEVER

Predgovor

Zahvaljujem se mentoru izv. prof. dr. sc. Tomislavu Meštroviću na savjetima i pomoći prilikom pisanja završnog rada. Također se zahvaljujem i Sveučilištu Sjever na novom životnom iskustvu i znanju koje sam usvojio prilikom studiranja na Odjelu fizioterapije, zbog kojeg sam stekao nova poznanstva i nove prijatelje. Posebno se zahvaljujem svojoj obitelji koja me je cijelo vrijeme podržavala tijekom studiranja, bodrila me da nastavim dalje i nikad ne odustajem.

Sažetak

Ljudske ruke su čudesno složeni senzorički i motorički organi sposobni za interakciju s okolinom. Fine manipulativne vještine i kompleksni uzorci hvatanja ruke teško se mogu duplicirati. Zbog amputacije podlaktice, sposobnost obavljanja normalnih svakodnevnih zadataka se uvelike mijenja. U ovom završnom radu govorit ćemo o procesu fizioterapijske rehabilitacije osoba s amputacijom podlaktice i o transradijalnoj amputaciji koja je najčešći primjer amputacije podlaktice. Postoje razne patologije koje dovode do amputacije podlaktice, a najveći uzrok su slučajne traume i bolesti koje prekidaju dotok krvi u dio tijela. Oko 54% svih kirurških amputacija rezultat je komplikacija vaskularnih bolesti i drugih stanja koja utječu na protok krvi, kao što su dijabetes, bolesti perifernih arterija i ateroskleroza. Takvi kronični vaskularni problemi mogu dovesti do gangrene, što je vrsta smrti tkiva uzrokovana nedostatkom opskrbe krvlju, a koja posljedično uzrokuje odumiranja tkiva prstiju, šake ili stopala koja ako se navedeno ne liječi na vrijeme, može doći do širenja na ostatak ruke ili noge, što dovodi do amputacije. Proces amputacije zahtjeva vješto rukovanje i stabilizaciju svih različitih tkiva i dijelova tijela uključujući kožu, krvne žile, mišiće, živce, tetive i kosti. Iako proteza ne može zamijeniti funkciju ruke, može pomoći u osiguravanju osnovnog hvatanja i obavljanju normalnih svakodnevnih aktivnosti. Ako će se kasnije pacijent odlučiti za stavljanje proteze, krajnji ud treba biti dovoljno podstavljen pacijentovim mekim tkivom, kako bi proteza bila udobna i mogla podnijeti težinu bez izazivanja boli, infekcija, i oštećenja tkiva. Pacijent ima mogućnost odabira između funkcionalne i kozmetičke proteze ovisno prema pacijentovim potrebama i svakodnevnim aktivnostima, a prilikom izbora proteze najčešće se odlučuje za proteze na tjelesni pogon i mioelektrične proteze. Ovaj završni rad ima za cilj osvrnuti se na predoperacijsku, postoperacijsku, predprotetičku i protetičku fazu rehabilitacije. Rehabilitacija osoba s amputacijom podlaktice zahtijeva timski pristup u kojem sudjeluje liječnik, fizioterapeut, protetičar i sam pacijent. Pacijenta se potiče da ima aktivnu ulogu u vlastitoj rehabilitaciji. Uloga fizioterapeuta u rehabilitaciji osoba s amputacijom podlaktice jest ublažavanje boli i kontrola edema bataljka, sprječavanje nastanka kontraktura u zglobovima, povećanje snage mišića i opsega pokreta te olakšavanje pojedincu povratak svakodnevnom životu te poduka kako koristiti i maksimalno iskoristiti protezu.

Ključne riječi: Amputacija podlaktice, fizioterapijska rehabilitacija, fizioterapeut

Summary

Human hands are miraculously complex sensory and motor organs capable of interacting with the environment. Fine manipulative skills and complex hand-grabbing patterns are hard to duplicate. Due to forearm amputation, the ability to perform normal daily tasks changes immensely. In this thesis, the process of physiotherapeutic rehabilitation of people with forearm amputation and transradial amputation will be discussed, highlighting the most common example of forearm amputation. There are various pathologies that can lead to the amputation of the forearm, while the biggest causes are accidental trauma and diseases that interrupt the blood flow to a part of the body. Approximately 54% of all surgical amputations stem from complications of vascular disease and other conditions that affect blood flow, such as diabetes, peripheral artery disease, and atherosclerosis. Such chronic vascular problems can lead to gangrene. Gangrene is a type of tissue death caused by a lack of blood supply, which causes the death of the tissues from fingers, hands or feet that, if not treated in a timely fashion, can spread to the rest of the arm or leg, leading to amputation. The amputation process requires skillful handling and stabilization of all different tissues and parts of the body including skin, blood vessels, muscles, nerves, tendons and bones. Although a prosthesis cannot replace the function of the arm, it can help ensure basic grip and perform normal daily activities. If the patient later decides to wear a prosthesis, the end of the limb should be sufficiently lined with the patient's soft tissue, so that the prosthesis is comfortable and can withstand weight without causing pain, infection, and tissue damage. The patient has the option to choose between functional and cosmetic prostheses depending on the patient's needs and daily activities, and when choosing a prosthesis, most often opt for body-powered prostheses and myoelectric prostheses. This thesis aims to describe the preoperative, postoperative, preprosthetic and prosthetic phase of rehabilitation. Rehabilitation of people with forearm amputation requires a team approach involving a physician, physiotherapist, prosthetist, and the patient himself. The patient is encouraged to play an active role in their own rehabilitation. The role of physiotherapists in the rehabilitation of people with forearm amputation is to alleviate pain and control edema, prevent joint contractures, increase muscle strength and range of motion and make it easier for individuals to return to daily life and teach them how to use and maximize prosthesis.

Key words: Forearm amputation, physiotherapy rehabilitation, physiotherapist

Popis korištenih kratica

Lig. – Ligamentum (ligament)

Art. – Articulatio (zglob)

M. – Musculus (mišić)

MM. – Musculi (mišići)

EMG – Electromyography (elektromiografija)

TENS – Transcutaneous electrical nerve stimulation (transkutana električna stimulacija živca)

Sadržaj

1.	UVOD	1
2.	ANATOMIJA I BIOMEHANIKA	3
2.1.	Kosti podlaktice.....	3
2.2.	Zglobovi podlaktice.....	3
2.3.	Mišići podlaktice	4
2.3.1.	Prednja skupina podlaktičnih mišića.....	4
2.3.2.	Lateralna skupina podlaktičnih mišića	4
2.3.3.	Stražnja skupina podlaktičnih mišića	5
3.	PATOLOGIJE KOJE DOVODE DO AMPUTACIJE PODLAKTICE	6
3.1.	Uzroci amputacije	6
3.2.	Amputacije uzrokovane traumom	6
3.3.	Amputacije uzrokovane bolestima	6
4.	AMPUTACIJA PODLAKTICE	8
4.1.	Općenito o procesu amputacije podlaktice.....	8
4.2.	Razina amputacije	8
4.3.	Transradijalna amputacija	8
5.	PROTETIČKA OPSKRBA	10
5.1.	Proteze podlaktice	10
5.2.	Kozmetičke proteze.....	10
5.3.	Proteze na tjelesni pogon.....	11
5.4.	Mioelektrična proteza.....	12
6.	FIZIOTERAPIJSKI PROCES KOD AMPUTACIJE PODLAKTICE.....	13
6.1.	Fizioterapijska procjena	13
6.2.	Fizioterapijska dijagnoza.....	13
6.3.	Plan terapije.....	14
6.4.	Fizioterapeutska intervencija.....	14
6.5.	Evaluacija	14
7.	FIZIOTERAPIJSKI PROCES I FAZE REHABILITACIJE KOD OSOBA SA AMPUTACIJOM PODLAKTICE	15
7.1.	Faze rehabilitacije	15
7.2.	Predoperacijska faza.....	15
7.2.1.	Fizioterapijska procjena	15
7.3.	Postoperacijska faza	16
7.3.1.	Ublažavanje boli.....	16
7.3.2.	Fantomski osjećaji udova i fantomska bol	16
7.3.3.	Zarastanje rane	17
7.3.4.	Kontrola edema bataljka.....	17
7.3.5.	Opseg pokreta, fleksibilnost i simetrija tijela.....	18
7.4.	Predprotetička faza	19
7.4.1.	Kontrola edema i oblikovanje bataljka za optimalno pristajanje proteze.....	19
7.4.2.	Povećanje opsega pokreta i jačanje	20
7.4.3.	Osnovna obuka u obavljanju svakodnevnih aktivnosti	20
7.4.4.	Izbor proteze.....	21

7.5. Protetička faza	21
7.5.1. Higijena bataljka i briga o protezi	22
7.5.2. Raspored nošenja.....	24
7.5.3. Stavljanje i skidanje proteze.....	24
7.5.4. Trening kontrole i funkcionalne upotrebe	25
8. ZAKLJUČAK	27
9. LITERATURA	28

1. UVOD

Amputacija je gubitak ili odstranjivanje jednog dijela tijela kao što su na primjer prst, šaka, stopalo, ruka ili noga [1]. To je događaj koji mijenja čovjekov život jer utječe na čovjekovu sposobnost da se nesmetano kreće i obavlja svoje svakodnevne aktivnosti. Loše emocionalno stanje pacijenta može dodatno zakomplicirati njegov oporavak. Gubitak uda ima ogroman utjecaj na čovjekovo tijelo, emocije, odnose i način života, što pokazuju brojni literaturni izvori [1–5].

Godišnje se u svijetu dogodi oko milijun amputacija udova, a od 2017. godine 57,7 milijuna ljudi diljem svijeta živjelo je s traumatskom amputacijom udova [1]. Traumatsku amputaciju osoba može doživjeti od strane motornog vozila, profesionalnu ili nesreću na radu ili kao ozljedu izazvanu ratnim zbivanjima, a one čine oko 45% svih amputacija. Kod traumatskih ozljeda može se dogoditi da dio tijela bude odsječen ili otkinut u teškoj nesreći, može biti toliko oštećen od nagnječenja ili teških opekлина uzrokovanih električnom energijom da se ne može spasiti. Uništenje tkiva, infekcije, bolesti koje utječu na dio tijela na način da ugrožavaju život osobe, dovode do toga da se taj zahvaćeni ekstremitet mora ukloniti kirurškom amputacijom. Također bolest koja prekida dotok krvi u dio tijela ili trauma, može prouzročiti smrt tkiva koja zahtjeva amputaciju [5].

Kod amputacija podlaktice bitno je dobro poznavanje i razumijevanje lokalnih mišićno koštanih i neurovaskularnih struktura, te temeljito poznavanje regionalnog mekog tkiva, kako bi se omogućio prijenos režnjeva, mišića i tetiva za postizanje najboljeg funkcionalnog ishoda bataljka [6]. Kirurški pristup ovisi o zahvaćenom dijelu tijela, razlogu amputacije i opsegu oštećenja kosti i tkiva. Amputacija podlaktice zahtjeva vješto rukovanje i stabilizaciju svih različitih tkiva i dijelova tijela uključujući kožu, krvne žile, mišiće, živce, tetive i kosti [5].

Amputacija ispod razine lakta, ili transradijalna amputacija, najčešće je izvođena amputacija gornjih ekstremiteta, proksimalno od ručnog zgloba [7]. Očuvanje duljine bataljka u ovim zahvatima, važna je za pravilno pozicioniranje bataljka u prostoru i omogućavanje maksimalne pronacije i supinacije [8]. Ako će se kasnije pacijentu stavljati proteza, krajnji ud treba biti dovoljno podstavljen pacijentovim mekim tkivom, kako bi proteza bila udobna i mogla podnijeti težinu bez izazivanja boli, infekcija, i oštećenja tkiva [5].

Proteza podlaktice ima za cilj nadomjestiti dio izgubljene funkcije uda koji nedostaje. Do odabira vrste proteze dolazi konzultacijom liječnika, fizioterapeuta i protetičara s pacijentom. Pacijent ima mogućnost odabira između funkcionalne i kozmetičke proteze ovisno prema pacijentovim potrebama i svakodnevnim aktivnostima. Sastavni dijelovi proteze su sustav ovjesa ili pojasa, ležište, plastična školjka ili protetička podlaktica, jedinica za zapešće i terminalni

uređaj ili baterija što ovisi o vrsti proteze. Najčešći odabir proteze su proteze na tjelesni pogon i mioelektrične proteze [9,10].

Fizioterapijski proces uključuje fizioterapijsku procjenu, fizioterapijsku dijagnozu, plan terapije, fizioterapijsku intervenciju i evaluaciju. Fizioterapeutska procjena uključuje pregled pacijenta s vidljivim ili potencijalnim oštećenjima i funkcionalnim ograničenjima. Fizioterapijska procjena služi za prepoznavanje uzroka disfunkcije, izradi odgovarajućeg subjektivnog i objektivnog pregleda, te njihovu evaluaciju i izradu plana terapije. Fizioterapeutska dijagnoza rezultat je subjektivnog i objektivnog pregleda pacijenta. Fizioterapijska intervencija sadrži odabrane terapijske vježbe, manualnu terapiju, primjenu fizikalnih agensa, elektroterapijske i mehaničke procedure, funkcionalni trening, opskrba pomoćnim sredstvima i pomagalicama, edukaciju i savjete pacijenta, vođenje dokumentacije te koordinacija i komunikacija s pacijentom i njegovim članovima obitelji [11–13].

Pacijenti koji su suočeni s činjenicom da će morati amputirati dio svog tijela, njihov proces rehabilitacije počinje ranije u predoperacijskoj fazi. Predoperacijska faza je vrijeme prije kirurške amputacije podlaktice. Pacijentu je bitno objasniti situaciju koja slijedi i upoznati ga s procesom rehabilitacije nakon amputacije podlaktice. Početkom procesa rehabilitacije nakon operacije, fizioterapeut će podučiti pacijenta tehnike nježne masaže za smanjenje otekline i pospješivanje zacjeljivanja. Fizioterapeut će također pacijentu dati savjete o njezi bataljka i edukaciju o ublažavanju boli i pomoći kod fantomske boli ili osjeta. Važno je da rehabilitacija počne što je prije moguće nakon operacije da bi se spriječio razvoj kontraktura ili ukočenosti koja se javlja u zglobovima amputiranog uda. Početkom što ranije rehabilitacije pospješuje se pacijentovo prihvaćanje proteze, fizioterapeut će ponovno osposobiti mišiće za obavljanje normalne funkcije s ciljem korištenja proteze, educirat će se pacijenta o higijeni bataljka i brizi o protezi, rasporedu nošenja i načinu stavljanje i skidanje proteze, te će pacijent s fizioterapeutom svladati kontrolu i funkcionalnu upotrebu proteze [11–13].

2. ANATOMIJA I BIOMEHANIKA

2.1. Kostii podlaktice

U podlaktici, lateralno leži kraća palčana kost *radius*, te medijalno, duža lakatna kost, *ulna*. Palčana kost, *radius*, smještena je na strani palca (lateralno). Gornji je kraj kosti manji, a donji je deblji i širi. Gornji kraj kosti čini glava, *caput*, na kojoj postoji plitka jamica, a oko nje je zglobni obrub. Jamica i obrub su glatki i čine zglobno tijelo za zglob s ramenom i s lakatnom kosti. Ispod glave je izražena hrapava kvržica, *tuberculum radii*. Postrani je rub tijela kosti zaobljen, a medijalni je tanak i oštar pa je presjek kosti trokutast. Donji se kraj kosti proširuje i završava zadebljanjem koje je na donjem kraju glatko, pa oblikuje zdjelastu udubinu. Na palčanoj strani prema šaci strši kolčasti izdanak, *processus styloideus*. Lakatna kost, *ulna*, postavljena je na strani maloga prsta (medijalno). Kost ima debeo, kvrgast gornji kraj, a donji je kraj manji. Na gornjem je kraju kukasta kvrga koja oblikuje lakatni vrh, *olecranon*. Sprijeda je polumjesečasti urez, *incisura semilunaris*, koji oblikuje plohu šupljeg valjka i oblikom točno pristaje uz valjak ramene kosti. Na prednjem se lateralnom kraju ureza priključuje glatka udubina za spoj s glavom palčane kosti, a ispod toga je hrapavost, *tuberositas ulnae*. Srednji je dio kosti trokutast kao i kod palčane kosti, ali je debeo rub usmjeren medijalno, a oštar rub prema palčanoj kosti. Donji kraj kosti ima prema palčanoj kosti uzak rub za tvorbu zgloba, a na medijalnoj strani strši mali kolučasti izdanak, *processus styloideus* [2].

2.2. Zglobovi podlaktice

Lakatni zglob, *articulatio cubiti*, složeni je spoj ramene, lakatne i palčane kosti, pa su u njemu međusobno povezana tri zgloba (humeroradijalni, humeroulnarni i proksimalni radioulnarni). Zglobna čahura lakatnog zgloba je zajednička za sva tri zgloba i pojačavaju je dvije postrane (kolateralne) sveze, *lig. anulare radii*, koja se nalazi unutar zgloba. Lakatni zglob je kutni i obrtni zglob. U njemu se obavljaju jednostavni pokreti: pegibanja i ispružanja podlaktice te pronacija i supinacija u radioulnarnome zglobu. Podlaktične kosti povezane su donjim palčano-lakatnim zglobom, *art. radioulnaris distalis*, a tijela lakatne i palčane kosti gotovo cijelom dužinom povezuje još i čvrsta podlaktična međukoštana opna, *membrana interossea antebrachii* [2].

2.3. Mišići podlaktice

Podlaktični mišići su prema smještaju i djelovanju podijeljeni u tri skupine: prednju, lateralnu i stražnju. Većina podlaktičnih mišića sudjeluje u pokretima prstiju i šake, a samo manji dio sudjeluje isključivo u pokretima podlaktice.

2.3.1. Prednja skupina podlaktičnih mišića

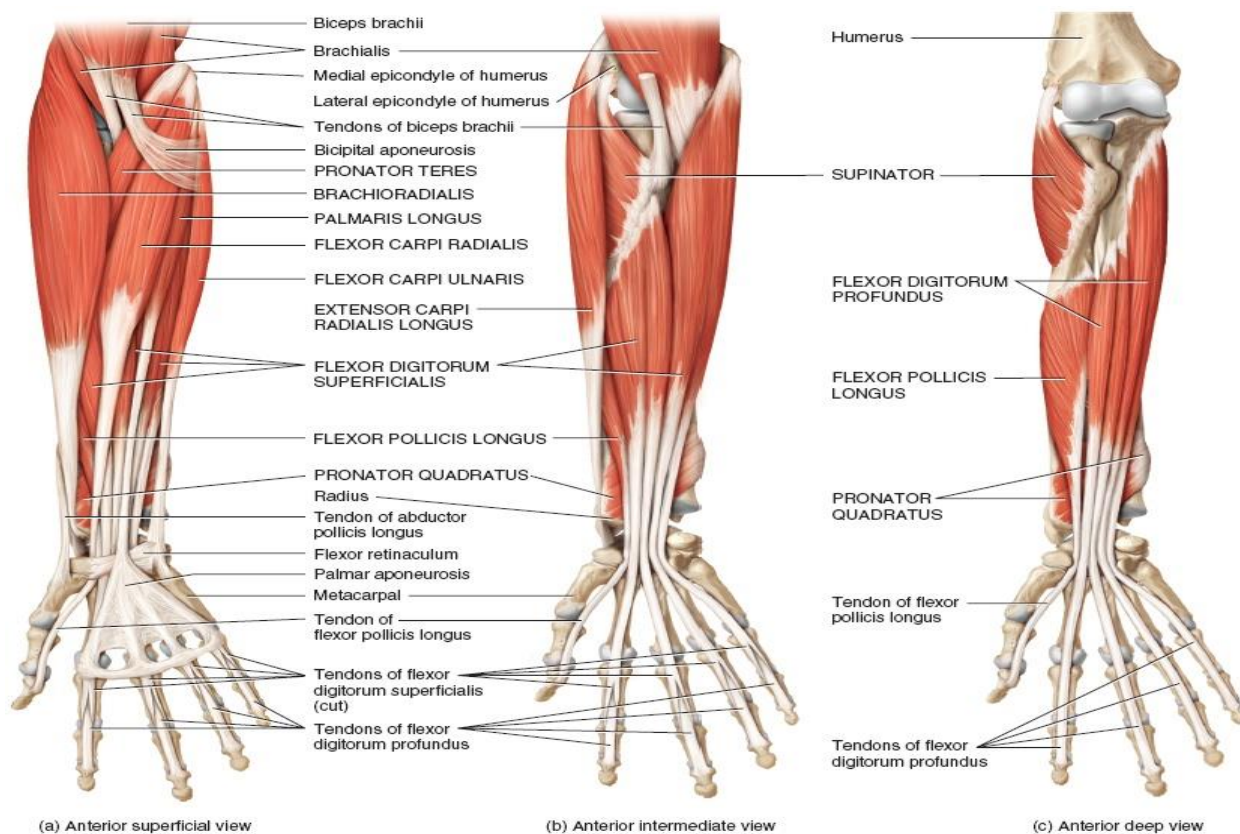
Prednja skupina podlaktičnih mišića obuhvaća osam mišića smještenih u površinski i dubinski sloj. Većina mišića prednje skupine počinje s medijalnog nadzglavka (epikondila) ramene kosti (zajednička glava mišića pregibača) i veže se za prednje plohe kostiju podlaktice i šake. U površinskom sloju nalazi se pet mišića, i to su: obli pronator, *m. pronator teres*, radijalni pregibač zapešća, *m. flexor carpi radialis*, dugački dlanski mišić, *m. palmaris longus*, ulnarni pregibač zapešća, *m. flexor carpi ulnaris*, i površinski pregibač prstiju, *m. flexor digitorum superficialis*. Obli se pronator veže za srednju trećinu palčane kosti. Radijalni pregibač zapešća veže se za drugu kost sredopešća. Dugački dlanski mišić veže se za dlansku aponeurozu. Ulnarni pregibač zapešća veže se za graškastu kost. Površinski pregibač prstiju veže se za osnovice (baze) srednjih članaka od drugog do petog prsta. U dubinskom sloju su tri mišića, i to su: dubinski pregibač prstiju, *m. flexor digitorum profundus*, dugački pregibač palca, *m. flexor pollicis longus*, i najdublje smješten četverokutni pronator, *m. pronator quadratus*. Dugački pregibač palca veže se za osnovicu distalnog palčanog članka. Duboki pregibač prstiju veže se za osnovice distalnih članaka od drugog do petog prsta. Četverokutni pronator povezuje distalne krajeve palčane i lakatne kosti. Mišići su pretežno pregibači šake i prstiju, a njihovi nazivi uglavnom iskazuju djelovanje [2].

2.3.2. Lateralna skupina podlaktičnih mišića

Lateralna skupina podlaktičnih mišića obuhvaća četiri mišića. Mišići lateralne skupine uglavnom počinu s lateralnog nadzglavka (epikondila) ramene kosti. U površinskom sloju nalaze se nadlaktičnopalčani mišić, *m. brachioradialis*, te dugački i kratki radijalni ispružać zapešća, *mm. extensor carpi radialis longus et brevis*. Nadlaktičnopalčani mišić veže se za kolčasti nastavak palčane kosti. Dugački radijalni ispružać zapešća veže se za osnovicu druge kosti sredopešća, a kratki za osnovicu treće kosti sredopešća. U dubinskom sloju je supinacijski mišić, *m. supinator*. Supinacijski se mišić veže za prednju plohu palčane kosti [2].

2.3.3. Stražnja skupina podlaktičnih mišića

Stražnja skupina podlaktičnih mišića obuhvaća osam mišića raspoređenih u površinski i dubinski sloj. Mišići stražnje skupine podlaktice uglavnom počinju s lateralnog nadzglavka ramene kosti. U površinskom sloju se nalaze četiri mišića, i to su: ispružlač prstiju, *m. extensor digitorum*, ispružlač malog prsta, *m. extensor digiti minimi*, ulnarni ispružlač zapešća, *m. extensor carpi ulnaris* i lakatni mišić, *m. anconeus*. Mišići ispružlači prstiju i ispružlač malog prsta vežu se s po dva snopa za osnovice srednjih, te distalnih članaka od drugog do petog prsta. Ulnarni ispružlač zapešća veže se za osnovicu pete kosti sredopešća. Lakatni se mišić veže za vrh lakta i stražnju plohu lakatne kosti. U dubinskome sloju su četiri mišića, i to su: dugački odmicač palca, *m. abductor pollicis longus*, dugački i kratki ispružlač palca, *mm. extensor pollicis longus et brevis*, i ispružlač kažiprsta, *m. extensor indicis*. Dugački odmicač palca veže se za osnovicu trapezne kosti. Kratki ispružlač palca veže se za osnovicu prvog palčanoga članka, a dugački za drugi palčani članak. Ispružlač kažiprsta veže se na distalni članak kažiprsta. Zajedničko je djelovanje laterale i stražne strane skupine mišića ispružanje (ekstenzija) šake i prstiju, a njihovi nazivi također uglavnom iskazuju djelovanje. Lakatni mišić sudjeluje u ispružanju lakatnog zgloba i zateže zglobnu čahuru, a nadlaktičnopalčani mišić pregiba lakat i pronira podlakticu kad je lakat pregnut [2].



Slika 2.3.3.1. Anatomija podlaktice, preuzeto s <https://www.howtorelieve.com/forearm-muscles-origin-insertion-nerve-supply-action/>

3. PATOLOGIJE KOJE DOVODE DO AMPUTACIJE PODLAKTICE

3.1. Uzroci amputacije

Primarni uzrok amputacija gornjih udova je trauma. Od otprilike 75% ozljeda koje su traumatske, najčešći uzroci su nesreće na radnom mjestu kao što su ozljede nagnječenja ili opekline od električne energije, te kao ozljede izazvane ratnim zbivanjima. Vaskularne bolesti, infekcije i tumori su primjeri ne traumatskih uzroka amputacije. Budući da su amputacije gornjih ekstremiteta obično povezane sa zanimanjem, one se prvenstveno javljaju u mladim odraslim osoba između dobi od 20 i 40 godina, omjer muškaraca i žena je 4:1. Dillingham je izvijestio da se godišnje dogodi približno oko 18 500 novih slučajeva amputacije gornjih ekstremiteta. Nešto manje od 2000 njih su na razini zapešća ili više. Omjer amputacija gornjih i donjih ekstremiteta je 1:4 [3].

3.2. Amputacije uzrokovane traumom

Razvojem tehnologije i ubrzanog način življenja, sve je veći broj nesretnih slučajeva, kako na radnom mjestu tako i u privatnim životima. Većina tih povreda spadaju u traumatske povrede, a najčešći slučajevi takvih povreda dogode se na radnom mjestu. U vrijeme proljeća i jeseni češće su ozljede kosilicama za travu, dok se amputacije uzrokovane prometnim nesrećama događaju kroz cijelu godinu. Veliki industrijski strojevi, industrijske pile, rudarski alati i poljoprivredni strojevi, ako dođu u kontakt sa rukom mogu amputirati i cijelu ruku. Iz toga se može zaključiti da što je veća snaga gnječenja mehanizacije koja uzrokuje amputaciju to je manja vjerojatnost za uspješnu replantaciju [4].

3.3. Amputacije uzrokovane bolestima

Bolesti koje prekidaju dotok krvi u dio tijela na dulje vrijeme također mogu uzrokovati smrt tkiva koja zahtjeva amputaciju [5]. Primjeri su ozeblina koje mogu oštetiti krvne žile prstiju na rukama i nogama. Ozeblina nastaju izlaganjem niskim temperaturama koje oštećuju dijelove kože i tkiva ispod njih. Rane ozeblina zahvaćaju gornje slojeve kože, a napredniji slučajevi mogu ići sve do mišića i kostiju. Baš kao što se voda pretvara u led kada temperatura padne, tako se prsti šake, ruke, nožni prsti, stopala mogu smrznuti ako je osoba izloženi ekstremno hladnom vremenu. Koliko će brzo doći do ozeblina ovisi o tome koliko je vani hladno i vjetrovito. Po ekstremno hladnom vremenu moguće je da se ozeblina dogode za samo pet minuta. Simptomi

opasnih ozeblina su kada je koža vrlo tvrda i hladna na dodir, brzo potamni, može izgledati plavo, a kasnije pocrniti. U slučajevima gdje je pocrnjelo kožno tkivo i protok krvi se ne vraća potrebna je amputacija tog dijela tijela, kako bi se spriječila daljnja infekcija i veća šteta [26]. Oko 54% svih kirurških amputacija rezultat je komplikacija vaskularnih bolesti i drugih stanja koja utječu na protok krvi, kao što je dijabetes, bolesti perifernih arterija i ateroskleroza [5]. Takvi kronični vaskularni problemi mogu dovesti do gangrene. Gangrena je vrsta smrti tkiva uzrokovana nedostatkom opskrbe krvlju, koja uzrokuje odumiranje tkiva prstiju, šake ili stopala koja ako se ne liječi na vrijeme može proširiti na ostatak ruke ili noge, što dovodi do amputacije. Simptomi mogu uključivati promjenu boje kože u crvenu ili crnu, utrnulost, oticanje, oštećenje kože i hladnoću, gubitak osjeta, jaku bol, rane ili mjehure na zahvaćenom području koji krvare ili stvaraju gnoj neugodnog mirisa. Ako je gangrena uzrokovana infektivnim agensom, može se manifestirati groznicom ili sepsom. Dijabetes je doživotno stanje koje uzrokuje previsoku razinu šećera u krvi, koje može oštetiti živce i krvne žile. Osobe koje boluju od dijabetesa imaju povećan rizik od razvoja gangrene. Do toga dolazi zato što visoka razina šećera u krvi koja je povezana s tim stanjem, može oštetiti živce što može znatno olakšati ozljeđivanje. Visoki šećer u krvi također može oštetiti krvne žile tako što ograničava dotok krvi u ruke ili stopala. Zbog manjeg dotoka krvi u ruke ili stopala, dobiva se manje stanica koje se bore protiv infekcije pa će ranama trebati dulje da zacijele i veća je vjerojatnost da se dogodi infekcija. Kod bolesti perifernih arterija nakupljaju se masne naslage u arterijama što ograničava dotok krvi u mišiće te se kod ateroskleroze arterije sužavaju i začepljuju masnom tvari (plak) što također može dovesti do pojave gangrene. Također povećani rizik za razvoj gangrene imaju osobe koje dožive traumatsku ozljedu ili ozbiljno oštećenje kože i tkiva. Ove ozljede mogu uzrokovati iznenadni gubitak krvi u dijelu tijela, a sve otvorene rane mogu se zaraziti bakterijama. Gangrena se isto tako može pojaviti kao posljedica infekcije koja se razvije tijekom operacije. Danas zbog napretka u kirurškim tehnikama i kontroli infekcija, razvoj za gangrenu tijekom operacije su male [27]. Uklanjanje šake ili ruke kako bi se spriječilo širenje određenih vrsta raka čini manje od 2% amputacija. Karcinomi kao što su sarkomi mogu zahvatiti kosti i meka tkiva u udovima, a ako je rak prevelik ili agresivan da bi se uklonio, biti će potrebno i amputirati ud. Teška sepsa koja se također naziva i trovanje krvi također može dovesti do amputacije. To se događa kada bakterije otporne na lijekove preplave tijelo i šire se kroz krvotok. Sepsa može utjecati na protok krvi i uzrokovati odumiranje tkiva, posebno u prstima, rukama i stopalima. Takve opasne infekcije koje se javljaju u dijelu tijela bez kojeg se može preživjeti, potrebna je amputacija kako bi se spasio život pacijenta [5].

4. AMPUTACIJA PODLAKTICE

4.1. Općenito o procesu amputacije podlaktice

Kod amputacija podlaktice bitno je duboko razumijevanje lokalnih mišićno koštanih i neurovaskularnih struktura, te temeljito poznavanje regionalnog mekog tkiva, kako bi se omogućio prijenos režnjeva, mišića i tetiva za postizanje najboljeg funkcionalnog ishoda bataljka. Kirurški pristup ovisi o zahvaćenom dijelu tijela, razlogu amputacije i opsegu oštećenja kosti i tkiva. Amputacija podlaktice zahtjeva vješto rukovanje i stabilizaciju svih različitih tkiva i dijelova tijela uključujući kožu, krvne žile, mišiće, živce, tetive i kosti. Kako bi amputirao podlakticu, kirurg može prerezati kosti ili odvojiti (dezartikulirati) zglob, odvajajući mjesta gdje se kosti susreću. U ovom slučaju radijus i ulna sa humerusom u području lakta. Kirurzi koji izvode amputaciju nastoje očuvati što je moguće duži dio bataljka. Kirurški tim, uklanjaju oboljeli ili oštećeni dio uda, a meko tkivo učvršćuju na odrezani kraj kosti i pokrivaju ga kožom. Meko tkivo se uglavnom sastoji od preostalih mišića podlaktice, i daje sloj zaštite oko kosti nakon operacije te pomaže u formiranju zdravog i funkcionalnog bataljaka. Ako će se kasnije pacijentu stavljati proteza, krajnji ud treba biti dovoljno podstavljen pacijentovim mekim tkivom, kako bi proteza bila udobna i mogla podnijeti težinu bez izazivanja boli, infekcije, i oštećenja tkiva [5].

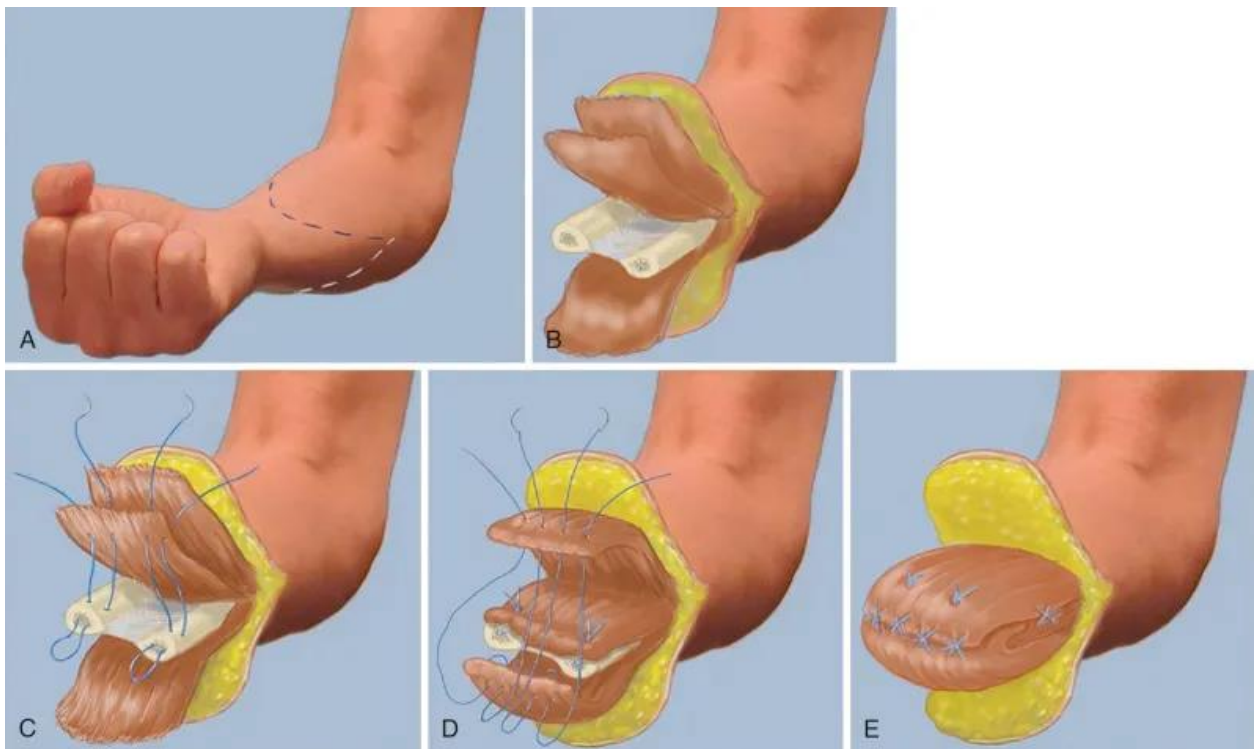
4.2. Razina amputacije

Gornji ekstremiteti zahtijevaju veliki opseg pokreta, kako bi pacijent pravilno pozicionirao ruku u prostoru za obavljanje svakodnevnih aktivnosti. U slučajevima amputacije, ključno je očuvanje ove sposobnosti. Očuvanje opsega pokreta djelomično se može postići očuvanjem najveće moguće duljine bataljka. Kod amputacija podlaktice, razina odabrana za amputaciju postaje ključna jer je duljina podlaktice proporcionalna rasponu pronacije i supinacije podlaktice. Kod transradijalnih amputacija, neposredna blizina mjesta amputacije, laktu može smanjiti pronaciju i supinaciju do gotovo nepostojećeg stanja. Razina amputacije također će odrediti kretanje u laktu. U slučaju proksimalnih amputacija podlaktice, utičnica proteze može ometati fleksiju u laktu [6].

4.3. Transradijalna amputacija

Amputacije ispod lakta ili transradijalna amputacija, najčešće je izvođena amputacija gornjih ekstremiteta, proksimalno od ručnog zgloba [7]. Očuvanje duljine bataljka u ovim zahvatima,

važna je za pravilno pozicioniranje bataljka u prostoru i omogućavanje maksimalne pronacije i supinacije. Za više proksimalnih razina amputacije gornjih ekstremiteta, očuvanje ulne od minimalno 5 cm ,važno je za postavljanje proteze [8]. Tetiva bicepsa prenosi se na ulnu. Zatezanje mišića i tetiva mora biti obavljeno pažljivo kako bi se izbjegla fleksijska kontraktura u laktu. Radi se stabilizacija mišića kako bi se omogućila kontinuirana kontrakcija podlaktice i spriječio bolni bataljak. To se može postići kirurškom tehnikom miodezom pri kojoj se mišići prebacuju preko vrha kosti te se sa druge strane fiksiraju u izbušene rupe na distalni dio kosti. Miodeza pruža najjače pričvršćivanje i omogućuje individualiziranu funkciju mišića, što označava aktiviranje jednog mišića bez prisiljavanja drugog na kontrakciju, Takva kirurška tehnika povećava sposobnost bataljka kod korištenja mioelektričnih proteza [9].



Slika 4.3.1. Proces transdijalne amputacije, preuzeto s

<https://musculoskeletalkey.com/major-limb-amputations-and-prosthetics/>

5. PROTETIČKA OPSKRBA

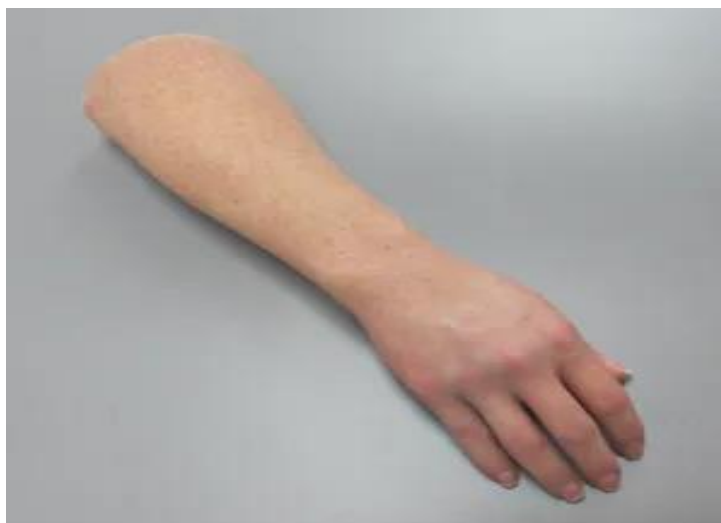5.1. Proteze podlaktice

Proteza podlaktice ima za cilj nadomjestiti dio izgubljene funkcije uda koji nedostaje. Pacijenti sa amputacijama ispod razine lakta zahtijevaju jednostavnije proteze od onih pacijenata koji imaju amputaciju iznad razine lakta, zbog toga što tada takvi pacijenti zahtijevaju protezu koja mora imati funkcionalnu zamjenu za zglob lakta. Do odabira vrste proteze dolazi konzultacijom liječnika, fizioterapeuta i protetičara sa pacijentom. Pacijent ima mogućnost odabira između funkcionalne i kozmetičke proteze ovisno prema pacijentovim potrebama i svakodnevnim aktivnostima. U funkcionalne proteze spadaju proteze na tjelesni pogon i mioelektrične proteze. Osnovne komponente funkcionalne proteze za podlakticu su:

- Sustav ovjesa ili pojasa
- Ležište
- Plastična školjka ili protetička podlaktica
- Jedinica za zapešće
- Terminalni uređaj ili baterija

5.2. Kozmetičke proteze

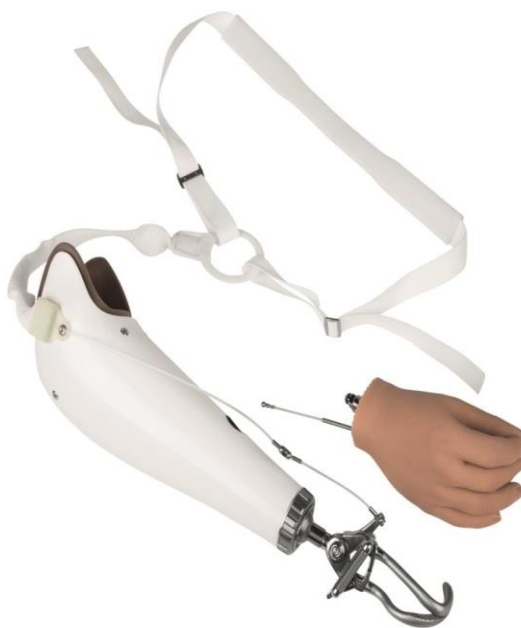Kozmetičke proteze su obično najlakše, međutim ona ne pruža pacijentu nikakvu funkciju. Ova proteza ima dizajn egzoskeleta, što znači da će biti napravljena tako da izgleda kao prava ruka [10].



Slika 5.2.1. Primjer kozmetičke proteze, preuzeto s <https://www.aestheticprosthetics.com/>

5.3. Proteze na tjelesni pogon

One koriste sustav kabela koji pričvršćuje svežanj proteze na terminalni uređaj. One su najtrajnije proteze za transradijalno amputirane osobe i pružaju najveću senzornu povratnu informaciju. Rameni pojasevi, proteza na tjelesni pogon, postoje u dva uobičajena oblika. Prvi je jednostavan pojas osmice, nazvan po broju 8 zbog svog oblika, jer naramenice idu preko svakog ramena i križaju se. Ovaj sustav pojasa dokazao je svoju pouzdanost tijekom lakših poslova. Prednosti ovog sustava pojaseva je ta da se lako podešavaju. Pojas osmice može iritirati aksilu jer je aksila na ne zahvaćenju strani mjesto sidrenja za pokret. Drugi oblik pojasa je sjedalo za rame s pojasom za prsa, koji pruža veće sposobnosti podizanja i mnogi korisnici ga smatraju udobnijim od standardnog pojasa osmice. Jedna od prednosti sustava prsnog pojasa je ta što može pružiti veću sposobnost podnošenja opterećenja i poboljšava stabilnost [11]. Za kontrolu i rad proteze na tjelesni pogon, pacijenti moraju ojačati mišiće koji kontroliraju fleksiju ramena, protrakciju, retrakciju i depresiju skapule. Otvaranje i zatvaranje terminalnog uređaja kontrolira se preko ramena i skapularnih pokreta. Protrakcija ili retrakcija skapule u kombinaciji s fleksijom ramena bataljka, proizvodi napetost na upravljačkom kabelu i aktivira terminalni uređaj [12].

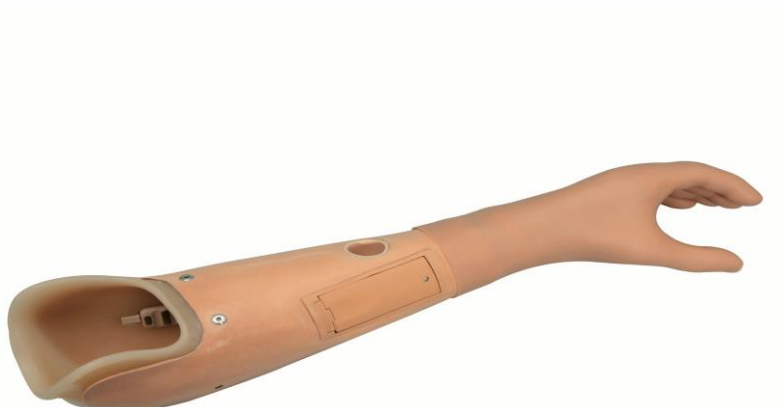

Slika 5.3.1. Primjer proteze na tjelesni pogon, preuzeto s

<https://www.ottobockus.com/prosthetics/upper-limb-prosthetics/solution-overview/body-powered-prosthetic-solutions/>

5.4. Mioelektrična proteza

Proteza s vanjskim napajanjem ili mioelektrična proteza koristi elektromiografske (EMG) signale za kontrolu proteze. Kada se mišić kontrahira, generira EMG signal. EMG signali koje proizvode mišići u bataljku detektiraju se površinskim elektrodama postavljenim u ležište proteze i služe za kontrolu operacija proteze. Snagu daje baterija u protezi, a za rad proteze koriste se parovi mišića agonista i antagonista. Mišićne skupine se obično koriste prema njihovoj fiziološkoj funkciji. Na primjer, kod transradijalnih amputacija, ekstenzori zapešća kontroliraju otvaranje ruke proteze i fleksori zapešća kontroliraju zatvaranje ruke proteze. Za učinkovitu upotrebu mioelektrične proteze, dobra kontrola mišića važnija je od ukupne snage kontrakcije [12]. One su obično najskuplje i najteže proteze za transradijalno amputirane osobe, te imaju ograničenu senzornu povratnu informaciju i zahtijevaju najviše treninga. Ovjes za ove proteze postiže se pomoću ležišta, a prilikom dizanja teškog tereta i ne moraju zahtijevati pojas. Mioelektrične proteze se uglavnom koriste za obavljanje svakodnevnim aktivnostima [11].



Slika 5.4.1. Primjer mioelektrične proteze, preuzeto s <https://www.ottobock.africa/en/your-individual-fitting/upper-limb/our-product-portfolio/myofacil-prosthesis-system/>

6. FIZIOTERAPIJSKI PROCES KOD AMPUTACIJE

PODLAKTICE

Fizioterapijski proces uključuje:

- Fizioterapijsku procjenu
- Fizioterapijsku dijagnozu
- Plan terapije
- Fizioterapijsku intervenciju
- Evaluaciju

6.1. Fizioterapijska procjena

Fizioterapijska procjena uključuje pregled pacijenta s vidljivim ili potencijalnim oštećenjima i funkcionalnim ograničenjima. Ona služi za prepoznavanje uzroka disfunkcije, izradi odgovarajućeg subjektivnog i objektivnog pregleda te njihovu evaluaciju i izradu terapijskog plana. Subjektivni pregled daje priliku pacijentu da iznese osobni pogled na vlastite probleme i ograničenja koje stvaraju. Sastoji se od općih podataka, simptoma i tegoba, ponašanja simptoma, anamneze trenutnog stanja i prethodne anamneze te općeg zdravstvenog stanja pacijenta. Objektivni pregled prikuplja podatke kroz opservaciju, primjenu objektivnih mjernih postupaka i testova te palpaciju. Opservacija posture ili pojedinog segmenta, usmjerava nas što treba testirati i koji su mogući uzroci boli. Palpacija je proces korištenja ruku u svrhu dijagnosticiranja, opipavanja određenih defekata, anomalija. Neurološki testovi su testovi koje provodimo da bi utvrdili neurološko stanje zahvaćenog segmenta. Pregledom aktivnih pokreta dajemo pacijentu da izvrši pokret samostalno te promatramo kvalitetu pokreta. Pregledom pasivnih pokreta fizioterapeut dobije uvid u stanje zglobnih površina te mogućih ograničenja. Izvode se i izometrički testovi s otporom u kojem se ne mijenja duljina mišića [13].

6.2. Fizioterapijska dijagnoza

Fizioterapijsku dijagnozu postavlja fizioterapeut nakon odrađene fizioterapeutske procjene. Fizioterapeutska dijagnoza rezultat je subjektivnog i objektivnog pregleda pacijenta. Odnosi se na poremećaje u pokretima koji nisu u okviru normalnog pokreta, funkcionalnim oštećenjima, nesposobnostima ili sindromima pacijenta.

6.3. Plan terapije

Plan terapije počinje izborom opcija tretmana koje će fizioterapeut primijeniti za postizanje određenih ciljeva rehabilitacije. Kratak, jasan i dobro strukturiran plan terapije vodi prema kvalitetnom programu intervencije.

6.4. Fizioterapeutska intervencija

Fizioterapijska intervencija sadrži odabrane terapijske vježbe, manualnu terapiju, primjenu fizikalnih agensa, elektroterapijske i mehaničke procedure, funkcionalni trening, opskrbu pomoćnim sredstvima i pomagalicama, edukaciju i savjete pacijenta, vođenje dokumentacije te koordinacija i komunikacija s pacijentom i njegovim članovima obitelji [13].

6.5. Evaluacija

Ponovni pregled pacijenta u svrhu utvrđivanja rezultata fizioterapijske rehabilitacije, provodi se nakon svih fizioterapijskih postupaka.



Slika 6.5.1. Primjer izvođenja passivnog pokreta, preuzeto s <https://www.keystonehcw.com/examples-of-passive-physical-therapy/>

7. FIZIOTERAPIJSKI PROCES I FAZE REHABILITACIJE KOD OSOBA SA AMPUTACIJOM PODLAKTICE

7.1. Faze rehabilitacije

Uloga fizioterapeuta u rehabilitaciji osoba sa amputacijom podlaktice je ublažavanje boli i kontrola edema bataljka, spriječiti nastanak kontraktura u zglobovima, povećati snagu mišića i opseg pokreta te olakšati pojedincu povratak svakodnevnom životu te ga naučiti kako koristiti i maksimalno iskoristiti protezu. Proces rehabilitacije može započeti i prije same operacije. Kod pacijenata koji su suočeni sa činjenicom da će morati amputirati dio svog tijela, proces rehabilitacije počinje ranije u predoperacijskoj fazi. Fizioterapijska rehabilitacija se može podijeliti u četiri faze:

1. Predoperacijska faza
2. Postoperacijska faza
3. Predprotetička faza
4. Protetička faza

7.2. Predoperacijska faza

Predoperacijska faza je vrijeme prije kirurške amputacije podlaktice. Pacijentu je bitno objasniti situaciju koja slijedi i upoznati ga sa procesom rehabilitacije nakon amputacije podlaktice. Jedan od najboljih načina kako se može pomoći pacijentu koji prolazi kroz teško psihičko stanje zbog gubitka dijela tijela je uputiti ga na razgovor sa stručnim osobama. Najveću moralnu podršku pacijentu pruža njegova obitelj koja će također zajedno sa pacijentom prolaziti kroz faze rehabilitacije.

7.2.1. Fizioterapijska procjena

Radi se sveobuhvatna procjena o pacijentovoj prošloj anamnezi i funkcionalnom statusu. Fizioterapeutska procjena uključuje intervju s pacijentom i članovima njegove obitelji. Fizioterapeut time dolazi do upoznavanja radnih uloga, kućnog i radnog okruženja pacijenta te kako pacijent provodi svoje slobodno vrijeme. Fizioterapeut također procjenjuje gornji dio pacijenta, snagu i opseg pokreta ekstremiteta, osjet kože, volumen udova, bol i psihološku pripremu pacijenta na amputaciju.

7.3. Postoperacijska faza

Fizioterapeut će u ovoj fazi prvo provesti potpunu respiratornu procjenu nakon anestezije kako bi se spriječile i liječile sve respiratorne komplikacije. Fizioterapeut pomaže pacijentu pri prvom ustajanju iz kreveta. Nakon operacije važno je što prije početi hodati jer će to potaknuti pacijenta da duboko diše što će mu pomoći očistiti pluća. Hodanje sprječava slabost mišića koja se može razviti ako je pacijent duže vrijeme u krevetu. Fizioterapeut će dalje prepisati program vježbanja koji će pospješiti cijeljenje bataljka, potičući krv u to područje i koji će imati za cilj spriječiti nastanak kontraktura. Fizioterapeut će još u ovoj fazi rehabilitacije pacijentu dati savjete o njezi bataljka i edukaciju o ublažavanju boli, fantomskoj boli i fantomskom osjetu u udovima [10].

7.3.1. Ublažavanje boli

Postoje različite vrste boli nakon amputacije. Važno je da fizioterapeut razumije kako je svaki tip boli drugačiji te kako svaki tip boli ima drugačiji efekt na rehabilitaciju protezom. Hiperestezija preostalog ekstremiteta ili pretjerano osjetljivi ekstremitet, čest je nakon amputacije. Smanjenje preosjetljivosti tehnikama desenzibilizacije poboljšava toleranciju klijenta na nošenje proteze. Tehnike desenzibilizacije koje uključuju lagano tapkanje ili vibracije i izvode se nakon zacjeljivanja rane [14].

7.3.2. Fantomski osjećaji udova i fantomska bol

Fantomski osjećaji udova i fantomska bol su česta pojava kod ljudi koji su bili podvrgnuti amputaciji. Točan uzrok fantomske boli nije jasan, no postoje teorije vezane uz poremećaj poruka koje putuju od živčanog sustava do mozga. Smatra se da se javlja zato što preostali živci u tijelu i dalje govore mozgu da je amputirani dio tijela još uvijek tamo (sindrom fantomskih udova), iako ud više nije prisutan, živčani putevi koji ostaju šalju kao rezultat lažne poruke o boli (sindrom fantomske boli), oboljeli mogu iskusiti stalnu bol ili povremeni osjećaj boli na mjestu gdje se prije nalazio amputirani ud [10].

Fantomski osjećaj udova normalan je fenomen koji doživljava većina pacijenata s amputacijom gornjeg uda. To je bezbolan osjećaj uda kojeg više nema. Pacijent obično izjašnjavaju da osjećaju cijeli ili dio njihovog amputiranog uda. Neki opisuju povlačenje, trnce ili peckanje u udu kojeg više nema, a najviše osjećaju distalni dio uda. Osjet se može smanjiti tijekom vremena, ali pacijent taj osjećaj može opet doživjeti tijekom svog života [15].

Fantomska bol u udovima javlja se u 90% osoba s amputacijom nekog dijela tijela. Pacijenti često opisuju bol kao ubodnu, žareću, grčevitu ili pulsirajuću bol. Brojne stvari mogu pogoršati fantomsku bol kao umor, temperatura, vremenske promjene, prekomjerni pritisak na amputiranom području, infekcija, stres i neprikladna proteza. Ako fantomska bol potraje, dostupni su brojni tretmani. Glavni cilj fizioterapije kod fantomske boli je procijeniti probleme koje pacijenti imaju i smanjiti bol, osjet i nelagodu u zahvaćenom području. Fizioterapeut će kod pacijenta napraviti sveobuhvatnu procjenu koja ima za cilj utvrditi točan uzrok problema. Fizioterapeut će tada razviti plan liječenja koji će uključivati aktivnosti za smanjenje ili uklanjanje pacijentove boli [10]. Metode liječenja uključuju tehnike desenzibilizacije, terapiju ogledalom, biofeedback, TENS, analgetike ili kiruršku reviziju. Učinkovitost ovih tehnika ovisi od pacijenta do pacijenta. Trenutačno nema dokaza koji bi čvrsto poduprli svaki od ovih pristupa za liječenje fantomske boli u udovima, stoga se preporuča više metodski timski pristup kako bi se najbolje liječila ova vrsta boli [16].

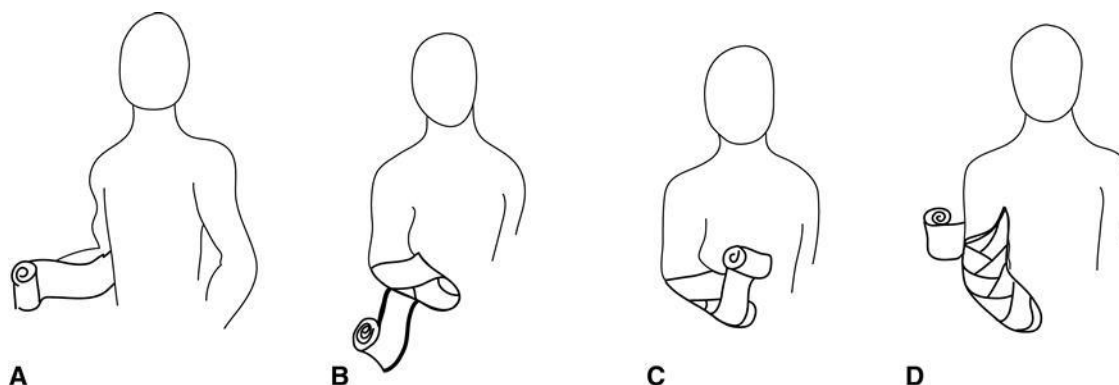
7.3.3. Zarastanje rane

Zavoji se često skidaju tijekom terapije da bi se procijenilo stanje rane i kože. Temeljita procjena rane obuhvaća boju i kvalitetu rane, vrstu i boju eksudata, miris, bol i opis mjesta operirane kože. Fizioterapeut bi trebao osigurati pacijentu da se osjeća ugodno za vrijeme čišćenja rane i tijekom ponovnog nanošenja novih zavoja. Obrada rane povremeno je potrebna, a fizioterapeut može surađivati s liječnikom da odredi prikladne načine za obradu rane tijekom mijenjanja zavoja. Početne promjene zavoja mogu biti bolne za pacijenta. Liječnici mogu propisati lijekove protiv bolova kako pacijent ne bi osjećao bol tijekom promjene zavoja. Ne farmakološki pristupi prema boli tijekom previjanja bi trebao uključivati korištenje atraumatskih zavoja, obrazovanje, osnaživanje i smanjenje anksioznosti pacijenta [17].

7.3.4. Kontrola edema bataljka

Gotovo odmah nakon operacije, kreće se sa kontrolom edema. Bataljak nakon amputacije mora biti zavijen, čist i suh sve dok se šavovi ne izvade [5]. Omatanje bataljka nakon operacije koristi se za smanjenje edema i kako bi se krenulo sa optimalnim oblikovanjem bataljka. Bataljak je omotan elastičnim zavojem u obliku osmice. Pacijenta i članove obitelji treba educirati da nikada ne omotavaju bataljak na kružni način jer time smanjuju cirkulaciju u bataljku. Kada se skine zavoj, liječnik može ponuditi kompresijsku čarapu za skupljanje ili shrinker čarapu. Shrinker čarape postupno smanjuju oticanje bataljka dok krvne žile zacjeljuju.

Pacijent je educiran da nosi shrinker čarapu cijelo vrijeme zbog kontrole edema i da provoditi provjere kože dva do tri puta dnevno. Kod pacijenata sa transradijalnom amputacijom shrinker čarapa bi se trebala protezati najmanje 5 cm iznad lakat. Taj proces pomaže pripremiti bataljak za protezu [18].



Slika 7.3.4.1. Postupak omatanja bataljka, preuzeto s

<https://musculoskeletalkey.com/rehabilitation-for-persons-with-upper-extremity-amputation/>

7.3.5. Opseg pokreta, fleksibilnost i simetrija tijela

Provedba programa vježbanja je od najveće važnosti u prvim tjednima nakon amputacije. Pacijenti nakon amputacije imaju naviku držati bataljak u sebi udobnom položaju, zbog toga se počinju razvijati kontrakture. Kod pacijenata s transradijalnom amputacijom, može doći do kontraktura u fleksiji lakta i gubitka supinacije i pronacije. Nakon što liječnik preporuči početak fizikalne terapije, a fizioterapeut napravi početnu procjenu i ako je stanje pacijenta takvo da se može započeti s terapijama, fizioterapeut će sa pacijentom krenuti sa vježbama za održavanje ili povećanje opsega pokreta i jačanjem gornjih ekstremiteta i trupa. Bitno je čim ranije krenuti sa vježbama opsega pokreta, koje će lagano izduživati tkiva u zglobovima, koji su od najvećeg rizika za nastanka kontraktura. Važno je održavanje opsega pokreta, snage i fleksibilnosti fleksora ramena, abduktora, rotatora te protraktora i retraktora skapule, kako bi se smanjio rizik od odbacivanja proteza [18]. Održavanje simetrije tijela i pravilnog poravnavanja trupa nakon amputacije gornjeg uda može smanjiti rizik od ozljeda i prekomjernog opterećenja gornjeg uda, vrata ili leđa. Terapeutske aktivnosti se izvode ispred zrcala kako bi se pružio vizualni feedback i promicala svijest o tijelu [3].


7.4. Predprotetička faza

Predprotetička faza započinje kada bataljak dovoljno zacijeli, to zavisi od pacijenta do pacijenta. Otekline oko bataljka mora biti minimalna kako bi se omogućila ugradnja unutar proteze te kako bi se spriječilo bilo kakvo oštećenje mjesta rane. Cilj ove faze je priprema pacijenta i njegovog bataljaka da bude u skladu s protezom. Mnogi od ciljeva iz faze postoperativne njege se prenose u predprotetičku fazu. Ciljevi predprotetičke faze su:

- Kontrola edema i oblikovanje bataljka za optimalno pristajanje proteze
- Poboljšavanje opsega pokreta i jačanje
- Osnovna obuka u obavljanju svakodnevnih aktivnosti
- Izbor proteze

7.4.1. Kontrola edema i oblikovanje bataljka za optimalno pristajanje proteze

U predprotetičkoj fazi, pacijent mora nastaviti koristiti neku vrstu kompresije na bataljku, 24 sata dnevno, skidajući ga samo za njegu rane i kupanje. Kako se edem bataljka smanjuje, i shrinker čarapa bi trebala biti manja. Upotreba cilindrične cijevi, ili donnera, preporuča se za povećanje jednostavnosti primjene shrinker čarape na bataljku. Educira se pacijenta i obitelji o korištenju cilindrične cijevi ili donnera i samostalnoj primjeni shrinker čarapa. Edem se može dodatno smanjiti mobilizacijom mekog tkiva i vrlo laganom i nježnom masažom ili limfnom drenažom. Mobilizacija mekog tkiva djeluje tako da fizioterapeut masažom i blagim trenjem smanjuje ožiljkasto tkivo te povećava fleksibilnost i cirkulaciju bataljka. Tretman masažom s nježnom tehnikom glađenja u smjeru limfnog toka također pomaže u kontroli edema. Toplinski modaliteti mogu biti korisni kao priprema za masažu i aktivne vježbe. Elevacijom bataljka i izvođenjem kontrakcija preostale muskulature barem jedan sat tijekom dana također pomaže kod kontrole edema [19].



Slika 7.4.1.1. Cilindrična cijev ili donner za lakšu primjenu shrinker čarapa, preuzeto s <https://friddles.com/collections/shrinkers-soft-goods>

7.4.2. Povećanje opsega pokreta i jačanje

Dnevne vježbe opsega pokreta važne su za pripremu pacijenta na protezu. Bitno je imati što je moguće veći opseg pokreta ekstremiteta jer to omogućuje pacijentu da što bolje koristi protezu. Intervencije kao što su toplinski modaliteti, mobilizacija mekog tkiva, nježno istezanje i aktivne vježbe opsega pokreta omogućuju najveći opseg pokreta ekstremiteta. Prema stupnju amputacije gornjeg uda, pacijent će izvoditi vježbe koje oponašaju pokrete potrebne za upravljanje protezom. Izometrijske vježbe omogućuju pacijentu sudjelovanje u programu vježbanja bez opreme. Kako pacijent napreduje, oprema kao što su elastične trake, utezi sa remenom i prilagodljive manžete s D-prstenovima mogu se uključiti u vježbe. Uloga fizioterapeuta je da vodi pacijenta kroz program kućnih vježbi za samoistezanje i jačanje gornjih ekstremiteta kao pripremu za buduće korištenja proteze [19].

7.4.3. Osnovna obuka u obavljanju svakodnevnih aktivnosti

Nakon amputacije, jedan od glavnih ciljeva fizioterapije je postizanje neovisnosti pacijenta u osnovnim svakodnevnim aktivnostima. Važno je da pacijent počne osjećati neovisnost i stjecanje kontrole nad svojom okolinom. Kada je pacijent zdravstveno i psihološki stabilan, može se započeti sa osnovnom obukom u aktivnostima svakodnevnog života. Aktivnosti svakodnevnog života na koje se prvo treba obratiti pažnja su samostalno hranjenje, toalet i oralna higijena. Uloga je fizioterapeuta da educira pacijenta o adaptivnoj opremi i modifikacijama u svom okruženju koje će mu pomoći u osnovnim aktivnostima samozbrinjavanja. Prilagodljiva oprema

kao što je univerzalna manšeta za hranjenje, bidei za higijenu i prilagođena odjeća mogu pružiti pacijentu početnu neovisnost. Kada je dominantna ruka amputirana, trening promjene dominantne ruke za aktivnosti kao što su pisanje i jedenje započinje tijekom ove faze rehabilitacije. Pacijenta se uči kako da se prilagodi i kako da kompenzira sa svojom ne dominantnom rukom kako bi obavljao aktivnosti svakodnevnog života [20]. Fizioterapeut će pacijenta educirati kako se koristiti jednom rukom, poticati ga o samostalnosti i brizi o sebi sa ili bez proteze. Čak i bez proteze, pacijenti sa amputacijom podlaktice mogu koristiti bataljak svoje podlaktice za svakodnevne aktivnosti [7].

7.4.4. Izbor proteze

Za izbor proteze je važan sveobuhvatan pregled i evaluacija od strane članova stručnog tima koji uključuje liječnika, fizioterapeuta i protetičara koji određuju protetske opcije u dogovoru sa pacijentom. Čimbenici kao što su snaga i sposobnost pacijenta, opseg pokreta i pacijentova prilagodba na novonastalu situaciju te dugoročni ciljevi, važne su značajke individualnog protetskog plana. Pacijent, obitelj i članovi tima najčešće se odlučuju između sljedećih opcija:

1. Bez proteze
2. Kozmetička proteza
3. Proteza na tjelesni pogon
4. Proteza s vanjskim napajanjem (mioelektrična proteza)

Protetičar i fizioterapeut započinju sa educiranjem pacijenta o prednostima i nedostacima različitih proteza, s ciljem koji će omogućiti pacijentu najveću funkcionalnost. Protetičar pruža edukaciju o specifičnim protetičkim opcijama, dok fizioterapeut objašnjava pacijentu kakve funkcionalne sposobnosti ima pojedina proteza. Jedan od najvažnijih čimbenika koji utječu na prihvaćanje proteze je rano postavljanje [20,21].

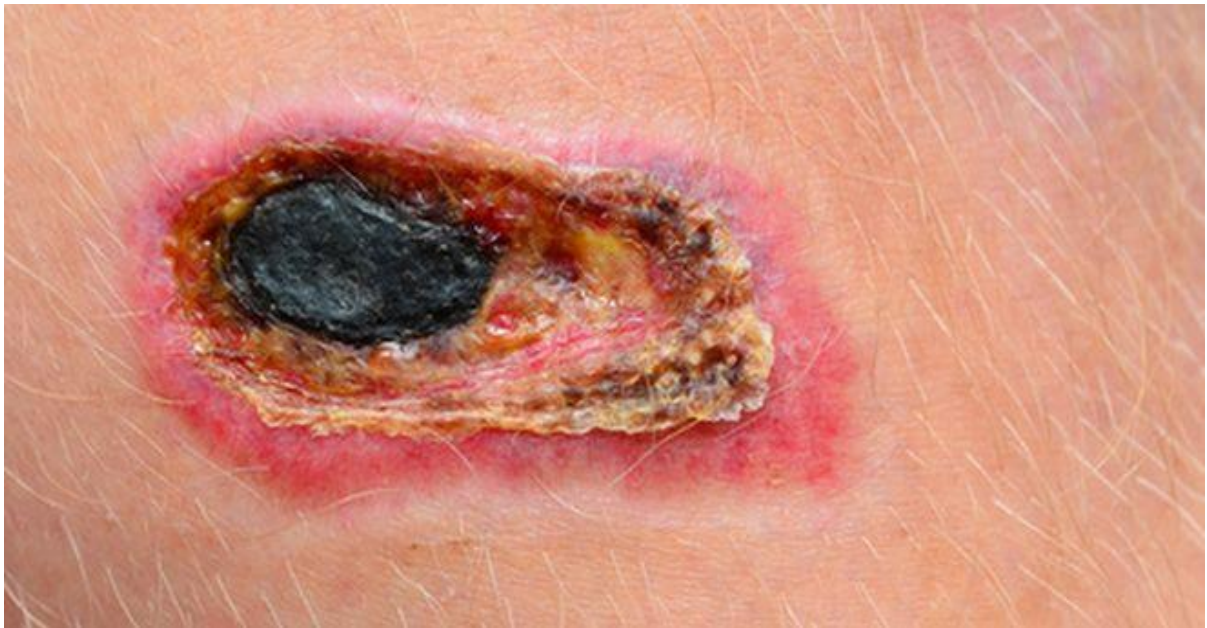7.5. Protetička faza

Nakon što pacijent dobije svoju protezu, kreće se sa protetičkom fazom i brigom o protezi. Ciljevi protetičke faze su:

- Higijena bataljka i briga o protezi
- Raspored nošenja
- Stavljanje i skidanje proteze
- Trening kontrole i funkcionalne upotrebe proteze

7.5.1. Higijena bataljka i briga o protezi

Pacijenta i članove obitelji educira se o higijeni bataljka u ranoj protetičkoj fazi. Znojenje je uobičajeno kada se koristi proteza i može uzrokovati iritacije kože. Pacijent je obavezan napraviti inspekciju kože bataljka svaki puta kada se proteza skida i provjeriti ima li na bataljku crvenila ili iritacije. Bez obzira kakva se proteza koristi, bataljak je potrebno svakodnevno prati sapunom i vodom, a ležište proteze mora biti obrisana vlažnom krpom. Ako proteza ima pojase, treba ih očistiti po potrebi. Pacijenti koji koriste protezu na tjelesni pogon često nose čarape kao pregradu između kože i ležišta proteze. Svaki dan bi se trebala koristiti druga čista čarapa, a po vrućem vremenu, čarapa bi se morala mijenjati i do nekoliko puta dnevno. Pacijenti koji koriste mioelektričnu protezu, ležište proteze bi se trebalo očistiti maramicom natopljenom alkoholom kako bi se osigurao dobar kontakt između bataljka i ležišta proteze. Kontraindikacija za mioelektričnu protezu je primjena bilo kakvih hidratantnih krema ili losiona prije stavljanja proteze. Protetičar ili fizioterapeut trebaju voditi pacijenta kroz osnovno održavanje njihove proteze [22]. Kožu koja je u kontaktu s ležištem proteze treba dobro njegovati s ciljem očuvanja kože od iritacije i oštećenja (zbog kojeg može nastati ulkus) te nastanka infekcije. Bolesti koje povećavaju rizik od amputacije poput periferne vaskularne bolesti ili dijabetesa, također mogu povećati rizik od nastanka oštećenja kože ili infekcija nakon amputacije. Takve bolesti i pojedini neurološki poremećaji mijenjaju osjet na koži pa pacijent ne osjeća neugodu ili bol kada se ošteti koža ili razvije infekcija te iz tog razloga pacijent odmah ne primjećuje da se događa neka promjena na koži. Pacijenti koji boluju od takvih bolesti trebali bi češće skidati protezu i do nekoliko puta dnevno i provjeravati znakove crvenila na koži i druge znakove oštećenja ili infekcija. Pacijenti koji ne boluju od ovakvih vrsta bolesti, dovoljno je da provjeravaju stanje kože bar jednom dnevno. Problemi s kožom se moraju shvaćati ozbiljno. Ako i dođe do problema sa kožom, pacijent se mora javiti svom liječniku koji treba evaluirati stanje kože. Nastanak oštećenja kože u dodiru s protezom najčešće je povezan sa pritiskom koji proteza prenosi na kožu, s trenjem koje nastaje i vlagom koja se skuplja u prostoru između bataljka i ležišta proteze. Prvi znak oštećenja kože je eritem nakon kojeg može doći do puknuća kože, žuljeva i ulkusa [23].



Slika 7.5.1.1. Primjer izgleda ulkusa na koži, preuzeto s <https://www.dr-gumpert.de/html/ulkus.html>

Kada nastane oštećenje kože, nošenje proteze postaje bolno i nemoguće ju je nositi duže vrijeme. Infekcija koja nije prepoznata na vrijeme može dovesti do druge revizijske operacije. Ležište proteze stvara topli, vlažni prostor, bez zraka, u kojem se nakuplja znoj. Takvo okruženje podržava rast bakterija i nastanak infekcija. Vlažna koža je sklonija oštećenju čime olakšava bakterijama da uđu u tijelo, a kao posljedica dolazi do širenja infekcije. Znakovi infekcije su osjetljivost, eritem kože, nastanak ulkusa i gnojni iscjedak. Neugodan miris može upućivati na infekciju ili lošu higijenu pacijenta. Svaki znak infekcije treba odmah dati na procjenu liječniku, naročito ako su u pitanju ovi simptomi:

- Ako pacijent primijeti da mu se bataljak čini hladnijim (znak smanjene cirkulacije)
- Područje bataljka je crveno i osjetljivo
- Zahvaćeno područje ima neugodan miris
- Limfni čvorovi proksimalno od zahvaćenog bataljka su povećani
- Prisutan je gnoj ili gusti iscjedak
- Koža postaje suha i mekana ili crna (znak razvoja gangrene)

Također postoje i drugi kožni problemi poput verukozne hiperplazije. Pojavljuje se na distalnom dijelu bataljka kao posljedica loše retencije proteze. Ovo stanje je rijetko zbog napredaka u protetičkom dizajnu i tehnikama izrade odgovarajućeg ležišta. Ako se ne liječi može dovesti do razvoja infekcije. Ako se na bataljku pojavi kvržica koja izgleda kao bradavica, pacijent se treba javiti svom protetičaru kako bi se procijenila retencija proteze i ako je potrebno

prilagodilo ležište, nakon toga liječnik tretira verukoznu hiperplaziju. Gljivične infekcije na bataljku mogu biti teško iskorijenjene zbog stalne vlage i topline u protetičkom ležištu što pogoduje razvoju gljivica. Pojavljuju se samo na dijelu bataljka koji je zatvoren protetičkim ležištem. Ako pacijenti znaju prepoznati gljivičnu infekciju, mogu je tretirati antimikotikom koji se može kupiti u ljekarni, ali ako gljivična infekcija nakon duljeg vremena ne prolazi treba se obavijestiti svoga liječnika. Folikulitis i uralne dlačice često se pojavljuju kod amputiranih osoba koje su sklone dlakavoj i masnoj koži jer se stanje pogoršava upotrebom proteze. Najviše ovakvih slučajeva događa se ljeti, kada povećana temperatura potiče znojenje kože u protezi, što pogoduje razvitku bakterija u folikulama dlake. Iako ovaj proces nije ozbiljan za zdravlje pacijenta, može izazvati znatnu bol i nelagodu. Problemi sa folikulitisom mogu se smanjiti ako se pacijent pridržava osnovnog programa higijene [23].

7.5.2. Raspored nošenja


Nakon postavljanja proteze, predviđen je raspored nošenja kako bi se poboljšala tolerancija pacijenta na protezu i smanjio rizik od oštećenja kože. U početku se proteza nosi 30 minuta po 3 puta dnevno. Nakon svakog nošenja, pregledava se stanje kože. Područja crvenila na bataljku (reaktivna hiperemija) koja traju dulje od 20 minuta nakon skidanja proteze može ukazivati na područja visokog tlaka. Ako se ne razvijaju problemi s kožom, vrijeme nošenja se postupno povećava za otprilike pola sata po danu. Ako se uoče problemi s kožom, pacijent bi se trebao posavjetovati sa svojim protetičarom, fizioterapeutom ili liječnikom [24].

7.5.3. Stavljanje i skidanje proteze

Neovisnost u stavljanju i skidanju proteze jedan je od najvažnijih ciljeva protetičke faze. Za svaku protezu postoje različite metode stavljanja i skidanja a pacijenta treba educirati o svim metodama kako bi se odredila ona metoda koja najviše odgovara pacijentu. Svaka vrsta proteze može se staviti bilo kojom push-in ili pull-in metodom. Metoda pull-in je najbolja metoda za stavljanje proteze iz nekoliko razloga. Nudi jednaku raspodjelu tkiva u ležištu proteze i pruža najbolje sučelje između ležišta i kože. Jednako postavljanje tkiva je posebno važno za one pacijente koji koriste proteze na vanjsko napajanje. Pull-in metoda se radi na sljedeći način:

1. Pacijent stavlja rukav (često izrađen od istog materijala kao padobrana) preko bataljka.
2. Distalni kraj rukava se postavlja kroz rupu za povlačenje u zidu proteze.

3. Pacijent zatim lagano povlači svaku stranu rukava, jednako i uzastopno, sve dok rukav potpuno ne izađe iz rupe za povlačenje te se bataljak povlači čvrsto u ležište [24].



Slika 7.5.3.1. Izvođenje pull-in metode, preuzeto s

[https://www.jhandtherapy.org/article/S0894-1130\(07\)00163-9/references](https://www.jhandtherapy.org/article/S0894-1130(07)00163-9/references)

7.5.4. Trening kontrole i funkcionalne upotrebe proteze

Dvije su faze treninga proteze, za kontrolu i funkcionalnu upotrebu proteze. Cilj treninga kontrole je postići glatko kretanje proteze bez neželjenog kretanja ili kašnjenja. Trening funkcionalne upotrebe uči pacijenta vještinama izvođenju zadatka i funkcionalne primjene proteze. Rad svake komponente proteze treba posebno trenirati prije nego li ih se kombinira u pokrete funkcionalne upotrebe. Treninga kontrole za protezu na tjelesni pogon i mioelektrične proteze započinje edukacijom pacijenta o radu svake komponente proteze. Nakon što je pacijent ovladao kontrolom svake komponente, od njega se dalje traži da ovlada hvatanjem i otpuštanjem u sjedećem i stojećem položaju. To će potaknuti pozicioniranje ramena, lakta i terminalnog uređaja za optimalno korištenje. Predmeti različite veličine, oblika i gustoće su uključeni u trening. Pacijenta se uči manipulacijom objekata u prostoru kako bi povećali proprioceptijsku svijest o njihovoj protezi i smanjili mogućnost drobljenja predmeta. Nakon što je pacijent pokazao kako može upravljati i kontrolirati svaku protetičku komponentu prelazi se na trening funkcionalne uporabe. Trening funkcionalne upotrebe smanjuje neugodne i kompenzacijske pokrete naglašavajući pozicioniranje zgloba u protezi, povećanje tolerancije na protezu i izdržljivost mišića, te uključivanje proteze u izvođenje svakodnevnih zadatka [25].



Slika 7.5.4.1. Trening kontrole mioelektrične proteze sa ciljem učenja pisanja, preuzeto s <https://www.abilitypo.com/patient-services/prosthetics/myoelectric/>

8. Zaključak

Amputacija podlaktice ima ogroman utjecaj na čovjekovo tijelo, emocionalno stanje, odnose i način života. Do amputacije podlaktice može doći događajem slučajne traume ili pojavom različitih bolesti koje prekidaju dotok krvi u dio tijela na dulje vrijeme i tako uzrokuju smrt tkiva. Amputacija podlaktice zahtjeva vješto rukovanje i stabilizaciju svih različitih tkiva i dijelova tijela uključujući kožu, krvne žile, mišiće, živce, tetive i kosti. Ako će se pacijent kasnije odlučiti za protezu, krajnji ud treba biti dovoljno podstavljen pacijentovim mekim tkivom, kako bi proteza bila udobna i mogla podnijeti težinu bez izazivanja boli, infekcija, i oštećenja tkiva. Proteza podlaktice ima za cilj nadomjestiti dio izgubljene funkcije uda koji nedostaje. Do odabira vrste proteze dolazi se konzultacijom stručnog tima liječnika, fizioterapeuta i protetičara sa pacijentom, a najčešće se odabiru proteze na tjelesni pogon i mioelektrične proteze. Proces fizioterapijske rehabilitacije kreće se predoperacijskom fazom, gdje je bitno pacijentu objasniti situaciju koja slijedi i upoznati ga sa procesom rehabilitacije nakon amputacije podlaktice. Početkom postoperacijske faze rehabilitacije fizioterapeut će podučiti pacijenta tehnike nježne masaže za smanjenje otekline i pospješivanje zacjeljivanja. Fizioterapeut će također pacijentu dati savjete o njezi bataljka i edukaciju o ublažavanju boli i pomoći kod fantomske boli ili osjeta. Važno je da rehabilitacija počne što je prije moguće nakon operacije da bi se spriječio razvoj kontraktura ili ukočenosti koja se javlja u zglobovima amputiranog uda. Neki ciljevi iz postoperacijske faze prenose se na predprotetičku fazu ali sa naglaskom na postavljanje proteze, kao što je nastavak kontrole edema i oblikovanje bataljka za pristajanje proteze i nastavak vježbanja opsega pokreta i jačanja mišića za pripremu pacijenta na protezu. Uloga fizioterapeuta u ovoj fazi je i da educira pacijenta da postigne neovisnost u osnovnim svakodnevnim aktivnostima i da ga nauči kako se koristiti adaptivnom opremom i modifikacijama u svom okruženju. U protetičkoj fazi educirat će se pacijenta o higijeni bataljka i brizi o protezi, rasporedu nošenja i načinu stavljanje i skidanje proteze, te će pacijent sa fizioterapeutom svladati kontrolu i funkcionalnu upotrebu proteze. Uspjeh rehabilitacije ne ovisi samo o fizioterapeutu već i o pacijentu i njegovom pridržavanju procesu fizioterapije.

9. Literatura

- [1] C. L. McDonald, S. Westcott-McCoy, M. R. Weaver, J. Haagsma, D. Kartir. Global prevalence of traumatic non-fatal limb amputation. *Prosthet Orthot Int.* br. 45, travanj 2021, str. 105-114.
- [2] P. Keros, M. Pećina, M. Ivančić-Košuta: *Temelji anatomije čovjeka*, Zagreb, 1999.
- [3] T. R. Dillingham, L. E. Pezzin, E. J. MacKenzie. Limb deficiency and amputation: epidemiology and recent trends in the United States. *Southern Medical Journal*, br. 95, kolovoz 2002, str. 875-883.
- [4] B. Graham, P. Adkins, T. M. Tsai, J. Firrell, W. C. Breidenbach. Major replantation versus revision amputation and prosthetic fitting in the upper extremity: a late functional outcomes study. *Journal of Hand Surgery*, br. 23, rujan 1998, str. 783-791.
- [5] <https://www.hopkinsmedicine.org/health/treatment-tests-and-therapies/amputation#:~:text=Amputation%20is%20the%20loss%20or,emotional%20trauma%20can%20complicate%20recovery> dostupno 2.04. 2022.
- [6] A. E. Freeland, R. Psonak: Traumatic below-elbow amputations. *Orthopedics*. br. 30, veljača 2007, str. 120–126.
- [7] T. W. Wright, A. D. Hagen, M. B. Wood: Prosthetic usage in major upper extremity amputations. *Journal of Hand Surgery*, br. 20, srpanj 1995, str. 619–622.
- [8] D. P. Green: *Green's Operative Hand Surgery*, Philadelphia, 2005.
- [9] S. M. Tintle, M. F. Baechler, G. P. Nanos 3rd, J. A. Forsberg, B. K. Potter: Traumatic and trauma-related amputations: Part II: Upper extremity and future directions. *J Bone Joint Surg Am.* br. 92, prosinac 2010, str. 2934–2945.
- [10] <https://www.physio.co.uk/what-we-treat/amputees/forearm-amputation/prosthesis-rehabilitation.php> dostupno 2.04. 2022.
- [11] A. Esquenazi, J. A. Leonard Jr, R. H. Meier 3rd, J. E. Hicks, S. V. Fisher, V. S. Nelson: Prosthetics, orthotics, and assistive devices. 3. Prosthetics. *Arch Phys Med Rehabil*, br. 70, svibanj 1989, str. 206–209.
- [12] K. C. Chui, M. Jorge, S. C. Yen, M. M. Lusardi: *Orthotics and Prosthetics in Rehabilitation* St. Louis, 2019.
- [13] V. Filipović: *Fizioterapija I*. Zdravstveno veleučilište Zagreb, Zagreb, 2009.
- [14] J. Waylett-Rendall. Desensitization of the traumatized hand. In: J. Hunter, E. Mackin, A. Callahan, *Rehabilitation of the Hand and Upper Extremity*. 4th ed. St. Louis, 1995.
- [15] S. McMahon, M. Koltzenburg, I. Tracey, et al. E. Wall and Melzack's textbook of pain. ed 6. Philadelphia, 2013.
- [16] S. R. Weeks, V. C. Anderson-Barnes, J. W. Tsao. Phantom limb pain: theories and therapies. *Neurologist*. br. 16, rujan 2010, str. 277–286.
- [17] D. L. Krasner, G. T. Rodeheaver, R. G. Sibbald, K. Y. Woo. *Chronic Wound Care 5: A clinical source book for healthcare professionals*, Volume 1. In: Communications. Malvern, 2012.
- [18] A. Esquenazi. Amputation rehabilitation and prosthetic restoration. From surgery to community reintegration. *Disabil Rehabil.* br. 26, srpanj 2004 str. 831-836.
- [19] J. C. Colditz. Therapist's management of the stiff hand. In: J. Hunter, E. Mackin, A. Callahan, *Rehabilitation of the Hand and Upper Extremity*. 5th ed St. Louis, 2002.

- [20] L. M. Smurr, K. Yancosek, K. Gulick, et al. Occupational therapy for the polytrauma causality with limb loss. In: P. F. Pasquina, R. A. Cooper, eds. Care of the combat amputee. Washington DC: Dept. of the Army Borden Institute; 2009.
- [21] M. S. Pinzur, J. Angelats, T. R. Light, et al. Functional outcome following traumatic upper limb amputation and prosthetic limb fitting. Journal of Hand Surgery Am. br. 19, rujan 1994, str. 836-839.
- [22] L. M. Smurr, K. Gulick, K. Yancosek, et al. Managing the upper extremity amputee: a protocol for success. Journal of Hand Ther. br. 21, lipanj 2008, str. 160–176.
- [23] <https://www.hemed.hr/Default.aspx?sid=13961> dostupno 5.12. 2022.
- [24] W. R. Santschi, ed. Manual of upper extremity prosthetics. ed 2. Los Angeles, 1958.
- [25] D. J. Atkins, R. H. Meier. Comprehensive Management of the Upper-Limb Amputee. New York, 1989.
- [26] <https://www.webmd.com/skin-problems-and-treatments/frostbite-how-spot-treat-prevent> dostupno 2.04. 2022.
- [27] <https://www.nhs.uk/conditions/gangrene/> dostupno 2.04. 2022.

Popis slika

Slika 2.3.3.1. Anatomija podlaktice, preuzeto s https://www.howtorelief.com/forearm-muscles-origin-insertion-nerve-supply-action/	5
Slika 4.3.1. Proces transdijalne amputacije, preuzeto s https://musculoskeletalkey.com/major-limb-amputations-and-prosthetics/	9
Slika 5.2.1. Primjer kozmetičke proteze, preuzeto s https://www.aestheticprosthetics.com/	10
Slika 5.3.1. Primjer proteze na tjelesni pogon, preuzeto s https://www.ottobockus.com/prosthetics/upper-limb-prosthetics/solution-overview/body-powered-prosthetic-solutions/	11
Slika 5.4.1. Primjer mioelektrične proteze, preuzeto s https://www.ottobock.africa/en/your-individual-fitting/upper-limb/our-product-portfolio/myofacil-prosthesis-system/	12
Slika 6.5.1. Primjer izvođenja passivnog pokreta, preuzeto s https://www.keystonehcw.com/examples-of-passive-physical-therapy/	14
Slika 7.3.4.1. Postupak omatanja bataljka, preuzeto s https://musculoskeletalkey.com/rehabilitation-for-persons-with-upper-extremity-amputation/	18
Slika 7.4.1.1. Cilindrična cijev ili donner za lakšu primjenu shrinker čarapa, preuzeto s https://friddles.com/collections/shrinkers-soft-goods	19
Slika 7.5.1.1. Primjer izgleda ulkusa na koži, preuzeto s https://www.dr-gumpert.de/html/ulkus.html	22
Slika 7.5.3.1. Izvođenje pull-in metode, preuzeto s https://www.jhandtherapy.org/article/S0894-1130(07)00163-9/references	24
Slika 7.5.4.1. Treening kontrole mioelektrične proteze sa ciljem učenja pisanja, preuzeto s https://www.abilitypo.com/patient-services/prosthetics/myoelectric/	25



**IZJAVA O AUTORSTVU
I
SUGLASNOST ZA JAVNU OBJAVU**

Završni/diplomski rad isključivo je autorsko djelo studenta koji je isti izradio te student odgovara za istinitost, izvornost i ispravnost teksta rada. U radu se ne smiju koristiti dijelovi tuđih radova (knjiga, članaka, doktorskih disertacija, magistarskih radova, izvora s interneta, i drugih izvora) bez navođenja izvora i autora navedenih radova. Svi dijelovi tuđih radova moraju biti pravilno navedeni i citirani. Dijelovi tuđih radova koji nisu pravilno citirani, smatraju se plagijatom, odnosno nezakonitim prisvajanjem tuđeg znanstvenog ili stručnoga rada. Sukladno navedenom studenti su dužni potpisati izjavu o autorstvu rada.

Ja, Ivan Bartolome (*ime i prezime*) pod punom moralnom, materijalnom i kaznenom odgovornošću, izjavljujem da sam isključivi autor/ica završnog/diplomskog (*obrisati nepotrebno*) rada pod naslovom Fizioterapijska rehabilitacija nakon amputacije podlaktice (*upisati naslov*) te da u navedenom radu nisu na nedozvoljeni način (bez pravilnog citiranja) korišteni dijelovi tuđih radova.

Student/ica:
(*upisati ime i prezime*)

Ivan Bartolome
(vlastoručni potpis)

Sukladno Zakonu o znanstvenoj djelatnosti i visokom obrazovanju završne/diplomske radove sveučilišta su dužna trajno objaviti na javnoj internetskoj bazi sveučilišne knjižnice u sastavu sveučilišta te kopirati u javnu internetsku bazu završnih/diplomskih radova Nacionalne i sveučilišne knjižnice. Završni radovi istovrsnih umjetničkih studija koji se realiziraju kroz umjetnička ostvarenja objavljuju se na odgovarajući način.

Ja, Ivan Bartolome (*ime i prezime*) neopozivo izjavljujem da sam suglasan/na s javnom objavom završnog/diplomskog (*obrisati nepotrebno*) rada pod naslovom Fizioterapijska rehabilitacija nakon amputacije podlaktice (*upisati naslov*) čiji sam autor/ica.

Student/ica:
(*upisati ime i prezime*)

Ivan Bartolome
(vlastoručni potpis)