

# Zbrinjavanje kroničnih rana kao javnozdravstveni problem

---

**Kušenić, Darija**

**Master's thesis / Diplomski rad**

**2022**

*Degree Grantor / Ustanova koja je dodijelila akademski / stručni stupanj:* **University North / Sveučilište Sjever**

*Permanent link / Trajna poveznica:* <https://um.nsk.hr/um:nbn:hr:122:816659>

*Rights / Prava:* [In copyright](#)/[Zaštićeno autorskim pravom.](#)

*Download date / Datum preuzimanja:* **2025-02-22**

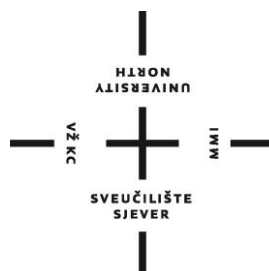

*Repository / Repozitorij:*

[University North Digital Repository](#)



**SVEUČILIŠTE SJEVER**  
**SVEUČILIŠNI CENTAR VARAŽDIN**



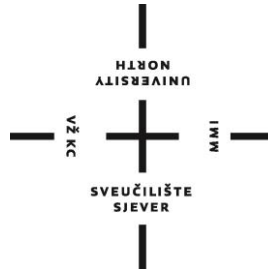
DIPLOMSKI RAD br. 185/SSD/2022

**ZBRINJAVANJE KRONIČNIH RANA KAO  
JAVNOZDRAVSTVENI PROBLEM**

Darija Kušenić

Varaždin, rujan 2022.

**SVEUČILIŠTE SJEVER**  
**SVEUČILIŠNI CENTAR VARAŽDIN**  
**Studij sestrinstva**



DIPLOMSKI RAD br. 185/SSD/2022

**ZBRINJAVANJE KRONIČNIH RANA KAO  
JAVNOZDRAVSTVENI PROBLEM**

Student:

Darija Kušenić, mat.br.

Mentor:

izv.prof.dr. sc. Tomislav Meštrović

Varaždin, rujan 2022.

# Prijava diplomskog rada

## Definiranje teme diplomskog rada i povjerenstva

ODJEL Odjel za sestrinstvo

STUDIJ diplomski sveučilišni studij Sestrinstvo – menadžment u sestrinstvu

PRISTUPNIK Darija Kušenić

MATIČNI BROJ 1323/336D

DATUM 01.09.2022.

KOLEGIJ Infekcije povezane sa zdravstvenom skrbi

NASLOV RADA Zbrinjavanje kroničnih rana kao javnozdravstveni problem

NASLOV RADA NA ENGL. JEZIKU Management of chronic wounds as an issue of public health significance

MENTOR izv. prof. dr. sc. Tomislav Meštrović

ZVANJE Izvanredni profesor; viši znanstveni suradnik

ČLANOVI POVJERENSTVA

1. doc. dr. sc. Ivan Milas, predsjednik Povjerenstva

2. izv. prof. dr. sc. Tomislav Meštrović, mentor

3. doc. dr. sc. Ivana Živoder, član

4. doc.dr.sc. Ivo Dumčić Čule, zamjenski član

5.

## Zadatak diplomskog rada

BROJ 185/SSD/2022

OPIS

Proces zdravstvene njege kod bolesnika koji imaju problem kroničnih rana je usmjeren na preventivne mjere, na intervencije smanjenja problema koji utječu na cjelokupno psihofizičko zdravlje bolesnika. Sve kronične rane zbog dugotrajnosti narušavaju kvalitetu života bolesnika, smanjuju njegovu sposobnost obavljanja svakodnevnih obaveza te radnu sposobnost. Bolesnici se nerijetko socijalno izoliraju te je izrazito važno provoditi zdravstvenu njegu. Isključivo se holističkim pristupom bolesnici s kroničnim ranama mogu liječiti i izliječiti. Holistički pristup liječenja rane podrazumijeva promatranje cijelog pacijenta uključujući njegove komorbiditete, rizične čimbenike načina života poput pušenja i/ili alkoholizma, prehranu, pretilost, dermatološke komplikacije, sociološka pitanja poput prihoda, stanovanja, psihološke probleme poput depresije i tjeskobe, prethodne bolesti, lijekove i drugo. Pacijent se mora uključiti u planiranje skrbi, liječenje i praćenje kontinuiranom komunikacijom i edukacijom. Medicinska sestra koja provodi zdravstvenu njegu mora imati sva potrebna znanja i vještine kako bi kompleksan problem kroničnih rana mogla kvalitetno zbrinjavati. U ovom diplomskom radu dat će se detaljan presjek tipova rana i sestrinskih dijagnoza, kao i prikaz slučaja s kroničnom ranom. Naglasit će se i uloga magistra/magistra sestrinstva u ovoj problematici.

ZADATAK UREĐEN

08. 09. 2022.

POTPIS MENTORA

SVEUČILIŠTE  
SJEVER

## **PREDGOVOR**

Veliku zahvalnost posvećujem svome mentoru izv.prof.dr.sc. Tomislavu Meštroviću što je prihvatio mentorstvo i svojom pomoći i savjetima olakšao mi pisanje diplomskog rada.

Zahvaljujem se svim kolegama i kolegicama koji su mi bili potpora tokom studiranja.

Posebnu zahvalnost iskazujem svojoj obitelji što su bili uz mene i pomogli mi da ostvarim svoj cilj u školovanju.

## POPIS KORIŠTENIH KRATICA

PZZ	Primarna zdravstvena zaštita
HZZO	Hrvatski zavod za zdravstveno osiguranje
VAC	(eng. <i>Vacuum-Assisted Closure</i> ) - terapija rane negativnim tlakom
EPUAP	(eng. <i>European Pressure Ulcer Advisory Panel</i> )
MRSA	meticilin rezistentni <i>Staphylococcus aureus</i>
HBOT	(eng. <i>Hyperbaric Oxygen Therapy</i> ) - hiperbarična terapija kisikom
ABC	(eng. <i>Airway, Breathing and Circulation</i> ) - dišni put, disanje, krvotok
BI	Indeks biokompatibilnosti

## SAŽETAK

Rana je prekid anatomskog i funkcionalnog kontinuiteta tkiva ili organa koje nastaje utjecajem čimbenika kao što su: mehanički čimbenici, termički čimbenici, kemijski čimbenici, biološki čimbenici i kombinirani čimbenici. Prema načinu zacjeljivanja rana, one se dijele na akutne i kronične rane te se razlikuju po načinu liječenja i po postupanju i njezi. Ukoliko rana ne zacijeli unutar 4 do 8 tjedana unatoč uobičajenog, standardiziranog načina postupanja i liječenja, govorimo o kroničnoj rani. Kronične rane postaju problem s kojim se medicinske sestre svakodnevno susreću. Kronične rane su izazov zbog mnogobrojnih problema koji se javljaju tijekom liječenja i izlječivanja unatoč razvoju medicine i tehnologije. Svaka kronična rana bi se trebala zbrinjavati kod kuće putem zdravstvene njege koju ordinira liječnik obiteljske medicine. Kućnu njegu provodi medicinska sestra koja u početku ranu procjenjuje koristeći se znanjima i iskustvima. Pravilna procjena je temelj koji omogućuje da se stanje kronične rane koja se zbrinjava može procjenjivati kroz cijeli period provođenja kućne njege.

Proces zdravstvene njege kod bolesnika koji imaju problem kroničnih rana je usmjeren na preventivne mjere, na intervencije smanjenja problema koji utječu na cjelokupno psihofizičko zdravlje bolesnika. Sve kronične rane zbog dugotrajnosti narušavaju kvalitetu života bolesnika, smanjuju njegovu sposobnost obavljanja svakodnevnih obaveza te radnu sposobnost. Bolesnici se nerijetko socijalno izoliraju te je izrazito važno provoditi zdravstvenu njegu. Isključivo se holističkim pristupom bolesnici s kroničnim ranama mogu liječiti i izliječiti. Holistički pristup liječenja rane podrazumijeva promatranje cijelog pacijenta uključujući njegove komorbiditete, rizične čimbenike načina života poput pušenja i/ili alkoholizma, prehranu, pretilost, dermatološke komplikacije kao što su alergije na ljepila, sociološka pitanja poput prihoda, stanovanja, psihološke probleme poput depresije i tjeskobe, prethodne bolesti, lijekove i dr. Pacijent se mora uključiti u planiranje skrbi, liječenje i praćenje kontinuiranom komunikacijom i edukacijom. Uzimajući u obzir sve gore navedene čimbenike, kvaliteta života bolesnika s kroničnim ranama će porasti. Medicinska sestra koja provodi zdravstvenu njegu mora imati sva potrebna znanja i vještine kako bi kompleksan problem kroničnih rana mogla kvalitetno zbrinjavati.

**Ključne riječi:** rana, kronična rana, zdravstvena njega u kući, uloga medicinske sestre

## SUMMARY

A wound is a break in anatomical and functional continuity of a tissue or an organ caused by factors such as: mechanical factors, thermal factors, chemical factors, biological factors and combined factors. According to the principles of wound healing, they are divided into acute and chronic wounds and they differ in the method and treatment care. If the wound doesn't heal within 4 to 8 weeks despite usual, standardized method of treatment, than that is a chronic wound. Chronic wounds are becoming a problem that nurses face every day. They are challenging due to numerous problems that occur during treatment and healing despite medicine and technology development. Any chronic wound should be managed at home through health care prescribed by family physician. Home care is carried out by a nurse who initially evaluates the wound using her knowledge and experience. Correct evaluation is the foundation which allows treated chronic wound to be evaluated through entire period of home care.

Health care process for patients with chronic wounds problems is focused on preventive measures and interventions how to reduce problems that affect the overall psychophysical health of the patient. All chronic wounds impair the patient's quality of life due to their long duration, reduce their ability to perform daily routines and their ability to work. Patients are often socially isolated so it is very important to carry out health care. Only with holistic approach, patients with chronic wounds can be treated and cured. A holistic approach to wound care involves assessing the whole patient including comorbidities, lifestyle risk factors such as smoking and/or alcoholism, diet, obesity, dermatological complications such as allergies to adhesives, sociological issues such as income, housing, psychological issues such as depression and anxiety, clinical history, medications, etc. Patient must be involved in care planning, treatment and follow-up through continuous communication and education. Taking into account all the above factors, the quality of life of patients with chronic wounds will arise. A nurse who provides health care must have all the necessary knowledge and skills in order to provide quality care for the complex problem of chronic wounds.

**Key words:** wound, chronic wound, home health care, nurse's role



# Sadržaj

1.	Uvod.....	1
1.1.	Anatomija i fiziologija kože.....	1
1.2.	Rana.....	3
1.2.1.	Tipične kronične rane.....	4
1.2.2.	Atipične rane.....	10
1.2.3.	Infekcija kronične rane.....	17
1.2.4.	Cijeljenje rana.....	20
1.2.5.	Liječenje rana.....	24
1.2.6.	Antiseptici u prevenciji infekcije kronične rane.....	24
2.	Kronične rane kao javnozdravstveni problem.....	35
3.	Zdravstvena njega kod zbrinjavanja rana.....	35
3.1.	Sestrinske dijagnoze.....	37
3.1.1.	Sestrinske dijagnoze usmjerene na problem.....	37
3.1.2.	Rizične sestrinske dijagnoze.....	38
3.1.3.	Dijagnoze za promoviranje zdravlja.....	38
3.1.4.	Sindromske dijagnoze.....	38
3.1.5.	Određivanje prioriteta.....	38
4.	Prikaz slučaja.....	41
4.1.	Otpust iz bolnice – prvi prijetoj.....	42
4.2.	Peti prijetoj nakon dva tjedna.....	43
4.3.	Deseti prijetoj nakon mjesec dana.....	44
4.4.	Petnaesti prijetoj nakon mjesec dana i tri tjedna od otpusta.....	45
5.	Rasprava.....	<b>Pogreška! Knjižna oznaka nije definirana.</b>
6.	Zaključak.....	<b>Pogreška! Knjižna oznaka nije definirana.</b>
7.	Literatura.....	50

Popis slika



## 1. UVOD

U današnje vrijeme bolesniku kod kojega je došlo do oštećenja kože omogućuje se tretiranje rana, akutnih i kroničnih, kod kuće. Kućna njega spada pod ingerenciju primarne zdravstvene zaštite (PZZ). Pravilnik o provođenju zdravstvene njege u kući Hrvatskog zavoda za zdravstveno osiguranje (u daljnjem tekstu: HZZO) propisuje vremenske i kadrovske normative za provođenje kućne njege. Zbrinjavanje kroničnih i akutnih rana u kući predstavlja veliki izazov u radu medicinske sestre. Kućna njega i njeno provođenje se temelji na timskom radu, multidisciplinarnom pristupu, pravovremenom djelovanju, sposobnosti dobre procjene medicinske sestre. Za kvalitetno djelovanje u okviru svojih kompetencija, medicinska sestra mora biti educirana, mora poznavati patofiziološke promjene u organizmu te načine zbrinjavanja rana te načine primjene lokalne odnosno sistemske terapije (1).

Kod zbrinjavanja kroničnih rana postoji nekoliko metoda terapija, primjena obloga za vlažno cijeljenje rana, kirurško liječenje, terapija primjenom negativnog tlaka, debridman i kompresivna terapija. Kod zbrinjavanja rana vrlo je bitno održavanje okolne kože koje mora zadovoljiti sljedeće kriterije: „adekvatno pranje i čišćenje kože, održavanje fiziološkog balansa kože i zaštita kože od vanjskih oštećenja“.

Kod primjene suvremenih obloga za vlažno cijeljenje rana vrlo je važna adekvatna edukacija ali i edukacija bolesnika i njegove obitelji o pravilnoj prehrani. Adekvatna prehrana utječe na brže i zdravije cijeljenje rana. Educirani multidisciplinarni tim koji provodi stručnu i kvalitetnu zdravstvenu njegu, doprinosi bržem cijeljenju i prevenciji rana.

### 1.1. Anatomija i fiziologija kože

Koža je najveći ljudski organ s brojnim za život važnih zadaća, ima površinu od 1,5-2 m<sup>2</sup>, ovisno o uzrastu, konstituciji tijela i o spolu, kod žena je opsežnija nego u muškaraca (1). Ona sadrži živčana vlakna, završetke i osjetna tjelešca te predstavlja posrednika s okolinom, sadrži osjetna tjelešca za osjet boli, tlaka i topline. Također, ima zaštitnu ulogu jer štiti organizam od vanjskih utjecaja kao što su mehanička, kemijska i toplinska oštećenja, održava optimalnu tjelesnu temperaturu, štiti od utjecaja mikroorganizama i infekcija. Koža u sebi sadrži pigment melanin koji se nalazi u sloju kože koji se naziva *epidermis*, a predstavlja zaštitu od svjetlosne energije. Znojnice izlučuju znoj pa se na taj način regulira temperatura

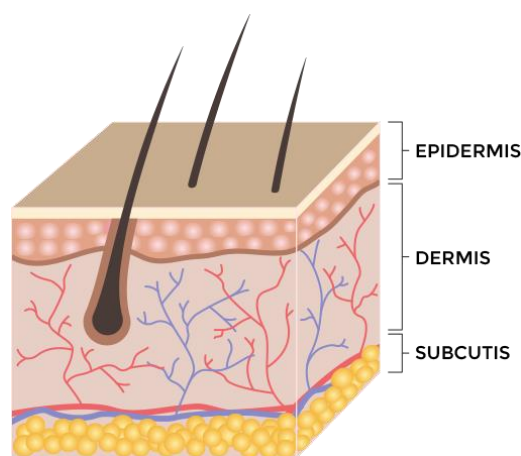
(termoregulacija), održava razina vode i soli odnosno minerala te se istovremeno tijelo rješava otpadnih štetnih tvari iz organizma (2).

*Epidermis* je površinski dio kože debeo desetinku milimetra, najdeblji je na dlanovima i tabanima i ne sadrži krvne žile, već se prehranjuje putem krvnih žila *dermisa*. Sastoji se od oroženog i temeljnog sloja. Orožen sloj ili lat. *stratum corneum*, nastaje tako da stanice odumiru, ne sadrže jezgru i nakuplja se roževina keratin. Ljušti se i nadomještava stanicama iz dubljeg sloja kože. Njegova osnovna funkcija je zaštita tijela od vanjskog utjecaja. Temeljni sloj ili lat. *stratum basale*, stanice nadomještavaju stanice površinskog sloja u kojima se nalazi pigment melanin koji daje boju koži, a kojeg stvaraju melanociti, stanice smještene u dubljim dijelovima *epidermis* i *dermisa* (2).

*Dermis*, „duboki je dio kože, debljine je oko 2 mm. te ima neoštro odijeljena dva sloja. Tvori ga gusto vezivno tkivo sa brojnim kolagenim i elastičnim vlaknima, sadrži i glatka mišićna vlakna. Sadržava žlijezde znojnice i lojnice, krvne žile i živce, folikule dlaka te mnoštvo osjetnih tjelešaca. Razlikujemo dva sloja bradavičasti sloj (*stratum papillare*) i mrežasti sloj (*stratum reticulare*)“ (2).

*Subcutis* je „unutarnji sloj kože, tvore ga elastična i rahla vezivna vlakna što omogućuju gibljivost kože spram podloge. *Subcutis* sadrži obilje masnih stanica, što tvore toplinski izolacijski sloj prema okolici a istodobno je spremište hranjivih tvari i vode. Krvne žile i živci nalaze se samo u dubljim dijelovima kože“ (2).

Kožni izdanci su „žlijezde znojnice i lojnice, mirisne žlijezde, mliječne žlijezde, dlake i nokti. Žlijezde znojnice i lojnice razmještene su gotovo posvuda u koži, te vlaže i maste kožu kako bi uvijek bila glatka i elastična“ (2).



Slika 1.1.1. Građa kože – slojevi (izvor: <https://www.posas.nl/wp-content/uploads/posas-skin-layers.png>)

## 1.2. Rana

„Rana (lat. *vulnus*) je prekid anatomskog i funkcionalnog kontinuiteta tkiva ili organa“. Uzroci mogu biti mehanički, termički, kemijski, biološki, električni ili kombinirani čimbenici. U mehaničke ozljede spadaju „rezne, ubodne, strijelne i ugrizne te amputacije“ (3).

Kada govorimo o zacjeljivanju, tada rane dijelimo na akutne i kronične rane. Njihovo liječenje i zbrinjavanje je različito, kompleksno i veliki izazov predstavlja kućno liječenje. Bolesnici, obitelj i medicinska sestra moraju surađivati i imati povjerenje jedni u druge. Medicinska sestra mora imati široko znanje i iskustva te strpljenja. Strpljenje je potrebno i kod bolesnika. Rane se previjaju prema potrebi, učestalost je individualna ovisno o psihosocijalnom statusu bolesnika, vrsti rane, eksudaciji i o vrsti pokrivala za rane.

Akutna rana prolazi kroz pravilan slijed faza cijeljenja. Vrijeme cijeljenja akutne rane ovisi o uzroku rane, njezinoj lokalizaciji i izgledu, te općem stanju bolesnika. Akutne rane mogu biti kirurške i traumatske. Kirurške rane su porezotine koje se mogu izliječiti šavovima ili ostaviti otvorenim da zacijele. Traumatske rane su ozljede kože i tkiva uzrokovane silom (abrazija, puknuće, laceracija, incizija). Abrazija je ozljeda nastala trenjem ili trljanjem. Laceracija je posljedica rezanja kože oštrim predmetom (3).

Znakovi koji se javljaju kod akutnih rana su „bol, otok ili krvarenje“. Okolina rane je otvorena, crvena i glatka. Ako je prisutna infekcija, može biti prisutan i neugodan miris. Akutnim ranama pripadaju operativne rane koje mogu primarno i sekundarno zacijeliti.

„Velike ili duboke akutne rane s teškim krvarenjem trebaju akutnu medicinsku pomoć kako bi se zaustavilo krvarenje i provjerila šteta na vitalnim organima ili tkivu. Strani objekti moraju se izvaditi iz rane, a nekrotično tkivo ukloniti jer ono može biti ishodište infekcije i usporiti cijeljenje rane. Čišćenje rane čistom vodom ili antisepticima može pomoći“ (4).

Eksudacija je prirodan proces tijekom cijeljenja rana, ali zbrinjavanje eksudata treba biti adekvatno. Eksudacija je velika u fazi upale i zacjeljivanja. Akutne rane koje su manje se zatvaraju kroz nekoliko dana ili tjedana, ukoliko je njega adekvatna. Vrijeme zacjeljivanja ovisi o veličini, dubini i lokalizaciji rane (4).

Osoba s oboljenjem cirkulatornog sustava ili ukoliko ima bolest koja utječe na imunološki odgovor, može imati narušen proces zacjeljivanja pa akutna rana lako može prijeći u kronični oblik. „Kronične rane se često definiraju kao osnovno stanje koje sprječava zacjeljivanje rana“ (4).

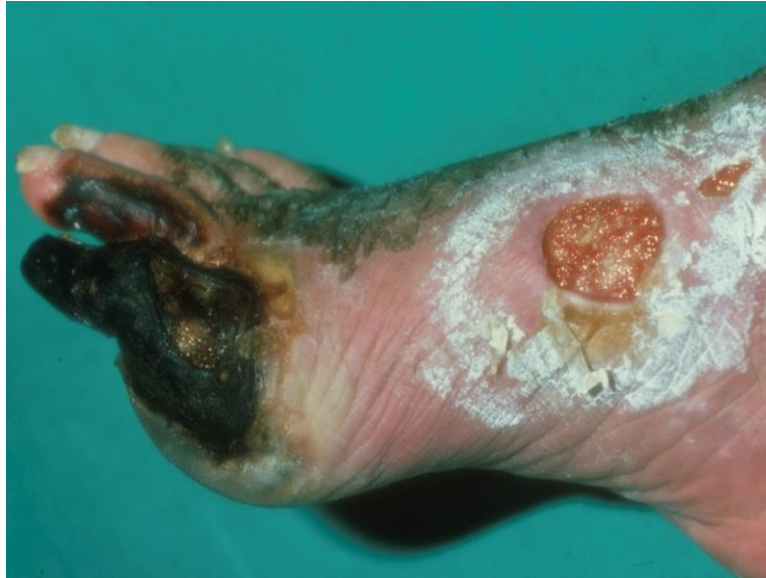„Kronična rana je ona rana, koja unatoč standardnom medicinskom postupku, ne cijeli očekivanom dinamikom, odnosno ne cijeli unutar 6-8 tjedana“. Kronična rana nastaje iz akutne rane ako se prekida neka od faza cijeljenja. Rana koja je kronična utječe na kvalitetu života bolesnika, njegove obitelji, uzrokuje bolove, utječe na mobilnost, zahtjeva konstantno lokalno liječenje te financijski opterećuje zdravstveni sustav. Smatra se da je kronična rana bolest starijih jer se npr. "potkoljениčni ulkus pojavljuje u 0,6-3% osoba starijih od 60 godina, a u dobnoj skupini iznad 80 godina taj je broj veći od 5%“. Kronične rane su rastući socioekonomski problem u razvijenim zemljama i pojavljuju se u 1-2% populacije“. Prema nekim procjenama smatra se „da će taj broj rasti s obzirom na starenje populacije te porast incidencije dijabetesa i pretilosti“ (5).

Kronična rana može biti tipična i atipična. U tipične rane spadaju ishemijske rane, neurotrofične rane, hipostatske rane, dekubitus, dijabetičko stopalo. U atipične rane spadaju rane koje nastaju kao posljedica autoimunih bolesti, metaboličkih bolesti, genetskih poremećaja, vanjskim utjecajima i slično.

### **1.2.1. Tipične kronične rane**

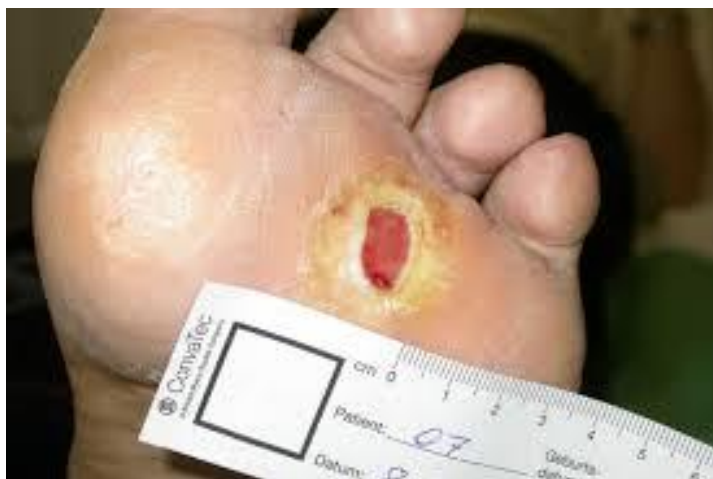Ishemijske rane - Kada rane nastaju zbog periferne bolesti arterija govorimo o ishemijskim ranama. Ishemijske rane nastaju kao posljedica ateroskleroze, angiopatije uzrokovane dijabetesom, embolijom ili malformacijama arterija i vena. Takve rane su izrazito bolne posebice kada bolesnik leži. Vrlo karakteristično kod ulkusa nastalih uslijed ishemije je da dolazi do smanjenog protoka krvi, najčešće se rane nalaze na okrajinama prstiju stopala ili na lateralnim dijelovima stopala, izostaje puls i često se javlja gangrena. Ishemijske rane su prekrivene granulacijama koje su slabo prokrvljene te je okolina rana blijeda. Inflammacijski znakovi najčešće izostaju. Kod liječenja je najvažnije da sve što je „mrtvo“ (nekrotično tkivo), otkloni mehanički. Stopalo je potrebno rasteretiti, obnoviti perfuziju kože, kontrolirati metabolički i opći status bolesnika (5,6). Dijagnoza ishemijske rane se potvrđuje kliničkom

slikom, izostankom pulzacije arterija periferije, vrijednostima krvnog tlaka, doppler arterija, arteriografijom i krvnim nalazima, a liječi se vazodilatatorima, niskomolekularnim dootopinama dekstrana, fibrinolitikima, antikoagulansima i inhibitorima agregacije trombocita te kirurški.



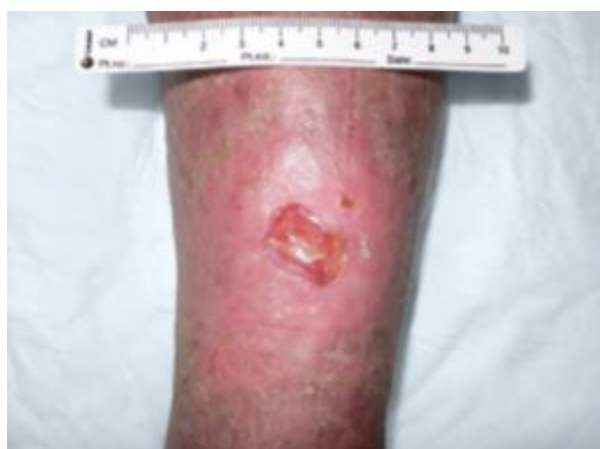Slika 1.2.1.1. Arterijski ulkus (izvor: [https://medical-diag.com/med\\_img/big/nl/gout/gout-causes-symptoms-and-treatments.jpg](https://medical-diag.com/med_img/big/nl/gout/gout-causes-symptoms-and-treatments.jpg))

Neurotrofične rane – Rana nastala kao rezultat izostanka osjeta bola je najčešće neuropatski ulkus odnosno neutrofična rana koja je već navedeno bezbolna, jako krvari, doboka je i udružena je s kalusom, a okolina rane je crvena i upaljena. Mjesta na kojima tipično nastaju su mjesta pritiska (taban i peta). Rizična skupina pogođena ovom vrstom kroničnih rana su oboljeli od dijabetesa. Osim dijabetesa, problem predstavljaju i onim bolesnicima koji boluju od perifernih neuropatija, alkoholizma i oštećenja perifernih živaca (5,6).



Slika 1.2.1.2. Neuropatski ulkus (izvor: <https://www.coloplast.hr/rane/njega-rane/edukacija/>)

Hipostatske rane – Posttrombotski sindrom, primarna vaskularna insuficijencija vena uzrokuju vensku stazu koja pak uzrokuje hipostatske rane. Njihova tipična lokalizacija je distalna trećina potkoljenica, najčešće oko medijalnog maleola. Ulkusi su plitki, većih razmjera, nepravilnog oblika, a dno je ispunjeno granulacijskim tkivom ali je izrazit eksudat koji potencijalno uzrokuje maceraciju i upalu. Okolina hipostatskih rana je hiperpigmentirana, prisutne su lipodermatoskleroze, dermatitis i atrofija kože. Prisutna je umjerena bol koja se smanjuje kod mirovanja. Tipično se ulkus razvija nakon posttrombonskog sindroma. Vrlo složeni ulkusi su ulkusi koji imaju miješanu etiologiju, odnosno koji su vensko-arterijske etiologije (4).

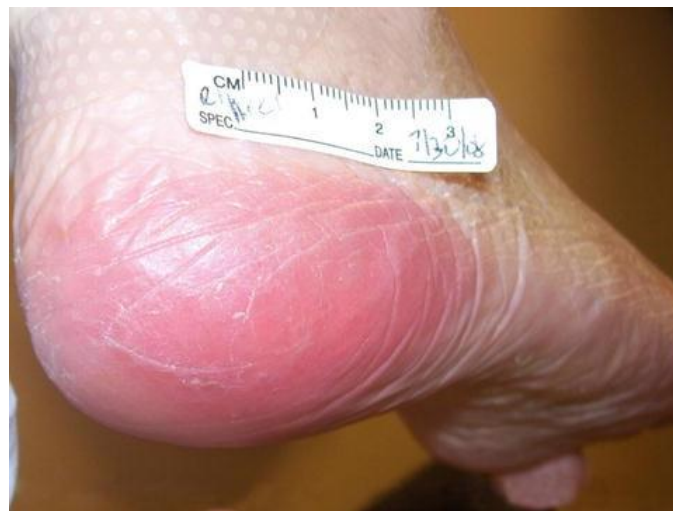

Slika 1.2.1.3. Venski ulkus (izvor: <https://medikal-lux.hr/edukacija/tri-najcesce-vrste-ulkusa/>)



Zasebna grupacija kroničnih rana predstavljaju dekubitalni ulkus i dijabetičko stopalo. Dekubitalni ulkus – Dekubitus nastaje ukoliko je prisutan dugotrajan pritisak koji uzrokuje ishemijsku nekrozu kože i mekog tkiva. Lokaliziran najčešće kod prominenција kostiju zdjelice i ekstremiteta. Prvo se vidi lividan edematozni areal iznad same prominencije s crvenilom koje ne prolazi. Potom prelazi u nekrotično tkivo s infekcijom koje se pak dodatno širi u dubinu pa ulkus zahvaća masno tkivo, mišićno tkivo, fascije, tetive i koštane strukture. Dekubitus se može prevenirati tako da se bolesnika mobilizira odnosno okreće i mijenja položaj svaka dva sata te ako se koriste antidekubitalna pomagala. Može se liječiti kirurški nekrektomijom, uporabom vakuum terapije (V.A.C.), obloga, ultrazvučne i elektromagnetske terapije. Lokalni pripravci se koriste kako bi se zaštitila okolina rane (6,7).

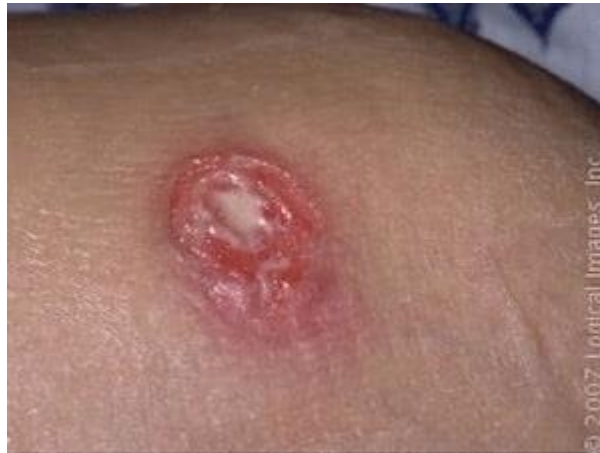„Prema definiciji EPUAP (*European Pressure Ulcer Advisory Panel*), dekubitus je lokalno oštećenje kože ili potkožnog tkiva nastalo zbog sile pritiska, tlaka ili trenja, odnosno njihovom kombinacijom“ (8). Može se javiti u četiri stupnja. Kod prvog stupnja nije narušen integritet kože, ali eritem ne blijedi, koža može biti bolna, toplija ili hladnija, čvršća ili mekša od okolne kože. Prvi stupanj dekubitusa ukazuje na bolesnika s povećanim rizikom od težih oblika dekubitusa i potrebno je provoditi preventivne metode kao što su mijenjanje položaja, uklanjanje pritiska (9).



Slika 1.2.1.4. Prvi stupanj dekubitusa (izvor:

[http://solutions.3mcanada.ca/wps/portal/3M/fr\\_CA/SkinandWound/Home/Condition/Conditionns/](http://solutions.3mcanada.ca/wps/portal/3M/fr_CA/SkinandWound/Home/Condition/Conditionns/))

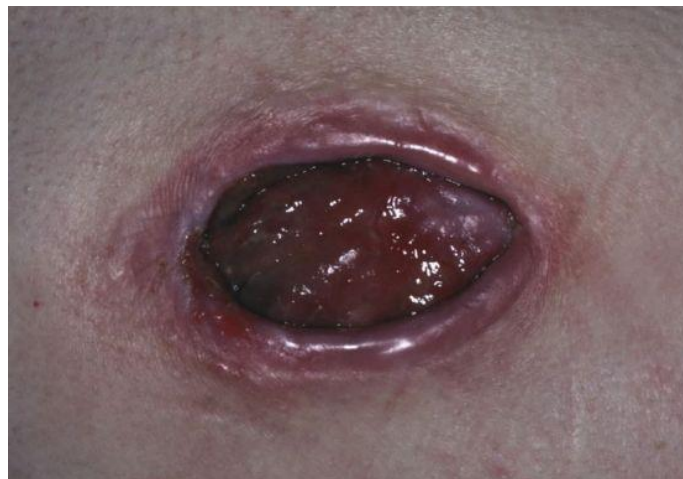Kod drugog stupnja dolazi do gubitka kože i pojave pliće rane koja ima dno bez fibrinskih naslaga. Ulkus zahvaća epidermis i dermis. Ukoliko je bol prisutna ona ukazuje da je oštećenje dublje (9).



Slika 1.2.1.5. Drugi stupanj dekubitusa (izvor:

<https://i.pinimg.com/736x/37/ba/0d/37ba0dc99eeba223de079902ae1076df.jpg>)

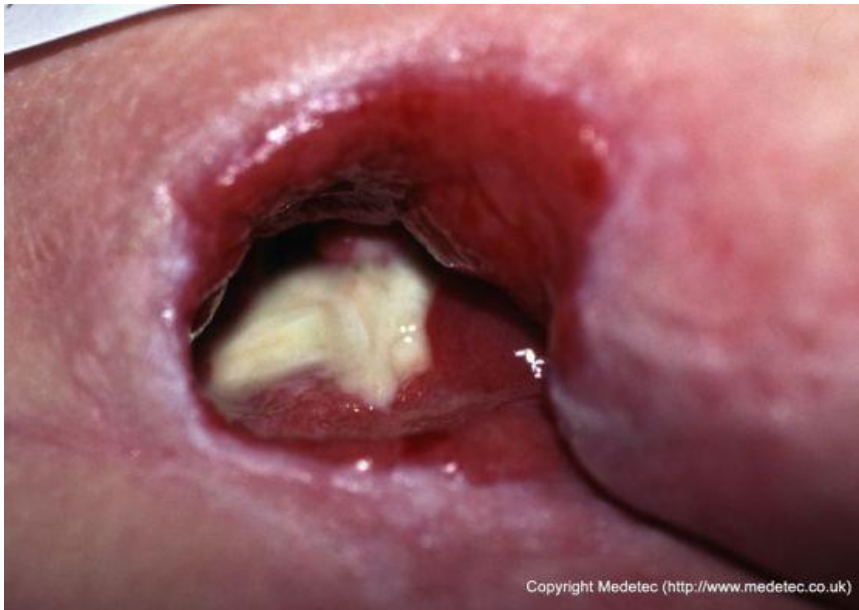U trećem stupnju dolazi do gubitka kožnog tkiva. Moguće je vidjeti supkutano tkivo ali ne i kosti, tetive i mišiće. Fibrinske naslage mogu i ne moraju biti prisutne, rub može biti subminiran. Dubina ovisi o lokalizaciji (9).



Slika 1.2.1.6. Treći stupanj dekubitusa (izvor:

<https://www.woundsource.com/patientcondition/pressure-ulcers-stages-3-and-4>)

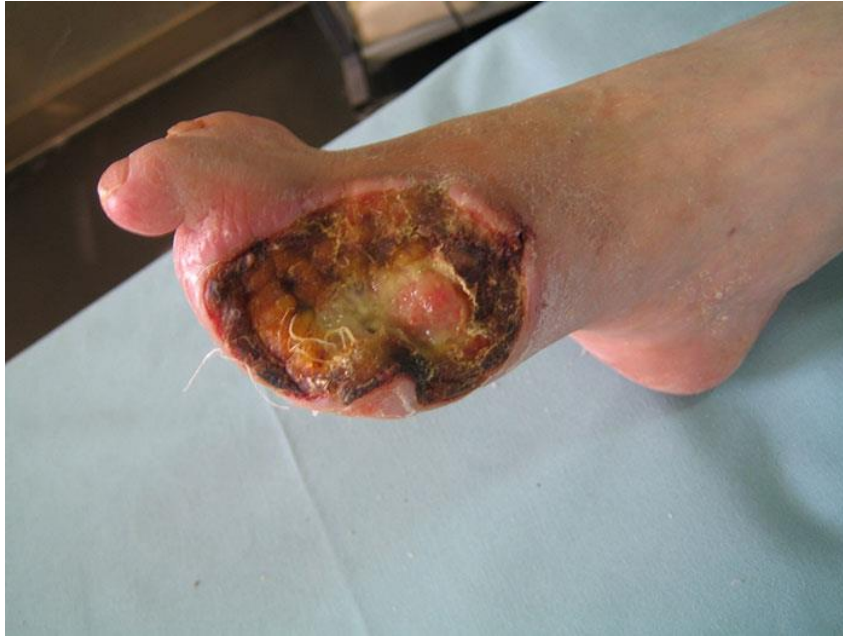Potpuni gubitak tkiva je četvrti stupanj dekubitusa gdje su vidljivi mišići, kosti i tetive. Na dnu je prisutan fibrin. Moguća je pojava eshare. Česta je pojava tunela. Vrlo rizičan stupanj za razvoj infekcije koja se lako širi na kosti i druge strukture i postoji veliki rizik od sepse i osteomijelitisa (9).



Slika 1.2.1.7. Četvrti stupanj dekubitusa (izvor:

<https://www.woundsource.com/patientcondition/pressure-ulcers-stages-3-and-4>)

Dijabetičko stopalo – Šećerna bolest uzrokuje mnoge komplikacije pa tako uzrokuje i dijabetičko stopalo koje se odnosi na tip kronične rane koja se pojavljuje u obliku ulkusa, gangrene i artropatije Charcot, neuropatskog edema. Najčešći rizični faktori koji povećavaju vjerojatnost od razvoja dijabetičkog stopala si smanjena opskrba kisika uslijed mikroangiopatije, neuropatija, trauma, infekcija, loš metabolički status bolesnika, postojanje ulkusa na stopalu od prije. Na stopalu se javljaju kožne promjene kao posljedica djelovanja svih navedenih rizičnih faktora. Dijabetičko stopalo je kombinacija ishemije i neuropatija. Tipičan znak je izostanak osjeta, deformitet stopala u vidu slabih mišića, halus na mjestu pritiska te prisustvo pulzacije arterija. Ulkus na stopalu je ponekad izrazito dubok i seže do kostiju.

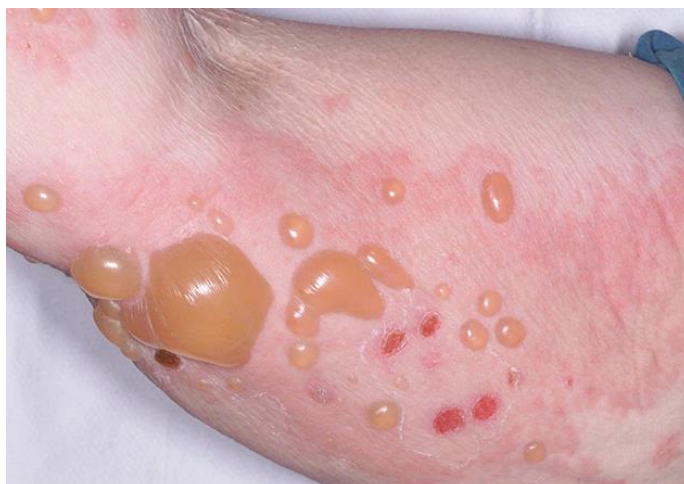

Slika 1.2.1.8. Dijabetičko stopalo (izvor: <https://poliklinika-kvaternik.hr/ambulanta-za-kronicne-rane/lijecenje-dijabetickog-stopala/>)

## 1.2.2. Atipične rane

Atipične rane su rane koje se javljaju kao posljedica bolesti krvožilnog sustava, vaskulopatija, bolesti metabolizma, genetskih, infektivnih i autoimunih bolesti, malignih oboljenja, psihičkih bolesti. Ponekad rana može biti posljedica djelovanja lijekova ili vanjskih negativnih čimbenika.

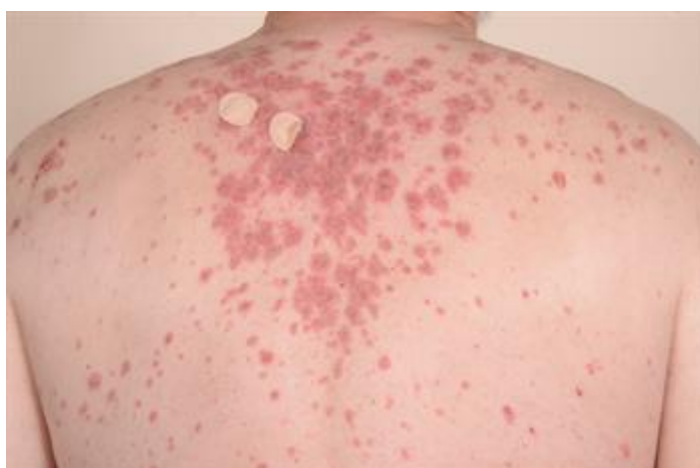*Pemphigoid bullosus* – Bulozna dermatozna koja predstavlja autoimunu bolest u starijih osoba i češće kod muškaraca. Javljaju se u obliku eritematoznih lezija koje progrediraju u mjehure. Mjehuri su velikog razmjera, nepravilni i sadrže bistri ili krvavi sadržaj. Mjehuri nastaju na eritematoznoj koži ili na koži koja je promijenjena. Tipična mjesta nastanka su vrat, pazusi, preponska regija, abdomen, unutrašnjost bedara. Erozijske koje nastaju nakon pucanja mjehura se prekrivaju hemoragičnim krustama (10).



© MAYO FOUNDATION FOR MEDICAL EDUCATION AND RESEARCH. ALL RIGHTS RESERVED.

Slika 1.2.2.1. *Pemphigoid bullosus* (izvor: [https://www.mayoclinic.org/-/media/kcms/gbs/patient-consumer/images/2013/08/26/10/41/ds00722\\_im02463\\_r7\\_bullouspemphigoidthu.jpg.jpg](https://www.mayoclinic.org/-/media/kcms/gbs/patient-consumer/images/2013/08/26/10/41/ds00722_im02463_r7_bullouspemphigoidthu.jpg.jpg))

*Pemphigoid vulgaris* – Ukoliko se na koži i sluzničkom tkivu javljaju mjehuri unutar epidermisa govorimo o recidivirajućoj autoimunoj bolesti, vulgarnom pemfigusu. Nikad ne nastupa samostalno već u pratnji drugih autoimunih bolesti. Antitijela se počinju stvarati zbog štetnog djelovanja lijekova ili ultraljubičastog zračenja. Vulgarni pemfigus je praćen pojavom mjehura koji su ispunjeni bistrom ili hemoragičnom tekućinom. Eroziije koje ostaju nakon pucanja zarastaju bez ožiljaka. Mjehuri nastaju na koži i sluznici koja nije promijenjena (11).

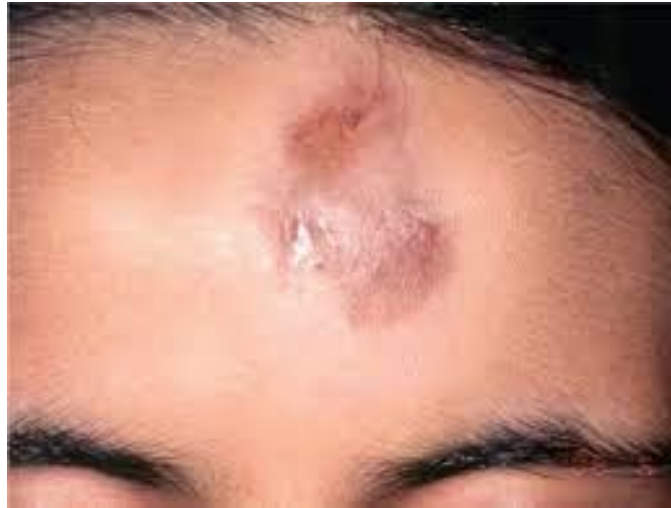

Slika 1.2.2.2.

*Pemphigoid vulgaris* (izvor: <https://my.clevelandclinic.org/health/diseases/21130-pemphigus>)



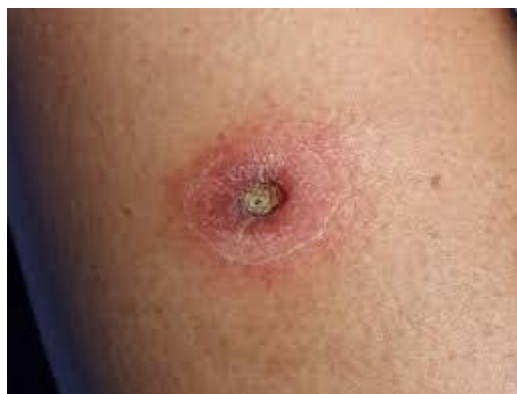*Lupus profundus* – Kronično autoimuno kožno oboljenje u kojem upala zahvaća i masno tkivo. Plakovi se nalaze na području obraza, ramena, dojki ili bedara. Potencijalno vrlo bolne lezije kod kojih su moguće ulceracije. Zahvaćeno tkivo zarasta ožiljkastim tkivom (12).



Slika 1.2.2.3. *Lupus profundus* (izvor:

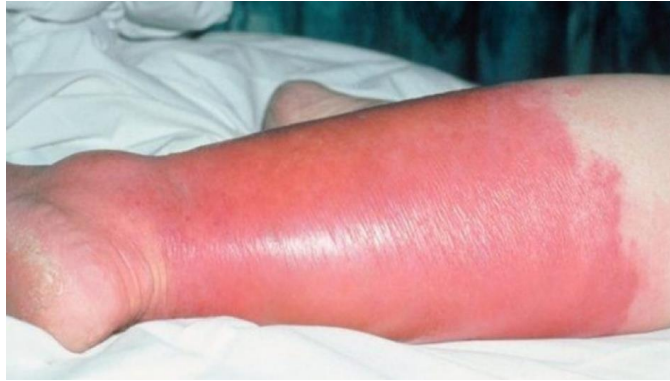<https://jmedicalcasereports.biomedcentral.com/articles/10.1186/s13256-019-2249-7>)

*Echthyma* – Bolest čiji je uzročnik bakterija koja je ušla u kožu uslijed ozljede. Uzročnici su najčešće *Staphylococcus aureus* i *Streptococcus pyogenes* grupa A. Javljaju se vezikule ili pustule po potkoljenicama, a ukoliko se širi u dubinu nastaje nekrotično tkivo i ulceracije praćene eritemom (13).



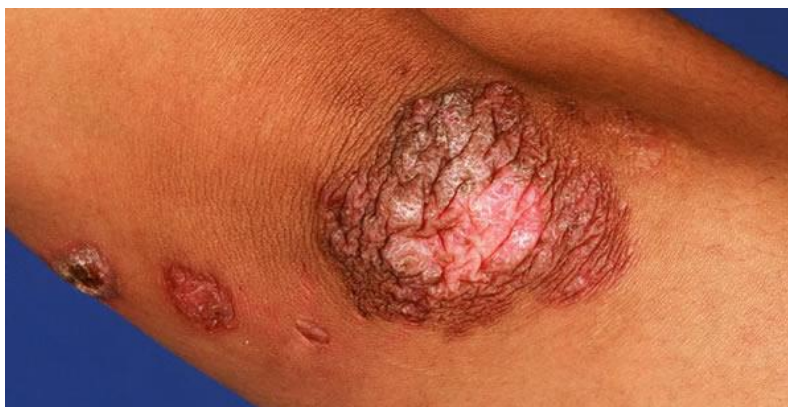Slika 1.2.2.4. *Echthyma* (izvor: <https://dermnetnz.org/topics/ecthyma>)

*Erizipel* – Akutna infektivna bolest koja zahvaća dermis i supkutani sloj kože. Uzročnici su beta-hemolitički streptokok grupe A i *Staphylococcus aureus*. Uzročnici u kožu ulaze uslijed ozljede. Tipično se javlja edem, oštro ograničen eritem koji se „plamičasto“ širi po potkoljenici. Bolest je praćena s boli i povišenom tjelesnom temperaturom (14).



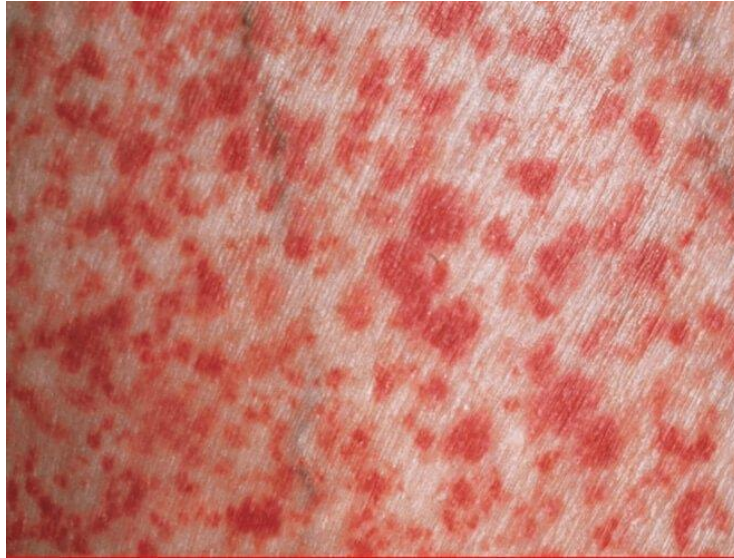Slika 1.2.2.5. *Erizipel* (izvor: <https://www.buhasder.org.tr/kose-yazilari/yilancik-erizipel>)

*Tuberculosis cutis* – Kada bakterija *Mycobacterium tuberculosis* inficira kožu nastupa infektivna bolest nazvana tuberkuloza kože. Javljaju se žučkaste papule na koži i koje ulceriraju te nastaju rane subminiranih rubova (15).



Slika 1.2.2.6. *Tuberculosis cutis* (izvor: <https://zdravlje.eu/2011/11/09/tuberculosis-cutis-primaria/>)

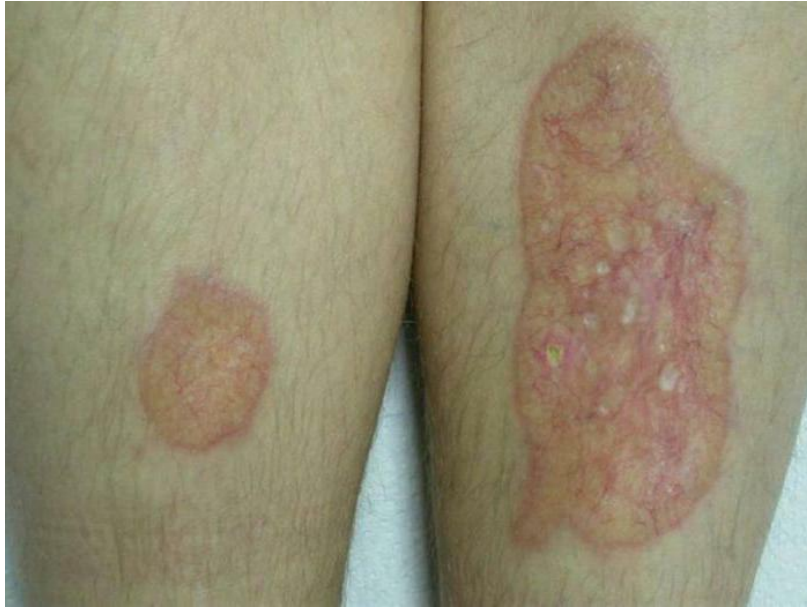*Vaskulitis* – Odlaganjem imunih kompleksa na stijenkama žila nastupa upala ili *vaskulitis*. Promjena na koži su vidljive na nogama. *Vaskulitis* osim kože može zahvatiti i unutarnje organe. Moguće je stvaranje nekroze i drugih rana na području koje je zahvaćeno upalom.



Slika 1.2.2.7. *Vaskulitis* (izvor: <https://krenizdravo.dnevnik.hr/zdravlje/bolesti-zdravlje/vaskulitis-vrste-uzroci-simptomi-i-lijecenje>)

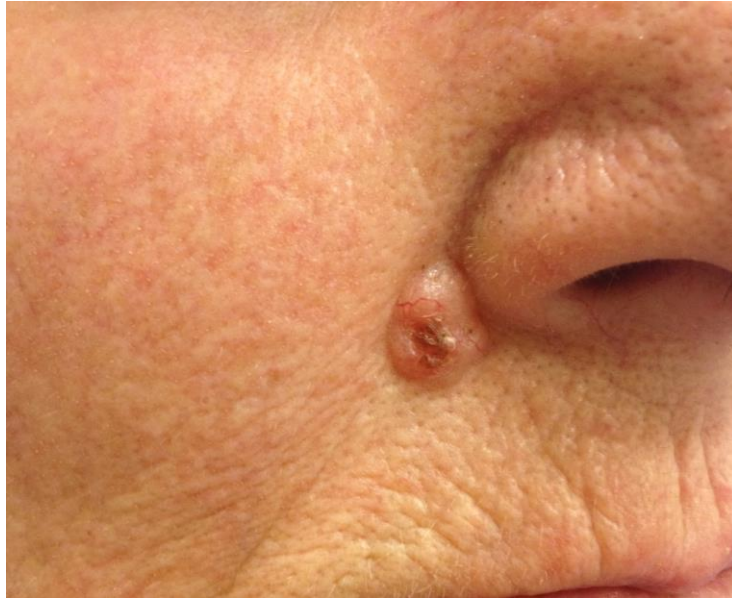Lipoidna nekrobioza – Upalna bolest kože koja zahvaća područje tibije kod mlađih žena, a javlja se u kombinaciji s dijabetesom. Javljaju se papule i plakovi crveno-žučkasto-smeđe boje koje su oštro ograničene. Ulceracije sporo zarastaju.



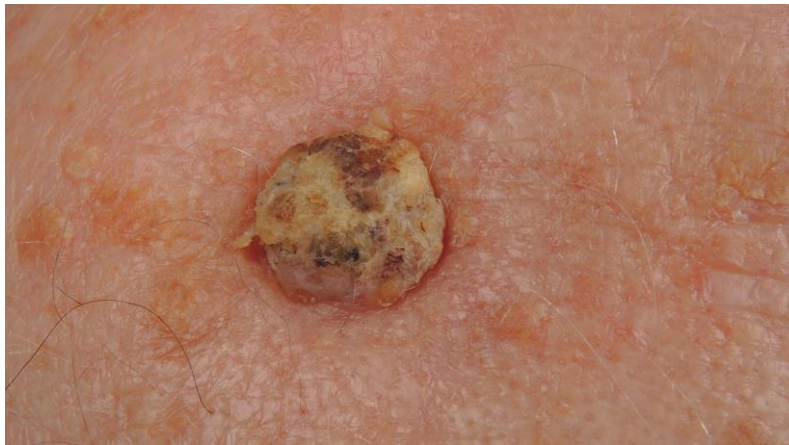

Slika 1.2.2.8. Lipoidna nekrobioza (izvor: <https://hr.taylrrenee.com/zdorove/116722-lipoidnyy-nekrobioz-prichiny-simptomy-diagnostika-i-lechenie.html>)

Maligna oboljenja – Maligna oboljenja mogu biti uzrok kroničnih tumorskih rana. Najčešće se manifestiraju kao kožni karcinomi. Karcinom kože koji se javlja je bazocelularni karcinom i to na području glave i varta. Javljaju se destruirane kožne promjene. Bazocelularni karcinom može biti nodularni, superficijalni, pigmentni, egzulcerirani ili se može manifestirati kao kronična ili atipična rana. Planocelularni karcinomi se osim na koži mogu javiti i na sluznici. Planocelularni karcinom je sklon metastaziranju, rethodi mu prekanceroza na glavi, vratu ili trupu. Tumorske rane se liječe kirurškim putem i zračenjem (19).

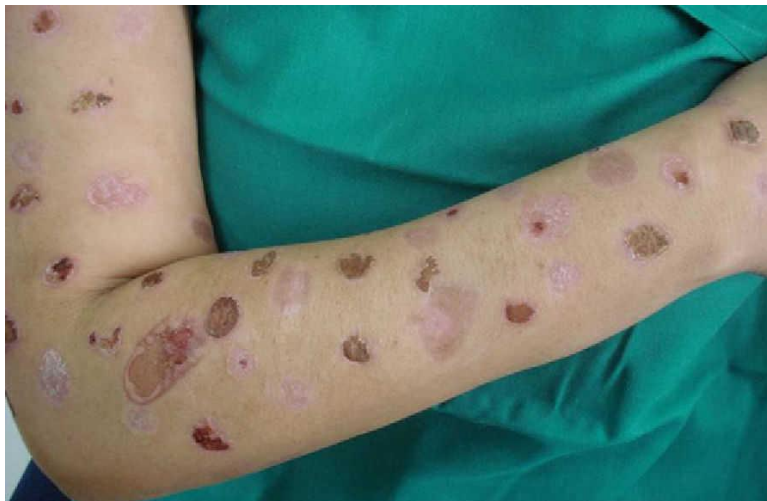


Slika 1.2.2.9. Bazocelularni karcinom kože (izvor: <https://net.hr/magazin/zdravlje/bazocelularni-karcinom-kako-tocno-izgleda-koja-su-mu-obiljezja-i-kako-ga-lijeciti-b213ef3a-b1c1-11eb-9e12-0242ac140027>)



Slika 1.2.2.10. Planocelularni karcinom kože (izvor: <https://images.everydayhealth.com/images/what-is-cutaneous-squamous-cell-carcinoma-1440x810.jpg>)

*Dermatitis artefacta* – Kožne promjene uslijed samoozljeđivanja. Često se javlja kod psihijatrijskih bolesnika s poremećajem osobnosti ili bolesnika s psihozama. Osim pozitivne psihijatrijske anamneze, rizični faktor su genetika i kronična oboljenja. Vrlo često kod mlađih žena (20).



Actas Dermosifiliogr. 2013;104:854-66

Slika 1.2.2.1. *Dermatitis artefacta*

(izvor: <https://www.actasdermo.org/es-dermatitis-artefacta-a-review-articulo-S1578219013002370>)

### 1.2.3. Infekcija kronične rane

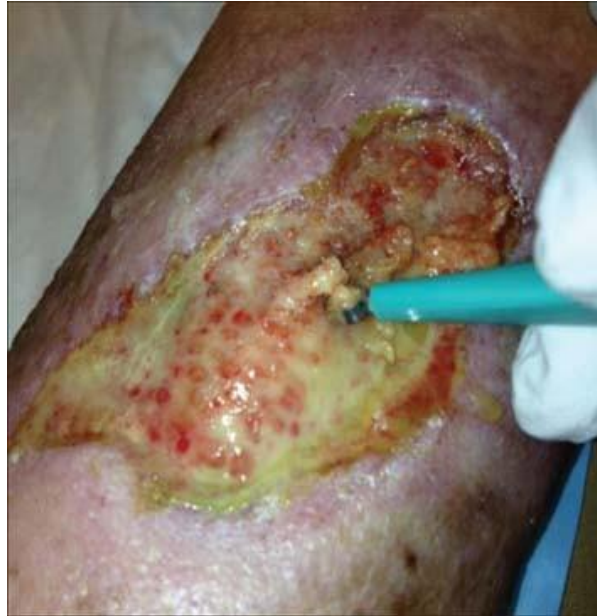Infekcija rane se može prepoznati pomoću kliničke slike, krvnih nalaza i mikrobioloških nalaza. Infekcija se liječi antibiotski ovisno o nalazu antibiograma. Uslijed čestog korištenja antibiotika dolazi do razvoja otpornosti mikroorganizama i stvara se biofilm na rani. Uzročnici su najčešće rezistentni na brojne poznate antibiotike. „Biofilm je kompleksna, heterogena i integrirana zajednica na inertnoj površini prihvaćenih mikroorganizama, koja se sastoji od jedne ili više vrsta mikroba, obavijenih ekstracelularnim polimeričnim matriksom, koji same proizvode“. Biofilm nastaje kao svojevrsna obrana od imunološkog odgovora. Biofilm i mikrobi unutar njega utječu na kroničnu infekciju. Ako se rana ne tretira pravovremeno i adekvatno i ako terapija antibioticima nije ciljana, tada se biofilm stvara na rani i usporava se i

zaustavlja zarastanje. Antiseptička sredstva se tijekom zbrinjavanja rana trebaju koristiti ali nisu sva djelotvorna kod biofilma. Biofilm je otporan i nepropustan za antibiotike, vanjske čimbenike i imunološki odgovor bolesnika te se uslijed toga može zaključiti da je dominantan faktor razvoja infekcije kronične rane (21).

Infekciju rane potrebno je adekvatno i pravovremeno liječiti. Infekcija je komplikacija koja vrlo lako može dovesti do smrti te je bitno uzeti detaljnu anamnezu bolesnika, status rane, utvrditi uzročnika, napraviti antibiogram. Na temelju dobivenih nalaza planira se liječenje koje se sastoji od čišćenja ili debridmana, obloga, antibiotske terapije i ostalih metoda. Liječenje se određuje prema indikacijama i mogućim kontraindikacijama. Vrlo je važno istaknuti da se sve treba raditi u aseptičnim uvjetima. Najbolja praksa je da se infekcija prepozna, da se postavi dijagnoza, utvrde čimbenici rizika, prepoznaju znakovi i simptomi infekcije, otkrije uzročnik, da se počne topički liječiti, da se odradi čišćenje rane i počne s ciljanom terapijom antibioticima.

Koliko je neka rana inficirana ovisi o nalazima krvi, upalnim parametrima, o mikrobiologiji te koliko se znakovi i simptomi izraženi. Znakovi upale su eritem, lokalna toplina, bol i edem. Crvenilo i toplina se rezultat vazodilatiranja, bol je rezultat stimulacije živaca citokininima, a edem nastupa zbog povećane permeabilnosti žila. Mikrobi uvijek uzrokuju patološke procese iako ponekad ne moraju biti prisutni znakovi i simptomi. Infekcija je ozbiljna komplikacija koja prijeći zarastanje rana ali i može biti kobna za bolesnika.

Najčešći faktori rizika od nastanka infekcije su imunokopromitiranost bolesnika, zatim smanjena perfuzija tkiva, veliku ulogu igra i životna dob bolesnika, zatim što se same rane tiče tu ovisi veličina rane, trajanje rane kao i sama lokalizacija rane i mogućnost prisustva nekrotičnog tkiva u rani, zatim edem ili pak eksponirane kosti. Kod infekcije rane se ne smije zanemariti tzv. ljudski faktor odnosno kakav je standard čišćenja same rane, kakva je higijena ruku i kakvi su higijenski uvjeti u kojima bolesnik živi. Briga i zbrinjavanje rana trebalo bi se odvijati u aseptičkim uvjetima kako bi se spriječila kontaminacija iz okoline. Biofilm je najvažniji virulentni faktor kroničnih rana i infekcija rana jer je vrlo kompleksne strukture i vrlo otporan na sve vrste terapija.



Slika 1.2.3.1. Biofilm na rani

(izvor: <https://www.semanticscholar.org/paper/Biofilm-delays-wound-healing%3A-A-review-of-the-Metcalf-Bowler/ed446c4913b1f522c4cd460fdad90ac84d37be91>)

Kada govorimo o najčešćim uzročnicima infekcija, mogu se posebice izdvojiti *Staphylococcus aureus*, zatim *Meticilin rezistentni Staphylococcus aureus* ili skraćeno MRSA, *Streptococcus pyogenes*, *Pseudomonas aeruginosa* kao i gram pozitivni anaerobni koki i gram negativne bakterije porodice *Enterobacteriaceae* (14).

S druge strane, uzročnici infekcija i drugi faktori utječu negativno na zarastanje rana. Na zarastanje rana utječu sljedeći faktori: količina i broj mikroba, patogenost i broj virulentnih čimbenika, zatim vrsta granulacija, prisutnost upalnih medijatora, aktivacija neutrofila, količina toksina bakterija, hipoksija, poremećaji metabolizma kao i količina kolagena i fibroblasta.

#### 1.2.4. Cijeljenje rana

Kada dođe do prekida kontinuiteta kože tijelo odgovara na oštećenje tako što se pokreće proces cijeljenja rana. Proces se sastoji od nekoliko faza u kojima djeluju određeni stimulansi i

inhibitori (hormoni rasta) nastali prirodno u organizmu. Na cijeljenje utječu infekcije, opskrba kisikom i opskrba krvlju kao i komorbiditeti.

Cijeljenje započinje i traje i kod onih događaja kod kojih nema prekida integriteta kože kao što su tromboza, embolija, tkivno krvarenje, autoimune bolesti, kolagenske bolesti. Rana može cijeliti primarno, sekundarno i tercijarno (22).

Primarno cijeljenje – Primarno cijele rane nastale kirurškim putem odnosno rane koje nastaju i koje se zatvaraju unutar nekoliko sati.

Sekundarno cijeljenje – Sekundarno cijele rane koje se ne zatvaraju već se ostavljaju „otvorene“ da se spontano ispune granulacijskim tkivom i kontrahiraju. Uvijek kod kontaminiranih inficiranih rana ili rana slabe prokrvljenosti.

Tercijarno cijeljenje – Tercijarno cijele rane kod kojih se prvo rana čisti, odnosno kojoj se radi debridman, a tek nakon nekoliko dana se zatvara kada je potpuno čista.

Kako bi rane bile adekvatno zbrinute potrebno je poznavati faze cijeljenja rana koje traju i godinu dana. Čim dođe do nastanka rane kreće i cijeljenje (22).

Faze cijeljenja rana će biti nabrojene i pojašnjene u nastavku teksta.

Upalna faza – Faza upale može biti rana i kasna i počinje odmah kod nastanka oštećenja. Rana upalna faza je prvi dio koji počinje odmah jer kod prekida integriteta kože dolazi do krvarenja, počinje hemostaza odnosno kontrakcija žila, stvara se trombocitni čep i koagulacija. Nabrojani procesi omogućuju očuvanje vaskularnog integriteta i preveniraju ekscesivno krvarenje. Krvarenje na početku nastanka rane je obilno čime se rana ispire i čisti pa zatim nastupa hemostaza. Vazokonstrikcija je jaka u ozlijeđenim kapilarama, nakupljaju se trombociti i agregiraju i stvaraju čep koji zaustavlja krvarenje. Fibrinolizom se taj čep rastapa i olakšava se stanična migracija i prevenira opstrukcija žila. Stanice koje su oštećene oslobađaju histamin i medijatori boli, povećava se propusnost žila i dolazi do pojave znakova upale: bol, eritem, edem, povišena tjelesna temperatura (22).

U kasnoj fazi upale nastupaju makrofagi koji omogućuju fagocitozu i važni su za napredak cijeljenja rana. Upalni odgovor treba biti optimalan, niti prejak niti preslab. Kronične rane koje ne cijele najčešće imaju previše proteinaza radi bakterijskih infekcija ili opetovanih trauma. Upalna faza traje 2-4 dana i u njoj se brojni faktori i stanice slobodno kreću i omogućuju odgovor na ozljedu (22).

Angiogeneza – Proces stvaranja krvnih žila naziva se angiogeneza i odgovor je na metaboličko oštećenje. Ozljeda uzrokuje hipoksiju koja stimulira angiogenezu. Nakon dva do tri dana počinje vaskularna proliferacija. Nove kapilare se šire iz žila koje već postoje i anastomoziraju i stvaraju mrežu kapilara čime se obnavlja opskrba krvlju (22).

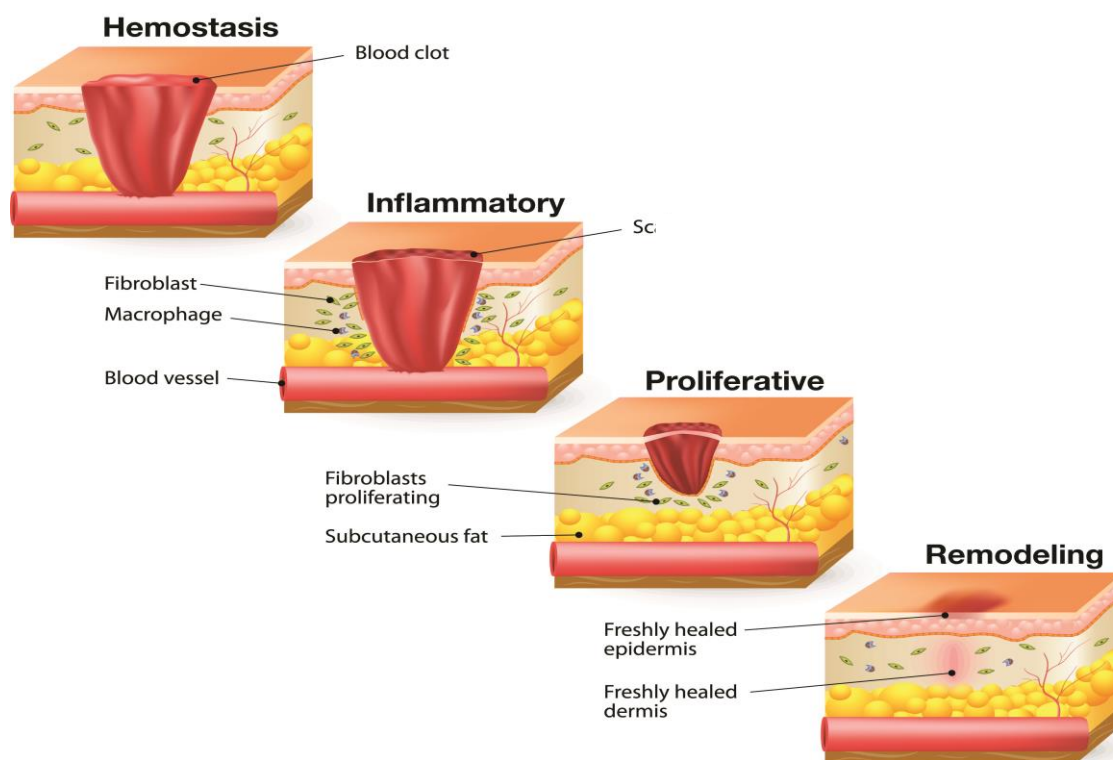
Epitelizacija – Granulacija i epitelizacija su procesi neophodni za cijeljenje rana. Granulacijsko tkivo ispunjava ranu s dna, a epitelno tkivo zatvara ranu s rubova. Epitelizacija je pod utjecajem faktora rasta citokina. Epitelizacijom se pokušava ponovno uspostaviti zaštitna barijera kože. Epitelizacija počinje iz otočića epitelnog tkiva koje je ostalo na ozlijeđenoj koži i s rubova (22).

Kontrakcija – U fazi kontrakcije se događa proliferacija i regeneracija. Važnu ulogu kod kontrakcije imaju fibroblasti.

Remodelacija – Završna faza koja počinje nakon tri tjedna i traje čak dvije godine. U toj fazi se sintetizira i razgrađuje kolagen kako bi koža očvrstnula, kako bi postala otporna na istezanje. Granulacijsko tkivo je bogato gustom mrežom žila i stanica koja se smanjuje kako se granulacija završava (22).



# WOUND HEALING



Slika 1.2.4.1. Faze cijeljenja rana (izvor:

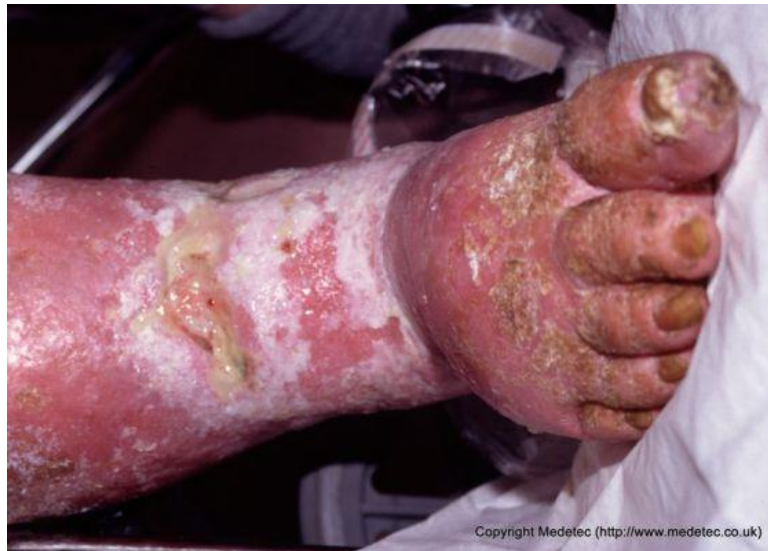[https://as2.ftcdn.net/v2/jpg/00/76/10/47/1000\\_F\\_76104709\\_xq35USeCD39jeMYk0bI2Ln8kSUoR33Kq.jpg](https://as2.ftcdn.net/v2/jpg/00/76/10/47/1000_F_76104709_xq35USeCD39jeMYk0bI2Ln8kSUoR33Kq.jpg))

Poremećaji cijeljenja javljaju se u svim fazama. Najčešći razlozi zastoja cijeljenja su slaba prokrvljenost, slaba nutricija, komorbiditeti, infekcije, lijekovi, neadekvatno zbrinjavanje i odabir neadekvatnih obloga. Ako tkivo nije dobro prokrvljeno tada ne dobiva niti dovoljno kisika pa rana ne cijeli. Infekcija je isključivo prisutna ako je prisutnost mikroba  $\geq 10^5$ , sve ispod je kontaminacija koja ne predstavlja kliničko stanje. Kod infekcije u ranama se raspada kolagen, usporena je epitelizacija i rana zaostaje u upalnoj fazi. Prehrana siromašna nutrijentima, prvenstveno albuminima i vitaminima, dovodi do metaboličkih poremećaja. Kod cijeljenja rana vrlo su bitni proteini te osobe s ranama bi trebale unositi bar 0,8 – 2 g/kg/dan.

Osim malnutricije, poremećaj zarastanja predstavlja već spomenuti biofilm. Biofilm je otporan na antibiotike, antiseptike i imunološki odgovor bolesnika, teško ga je dokazati ali je karakteristično da se oko rane javlja hiperpigmentacija, koža je osjetljiva i rana krvari kod dodira, prisutan je gnojni eksudat i izostaje epitelizacija s ruba rane (22).



Kod same rane tijekom zacjeljivanja se stvara eksudat odnosno tekućina sastavljena od plazme, stanica krvi. Upalna faza je okarakterizirana velikim količinama eksudata što je ponekad znak infekcije i edema. Eksudat je potrebno kontrolirati jer curenje van obloge na rub rane i okolnu kožu može rezultirati maceracijom koja usporava zacjeljivanje. Maceracija je omekšavanje i vlaženje okolne kože, koja postaje bijela i na takvoj koži nastaju dodatni ulkusi i oštećenja. Eksudat se može kontrolirati odgovarajućim upijajućim oblogama koje osim kontrole eksudata imaju za zadaću da održavaju ranu vlažnom, da sprječavaju povrat eksudata, omogućuju autolitički debridman, sprječavaju nastanak infekcije i kontroliraju količinu mikroba (22). Maceracija dovodi do sljedećih komplikacija: usporavanje zacjeljivanja rana, povećanje rizika od nastanka infekcija, povećanje rizika od trenja i povećanje rizika od širenja rane.



Slika 1.2.4.2. Maceracija (izvor: <http://www.medetec.co.uk/slide%20scans/leg-ulcer-images/target51.html>)

### 1.2.5. Liječenje rana

Kronične rane se liječe kirurški i lokalno. Liječenje bi trebalo biti multidisciplinarno, a cilj bi trebao biti pravilan imunološki odgovor bolesnika te smanjenje mikroba u rani. Kako bi se potaknuo imunološki odgovor bolesnika potrebno je da se liječe primarne bolesti odnosno da se stabilizira stanje bolesti jer su te bolesti najčešće razlog nastanka kroničnih rana. Smanjenje mikroba u rani se ostvaruje ako se provode preventivne higijenske mjere, ako se rana drenira, ako se rana dekontaminira debridmanom, antisepticima te ukoliko se koristi ciljana antimikrobna terapija. Preventivne higijenske mjere u cilju sprječavanja dodatne kontaminacije se sastoje od pranja ruku, alkoholnog utrljavanja, dezinfekcije kože i uporabe zaštitne opreme. Rana se čisti ispiranjem fiziološkom otopinom, drenažom se uklanja eksudat, gnoj i nekrotično tkivo. Debridman je postupak kojim se kirurški otklanja mrtvo tkivo. Antimikrobna terapija treba biti ciljana i mora spriječiti širenje infekcije i potencijalno sepsu. Antibiotička terapija mora biti vremenski i količinski ograničena kako bi se spriječilo da dođe do razvoja rezistencije ili do razvoja superinfekcije. Antibiotici koji su se primjenjivali bez kriterija doveli su do razvoja multirezistentnih bakterija.

Antibiotici se daju od 7 do maksimalno 14 dana uz kontrolu liječnika. Kod primjene treba doći do povlačenja znakova infekcije, imunološkog odgovora, smanjenja broja mikroba u rani te pada upalnih parametara. Osim debridmana, rane se liječe i drugim kirurškim zahvatima – premosnice, simpatektomija, safenektomija. Vrlo često se kod arterijske insuficijencije podliježe i amputacijama. U kirurško liječenje spadaju i rekonstrukcijski zahvati kojim se nastali defekti pokušavaju prekriti. U rekonstrukciji se koriste režnjevi i presadci. U zadnje vrijeme rane se liječe i negativnim tlakom (VAC) i hiperbaričnom oksigenoterapijom (HBOT). Najvažnije kod liječenja kronične rane je pristupiti holistički. Bolesnik nije „samo rana“ već je zbroj svih procesa koji se odvijaju u njegovom tijelu. Infekcija se kao najčešća i najopasnija komplikacija može prevenirati ukoliko se otkrije na vrijeme, ako se zna o kojoj vrsti mikroorganizma se radi i slično.

Kako bi se spriječila kolonizacija potrebno je ukloniti mikrobe iz rane otklanjajući nekrotično tkivo, ukloniti virulentne faktore te podići kvalitetu imunološkog odgovora bolesnika. Preventivni postupci se odvijaju simultano, brzo i često, a oni su sljedeći: mehaničko čišćenje, antiseptici, debridman, oksigenacija, osiguravanje mikroklimatskih uvjeta za vlažno cijeljenje i otklanjanje biofilma.

Antibiotska terapija se ne daje preventivno već ciljano kada je poznat uzročnik infekcije. Infekciju je potrebno prevenirati kako bi se spriječilo daljnje širenje, sistemska infekcija i sepsa.

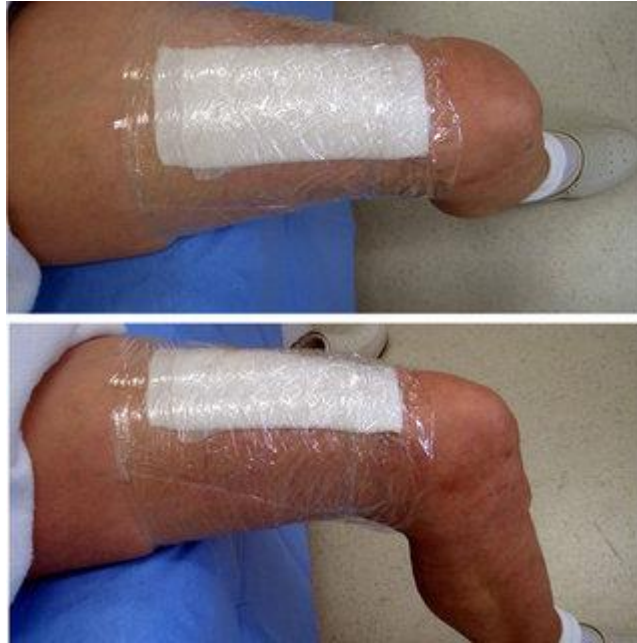Zarastanje rana je proces koji se odvija spontano i najčešće se nastali defekt zatvara u određenom periodu. Kada rana ne cijeli dulje od 6 tjedana klasificira se kao kronična i kako bi došlo do njenog cijeljenja potrebno je omogućiti optimalne uvjete što je moguće postići oblogama za vlažno cijeljenje rana. Obloge su postale zlatni standard liječenja kroničnih rana. Obloge omogućuju brže cijeljenje, potiču autolitički debridman, smanjuju rizik od nastanka infekcija, osiguravaju bezbolan prijevoj i smanjuju broj potrebnih prijevoja. Svakom bolesniku i svakoj rani se treba pristupiti individualno s ciljem poboljšanja kvalitete života. Vlažno cijeljenje ima dokazano bolje rezultate i prednost naspram suhog cijeljenja. Kada govorimo „suhi prijevoj“ mislimo na prijevoj sterilnim gazama i drugim zavojnim materijalom. Prednosti obloga su : dvostruko manje vremena potrebnog da rana zacijeli, zatim je puno manji rizik od nastanka infekcija, što se tiče samog bolesnika, oblog mu predstavlja udobniju opciju, a uz jednostavnost uporabe tu je prednost dugoročno isplativija i jeftinija opcija liječenja.

Svaka rana zahtijeva individualni pristup i potrebno je znati kada se koja obloga i na koji način primjenjuje. Potrebno je poznavati mehanizme djelovanja, sastav, način aplikacije i učestalost promjene obloge, a sve u cilju da se odabere idealno rješenje za zbrinjavanje određene rane kod određenog bolesnika.

Obloge se prema Hrvatskom zavodu za zdravstveno osiguranje dijele u skupine prema generičkom nazivlju. Obloge se biraju prema veličini rane, izgledu okolne kože, vrsti i količini sekrecije odnosno eksudata, prisutnosti znakova infekcije. Obloge se dijele primarne i sekundarne odnosno one koje na ranu idu direktno ili one koje se stavljaju preko primarnih, a imaju veliku moć upijanja eksudata.

Poliuretanski filmovi – Tanke polupropusne obloge koje se koriste kao primarne i/ili sekundarne obloge. Kada se lijepe za kožu, štite ranu od bakterija i vode pa tako sprječavaju nastanak infekcija. Mekane i elastične obloge koje se prilagođavaju svim anatomskim zahtjevnim mjestima. Koža i rana ispod obloge se lako može kontrolirati. Namjena im je kod zaštite kože od nastanka rana, kao prevencija dekubitusa ili kao zaštita novonastalog epitelnog tkiva. Moć upijanja im je minimalna ili nikakva pa se mogu koristiti kao primarne obloge na ranama bez sekrecije ili s minimalnom količinom sekreta. Kao sekundarna obloga koriste se za

prekrivanje primarnih obloga, alginata i hidrogela. Vrijeme stajanja na ranama može biti i do 7 dana te tijekom tog perioda bolesnik može normalno održavati osobnu higijenu. Ne koriste se nikad kod inficiranih rana.




Slika 1.2.5.1. Poliuretanski film (izvor: [https://www.researchgate.net/figure/Clinical-photograph-of-the-occlusive-dressing-therapy-using-dimethyl-sulfoxide-The-gauze\\_fig5\\_253332668](https://www.researchgate.net/figure/Clinical-photograph-of-the-occlusive-dressing-therapy-using-dimethyl-sulfoxide-The-gauze_fig5_253332668))

Hidrokoloidne obloge – Obloge koje se koriste kao primarne i sekundarne obloge. Upijaju eksudat stvarajući gel kojim se u rani stvaraju optimalni uvjeti za vlažno cijeljenje. Najčešća primjena je kod rana koje slabo do umjereno eksudiraju. Povoljno za zaštitu kože oko rane kao i za područje oko stoma. Ostaju na ranama do 7 dana, a obavezno ako je sekret došao do ruba obloge. Hidrokoloidi se koriste u fazama granulacije i epitelizacije, ali ne kod infekcija.




Slika 1.2.5.2. Hidrokoloidna obloga (izvor: <https://medivita.hr/shop/cijena/comfeel-plus>)



Slika 1.2.5.3. Hidrokoloidna obloga – prozirna (izvro: <https://www.coloplast.hr/comfeel-plus-transparent-hr-hr.aspx>)

Alginati – Obloge sastavljene od morskih alga s visokom moći upijanja. Obloge su vlaknaste i u kontaktu s tekućinom se pretvaraju u gel. Za stvaranje gela potrebni su kalcijevi i natrijevi ioni. Gel koji se napravi ispunjava dno rane i na taj način održava potrebnu vlažnost rane čime se pospješuje zarastanje rana. Osim nabrojanih svojstava, alginat ima sposobnost zaustavljanja krvarenja. Koriste se kao punila dubokih rana, za rane umjerene do izrazito velike eksudacije, za infekcije i za rane koje krvare. Alginat ne smije prekriti rub rane već samo dno rane i mijenja se svaka dva do tri dana ovisno o količini eksudata. Preko alginatne obloge potrebno je staviti sekundarnu oblogu koja će štititi ranu od vanjskih utjecaja i koja ima mogućnost upijanja.



Slika 1.2.5.4. Alginat (izvor: <https://medq.co.za/product/biatain-alginate/>)

Hidrogel – Hidrogel je obloga u obliku gela koja osigurava vlažnost rane i hidratizira suhu nekrozu. Hidrogel prekriva mjesta sa živčanim završecima te se smanjuje bol. Koristi se za sve rane koje imaju izraženu suhu nekrozu pa potiču autolitički debridman. Osim suhih nekroza, koriste se za sve rane u svim fazama zarastanja ovisno da li im nedostaje vlage. Uz hidrogel potrebno je koristiti sekundarne obloge. Potrebno je voditi brigu o okolnoj koži jer se kod neadekvatne i prevelike količine gela može macerirati rub i koža. Rane se ispiru vodom da se ukloni nekrotično tkivo.



Slika 1.2.5.5. Hidrogel (izvor: <https://www.convatec.com/en-gb/products/pc-wound-granugel>)

Poliuretanska pjena – Obloge s visokim kapacitetom za upijanje koje mogu biti u više slojeva i s ljepljivim rubom ili bez njega. Na površini je poliuretanski polupropusni film koji omogućuje izmjenu plinova i štiti ranu od vanjskih utjecaja. Poliuretanske pjene su mekane obloge s mogućnosti prilagodbe. Neljepljive poliuretanske obloge se mogu rezati. Preporuka su za rane sa srednjom do jakom eksudacijom, a izmjena je svaka tri dana ili prije ovisno o količini eksudata. Ukoliko se ne mijenjaju na vrijeme moguća je iritacija i maceracija. Ukoliko se koristi ljepljiva obloga ne trebaju se dodatno fiksirati gazom i zavojem.



Slika 1.2.5.6. Poliuretanske pjene (izvor: <https://www.omc.hr/njega-bolesnika/obloge-za-rane/aquacel/aquacel-pjenasta-obloga-detail>)

Silikonske obloge – Višeslojne obloge koje imaju silikonsku „košuljicu“ kojom se prijanjaju na ranu i kožu. Imaju izrazito veliku moć upijanja pa se koriste za rane jake eksudacije. Na površini imaju polupropusni film za plinove. Mijenjaju se svaka tri dana ili ovisno o eksudaciji. Prilagođene za lako održavanje osobne higijene. Nije potrebno fiksiranje zavojima.



Slika 1.2.5.7. Silikonska obloga (izvor: <https://www.coloplast.co.uk/wound/wound-/biatain-silicone-ag/>)

Obloge s aktivnim ugljenom – Obloge koje sadrže aktivni ugljen neutraliziraju neugodne mirise. Imaju mogućnost upijanja i održavanja vlažnosti. Preko obloga je potrebno staviti sekundarnu oblogu. Kod inficiranih rana, obloge s aktivnim ugljenom se moraju mijenjati svakodnevno.



Slika 1.2.5.8. Obloga s aktivnim ugljenom (izvor: <https://stoma-medical.hr/proizvodi/skrbrane/carboflex/>)



Obloge s ionskim srebrom – Obloge koje sadrže srebro u obliku iona se koriste kod inficiranih rana jer se stvara antibakterijska zaštita i uništavaju se patogene bakterije.



Slika 1.2.5.9. Obloge s ionskim srebrom (izvor: <https://rozi-step.hr/obloge-za-rane/cijeljenje/durafiber-ag>)

### 1.2.6. Antiseptici u prevenciji infekcije kronične rane

Liječenje kroničnih rana predstavlja veliki izazov za medicinsko osoblje. U zbrinjavanju rana izuzetno je važna cjelovita lokalna obrada rane, uključujući primjenu antiseptičkih pripravaka koji su ključni element terapijskog procesa kao i specijaliziranih obloga. Antiseptici se primjenjuju lokalno na:

- tjelesne površine kao što su koža, rana, sluznica
- tjelesne šupljine
- kirurški eksponirano tkivo (32).

Mogu se razlikovati preventivna i medicinska uporaba antiseptika. Ova sredstva se često koriste u bolnicama i zdravstvenim ustanovama za kontrolu rizika od infekcije, kao i za prevenciju nozokomijalnih infekcija. Medicinsko osoblje primjenjuje antiseptike za dekontaminaciju kože ruku, preoperativno čišćenje kože kirurškog mjesta te čišćenje kroničnih i akutnih rana.

Također, koriste se za liječenje otvorenih rana. Opća javnost ih sve više koristi zbog straha od mikrobne kontaminacije hrane i industrijske robe. U današnje vrijeme, s općim pojačanim osjećajem svijesti o opasnostima određenih mikroba, kao što je SARS-CoV-2, oni se koriste u domovima i na radnim mjestima kako bi se smanjilo širenje infekcija (32).

Ciljevi antiseptika u profilaktičke svrhe su:

- prevencija kolonizacije mikroba u nekolonizirana područja tijela
- prevencija širenja patogenih mikroba u područja kronične rane i
- prevencija razvoja lokalne infekcije.

Antiseptik treba imati široku antimikrobnu aktivnost (virusi, gljivice, bakterije), koja obuhvaća i mikroorganizme rezistentne na antibiotike kao što su *Staphylococcus aureus* rezistentni na meticilin (MRSA) ili enterokoki rezistentni na vankomicin (VRE). Mnoge od ovih tvari mogu se koristiti same ili u proizvodima koji sadrže nekoliko spojeva s antimikrobnim djelovanjem koji se razlikuju po svojoj učinkovitosti i spektru protiv mikroorganizama. Treba napomenuti da se u profilaktičkim antisepticima tvari primjenjuju jednom ili nekoliko puta u kratkom vremenskom razdoblju. Ovaj oblik antiseptičke sredstva je snažan i brzo djelujući. Međutim, kod terapijske antiseptičke sredstva se koriste kontinuirano i često dulje vrijeme. Osim toga, važna je njihova niska citotoksičnost i dobro antimikrobno djelovanje. Antiseptici moraju biti sigurni za uporabu, ne smiju uzrokovati alergijske reakcije ili bol, te ne smiju biti toksični, kancerogeni ili mutageni te ne smiju ometati zacjeljivanje rana. Također, trebali bi postići učinkovite antimikrobne koncentracije na mjestu djelovanja, a da ne dovedu do razvoja rezistencije. Ovisno o namjeni (namjeni) trebaju imati odgovarajuća kemijska i fizikalna svojstva kao što su boja, miris, konzistencija i okus. Osim toga, trebali bi pokazati aktivnost protiv bakterijskog biofilma. Indeks biokompatibilnosti (BI) pomaže u odabiru pravog antiseptika. Vrijednost  $BI > 1$  označava da je proizvod karakteriziran širokim spektrom djelovanja protiv mikroorganizama i niskom razinom citotoksičnosti protiv fibroblasta ili keratinocita stoga njegova uporaba ne utječe negativno na proces ozdravljenja. Tvari koje ispunjavaju te uvjete su oktenidin ( $BI = 1,7-2,1$ ) i poliheksanid ( $BI = 1,4-1,5$ ) (33).

## 2. KRONIČNE RANE KAO JAVNOZDRAVSTVENI PROBLEM

Kronične rane predstavljaju teret bolesnicima, medicinskom osoblju i cijelom zdravstvenom sustavu. Pretpostavlja se da oko 22% kroničnih rana zacijeli za 3-6 mjeseci, 39% za 6-12 mjeseci, 16% za 12-24 mjeseca, a 23% ne zacijeljuje više godina. Učestalost recidiva u prvoj godini je 30% - 58% (34). Kako kroničnim ranama može biti potrebno nekoliko godina da zacijele, a neke ostaju nezacijeljene desetljećima pacijenti tijekom tog vremena mogu doživjeti jaku bol, značajan emocionalni i fizički stres, smanjenu pokretljivost i socijalnu izolaciju. Studije su također pokazale da kronične rane ne uzrokuju samo teške emocionalne i fizičke traume pacijentu, već i njegovoj obitelji (35). Kronične rane također mogu dovesti do invaliditeta nakon što su iscrpljene sve raspoložive terapijske intervencije te je potrebna amputacija. Ulkusi prethode 85% svih amputacija, dok je dijabetički ulkus razlog 70% svih amputacija donjih ekstremiteta. Petogodišnja stopa smrtnosti nakon amputacije je između 40 i 70% i viša je među pacijentima s velikom amputacijom. Nažalost, događaji kao što su infekcije, amputacije i smrt kao posljedica rane previše su česti i mogu se izbjeći točnom dijagnozom i ranim odgovarajućim liječenjem.

Rane se obično tretiraju kao komorbiditet drugih stanja, ograničavajući učinak napora da se prevlada sve veći izazov koji predstavljaju. Kliničarima često nedostaje specijalizirana obuka u dijagnostici i liječenju rana jer to nije definirana specijalizacija i različiti stručnjaci poput dermatologa, endokrinologa, vaskularnih kirurga i dr. mogu biti uključeni u njegu u različitoj mjeri u različitim zdravstvenim sustavima. Iz perspektive politike, ova rascjepkana odgovornost dovela je do nedostatka prioritizacije resursa i sposobnosti oko njege rana, a u kliničkom smislu dovela je do nedosljednih tretmana, produljenog cijeljenja i nekoordiniranog pristupa prevenciji. One predstavljaju veliki trošak zdravstvenom sustavu, čak i u bogatim zemljama gdje se za zbrinjavanje kroničnih rana troši otprilike 2-4% proračuna za zdravstvo. Npr., u Sjedinjenim Američkim Državama troši se otprilike 25 milijardi dolara godišnje kako bi se zbrinule kronične rane koje zahvaćaju 6,5 milijuna oboljelih. Samo na zbrinjavanje dekubitusa troši se 11 milijardi dolara godišnje. Prema dosadašnjim saznanjima, točni podatci o ukupnom broju oboljelih s kroničnim ranama i godišnjem trošku zbrinjavanja kroničnih rana u Republici Hrvatskoj su manjkavi (34).

Starenje populacije u mnogim dijelovima svijeta i sve veća učestalost kroničnih bolesti stvaraju potrebu za što boljom njegom rana. Međutim, kako bi se omogućila učinkovita provedba, potrebna je veća svijest o sve većem kliničkom izazovu koji predstavljaju rane, a potrebno je razviti metodologiju kako bi se utvrdilo i osiguralo da se koriste troškovno učinkovite kliničke prakse. Trenutačno nedostaju istraživanja o humanističkom i ekonomskom teretu kroničnih rana te je stoga potrebno sveobuhvatno kvantificirati teret kroničnih rana za pojedinca i zdravstveni sustav.

### 3. ZDRAVSTVENA NJEGA KOD ZBRINJAVANJA RANA

„Zdravstvena njega je skup sestrinskih postupaka koji čine okosnicu rada medicinskih sestara“. Proces zdravstvene njege predstavlja sustav kako se određeni postupci zdravstvene njege obavljaju. Jedini zdravstveni djelatnik osposobljen za obavljanje zdravstvene njege je medicinska sestra. Medicinska sestra provodi s bolesnikom najviše vremena, uočava probleme iz područja zdravstvene njege, postavlja prioritete, planira i provodi intervencije te planira ciljeve zdravstvene njege. Na temelju uočenog postavlja sestrinske dijagnoze u kojima definira problem, uzrok i simptome (36).

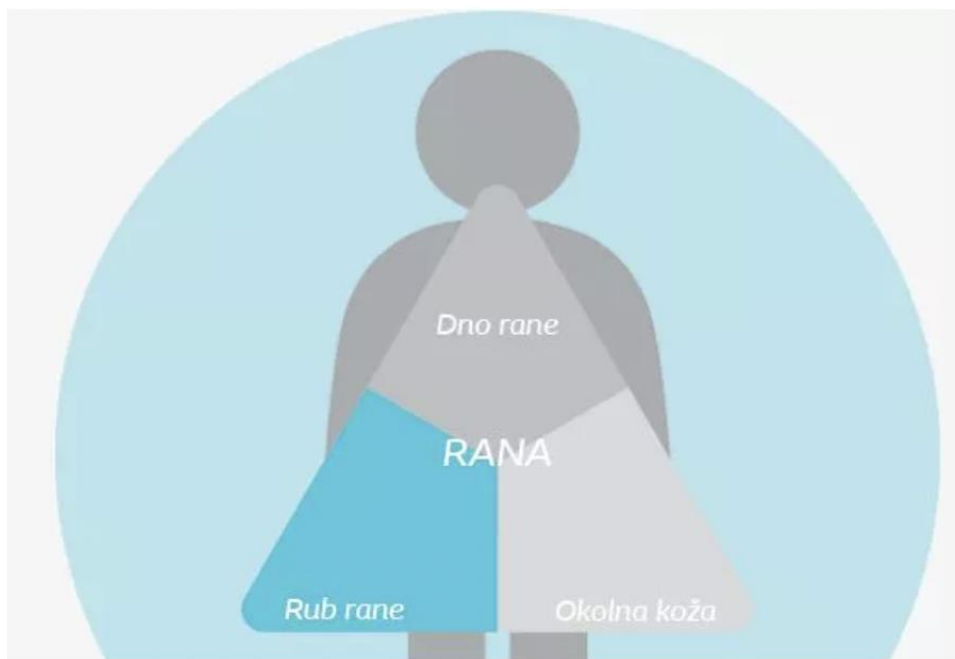
Kod zbrinjavanja kroničnih rana medicinska sestra prvo mora znati o kojoj vrsti rane se radi, kako se radi pravilna toaleta rane i koje su moguće komplikacije. Liječenje se provodi multidisciplinarno, konzultiraju se liječnici specijalisti vaskularne i plastične kirurgije te dermatovenerologije. Ovisno o vrsti rane, konzultira se određeni specijalist. Prema njihovim preporukama se provodi zbrinjavanje kroničnih rana u ambulanti obiteljske medicine ili kod bolesnika u kući. Osim liječnika obiteljske medicine, nadzor provođenja kućne njege provode i medicinske sestre patronažne službe (36).

Liječnici obiteljske medicine počinju liječenje suvremenim oblogama za rane najčešće prema preporukama specijalista, makar ponekad kreću u liječenje i samostalno prema vlastitim iskustvima. Sav potreban materijal se dobiva mjesečno preko doznaka od HZZO-a. Osim obloga liječnici specijalisti mogu pisati preporuke za medicinska pomagala koja preveniraju nastanak kroničnih rana, kao npr. antidekubitalni madrac i slično.

„Zdravstvena njega u kući pripada obaveznoj zdravstvenoj zaštiti. Provodi se ovisno o stanju i potrebama korisnika prema pravilniku Hrvatskog zavoda za zdravstveno osiguranje, prema kojemu DTP postupci njege 6 uključuje previjanje i toaletu rane prvog i drugog stupnja, a njega 7 toaletu i previjanje rane trećeg i četvrtog stupnja u trajanju od 30 min.“. Toaleti rana se mora provoditi prema smjernicama, aseptično. Uz prijetoj rana potrebno je educirati obitelj o pravilnoj higijeni, o zbrinjavanju rana kada su kod kuće, o pravilnoj prehrani i o potrebi kretanja.

Zadaća medicinske sestre je da prevenira nastanak novih rana, zbrinjavanje nastalih rana na adekvatan način, sprječavanje nastanka infekcija i edukacija bolesnika i obitelji. Rana se previja ovisno o stupnju oštećenja, o vrsti primijenjene obloge, o sposobnosti obloge za upijanje eksudata. Kod kroničnih rana je uobičajeno da se bolesnik javlja liječniku kada rana postoji već određeno vrijeme i najčešće kada mu postane narušavati kvalitetu života odnosno kada ne može obavljati svoje svakodnevne aktivnosti bez poteškoća (37).

Rana se procjenjuje tako da se promatra kakvo je dno rane, rub rane i okolna koža. Potrebno je procijeniti vrstu kronične rane, lokalizaciju rane, prisutnost simptoma i znakova infekcije, vrsti i količini eksudata. Potrebno je znati kako se rana previja, prema čijoj preporuci, da li su prisutni znakovi poboljšanja i sve obavljeno dokumentirati i potkrijepiti sve foto dokumentacijom (38).



Slika 3.1. Trokut procjene rane (izvor: <https://medikal-lux.hr/edukacija/procjena-rana-i-izvjescivanje/>)

### **3.1. Sestrinske dijagnoze**

Sestrinske dijagnoze prikazuju uočeni problem, uzrok koji je doveo do problema te simptome ako postoje. Sestrinske dijagnoze mogu biti aktualne, visoko rizične i moguće. Aktualne sestrinske dijagnoze su one kod kojih je problem vidljiv jer postoje simptomi, visoko rizične sestrinske dijagnoze su one kod kojih postoji potencijal da će se neki problem razviti ako se ne provedu preventivne mjere, moguće su one kod kojih su podatci manjkavi pa nismo sigurni da li će se dogoditi problem ili ne (37).

Medicinska sestra koja zbrinjava kronične rane može uočiti mnogobrojne probleme odnosno definirati sestrinske dijagnoze svih vrsta pa su tako najčešće uočeni problemi zdravstvene njege kod bolesnika s kroničnom ranom visoki rizik za nastanak infekcije, sama bol, socijalna izolacija, smanjena mogućnost brige o sebi posebice u pogledu osobne higijene te sama neupućenost u metode i ciljeve liječenja (39).

Kada govorimo o tipovima sestrinskih dijagnoza, moguće ih je podijeliti u četiri kategorije, a to su: usmjerene na problem, rizične, dijagnoze za promoviranje zdravlja i sindromske dijagnoze.

#### **3.1.1. Sestrinske dijagnoze usmjerene na problem**

Sestrinska dijagnoza usmjerena na problem je klinička prosudba koja se odnosi na nepoželjnu ljudsku reakciju na zdravstveno stanje ili životne procese koji postoje u pojedincu, obitelji, grupi ili zajednici. Za postavljanje točne dijagnoze, koja je usmjerena na određeni problem, moraju postojati relevantni faktori i prikladne karakteristike problema koji se rješava. Svi relevantni faktori pridonose uspješnoj dijagnozi, a svi oni se zajedno sa prikladnim karakteristikama problema, znakovima i simptomima pohranjuju u obrasce. Ova sestrinska dijagnoza sadrži sve tri komponente PES formata, koji su P (problem) gdje se uzima izjava o reakciji pacijenta, E (etiologija) koju sačinjavaju povezani čimbenici koji pomažu sestrinskoj dijagnozi i S (simptomi) koji predstavljaju sva svojstva koja se očituju kod pacijenta. Sestrinske dijagnoze usmjerene na problem obično se temelje na znakovima i simptomima prisutnim kod bolesnika te su najčešće sestrinske dijagnoze i najlakše ih je prepoznati (40).

### **3.1.2. Rizične sestrinske dijagnoze**

Rizične sestrinske dijagnoze, kako im i samo ime govori, se koriste u slučajevima kada se dijagnoza treba potkrijepiti dokazima o pacijentovim čimbenicima rizika za razvoj problema, a prema PES formatu sadrži samo P (problem) gdje se uzima izjava o reakciji pacijenta. Drugim riječima, primjenjuje se kada čimbenici rizika zahtijevaju intervenciju medicinske sestre i zdravstvenog tima prije razvoja stvarnog problema kod pacijenta.

### **3.1.3. Dijagnoze za promoviranje zdravlja**

Dijagnoze za promoviranje zdravlja imaju za cilj poboljšanje opće dobrobiti pojedinca, obitelji ili zajednice. Izjave o sestrinskoj dijagnozi za promoviranje zdravlja uključuju P (problem) i karakteristike koje definiraju problem, odnosno S (svojstva). Cilj ove dijagnoze jest potaknuti pojedinca, obitelj ili zajednicu inicijalno potaknuti želju za poboljšanjem, a kasnije i provedbu iste.

### **3.1.4. Sindromske dijagnoze**

Sindrom je prema definiciji skup sestrinskih dijagnoza koje se javljaju zajedno i koje je najbolje rješavati skupno i kroz zajedničke intervencije, a da bi se postavila dijagnoza sindroma, kao S (svojstva) iz PES formata se moraju koristiti minimalno dvije ili više sestrinskih dijagnoza koje zajedno čine sindrom.

### **3.1.5. Određivanje prioriteta**

Nakon utvrđivanja sestrinskih dijagnoza, sljedeći korak je određivanje prioriteta prema specifičnim potrebama pacijenta. Medicinske sestre svakodnevno određuju prioritet svojim postupcima dok pružaju njegu pacijentima. Samo određivanje prioriteta je proces koji identificira najznačajnije sestrinske probleme, kao i najvažnije intervencije, u planu sestrinske skrbi. Ključno je da se krize opasne po život odmah identificiraju i otklone u što kraćem

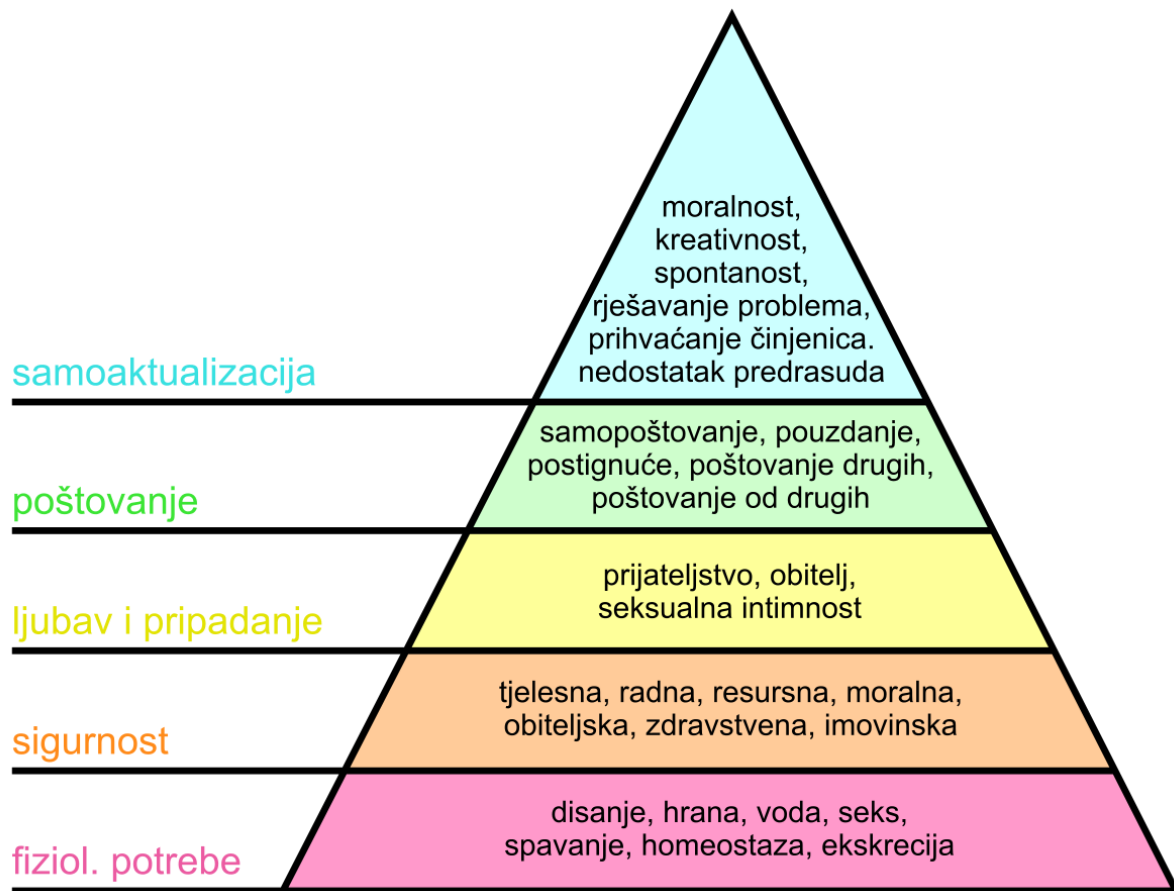


vremenskom roku te ovisno o ozbiljnosti problema, koraci procesa njege mogu se izvesti u nekoliko sekundi za životno ugrožavajuće probleme koji zahtijevaju brzu intervenciju i u takvim situacijama se koraci provode brzom kliničkom prosudbom bez korištenja gore navedenih metodika odnosno načina sestrinskih dijagnoza. Medicinske sestre moraju prepoznati znakove koji signaliziraju promjenu stanja pacijenta, primijeniti praksu utemeljenu na dokazima u krizi i učinkovito komunicirati s članovima medicinskog tima. Većina medicinskih situacija spada u neku srednju razinu hitnosti između krize i rutinske medicinske skrbi (41).

Samo određivanje prioriteta se provodi pomoću više različitih metodika, od koje se ističu ABC, odnosno *Airway, breathing and circulation* kojima se ispituju vitalni fizički parametri otvorenosti dišnog puta, samog disanja i postojanja pulsa. Sljedeća metodika je korištenje Maslow-e hijerarhije potreba, koja se koristi za kategorizaciju najhitnijih potreba pacijenata, gdje donje razine piramide predstavljaju najviše prioritete fizioloških potreba isprepletenih sa sigurnošću provedbe pomoći. Uz korištenje Maslowljeve hijerarhije potreba i ABC-a dišnih putova, disanja i cirkulacije, medicinska sestra također razmatra je li pacijentovo stanje akutni ili kronični problem. Akutna, nekompenzirana stanja općenito zahtijevaju prioritete intervencije u odnosu na kronična stanja. Osim toga, stvarni problemi općenito imaju prioritet nad potencijalnim problemima, ali problemi rizika ponekad imaju prioritet ovisno o ranjivosti pacijenta i čimbenicima rizika.

Zbrinjavanje rana ne mora uvijek biti prioritet kod pacijenata čiji su slučajevi komplicirani teškim komorbiditetima, palijativnom skrbi, kirurškim zahvatom, kemoterapijom, radioterapijom ili liječenjem kroničnih bolesti. Liječenje treba biti usmjereno na prevenciju infekcije uklanjanjem neživog tkiva i upravljanjem eksudatom. Kad je infekcija dijagnosticirana, cilj će biti liječenje lokalnim antimikrobnim lijekovima za lokalnu infekciju i sistemskim antibioticima za infekciju koja se proširila ili je sistemska.

Rane koje ne zacjeljuju, ako se ne liječe i neodgovarajuće zbrinu mogu rezultirati značajnim medicinskim problemima, uključujući infekciju, sepsu, potrebu za amputacijom udova pa čak i smrt. Važno je napomenuti da bi nedostatak redovitih posjeta liječniku mogao povećati stope hospitalizacija, a samim time nastaje veći trošak zdravstvenog sustava (42).



Slika 3.1.5.1. Maslowljeva hijerarhija potreba (izvor: [https://sh.wikipedia.org/wiki/Maslowljeva\\_hijerarhija\\_potreba](https://sh.wikipedia.org/wiki/Maslowljeva_hijerarhija_potreba))

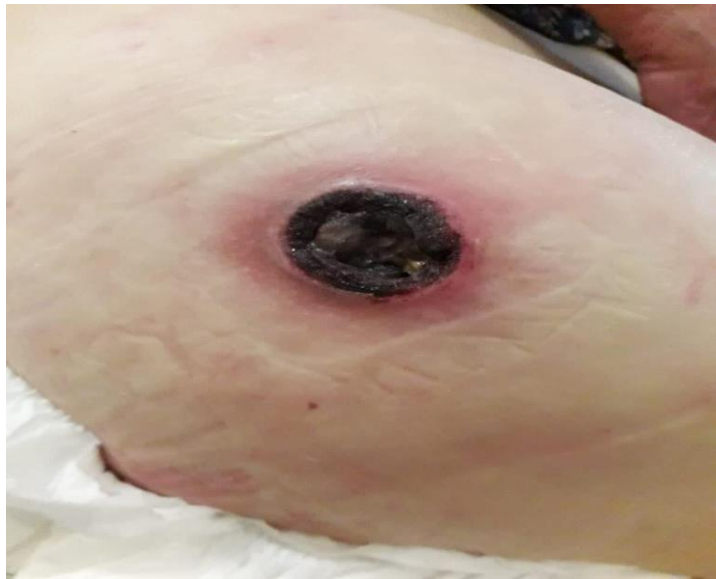## 4. PRIKAZ SLUČAJA

Bolesnica N.N., umirovljenica koja živi u Domu za starije i nemoćne osobe. Kao posljedica moždanog udara, zadnje tri godine nepokretna. U bolnici je bila od 01.11.2021. do 10.12.2021. godine zbog COVID-19 infekcije. Osim moždanog udara, bolesnica boluje od hipertenzije i ateroskleroze te uzima redovito propisanu terapiju. U bolnici je tri dana bila na respiratoru i na antibiotskog terapiji. Nakon stabilizacije općeg zdravstvenog stanja otpuštena kući. Pacijentica odlazi u Dom sanitetskim prijevozom.

Tijekom hospitalizacije, bolesnici se svakodnevno kontrolirala krvna slika, upalni parametri, napravljen je RTG snimka srca i pluća na početku antibiotske terapije te po završetku na kojem je vidljivo poboljšanje. Iz otpusnog pisma vidljivo da je bolesnica tijekom hospitalizacije liječena od obostrane upale pluća koja se nakon dva tjedna antibiotske terapije povukla. Prema nalazima krvi vidljivi su povišeni upalni parametri, bubrežni parametri i jetreni enzimi u blagom porastu, ali s tendencijom pada. U otpusnom pismu nije opisan dekubitus koji je uočen na desnom boku kod dolaska. Uočena rana sa suhom nekrozom veličine 5x5 cm, s crvenilom na rubu. Također je kod otpusta kući bolesnica bila subfebrilna te joj je liječnik obiteljske medicine nastavio antibiotsku terapiju s antibioticima širokog spektra.

#### **4.1. Otpust iz bolnice – prvi prijevaj**

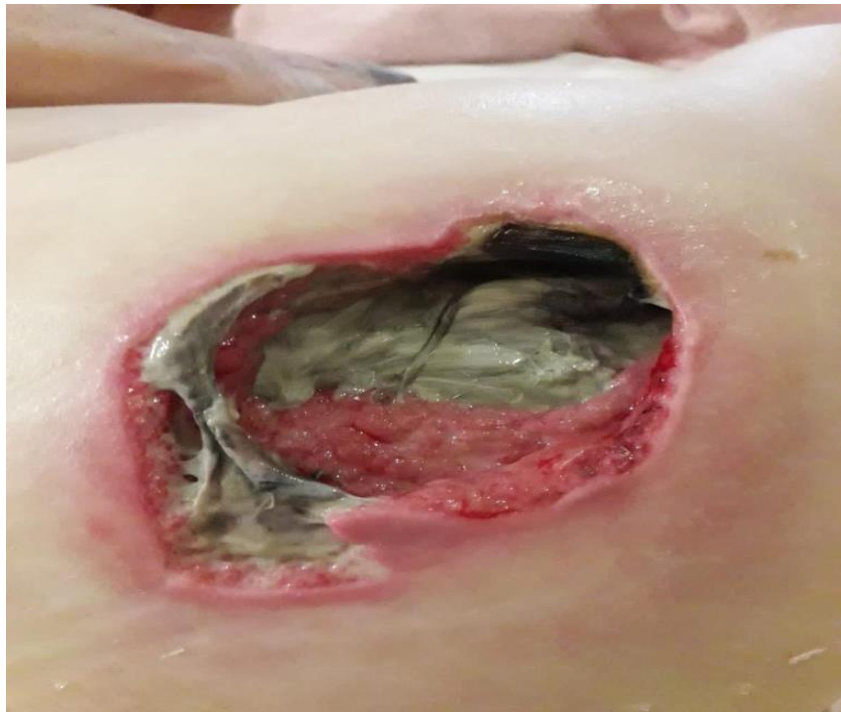Uočen dekubitus s crnom nekrozom na desnom kuku veličine 5x5 cm. Preko rane kod otpusta stavljena neljepljiva poliuretanska pjena fiksirana mikroporom. Nakon konzultacije s liječnikom obiteljske medicine na ranu stavljen hidrogel i preko hidrokolidna obloga kako bi se pokrenuo autolitički debridman. Rana se previjala svaka tri dana kroz dva tjedna. Uz obloge se počelo i sa antibiotskom terapijom širokog spektra.



Slika 4.1.1. Dekubitus na desnom kuku – prvi prijevaj (izvor: autor)

## 4.2. Peti prijevaj nakon dva tjedna

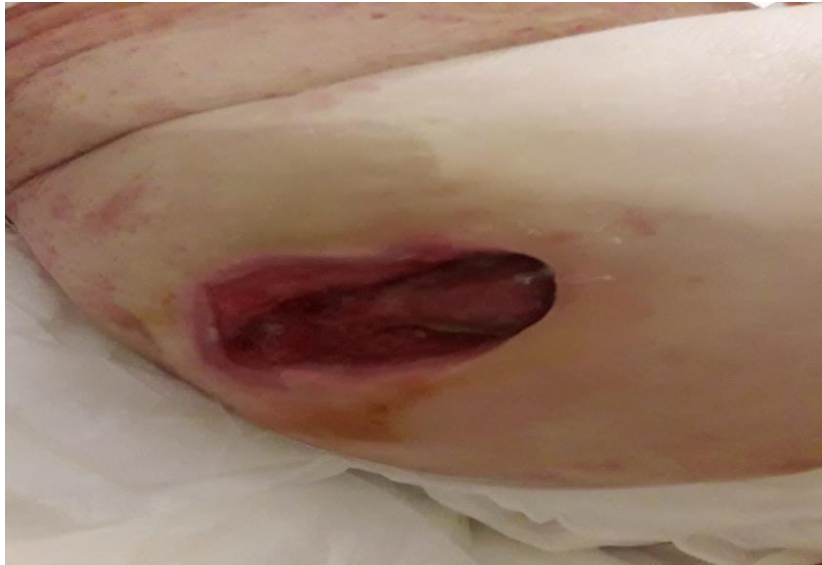Nakon što se rana previjala hidrogelom i hidrokolooidnom oblogom, rana se počela „otapati“ s rubova te je pokrenut autolitički debridman. Rana koja je nastala bila je veličine 12x13 cm, a dubine 5 cm. Pošto je rana koja se otvorila bila duboka i s fibrinskim naslagama, koristio se i dalje hidrogel, alginat s dodatkom ionskog srebra (15x15 cm) te preko silikonska obloga s velikom mogućnosti upijanja (17,5x17,5 cm). Obloge su se u početku mijenjale svaka dva dana i nakon tri prijevaja smanjena je učestalost na dvaput tjedno. Kod rane se uzeo bris da se može krenuti s ciljanom terapijom. Nakon što se dobio nalaz mikrobiologije koji je pokazao prisutnost *Escherichia coli*, lokalno se primijenila otopina fiziološke otopine s garamicinom.



Slika 4.2.1. Dekubitus – peti prijevaj(izvor: autor)

### 4.3. Deseti prijevaj nakon mjesec dana

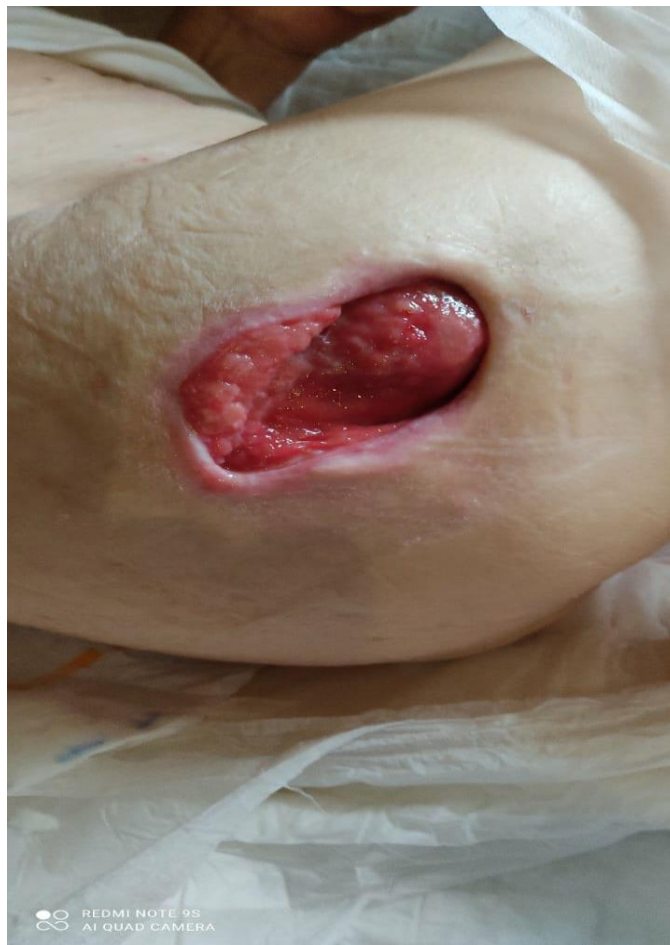Rana se očistila, crvenila okolne kože više nema i može se iz terapije oblogama ukloniti hidrogel. Rana se smanjila i postala plića, pa je tako bila veličine 10x7 cm, a duboka 3 cm. Nakon mjesec dana terapija se mijenja na primjenu alginata s ionskim srebrom (15x15 cm) kao punila i silikonske obloge kao sekundarne obloge (15x15 cm) koja ima patentiranu 3DFit tehnologiju, odnosno prilagođava se dnu, upija vertikalno i zaključava eksudat.



Slika 4.3.1. Dekubitus – deseti prijevaj (izvor: autor)

#### 4.4. Petnaesti prijevoj nakon mjesec dana i tri tjedna od otpusta

Rana se ispunila do ruba zdravim granulacijskim tkivom, a epitelno tkivo je počelo zatvarati ranu s rubova. Rana je veličine 8x5 cm i dubine oko 1,5 cm. Nije bilo potrebe za punilom pa se iz terapije izbacio alginat i nastavila se rana previjati sa silikonskom oblogom s dodatkom srebra 12,5x12,5 cm. Rana se u potpunosti zatvorila nakon 2 mjeseca i tjedan dana. Kada je rana zarasla, nezrelo epitelno tkivo se štitilo još mjesec dana prozirnim hidrokolooidnim oblogama koje su se mijenjale svakih 7 dana.



Slika 4.4.1. Dekubitus – petnaesti prijevoj (izvor: autor)

## 5. RASPRAVA

Zacjeljivanje rana je složen proces u kojem međusobno djeluje više tipova stanica, faktori rasta i izvanstanični proteini kako bi popravili poremećaje u dermisu i epidermisu kože. U nekim slučajevima mehanizam popravka ne uspijeva vratiti integritet ozlijeđenog tkiva. Nastala kronična rana koja ne zacjeljuje osjetljiva je na infekcije, može uzrokovati bol, smanjiti kvalitetu života i postati teret za zdravstveni sustav. Nezacjeljujuće rane koje se često viđaju kod starijih pacijenata povezane su s određenim stanjima kao što su dijabetes, adipozitet, reumatoidni artritis te nakon trauma i kirurških intervencija (43). Ubrzanjem cijeljenja kroničnih rana smanjuje se rizik od komplikacija, povećava mogućnost liječenja i rehabilitacije te poboljšava život bolesnika.

U ovom diplomskom radu prikazan je slučaj bolesnice koja je zbog posljedica moždanog udara ostala nepokretna unazad 3 godine. Nakon hospitalizacije uslijed COVID-19 infekcije, bolesnica se vraća u dom za starije i nemoćne gdje je uočen sa dekubitus na desnom boku veličine 5x5 cm, s crvenilom na rubu. Na ranu je najprije stavljen hidrogel i preko hidrokolidna otopina da se pokrene autolitički debridman te je u terapiju uključen antibiotik širokog spektra. Nakon dva tjedna rana je narasla na 12x13cm, dubine 5cm. Uz hidrogel, koristio se alginat s dodatkom ionskog srebra i preko silikonska obloga. Obzirom da je u brisu rane dokazana prisutnost *Echerichiae colli*, lokalno je primjenjena otopina fiziološke otopine i garamicina. Nakon mjesec dana rana se smanjila na 10x7cm, dubine 3cm te se terapija mijenja na primjenu alginata s ionskim srebrom kao punila i silikonske obloge kao sekundarne obloge koja ima patentiranu 3DFit tehnologiju. Nakon mjesec dana i 3 tjedna rana se smanjila na 8x5cm, dubine 1,5cm te se ispunila do ruba zdravim granulacijskim tkivom. Iz terapije se izbacio alginat te se nastavilo previjati sa silikonskom oblogom s dodatkom srebra. Nakon dva mjeseca i tjedan dana rana se zatvorila u cijelosti te se nastavilo previjati idućih mjesec dana prozirnim hidrokolidnim oblogama kako bi se zaštitilo nezrelo epitelno tkivo.

Terapija antibioticima i hidrofiber oblogom korištena je i kod teško pokretnog bolesnika koji ima blaži oblik metalne retardacije. Prilikom prve posjete u pratnji majke, vidljiva je rana pretibijalno veličine 5x2,5cm, pravilnih rubova i čistog dna. Na ranu je postavljena hidrofiber obloga uz kompresivni sistem te je za mjesec dana na idućoj kontroli rana većim dijelom epitelizirala. No, na idućoj kontroli rana je veća te je prisutan žuto seleni sekret neugodnog



mirisa. Nakon biopsije rane, propisana je antibiotska terapija, a rana se previjala svaka dva dana i uredno cijelila. Mjesec dana nakon primjene antibiotske terapije i previjanja veličina rane je 0,5x0,5cm. 2 tjedna nakon kontrole, rana je narasla na veličinu 7x8cm. Nakon razgovora s pacijentom, dolazi se do saznanja kako pacijent cijelo vrijeme grebe ranu kako ne bi cijelila i da može doći u bolnicu. Do danas (prema dostupnim saznanjima), rana nije zacijelila (34).

Za razliku od prethodnih slučajeva, u idućem slučaju prikazan je terapijski proces dekubitusa koji nije na vrijeme liječen. Dekubitus je vodeća komplikacija u ležećih pacijenata te ukoliko nije na vrijeme započeta terapija tada liječenje zahtijeva višestruke operacije za debridman i vakuumsku drenažu (VSD).

U ovom slučaju, bolesniku je dijagnosticiran sistemski erimatozni lupus, paraplegija i dijabetes prije 2 godine. Unazad godinu dana zbog dugotrajnog ležanja pacijentu su se pojavile dekubitalne rane na sakrumu i lijevom kuku. Dekubitus na sakrumu bio je veličine 5x3cm, dubine 20x17cm, a na lijevom kuku 6x3,5cm, dubine 20x15cm. Liječenje je započeto antimikrobnom terapijom (injekcija piperacilin natrij tazobaktama u kombinaciji s injekcijom meropenema - lijekovi su se mijenjali na dnevnoj bazi), nutritivnom potporom, debridmanom rane i drenažom. U brisu rane dokazana je prisutnost *Morganellae morganii* i *Proteus mirabilis*. Nakon dva tjedna liječenja došlo je do poboljšanja. Budući da se mora izbjegavati pritisak na područje operacije, prvo je saniran dekubitus na lijevom kuku tako da je pacijent mogao naizmjenično biti u ležećem ili desnom bočnom položaju. Nakon što je saniran dekubitus na lijevom kuku, kirurški je zbrinut dekubitus na sakrumu. Intraoperativna eksploracija bila je usmjerena na veliki trohanter. Ispod duboke fascije kože pronađena je velika šupljina veličine 20x15cm. Učinjena je intradermalna injekcija rane s 1:500 000 adrenalinskom fiziološkom otopinom, a zatim su se koža, potkožno tkivo i sloj fascije razrezali prema gore kako bi se adekvatno otkrio gornji rub šupljine. U međuvremenu izvedena je resekcija prema unutra kako bi se u potpunosti otkrio unutarnji rub šupljine. Utvrđeno je da su stijenke šupljine staro upalno granulacijsko tkivo i hiperplastično fibrozno tkivo. U šupljinu je ponovo ubrizgana adrenalinska fiziološka otopina, a stara upalna tkiva, unutarnja stijenka šupljine i površina velikog trohantera u potpunosti su uklonjeni. Nakon hemostaze apliciran je topikalni vodikov peroksid, fiziološka otopina, jodoform i fiziološka otopina za pranje i dezinfekciju te je ponovno stavljen ručnik. Subkutana eksploracija pokazala je da postoji još mali broj plitkih šupljina te je ugrađen dren

za drenažu pod tlakom. Nakon tri tjedna od operacije, veći dio dekubitusa na lijevom kuku je zacijelio te je zaostao defekt kože veličine 1,5x0,8cm (44).

Kao što je već navedeno u ovom radu, svaka rana zahtijeva individualni pristup te je potrebno znati kada se i koja vrste obloga koristi. To mogu biti poliuretanski filmovi, hidrokolidne obloge, alginati, hidrogel, poliuretanske pjene, silikonske obloge, obloge s ionskim srebrom te obloge s aktivnim ugljenom. Osim ovih obloga, kao terapija mogu se koristiti i obloge s medicinskim medom. Med ima antimikrobni učinak neovisan o rezistenciji na antibiotike, pospješuje zacjeljivanje rana, debridman nekrotičnog tkiva te je cjenovno ekonomski prihvatljiv. Trenutačne spoznaje o terapijskoj učinkovitosti meda u liječenju kroničnih rana su obećavajuće, no potrebna su daljnja istraživanja (45,46).

U sljedećem slučaju prikazana je obrada dezartikulacijske rane kuka s antibakterijskim medicinskim medom. 55-godišnji bolesnik hospitaliziran je zbog pogoršanja posttraumatske infekcije stopala i gležnja. Dijagnosticiran je nekrotizirajući fasciitis lijevog donjeg ekstremiteta te je započeta intravenska terapija piperacilinom i tazobaktom 4,5 g četiri puta dnevno te intravenskom terapijom klindamicinom 600mg tri puta dnevno debridman rane. Zbog pogoršanja stanja, učinjena je dezartikulacija kuka. Brisom rane dokazana je prisutnost *Streptococcus pyogenes* skupine A. Nakon dezartikulacije kuka i dalje mu je bio potreban debridman višestrukih rana kako bi se kontrolirala njegova infekcija. Prva dva mjeseca pacijentu su na ranu stavljane povidon-jod obloge, a nakon dva mjeseca stavljane su obloge s medicinskim medom. Nakon ponovnog brisa rane dokazana je MRSA rezistentna na meticilin, stoga je u terapiju uključen vankomicin. Mjesec dana nakon korištenja medicinskog meda postignuto je poboljšanje te je pacijent otpušten iz bolnice. Rubovi rane su se održavali optimalni te je postignuta ravnoteža vlage rane. Prema trenutno dostupnim saznanjima pacijent trenutno koristi invalidska kolica i uključen je u program rehabilitacije dok čeka protezu (47).

## 6. ZAKLJUČAK

Kronične rane su one koje ne napreduju normalnim, urednim i pravodobnim slijedom saniranja. Morbiditet i povezani troškovi kroničnih rana naglašavaju potrebu za provedbom smjernica za prevenciju i liječenje rana. Uobičajene rane donjih ekstremiteta uključuju arterijske, dijabetičke, dekubitusne i venske rane. Svi pacijenti s ranama koje ne zacjeljuju trebaju imati vaskularnu procjenu, uključujući dokumentaciju o mjestu rane, veličini, dubini, drenaži i vrsti tkiva i palpaciji pulsa. Osnova liječenja je princip: debridman tkiva, kontrola infekcije, ravnoteža vlage i rubovi rane. Nakon poduzimanja ovih općih mjera, liječenje je specifično za tip ulkusa.

Cerebrovaskularni inzulti, prijelomi i traume suočavaju pacijente s produženim mirovanjem u krevetu. Posljedično tome, dekubitus je vodeća komplikacija u ležećih bolesnika i mora se pažljivo prevenirati. Ukoliko se dekubitus ne liječi na vrijeme, oslabljeni i pothranjeni pacijenti mogu umrijeti uslijed ozbiljnih infekcija. Bolesnike s velikim dekubitusima često prate sistemske bolesti, pothranjenost, lokalne i sistemske infekcije te sepsa. Samim time, liječenje dugo traje te ima visoku cijenu.

Na tržištu postoji mnogo antiseptika za rane. U liječenju rana treba izbjegavati stare antiseptike poput borne kiseline, etakridin laktata, kalijevog permanganata ili vodikovog peroksida. Prema najnovijim smjernicama, za liječenje rana treba uzeti u obzir samo sljedeće antiseptike: OCT, PHMB, PVP-I, NaOCl i Nano-srebro. Neophodno je pročitati najnovije smjernice i informacije o proizvodima za antiseptike koji sadrže gore navedene djelatne tvari kako bi se održala sigurnost i očuvala njihova učinkovitost.

Unatoč primjeni različitih terapijskih metoda, učinkovito liječenje kroničnih rana i dalje je izazov.

## 7. LITERATURA

- (1) MRL. Moura, C. Dowsett, K. Bain, M. Bain: Advancing practice in holistic wound management: a consensus-based call to action. *Wounds International*. 2020;11(4):70-75.
- (2) JR. Mekkes, MA. Loots, Van Der Wal AC, JD. Bos: Causes, investigation and treatment of leg ulceration. *Br J Dermatol* Mar 2003;148(3):388-401.
- (3) T. Böni: Klinik und Beurteilung des Ulkus. *Universitätsklinik Balgrist*. 2017.
- (4) K. Protz: Ulcus cruris venosum erfolgreich versorgen. *Die Schwester Der Pfleger*. 2021.
- (5) J. Kottner, K. RaedeR: Assesment and documentation of pressure ulcers. *Pressure Ulcers in the Aging Population*. *Aging Medicine*. 2013;1(1):47-65.
- (6) <https://www.nursinghomelawcenter.org/bed-sore-pictures.html>
- (7) <https://www.woundsource.com/patientcondition/pressure-ulcers-stages-3-and-4>
- (8) Coloplast Corporation. Pressure ulcers - prevention and treatment. A Coloplast quick guide. 2012.
- (9) V. Ngan: Diabetic foot ulcer. Department of Dermatology, Middlemore Hospital Auckland New Zealand. Jan 2021.
- (10) <https://www.mayoclinic.org/diseases-conditions/bullous-pemphigoid/symptoms-causes/syc-20350414>
- (11) <https://dftbskindeep.com/all-diagnoses/pemphigus-vulgaris/>
- (12) DP. Thapa, R. Kubba, A. Kubba: Lupus Erythematosus Profundus: A Case Series and Review of Literature. *Lupus Open Access* 2018;3(1): 133-137.
- (13) V. Ngan: Ecthyma. Queen Mary University London, United Kingdom. Jan 2016.
- (14) F. Jendoubi, M. Rohde, CJ. Prinz: Intracellular Streptococcal Uptake and Persistence: A Potential Cause of Erysipelas Recurrence. *Frontiers in Medicine*. Jan 2019;6(6):1-14.
- (15) D. Deljo: Tuberculosis cutis primaria. *Medicina, zdravstveni portal*. Stu 2011. Dostupno na: <https://zdravlje.eu/2011/11/09/tuberculosis-cutis-primaria/>
- (16) <https://krenizdravo.dnevnik.hr/zdravlje/bolesti-zdravlje/vaskulitis-vrste-uzroci-simptomi-i-lijecenje>
- (17) <https://behealthiers.com/hr/posts/5710>
- (18) <https://net.hr/magazin/zdravlje/bazocelularni-karcinom-kako-tocno-izgleda-koja-su-mu-obiljezja-i-kako-ga-lijeciti-b213ef3a-b1c1-11eb-9e12-0242ac140027>
- (19) JL. Marks: How is cutaneous squamous cell carcinoma treated? *Everyday Health*. Sep 2020.

- (20) RA. Pichardo, BG. Bravo: Dermatitis artefacta: A review. *Actas dermo.* Dec 2013;104(10):854-866.
- (21) DG. Metcalf, PG. Bowler: Biofilm delays wound healing: A review of the evidence. *Burn Trauma.* Jun 2013;1(1):5-12.
- (22) J. Maynard: How wounds heal: the 4 main phases of wound healing. *Shield Healthcare.* Dec 2015.
- (23) C. Zhong: Industrial-scale production and applications of bacterial cellulose. *Frontiers in Medicine.* Dec 2020;8(605374):1-19.
- (24) <https://medivita.hr/shop/cijena/comfeel-plus>
- (25) <https://www.coloplast.hr/comfeel-plus-transparent-hr-hr.aspx>
- (26) <https://www.coloplast.hr/biatain-alginate-hr-hr.aspx>
- (27) <https://kohompgz.files.wordpress.com/2019/10/obloge-za-rane.pdf>
- (28) <https://www.omc.hr/njega-bolesnika/obloge-za-rane/aquacel/aquacel-pjenasta-obloga-detail>
- (29) <https://www.easymedshealth.com/products/biatain-silicone-sacral-25-cm-pack-of-5>
- (30) <https://stoma-medical.hr/carboflex-proizvod-46/>
- (31) <https://rozi-step.hr/obloge-za-rane/cijeljenje/durafiber-ag>
- (32) N. Kučišec-Tepes: Antiseptici u prevenciji infekcije kronične rane - činjenice i zablude. *Acta Med Croatica.* 2015;69(1):91-98.
- (33) ZŁ. Babalska, M. Korbecka-Paczkowska, TM. Karpiński: Wound Antiseptics and European Guidelines for Antiseptic Application in Wound Treatment. *Pharmaceuticals.* Dec 2021;14(12):1253.
- (34) B. Špehar, S. Laginja: Marinović M. Kronična rana u čekaonici. *Acta Med Croatica.* 2014;68(1):91-93.
- (35) K. Järbrink, Ni G. Sönnnergren, A. Schmidtche, C. Pang, R. Bajpai, J. Car: The humanistic and economic burden of chronic wounds: a protocol for a systematic review. *Syst Rev.* Jan 2017;6(1):15.
- (36) G. Wayne: Impaired tissue integrity & wound care nursing care plan. *Nurseslabs.* Mar 2019.
- (37) [https://bib.irb.hr/datoteka/783638.Sestrinske\\_dijagnoze\\_3.pdf](https://bib.irb.hr/datoteka/783638.Sestrinske_dijagnoze_3.pdf)
- (38) S. Gil Blasco: Implementing the triangle of wound assesment framework to transform the care pathway for diabetic foot ulcers. *Journal Wound Care.* Jun 2020;29(6):363-369.

- (39) <https://nurse.org/resources/nursing-diagnosis-guide/#:~:text=%E2%80%9CNursing%20diagnosis%20is%20a%20clinical,which%20the%20nurse%20is%20accountable.%E2%80%9D>
- (40) <https://wtcs.pressbooks.pub/nursingfundamentals/chapter/4-4-diagnosis/#:~:text=A%20problem%2Dfocused%20nursing%20diagnosis,defining%20characteristics%20must%20be%20present.>
- (41) M. Wagner: Impaired skin integrity nursing diagnosis & care plan. Nurse together. Oct 2021.
- (42) GR. Frykberg, J. Banks: Challenges in the Treatment of Chronic Wounds. Advances in wound care. 2015;4(9):560-582.
- (43) NH. Riordan, BA. George, TB. Chandler, WR. McKenna: Case report of non-healing surgical wound treated with dehydrated human amniotic membrane. Journal of Translational Medicine. Jul 2015;13(242):1-5.
- (44) J. Tan, C. Chen, M. Zhang: Primary repair of massive pressure ulcer on the hip: report of one case. Ann Translation Medicine. Sep 2018;6(18):361.
- (45) K. Šebetić: Liječenje kroničnih rana oblogama s dodatkom meda. Zdravo budi. Pro 2015.
- (46) N. Bijelić, D. Biljan, B. Rostohar Bijelić: Uporaba meda u suvremenoj terapiji rana. Medicinski vjesnik. 2010;42(1-2):65-70.
- (47) K. Murugan, S. Ahmas, KH. Yeoh, CY. Joe, MY. Mahidin, MH. Said: Hip disarticulation wound treated with antibacterial medical honey: a case report. Wounds Asia. Jul 2021;4(2):34-36.

## Popis slika

Slika 1.1.1. Građa kože – slojevi (izvor: <a href="https://www.posas.nl/wp-content/uploads/posas-skin-layers.png">https://www.posas.nl/wp-content/uploads/posas-skin-layers.png</a> ).....	2
Slika 1.2.1.1. Arterijski ulkus (izvor: <a href="https://medical-diag.com/med_img/big/nl/gout/gout-causes-symptoms-and-treatments.jpg">https://medical-diag.com/med_img/big/nl/gout/gout-causes-symptoms-and-treatments.jpg</a> ).....	5
Slika 1.2.1.2. Neuropatski ulkus (izvor: <a href="https://www.coloplast.hr/rane/njega-rane/edukacija/">https://www.coloplast.hr/rane/njega-rane/edukacija/</a> ).....	6
Slika 1.2.1.3. Venski ulkus (izvor: <a href="https://medikal-lux.hr/edukacija/tri-najcesce-vrste-ulkusa/">https://medikal-lux.hr/edukacija/tri-najcesce-vrste-ulkusa/</a> ).....	6
Slika 1.2.1.4. Prvi stupanj dekubitusa (izvor: <a href="http://solutions.3mcanada.ca/wps/portal/3M/fr_CA/SkinandWound/Home/Condition/Conditionns/">http://solutions.3mcanada.ca/wps/portal/3M/fr_CA/SkinandWound/Home/Condition/Conditionns/</a> ) .....	7
Slika 1.2.1.5. Drugi stupanj dekubitusa (izvor: <a href="https://i.pinimg.com/736x/37/ba/0d/37ba0dc99eeba223de079902ae1076df.jpg">https://i.pinimg.com/736x/37/ba/0d/37ba0dc99eeba223de079902ae1076df.jpg</a> ).....	8
Slika 1.2.1.6. Treći stupanj dekubitusa (izvor: <a href="https://www.woundsource.com/patientcondition/pressure-ulcers-stages-3-and-4">https://www.woundsource.com/patientcondition/pressure-ulcers-stages-3-and-4</a> ).....	8
Slika 1.2.1.7. Četvrti stupanj dekubitusa (izvor: <a href="https://www.woundsource.com/patientcondition/pressure-ulcers-stages-3-and-4">https://www.woundsource.com/patientcondition/pressure-ulcers-stages-3-and-4</a> ).....	9
Slika 1.2.1.8. Dijabetičko stopalo (izvor: <a href="https://poliklinika-kvaternik.hr/ambulanta-za-kronicne-rane/lijecenje-dijabetickog-stopala/">https://poliklinika-kvaternik.hr/ambulanta-za-kronicne-rane/lijecenje-dijabetickog-stopala/</a> ).....	10
Slika 1.2.2.1. <i>Pemphigoid bullosus</i> (izvor: <a href="https://www.mayoclinic.org/-/media/kcms/gbs/patient-consumer/images/2013/08/26/10/41/ds00722_im02463_r7_bullouspemphigoidthu_jpg.jpg">https://www.mayoclinic.org/-/media/kcms/gbs/patient-consumer/images/2013/08/26/10/41/ds00722_im02463_r7_bullouspemphigoidthu_jpg.jpg</a> ).....	11
Slika 1.2.2.2. <i>Pemphigoid vulgaris</i> (izvor: <a href="https://my.clevelandclinic.org/health/diseases/21130-pemphigus">https://my.clevelandclinic.org/health/diseases/21130-pemphigus</a> ).....	11
Slika 1.2.2.3. <i>Lupus profundus</i> (izvor: <a href="https://jmedicalcasereports.biomedcentral.com/articles/10.1186/s13256-019-2249-7">https://jmedicalcasereports.biomedcentral.com/articles/10.1186/s13256-019-2249-7</a> ).....	12
Slika 1.2.2.4. <i>Ecthyma</i> (izvor: <a href="https://dermnetnz.org/topics/ecthyma">https://dermnetnz.org/topics/ecthyma</a> ).....	12
Slika 1.2.2.5. <i>Erizipel</i> (izvor: <a href="https://www.buhasder.org.tr/kose-yazilari/yilancik-erizipel">https://www.buhasder.org.tr/kose-yazilari/yilancik-erizipel</a> ).....	13
Slika 1.2.2.6. <i>Tuberculosis cutis</i> (izvor: <a href="https://zdravlje.eu/2011/11/09/tuberculosis-cutis-primaria/">https://zdravlje.eu/2011/11/09/tuberculosis-cutis-primaria/</a> ).....	13
Slika 1.2.2.7. <i>Vaskulitis</i> ( <a href="https://krenizdravo.dnevnik.hr/zdravlje/bolesti-zdravlje/vaskulitis-vrste-uzroci-simptomi-i-lijecenje">https://krenizdravo.dnevnik.hr/zdravlje/bolesti-zdravlje/vaskulitis-vrste-uzroci-simptomi-i-lijecenje</a> ).....	14

Slika 1.2.2.8. Lipoidna nekrobioza (izvor: <a href="https://hr.taylrrenee.com/zdorove/116722-lipoidnyy-nekrobioz-prichiny-simptomy-diagnostika-i-lechenie.html">https://hr.taylrrenee.com/zdorove/116722-lipoidnyy-nekrobioz-prichiny-simptomy-diagnostika-i-lechenie.html</a> ).....	15
Slika 1.2.2.9. Bazocelularni karcinom kože (izvor: <a href="https://net.hr/magazin/zdravlje/bazocelularni-karcinom-kako-tocno-izgleda-koja-su-mu-obiljezja-i-kako-ga-lijeciti-b213ef3a-b1c1-11eb-9e12-0242ac140027">https://net.hr/magazin/zdravlje/bazocelularni-karcinom-kako-tocno-izgleda-koja-su-mu-obiljezja-i-kako-ga-lijeciti-b213ef3a-b1c1-11eb-9e12-0242ac140027</a> ).....	16
Slika 1.2.2.10. Planocelularni karcinom kože (izvor: <a href="https://images.everydayhealth.com/images/what-is-cutaneous-squamous-cell-carcinoma-1440x810.jpg">https://images.everydayhealth.com/images/what-is-cutaneous-squamous-cell-carcinoma-1440x810.jpg</a> ).....	16
Slika 1.2.2.1. <i>Dermatitis artefacta</i> (izvor: <a href="https://www.actasdermo.org/es-dermatitis-artefacta-a-review-articulo-S1578219013002370">https://www.actasdermo.org/es-dermatitis-artefacta-a-review-articulo-S1578219013002370</a> ).....	17
Slika 1.2.3.1. Biofilm na rani ( <a href="https://www.semanticscholar.org/paper/Biofilm-delays-wound-healing%3A-A-review-of-the-Metcalf-Bowler/ed446c4913b1f522c4cd460fdad90ac84d37be91">https://www.semanticscholar.org/paper/Biofilm-delays-wound-healing%3A-A-review-of-the-Metcalf-Bowler/ed446c4913b1f522c4cd460fdad90ac84d37be91</a> ).....	19
Slika 1.2.4.1. Faze cijeljenja rana (izvor: <a href="https://as2.ftcdn.net/v2/jpg/00/76/10/47/1000_F_76104709_xq35USeCD39jeMYk0bI2Ln8kS UoR33Kq.jpg">https://as2.ftcdn.net/v2/jpg/00/76/10/47/1000_F_76104709_xq35USeCD39jeMYk0bI2Ln8kS UoR33Kq.jpg</a> ).....	22
Slika 1.2.4.2. Maceracija (izvor: <a href="http://www.medetec.co.uk/slide%20scans/leg-ulcer-images/target51.html">http://www.medetec.co.uk/slide%20scans/leg-ulcer-images/target51.html</a> ).....	23
Slika 1.2.5.1. Poliuretanski film (izvor: <a href="https://www.researchgate.net/figure/Clinical-photograph-of-the-occlusive-dressing-therapy-using-dimethyl-sulfoxide-The-gauze_fig5_253332668">https://www.researchgate.net/figure/Clinical-photograph-of-the-occlusive-dressing-therapy-using-dimethyl-sulfoxide-The-gauze_fig5_253332668</a> ).....	26
Slika 1.2.5.2. Hidrokoloidna obloga (izvor: <a href="https://medivita.hr/shop/cijena/comfeel-plus">https://medivita.hr/shop/cijena/comfeel-plus</a> ).....	27
Slika 1.2.5.3. Hidrokoloidna obloga – prozirna (izvor: <a href="https://www.coloplast.hr/comfeel-plus-transparent-hr-hr.aspx">https://www.coloplast.hr/comfeel-plus-transparent-hr-hr.aspx</a> ).....	27
Slika 1.2.5.4. Alginat (izvor: <a href="https://medq.co.za/product/biatain-alginate/">https://medq.co.za/product/biatain-alginate/</a> ).....	28
Slika 1.2.5.5. Hidrogel (izvor: <a href="https://www.convatec.com/en-gb/products/pc-wound-granugel">https://www.convatec.com/en-gb/products/pc-wound-granugel</a> ).....	28
Slika 1.2.5.6. Poliuretanske pjene (izvor: <a href="https://www.omc.hr/njega-bolesnika/obloge-za-rane/aquacel/aquacel-pjenasta-obloga-detail">https://www.omc.hr/njega-bolesnika/obloge-za-rane/aquacel/aquacel-pjenasta-obloga-detail</a> ).....	29
Slika 1.2.5.7. Silikonska obloga (izvor: <a href="https://www.coloplast.co.uk/wound/wound-/biatain-silicone-ag/">https://www.coloplast.co.uk/wound/wound-/biatain-silicone-ag/</a> ).....	30
Slika 1.2.5.8. Obloga s aktivnim ugljenom (izvor: <a href="https://stoma-medical.hr/proizvodi/skrb-rane/carboflex/">https://stoma-medical.hr/proizvodi/skrb-rane/carboflex/</a> ).....	30



Slika 1.2.5.9. Obloge s ionskim srebrom (izvor: <a href="https://rozi-step.hr/obloge-za-rane/cijeljenje/durafiber-ag">https://rozi-step.hr/obloge-za-rane/cijeljenje/durafiber-ag</a> ).....	31
Slika 3.1. Trokut procjene rane (izvor: <a href="https://medikal-lux.hr/edukacija/procjena-rana-i-izvjescivanje/">https://medikal-lux.hr/edukacija/procjena-rana-i-izvjescivanje/</a> ).....	33
Slika 3.1.5.1. Maslowljeva hijerarhija potreba (izvor: <a href="https://sh.wikipedia.org/wiki/Maslowljeva_hijerarhija_potreba">https://sh.wikipedia.org/wiki/Maslowljeva_hijerarhija_potreba</a> ).....	37
Slika 4.1.1. Dekubitus na desnom kuku – prvi prijevaj (izvor: autor).....	39
Slika 4.2.1. Dekubitus – peti prijevaj(izvor: autor).....	40
Slika 4.3.1. Dekubitus – deseti prijevaj (izvor: autor).....	41
Slika 4.4.1. Dekubitus – petnaesti prijevaj (izvor: autor).....	42



IZJAVA O AUTORSTVU  
I  
SUGLASNOST ZA JAVNU OBJAVU

Završni/diplomski rad isključivo je autorsko djelo studenta koji je isti izradio te student odgovara za istinitost, izvornost i ispravnost teksta rada. U radu se ne smiju koristiti dijelovi tuđih radova (knjiga, članaka, doktorskih disertacija, magistarskih radova, izvora s interneta, i drugih izvora) bez navođenja izvora i autora navedenih radova. Svi dijelovi tuđih radova moraju biti pravilno navedeni i citirani. Dijelovi tuđih radova koji nisu pravilno citirani, smatraju se plagijatom, odnosno nezakonitim prisvajanjem tuđeg znanstvenog ili stručnoga rada. Sukladno navedenom studenti su dužni potpisati izjavu o autorstvu rada.

Ja, Danja Kušenić (ime i prezime) pod punom moralnom, materijalnom i kaznenom odgovornošću, izjavljujem da sam isključivi autor/ica završnog/diplomskog (obrisati nepotrebno) rada pod naslovom Zbirj/ovajanje knjižnih rada kao javno dostupni problem (upisati naslov) te da u navedenom radu nisu na nedozvoljeni način (bez pravilnog citiranja) korišteni dijelovi tuđih radova.

Student/ica:  
(upisati ime i prezime)

Danja Kušenić  
(vlastoručni potpis)

Sukladno Zakonu o znanstvenoj djelatnosti i visokom obrazovanju završne/diplomske radove sveučilišta su dužna trajno objaviti na javnoj internetskoj bazi sveučilišne knjižnice u sastavu sveučilišta te kopirati u javnu internetsku bazu završnih/diplomskih radova Nacionalne i sveučilišne knjižnice. Završni radovi istovrsnih umjetničkih studija koji se realiziraju kroz umjetnička ostvarenja objavljuju se na odgovarajući način.

Ja, Danja Kušenić (ime i prezime) neopozivo izjavljujem da sam suglasan/na s javnom objavom završnog/diplomskog (obrisati nepotrebno) rada pod naslovom Zbirj/ovajanje knjižnih rada kao (upisati naslov) čiji sam autor/ica. javno dostupni problem

Student/ica:  
(upisati ime i prezime)

Danja Kušenić  
(vlastoručni potpis)