

Fizioterapija nakon ozljede ligamenata gležnja

Kuštelega, Elizabeta

Undergraduate thesis / Završni rad

2022

Degree Grantor / Ustanova koja je dodijelila akademski / stručni stupanj: **University North / Sveučilište Sjever**

Permanent link / Trajna poveznica: <https://um.nsk.hr/um:nbn:hr:122:972441>

Rights / Prava: [In copyright](#)/[Zaštićeno autorskim pravom.](#)

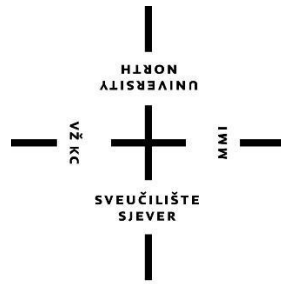
Download date / Datum preuzimanja: **2025-02-28**



Repository / Repozitorij:

[University North Digital Repository](#)





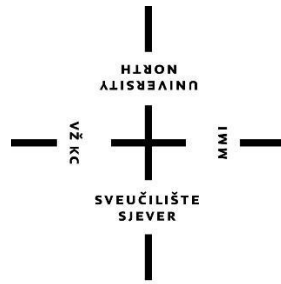
**Sveučilište
Sjever**

Završni rad br. 188/FIZ/2022

Fizioterapija nakon ozljede ligamenata gležnja

Elizabeta Kuštelega, 3933/336

Varaždin, rujan, 2022. godine



Sveučilište Sjever

Odjel za Fizioterapiju

Završni rad br. 188/FIZ/2022

Fizioterapija nakon ozljede ligamenata gležnja

Student

Elizabeta Kuštelega, 3933/336

Mentor

Doc. dr. sc. Željko Jeleč

Varaždin, rujan, 2022. godine

Prijava završnog rada

Definiranje teme završnog rada i povjerenstva

ODJEL	Odjel za fizioterapiju		
STUDIJ	preddiplomski stručni studij Fizioterapija		
PRISTUPNIK	Elizabeta Kuštelega	MATIČNI BROJ	0336038278
DATUM	15.9.2022.	KOLEGIJ	Klinička medicina I
NASLOV RADA	Fizioterapija nakon ozljede ligamenata gležnja		
NASLOV RADA NA ENGL. JEZIKU	Physiotherapy after ankle ligament injury		
MENTOR	dr. sc. Željko Jeleč	ZVANJE	docent
ČLANOVI POVJERENSTVA	1. Jasminka Potočnjak, mag.physioth., pred., predsjednik		
	2. doc. dr. sc. Željko Jeleč, mentor		
	3. doc.dr.sc. Irena Canjuga, član		
	4. Valentina Novak, mag., med.techn., zamjenski član		
	5.		

Zadatak završnog rada

BROJ	188/FIZ/2022
OPIS	<p>Cilj ovog završnog rada je obuhvatiti anatomiju, biomehaniku, mehanizam nastanka ozljede kao i stupnjeve ozljede ligamenata nožnog zgloba, dijagnostiku i cijeli fizioterapijski proces čiji su najvažniji dio fizioterapijske vježbe, s ciljem što brže i lakše rehabilitacije za svakog pacijenta. Ligamenti gležnja jedni su od pasivnih stabilizatora zgloba. Prema smještaju možemo ih podijeliti u tri skupine: ligamenti medijalne strane gležnja, ligamenti lateralne strane gležnja i ligamenti sindezmoze. Ova podjela ujedno je i podjela prema ozljedama koje se dešavaju pa tako u većini slučajeva nije ozlijeđen samo jedan ligament već cijela skupina ligamenata.</p> <p>Plan rehabilitacije izrađuje fizioterapeut prema pacijentovim mogućnostima i sposobnostima. Ciljeve rehabilitacije važno je utvrditi zajedno s pacijentom i u tom postupku biti što objektivniji. Rehabilitacija ovisi o težini ozljede koje se dijele u 3 stupnja: prvi i drugi stupanj su lakši i uglavnom zahtijevaju samo konzervativni pristup dok treći stupanj obuhvaća potpunu rupturu ligamenata koja se liječi operativno. U cijeli proces rehabilitacije najvažnije je uključiti što više fizioterapijskih vježbi kao i edukaciju za rad istih kod kuće, više puta dnevno. Proces rehabilitacije može biti dugotrajan no najvažnije je biti ustrajan i omogućiti pacijentu izvedbu vježbi prema njegovim mogućnostima kako ne bi dolazilo do odustajanja, te da bi rezultati bili vidljivi.</p>
ZADATAK URUČEN	POTPIS MENTORA

Predgovor

Zahvaljujem mentoru doc. dr. sc. Željku Jeleču koji je svojim savjetima i prenesenim znanjem olakšao i usmjerio pisanje ovog završnog rada.

Zahvaljujem svojim roditeljima koji su mi omogućili ovo studiranje, kao i cijeloj obitelji i zaručniku koji je uvijek bio podrška.

Zahvaljujem svim profesorima i kolegama kao i prijateljicama koji su učinili moje studiranje posebnim i uspješnim.

Hvala Vam!

Elizabeta Kuštelega

Sažetak

Gležanj je vrlo složen zglob, pa tako i ozljede koje mu pripadaju budu zahtjevne za rehabilitaciju. Najčešći mehanizam nastanka ozljeda je krivi doskok, trčanje po neravnim terenima i stepenicama. Nekontrolirana inverzija i everzija ključni su pokreti kod kojih se u 75% ozljeda radi o uganuću. Čak 40% svih tih ozljeda ima kronične posljedice i nestabilnost zgloba ako se ne provodi rehabilitacija ili ista nije dovoljno kvalitetna. Uz široki opis anatomije i biomehanike gležnja te uvid u patogenezu ozljeda, u ovom završnom radu nastoji se ukazati na problematiku i opširnost ozljeda ligamenata gležnja. Cilj ovog završnog rada je ukazati na rizične čimbenike i mehanizam nastanka ozljede te dijagnostiku kod određenih skupina ligamenata koje su pretrpjele ozljede. Nadalje, najbitniji dio je sam oporavak pacijenta. Nakon ozljede, ovisno o stupnjevima težine pacijentu je potrebno operativno ili konzervativno liječenje. Prvi stupanj ozljede je istegnuće ligamenta, drugi stupanj predstavlja djelomičnu rupturu ligamenata dok je treći stupanj potpuna ruptura ligamenata. Prva dva stupnja ozljede nešto su lakša i liječe se uglavnom konzervativnim putem a tijekom rehabilitacije je lakši i kraći u odnosu na ozljedu trećeg stupnja. Treći stupanj liječi se operativnim putem a kasnije slijedi dugotrajna rehabilitacija i oporavak. Glavni cilj rehabilitacije je povratak pacijenta aktivnostima svakodnevnog života, ukoliko je riječ o sportašu tada i povratak sportskim aktivnostima na najvišu moguću razinu. Uz kvalitetnu terapiju najbitnije je izbjeći kasnije kronične probleme i nestabilnost gležnja.

Ključne riječi: ozljede ligamenata, gležanj, dijagnostika, liječenje, rehabilitacija, fizioterapijske vježbe

Popis korištenih kratica

m. – mišić

mm. – mišići

n. – živac

art. – zglob

lig. – ligament

ligg. – ligamenti

a. – arterija

v. – vena

Sadržaj

1. Uvod	1
2. Razrada teme	2
2.1. Anatomija.....	2
2.1.1. Kostí	2
2.1.2. Mišići	4
2.1.3. Zglobovi i ligamenti.....	8
2.1.4. Živci	10
2.1.5. Krvne žile	11
2.2. Biomehanika nožnog zgloba	12
2.3. Etiologija i patogeneza.....	13
2.3.1. Uganuće (<i>distorsio</i>) gležnja.....	13
2.3.2. Iščašenje (<i>luxatio</i>) gležnja.....	14
2.3.3. Nagnječenje (<i>kontusio</i>) gležnja	15
2.3.4. Prijelom (<i>fractura</i>) kostiju gležnja	15
3. Ozljede ligamenata nožnog zgloba	17
3.1. Lateralna distorzija gležnja	17
3.1.1. Mehanizam nastanka ozljede.....	17
3.1.2. Dijagnoza.....	17
3.1.3. Funkcionalni i klinički testovi	19
3.2. Ozljede tibiofibularne sindezmoze	20
3.2.1. Mehanizam nastanka ozljede.....	20
3.2.2. Dijagnoza.....	20
3.2.3. Klinički testovi	21
3.3. Medijalna distorzija gležnja	22
3.3.1. Mehanizam nastanka ozljede.....	22
3.3.2. Dijagnoza.....	22

4.	Liječenje ozljeda ligamenata nožnog zgloba	24
4.1.	„RICE“ metoda.....	24
5.	Fizioterapija nakon ozljede ligamenata gležnja	26
5.1.	Fizioterapijska procjena	26
5.2.	Fizioterapijska intervencija	26
5.2.1.	Elektroterapija	27
5.3.	Fizioterapijske vježbe	28
5.3.1.	Pasivne vježbe i vježbe samoistezanja.....	28
5.3.2.	Aktivne vježbe za povećanje opsega pokreta.....	30
5.3.3.	Vježbe za jačanje mišića uz otpor.....	32
5.2.2.4.	Vježbe za balans i koordinaciju	35
6.	Zaključak	38
7.	Literatura.....	39

1. Uvod

Ligamenti gležnja jedni su od pasivnih stabilizatora zgloba. Prema smještaju možemo ih podijeliti u tri skupine: ligamenti medijalne strane gležnja, ligamenti lateralne strane gležnja i ligamenti sindezmoze. Ova podjela ujedno je i podjela prema ozljedama koje se dešavaju pa tako u većini slučajeva nije ozlijeđen samo jedan ligament već cijela skupina ligamenata [1].

Lateralna distorzija gležnja nastaje kod pokreta prekomjerne inverzije u kombinaciji sa plantarnom fleksijom. Medijalna distorzija gležnja je ozljeda tzv. deltoidnog ligamenta a nastaje u pokretima prekomjerne everzije i dorzalne fleksije. Ozljeda sindezmoze gležnja najčešće dolazi u paru sa ozljedom deltoidnog ligamenta a pokreti kod kojih dolazi do ozljede su prekomjerna dorzalna fleksija i inverzija [2,3]. Dijagnostika se postavlja kliničkim testovima, inspekcijom i palpacijom te rtg i MR snimanjem [4].

Plan rehabilitacije izrađuje fizioterapeut prema pacijentovim mogućnostima i sposobnostima. Ciljeve rehabilitacije važno je utvrditi zajedno s pacijentom i u tom postupku biti što objektivniji [5]. Rehabilitacija ovisi o težini ozljede koje se dijele u 3 stupnja: prvi i drugi stupanj su lakši i uglavnom zahtijevaju samo konzervativni pristup dok treći stupanj donosi potpunu rupturu ligamenata koji se liječi operativno [5,6]. U cijeli proces rehabilitacije najvažnije je uključiti što više fizioterapijskih vježbi kao i edukaciju za rad istih kod kuće, više puta dnevno. Proces rehabilitacije može biti dugotrajan no najvažnije je biti ustrajan i omogućiti pacijentu izvedbu vježbi prema njegovim mogućnostima kako ne bi dolazilo do odustajanja [7,8,9].

Cilj ovog završnog rada je obuhvatiti anatomiju, biomehaniku, mehanizam nastanka ozljede kao i stupnjeve ozljede ligamenata nožnog zgloba, dijagnostiku i cijeli fizioterapijski proces čiji su najvažniji dio fizioterapijske vježbe, s ciljem što brže i lakše rehabilitacije za svakog pacijenta.

2. Razrada teme

2.1. Anatomija

2.1.1. Kost

Koštano tkivo je građeno od koštano-tkivnih stanica, osteocita, te međustanične tvari koja sadrži kolagenska vlakna i anorganske mineralne soli, od toga kost istodobno dobiva i čvrstoću i elastičnost. Površinu kosti prekriva pokosnica, periost, koja je dobro inerviran. Kompaktni oblik kosti nalazi se na površini kostiju i on označava čvrsto zbijene koštane pločice, dok su u spužvastom dijelu koštane pločice rahlo razmještene i takav oblik nalazi se u unutarnjim dijelovima kostiju. Glavnu zadaću izgradnje nove kosti imaju stanice osteoblasti, a razgradnje osteoklasti [1].

2.1.1.1. Kost potkoljenice

Kosti potkoljenice čine goljениčna i lisna kost, između njih nalazi se međukoštana opna koja ih povezuje. Obje kosti su jednako duge. Goljениčna kost nalazi se s medijalne strane dok je lisna kost položena s lateralne strane [1].

Goljениčna kost – *tibia*: donji kraj goljениčne kosti ima oblik četverostrane piramide. S medijalne strane nalazi se medijalni gležanj (*malleolus medialis*), a s lateralne strane je hrapava površina za spoj s lisnom kosti (*incisura fibularis*).

Lisna kost – *fibula*: na donjem kraju lisne kosti s lateralne strane je lateralni gležanj (*malleolus lateralis*), a s medijalne strane kosti je zglobna površina za gležanjsku kost [1].

2.1.1.2. Kost stopala

Kosti stopala dijele se u kosti zastoplja, kosti sredostoplja i kosti članaka prstiju stopala. Kost su međusobno povezane ligamentima [1].

Kosti zastoplja – *ossa tarsi*

Talus je jedina kost zastoplja koja je u direktnom dodiru s kostima potkoljenice. S prednje strane nalazi se glava (*caput tali*) koja nosi zglobnu površinu za čunastu kost (*facies articularis navicularis*). Stražnji dio kosti gradi trup kockastog oblika (*corpus tali*), na njegovoj gornjoj strani je valjak (*trochlea tali*), a s donje strane nalaze se tri zglobne površine za spoj s petnom kosti. Brazda (*sulcus tali*) nalazi se između srednje i stražnje zglobne površine. Na stražnjoj strani kosti nalazi se još i izdanak (*processus posterior tali*) koji je podijeljen u dvije kvržice (*tuberculum mediale et laterale*) [1].

Petna kost – *calcaneus*: prednji dio kosti čini trup (*corpus calcanei*), a na stražnjem dijelu nalazi se kvrga (*tuber calcanei*). Na gornjoj strani su tri zglobne površine za spoj s gležanjskom kosti, a između srednje i stražnje površine nalazi se brazda (*sulcus calcanei*). S medijalne strane je izdanak (*sustentaculum tali*). Kalkaneus je jedina kost zastoplja koja je u dodiru s podlogom prilikom hoda i kod stajanja [1].

Čunasta kost – *os naviculare*: smještena je između gležanjske i klinastih kostiju, s prednje strane ima tri površine za klinaste kosti, a sa stražnje strane udubinu za glavu talusa.

Kockasta kost – *os cuboideum*: ona s donje strane ima hrapavost (*tuberositas ossis cuboidei*), s prednje strane se za nju vežu IV. i V. metatarzalna kost, dok je sa stražnje strane povezana s kalkaneusom [1].

Tri klinaste kosti – *os cuneiforme mediale laterale et intermedium*: naprijed se za njih vežu I., II. i III. metatarzalna kost, a sa stražnje strane one se vežu za čunastu kost [1].

Kosti sredostoplja – *ossa metatarsi*: pet je kostiju sredostoplja i broje se od palca prema malom prstu, a povezuju kosti zastoplja s proksimalnim člancima prstiju stopala. Proksimalni, deblji kraj svake kosti (*basis*) je uzgobljen s pripadajućom kosti zastoplja, dok je distalni kraj kosti glava (*caput*), koja nosi kuglastu zglobnu površinu za proksimalni članak prsta [1].

Kosti prstiju stopala, članci – *phalanges*: palac stopala (*hallux*) ima dva članka (*phalanx proximalis et distalis*), a svi ostali prsti imaju po tri članka (*phalanx proximalis, media et distalis*). Baza članka (*basis phalangis*) je na njegovom proksimalnom kraju i povezana je s glavom kostiju sredostoplja, trup članka (*corpus phalangis*) je u sredini, a na distalnom kraju nalazi se glava članka (*caput phalangis*) koja ima izgled valjka i nosi zglobnu površinu za bazu distalnije smještenog članka [1].

2.1.2. Mišići

2.1.2.1. *M. triceps surae*

Mišić *triceps surae* čine dva mišića: *m. gastrocnemius* i *m. soleus*. Kada je potkoljenica ispružena oba mišića izvode pokret plantarne fleksije stopala. Ako je potkoljenica savijena, *m. gastrocnemius* izoliran je zbog svojih hvatišta, pa pokret plantarne fleksije izvodi samo *m. soleus*. *M. gastrocnemius* ima dvije široke glave, medijalnu (*caput mediale*) i lateralnu (*caput laterale*) koje polaze sa medijalnog odnosno lateralnog kondila bedrene kosti. Oba mišića prelaze u zajedničku tetivu (*tendo calcaneus - Achillis*) koja se hvata na kvrgu petne kosti (*tuber calcanei*). *M. soleus* polazi sa stražnje strane glave lisne kosti (*caput fibulae*) i stražnje strane goljenične kosti, oba mišića prelaze u zajedničku tetivu (*tendo calcaneus - Achillis*) koja se hvata na kvrgu petne kosti (*tuber calcanei*) [1].

2.1.2.2. *M. tibialis anterior*

Mišić izvodi ekstenziju, odnosno dorzalnu fleksiju i inverziju stopala, te sudjeluje u održavanju longitudinalnog medijalnog svoda stopala. Polazište mu je anterolateralna strana goljenične kosti i međukoštana opna (*membrana interossea cruris*), a jaka tetiva se hvata za prvu klinastu kost i za bazu prve metatarzalne kosti [1].

2.1.2.3. *M. tibialis posterior*

Mišić izvodi inverziju i plantarnu fleksiju stopala, te sudjeluje u održavanju uzdužnog medijalnog svoda stopala. Polazište je stražnja strana goljenične i lisne kosti te međukoštana opna, tetiva je usmjerena dolje i zaobilazi medijani maleol, odlazi na taban gdje se hvata za navikularnu kost, sve tri klinaste kosti za baze druge, treće i četvrte metatarzalne kosti [1].

2.1.2.4. *M. peroneus longus*

Mišić izvodi everziju stopala i sudjeluje u održavanju uzdužnog svoda stopala. Polazi od lateralne strane gornje dvije trećine lisne kosti, tetiva zaobilazi lateralni maleol s donje strane, prolazi kroz žlijeb na petnoj kosti i na tabanu se hvata za prvu klinastu kost i bazu prve metatarzalne kosti [1].

2.1.2.5. *M. peroneus brevis*

Mišić izvodi everziju stopala. Polazi od donje dvije trećine lateralne strane fibule, tetiva zaobilazi lateralni gležanj, te zajedno s tetivom dugog lisnog mišića prolazi kroz žlijeb petne kosti i na tabanu se hvata za bazu pete metatarzalne kosti [1].

2.1.2.6. *Mm. lumbricales*

To su crvoliki mišići koji se nalaze na tabanu stopala. Mišići izvode fleksiju prvih članaka prstiju, te ekstenziju drugih i trećih članaka zadnja četiri prsta. Prvi mišić je jednoglavi i polazi s medijalnog ruba tetive dugog fleksora za II. prst; ostali mišići su dvoglavi i stoga polaze od rubova dviju susjednih tetiva dugog fleksora prstiju, svaki mišić se hvata za medijalnu stranu baze proksimalnih članaka II., III., IV. i V. prsta. Također svaki mišić ima tetivni tračak koji se na dorzalnoj strani stopala veže za odgovarajuću tetivu dugog ekstenzora zadnja četiri prsta [1].

2.1.2.7. *M. flexor hallucis longus*

Mišić izvodi fleksiju drugog članka palca. Polazište mu je donji dio lisne kosti, mišić prelazi u tetivu koja ide preko medijalnog gležnja i na tabanu stopala se hvata za bazu drugog članka palca [1].

2.1.2.8. *M. flexor hallucis brevis*

Mišić izvodi fleksiju prvog članka palca. Polazište mu je medijalna strana kockaste kosti i lateralna strana klinaste kosti, prema hvatištu mišić se dijeli na dvije glave, medijalna glava se veže na medijalnu stranu baze prvog članka palca, dok se lateralna glava veže za lateralnu stranu baze prvog članka palca [1].

2.1.2.9. *M. adductor hallucis*

Mišić aducira, odnosno primiče palac ostalim prstima, te pojačava poprečni svod stopala. Ima dvije glave: poprečna glava (*caput transversum*) polazi s trećeg, četvrtog i petog metatarzofalangealnog zgloba i plantarnih ligamenata tih zglobova. Kosa glava (*caput obliquum*) polazi s kockaste kosti, treće klinaste i baze druge, treće i četvrte matatarzalne kosti, tetiva kose

glave hvata se za lateralnu stranu baze prvog članka palca. Mišićne niti poprečne glave idu poprečno i pridružuju se tetivi kose glave i vežu se na za isto hvatište [1].

2.1.2.10. *M. abductor hallucis*

Mišić abducira, tj. odmiče palac. Polazište mu je medijalna strana petne kosti, hrapavost navikularne kosti i prva klinasta kost, hvata se za medijalnu stranu baze prvog članka palca [1].

2.1.2.11. *M. extensor hallucis longus*

Mišić ekstendira palac. Polazište mu je donji dio prednje strane lisne kosti i međukoštana opna, hvatište je dorzalna strana baze drugog članka palca [1].

2.1.2.12. *M. flexor digitorum longus*

Mišić flektira posljednje članke prstiju. Polazište mu je srednji dio stražnje strane goljenične kosti, hvatište je na tabanu stopala. Tetiva se podijeli u četiri manje tetive koje se vežu na plantarnoj strani baze trećih članaka zadnja četiri prsta [1].

2.1.2.13. *M. flexor digitorum brevis*

Mišić flektira druge članke prstiju. Polazište mu je medijalni dio plantarne strane petne kosti i plantarna aponeuroza, tetiva se na sredini stopala dijeli na četiri tetive, svaka od četiri tetive u razini prvih članaka podijeli se u dvije tetive koje se vežu za baze drugih članaka od drugog do petog prsta [1].

2.1.2.14. *M. flexor digiti minimi brevis*

Mišić flektira prvi članak malog prsta. Polazište mu je kockasta kost i baza V. metatarzalne kosti, a hvatište baza prvog članka petog prsta [1].

2.1.2.15. *M. extensor digitorum longus*

Mišić ekstendira prve članke zadnja četiri prsta. Polazište mu je lateralni kondil goljenične kosti, gornji dio lisne kosti i međukoštana opna, tetiva se u razini dorzuma stopala dijeli na četiri

tetive, svaka od tetive se dijeli u razini prvih članaka u tri tetivna tračka od kojih se srednji veže za dorzalnu stranu baze drugog članka prsta, dok se ostale dvije vežu za bazu trećeg članka zadnja četiri prsta [1].

2.1.2.16. *M. extensor digitorum brevis*

Mišić ekstendira palac, drugi, treći i četvrti prst. Polazište mu je gornji dio lateralne strane petne kosti, mišić prelazi u četiri trbuha a odmah zatim u četiri tetive. Prva tetiva ujedno se naziva i *m. extensor hallucis brevis* i veže se na dorzalnu stranu baze prvog članka palca i manjim tračkom na tetivu dugog ekstenzora palca; ostale tri tetive vežu se u razini prvih članaka drugog, trećeg i četvrtog prsta za tetive dugog ekstenzora prstiju [1].

2.1.2.17. *M. abductor digiti minimi*

Mišić abducira tj. odmiče peti prst. Polazište mu je lateralna strana petne kvrge i hrapavost pete metatarzalne kosti. Hvatište je lateralna strana baze prvog članka petog prsta [1].

2.1.2.18. *Mm. interossei dorsales*

To su četiri mala dvoglava mišića koja se nalaze između metatarzalnih kostiju s dorzalne strane. Mišići abduciraju drugi, treći i četvrti prst, flektiraju prve članke tih prstiju te ekstendiraju druge i treće članke odgovarajućih prstiju. Polaze sa strana dviju susjednih metatarzalnih kostiju. Prvi mišić se hvata za medijalnu stranu baze prvog članka drugog prsta, a ostali za lateralnu stranu baze prvog članka drugog, trećeg i četvrtog prsta. Svaki mišić ima i tetivni tračak kojim se hvata za tetivu dugog ekstenzora odgovarajućeg prsta [1].

2.1.2.19. *Mm. interossei plantares*

To su tri mala jednoglava međukoštana mišića koji se nalaze između metatarzalnih kostiju s plantarne strane. Mišići abduciraju treći, četvrti i peti prst prema drugom prstu, te ekstendiraju drugi i treći članak zadnja tri prsta. Polazište im je medijalna strana treće, četvrte i pete metatarzalne kosti, svaki mišić hvata se za medijalnu stranu baze prvog članka odgovarajućeg prsta, a svaki mišić ima i tetivni tračak kojim se hvata za tetivu dugog ekstenzora pripadajućeg prsta [1].

2.1.3. Zglobovi i ligamenti

2.1.3.1. Gornji nožni zglob – *art. talocruralis*

Gornji nožni zglob povezuje donje krajeve goljenične i lisne kosti s gležanjskom kosti. To je kutni zglob u kojem se izvode kretnje plantarne i dorzalne fleksije. Zglob je učvršćen tijekom dorzalne fleksije zbog ulaska prednjeg šireg dijela valjka gležanjske kosti u konkavno zglobno tijelo, a labav postaje prilikom plantarne fleksije kada stražnji, uži dio valjka gležanjske kosti ulazi u konkavno zglobno tijelo [1]. U oblikovanju konkavne zglobne površine sudjeluje još inferiorni tibiofibularni zglob, sindezmoza pojačana prednjim i stražnjim tibiofibularnim ligamentima (*lig. tibiofibulare anterior et posterior*) koji dodatno učvršćuju gležanjske rašlje [1].

Ligamenti gornjeg nožnog zgloba

Stabilnost gornjeg nožnog zgloba osiguravaju dvije skupine ligamenata: ligamenti medijalne i lateralne strane zgloba. S medijalne strane nalaze se *lig. mediale* ili *lig. deltoideum*. To je trokutasta sveza koja polazi s medijalnog maleola, širi se u obliku lepeze u tri fibrozne niti koje se zatim hvataju za medijalnu stranu gležanjske, petne i čunaste kosti. Oni sprječavaju everziju gležnja i lateralni pomak talusa. S lateralne strane nalaze se *lig. collaterale laterale* tri ligamenta koja sprečavaju inverziju gležnja i prednji pomak talusa. *Lig. talofibulare anterior* spaja lateralni maleol i lateralnu stranu kalkaneusa. *Lig. talofibulare posterior* spaja lateralni maleol i processus posterior tali. *Lig. calcaneofibulare* spaja lateralni maleol sa stražnjim lateralnim dijelom kalkaneusa [1].

2.1.3.2. Donji nožni zglob – *art. talocalcaneonavicularis*

Donji nožni zglob povezuje petnu, gležanjsku i čunastu kost. U donjem nožnom zglobu izvodi se pokret inverzije i everzije. Sastoji se od dva dijela: prednjeg i stražnjeg [1].

Stražnji dio zgloba naziva se *art. subtalaris*. Zglobnu čahuru pojačavaju *ligg. talocalcanea mediale et laterale*. Prednji dio zgloba ili *art. talocalcaneonavicularis*, sastoji se od tri zglobna tijela, a tu se nalazi i hrskavicom obloženo zglobno tijelo koje čini *lig. calcaneonaviculare plantare*, sveza koja povezuje kalkaneus sa navikularnom kosti i zajedno s njome oblikuje tijelo za uzglobljenje glave talusa. Prednji dio zglobne čahure pojačava *lig. bifurcatum* koji međusobno povezuje kalkaneus, navikularnu kost i kuboidnu kost. U tarzalnom kanalu još se nalazi *lig. talocalcaneum interosseum* koji dijeli prednji od stražnjeg dijela donjeg nožnog zgloba [1].

2.1.3.3. Zglob između petne i kockaste kosti – *art. calcaneocuboidea*

Pojačanje zgloba s donje strane jest *lig. calcaneocuboideum plantare*, njegov površinski dio čini *lig. plantare longum* koji osigurava uzdužni svod stopala. U tom zglobu moguće su minimalne kretnje klizanja [1].

2.1.3.4. Choparov zglob

To je zajednički naziv za zglobove između gležnjske i čunaste kosti, te petne i kockaste kosti, oni zajedno čine funkcijsku cjelinu koja čini Choparov zglob. Pojačanje zgloba je *lig. bifurcatum* (međusobno povezuje petnu, čunastu i kockastu kost) koji ima dva kraka: medijalni krak čini *lig. calcaneonaviculare*, dok lateralni krak čini *lig. calcaneocuboideum* [1].

2.1.3.5. Zglob između čunaste i klinastih kostiju – *art. cuneonavicularis*

S prednje strane čunaste kosti stoje tri polja za tri klinaste kosti. Zglob pojačavaju *ligg. cuneonavicularia plantaria et dorsalia*, a kretnje u zglobu su neznatne [1].

2.1.3.6. Zglobovi između kostiju zastoplja i sredostoplja – *art. tarsometatarsae* – *art. Lisfranci* (Lisfrankov zglob)

Zglobna crta ide vijugavo od medijalno i naprijed prema lateralno i natrag. Spojene su prednje površine kockaste i klinastih kostiju s bazama kostiju sredostoplja (metatarzalnim kostima). Minimalni su pokreti klizanja u zglobu [1].

2.1.3.7. *Art. metatarsophalangeae* – MTP zglobovi

Sa svake strane zgloba stoje kolateralne sveze koje služe kao pojačanje. Kolateralne sveze su u položaju ekstenzije opuštene pa zglob djeluje kao kuglasti, dok su u položaju fleksije one zategnute pa je zglob tada kutni [1].

2.1.3.8. *Art. interphalangeae pedis*

Pojačanje su kolateralne sveze koje stoje sa svake strane zgloba. Zglobovi su kutni – kretnje su istovremene u proksimalnim interfalangealnim zglobovima (PIP) i distalnim interfalangealnim zglobovima (DIP) [1].

2.1.4. Živci

Živčani sustav sadrži više od 100 milijardi živčanih stanica koji se rasprostiru po cijelom tijelu poput konaca, povezujući se s mozgom, tijelom i često jedna s drugom. Živčana stanica, zvana neuron, napravljena je od velikog staničnog tijela i jednog izduljenog produžetka (*akson*) za slanje poruka. Neuron obično imaju mnoge ogranke (*dendrite*) za primanje poruka. Živci (*nervus-n./nervi-nn.*) koji inerviraju mišiće koji pokreću stopalo pripadaju lumbalnom i sakralnom spletu, te su kao grane dvaju glavnih živaca, *n. ischiadicus* i *n. femoralis*, raspodijeljeni duž noge [1].

2.1.4.1. *N. tibialis*

N. tibialis pripada sakralnom (križnom) spletu jer je jedna od dvije glavne grane *n. ischiadicusa*.

N. ischiadicus se na sredini natkoljenice podijeli na dvije grane: *n. tibialis* i *n. peroneus communis*. Živac inervira dubinsku skupinu mišića na stražnjoj strani potkoljenice. Inervira mišiće: *m. triceps surae* (*m. gastrocnemius* i *m. soleus*), *m. tibialis posterior*, *m. flexor digitorum longus* i *m. flexor hallucis longus* [1].

N. plantaris medialis pripada sakralnom spletu, on je jedna od grana *n. tibialis*. Inervira mišiće: *mm. lumbricales* (I. i II. mišić), *m. flexor hallucis brevis* (medijalna glava), *m. flexor digitorum brevis* i *m. abductor hallucis* [1].

N. plantaris lateralis pripada sakralnom spletu, jer je on kao i *n. plantaris medialis* grana *n. tibialis*. Inervira mišiće: *mm. lumbricales* (III. i IV. mišić), *m. flexor hallucis brevis* (lateralna glava), *m. flexor digiti minimi brevis*, *mm. interossei dorsales*, *m. abductor digiti minimi*, *mm. interossei plantares* i *m. adductor hallucis* [1].

2.1.4.2. *N. peroneus communis*

N. peroneus communis druga je glavna grana *n. ischiadica*. Od sredine natkoljenice prati dugu glavu *m. biceps femoris* te se u razini *capitulum fibulae* dijeli na *n. peroneus superficialis et profundus* [1].

N. peroneus profundus inervira dubinsku skupinu mišića: *m. tibialis anterior*, *m. extensor digitorum longus*, *m. extensor digitorum brevis* i *m. extensor hallucis longus*.

N. peroneus superficialis inervira površinsku skupinu mišića: *m. peroneus longus* i *m. peroneus brevis* [1].

2.1.5. Krvne žile

Krvožilni sustav sastoji se od arterija, arteriola, kapilara, venula i vena. Snažne i rastezljive arterije odvođe krv iz srca i imaju najviši krvni tlak. Njihov otpor pomaže održavanju krvnog tlaka između srčanih otkucaja [1]. Manje arterije i arteriole imaju mišićnu stijenku koja može mijenjati promjer krvne žile radi povećanja ili smanjenja protoka kroz određeno područje. Kapilare su male žile vrlo tanke stijenke koje služe kao most (prijelaz) između arterija koje vode krv iz srca i vena koje vode krv u srce. Kapilare omogućuju kisiku i hranjivim tvarima da prođu iz krvi u tkiva, a otpadnim produktima da izađu iz tkiva u krv. One se ulijevaju u venule, koje se zatim ulijevaju u vene koje vode krv natrag u srce. Zbog toga što imaju tanje stijenke, ali su puno većeg promjera u odnosu na arterije, vene prenose isti volumen krvi manjom brzinom i pod puno nižim tlakom [1].

2.1.5.1. Arterije

Kada *a. iliaca externa* prođe ispod preponske sveze, mijenja naziv u *a. femoralis*. *A. femoralis* dolazi na stražnju stranu koljena i tu se naziva *a. poplitea* koja se dijeli na *a. tibialis anterior et posterior*. *A. tibialis anterior* dolazi na dorzum stopala dok *a. tibialis posterior* daje grane na tabanu, *a. plantaris medialis et lateralis* [1].

2.1.5.2. Vene

Vene na nogama dijele se na površinske i duboke. Duboke vene čine *v. tibialis anterior et posterior*, one se ulijevaju u *v. popliteu* koja se ulijeva u *v. femoralis*, zatim *v. femoralis* odlazi u *v. iliaca externa*. Površinske vene su *v. saphena parva* koja ide od lateralne strane stopala, po stražnjoj strani potkoljenice do *v. popliteae*. *V. poplitea* dalje odlazi u *v. femoralis* u koju se također

ulije *v. saphena magna*. *V. saphena magna* od medijalne strane stopala odlazi po medijalnoj strani noge, dok se ispod preponske sveze ne ulije u *v. femoralis*, a ona kao i kod dubokih vena odlazi u *v. iliacu externu* [1].

2.2. Biomehanika nožnog zgloba

Biomehanika je multidisciplinarna znanost koja upotrebljava zakone složene fizike i mehanike u proučavanju bioloških problema, kretanju tijela, dijelova tijela i njegovih struktura [2].

Ljudsko stopalo se sastoji od dva zgloba, gornji i donji nožni zglob. Ta dva zgloba funkcioniraju kao jedan kuglasti zglob što bi značilo da je moguće izvesti sve kretnje. Međutim anatomski gledano to su dva različita zgloba koja su tako i podijeljena. Gornji nožni zglob sastoji se od zglobnih ploha triju kosti, tibije, fibule i talusa. U gornjem nožnom zglobu moguće su kretnje dorzalne i plantarne fleksije [3]. Donji nožni zglob dijeli se na dva dijela: stražnji dio ili art. subtalaris koji je zglob između talusa i kalkaneusa te prednji dio ili art. talocalcaneonavicularis koji čine talus, calcaneus i navikularna kost. U ovom zglobu moguće su kretnje inverzije i everzije [4].

Kada čovjek objema nogama stoji na podlozi, stopala su jednako opterećena i raspodijeljena za nošenje tjelesne težine. Međutim prilikom hodanja ili stajanja na jednoj nozi stanje raspodijeljenosti težine se mijenja. Čak 10 tjelesnih težina stopalo podnosi prilikom skakanja ili trčanja [4]. Najveće opterećenje podnosi gornji nožni zglob. Stopalo ima tri baze oslonca: kalkaneus, glavica 1. metatarzalne kosti i glavica 5. metatarzalne kosti. Mnoga istraživanja dokazuju kako najveći dio težine tijela ipak nosi kalkaneus, omjer je otprilike 3:2:1 u korist kalkaneusa [3].

Stopalni svodovi su važan dio anatomije i biomehanike stopala. Preko gore navedenih uporišnih točaka a zajedno sa kostima, mišićima, tetivama i ligamentima protežu se dva uzdužna i dva poprečna svoda stopala [2]. Unutarnji uzdužni svod stopala proteže se od tubera kalkaneusa, preko talusa, navikularne i medijalne kuneiformne kosti sve do prve metatarzalne kosti, točnije njene glavice. Najviša točka odignuta od poda otprilike 15 do 20 milimetara je u razini donjeg ruba navikularne kosti. Vanjski uzdužni svod stopala također polazi od tubera kalkaneusa pa preko kuboidne kosti dolazi do glavice pete metatarzalne kosti. Svod je 3 do 5 milimetara odignut u razini kuboidne kosti. Prednji poprečni svod povezuje prvu i petu metatarzalnu kost, odnosno glavice tih kostiju. Najviši dio svoda je u razini druge metatarzalne kosti. Stražnji poprečni svod stopala nalazi se u razini tri klinaste i kockaste kosti [1]. U tvorbi svodova stopala svakako najvažniju ulogu imaju lig. calcaneonaviculare, lig. plantare longum te plantarna aponeuroza, koji

zajedno s kostima sudjeluju u pasivnoj stabilizaciji svodova dok mišići potkoljenice i stopala jedini aktivno stabiliziraju svodove stopala [3].

2.3. Etiologija i patogeneza

Etiologija služi za otkrivanje uzročnika bolesti ili ozljede dok patogeneza razjašnjava mehanizam nastanka bolesti ili ozljede. Štetni činitelj je pokretač nekog patološkog procesa, što je u ovom slučaju trauma. Ozljede mogu biti lakše i teške kao i izazvane na različite načine [4]. Tri najčešće ozljede ligamenata gležnja su uganuće, iščašenje i nagnječenje. S druge strane dolazimo do još jedne od čestih ozljeda prilikom padova a to je fraktura kostiju potkoljenice koja za sobom nosi i ozljedu ligamenata gležnja [5].

2.3.1. Uganuće (*distorsio*) gležnja

Obilježava ga pretjerani i iznenadni pokret u zglobu koji rezultira najčešće puknućem ligamenata. Uganuće je najčešća ozljeda gležnja, čak 75% svih ozljeda gležnja otpada na uganuća. Otprilike 40% svih uganuća potencijalno stvara dugoročne ili kronične probleme u gležnju [3]. Postoji klasifikacija ozljeda uzrokovanih uganućem u 3 stupnja (Tablica 2.1.) [5]. Najčešći mehanizam ozljede uključuje kombinaciju plantarne fleksije i inverzije. Najprije se dogodi izolirana ruptura prednjeg talofibularnog ligamenta koji se nalazi na lateralnoj strani gležnja, ako se djelovanje sile nastavi slijedi ruptura kalkaneofibularnog ligamenta. Rjeđe dolazi do ozljede sindezmoze, a samo kod ekstremnih pokreta everzije dolazi do ozljede deltoidnog ligamenta s medijalne strane gležnja. Ruptura svih ligamenata obično je praćena i razdrom zglobne kapsule [5].

Postoji i jednostavnija podjela ozljeda uganuća gležnja no ona nije toliko precizna. Ozljede mogu biti još i komplicirane i nekomplicirane. Komplicirana uganuća zahtijevaju operativno liječenje dok nekomplicirane ozljede liječimo bez kirurških zahvata. Takve nekomplicirane ozljede najčešće nisu povezane s popratnim problemima i lakše se rješavaju. S druge strane, komplicirane ozljede koje se rješavaju operativnim putem vrlo često su praćene dugotrajnom rehabilitacijom [5]. Važno je spomenuti kako komplicirane ozljede sa sobom nose i dugotrajnu nestabilnost nakon operativnog zahvata koja može stvarati probleme u bavljenju sportom kao i svakodnevnom životu. Dugotrajnu nestabilnost gležnja sa sobom nose i teške ozljede ligamenata koje nisu rješavanje kirurškim putem [5].

Klasifikacija uganuća gležnja	
STUPANJ OZLJEDE	SIMPTOMI I ZNAKOVI
1. stupanj – djelomično pucanje ligamenta	<ul style="list-style-type: none"> • blaga osjetljivost • blaga oteklina • blagi funkcionalni gubitak ili nema gubitka (pacijent je sposoban kretati se uz minimalnu bol i može nositi teret) • nema mehaničke nestabilnosti (negativan stres test)
2. stupanj – nepotpuno pucanje ligamenta s umjerenim funkcijskim oštećenjem	<ul style="list-style-type: none"> • umjerena bol • umjerena oteklina i prisutan umjereni hematom • određeni gubitak kretanja i funkcije (bol prilikom kretanja i nošenja tereta) • blaga do umjerena mehanička nestabilnost (blagi jednostrani pozitivni stres test)
3. stupanj – potpuni prekid ligamenta, pucanje i gubitak funkcije ligamenta	<ul style="list-style-type: none"> • jaka oteklina – više od 4 cm • jaki hematomi i teška bol • gubitak funkcije i kretanja (nemogućnost kretanja i nošenja tereta) • mehanička nestabilnost (umjeren do jak pozitivan stres test)

Tablica 2.1. Klasifikacija uganuća gležnja

Izvor: M.W. Wolfe, T. L. Uhl, C. G. Mattacola, L. C. McCluskey: Management of ankle sprains, American family physician, br. 63, 2001, str. 93–104.

2.3.2. Iščašenje (*luxatio*) gležnja

Iščašenje prikazuje razdvojenost zglobnih struktura zbog djelovanja vrlo jake sile na fiksirano stopalo. Često je iščašenje gležnja povezano sa frakturama kostiju stopala ili maleola gležnja kao i puknućem prednje zglobove čahure. Problematika iščašenog zgloba gležnja najčešće se rješava

operativnim zahvatom šivanja zglobne čahure i osteosinteze gležnja. Kod luksacije zglob gležnja je uvijek nestabilan. Iščašenja su puno rjeđa od uganuća [6].

2.3.3. Nagnječenje (*contusio*) gležnja

Kontuzija je mehaničko oštećenje tkiva koje nastaje tupom silom. Tupa sila može se opisati kao udarac tupim predmetom, pad teškog tereta na zglob, kao i nagnječenje zgloba prilikom automobilske nesreće. Nastaje oštećenje krvnih žila koje uzrokuje veliki hematoma, također oštećena je vrlo često i sama čahura zgloba kao i ligamenti. U ovom slučaju zglob je stabilan [6].

2.3.4. Prijelom (*fractura*) kostiju gležnja

Fraktura označava prekid kontinuiteta kosti. Postoji više vrsta prijeloma kao i njihove klasifikacije [7]. Prve klasifikacije dijelile su frakture prema broju zahvaćenih maleola pa je tako bilo moguće raspoznati unimaleolarne, bimaleolarne i trimaleolarne frakture. Nakon nekog vremena ta klasifikacija postala je samo temelj za neke razvijenije i bolje klasifikacije poput Lauge- Hansenove koja lokalizira frakturu te uključuje broj maleola kao i kongruenciju [8]. Danis – Weberova klasifikacija raspoznaje i dijeli frakture prema radiološkim snimkama pa tako postoje 3 tipa fraktura. Tip A označava javljanje frakture ispod tibialnog svoda tj. sindezmoze u obliku kosih i vertikalnih fraktura maleola. Tip B nastaje u razini sindezmoze a fraktura ide u koso i prema proksimalno. Tip B kao i tip C vrlo često ima prisutnu frakturu medijalnog maleola kao i rupturu deltoidnog ligamenta. Tip C javlja se iznad sindezmoze ili zajedno sa samom rupturom sindezmoze [8].

Prijelom gležnja možemo podijeliti i na zatvorene stabilne i otvorene nestabilne prijelome [7]. Zatvorenom i stabilnom prijelomu je pomak manji od 2 milimetra i liječi se neoperativno uz imobilizaciju te neopterećivanje težinom, kasnije fizikalnim terapijama i aktivnostima. Otvoreni nestabilni prijelomi gotovo uvijek se liječe operativnim putem. Najvažniji razlog operativnog liječenja je sprječavanje pogrešnog srastanja, nezarastanje, rani posttraumatski artritis i druge bolesti poput Sudeckca [8]. Posljednjih godina operacije prijeloma gležnja polako su dovedene na višu razinu. Oko 80% pacijenata ima odlične ili vrlo dobre rezultate što ujedno znači da nema prisutne nestabilnosti gležnja, raznih infekcija ili velikih ožiljaka koji također jednim dijelom smanjuju pokretljivost zgloba [7].

Ozljede koje rezultiraju frakturom se najčešće događaju u doskoku, pri postavljanju stopala na tlo, kod usporavanja ili u iskoraku kad se stopalo postavlja na krivi način i gdje aktivni i pasivni stabilizatori (mišići potkoljenice i stopala, ligamenti) gležnja ne mogu podnijeti silu koja je stavljena na zglob i popuštaju te dolazi do frakture neke od kostiju gležnja. Najčešće do prijeloma gležnja dolazi uslijed prometnih nesreća, padova, udaraca teškim predmetom, krivih koraka ili zbog preopterećenja gležnja [8].

3. Ozljeđe ligamenata nožnog zgloba

Ozljeđe ligamenata gležnja vrlo su česte. Ligamentarne ozljeđe gornjeg nožnog zgloba dešavaju se češće od ozljeđa donjeg nožnog zgloba zbog slabijih struktura koje povezuju taj zglob. Kod sportaša zauzimaju drugo mjesto po učestalosti. Također ponovna pojava ozljeđe unutar godinu dana vrlo je vjerojatna [9].

3.1. Lateralna distorzija gležnja

3.1.1. Mehanizam nastanka ozljeđe

Lateralna distorzija najčešća je ozljeđa ligamenata gležnja. Kombinacija plantarne fleksije i inverzije dovodi do situacije u kojoj pucaju lateralne sveze gležnja. Otprilike u čak 66% slučajeva prvo se događa izolirana ruptura prednjeg talofibularnog ligamenta, međutim ako se sila na zglob nastavlja u 20% slučajeva puca i kalkaneofibularni ligament. Ako se inverzija nastavi tada puca i najčvršća sveza lateralne strane gležnja, stražnji talofibularni ligament [9].

Nedugo nakon aktivnosti prilikom koje je nastala ozljeđa otežan je hod, hematoma se pojavljuje u vremenskom razdoblju od 24 do 48 sati, a koža postaje plavo žute boje. Hematom se javlja na lateralnoj strani i distalno od uganuća zbog sile gravitacije [10].

3.1.2. Dijagnoza

Pravovremena i točna dijagnoza svake ozljeđe skraćuje rehabilitaciju i daje joj bolje izgleda za uspjeh. Uzima se anamneza od pacijenta i određuje mehanizam nastanka ozljeđe, zatim se obavlja i fizikalni pregled inspekcije i palpacije. Ukoliko se prilikom pregleda utvrdi da postoji fraktura u zglobu tada su obavezne daljnje pretrage. Za jasnije postavljanje dijagnoze i samog plana rehabilitacije koriste se i specifični funkcionalni testovi. Testovi daju informacije o opsegu pokreta i stabilnosti zgloba [9].

Anamneza je razgovor sa pacijentom o nastanku njegove ozljeđe te o onome što slijedi nakon ozljeđe. Bitno je za početak uzeti neke osobne podatke kao i podatke o terapiji ukoliko ju pacijent uzima te mogućim alergijama.

Informacije bitne za dijagnostiku ozljeđe gležnja su: vrijeme nastanka ozljeđe, pokreti u kojima se javlja bol, sam uzrok ozljeđe, je li postojalo opterećenje na zglob nakon ozljeđe, te otekline i

bol koji su prisutni. Ako je postojao neki oblik intervencije (led, elevacija) prije dolaska liječniku, to također treba napomenuti [11,12].

Kod pregleda inspekcijom važno je uočiti edem, hematoma, bol i sve što onemogućava normalan opseg pokreta u zglobu. Važno je promatrati subjektivan osjećaj ispitanika kod izvedbe nekih pokreta te samu kvalitetu pokreta kao i posturu pacijenta.

Palpacija se provodi prema Ottawa smjernicama (eng. Ottawa Ankle Rules). Smjernice se sastoje od točaka kroz koje se utvrđuje postoji li prisutnost fraktura a isto tako i potreba za RTG snimkom. Rendgenske snimke potrebne su ako 6 centimetara duž stražnjeg distalnog ruba tibije ili fibule, vrhom medijalnog ili lateralnog maleola postoji osjetljivost, a bol je prisutna u petoj metatarzalnoj kosti. Nadalje ako pacijent u dužini od minimalno 4 koraka ne može podnijeti vlastitu težinu [12].

Standardizirane snimke gležnja obuhvaćaju prikaz zgloba u položaju: anterioposteriorno, anterioposteriorno sa unutarnjom rotacijom od 15 do 20 stupnjeva te laterolateralno. U Tablici 3.1. prikazano je kako RTG snimke gležnja mogu pokazati ozljede prema nekima od znakova [10,12].

Varus pomak između 15 i 20 stupnjeva	<ul style="list-style-type: none"> ● ozljeda lig. talofibulare anterior ● ozljeda lig. calcaneofibulare
varus pomak veći od 20 stupnjeva	<ul style="list-style-type: none"> ● ozljeda lig. talofibulare anterior et posterior ● ozljeda lig. calcaneofibulare
prednja subluksacija talusa pomak veći od 3 mm (usporedba sa zdravom nogom)	<ul style="list-style-type: none"> ● ozljeda lig. talofibulare anterior
prednja subluksacija talusa pomak veći od 10 mm (usporedba sa zdravom nogom)	<ul style="list-style-type: none"> ● ozljeda lig. talofibulare anterior et posterior ● ozljeda lig. calcaneofibulare

Tablica 3.1. Znakovi ozljeda ligamenata na RTG snimkama

Izvor: M. Puhanić, Ozljede gležnja u sportu, doktorski rad, Sveučilište u Zagrebu, Medicinski fakultet, Zagreb, 2017.

3.1.3. Funkcionalni i klinički testovi

Prilikom pasivnih i aktivnih pokreta dorzalne i plantarne fleksije ispituje se opseg pokreta u gležnju. Mogućnost nošenja vlastite težine kod stajanja i u hodu te održavanje same ravnoteže u akutnoj fazi ozljede koja traje do 7 dana zapravo su funkcionalni testovi koji se provode kod ispitivanja ligamentarnih ozljeda gležnja [11].

Postoji modificirani Rombergov test za procjenu stabilnosti i statičke ravnoteže u ozlijeđenom zglobu. Ispitanik mora stajati na ozlijeđenoj nozi pa zatim na zdravoj a sve radi naizmjenično sa otvorenim pa sa zatvorenim očima. Uz procjenu ispitivača važan je i subjektivan osjećaj ispitanika [11].

Tek nekoliko dana nakon ozljede rade se klinički testovi: test prednje ladice i test talarnog pomaka kako bi rezultat bio vjerodostojan.

Test prednje ladice

Test se koristi za procjenu stanja lig. talofibulare anterior. Ispitanik sjedi u povišenom položaju tako da mu je ozlijeđena noga u rukama ispitivača sa opuštenim mišićima potkoljenice i stopala te u položaju blage fleksije u koljenskom zglobu (30 stupnjeva) i plantarne fleksije (10 do 20 stupnjeva). Jednom rukom fiksira se distalni dio potkoljenice s prednje strane, a drugom se rukom obuhvati peta ispitanika. Radnja koje se mora izvesti je povlačenje pete prema naprijed uz istovremenu fiksaciju potkoljenice. Ukoliko je anteriorna translacija talusa sa stopalom naglašenija nego je to u zdravoj nozi, test je pozitivan, odnosno dijagnosticirana je ruptura lig. talofibulare anterior. Pozitivan test najčešće znači da je prisutno ligamentarno oštećenje 2. ili 3. stupnja [11].

Talus tilt test ili test talarnog pomaka

Test se koristi za procjenu stanja lig. calcaneofibulare i deltoidnog ligamenta. Stres testovi se dijele na inverzijski i everzijski test. Ispitanik sjedi u povišenom položaju tako da je noga slobodna, bez oslonca, u položaju fleksije u koljenu i plantarne fleksije (10 do 20 stupnjeva). Distalni dio potkoljenice stabiliziran je jednom rukom ispitivača, a drugom rukom je stabiliziran kalkaneus te se tom drugom rukom izvodi inverzijski test. Stopalo se usmjerava prema medijalno i pritom dolazi do nagiba talusa. Ako je razlika u inverziji veća od 10 stupnjeva u odnosu na zdravu nogu, sumnja se na potpunu rupturu lig. calcaneofibulare i deltoidnog ligamenta. Uz inverzijski stres test, everzijski se izvodi sličnom tehnikom, ali se rukom koja stabilizira distalni dio potkoljenice obuhvati i deltoidni ligament te se sila primjenjuje na kalkaneus s lateralne strane. Pozitivan test najčešće znači da je prisutno ligamentarno oštećenje 3. stupnja [11].

3.2. Ozljede tibiofibularne sindezmoze

Sindezmoza je naziv za najčešće vezivni spoj dvije kosti. Dakle kosti su međusobno povezane vezivnim tkivom, ligamentima ili čvrstom membranom. Sindezmozu gležnja čine distalni dijelovi lateralne strane tibije i medijalne strane fibule. Sindezmoza gležnja dodatno učvršćuje maleolarne rašlje za *trochlea tali* [13].

Ligamenti koji čine sindezmozu su: *lig. tibiofibulare anterior et posterior*, transverzalni ligament i *ligament interossei*. Prema nekim istraživanjima u čak 95% slučajeva uganuća gležnja pojavljuje se i ozljeda sindezmoze. Vrlo rijetko se pojavljuje kao izolirana ozljeda[9,13].

3.2.1. Mehanizam nastanka ozljede

Do ozljede sindezmoze dolazi prilikom vanjske rotacije stopala uz dorzalnu fleksiju i pronaciju odnosno inverziju. Talus se tada rotira oko vertikalne osi dok se fibula rotira u vanjsku stranu oko uzdužne osi te se može pomaknuti lateralno i prema natrag. U ovom položaju ligamenti sindezmoze izrazito su istegnuti a najveća sila prenosi se na *lig. tibiofibulare anterior*, zatim na interosealne ligamente pa na kraju na *lig. tibiofibulare posterior* [13].

Ozljeda lateralnog kompleksa, *lig. deltoidea*, ima vrlo sličnu kliničku sliku pa se često ozljeda sindezmoze previdi. Međutim ozljeda sindezmoze najčešće se javlja u paru sa ozljedom deltoidnog ligamenta pri čemu je tada obavezno provesti neke od kliničkih testova za provjeru ozljede sindezmoze [13].

3.2.2. Dijagnoza

Klasična pojava edema nije slučaj kod ozlijeđene sindezmoze. Javlja se jaka bol prilikom palpacije, pokreta vanjske rotacije kao i izraženije dorzalne fleksije. Prilikom hoda moguće je primjetiti kompenzaciju u obliku podizanja pete ozlijeđene noge.

RTG snimke u ovom slučaju ne daju najbolje rezultate, štoviše zračenje čak djeluje i neugodno na akutnoj ozljedi. Najbolji način dijagnostike uz anamnezu i kliničke testove u ovom slučaju je magnetska rezonanca [13].

3.2.3. Klinički testovi

Pri svježoj traumi koja može biti i u kombinaciji s ozljedama drugih dijelova gležnja, klinički testovi mogu biti vrlo neugodni i bolni. Pouzdanost kliničkih testova nije upitna no najbolje je kombinirati više testova koji su ujedno i najpouzdaniji [11].

Palpacija

Prvi test koji provodimo jest palpacija. Dio koji se provjerava laganim dodiranjem i pritiskom nalazi se iznad tibiofibularnog zgloba. Vrlo često je prisutan određeni edem a palpacija je gotovo uvijek izrazito bolna za pacijenta [11].

Test translacije

Ovaj test ispitivač izvodi uz fiksaciju tibije i stopala jednom rukom. Druga ruka ispitivača pomiče fibulu u smjeru naprijed natrag te se uočava moguća razlika u odnosu na zdravu nogu. Ukoliko postoji razlika u amplitudi pokreta između zdrave i bolesne noge, test je pozitivan [11,13].

Cotton test

Prilikom izvođenja Cotton testa potrebna je fiksacija pete jednom rukom dok je druga zadužena za izvedbu pokreta. Rukom je potrebno obuhvatiti distalni dio tibije. Radi se pokret pomicanja prednjeg dijela stopala u medijalno-lateralnom smjeru. Ukoliko se javlja bol i opseg kretanja je različit od zdrave noge tada je Cotton test pozitivan [11].

Test kompresije (*eng. Squeeze test*)

Položaj noge je u 90 stupnjeva fleksije koljena. Izvodi se pritisak na proksimalnom dijelu tibije i fibule a pojava boli na distalnom dijelu označava pozitivan test za ozljedu sindezmoe [13].

Test dorzalne fleksije uz kompresiju

Ispitanik se nalazi u uspravnom položaju a zadatak mu je naginjati se tijelom prema naprijed kako bi stopalo doveo u položaj dorzalne fleksije. Zadatak ispitivača je vršiti kompresiju u području gležnja prema podlozi. Ako dolazi do olakšanja u dorzalnoj fleksiji i amplituda pokreta je veća u odnosu na zdravu nogu, tada možemo reći da je test pozitivan [11,13].

3.3. Medijalna distorzija gležnja

Medijalni korijen stopala je povezan sa medijalnim maleolom uz pomoć lepezaste sveze koja se naziva deltoidni ligament. Prema nekim autorima ozljeda deltoidne sveze vrlo je rijetka, tek 3% svih ozljeda gležnja, dok drugi autori navode kako se ove ozljede pojavljuju i češće. Ozljede cijelog lateralnog kompleksa povoljnije su za rehabilitaciju od izolirane ozljede deltoidne sveze. Takva ozljeda liječi se dvostruko dulje i uglavnom konzervativnim putem. Važno je što kraće vrijeme imobilizacije i progresivan način rehabilitacije [10].

3.3.1. Mehanizam nastanka ozljede

Ozljeda deltoidnog ligamenta može se dogoditi prilikom trčanja niz stepenice, nekih vrsta plesa koje uključuju puno rotacija, skokova i doskoka na neravne površine i slično. Pokreti koji su rizični za ovu ozljedu su kombinacija pronacije i nekontrolirane abdukcije, supinacija sa vanjskom rotacijom stopala i sama vanjska rotacija koja je izvedena prebrzo. Prekomjerna everzija i dorzalna fleksija ključni su pokreti kod ove ozljede. Kod bimaleolarnih prijeloma ili prilikom prijeloma lateralnog maleola vrlo često je prisutna i potpuna ruptura deltoidnog ligamenta [12].

3.3.2. Dijagnoza

Prvi znak koji upozorava na ozljedu jest kompenzacija u hodu ozlijeđenog. Nakon anamneze slijedi fizikalni pregled koji uključuje inspekciju, palpaciju a vrlo često potrebne su i RTG snimke. Inspekcijom se može primjetiti edem, a pacijent javlja bol s lateralne strane gležnja, u području ligamenata koji su ozlijeđeni. Palpacijom se provjerava postoji li prijelom te postoji li eventualna ozljeda sindesmoze [11,12].

Rtg snimke

Ruptura deltoidnog ligamenta najbolje je vidljiva RTG snimkom u AP položaju i AP položaju pod kutom od 15 do 20 stupnjeva. Na RTG snimci mjeri se tzv. medijalni čisti prostor koji mora biti manji od 4 milimetra. Medijalni čisti prostor je prostor između medijalne granice talusa i

lateralnog ruba medijalnog maleola. Udaljenost veća od 4 milimetra označava ozljede deltoidnog ligamenta kao i sindezmoze. Važno je znati da izolirane ozljede ovih dviju struktura ne mogu izazvati širenje medijalnog čistog prostora. Ponekad u takvim izoliranim ozljedama jedne od struktura RTG snimka nije dovoljna već je potrebno tražiti pretrage poput magnetske rezonance i artrografije [10,11].

4. Liječenje ozljeda ligamenata nožnog zgloba

Liječenje može biti konzervativno i operativno. Pod pojmom konzervativno ubrajamo medikamentoznu terapiju, imobilizaciju i fizikalnu terapiju. Operativno liječenje podrazumijeva izvođenje kirurškog zahvata. Operativno liječenje najčešće se koristi kod 3. stupnja ligamentarnih ozljeda prilikom kojih dolazi do velikih ruptura ligamenata što za sobom povlači i nestabilnost zgloba. Takve situacije nisu toliko česte no ukoliko dođe do njih operativni zahvat najbolje je rješenje a i sam tijek rehabilitacije nakon operativnog zahvata biti će lakši [13].

U samim početcima savjetuje se i nošenje ortoza koje ograničavaju pokrete inverzije i everzije dok su pokreti plantarne i dorzalne fleksije omogućeni i preporučljivi za izvođenje. Preporuka za izvođenje pokreta plantarne i dorzalne fleksije daje se pacijentu zbog sprječavanja atrofije mišića te smanjenja opsega pokreta. Takve ortoze ubrzavaju proces rehabilitacije [14].

4.1. „RICE“ metoda

Važan je početak liječenja već u prvih 72 sata nakon nastanka ozljede. U slučajevima ozljede gležnja postoji poznata metoda ranog liječenja pod nazivom „RICE“ metoda. RICE je kratica od „rest, ice, compression and elevation“ ili „odmor, led, kompresija i elevacija“. Odmor i led djeluju na smanjenje boli dok su kompresija i elevacija odgovorne za smanjenje edema i poboljšanje cirkulacije u ozlijeđenom zglobu i cijelom ekstremitetu [15].

Odmor se primjenjuje za izbjegavanje dodatnog stresa na ozlijeđenim i krhkim tkivima, najčešće stradalim ligamentima. Važno je odmor primjenjivati na selektivan način zbog izbjegavanja boli i mogućih ponovnih ozljeda a s druge strane kako bi omogućili pacijentu osnovne dnevne aktivnosti koje mora provoditi.

Led koristimo u svrhu krioterapije. Može se primjenjivati kao ledeni oblog ili kriomasaža koja zbog same ozljede nije toliko preporučena. U prvih 48 do 72 sata krioterapija se provodi preko tanke tkanine i nikako ne direktno na kožu, oko 15 a najviše 20 minuta. Postupak se ponavlja nekoliko puta dnevno. Led ima najvažniju zadaću u smanjenju temperature oko ozlijeđenog zgloba pa tako smanjuje bol i širenje otekline zbog same vazokonstrikcije krvnih žila.

Kompresija se provodi uz pomoć elastičnog medicinskog zavoja. Omatanje se provodi od korijena prstiju stopala pa sve do proksimalnog dijela potkoljenice. Najvažnije je da pritisak bude svugdje jednak. Važnost kompresije leži u zaustavljanju mogućeg krvarenja i proširenju hematoma na što veći prostor kako bi se cijeljenje i sama resorpcija hematoma ubrzala.

Elevacija se postiže čvrstim osloncem, postavljenim u položaj 15 do 25 centimetara iznad razine srca. Glavni cilj je smanjenje tlaka u krvnim žilama i olakšana limfna drenaža u lokalnim tkivima [12,13,15].

5. Fizioterapija nakon ozljede ligamenata gležnja

5.1. Fizioterapijska procjena

Fizioterapijska procjena je dijagnostika kojom se koristi fizioterapeut. Glavni dio fizioterapijske procjene je sveobuhvatni vizualni pregled od stopala do glave. Procjenjuje se izgled, pozicija, veličina, boja područja stopala, gležnjeva, koljena i cijelog ekstremiteta. Postoje razna mjerenja kojima se koristi sam terapeut na početku i na kraju terapije. Ona mu daju uvid u stanje pacijenta na početku i na kraju terapije, odnosno napredak koji je postignut ili eventualno pogoršanje koje je nastupilo [15,16].

Sva mjerenja koja fizioterapeut izvodi s pacijentom kao i osnovne podatke, napredak u terapiji ili podatke koji su važni za fizioterapiju i rehabilitaciju fizioterapeut mora zapisati u službeni dokument koji se naziva fizioterapeutski karton. Valjanost fizioterapeutskog kartona potvrđuju pacijent svojim potpisom kao i fizioterapeut svojim potpisom te pečatom.

Kod ozljede ligamenata nožnog zgloba procjenjujemo stanje i funkciju gležnja. Mjerimo opseg gležnja i mišića potkoljenice i stopala centimetarskom trakom, pokretljivost u zglobu gležnja kutomjerom ili goniometrom, a snagu mišića manualnim mišićnim testom (MMT). Također procjenjujemo pacijentov hod i balans odnosno kakva je njegova propriocepcija. Pritisak stopala na podlogu i asimetriju kretanja mjerimo plantogramom [17].

Najčešći načini kojima mjerimo opseg pokreta u zglobu je kutomjer. Mjerenje opsega pokreta značajno je u evaluaciji funkcije pokreta. Pod opsegom pokreta u pojedinom zglobu podrazumijeva se slobodna pokretljivost ekstremiteta koji sudjeluju u formiranju zgloba. Mjerenja opsega pokreta provode se od tzv. nultog ili neutralnog položaja koji je za svaki zglob posebno i jasno definiran i od kojeg počinje mjerenje. Za svaki pokret određen je stupanj koji zdrav i normalan zglob mora postići. Središte kutomjera postavlja se u centar zgloba, jedan krak kutomjera je osnovica ili baza i on je fiksiran dok drugi krak prati liniju stopala kada izvodi pokret. Na kraju pokreta terapeut očita stupnjeve sa kutomjera i zapisuje u fizioterapeutski karton po kojem prati napredak pacijenta [14,15].

5.2. Fizioterapijska intervencija

Fizioterapijska intervencija sastoji se od primjene elektroterapijskih procedura, hidroterapije, vježbi u fizioterapiji, limfne drenaže i krioterapije. Kod ozljede ligamenata gležnja od elektroterapijskih procedura najčešće se primjenjuju dijadinamske (DDS) struje, interferentne (IFS) struje, TENS (transkutana elektrostimulacija živaca), elektrostimulacija mišića i LASER.

Limfna drenaža primjenjuje se kao vrsta masaže radi uklanjanja edema. Od fizioterapijskih vježbi izvode se: pasivne vježbe za povećanje opsega pokreta u zglobu, aktivne vježbe, aktivne vježbe s otporom za jačanje mišića, vježbe za propriocepciju i balans, vježbe za cirkulaciju i preporučuje se vožnja sobnog ili običnog bicikla, uz sve to provodi se i krioterapija [18].

5.2.1. Elektroterapija

DDS struja – modulacija III ili CP

Kombinacija prve i druge modulacije čini CP modulaciju. Ove dvije modulacije se međusobno izmjenjuju na polovici tretmana te tako djeluju na kočenje simpatikusa i jaku analgeziju. Važna uloga je i smanjiti edem ili hematoma te tonus u mišićima [17,18].

IFS struja

Interferentna struja djeluje u dubini tkiva gdje se dešava interferencija dviju izmjeničnih struja od koje nastaje IFS terapija. Upravo ta interferencija ima najjače djelovanje pod pravim kutom pa se elektrode interferentnih struja (ukoliko postoje dva voda za primjenu terapije) postavljaju okomito jedna na drugu odnosno u obliku slova X. Djeluju na kočenje simpatikusa (dolazi do vazodilatacije), aktivnu hiperemiju, analgeziju, regeneraciju živaca, bolje funkcijsko stanje mišića, bolje zarastanje kostiju, smanjenje otekline i upalne reakcije a podražajno djeluju na motorne živce (snižen prag podražaja) [18].

U terapiju interferentnim strujama može se uključiti i pacijent sa osteosintezom (metalni predmet u tijelu) jer ona kod ove terapije nije kontraindicirana. Kod prijeloma maleola ili kostiju potkoljenice odnosno stopala, osteosinteza je jedno od rješenja problema. IFS struje u takvim slučajevima jedina su rješenja primjene elektroterapije [18].

TENS i LASER također djeluju analgetski, nastoje povećati cirkulaciju i djeluju na bolje zarastanje tkiva. LASER zajedno sa limfnom drenažom djeluju antiedematozno odnosno protiv stvaranja edema i nakupljanja tekućine u slobodnim prostorima [17].

Elektrostimulacija mišića primjenjuje se u nekim slučajevima i kod težih ligamentarnih ozljeda kako bi pobudila mišiće za izvedbu pokreta koji je potrebno dobiti [18].

5.3. Fizioterapijske vježbe

Vježbe su najvažniji dio fizioterapijskog procesa. Važno je započeti što ranije sa vježbama kao i cijelom rehabilitacijom. Edukacija pacijenta o vježbanju kod kuće jednako je važna i od najveće koristi u samom početku. Pacijentu treba objasniti kolika je važnost vježbanja te kako pravilno izvoditi vježbe. Rehabilitacija daje najbolje rezultate kada se naučene vježbe provode više puta tijekom dana [18].

Tijekom rehabilitacije postoji više faza kroz koje pacijent prolazi ovisno o stupnju njegove ozljede. Ozljede 1. i 2. stupnja lakše su, ne zahtijevaju kirurško liječenje i rehabilitacija započinje već 4. dana od ozljede [18].

Ozljede 3. stupnja zahtijevaju kiruršku obradu a rehabilitacija započinje kasnije, 4-6 tjedana nakon samog operativnog zahvata. U većini slučajeva pacijenti koriste štake za kretanje i doziranje težine koja je također propisana od liječnika specijalista. U tom slučaju najvažnije je pacijenta naučiti hod sa štakama i započeti rehabilitaciju pasivnim vježbama za dobivanje opsega pokreta.

Statičke vježbe za jačanje mišića natkoljenica i glutealne regije, vježbe samoistezanja mišića stopala i potkoljenice te vježbe jačanja provode se u skladu sa stanjem pacijenta [14,16].

U podmakloj fazi rehabilitacije kada pacijent već dovoljno napreduje i polagano odbacuje štake, uvode se i vježbe za balans i koordinaciju. Vježbe se najprije provode na nekim neravnim podlogama poput strunjače, a kada pacijent potpuno odbaci štake i nema zabrana za opterećenje težine mogu se koristiti i specijalne podloge poput balansnih lopti i daski [18].

Rehabilitacija ligamentarnih ozljeda 3. stupnja je dugotrajna i iscrpljujuća za pacijenta. Najvažniji cilj je ukloniti nestabilnost gležnja i povratak pacijenta aktivnostima svakodnevnog života [17].

U ovom dijelu fizioterapijskih vježbi više ćemo se koncentrirati na ozljede 1. i 2. stupnja ligamentarnih ozljeda.

5.3.1. Pasivne vježbe i vježbe samoistezanja

Nakon fizioterapeutske procjene postavljaju se plan i ciljevi fizioterapijskog procesa. Ovisno o mjerenjima fizioterapeut procijeni jesu li potrebne pasivne vježbe i u kojoj mjeri. Pasivne vježbe provodi fizioterapeut ili naprava zvana kinetek [6,18].

Položaj pacijenta je ležeći na leđima sa ispruženim nogama. Fizioterapeut pasivno provodi pokrete plantarne i dorzalne fleksije, everzije i inverzije te fleksije i ekstenzije prstiju stopala.

Važna je fiksacija potkoljenice kako ne bi dolazilo do „trik“ pokreta. Pacijentu se savjetuje da uz pasivno vježbanje sa fizioterapeutom, aktivno vježba pokrete zdravom nogom [6].

Vježbe samoistezanja mišića pacijent može provoditi na više načina i u više položaja, uz asistenciju fizioterapeuta ili uz određena pomagala. Istezanje Ahilove tetive započinje u prvih 48 do 72 sata nakon ozljede. S obzirom na mogućnost nošenja vlastite težine samoistezanje najprije započinjemo u položaju kada je ekstremitet na podlozi a kasnije uz progresiju to isto može izvoditi u uspravnom stojećem položaju [18].


1. Samoistezanje Ahilove tetive u sjedećem i stojećem položaju



Slika 5.3.1.1. Istezanje Ahilove tetive u sjedećem položaju uz pomoć elastične trake

Izvor: autorska fotografija

Slika 5.3.1.1. prikazuje način na koji se isteže Ahilova tetiva u sjedećem položaju uz pomoć elastične trake. Ukoliko postoji ograničenje opterećenja težinom istezanje se provodi u sjedećem položaju s ekstremitetom na podlozi. Uz pomoć elastične trake stopalo se dovodi u položaj dorzalne fleksije te se u tom položaju zadržava kako bi se postiglo istezanje Ahilove tetive i mišića stražnje strane potkoljenice. Položaj se zadržava 15 sekundi i zatim slijedi odmor od isto toliko. Vježba se ponavlja 5 puta. Vježbu je moguće ponavljati više puta dnevno [6,8].



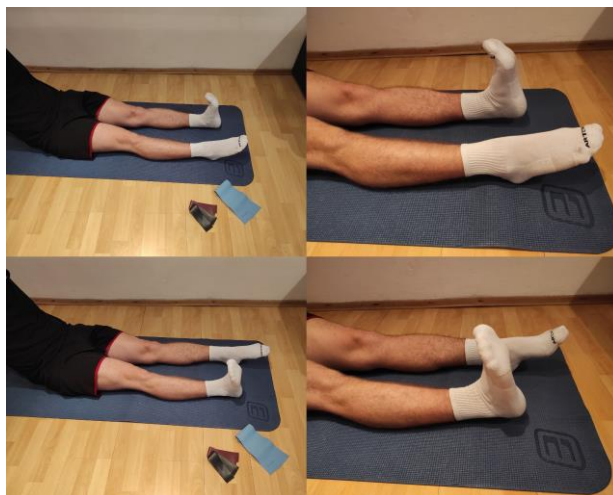Slika 5.3.1.2. Istezanje Ahilove tetive u stojećem položaju

Izvor: autorska fotografija

Slika 5.3.1.2. prikazuje istezanje Ahilove tetive i mišića stražnje strane natkoljenice u stojećem položaju. Noga koja se isteže postavlja se u ekstenzirani položaj iza zdrave noge koja bude savijena u koljenu. Zdrava noga se savija u koljenu dok ozlijeđena ostaje ekstenzirana tijekom cijelog istezanja. Pacijent se tijelom naginje prema naprijed a u ekstenziranom ekstremitetu se osjeća istezanje. Položaj se zadržava 15 sekundi, slijedi odmor od isto toliko, a vježba se ponavlja ukupno 5 puta. Vježba se može provoditi više puta dnevno [8,18].

5.3.2. Aktivne vježbe za povećanje opsega pokreta

1. Naizmjenična plantarna i dorzalna fleksija u sjedećem položaju

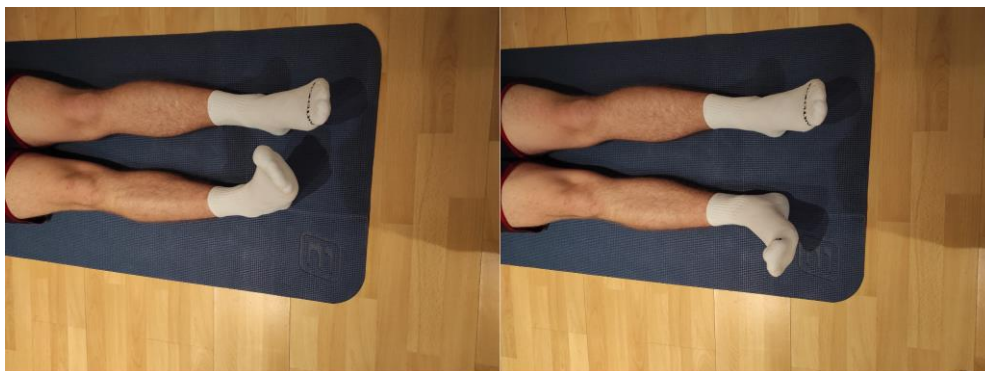

Slika 5.3.2.1. Naizmjenična plantarna i dorzalna fleksija u sjedećem položaju

Izvor: autorska fotografija

Pacijent u ležećem na leđima ili sjedećem položaju sa ispruženim nogama aktivno izvodi pokrete plantarne a zatim dorzalne fleksije, naizmjenično. Pokret ponavlja 10 puta u svakom smjeru, a vježbu može provoditi više puta tijekom dana. Ako je potrebno moguća je asistencija fizioterapeuta [6].

2. Naizmjenična inverzija i everzija u sjedećem položaju

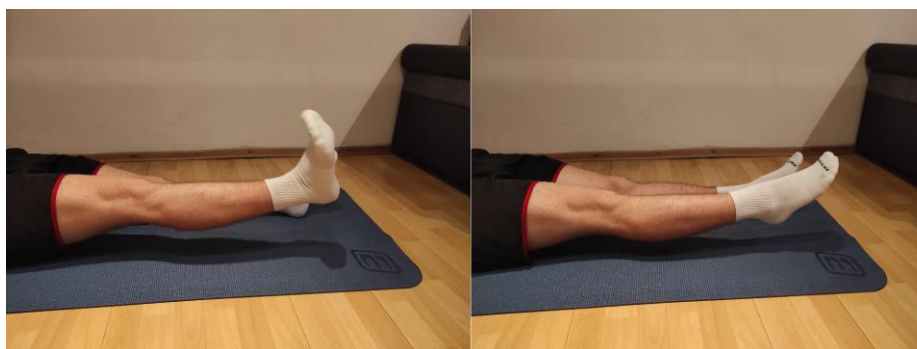


Slika 5.3.2.2. Naizmjenična inverzija i everzija u sjedećem položaju

Izvor: autorska fotografija

Pacijent u ležećem položaju na leđima ili sjedećem položaju sa ispruženim nogama izvodi aktivne pokrete inverzije a zatim everzije, naizmjenično. Pokret ponavlja 10 puta u svakom smjeru, a vježbu može provoditi više puta tijekom dana. Ako je potrebno moguća je asistencija fizioterapeuta [6].

3. Pokret cirkumdukcije s nogom odignutom od podloge



Slika 5.3.2.3. Cirkumdukcija u sjedećem položaju

Izvor: autorska fotografija

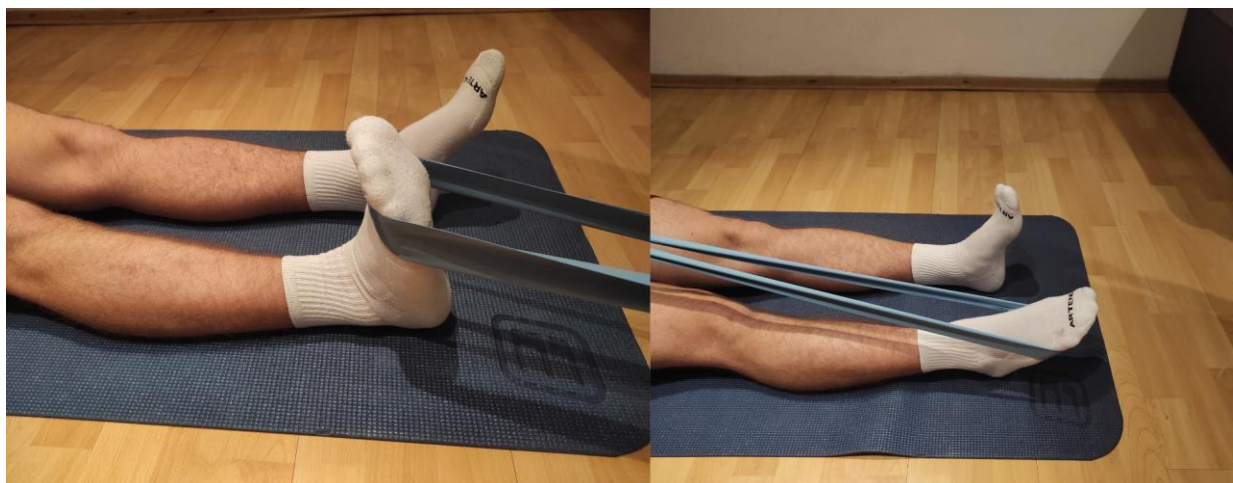
Pacijent se nalazi u ležećem položaju na leđima ili sjedećem položaju sa nogom odignutom od podloge za visinu stopala. Zdravom nogom koja je na podlozi napne mišiće natkoljenice i glutealne regije a stopalo zateže prema glavi. Bolesnom nogom koja je odignuta radi krugove ili ispisuje slova odnosno brojeve u zraku. Vježbu izvodi tijekom 10 do 15 sekundi, slijedi odmor od isto toliko sekundi i ponavlja 10 puta. Vježbu je moguće izvoditi više puta dnevno uz asistenciju fizioterapeuta ako je potrebno [6].

5.3.3. Vježbe za jačanje mišića uz otpor

Vježbe jačanja mišića spadaju u drugu, poodmaklu fazu oporavka. Da bi se krenulo sa vježbama jačanja potrebno je postići željeni opseg pokreta a bol i oteklinu svesti na najmanju razinu. Jačanje mišića ključno je za oporavak pacijenta kao i za sprječavanje ponovnog ozljeđivanja. Veliku važnost imaju peronealni mišići koji su ujedno i odgovorni za stabilnost zgloba. Sve vježbe koje provodimo u ovoj fazi odrađuju se bilateralno, to jest sa oba ekstremiteta podjednako [17,18].

Početne vježbe jačanja provode se kao izometričke vježbe. Duljina mišića se ne mijenja a dolazi do kontrakcije i to su uglavnom opći pokreti u zglobu, plantarna i dorzalna fleksija, everzija i inverzija uz pružanje određenog pritiska odnosno otpora. Nakon izometrije prelazimo na dinamičke vježbe uz otpor. Pomagala koja koristimo su elastična traka, utezi ili pacijent svojom težinom sam sebi pruža otpor [18].

1. Naizmjenična dorzalna i plantarna fleksija uz otpor

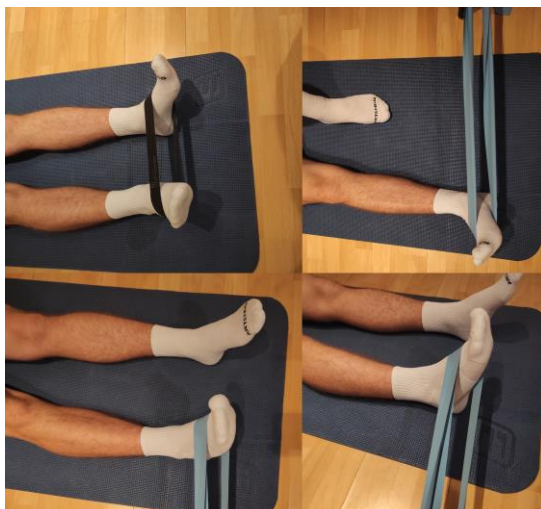

Slika 5.3.3.1. Naizmjenična dorzalna i plantarna fleksija uz otpor elastične trake

Izvor: autorska fotografija

Slika 5.3.3.1. prikazuje vježbu plantarne i dorzalne fleksije uz otpor elastične trake. Pacijent se nalazi u ležećem na leđima ili sjedećem položaju i u području stopala postavlja se elastična traka, na dorzum stopala ako se izvodi dorzalna fleksija ili na taban stopala u slučaju plantarne fleksije. Nakon izvedbe pokreta bitno je krajnji pokret zadržati oko 5 sekundi pa postupno i kontrolirano opuštati pokret. Prilikom kontroliranog opuštanja izvodi se ekscentrična kontrakcija koja daje još bolje rezultate nakon vježbi. Vježba se ponavlja 10 puta u jednom, pa 10 puta u drugom smjeru. Vježbe se mogu izvoditi više puta dnevno [18].

2. Naizmjenična inverzija i everzija uz otpor

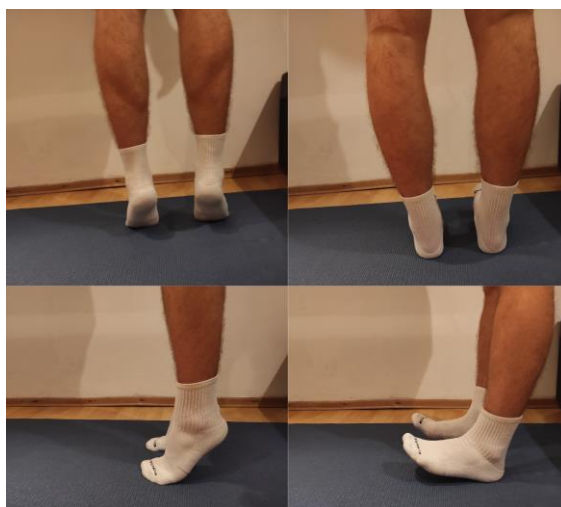

Slika 5.3.3.2. Naizmjenična inverzija i everzija uz otpor elastične trake

Izvor: autorska fotografija

Slika 5.3.3.2. prikazuje izvođenje vježbi everzije i inverzije uz pružanje otpora elastične trake. Pacijent se nalazi u ležećem na leđima ili sjedećem položaju, u području stopala postavlja se elastična traka, sa unutarnje strane stopala ako se izvodi inverzija ili sa vanjske strane stopala ako se izvodi everzija. Nakon izvedbe pokreta bitno je krajnji pokret zadržati oko 5 sekundi pa postupno i kontrolirano opuštati pokret. Prilikom kontroliranog opuštanja izvodi se ekscentrična kontrakcija koja daje još bolje rezultate nakon vježbi. Vježba se ponavlja 10 puta u jednom, pa 10 puta u drugom smjeru. Vježbe se mogu izvoditi više puta dnevno [18].

3. Podizanje/spuštanje i zadržavanje na prstima/petama

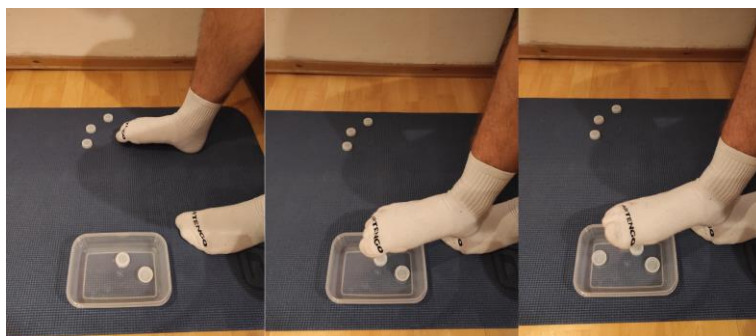

Slika 5.3.3.3. Podizanje/spuštanje i zadržavanje na prstima/petama

Izvor. autorska fotografija

Slika 5.3.3.3. prikazuje vježbu podizanja na prste te zadržavanja u tom položaju i isto tako spuštanja na pete i zadržavanje na petama. Pacijent je u stojećem uspravnom položaju i izvodi vježbu podizanja na prste odnosno spuštanja na pete. U početku se pacijent može pridržavati uz švedske ljestve a kasnije izvodi vježbe bez pridržavanja. Otpor mu je težina vlastitog tijela a ujedno i sila gravitacije. Vježbu ponavlja 10 puta sa zadržavanjem u položaju 5 sekundi. Vježba se može izvoditi više puta dnevno [18].

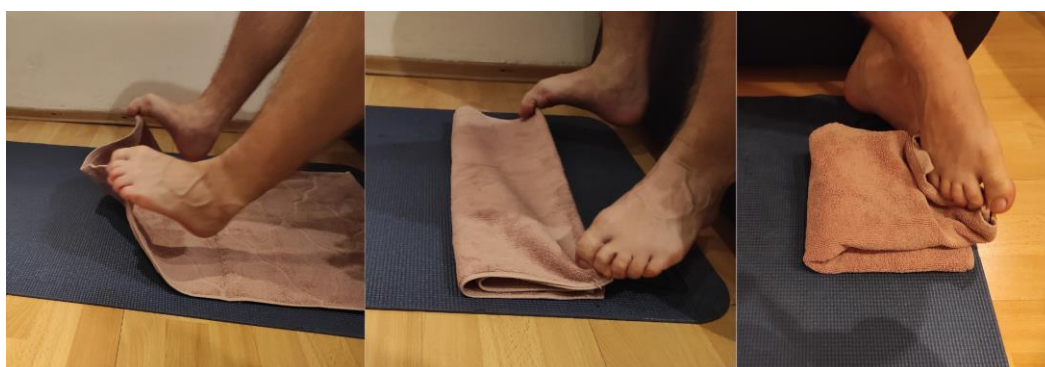
4. Vježbe preciznosti i snaženja mišića stopala



Slika 5.3.3.4. Precizno prebacivanje sitnih predmeta

Izvor: autorska fotografija

Slika 5.3.3.4. prikazuje vježbu jačanja mišićnih skupina stopala a ujedno i vježbu preciznosti. Pacijent je u sjedećem položaju, noge su savijene u koljenima a stopala na podlozi. Pacijent ozlijeđenom nogom dohvaća male predmete koje treba prebaciti na drugu stranu u posudu. Vježbu je potrebno izvoditi uz puno koncentracije i napora. Vježba se može provoditi više puta tijekom dana [8].



Slika 5.3.3.5. Vježba „preklapanje ručnika“

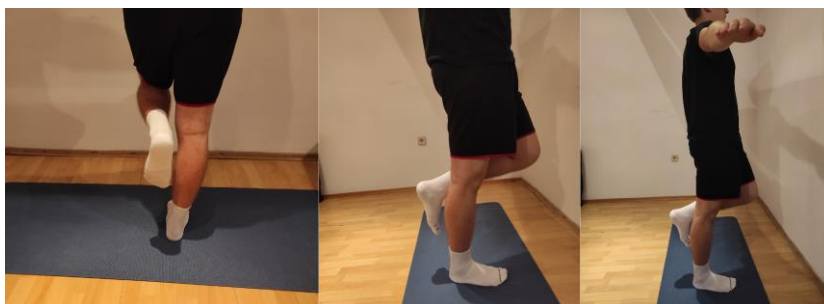Izvor: autorska fotografija

Slika 5.3.3.5. prikazuje još jednu vježbu za preciznost i jačanje mišića stopala. Pacijent je u sjedećem položaju sa nogama savijenim u koljenima a stopala su na podlozi. Ispred pacijenta se nalazi ručnik koji on treba preklapati pomoću prstiju stopala. Vježba je izrazito naporna i potrebna je velika koncentracija za uspjeh. Vježba se može provoditi više puta dnevno [8].

5.2.2.4. Vježbe za balans i koordinaciju

Nakon dobivenog opsega pokreta u zglobu te ojačanih mišića pacijent je spreman za zadnju razinu rehabilitacije koju predstavljaju vježbe za balans, koordinaciju i propriocepciju. Propriocepcija je usko povezana s balansom i koordinacijom pa ozlijeđeni proprioceptori u zglobu remete balans i koordinaciju. Zadnja skupina vježbi bavi se upravo oporavkom proprioceptora [10]. Vježbe za balans i koordinaciju važne su za sprječavanje ponovne ozljede zgloba i uklanjanje nestabilnosti gležnja. Kao i kod ostalih vježbi bitno je bilateralno vježbanje. Najpoznatiji rekviziti za vježbe balansa i koordinacije su balansna daska i balansne lopte. Hodanje po neravnom terenu ili nestabilnoj podlozi poput strunjače ili jastuka također mogu poslužiti u izvedbi ovih vježbi. Vježbe se mogu provoditi uz pridržavanje za švedske ljestve ili bez pridržavanja u podmakloj fazi. Isto tako hodanje po neravnim površinama može se u početku provoditi uz pomoć razboja dok kasnije to pacijenti izvode samostalno. Kako bi se težina vježbi još više povećala pacijent može vježbu izvoditi sa zatvorenim očima [15].

1. Stajanje na jednoj nozi uz/bez pridržavanja

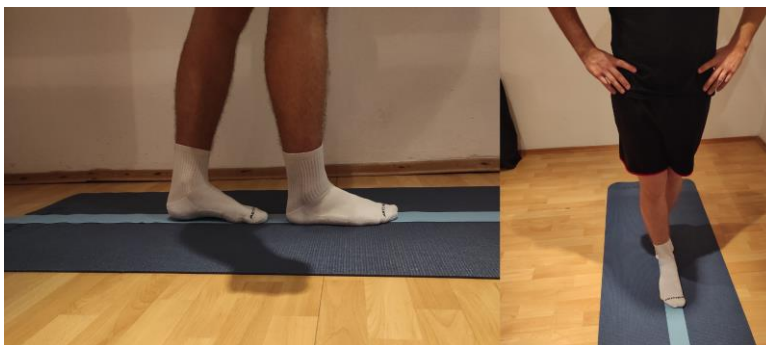

Slika 5.3.4.1. Stajanje na jednoj nozi uz/bez pridržavanja

Izvor: autorska fotografija

Slika 5.3.4.1. prikazuje vježbu stajanja na jednoj nozi u uspravnom stojećem položaju. Vježba se provodi u početku uz pridržavanje a kasnije bez pridržavanja. Također moguće je vježbu provoditi sa zatvorenim očima kako bi se još više otežala. Položaj se zadržava 15 sekundi a zatim se vježba ponavlja drugom nogom. Vježba se izvodi 5-10 puta i može se provoditi više puta dnevno [15].

2. Hodanje po ravnoj liniji

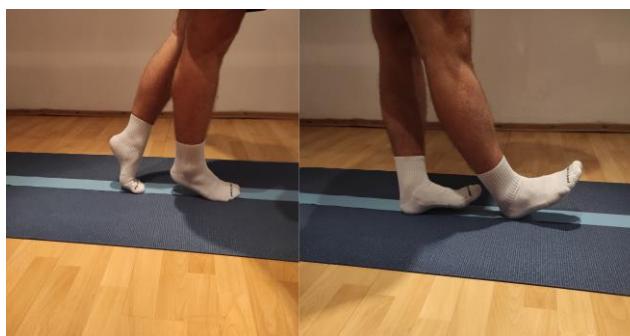

Slika 5.3.4.2. Hodanje po ravnoj liniji

Izvor: autorska fotografija

Slika 5.3.4.2. prikazuje vježbu hodanja po ravnoj liniji u uspravnom položaju. Vježba se može provoditi u razboju na samom početku, a kasnije za otežavanje vježbe pacijent može vježbu provoditi zatvorenih očiju. Vježba se ponavlja 5-10 puta i može se izvoditi više puta dnevno [10,15].

3. Hodanje po ravnoj liniji na prstima i na petama

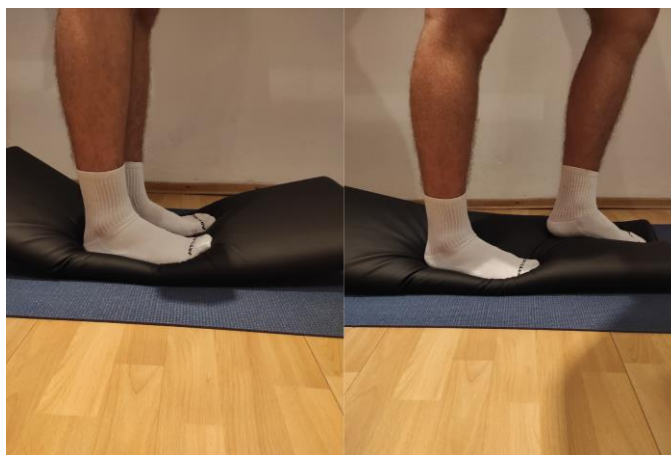

Slika 5.3.4.3. Hodanje po ravnoj liniji na prstima i ne petama

Izvor: autorska fotografija

Slika 5.3.4.3. prikazuje vježbu hodanja po ravnoj liniji u uspravnom položaju na prstima i na petama. Vježba se može provoditi u razboju na samom početku, a kasnije za otežavanje vježbe pacijent može vježbu provoditi zatvorenih očiju. Vježba se ponavlja 5 puta na prstima pa 5 puta na petama, a može se izvoditi više puta dnevno [10,15].

4. Hodanje po neravnim površinama



Slika 5.3.4.4. Hodanje po neravnim površinama

Izvor: autorska fotografija

Slika 5.3.4.4. prikazuje hodanje po neravnim terenima. U ovom slučaju to je jastuk, a neravni teren može predstavljati strunjača, vanjski neravni tereni i slično. Ovakav tip vježbi najčešće se provodi i na balansnim daskama i loptama u raznim kombinacijama. Vježba se provodi u uspravnom položaju, može se provoditi u razboju na samom početku, a kasnije za otežavanje vježbe pacijent može vježbu provoditi zatvorenih očiju. Vježba se ponavlja 5-10 puta, a može se izvoditi više puta dnevno [15,18].

6. Zaključak

Kako bi rehabilitacija bila što kvalitetnija, fizioterapeut mora poznavati područje anatomije i biomehanike gležnja kao i vrste i stupnjeve ozljeda koje se mogu desiti u zglobu. U fizioterapijskoj procjeni treba biti detaljan od samog početka. Uz pomoć anamneze potrebno je saznati osnovne podatke i mehanizam nastanka ozljede, a zatim samim pregledom, inspekcijom, palpacijom i kliničkim testovima utvrditi ozljedu. U postavljanju ciljeva treba biti objektivan i prilagoditi cijeli proces rehabilitacije pacijentu, njegovim mogućnostima i sposobnostima. Najveća koncentracija treba biti na vraćanju pacijenta njegovim aktivnostima te izbjegavanju kroničnih tegoba nakon rehabilitacije. Vrlo važnu ulogu u rehabilitaciji imaju fizioterapijske vježbe. Kvalitetna izvedba svake vježbe i uloženi maksimalan napor pokazat će najbolje rezultate u najkraćem vremenu. Edukacija o vježbama kod kuće nekoliko puta dnevno garantira svakom pacijentu još brži oporavak.

Svaka ozljeda gležnja ima određenu težinu i oporavak koji je potrebno savladati. Uz kvalitetnu rehabilitaciju, vježbe kod kuće i maksimalan trud, pacijentu omogućujemo povratak svakodnevnim aktivnostima i smanjujemo mogućnost kroničnih posljedica ili nestabilnost zgloba.

7. Literatura

- [1] W. Platzer: Priručni anatomski atlas; Sustav organa za pokretanje, Zagreb, 2011.
- [2] V. Nikolić, M. Hudec i suradnici: Principi biomehanike, Zagreb, 2011.
- [3] M. Erceg: Ortopedija za studente medicine, Split, 2006.
- [4] S. Gyftopoulos, K. Woertler: Ankle and Foot, Musculoskeletal Diseases, 8. poglavlje, 2021.
- [5] M.W. Wolfe, T. L. Uhl, C. G. Mattacola, L. C. McCluskey: Management of ankle sprains, American family physician, br. 63, 2001, str. 93–104.
- [6] M. Uremović, S. Davila i sur.: Rehabilitacija ozljeda lokomotornog sustava, Zagreb, 2018.
- [7] D.J. Wright, J.T. Bariteau, A.R. Hsu: Advances in the Surgical Management of Ankle Fractures, Foot Ankle Orthop., studeni 2019.
- [8] D. Horvatić: Prijelomi u području gležnja, Diplomski rad, Sveučilište u Zagrebu, Medicinski fakultet, Zagreb, 2020.
- [9] T. Velenik, Pregled najčešćih ozljeda gležnja, mehanizmi ozljeda i Rehabilitacija, doktorski rad, Sveučilište u Rijeci, Fakultet zdravstvenih studija, odjel za fizioterapiju, Rijeka 2020.
- [10] M. Puhanić, Ozljede gležnja u sportu, doktorski rad, Sveučilište u Zagrebu, Medicinski fakultet, Zagreb, 2017.
- [11] F.G. Coughlan, K. Fullam, E. Delahunt, A comparison between performance on selected directions of the star excursion balance test and the Y balance test, Journal of athletic training, br.47, 2012. str.366-371
- [12] M.A.R. Freeman, M.R.E. Dean, I.W.F. Hanham, The etiology and prevention of functional instability of the foot, The Journal of bone and joint surgery, British volume, br.47, 1965., str. 678-685.
- [13] L. Gulan, D. Štiglić, D. Majić i surad. Sindezmoza gležnja: anatomija, mehanizmi ozljede, dijagnoza i liječenje. Medicina, br.56, 2020., str.221-235.
- [14] Z. Kosinac, Kineziterapija sustava za kretanje, Sveučilište u Splitu, 3. izdanje, Split, 2008.
- [15] J. Han, J. Anson, G. Waddington i surad., The role of ankle proprioception for balance control in relation to sports performance and injury, BioMed research international, 2015
- [16] L. Bobić Lucić, A. Lucić, Koordinacija i koordinacijske sposobnosti u Rehabilitaciji, Fizikalna i rehabilitacijska medicina, br. 28, ožujak, travanj 2016., str. 353-363
- [17] W Petersen, I.V. Rembitzki, A.G. Koppenburg i surad. Treatment of acute ankle ligament injuries: a systematic review, Archives of orthopedic and trauma surgery, br.133, 2013., str.1129-1141.

[18] C.G. Mattacola, M.K. Dwyer, Rehabilitation of the ankle after acute sprain or chronic instability, *Journal of athletic training*, br.37, 2002.

Popis slika

Slika 5.3.1.1. Istezanje Ahilove tetive u sjedećem položaju uz pomoć elastične trake	29
Slika 5.3.1.2. Istezanje Ahilove tetive u stojećem položaju	29
Slika 5.3.2.1. Naizmjenična plantarna i dorzalna fleksija u sjedećem položaju	30
Slika 5.3.2.2. Naizmjenična inverzija i everzija u sjedećem položaju	31
Slika 5.3.2.3. Cirkumdukcija u sjedećem položaju	31
Slika 5.3.3.1. Naizmjenična dorzalna i plantarna fleksija uz otpor elastične trake	32
Slika 5.3.3.2. Naizmjenična inverzija i everzija uz otpor elastične trake	33
Slika 5.3.3.3. Podizanje/spuštanje i zadržavanje na prstima/petama	33
Slika 5.3.3.4. Precizno prebacivanje sitnih predmeta	34
Slika 5.3.3.5. Vježba „preklapanje ručnika“	34
Slika 5.3.4.1. Stajanje na jednoj nozi uz/bez pridržavanja	35
Slika 5.3.4.2. Hodanje po ravnoj liniji	36
Slika 5.3.4.3. Hodanje po ravnoj liniji na prstima i ne petama	36
Slika 5.3.4.4. Hodanje po neravnim površinama	37

Popis tablica

Tablica 2.1. Klasifikacija uganuća gležnja.....	14
Tablica 3.1. Znakovi ozljeda ligamenata na RTG snimkama.....	18



Sveučilište
Sjever

VŽKC



SVEUČILIŠTE
SJEVER



**IZJAVA O AUTORSTVU
I
SUGLASNOST ZA JAVNU OBJAVU**

Završni/diplomski rad isključivo je autorsko djelo studenta koji je isti izradio te student odgovara za istinitost, izvornost i ispravnost teksta rada. U radu se ne smiju koristiti dijelovi tuđih radova (knjiga, članaka, doktorskih disertacija, magistarskih radova, izvora s interneta, i drugih izvora) bez navođenja izvora i autora navedenih radova. Svi dijelovi tuđih radova moraju biti pravilno navedeni i citirani. Dijelovi tuđih radova koji nisu pravilno citirani, smatraju se plagijatom, odnosno nezakonitim prisvajanjem tuđeg znanstvenog ili stručnoga rada. Sukladno navedenom studenti su dužni potpisati izjavu o autorstvu rada.

Ja, ELIZABETA KUŠTELEGA (ime i prezime) pod punom moralnom, materijalnom i kaznenom odgovornošću, izjavljujem da sam isključivi autor/ica završnog/diplomskog (obrisati nepotrebno) rada pod naslovom FIZIOTERAPIJA NAKON OZLEDE LIGAMENATA GLEŽNJA (upisati naslov) te da u navedenom radu nisu na nedozvoljeni način (bez pravilnog citiranja) korišteni dijelovi tuđih radova.

Student/ica:

(upisati ime i prezime)

Kuštelega Elizabeta
(vlastoručni potpis)

Sukladno Zakonu o znanstvenoj djelatnosti i visokom obrazovanju završne/diplomske radove sveučilišta su dužna trajno objaviti na javnoj internetskoj bazi sveučilišne knjižnice u sastavu sveučilišta te kopirati u javnu internetsku bazu završnih/diplomskih radova Nacionalne i sveučilišne knjižnice. Završni radovi istovrsnih umjetničkih studija koji se realiziraju kroz umjetnička ostvarenja objavljuju se na odgovarajući način.

Ja, Elizabeta Kuštelega (ime i prezime) neopozivo izjavljujem da sam suglasan/na s javnom objavom završnog/diplomskog (obrisati nepotrebno) rada pod naslovom FIZIOTERAPIJA NAKON OZLEDE LIGAMENATA GLEŽNJA (upisati naslov) čiji sam autor/ica.

Student/ica:

Kuštelega Elizabeta