

# Intervencije medicinske sestre kod perkutane implantacije plućnog zaliska u plućnu arteriju

---

Logožar, Josipa

Undergraduate thesis / Završni rad

2022

Degree Grantor / Ustanova koja je dodijelila akademski / stručni stupanj: **University North / Sveučilište Sjever**

Permanent link / Trajna poveznica: <https://um.nsk.hr/um:nbn:hr:122:021469>

Rights / Prava: [In copyright](#) / [Zaštićeno autorskim pravom.](#)

Download date / Datum preuzimanja: **2025-01-18**



Repository / Repozitorij:

[University North Digital Repository](#)





**Sveučilište  
Sjever**

*Završni rad br. 1549/SS/2022*

**Intervencije medicinske sestre kod perkutane implantacije  
plućnog zaliska u plućnu arteriju**

**Josipa Logožar, 4444 / 336**

Varaždin, rujan 2022. godine





# Sveučilište Sjever

Odjel za sestrinstvo

Završni rad br. 1549/SS/2022

## Intervencije medicinske sestre kod perkutane implantacije plućnog zaliska u plućnu arteriju

**Student**

Josipa Logožar, 4444 / 336

**Mentor**

Dr. sc. Melita Sajko, viši predavač

Varaždin, rujan 2022. godine

# Prijava završnog rada

## Definiranje teme završnog rada i povjerenstva

ODJEL	Odjel za sestrinstvo		
STUDIJ	preddiplomski stručni studij Sestrinstva		
PRISTUPNIK	Josipa Logožar	JMBAG	0336041046
DATUM	4.7.2022.	KOLEGIJ	Zdravstvena njega odraslih I
NASLOV RADA	Intervencije medicinske sestre kod perkutane implantacije plućnog zaliska u plućnu arteriju		
NASLOV RADA NA ENGL. JEZIKU	Nurse interventions in the procedure of percutaneous pulmonary valve implantation in the pulmonary artery		
MENTOR	dr.sc. Melita Sajko	ZVANJE	viši predava
ČLANOVI POVJERENSTVA	1. Ivana Herak, pred., predsjednik		
	2. dr.sc. Melita Sajko, v.pred., mentor		
	3. doc.dr.sc. Duško Kardum, član		
	4. Valentina Vinček, pred., zamjenski član		
	5. _____		

## Zadatak završnog rada

BRČI	1549/SS/2022
OPIS	<p>Kongenitalne srčane bolesti najčešće su prirođene mane u svijetu, a liječenje najčešće zahtijeva kirurški pristup. Danas je sve više napretka u području medicine, stoga se neke bolesti koje su se prije zbrinjavale kirurškim putem i zahtijevale torakotomiju, danas se zbrinjavaju transkateterskim putem. Plućna regurgitacija i pulmonalna stenoza neke su od bolesti srca koje se danas zbrinjavaju perkutanom putem, odnosno perkutanom implantacijom plućnog zaliska u plućnu arteriju. U ovom radu potrebno je</p> <ul style="list-style-type: none"><li>- opisati anatomiju srca</li><li>- opisati prirođene srčane bolesti</li><li>- opisati prirođene srčane bolesti koje zahtijevaju implantaciju pulmonalnog zaliska u plućnu arteriju</li><li>- opisati perkutanu implantaciju pulmonalnog zaliska u plućnu arteriju</li><li>- navesti komplikacije procedure implantacije zaliska</li><li>- opisati sestrinsku skrb za pacijenta prije, tijekom i nakon procedure</li><li>- opisati edukaciju pacijenta o daljnjem tijeku liječenja nakon procedure te po otpustu iz bolnice</li><li>- prikazati slučaj u kliničkoj praksi</li></ul>

ZADATAK URUČEN

06.07.2022.



*[Handwritten signature]*

## **Predgovor**

Zahvaljujem svim profesorima, profesoricama i mentorima vježbovne nastave na Sveučilištu Sjever koji su me vodili kroz protekle tri godine Preddiplomskog studija sestrinstva, mojoj obitelji i prijateljima bez kojih ovaj put ne bi bio moguć. Isto tako zahvaljujem liječnicima i ostalom osoblju Intervencijske kardiologije KBC – a Zagreb koji su mi omogućili prisustvovanje proceduri u svrhu izrade ovog rada, a veliku zahvalu dugujem i kolegama na odjelu koji su ustupili svakoj zamjeni smjene i podršci u tijeku školovanja.

Izdvojila bih prijateljicu, kolegicu i studenticu Doris Remar koja je imala najznačajniju ulogu u mom visokoškolskom obrazovanju. Hvala na svemu! Također, od značajne je važnosti izdvojiti moju cijenjenu mentoricu, Melitu Sajko koja je prihvatila mentorstvo, na čemu sam neizmjereno zahvalna, a koja je dala korisne savjete u izradi ovog rada. Zahvaljujem se od srca na svim savjetima, dobronamjernim kritikama, pohvalama, involviranosti i strpljenju za vrijeme izrade ovog rada.

## Sažetak

Pojedine kongenitalne srčane bolesti zahtijevaju kiruršku rekonstrukciju izlaznog trakta desne klijetke. To je slučaj u gotovo 20 % novorođenčadi s prirođenim srčanim bolestima (PSB) koja predstavljaju složene anomalije kao što su tetralogija po Fallotu, plućna atrezija sa ili bez ventrikularnog septalnog defekta (VSD), transpozicija velikih krvnih žila, neki oblici dvostrukog izlaza desne klijetke (RV). Nakon kirurški popravljene disfunkcije izlaznog trakta desne klijetke, bioproteza i valvule s vremenom, najčešće nakon deset godina, dožive degenerativne promjene ili kalcificiraju što na kraju dovodi do moguće plućne stenoze (PS) ili plućne regurgitacije (PR), a posljedično tome izvolijeva ponovnu intervenciju i zamjenu plućne valvule. Do 2000. godine, kirurška zamjena plućnog zaliska predstavljala je zlatni standard, no nakon što su Bonhoeffer i suradnici opisali prvu transkatetersku zamjenu plućnog zaliska na čovjeku, od tada se re – intervencijskoj zamjeni plućne valvule pristupa većinom i kad god je to moguće, transkateterskim, odnosno perkutanim putem. Indikaciju za perkutanu zamjenu plućne valvule postavlja tim za intervencijsku kardiologiju, bolesnik obavlja neinvazivnu i invazivnu kardiološku obradu što uključuje ehokardiogram (ECHO), elektrokardiogram (EKG), RTG srca i pluća, CT, MRI, koronarografiju, kateterizaciju desne strane srca te laboratorijske pretrage. U Republici Hrvatskoj je do sada u KBC – u Zagreb transkateterskim putem ugrađeno 7 plućnih valvula, dok je taj broj na svjetskoj razini veći od 10 000 intervencija. U samom procesu implantacije sudjeluju najmanje dva liječnika internista koji ugrađuju zalistak, anesteziološki tim, rendgen tehničar i medicinska sestra / tehničar koji asistira tijekom zahvata, brine za sterilnost područja i opreme te obavještava liječnika o svakoj promjeni i odstupanju kojeg primijeti u bolesnikovom stanju ili stanju opreme ili aparata. Nakon zahvata, sestrinska skrb za bolesnika nastavlja se na bolesničkom odjelu gdje medicinska sestra / tehničar prati stanje bolesnika, stanje svijesti, izlučevine, opservira ubodna mjesta bolesnika i moguća krvarenja. Od neupitne su važnosti kompetencije, stručnost, spretnost, ali i empatija medicinskog osoblja u procesu implantacije kao i u post – intervencijskom razdoblju na odjelu.

Ključne riječi: prirodene srčane bolesti, transkateterska zamjena, plućna valvula, sestrinska skrb

## Summary

Certain congenital heart diseases require surgical reconstruction of the right ventricular outflow tract. This is the case in almost 20% of newborns with congenital heart disease (CHD) presenting complex anomalies such as tetralogy of Fallot, pulmonary atresia with or without ventricular septal defect (VSD), transposition of great vessels, some forms of double outlet of the right ventricle (RV). After surgically repaired dysfunction of the right ventricular outflow tract, bioprostheses and valves over time, usually after ten years, undergo degenerative changes or become calcified, which ultimately leads to possible pulmonary stenosis (PS) or pulmonary regurgitation (PR), and as a result requires repeated intervention and pulmonary valve replacement. Until 2000, surgical pulmonary valve replacement was the gold standard, but after Bonhoeffer et al described the first transcatheter pulmonary valve replacement in humans, since then re-interventional pulmonary valve replacement has been approached mostly and whenever possible, transcatheter, that is, percutaneously. The indication for percutaneous pulmonary valve replacement is set by the interventional cardiology team, the patient undergoes non-invasive and invasive cardiac treatment, which includes echocardiogram (ECHO), electrocardiogram (ECG), X-ray of the heart and lungs, CT, MRI, coronary angiography, catheterization of the right side of the heart and laboratory tests. In the Republic of Croatia, 7 pulmonary valves have been implanted transcatheterically in KBC - Zagreb, while this number exceeds 10,000 interventions worldwide. At least two internists who install the valve, an anesthesiology team, an X-ray technician and a nurse/technician who assists during the procedure, cares for the sterility of the area and equipment and informs the doctor of any changes and deviations he notices in the patient's condition or the condition of the equipment are involved in the implantation process itself. or device. After the procedure, nursing care for the patient continues in the patient ward, where the nurse / technician monitors the patient's condition, state of consciousness, secretions, observes the patient's puncture sites and possible bleeding. The competence, expertise, dexterity, and empathy of the medical staff are of unquestionable importance in the implantation process as well as in the post-intervention period in the department.

Keywords: congenital heart disease, transcatheter replacement, pulmonary valve, nursing care



## Popis korištenih kratica

<b>PSB</b>	prirodene srčane bolesti
<b>ECHO</b>	ehokardiografija
<b>VSD</b>	ventrikulski septalni defekt
<b>RA</b>	<i>right ventricle</i> (desni ventrikul)
<b>EKG</b>	elektrokardiografija
<b>ASD</b>	atrijski septalni defekt
<b>BAV</b>	bikuspidalna aortna valvula
<b>ToF</b>	tetralogija Fallot
<b>PS</b>	pulmonalna stenoza
<b>CA</b>	koarktacija aorte
<b>AS</b>	aortna stenoza
<b>EF</b>	ejekcijska frakcija
<b>TTE</b>	transtorakalna ehokardiografija
<b>MRI</b>	magnetska rezonanca
<b>CCTA</b>	kardijalna kompjuterizirana tomografska angiografija
<b>CT</b>	kompjuterizirana tomografija
<b>RVOTO</b>	<i>right ventricular outflow tract obstruction</i> (opstrukcija izlaznog trakta desne klijetke)
<b>PA</b>	plućna arterija
<b>VES</b>	ventrikularne ekstrasistole
<b>BIB</b>	sustav za perkutanu isporuku plućne valvule "balon u balonu"
<b>MR</b>	mitralna regurgitacija
<b>UZV</b>	ultrazvuk

# Sadržaj

<b>1. Uvod</b> .....	1
<b>2. Anatomija srca</b> .....	3
<b>3. Prirodene srčane mane</b> .....	4
<b>3.1. Tetralogija po Fallotu</b> .....	6
3.1.1. Simptomi tetralogije po Fallotu.....	6
3.1.2. Dijagnoza tetralogije po Fallotu .....	7
<b>3.2. Truncus arteriosus</b> .....	9
<b>3.3. Pulmonalna stenoza</b> .....	9
<b>3.4. Ostale disfunkcije izlaznog trakta desnog ventrikula</b> .....	10
<b>4. Perkutana implantacija plućnog zaliska u plućnu arteriju</b> .....	11
<b>4.1. Indikacije za implantaciju plućnog zaliska</b> .....	13
<b>4.2. Kontraindikacije ugradnje plućne valvule transkateterskim putem</b> .....	14
<b>4.3. Neposredna priprema bolesnika prije procedure</b> .....	15
<b>4.4. Procedura implantacije plućne valvule</b> .....	16
<b>4.5. Sestrinska skrb za bolesnika tijekom implantacije pulmonalnog zaliska</b> .....	18
<b>4.6. Komplikacije u procesu implantacije</b> .....	18
4.6.1. Prijelom, migracija stenta i ruptura valvule .....	19
4.6.2. Endokarditis .....	19
<b>4.7. Sestrinska skrb nakon implantacije plućnog zaliska u plućnu arteriju</b> .....	20
<b>5. Prikaz slučaja</b> .....	23
<b>6. Zaključak</b> .....	26
<b>7. Literatura</b> .....	27

## 1. Uvod

Posljednjih desetljeća, sve je više uspjeha u području liječenja kongenitalnih, odnosno prirodnih srčanih grešaka. Dok je prije 80 godina većina djece s prirodnim srčanim bolestima (PSB) umrla u prvim godinama života, danas više od 90 % doživi odraslu dob, često dobrog fizičkog i mentalnog zdravlja. Različita saznanja i postupci u liječenju prirodnih bolesti srca, napredak u kardiokirurgiji, intervencijskim tehnikama i intenzivnoj njezi omogućili su velikom broju djece da prežive te da imaju kvalitetan život kasnije u odrasloj dobi kao i u starosti. Prirodne srčane bolesti definiraju se kao grube strukturne abnormalnosti srca ili intratorakalnih velikih krvnih žila koje su funkcionalno značajne ili od potencijalnog funkcionalnog značaja [1]. Neke prirodne srčane greške mogu biti neprepoznate do puberteta ili odrasle dobi, dok mnoge zahtijevaju kirurški tretman u djetinjstvu ili čak u neonatalnoj dobi. Od prilike 0,8 % do 1 % živorođene djece rodi se s prirodnom srčanom bolesti. Na razini Europe to iznosi od prilike 108 000 djece, a na globalnoj razini oko 1,35 milijuna. Danas, broj odraslih s PSB premašuje broj oboljele djece od PSB zbog napretka u liječenju, kardiokirurgiji i intenzivnoj njezi kao i u farmakoterapiji. Unatoč drastičnom smanjenju smrtnosti djece i odraslih s PSB, svi bolesnici i dalje imaju kronično srčano oboljenje [2]. U gotovo svim prirodnim srčanim greškama i dalje postoje anatomske ili hemodinamske ostaci i posljedice medicinskih intervencija, a mogu se razviti i razni srčani i / ili nesrčani komorbiditeti. Najčešći srčani komorbiditeti su zatajenje srca, aritmije, plućna hipertenzija, poremećaji srčanih zalistaka i endokarditis, dok nesrčani komorbiditeti obuhvaćaju metaboličke promjene kao i endokrinološke, jetrene, nefrološke i neurološke bolesti. Također, unatoč kirurškim tehnikama kojima se trenutno raspolaže, brojni bolesnici odlaze na opetovane operacije u kasnijoj dobi zbog promjena na homografitima ili bioprotetskim zaliscima srca s brojnim posljedicama njihove oslabljene funkcije, a ne – kirurške tehnike u velikoj su prednosti od onih gdje se operacije vrše na otvorenom srcu [3].

Prema težini srčanih grešaka, one se dijele na tri skupine: jednostavne (23,4%), umjerene (45,1%) i složene (31,5%). Najčešće kongenitalne srčane greške su artrijski septalni defekt (ASD), ventrikulski septalni defekt (VSD) i tetralogija Fallot (ToF), zatim bikuspidna aortna valvula (BAV), koarktacija aorte, otvoreni *ductus arteriosus*, stenoza plućne arterije, transpozicija velikih krvnih žila i druge. Ove srčane mane nastaju *in uterino* (prije rođenja) zbog abnormalnosti u formiranju srčanih struktura i provodnog sustava srca [4]. U mnogim slučajevima PSB mijenjaju obrazac fiziološkog protoka krvi kroz srce jer stvaraju puteve nižeg tlaka koji ometaju tipičan protok. Takva patologija s patofiziologijom stvara visok rizik za razna oboljenja zbog utjecaja na oksigenaciju i status sistemskog i plućnog volumena [5].

U 20 % svih prirođenih srčanih bolesti postoji disfunkcija izlaznog trakta desnog ventrikula koja zahtijeva intervenciju u ranom djetinjstvu, najprije kiruršku, a potom re – intervenciju u slučaju potrebe kasnije tijekom života bolesnika. To je slučaj u složenim prirođenim srčanim greškama kao što je tetralogija po Fallotu, plućna atrezija sa ili bez VSD – a, *truncus arteriosus*, transpozicija velikih krvnih žila, dvostruki izlaz iz desne klijetke i druge [6].

Kao jedna od najčešćih indikacija za perkutanu implantaciju plućne valvule je stenoza plućne arterije, odnosno plućne valvule. Stenoza periferne plućne arterije najčešće je povezana s cijanotičnom kongenitalnom srčanom bolesti, tetralogijom po Fallotu (ToF) koja ujedno predstavlja i najčešću prirođenu srčanu grešku s cijanozom (3 na 10 000 živorođene djece). Također, stenoza plućne arterije povezana je i s drugim PSB kao što su desna klijetka s dvostrukim izlazom, otvoreni *ductus arteriosus*, defekt atrijske pregrade i plućna atrezija, a može pogoršati cijanozu i arterijsku hipoksemiju, pa čak i narušiti rast pluća u mladih pacijenata. Stoga se kirurška ili interventna angioplastika plućne arterije izvodi u simptomatskih bolesnika s teškom stenozom periferne plućne arterije [6,7].

Poboljšanje kirurških tehnika znatno je poboljšalo kratkoročne i dugoročne ishode pacijenata s PSB tijekom posljednjih desetljeća. Povijesno gledano, do prije 30 – tak godina liječenju stenozе i regurgitacije plućne arterije pristupalo se kirurškim putem što sa sobom nosi veće rizike, a oporavak je dulji nego što je to slučaj kod ne – kirurških tehnika. U pacijenata s prirođenim srčanim bolestima, prednost u liječenju daje se minimalno invazivnim postupcima, odnosno glavno načelo je izbjegavanje operacija na otvorenom srcu kad god je to moguće [8]. Tako se danas ASD, VSD, pulmonalna stenoza, pulmonalna regurgitacija i druge PSB odraslih, ali i djece liječe transkateterskim putem. Jedan od transkateterskih načina liječenja bolesti je perkutana implantacija plućne valvule u plućnu arteriju s ciljem liječenja disfunkcije izlaznog trakta desnog ventrikula bez kirurškog otvaranja prsnog koša. To je relativno nova metoda liječenja bolesnika nakon kirurškog popravka prirođene srčane bolesti s disfunkcijom izlaznog trakta desnog ventrikula, a relativno niska stopa komplikacija i smanjen broj ponovnih intervencija na otvorenom prsnom košu među glavnim su prednostima tih postupaka. Prvo izvješće o proceduri perkutane implantacije plućnog zaliska objavili su Bonhoeffer i suradnici u kolovožu 2000. godine pokazujući izvedivost ne – kirurške implantacije svježe goveđe jugularne vene koja sadrži nativni zalistak ušiven u vaskularni stent u plućnom položaju kod janjadi. U listopadu iste godine, izvijestio je o prvoj implantaciji na čovjeku, a od tad se procedura usavršavala te postala prihvaćena kao metoda liječenja disfunkcije izlaznog trakta desne klijetke diljem svijeta, pa tako i u Hrvatskoj [9].

## 2. Anatomija srca

Srce je izuzetno složen organ, no s obzirom na istraživanja u području kardiologije i razumijevanje rada ovog organa kao i njegove anatomije, velik broj bolesti može se liječiti, a velik broj pacijenata koji boluju od nekog oblika srčane bolesti s relativno dobrom kvalitetom života dožive duboku starost. Poznavanje anatomije ljudskog srca, njegovog položaja i strukture od izuzetne je važnosti za dijagnostiku patoloških stanja i liječenja srčanih bolesti [10].

Srce je šuplji mišićni organ koji se sastoji od četiri srčane komore, dvije pretkljetke (atrij) i dvije kljetke (ventrikul). Smješteno je unutar medijastinuma s jednom trećinom svoje mase desno od središnje linije, os srca usmjerena je prema lijevoj strani, a shodno tome srčani vrh leži na ošitu u petom lijevom međurebrenom prostoru. Postoje varijacije u položaju srca, ovisno o tjelesnom sastavu osobe ili bolesti, a manje promjene se javljaju tijekom disanja [11]. Nadalje, desna strana srca prima krv koja je siromašna kisikom, a u desnu stranu srca, odnosno u desni atrij, dolazi putem donje i gornje šuplje vene. Desna pretkljetka i kljetka odvojene su desnim atrioventrikularnim ušćem (lat. *ostium atrioventriculare dextrum*), a na tom ušću smješten je atrioventrikularni zalistak koji se sastoji od tri lista, stoga se još naziva i trikuspidalni zalistak. Trikuspidalni zalistak ima prednji, septalni ili medijalni te stražnji listić koji su za papilarni mišić srca povezani s takozvanim tetivnim kordama koje sprečavaju prolaps zaliska. Iz kljetke desnog srca krv odlazi u plućno deblo (lat. *truncus pulmonalis*), a na granici između plućne arterije i desne kljetke nalazi se pulmonalni zalistak, lat. *valvula pulmonalis*. Pulmonalni zalistak se sastoji od tri kuspisa polumjesečastog oblika, odnosno tri tzv. listića koji su približno jednake veličine. Nakon što krv prođe iz desne strane srca kroz plućnu arteriju do pluća gdje se na alveokapilarnoj razini izvrši izmjena plinova, krv plućnim venama odlazi do lijeve strane srca. Za razliku od desne strane srca, lijeva prima krv bogatu kisikom koja u lijevu pretkljetku dolazi kroz četiri plućne vene (lat. *vv. pulmonales*) [12]. Postoje varijacije što se tiče broja plućnih vena, u zdravoj populaciji one mogu varirati od tri do pet. Iz lijeve pretkljetke krv odlazi u lijevu kljetku kroz *ostium atrioventriculare sinistrum*, odnosno kroz lijevo atrioventrikularno ušće u kojem je smješten zalistak s dvama listovima, stoga se još i naziva bikuspidalni zalistak ili mitralni zalistak. Na posljetku, krv iz srca izlazi iz lijevog ventrikula u aortu kroz polumjesečasti aortalni zalistak te se nakon toga perifernim arterijama raznosi po cijelom tijelu [13].

### 3. Prirodene srčane mane

Kongenitalne srčane mane najčešće su urođene mane u svijetu, ali u većini slučajeva nije moguće utvrditi uzrok. No, poznato je kako je etiologija nastanka multifaktorska (u 90% slučajeva), a govori se o rezultatu interakcije faktora okoline i genetskih faktora. Kada govorimo o genetskim faktorima, u 3% PSB one slijede Mendelove zakone nasljeđivanja, dok 5 % slučajeva čini poremećaj na razini kromosoma. Što se tiče faktora okoline, teratogeno djelovanje nekih lijekova koje majka konzumira tijekom trudnoće može izazvati poremećaj u razvoju srčanog mišića i njegovih struktura u razvoju fetusa (talidomid, antagonisti folne kiseline, fenitoin), neke bolesti majke poput dijabetes mellitusa koji ima incidenciju od 4 % kod PSB te neke infekcije majke (virus rubeole) [14,15]. PSB definiraju se kao bilo koja vrsta prirodnog defekta u jednoj ili više struktura srca ili krvnih žila, odnosno nasljedni poremećaj koji uključuje srce i krvne žile, kao što je to slučaj kod Marfanova sindroma ili Fabryjeva bolest kod kojih bolesnike prate komplikacije poput prolapsa mitralnog zaliska, aneurizme aorte, hipertrofije lijevog ventrikula, bolesti koronarnih arterija i druge. Broj odraslih osoba s prirodnom srčanom bolesti (PSB) u porastu je, a javljaju se otprilike jednom na 100 poroda. Oko 20 – 25 % PSB zahtjeva hitnu medicinsku i kiruršku skrb kako bi se osiguralo preživljavanje. Otprilike 20 % novorođenčadi s prirodnim srčanim bolestima ima anomalije plućne valvule ili u izlaznom traktu desne klijetke kao što je tetralogija po Fallotu, *truncus arteriosus* ili plućna atrezija [14]. Za navedena stanja potreban je kirurški zahvat kako bi se smanjile komplikacije i simptomi prirodnih grešaka na srcu, a kako su bolesnici podložni recidivu disfunkcije izlaznog trakta desnog ventrikula koja može biti u smislu plućne regurgitacije, stenoze plućne valvule, pristupa se kirurškoj ili transkatererskoj zamjeni plućne valvule. U zemljama s nižim dohotkom, gdje su složeni zdravstveni resursi najoskudniji, PSB povezane su s vrlo visokom smrtnošću, dok je u zemljama s visokim dohotkom, uključujući Europu, stopa preživljavanja visoka. Ovdje se ne govori samo o visokoj stopi preživljavanja, već i o uspješnim re – operacijama PSB kasnije u odrasloj dobi, zadovoljavanje odgovarajuće kvalitete života oboljelih, a shodno tome bolesnici dožive duboku starost usprkos prirodnim srčanim manama. Podjela kongenitalnih srčanih mana ugrubo se dijeli na četiri skupine, a prikazana je u tablici 2.1. [16].

I. Komunikacije između sustavne i pulmonalne cirkulacije bez cijanoze (L - D skretanje)	II. Opstruktivne valvularne i vaskularne malformacije
<b>Intrakardijalno</b>	<b>Bez skretanja</b>
1. atrijski septalni defekt	1. pulmonalna stenoza (PS)
2. ventrikulski septalni defekt	2. koarktacija aorte (CA)
3. abnormalni utok plućnih vena	3. aortna stenoza (AS)
<b>Ekstrakardijalno</b>	<b>S D - L skretanjem</b>
4. perzistentni ductus arteriosus	4. tetralogija Fallot (TOF)
5. aortno - pulmonalni prozor	5. Ebsteinova anomalija (EA)
6. truncus arteriosus	6. trikuspidna atrezija
7. koronarno arterijsko - venska fistula	7. jedinstveni ventrikul
8. kongenitalna aneurizma sinusa Valsalve	
9. abnormalni izlaz lijeve koronarne arterije iz pulmonalne arterije	
<b>III. Abnormalni izlaz velikih arterija iz srca</b>	<b>IV. Abnormalni položaj srca (<i>situs inversus</i>)</b>
1. transpozicija	
2. korigirana transpozicija	
3. zajednički izlaz obih krvnih žila iz desne klijetke (Double Outlet - Right Ventricle)	

*Tablica 3.1. Podjela prirođenih srčanih bolesti odraslih*

*[izvor: B. Vrhovac i suradnici: Interna medicina, drugo i promijenjeno izdanje: Naprijed, Zagreb, 1997.]*

Liječenje i ishodi PSB drastično su se poboljšali posljednjih desetljeća, a glavna strategija liječenja istih je identifikacija prirođenih srčanih mana što je ranije moguće tako da se plan dijagnostike i liječenja može dogovoriti i uspostaviti prije rođenja djeteta. Još uvijek, metodu izbora u liječenju većine PSB predstavlja kirurški pristup, no za određene srčane bolesti te za re – evaluaciju srčanih grešaka metoda izbora je ne – kirurški pristup. Tako je kod popravljene tetralogije po Fallotu, kirurški popravljene plućne stenoze (PS) i ostalih kirurški tretiranih anomalija izlaznog trakta desnog ventrikula, kada to stanje bolesnika dozvoli, metoda izbora perkutana implantacija plućnog zaliska u plućnu arteriju [17,18].

### 3.1. Tetralogija po Fallotu

Tetralogija po Fallotu (ToF) najčešći je tip cijanotične kongenitalne srčane bolesti, a stopa incidencije iznosi 0,34 na 1 000 živorođene djece, što predstavlja 7 – 10 % kongenitalnih srčanih bolesti. Označava srčanu malformaciju koja se sastoji od četiri klasična simptoma: intraventrikularne komunikacije (VSD), opstrukcije izlaznog trakta desne klijetke, tj. pulmonalne stenozе, hipertrofije desne klijetke te pomaka aorte u desno, odnosno smještaj aorte neposredno uz VSD što rezultira izbacivanjem deoksigenirane krvi u aortu i dalje u krvotok. Uz ove klasične simptome ToF, kod pacijenata s ovom dijagnozom nalaze se i hipoplastične, stenotične i neadekvatno razgranate plućne arterije, a također moguća je prisutnost dodatnih septalnih defekata, abnormalnosti trikuspidalnog zaliska, stvaranje kolateralnih krvnih žila (najčešće aortopulmonalnih) te abnormalni tok koronarnih arterija [19].

Klasičnu 'tetradu' simptoma ove bolesti prvi je opisao 1673. godine biskup i anatom Nicolas Steno, ali je anatomiju opširnije opisao francuski liječnik Etienne – Louis Fallot 1888. Prvi kirurški zahvat tetralogije po Fallotu bio je 1954. godine nakon čega se načini liječenja kontinuirano usavršavaju [19].

#### 3.1.1. Simptomi tetralogije po Fallotu

Klinička slika ovisi o stupnju opstrukcije plućnog krvotoka i karakterizirana je različitim stupnjevima cijanoze. Bolesnici s ToF imaju različite stupnjeve cijanoze, a upravo ona predstavlja dominantni simptom ove bolesti uz dispneu u naporu. Nadalje, pri rođenju, u trećine djece javlja se cijanoza koja je najčešće umjerena i bez respiratorne insuficijencije, a kod ostalih ona se javlja do prve godine djetetova života. Ostali simptomi koji se javljaju jesu policitemija, odnosno povećani udio crvenih krvnih stanica (eritrocita) u krvi, poremećaj u rastu i razvoju djeteta te batićasti prsti. Zamor i otežano disanje manifestacija je dispneje gdje dijete spontano zauzima položaj čučnja kako bi si olakšalo disanje, prilikom čega se smanjuje protok krvi kroz VSD, a povećava otpor u sistemskom krvotoku. Paroksizmalni hipoksični napadaji predstavljaju posebnu opasnost zbog pojačane cijanoze, padom kisika i povećavanjem parcijalnog tlaka CO<sub>2</sub> u krvi, nerijetko se manifestira i gubitkom svijesti, moguć je i cerebrovaskularni incident, generalizirane konvulzije, pa čak i smrt. Komplikacije koje prate ovo stanje jesu apsces na mozgu, cerebralna tromboza, dok je kardijalna dekompenzacija česta kod odraslih osoba. Stupanj pulmonalnog zaliska i veličina VSD – a uvjetuje prognozu. 75 % bolesnika bez kirurške intervencije ne preživi do desete godine svog života, dok samo 5 % bolesnika preživi do svoje 30 godine života [15].



### 3.1.2. Dijagnoza tetralogije po Fallotu

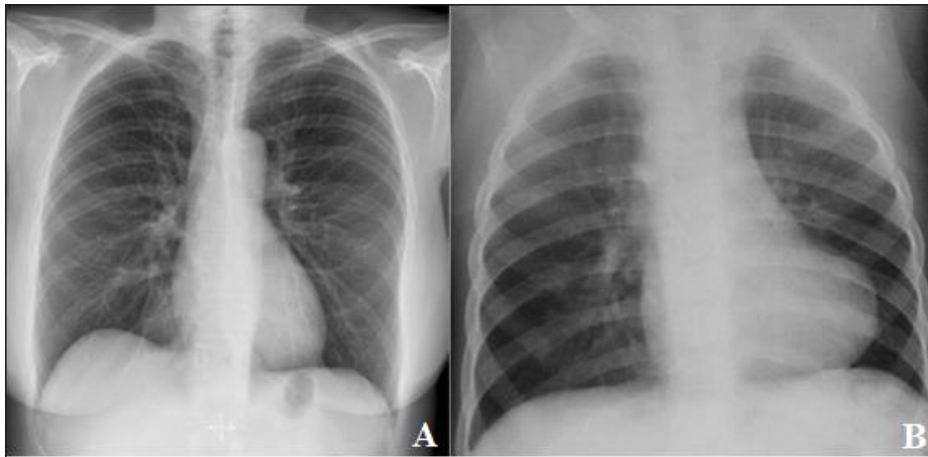
Ne postoji samo jedan dijagnostički alat kojim se potvrđuje dijagnoza ToF, već se radi o multidisciplinarnom pristupu te korištenju niza dijagnostičkih metoda s ciljem postavljanja dijagnoze. Bolesnici se uglavnom prate godišnjom ehokardiografijom kao i periodičnim praćenjem aritmija i kardiopulmonalnim testiranjem opterećenja, kada govorimo o odraslim osobama. Ehokardiografija, MR, CT, RTG srca i pluća, kateterizacija srca i angiografija krvnih žila srca samo su od nekih metoda kojima se kliničari koriste u postavljanje dijagnoze te za utvrđivanje indikacija za kirurški ili transkateterski pristup liječenju ToF. Odabir alata za snimanje i dijagnostiku PSB pa tako i ToF ovisi o cijeni svakog modaliteta, stručnost i kompetencije zdravstvenog tima, korištenje ionizirajućeg zračenja, potrebu za sedacijom, posebice mlađih pacijenata, moguće kontraindikacije za određenu metodu, a prije svega kliničko stanje bolesnika i parametri koji zahtijevaju snimanje za optimalnu dijagnozu i praćenje [19].

#### 3.1.2.1. Transtorakalna ehokardiografija (TTE)

Transtorakalna ehokardiografija (TTE) označava temeljnu dijagnostičku metodu u ToF prije operacije, ali i postoperacijsku provjeru. Dijagnostički je izrazito važna, ne samo kod ToF, već i kod ostalih prirođenih, ali i stečenih srčanih bolesti, a daje informacije o anatomiji septuma, veličini i funkciji desnog i lijevog ventrikula, trikuspidnoj i plućnoj stenozi i regurgitaciji, anatomiji i stenozi proksimalne plućne arterije, veličini i insuficijenciji aorte i hemodinamici. TTE je široko dostupna, prenosiva, ponovljiva i sigurna, stoga predstavlja temeljnu i klinički važnu metodu u dijagnostici tetralogije po Fallotu. Tako se kod ToF prijeoperacijski, osobito u novorođenčadi ehokardiografski prikazuje mjesto i broj septalnih defekata, stupanj neusklađenosti septuma i posljedičnu pulmonalnu opstrukciju, veličina desnog ventrikula i kvalitativnu funkciju srca. Poslijeoperacijski ehokardiografski nalaz koristan je u procjeni anatomije izlaznog trakta desnog ventrikula, veličine i dinamičke ili anatomske opstrukcije, veličine glavne i proksimalne plućne arterije i prisutnost rezidualne stenoze [19].

#### 3.1.2.2. Radiografija

Radiografija prsnog koša obično je jedan od prvih dijagnostičkih alata kod sumnje na ToF. Jeftina je, lako dostupna dijagnostička metoda i brzo daje informacije o ukupnoj kardijalnoj veličini i konfiguraciji, položaju luka aorte, prisutnosti kalcifikacija ili ostalih abnormalnosti torakalnih anatomija. Radiografijom se u kasnijim stadijima bolesti dokazuje klasičan prikaz i silueta srca „u obliku čizme“, a razlika fiziološke sjene srca i srca osobe s ToF prikazana je na slici 3.1.2.2.1. [19].



*Slika 3.1.2.2.1. RTG prikaz fiziološkog, zdravog srca (A) i prikaz srca s ToF (B)*

*Izvor: A slika – <https://radiopaedia.org/cases/normal-chest-radiograph-female-5> (preuzeto: 7.7.2022.)*

*Izvor: B slika – <https://www.ncbi.nlm.nih.gov/pmc/articles/PMC6323806/> (preuzeto: 7.7.2022.)*

### 3.1.2.3. Magnetska rezonanca i kompjuterizirana tomografija

Magnetska rezonanca ili kardijalna MR pogodan je dijagnostički alat preoperativno kod pacijenata sa složenom anatomijom, kao što je plućna atrezija gdje je potrebna bolja vizualizacija hipoplastičnih plućnih grana i aortopulmonalnih kolaterala. MR prikazuje plućne arterije, grane i kolaterale istih, izlazni trakt desnog ventrikula, moguće aneurizme, a sve je to izrazito bitno i korisno u kliničkog praksi što se tiče kirurškog i intervencijskog planiranja, posebice u zamjeni plućne valvule. Nadalje, kompjuterizirana tomografija (CT) također nudi izvrsnu prostornu rezoluciju stvarajući statične slike kao i 3D rekonstrukcije i može biti od velike pomoći u ToF evaluaciji. U usporedbi s MR, CT pruža superiorno ocrtavanje malih krvnih žila, aortopulmonalnih arterija i plućnih arterija, ima kraće vrijeme snimanja smanjujući time potrebu za sedacijom. Dokazano je kako koronarna kompjuterizirana tomografska angiografija (CCTA) daje visoku razlučivost i kvalitetan prikaz ishodišta i tijeka koronarnih arterija. Također, CT prikaz otkriva tijek plućnih vena gdje se mogu opisati anomalije i eventualna odstupanja u anatomiji krvnih žila. Nadalje, takav način prikaza daje informacije i o blizini izlaznog trakta desnog ventrikula i koronarnih žila koje se mogu začepiti tijekom perkutane implantacije plućne valvule. CT ne ometa rad pacemakera i defibrilatora, što je jedna od prednosti ove procedure [19].

Kateterizacija srca i angiokardiografija bile su temeljne dijagnostičke metode u postavljanju dijagnoze PSB tijekom posljednjih 50 godina, a u posljednjih 25 godina sve se više zamjenjuju s neinvazivnim modalitetima i procedurama, u početku ehokardiografijom, a u novije vrijeme MR – om i CT – om. Kateterizacijom srca dobivaju se podatci o invazivnom tlaku i oksimetriji u plućnoj i sistemske cirkulaciji, procjenjuju se stenoze, smjer i volumen spojeva između dvije cirkulacije (npr. VSD, ASD), plućni i sistemski minutni volumen. Morfološka slika obično se

postiže korištenjem jednog kontrasta i ionizirajućeg zračenja. Kateterizacija srca predstavlja, iako invazivnu, relativno sigurnu proceduru s malim postotkom pojave rizika kao što su hematomi, venske i arterijske ozljede, pogoršanje bubrežne funkcije, reakcije na kontrast, izloženost zračenju i vrlo nisku smrtnost. S obzirom na pojavu neinvazivnih alata, kateterizacija srca provodi se kod složenih anatomskih abnormalnosti pacijenata s prirođenim srčanim bolestima. Što se tiče ToF, to bi značilo da se kateterizacija provodi kod pacijenata s abnormalnostima plućno – arterijskog stabla, prethodnim aortopulmonalnim spojevima (nazivanim još i *shuntovima*) ili kao evaluacija koja prethodi mogućim transkateterskim intervencijama. Kod operiranih pacijenata s ToF, kateterizacija procjenjuje stupanj plućne regurgitacije, veličinu desnog ventrikula, funkciju desnog ventrikula, izlazni trakt desnog ventrikula, plućne arterije i njezine grane. Prikaz koronarnih krvnih žila koronarnom angiografijom te balonsko ispitivanje izlaznog trakta desne klijetke izrazito je važno za isključivanje koronarne kompresije tijekom implantacije stentova (proširenja) u krvnim žilama ili kod implantacije plućne valvule [19].

### **3.2. Truncus arteriosus**

*Truncus arteriosus* je rijedak, složen oblik kongenitalne srčane bolesti srca koji čini oko 1 % PSB. Nešto je češći kod muškaraca. Anatomski gledano, u srcu se nalaze plućna arterija koja uzima krv iz desne strane srca i odnosi prema plućima, a aorta pumpa krv iz lijeve klijetke u tijelo. U *truncus arteriosus* postoji samo jedna velika žila te se aorta i plućna arterija sjedinjuju i ne razlikuju se. Defekt se uvijek nalazi iznad velikog defekta ventrikularnog septuma (VSD). Malformacija je vrlo smrtonosna, a kirurškim se putem sanira defekt unutar dva do tri mjeseca djetetova života. Kirurški zahvat uključuje odvajanje plućnih arterija od aorte, zatvara se VSD te se uspostavlja veza između desne klijetke i plućnih arterija, a kako dijete raste, te se veze između pojedinih dijelova srca moraju mijenjati nakon nekog vremena. Liječenje defekta kasnije, u odrasloj dobi, ovisi o prirodi i težini problema. Ukoliko postoji suženje ili propuštanje između desnog ventrikula i plućne arterije ugrađuje se umjetni srčani zalistak pomoću katetera ili kirurškim putem [20, 21].

### **3.3. Pulmonalna stenoza**

Plućna stenoza (PS) označava opstrukciju protoka krvi iz desne klijetke u plućnu arteriju, a javlja se u 7 – 10 % svih PSB. Ponekad se može povezati s drugim prirođenim srčanim greškama kao što je ASD. To je najčešći oblik desne opstrukcije, a nastaje zbog suženja na nekoliko točaka na plućnom zalisku ili oko njega, a shodno tome se naziva valvularna plućna stenoza, subvalvularna ili supravalvularna stenoza [22]. Plućni zalistak izgleda stožast ili u obliku kupole

s uskim otvorom na vrhu. Listići su srasli, a kod odraslih mogu biti prisutne kalcificirane promjene. Funkcionalna posljedica sužavanja plućnog zaliska uzrokuje velik napor desne klijetke kako bi jače pumpala krv kroz blokadu što posljedično dovodi do hipertrofije desnog ventrikula [23].

Liječenje je potrebno kada je tlak u desnom ventrikulu visok te prijete hipertrofija desne strane srca i druge komplikacije. Drugim riječima, liječenje se provodi u asimptomatskih bolesnika s umjerenom do teškom stenozom, definiranom s vršnim gradijentom većim od 60 mmHg ili Doppler gradijentom većim od 40 mmHg s udruženom umjerenom plućnom regurgitacijom. Perkutana balon dilatacija prihvaćena je kao tretman izbora, no u nekim se slučajevima ne može izvesti zbog kalcifikata na valvuli ili kod displastične valvule (gdje su listići zadebljani). Tada se pristupa kirurškom načinu liječenja plućne stenozе, gdje se zamijeni plućna valvula najčešće homograftom. Nekoliko godina nakon operacije, bolesnici mogu imati ponovljene simptome kao i prije zamjene plućne valvule. Tada se radi o ponovljenoj opstrukciji izlaznog trakta desnog ventrikula zbog stenozе biološke plućne valvule ili homografta gdje se ponovno pristupa zamjeni plućne valvule. Ovaj puta prednost ima perkutana zamjena plućne valvule transkateterskim putem [22].

#### **3.4. Ostale disfunkcije izlaznog trakta desnog ventrikula**

Opstrukcija izlaznog trakta desne klijetke, engl. *Right ventricular outflow tract obstruction* (RVOTO), uzrok je hemodinamijske nestabilnosti koja se može pojaviti u nekoliko situacija, uključujući kardiokirurgiju, transplantaciju pluća i torakalnu kirurgiju, a pravovremena dijagnoza zahtijeva poseban pristup u terapiji i planiranju kirurških intervencija. Disfunkcija desne klijetke povezana je sa značajnim mortalitetom i morbiditetom, osobito u kardiokirurgiji. Opstrukcija izlaznog trakta desnog ventrikula uzrokuje disfunkciju desne klijetke te je razlog povišenog tlaka u desnom atriju. Hemodinamski značajna opstrukcija je kada maksimalni sistolički gradijent tlaka između desnog ventrikula i plućne arterije iznosi više od 25 mmHg. Takve vrijednosti mogu rezultirati smanjenom perfuzijom krajnjeg organa zbog smanjenog minutnog volumena srca i povećanog venskog zgrušavanja. Dijagnoza počiva na različitim dijagnostičkim modelima kao što je ehokardiografija transtorakalna ili transezofagijska, kateterizacija srca ili CT [24].

Također, nakon kirurške sanacije disfunkcije izlaznog trakta desnog ventrikula, u većini slučajeva nakon nekog vremena dolazi do degeneracije ili kalcifikacije homografta (ljudski zalistak koji se koristi u kardiokirurgiji, a koji se dobiva od srca umrlih osoba), odnosno stenozе plućne valvule. [25] Problem nastaje kada se kod mlađih pacijenata ugradi homograft koji nema potencijal rasta, stoga nakon nekog vremena ono zahtijeva zamjenu RV – PA kanala (kanal desni ventrikul – plućna arterija; engl. *right ventricle – pulmonary artery*) kad god je moguće, perkutanom zamjenom plućne valvule [26].

## 4. Perkutana implantacija plućnog zaliska u plućnu arteriju

Perkutana implantacija plućne valvule vjerojatno je najinovativniji postupak razvijen za liječenje kongenitalnih srčanih bolesti u posljednja 2 desetljeća. Razvijena je kao nekirurška, manje invazivna alternativa za liječenje bolesti izlaznog trakta desnog ventrikula kao što je to slučaj kod tetralogije po Fallotu, *truncus arteriosus* ili sekundarne stenoze biološke valvule, odnosno homografta gdje se u plućnu arteriju transkateterskim pristupom implantira zalistak [27].

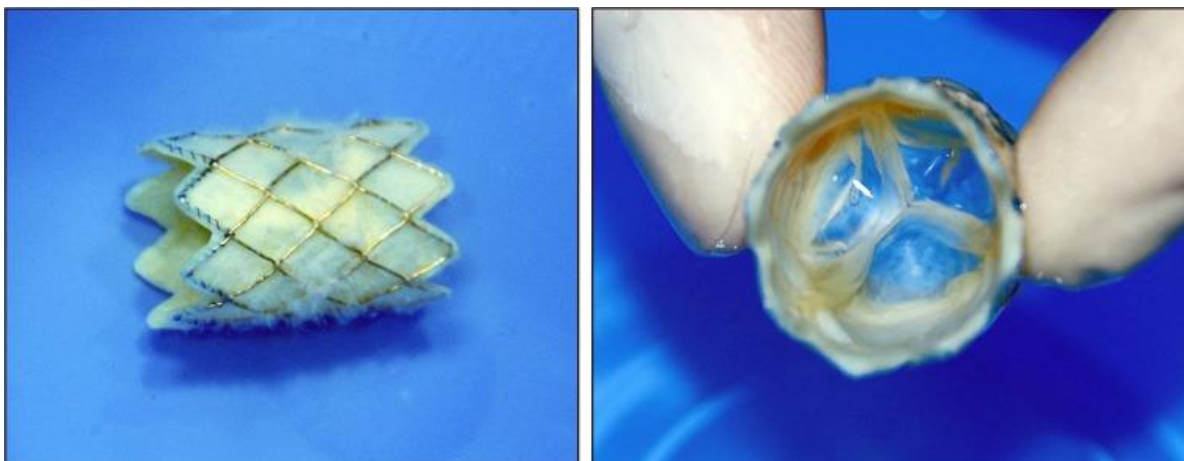
Sve do nedavno, sveobuhvatno liječenje za ublažavanje disfunkcije izlaznog trakta desnog ventrikula gotovo uvijek zahtijevalo je operaciju na otvorenom srcu s implantacijom protetskog plućnog zaliska, što sa sobom nosi i brojne komplikacije kao što je bol u pacijenata, visok rizik za infekciju i cijenu procedure. Shodno tome, transkateterski pristup ima prednosti pred kirurškom metodom liječenja zbog smanjenog broja rizika i morbiditeta tijekom i nakon procedure [27,28].

Prva perkutana implantacija plućnog zaliska u plućnu arteriju izvedena je u listopadu 2000. godine u dječaka od 12 godina s disfunkcijom izlaznog trakta desnog ventrikula, plućnom atrezijom i defektom ventrikularnog septuma, a postupak je opisao Philipp Bonhoeffer sa suradnicima. Dvije godine nakon, objavljena je prva serija uspješnih postupaka u 8 pacijenata iz Francuske i Engleske. Nakon toga, provođenje ovog postupka nastavljeno je u Europi i Kanadi, a u prosincu 2006. godine postupak se odobrava od strane Ministarstva zdravstva Kanade, a prva implantacija u SAD – u odrađena je u siječnju 2007. godine u dječjoj bolnici u Bostonu. Naknadna istraživanja dovela su do odobrenja američke Uprave za hranu i lijekove (engl. FDA – *Food and Drug Administration*) 2010. godine [28].

Valvula, odnosno zalistak, nazvan je engl. „*Transcatheter pulmonary valve*“ (prijevod: transkateterska plućna valvula). Njegova klinička upotreba nastavljena je u Europi i Kanadi, pa se tako i danas u Republici Hrvatskoj koristi za liječenje prirođenih srčanih grešaka s disfunkcijama izlaznog trakta desnog ventrikula [29]. Prva transkateterska implantacija bioprotetske plućne valvule u Hrvatskoj učinjena je 4. travnja 2019. godine u KBC Zagreb, na Klinici za bolesti srca i krvnih žila na 31 – godišnjem bolesniku s prirođenom srčanom greškom, a od 2019. godine do sad učinjeno je 7 uspješnih implantacija plućnog zaliska u KBC Zagreb, dok je na globalnoj razini broj tih procedura veći od 10 000 [30]. Procedura se provodi u više od 200 centara diljem svijeta, u Europi se provodi u 154 centara, a u Hrvatskoj u jednoj ustanovi, u KBC Zagreb [31].

Zalistak koji se koristi na KBC Zagreb sastoji se od valvule izvađene iz vratne vene goveda koja je ušivena u okvir stenta od platine i iridija koji je dug 28 mm i promjera od 16 do 18 mm koji se može proširiti na 18 i 20 mm, a prikazan je na slici 4.1. [31]. Svježe goveđe jugularne žile fiksiraju se u glutaraldehidu (aldehid koji se koristi u stabilizaciji bioloških tvari), a zatim se zašiju

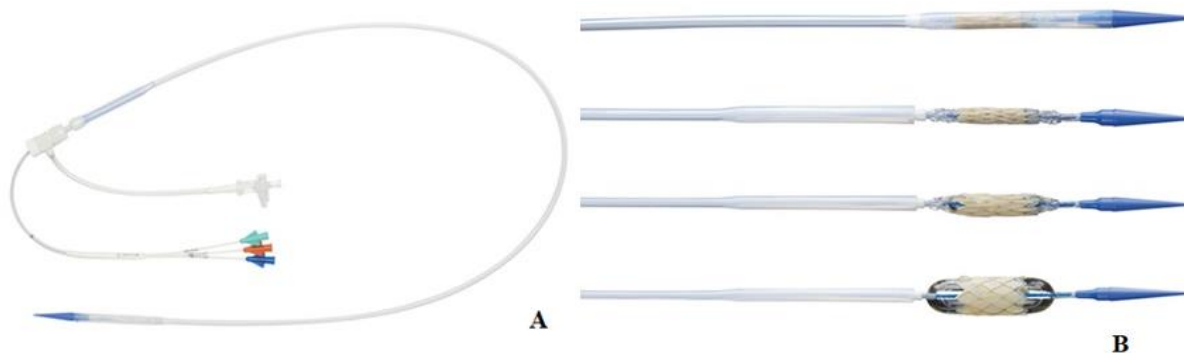
na okvir koristeći plavi šav na distalnom kraju zaliska kako bi se osigurala pravilna orijentacija zaliska na transkateterskom sustavu za isporuku [32].



Slika 4.1. Bioprotetska plućna valvula izrađena od goveđe jugularne vene prikazana izvana (lijevo) i prikazana iznutra (desno)

[izvor: <https://www.ncbi.nlm.nih.gov/pmc/articles/PMC4615899/>, preuzeto: 1.8.2022.]

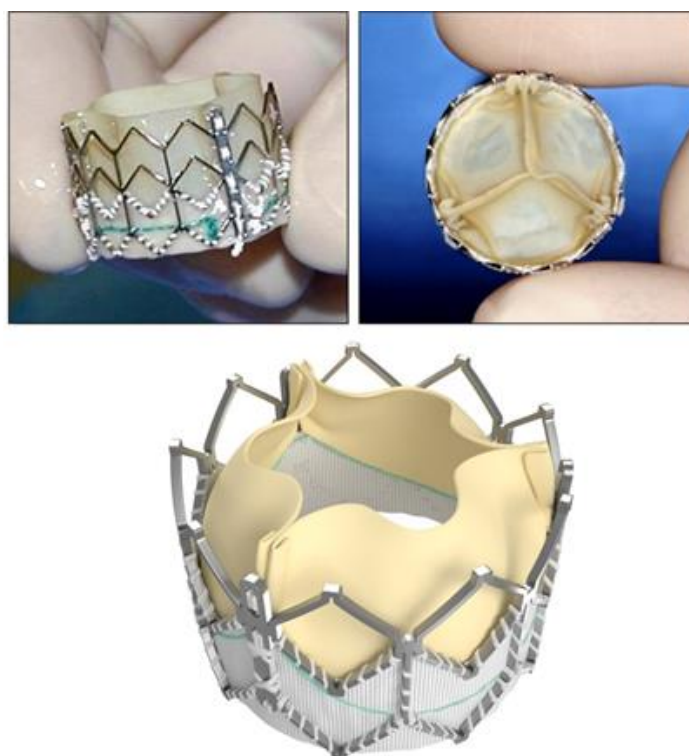Transkateterski sustav za isporuku (prikazan na slici 4.2.) razvijen je kako bi se olakšalo uvođenje, isporuka i pozicioniranje zaliska. Distalni dio veličine je 22 Fr i sadrži dio za plasiranje valvule te pomičnu plastičnu navlaku koja pokriva valvulu, a veći dio svoje duljine veličine je 16 Fr. Sastoji se od sustava balon u balonu koji omogućuje premještanje implantirane valvule ukoliko je to potrebno, dugog omotača i uvodnice kako bi se uveo kroz kožu te isporučio u željeno mjesto, odnosno plućnu arteriju. Puna radna duljina sustava za isporuku je oko 100 cm [27].



Slika 4.2. Transkateterski sustav za isporuku plućne valvule (engl. delivery system) (A); vrh sustava za isporuku plućne valvule pripremljene za implantaciju (B)

[izvor: <https://www.sciencedirect.com/science/article/pii/S0735109715066139?via%3Dihub>, preuzeto: 1.8.2022.]

Osim bioprotetske plućne valvule koja je napravljena od goveđe jugularne vene, postoji i plućni zalistak koji se od bioprotetske plućne valvule prikazane na slici 4.1. razlikuje u obliku, veličini, materijalu izrade te indikaciji primjene. Valvula prikazana na slici 4.3. je bioproteza s tri lista izrađena od goveđeg perikarda koja je postavljena na stent od nehrđajućeg čelika koji se može proširiti balonom [30]. Dostupna je u veličinama 23 i 26 mm što omogućuje implantaciju u pulmonalne stenoze većeg promjera nego što to omogućuje valvula kakva se najčešće koristi u Republici Hrvatskoj, a izrađena je od legure kobalta i kroma čime se dobiva čvrstoća, ali se i smanjuje profil valvule [33].



*Slika 4.3. Plućna valvula izrađena od goveđeg perikarda*

[izvor: preuzeto: <https://www.ncbi.nlm.nih.gov/pmc/articles/PMC4615899/>, 1.8.2022.]

#### **4.1. Indikacije za implantaciju plućnog zaliska**

Kako bi se utvrdila indikacija za perkutanom implantacijom plućnog zaliska, svi bolesnici trebaju proći standardizirani protokol procjene koji obuhvaća sljedeće:

- EKG i 24 – satni holter EKG – a za otkrivanje mogućih aritmija te kako bi se odredilo vrijeme trajanja QRS kompleksa [31]
- Ehokardiografija: za određivanje stenoze izlaznog trakta desne klijetke, njene težine i uzrok same stenoze, zatim za utvrđivanje plućne regurgitacije, veličine desne klijetke, funkcije trikuspidalne valvule i drugo [30]

- Ispitivanje kardiopulmonalnog opterećenja: test pruža sveobuhvatnu procjenu odgovora na vježbanje i daje uvidu u interakciju pulmološkog, hematološkog, mišićno – koštanog i srčanog sustava; također pruža uvid u izmjenu plinova, uključujući unos kisika i izlaz ugljikova dioksida uz kontinuiran monitoring EKG – a te tlaka [30]
- MR srca: pruža uvid u procjenu volumena i funkcije desne strane srca, anomalije na anatomiji srca, postojeće kanale i druge strukture u srcu (osobito grane plućnih arterija i koronarnih krvnih žila), otkrivanje plućne regurgitacije, određivanje udarnog volumena, ejekcijske frakcije<sup>1</sup> te mase miokarda [31]
- CT srca: izvodi se kod pacijenata koji imaju kompleksnu anatomiju srca za procjenu odnosa između plućnog debla i korijena aorte, za procjenu koronarne anatomije te veličine pulmonalne stenoze [31]

Nakon dobivenih nalaza nabrojanih dijagnostičkih postupaka, tim za intervencijsku kardiologiju daje indicaciju za ugradnju plućnog zaliska. Ukoliko se doppler ehokardiografijom dijagnosticira vršni gradijent veći od 64 mmHg bez obzira na simptome, odnosno gradijent manji od 64 mmHg bez simptoma, ali smanjenom funkcijom desnog ventrikula, ukoliko se dokaže progresivna trikuspidalna regurgitacija, sistolički tlak desnog ventrikula veći od 80 mmHg ili trajnih atrijskih aritmija indicira se ugradnja ili zamjena pulmonalne valvule [31]. Također, ugradnja plućnog zaliska indicirana je kod asimptomatskih bolesnika s teškom stenozom izlaznog trakta desnog ventrikula i / ili teškom plućnom regurgitacijom što utječe na simptome bolesnika u smislu dispneje u naporu. ECHO nalaz također daje uvid u omjer tlakova desnog i lijevog ventrikula, ozbiljnost plućne i trikuspidalne regurgitacije te tlak desnog ventrikula, gdje se indicacija postavlja ukoliko je ejekcijska frakcija desnog ventrikula manja od 40 %, ukoliko se radi o umjereno teškoj ili teškoj trikuspidalnoj regurgitaciji. Posebni indikacija samo na temelju EKG nalaza nema, no u dijagnostici i sveobuhvatnoj evaluaciji bolesnika uključuje se EKG i holter EKG – a, te se oni koriste kao dopuna ostalim indikacijama. U razmatranju indikacija za zamjenom ili postavljanjem bioprotetske plućne valvule koristi se podatak o trajanju QRS kompleksa s EKG – a, a koji iznosi od 140 do 180 ms. Također, u obzir se uzimaju aritmije poput ventrikularne tahikardije s čime se samo nadopunjuje i potvrđuje indikacija za zahvat [30].

## **4.2. Kontraindikacije ugradnje plućne valvule transkateterskim putem**

Implantacija perkutane plućne valvule našla je široku primjenu u postoperativnoj reevaluaciji disfunkcije izlaznog trakta desnog ventrikula. No, iako vrlo poželjna procedura, ima i svoje kontraindikacije. Glavna ograničenja za ovaj postupak jesu grane koronarne arterije smještene u

---

<sup>1</sup> Ejekcijska frakcija – udio volumena izbačenog iz klijetke u sistoli (udarni volumen) mjerena u postotcima



neposrednoj blizini očekivane zone plasiranja plućne valvule, što dovodi do potencijalnog rizika od koronarne kompresije. Zbog toga je potrebna pažljiva procjena anatomije koronarnih krvnih žila kako bi se eliminirao potencijalni rizik od kompresije koronarne arterije proširenjem balona [33]. Također, ukoliko bolesnik boluje od endokarditisa ili bilo koje druge aktivne infekcije, ugradnju neće biti moguće izvesti. Nadalje, trudnice, bolesnici alergični na heparin ili acetilsalicilnu kiselinu također spadaju u skupinu kojoj je kontraindicirana ugradnja plućne valvule. Isto tako, u bolesnika kod kojih postoji teška opstrukcija izlaznog trakta desne klijetke koja se ne može proširiti balonom ili je ona nepovoljna za plasiranje zaliska, ugradnja je također kontraindicirana [34].

### **4.3. Neposredna priprema bolesnika prije procedure**

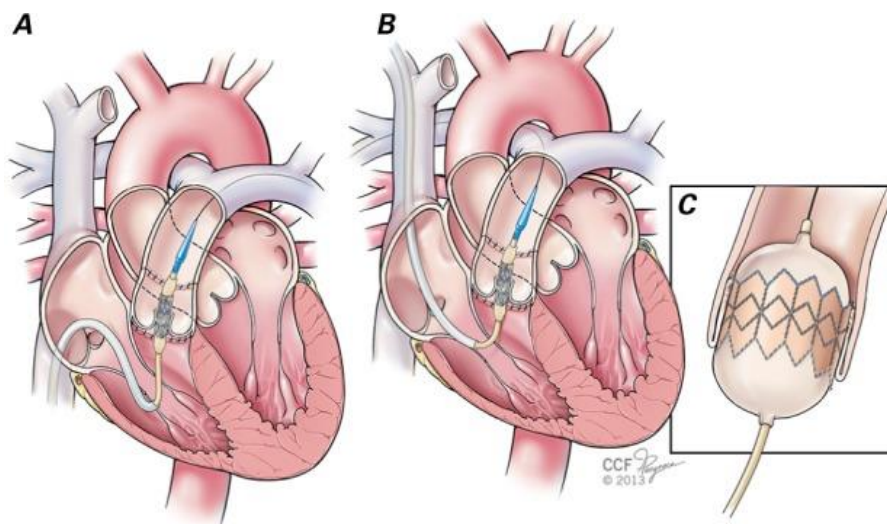
Prije samog zahvata, bolesniku se daje antibiotska profilaksa, najčešće cefazolin 2 x 1 gram parenteralno. Profilaksa se nastavlja po dolasku bolesnika iz sale, a smjernice nalažu primjenu druge doze antibiotika 8 sati nakon zahvata. Bolesnik u bolnicu najčešće dolazi s nalazima i krvnom grupom, ukoliko navedeno nije obavio, medicinska sestra / tehničar obavještava liječnika te se krv vadi na odjelu, a na dan zahvata naručuju se dvije doze koncentrata eritrocita. S obzirom kako će se zahvat izvoditi transkutanim putem kroz preponu, prije samog zahvata bolesnik se kupava u dekolonizacijskom šamponu prema protokolu ustanove, brije se mjesto punkcije, a bolesniku se postavlja i urinarni kateter kojeg postavlja liječnik uz asistenciju medicinske sestre / tehničara. Uzimajući u obzir moguće komplikacije zahvata te posljedično tome mogući kardiokirurški zahvat, bolesniku se također brije i prsni koš i vrat ukoliko je potrebno. Psihološka priprema bolesnika prije zahvata izrazito je bitna, liječnik objašnjava postupak, indikaciju, moguće komplikacije ili posljedice zahvata te daje bolesniku pisane pristanke gdje bolesnik svojim potpisom daje suglasnost za izvođenje procedure. Pristanci koje potpisuje su pristanak za ugradnju plućne valvule, za transfuzijsko liječenje, za primjenu analgosedirajućih lijekova, pristanak za kateterizaciju srca te ostali pristanci prema politici ustanove. Ukoliko je bolesniku oduzeto pravo na odlučivanje ili se radi o maloljetnoj osobi, odobrenje za proceduru potpisom daje roditelj ili skrbnik [30].

Procedura perkutane implantacije plućnog zaliska izvodi se pod svjesnom sedacijom ili najčešće u općoj anesteziji koja omogućuje odgovarajuću kontrolu boli, kontrolu ventilacije uz kontinuirani monitoring kardiovaskularnog statusa, stanja budnosti, praćenje plinova u krvi, kontinuiranu nadoknadu tekućina venskim putem te korekcije na temelju objektivnih pokazatelja bolesnikova stanja. Sukladno tome, bolesnik prije zahvata skida zubnu protezu, nakit, lak i ostale proizvode koji bi mogli ometati praćenje vitalnih parametara tijekom zahvata. Bolesniku se na odjelu postavlja venski put, nerijetko se aplicira fiziološka otopina prema naputku liječnika

internista, kardiologa, od 500 do 1000 ml. Na 'check listu' koja se nosi s bolesnikom u salu, medicinska sestra / tehničar obilježi svaki postupak koji je odradila s bolesnikom, upisuje terapiju koja je aplicirana na odjelu, potvrđuje kako bolesnik nije jeo najmanje 6 sati prije zahvata, provjerava krve nalaze i prisutnost KG i stanje naručenih krvnih preparata u transfuziji [29].

#### 4.4. Procedura implantacije plućne valvule

Perkutana implantacija plućne valvule izvodi se u općoj anesteziji kroz femoralnu venu, jugularnu ili subklavikularnu venu, no najčešće je to femoralnim putem. Ilustracija na slici 4.4.1. prikazuje perkutanu implantaciju pulmonalne valvule femoralnim putem (slika A), putem *vena jugularis interna* (slika B) te ilustracijski prikaz biološke pulmonalne valvule plasirane u plućnu arteriju (slika C). Timovi koji sudjeluje u perkutanoj implantaciji plućne valvule su anesteziološki tim, kojeg čini liječnik anesteziolog i anesteziološki tehničar te tim za intervencijsku kardiologiju kojeg čine najmanje dva liječnika kardiologa, dvije medicinske sestre / tehničara koji asistiraju liječnicima prilikom procedure, od kojih je jedna medicinska sestra / tehničar zadužen/a za sterilno rukovanje i dodavanje pribora, a druga medicinska sestra / tehničar asistira prilikom nesterilnog dodavanja pribora. Također, tu su i ostali članovi tima koji imaju zasebne uloge kao što su aplikacija heparina, RTG slikanje s aplikacijom kontrasta i pohranjivanje RTG slika te savjetovanje u korištenju specijalne opreme [9,28].



Slika 4.4.1. Ilustracijski prikaz perkutane implantacije plućnog zaliska u plućnu arteriju femoralnim putem (slika A), putem unutrašnje jugularne vene (slika B) te ilustraciju postavljenog biološkog zaliska u plućnu arteriju (slika C)

[izvor: <https://www.ncbi.nlm.nih.gov/pmc/articles/PMC4473610/>, preuzeto: 3.8.2022.]

Prije procedure namješta se pokretni krevet gdje se smješta bolesnik, stolić za instrumentiranje i stol za instrumente, postavlja se RTG aparat u položaj koji neće smetati timovima tijekom rada. Nakon što se bolesnik smjesti na krevet uz prethodnu identifikaciju, bolesnika se uvodi u opću anesteziju. Prije samog uvođenja u anesteziju, liječnik anesteziolog obavlja razgovor s bolesnikom kako bi se utvrdili, osim identifikacijskih podataka, podatci o visini, težini, zadnjoj dozi antikoagulantne terapije i ostalo. Nadalje, nakon prikladne sedacije, intubacije i stabilnih vitalnih parametara bolesnika, namješta se tzv. olovna stijena kako bi se dodatno smanjilo zračenje osoblja, navlači se sterilna zaštita na svaki aparat koji će biti u neposrednoj blizini bolesnika tijekom zahvata, a medicinska sestra / tehničar 'sterilan/sterilna' koja je dio intervencijskog tima pomaže liječnicima u sterilnom oblačenju zaštitne opreme. Prije sterilnog oblačenja, svi članovi tima, anesteziološkog i intervencijskog, na sebe stavljaju olovne pregače te olovnu zaštitu za vrat kako bi se zaštitili od zračenja tijekom snimanja [9].

Nakon pripreme prostora, pribora i bolesnika, pristupa se postavljanju venske uvodnice, najčešće desno femoralno što će kasnije biti put za implantaciju zaliska. Nakon postavljanja venske uvodnice, radi se kateterizacija desne strane srca uključujući mjerenje tlakova u desnom atriju, desnom ventrikulu i granama plućnih arterija. Invazivno mjerenje tlakova bilježi se tijekom cijelog postupka. Također, kateterom za desnostranu kateterizaciju srca, priprema se put do plućne arterije balonskim kateterom kako se kasnije ne bi oštetio trikuspidalni zalistak sustavom za isporuku biološke valvule s obzirom na njegovu veličinu [3]. Lijevo femoralno punktira se arterija koja će biti put za koronarografiju. Nakon postavljanja krute žice vodilice u jednu od grana distalne plućne arterije, izvodi se angiografija plućnog trupa te se mjeri minimalni promjer, najveći promjer i duljina zone skretanja. Time se ispituje promjer i potpora za stentiranje. Ispitivanje kompresije koronarne arterije provodi se uz ispitivanje balonom uz istodobnu selektivnu lijevu i desnu koronarografiju. Ukoliko postoji kompresija na koronarne krvne žile, proces se prekida. Nakon pažljive procjene za koronarnu kompresiju, nastavlja se sa stentiranjem krve žile, nazvano još 'predstentiranje'. Ono ima nekoliko prednosti, odnosno funkcija u procesu: smanjuje se mogućnost prijeloma bioprotetske plućne valvule, predstentiranjem se održava dugoročna kružna konfiguracija zaliska, osigurava se mjesto implantacije plućnog zaliska te se omogućuje veća granica sigurnosti pri pozicioniranju relativno kratke valvule (14 do 19 mm), a koja ne bi pokrivala cijelu duljinu mjesta gdje se plasira valvula. Nakon predstentiranja, odabire se odgovarajuća veličina sistema za isporuku valvule na temelju promjera balona pri punom napuhavanju tijekom predstentiranja [30]. Zatim se biološka plućna valvula ručno stavlja i uvija na balon sustava za isporuku odgovarajuće veličine, nakon čega se pokrovni dio omotača pomakne preko valvule. Kada je valvula pokrivena, zaštićena i stabilna na sustavu za isporuku, uvodi se izravno u pristupnu venu preko krute žice vodilice, prethodno postavljene, sve do izlaznog trakta desnog ventrikula.

Kada je u ispravnom položaju, omotač se povlači, a unutarnji i vanjski balon sustava napuhuje se kako bi se otvorila plućna valvula. Nakon implantacije valvule, baloni se ispuhuju i cijeli sustav za isporuku uklanja se ponovno preko žice vodilice. Na kraju postupka izvodi se ponovno RTG snimanje kako bi se utvrdio položaj valvule te eventualna prisutnost regurgitacije. Nakon procedure i snimanja, uklanja se uvodnica uz hemostazu, a kako se radi o venskom pristupu i relativno niskom tlaku protoka, ručna hemostaza dovoljna je za sprečavanje krvarenja iz pristupne vene [28,30].

#### **4.5. Sestrinska skrb za bolesnika tijekom implantacije pulmonalnog zaliska**

Tijekom zahvata bolesnicima se daje heparin kako bi se održalo aktivno vrijeme zgrušavanja dulje od 200 s. S obzirom na veće doze heparina tijekom zahvata, medicinska sestra / tehničar opservira svako ubodno mjesto i prema potrebi obavještava liječnika. Također, prilikom procedure RTG – om snima se željeno mjesto, odnosno uz ubrizgavanje kontrasta snimaju se manji isječci na pulmonalnoj arteriji i okolnim strukturama kako bi se procijenila stenoza, regurgitacija, smjer pružanja krvne žile, kompresija na koronarne krvne žile i protok ubrizganog kontrasta. Medicinska sestra / tehničar uz naputke intervencijskog liječnika aplicira kontrast uz istovremeno snimanje RTG – om te sprema slike na računalo, prikazuje ih na platnu u operacijskoj sali interventnim kardiolozima i po potrebi ponavlja postupak [28].

Nadalje, s obzirom na prisilan položaj koji zauzima bolesnik tijekom zahvata, medicinska sestra / tehničar opservira kožu bolesnika, stavlja udlage za ruke ili drugi dio tijela kako bi se smanjio pritisak na predilekcijska mjesta i time smanjio rizik od komplikacija dugotrajnog prisilnog položaja ili ostalih komplikacija.

Također, medicinska sestra / tehničar koji je dio intervencijskog tima asistira liječnicima kardiolozima tijekom zahvata, dodaje potreban pribor, navlači fiziološku otopinu ili kombinaciju fiziološke otopine s kontrastom u šprice željenih veličina, u omjerima prema uputama liječnika, propire sisteme za mjerenje tlakova u srcu te ih 'nulira' (postavlja vrijednosti na nulu), a o svim odstupanjima ili komplikacijama obavještava liječnike.

#### **4.6. Komplikacije u procesu implantacije**

Svaka intervencija u medicini zahtijeva i svoje rizike, tako i perkutana implantacija plućne valvule. Lom stenta, ruptura valvule, koronarna kompresija, embolizacija uređaja, stenoza ili regurgitacija ventila, puknuće homotransplanta, venska tromboza, akutni infarkt miokarda, smrt, neke su od komplikacija koje se mogu pojaviti u tijeku zahvata ili neposredno nakon njega. Posebnu pažnju i pristup zahtijeva mogućnost endokarditisa [31].

#### 4.6.1. Prijelom, migracija stenta i ruptura valvule

Prijelomi stenta okvira zaliska priznata su komplikacija plućnog zaliska što može dovesti do gubitka strukturalnog integriteta i ponovne opstrukcije RV – PA kanala. 'Predstentiranje' smanjuje mogućnost nastanka loma valvule. Kada se govori o rupturi valvule, ono predstavlja čestu nuspojavu i javlja se u 19,5 do 22 % slučajeva, no većina nije klinički značajna što znači kako ne dovodi do hemodinamijske nestabilnosti. Koronarna kompresija komplikacija je koja se javlja u oko 5 % slučajeva. Sprečava se balonskim testiranjem u tijeku same procedure uz selektivnu koronarografiju. Nadalje, migracija stenta, odnosno prolaps stenta u desni ventrikul komplikacija je koja zahtijeva hitni kardiokirurški zahvat. Nakon plasiranja 'predstentova' u plućnu arteriju za osiguravanje fiksacije plućne valvule, stentovi, ukoliko nisu prikladne veličine kao i plućna arterija, mogu skliznuti u desni ventrikul gdje se jedino kirurškim putem mogu eksplantirati, a procedura zamjene plućne valvule odradi se kirurškim putem [31].

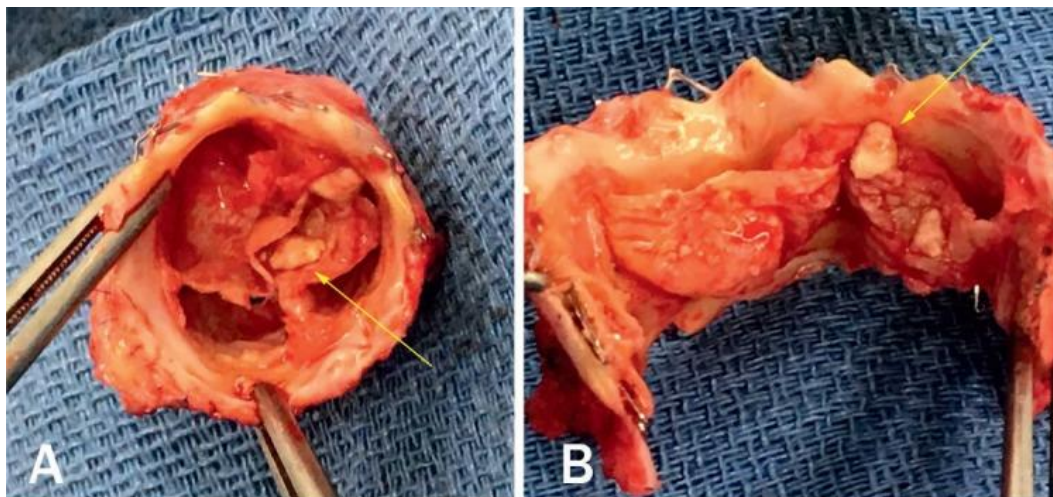
#### 4.6.2. Endokarditis

Endokarditis ugrađenih plućnih zalistaka prijavljen je za svaku vrstu bioprotetske valvule, bez obzira jesu li ugrađene kirurškim ili transkateterskim putem. Označava upalu endokarda koja u konačnici oštećuje zaliske u srcu što posljedično može dovesti do valvularne insuficijencije gdje propuštaju krv kada trebaju biti zatvoreni ili dovodi do valvularne stenoze gdje je protok krvi otežan zbog debljanja kuspisa ili prisutnosti vegetacija na njima. Endokarditis je vremenski povezan fenomen zbog činjenice kako se duže prate bolesnici s bioprotetskom valvulom, to je veća vjerojatnost kako će se dijagnosticirati epizoda endokarditisa. Kod pacijenata kojima je ugrađena bioprotetska valvula plućne arterije, u 4,9 % slučajeva zabilježen je infektivni endokarditis, a 4,5 puta češće zabilježen je nakon perkutane implantacije. Zbog potencijalno ozbiljnog ishoda endokarditisa, potreban je stalni oprez i visok angažman kod sumnje na endokarditis tijekom praćenja svakog bolesnika koji ima bilo koji oblik bioprotetske valvule, implantiranu kirurškim ili perkutanom putem [35].

Značajan mortalitet i morbiditet od infektivnog endokarditisa potaknulo je brojne napore u sprečavanju njegove pojave. Najvažnije je sterilno rukovanje svim priborom prilikom procedure te aseptičan pristup tijekom cijelog postupka implantacije [34]. Sljedeća, ali ne i manje važna smjernica za sprječavanje endokarditisa jest usmjerenost na oralno zdravlje bolesnika. Kako normalna flora u ustima može biti potencijalno infektivna za bioprotetsku valvulu, iz tog se razloga prije zahvata bolesnici savjetuju da posjete stomatologa te eliminiraju potencijalni uzrok infektivnog endokarditisa [35].

Nadalje, kao profilaksa svih infekcija, pa tako i endokarditisa, prije zahvata bolesniku se aplicira antimikrobna terapija, prema smjericama ustanove. Najčešće je to ceftriakson 1 gram

venskim putem prije zahvata te 12 sati nakon njega. Prema odredbi liječnika profilaksa se može ponoviti i sljedeći dan venskim putem ili se nastavlja peroralnim putem. Na slici 4.6.2.1. prikazana je eksplantirana plućna valvula zahvaćena endokarditisom, a žutim su strelicama označene inflamatorne nakupine nazvane 'vegetacije' [35].



*Slika 4.6.2.1. Endokarditis eksplantirane plućne valvule. Žutim strelicama označene su inflamatorne nakupine – nazvane vegetacije.*

[izvor: <https://www.ncbi.nlm.nih.gov/pmc/articles/PMC6668735/>, preuzeto: 5.8.2022.]

#### **4.7. Sestrinska skrb nakon implantacije plućnog zaliska u plućnu arteriju**

Nakon što je procedura gotova, nakon što se bolesnik prikladno razbudi iz opće anestezije i po stabilizaciji vitalnih parametara, bolesnika se šalje na bolesnički odjel. Prilikom primopredaje bolesnika u sali, liječnici i ostalo medicinsko osoblje predaju bolesnika sestrama koje preuzimaju bolesnika i predaju informacije o samom tijeku procedure, prisutnost uvodnica, stanje bolesnika tijekom procedure, uspješnost postupka, stanje krvnih preparata, prisutnost venskih puteva, količina infuzije tijekom postupka i druge informacije važne za daljnju skrb na odjelu.

Po dolasku na odjel bolesnika se opservira od glave do pete, prate se ubodna mjesta, nastavlja se fiziološka otopina po odredbi liječnika, nastavlja se terapija kisikom ukoliko je to liječnik ordinirao. Prati se bolesnikovo opće stanje kao i stanje svijesti, upućuje se bolesnika kako ne smije ustajati zbog prisutnosti uvodnice u femoralnoj arteriji, a koja će se vaditi za 4 sata od dolaska na odjel. Peroralna terapija kao i peroralni unos hrane nije dozvoljen, već se daje nakon vađenja uvodnice. Ukoliko bolesnik zahtijeva, moguća je minimalna hidratacija kroz usta. Snima se EKG, izmjere se vitalni znakovi te o svim odstupanjima obavijesti se odjelni liječnik. Na mjesto punkcije vene lijevo i mjesto arterijske uvodnice desno femoralno stavlja se kompresija te kompresivni zavoj uz konstantnu opservaciju ubodnih mjesta. Nakon što liječnik izvadi uvodnicu i komprimira

ubodno mjesto kako ne bi krvarilo, bolesnik može jesti ukoliko nema mučnine ni nagon na povraćanje. Također se potiče hidratacija per os, a o svim možebitnim odstupanjima obavještava se liječnik radi eventualne korekcije terapije. Prati se izgled i količina urina. S obzirom na velike doze kontrastnog sredstva, nakon što se uvodnica izvadi, bolesnika se upućuje da pije veće doze tekućine, najbolje vode, te da mokri kako bi se što brže eliminirao kontrast iz tijela zbog njegovog nepovoljnog djelovanja na bubrege i ostale organe. Bolesnik miruje 24 sata nakon vađenja uvodnice, ne ustaje, ne sjeda, a dozvoljeno je okretanje na bok uz ispružene noge, kako se ne bi savijale u kukovima. Medicinska sestra / tehničar tijekom hospitalizacije opservira bolesnika, potiče na verbalizaciju tegoba i bolova, reagira na svaku promjenu bolesnikova stanja, mjeri vitalne funkcije, asistira liječniku prilikom svakog postupka, prati količini i izgled izlučevina, pomaže u obavljanju osnovnih potreba, hranjenja, eliminacije, presvlačenja te educira bolesnika o ponašanju neposredno nakon procedure.

Nadalje, ukoliko su naručeni krvni pripravci odneseni u salu s bolesnikom, te iste pripravke medicinska sestra / tehničar dužan je prikladno skladištiti ukoliko nisu bili potrebni prilikom procedure, što znači kako je medicinska sestra / tehničar zadužen za prikladan transport i skladištenje krvnih pripravaka tijekom i nakon zahvata. Iz sale osoblje šalje ispravno skladištene krvne pripravke s bolesnikom na odjel, a odjelna medicinska sestra / tehničar uz odobrenje liječnika i njegov potpis šalje krvne pripravke natrag na Zavod za transfuziju uz pravilno popunjenu dokumentaciju koja je određena propisima ustanove.

Dan nakon procedure, bolesniku se obavezno snima ehokardiografija, najčešće 24 sati nakon procedure. Previjaju se mjesta uboda, prati se bolesnikovo opće stanje te stanje svijesti kao i vitalne funkcije. Nakon očitano i zadovoljavajućeg nalaza ehokardiografije, bolesnika se otpušta kući uz pisane i usmene upute o daljnjem tijeku liječenja. Posebnu pažnju zahtijeva prevencija infektivnog endokarditisa gdje medicinska sestra / tehničar educira bolesnika o ponašanju nakon odlaska iz bolnice i mjerama koje će bolesnik poduzeti u slučaju nastanka simptoma. Isto tako, uz usmene upute, bolesniku se daje pisana brošura o sprečavanju endokarditisa uz korisne upute. Na slici 4.7.1. prikazana je pismena uputa o sprečavanju infektivnog endokarditisa kakav se daje bolesnicima u KBC Zagreb po odlasku iz bolnice nakon ugrađene plućne valvule ili kod postojanja rizika za nastanak endokarditisa u drugim slučajevima ili nakon drugih procedura.

## PREVENCIJA INFEKCIJSKOG ENDOKARDITISA

Antibiotska profilaksa prije dentalnih, genitourinarnih i gastrointestinalnih zahvata potrebna je kod bolesnika s:

- valvularnim greškama
- konenitalnim srčanim greškama, osim nekompliciranog atrijskog septalnog defekta
- intrakardijalnim protezama
- sistoličkim prolapsom mitralnog zalistka, ako je prisutan holosistolički šum mitralne regurgitacije ili je ista utvrđena ehokardiografski

### KOD DENTALNIH ZAHVATA

Standardna terapija svih bolesnika uključujući i one s umjetnim zaliscima je amoxicillin 2.0 g

#### **Kod bolesnika preosjetljivih na penicilin**

clindamycin 300 mg per os 1 sat prije i 150 mg 6 sati nakon zahvata

ili

erythromycin 1.0 g per os 2 sata prije zahvata i pola doze 6 sati nakon prve doze (ili 4 sata nakon zahvata).

#### **Za visokorizične bolesnike**

ampicillin 2.0 g i.v.+gentamycin 1.5 mg/kg 30 min., prije zahvata, a zatim amoxicillin 1.5 g i.v. 6 sati nakon prve doze.

ili

ponoviti istu dozu ampicilina i gentamycina nakon 8 sati.

Vancomycin 1 g dati polako u infuziji kroz 1 sat, počevši 1 sat prije zahvata.

### KOD GENITOURINARNIH I GASTROINTESTINALNIH ZAHVATA

Standardna terapija je ampicillin 2 g i.v.+gentamycin 1,5 mg/kg 30 min. prije zahvata, a zatim amoxicillin 1.5 g i.v. 6 sati iza inicijalne doze

ili

ponoviti prvu dozu ampicilina i gentamycina 8 sati kasnije.

Vancomycin 1 g s gentamycinom i.v. u bolesnika preosjetljivih na penicilin.

*Slika 4.7.1. Pismena uputa o prevenciji infektivnog endokarditisa u pacijenata s povećanim rizikom od nastanka*

*[izvor: autor – službena uputa na Klinici za bolesti srca i krvnih žila; Zavod za prirodene srčane bolesti i bolesti srčanih zalistaka]*



## 5. Prikaz slučaja

Bolesnik M.M., rođen 10.5.1970. godine primljen na odjel dana 5.7.2022. elektivnim putem radi planirane ugradnje bioprotetske plućne valvule transkateterskim putem. U rodilištu otkriven šum na srcu (ne zna detalje, nema dokumentacije). 1982. godine (u dobi od 12 godina) u KB „Dr. Mladen Stojanović“ kateterizacijom srca dokazana je valvularna pulmonalna stenoza (sistolički gradijent tlaka 63 mmHg) i ASD te mu je postavljena sumnja na anomalni utok plućnih vena. Preporučeno mu je operativni zahvat, međutim obitelj nije pristala. 2014. ponovljena je invazivna kardiološka obrada gdje je kateterizacijom srca opisana srednje teška (kongenitalna) stenoza plućne valvule s gradijentom do 40 mmHg, ASD te minimalno jedna pulmonalna vena s anomalnim utokom uz prisutnost kolateralnih krvnih žila. Koronarografijom uredan nalaz koronarnih krvnih žila. Od 2015. do 2018. godine nije kontroliran, a u studenom 2018. godine hospitaliziran zbog supraventrikularne tahikardije. Dana 16.4.2019. učinjen je kardiokirurški zahvat implantacije biološke proteze pulmonalne valvule uz zatvaranje ASD – a. Tijekom hospitalizacije prati se paroksizam fibrilacije atrijske zbog čega je učinjena elektrokonverzija nakon neuspješnog pokušaja medikamentozne konverzije amiodaronom. Nakon neuspjelog pokušaja ablacije undulacije atrijske u terapiju je trajno uveden amiodaron, bez obzira na hipertireozu. U listopadu 2021. godine hospitaliziran zbog ponovnog paroksizma atrijske gdje se izvede ablacija, ovaj puta uspješno. Transtorakalnim ultrazvukom srca verificira se porast gradijenta tlaka preko biološke plućne valvule u odnosu na 2019. godinu uz progresiju plućne regurgitacije. Učinjena je MSCT pulmonalna angiografija s pitanjem mogućnosti perkutane ugradnje plućne valvule. MSCT – om je utvrđeno zadebljanje kuspisa plućne valvule uz dilataciju pulmonalnog stabla i obje plućne arterije, desna je promjera 3,9 cm, a lijeva 5,3 cm. Učinjenim UZV srca verificira se tlačno i volumno opterećenje desnog ventrikula, teška stenoza biološke plućne valvule s maksimalnim sistoličkim plućnim gradijentom od 65 mmHg. Posljednja hospitalizacija bila je u svibnju 2022. godine kada je učinjen MR srca te koronarografija kojom se isključuje koronarna bolest.

Sadašnje stanje: subjektivno bez promjene, otežano podnosi napor, po ravnom hoda cca 1 km, po stepenicama do 2. kata nakon čega osjeća umor i blagu dispneu te mora stati. Noge povremeno blago edematozne oko gležnjeva. Negira pritisak u prsima trenutno, navodi kako je u nekoliko navrata u posljednjih 2 mjeseca osjetio nepravilan rad srca. Trenutno bez omaglica, vrtoglavica i promjene stanja svijesti.

Funkcije i navike: apetit uredan, mokrenje i stolica uredni, bez dizurije. Alkohol ne pije, ne puši. Lijekovi: Concor 2,5 mg 1,0,1/2; Euthyrox 25 mcg 1,0,0; Eliquis 2,5 mg 1,0,1 (posljednji uzeo u subotu navečer, 2.07.). Alergije na lijekove negira.

## Status

RR 140/80, c/p 68/ min, TV 179, TT 107 kg, afebrilan 36,6°C. Pri svijesti, kontaktabilan, orijentiran u svim pravcima, eupnoičan u mirovanju. Samostalno pokretan, koža i vidljive sluznice uredno prokrvljene i hidrirane. Akcija srca ritmična, tonovi jasni, sistolički šum nad pulmonalnim ušćem. Nad plućima uredan šum disanja. Abdomen iznad razine prsnog koša, mekan, bezbolan, peristaltika čujna. Noge simetrične, blagi edem obostrano perimaleolarno, urednih arterijskih perifernih pulzacija.

## Procedura transkateterske implantacije plućne valvule

Implantacija plućnog zaliska. Bolesnika se najprije uvede u opću anesteziju koju predvodi i realizira anesteziološki tim. Indukcija anestezije midazolomom, sufentanilom, rokuronijem (esmeron) te se intubira ET br. 9. Održavanje anestezije propofolom i bolusima sufentanila i rokuronija. Postavi se invazivan monitoring za praćenje arterijskog tlaka u *a. radialis*, te ostali monitoring za praćenje vitalnih znakova: bolesnik urednih vitalnih parametara, ritmološki uredno uz povremene VES (ventrikularne ekstrasistole). Punktirana lijeva femoralna arterija te se postavi uvodnica 6 Fr. Punktirana desna femoralna vena i postavi se uvodnica 6 Fr. Zatim se učini dijagnostika te se izmjere tlakovi u pulmonalnoj arteriji i desnoj klijetki. Značajna stenoza na biološkoj kirurškoj valvuli uz gradijent oko 60 mmHg, a tlak u desnoj klijetki oko 80 mmHg. Postavi se uvodnica 18 Fr te se učini „*balloon testing*“ s BIB (engl. „*balloon in balloon*“ sustav) 22/45 uz aortografiju. Nema opasnosti od komprimiranja koronarnih arterija te se procedura nastavlja. Postavi se duga uvodnica 14 Fr, nakon toga se implantira CP 45 mm stent na sustavu BIB 22/45. Učini se postdilatacija. Zatim se postavi plućni zalistak 22 uz odličnu poziciju. Kontrolno mjerenje tlaka ukazuje na rezidualni gradijent oko 15 mmHg bez insuficijencije. Stoga se učini postdilatacija biološkog plućnog zaliska. Optimalan rezultat. Izvađena uvodnica 18 Fr iz desne femoralne vene uz prikladnu hemostazu te stavljeni elastični zavoji. Vađenje arterijske uvodnice na odjelu za 4 sata.

## ECHO: Stanje nakon ugradnje plućnog zaliska transkateterskim putem

Lijevi ventrikul prikladne veličine i funkcije, EF (ekcijska frakcija) 55%. Blaga MR (mitralna regurgitacija). Normalna dijastolička funkcija. Značajno smanjenje desnog ventrikula, koji sada mjeri u bazi 42 mm. Maksimalni sistolički gradijent tlaka preko plućne valvule 17 mmHg. Blaga plućna regurgitacija koja se sastoji od dva mlaza. Nema perikardnih izljeva.

## Zaključak

Gospodin M.M. zaprimljen na Zavod za prirođene srčane greške i bolesti srčanih zalistaka zbog planirane perkutane implantacije plućne valvule, na odjel dolazi sa svim potrebnim nalazima koji se učine u svibnju 2022. godine te laboratorijski nalazi od prije tjedan dana. Dana 6.7.2022. učini se uspješna ugradnja bioprotetskog plućnog zaliska u općoj anesteziji uz prisustvo profesora A. E. iz Münchena. Zahvat i postproceduralni tijek protekli su bez komplikacija. Kontrolni UZV srca ukazuje na minimalnu regurgitaciju preko zaliska uz maksimalni gradijent tlaka 17 mmHg. Gospodin M.M otpušta se kući stabilno, ritmološki uredno, uz preporuku neslane dijete te uzimanja sljedeće terapije: Andol a 100 mg uz ručak, Eliquis 2x5 mg, Concor 2,5 mg ujutro i 1,25 mg uvečer, Euthyrox 25 mcg 1x1, Controloc 40 mg ujutro.

Obavezna profilaksa bakterijskog endokarditisa. Kontrola nadležnog liječnika uz kontrolu tlaka. Kontrola s nalazom UZV – a srca u kardiološkoj ambulanti kroz 6 mjeseci.

## 6. Zaključak

Perkutana implantacija plućne valvule predstavlja noviji pristup u liječenju bolesnika s disfunkcijom izlaznog trakta desne klijetke. Ona se najčešće izvodi u pacijenata kod kojih je već rađena sanacija disfunkcije plućne valvule, a kod kojih je nakon nekoliko godina zbog kalcifikacija na homograftu, posljedično stenoze ili drugih komplikacija indicirana re – stenoza plućne valvule, odnosno zamjena valvule. Cilj perkutane implantacije plućne valvule je produžiti životni vijek desne klijetke do kanala plućne arterije (kanal RV – PA) i time odgoditi (ponovnu) operaciju na otvorenom srcu koja nosi brojne komplikacije i rizike. Iako je važnost ove tehnologije već viđena tijekom posljednjih desetak godina, njezin stvarni učinak vjerojatno će se vidjeti u godinama koje dolaze. U usporedbi s prošlošću, bolesnicima i njihovim obiteljima sada se može reći kako će potreba za ponavljanim operacijama zamjene plućne valvule biti manja. Uz ovu medicinsku korist, povoljno će utjecati na emocionalno stanje bolesnika i njegove obitelji. Perkutana zamjena plućnog zaliska, kao i mnoge druge intervencije danas, ističu suradničke napore između interventnih kardiologa i kardiokirurga u planiranju postupaka koji donose kratkoročne i dugoročne koristi. Od neupitne je važnosti istaknuti i napor medicinskih sestara / tehničara koji su uz bolesnika od postavljanja dijagnoze pa sve do postoperacijskog tijeka do otpusta iz bolnice. Intervencije medicinskih sestara / tehničara u realizaciji ovog načina liječenja brojne su: od asistiranja u medicinskim metodama dijagnostike bolesti, edukacije bolesnika, asistiranja u sali prilikom izvedbe postupka, skrb za bolesnika nakon zahvata, praćenje stanja bolesnika i obavještanje liječnika o svakom odstupanju, do edukacije bolesnika po otpustu iz bolnice uz brojne druge intervencije i zadaće medicinske sestre / tehničara.

## 7. Literatura

- 1) R. Neidenbach i sur.: Systematic assessment of health care perception in adults with congenital heart disease i Germany, *Cardiovascular Diagnosis and Therapy*, br. 11, 2021, str. 481-491  
<https://www.ncbi.nlm.nih.gov/pmc/articles/PMC8102265/> (preuzeto: 12.3.2022.)
- 2) H. Kaemmerer i Y. Kodolitsc: Current management aspects in adult congenital heart disease: headin for the future, *Cardiovascular Diagnosis and Therapy*, br. 6, 2018, str. 696-697  
<https://cdt.amegroups.com/article/view/22889/22191> (preuzeto: 30.3.2022.)
- 3) L. Oechslin i sur.: Percutaneous pulmonary valve implantation in grown – up congenital heart disease patients: Insights from Zurich experience, *Journal of Interventional Cardiology*, br. 31, 2017, str. 251-260  
<https://onlinelibrary.wiley.com/doi/10.1111/joic.12477> (preuzeto: 30.3.2022.)
- 4) J. Remmele i sur.: Endangered patients with congenital heart defect during transition – Germany – wide evaluation of medical dana from National Register for Congenital Heart Defects (NRCHD), *Cardiovascular Diagnosis and Therapy*, br. 11, 2018, str. 1284-1294  
<https://www.ncbi.nlm.nih.gov/pmc/articles/PMC8748471/> (preuzeto: 12.3.2022.)
- 5) K. Singampalli i sur.: Congenital Heart Disease: An immunological perspective, *Frontiers in Cardiovascular Medicine*, br. 8, 2021, 701375  
<https://www.ncbi.nlm.nih.gov/pmc/articles/PMC8380780/> (preuzeto: 12.3.2022.)
- 6) L. Giugno, A. Faccini i M. Carminati: Percutaneous pulmonary valve implantation, *Korean Circulation Journal*, br. 50, 2020, str. 302-316  
<https://www.ncbi.nlm.nih.gov/pmc/articles/PMC7067602/> (preuzeto: 5.6.2022.)
- 7) E. M. Zahn, W. E. Hellenbrand, J. E. Lock i D. B. McElhinney: Implantation of the Melody transcatheter pulmonary valve in patients with a dysfunctional right ventricular outflow tract conduit: Early results from the U.S. clinical trial, *Journal of the American College of Cardiology*, br. 54. 2009, str. 1722-1729  
<https://www.jacc.org/doi/10.1016/j.jacc.2009.06.034> (preuzeto: 5.6.2022.)
- 8) Z. Hosseini i sur.: The treatment dilemma in adult patients with peripheral pulmonary artery stenosis of diverse etiologies, br. 73. 2021.  
<https://www.ncbi.nlm.nih.gov/pmc/articles/PMC8282849/> (preuzeto: 12.3.2022.)
- 9) E K. Biernacka, W. Ruzyllo i M. Demkow: Percutaneous pulmonary valve implantation – state of the art and Polish expiriance, *Postepy w kardiologii interwencyjnej*, br. 13, 2017, str. 3-9  
<https://www.ncbi.nlm.nih.gov/pmc/articles/PMC5364276/> (preuzeto: 10.4.2022.)

- 10) S. Mori i sur.: What is the real cardiac anatomy?, *Clinical anatomy* (New York, N.Y.), br. 32, 2019, str. 288-309  
<https://www.ncbi.nlm.nih.gov/pmc/articles/PMC6849845/> (preuzeto: 12.3.2022.)
- 11) H. R. Anderson, R. Razavi i A. M. Taylor: Cardiac anatomy revisited, *Journal of Anatomy*, br. 205, 2004, str. 159-177  
<https://www.ncbi.nlm.nih.gov/pmc/articles/PMC1571338/> (preuzeto: 12.3.2022.)
- 12) N. Kovačić i K. I. Lukić: *Anatomija i fiziologija*, Medicinska naklada, Zagreb, 2006.
- 13) M. A. Gatzoulis, D. G. Webb i P. E. F. Daubney: *Diagnosis and Management of adult congenital heart disease*, drugo izdanje, Elsevier saunders, USA, Philadelphia, 2011.
- 14) L. Ran, W. Wang, F. Secchi, Y. Xiang, W. Shi i W. Huang: Percutaneous pulmonary valve implantation in patients with right ventricular outflow tract dysfunction: a systematic review and meta – analysis, *Therapeutic advances in chronic disease*, br. 10, 2019, 2040622319857635  
<https://www.ncbi.nlm.nih.gov/pmc/articles/PMC6572891/> (preuzeto: 10.4.2022.)
- 15) B. Vrhovac i suradnici: *Interna medicina*, drugo i promijenjeno izdanje: Naprijed, Zagreb, 1997.
- 16) B. K. Bakker i sur.: Prenatal diagnosis and prevalence of critical congenital heart defects: an international retrospective cohort study, *BMJ open*, vol. 9, br. 7, 2019.  
<https://www.ncbi.nlm.nih.gov/pmc/articles/PMC6609145/> (preuzeto: 10.4.2022.)
- 17) G. Lagana i sur.: Obstructive sleep apnea, palatal morphology and aortic dilatation in Marfan syndrome growing subjects: A retrospective study, *International Journal of Environmental Research and Public Health*, vol 18, br. 6, 2021.  
<https://www.ncbi.nlm.nih.gov/pmc/articles/PMC8002313/> (preuzeto: 15.4.2022.)
- 18) O. Azevedo i sur.: Fabry disease and the heart: A comprehensive review, *International Journal of Molecular Sciences*, vol. 22, br. 9, 2021.  
<https://www.ncbi.nlm.nih.gov/pmc/articles/PMC8123068/> (preuzeto: 15.4.2022.)
- 19) S. C. Apostolopoulou i sur.: Cardiovascular imaging approach in pre and postoperative tetralogy of Fallot, *BMC Cardiovascular Disorders*, vol. 19, br. 7, 2019.  
<https://www.ncbi.nlm.nih.gov/pmc/articles/PMC6323806/> (preuzeto: 7.7.2022.)
- 20) H. Poaty i sur.: Truncus arteriosus communis: report of three cases and review of literature, *African Health Sciences*, br. 18, 2018, str. 147-156  
<https://www.ncbi.nlm.nih.gov/pmc/articles/PMC6016971/> (preuzeto 15.8.2022.)
- 21) A. R. Castaneda: Truncus arteriosus, *The Annals of toracic surgery*, vol. 47, br. 4, 1989.  
<https://pubmed.ncbi.nlm.nih.gov/2712622/> (preuzeto 15.8.2022.)

- 22) L. Y. Teng, S. W. Tsai, C. Y. Hsiao, W. H. Sung i K. L. Lin: Cardiopulmonary function assessment in children with pulmonary valve stenosis, *Frontiers in Pediatrics*, br. 9, 2021.  
<https://www.ncbi.nlm.nih.gov/pmc/articles/PMC8795909/> (preuzeto: 15.4.2022.)
- 23) S. Idrizi i sur.: Interventional treatment of pulmonary valve stenosis: A single center experience, *Open access Macedonian journal of medical sciences*, br. 3, 2015, str. 408-412  
<https://www.ncbi.nlm.nih.gov/pmc/articles/PMC4877828/> (preuzeto: 7.7.2022.)
- 24) Y. H. Zeng i sur.: Right ventricular outflow tract obstruction in adults: A systematic review and meta – analysis, *CJC open*, br. 3, 2021, str. 1153-1168  
<https://www.ncbi.nlm.nih.gov/pmc/articles/PMC8551422/> (preuzeto: 15.8.2022.)
- 25) N. Poinot i sur.: Pulmonary valve replacement after right ventricular outflow tract reconstruction with homograft vs Contegra: a case control comparison of mortality and morbidity, *Journal of Cardiothoracic Surgery*, vol. 13, br. 8, 2018.  
<https://www.ncbi.nlm.nih.gov/pmc/articles/PMC5773189/> (preuzeto: 15.8.2022.)
- 26) J. J. Malchers i sur.: Right ventricular outflow tract reconstruction with the Labcor stentless valved pulmonary conduit, *European journal of cardio – thoracic surgery*, br. 2, 2019. str. 380-387  
<https://academic.oup.com/ejcts/article/57/2/380/5532104> (preuzeto: 13.8.2022.)
- 27) D. B. McElhinney i J. H. Tennesen: The Melody valve and Ensable delivery system for transcatheter pulmonary valve replacement, *Annals of the New York Academy of Sciences*, br. 1291, 2013, str. 77-85  
<https://pubmed.ncbi.nlm.nih.gov/23834411/> (preuzeto: 15.3.2022.)
- 28) A. M. Qureshi i L. R. Prieto: Percutaneous pulmonary valve placement, *Texas Heart Institute Journal*, br. 42, 2015, str. 195-201  
<https://www.ncbi.nlm.nih.gov/pmc/articles/PMC4473610/> (preuzeto: 10.4.2022.)
- 29) L. Giugno, A. Faccini i M. Carminati: Percutaneous pulmonary valve implantation, *Korean circulation journal*, br. 50, 2020, str. 302-316  
<https://pubmed.ncbi.nlm.nih.gov/32157831/> (preuzeto: 10.4.2022.)
- 30) H. S. Suradi i Z. M. Hijazi: Percutaneous pulmonary valve implantation, *Global cardiology science & practice*, vol. 2015, br. 2, 2015.  
<https://www.ncbi.nlm.nih.gov/pmc/articles/PMC4615899/> (preuzeto: 12.4.2022.)
- 31) B. W. Driesen i sur.: Percutaneous pulmonary valve implantation: Current status and future perspectives, *Current Cardiology Reviews*, br. 15, 2019, str. 262-273  
<https://www.ncbi.nlm.nih.gov/pmc/articles/PMC8142351/> (preuzeto: 8.7.2022.)

- 32) M. M. Ansari i sur.: Percutaneous pulmonary valve implantation: Present status and evolving future, *Journal of the American College of Cardiology*, br. 66, 2015, str. 2246-2255  
<https://www.sciencedirect.com/science/article/pii/S0735109715066139?via%3Dihub>  
(preuzeto: 11.8.2022.)
- 33) A. Hanser, M. Jorg, A. Hornung, L. Sieverding i M. Hofbeck: Coronary artery anomalies and their impact on the feasibility of percutaneous pulmonary valve implantation, *Pediatric cardiology*, br. 43, 2022, str. 8-16  
<https://pubmed.ncbi.nlm.nih.gov/34363499/> (preuzeto: 16.8.2022.)
- 34) A. Frigiola, A., Nordmeyer, J. i Bonhoeffer, P. Percutaneous pulmonary artery replacement, *Coronary artery disease*, br. 20, 2009, str. 189-191  
<https://pubmed.ncbi.nlm.nih.gov/19322077/> (preuzeto: 20.8.2022.)
- 35) D. Balzer: Pulmonary valve replacement for Tetralogy of Fallot, br. 15, 2019, str. 122-132  
<https://www.ncbi.nlm.nih.gov/pmc/articles/PMC6668735/> (preuzeto: 20.8.2022.)



## Popis slika

Slika 3.1.2.2.1. RTG prikaz fiziološkog, zdravog srca (A) i prikaz srca s ToF (B)

Izvor: A slika - <https://radiopaedia.org/cases/normal-chest-radiograph-female-5> (preuzeto: 7.7.2022.). Izvor: B slika – <https://www.ncbi.nlm.nih.gov/pmc/articles/PMC6323806/> (preuzeto: 7.7.2022.).....8

Slika 4.1. Bioprotetska plućna valvula izrađena od goveđe jugularne vene prikazana izvana (lijevo) i prikazana iznutra (desno)

Izvor: <https://www.ncbi.nlm.nih.gov/pmc/articles/PMC4615899/> (preuzeto: 1.8.2022.).....12

Slika 4.2. Transkateterski sustav za isporuku plućne valvule (engl. *delivery system*) (A); vrh sustava za isporuku plućne valvule pripremljene za implantaciju (B)

Izvor: <https://www.sciencedirect.com/science/article/pii/S0735109715066139?via%3Dihub> (preuzeto: 1.8.2022.).....12

Slika 4.3. Plućna valvula izrađena od goveđeg perikarda

Izvor: <https://www.ncbi.nlm.nih.gov/pmc/articles/PMC4615899/> (preuzeto: 1.8.2022.).....13

Slika 4.4.1. Ilustracijski prikaz perkutane implantacije plućnog zaliska u plućnu arteriju femoralnim putem (slika A), putem unutrašnje jugularne vene (slika B) te ilustraciju postavljenog biološkog zaliska u plućnu arteriju (slika C)

Izvor: <https://www.ncbi.nlm.nih.gov/pmc/articles/PMC4473610/> (preuzeto: 3.8.2022.).....16

Slika 4.6.2.1. Endokarditis eksplantirane plućne valvule. Žutim strelicama označene su inflamatorne nakupine – nazvane vegetacije.

Izvor: <https://www.ncbi.nlm.nih.gov/pmc/articles/PMC6668735/> (preuzeto: 5.8.2022.).....20

Slika 4.7.1. Pismena uputa o prevenciji infektivnog endokarditisa u pacijenata s povećanim rizikom

Izvor: autor – službena uputa na Klinici za bolesti srca i krvnih žila; Zavod za prirodne srčane bolesti i bolesti srčanih zalistaka.....22



IZJAVA O AUTORSTVU  
I  
SUGLASNOST ZA JAVNU OBJAVU

Završni/diplomski rad isključivo je autorsko djelo studenta koji je isti izradio te student odgovara za istinitost, izvornost i ispravnost teksta rada. U radu se ne smiju koristiti dijelovi tuđih radova (knjiga, članaka, doktorskih disertacija, magistarskih radova, izvora s interneta, i drugih izvora) bez navođenja izvora i autora navedenih radova. Svi dijelovi tuđih radova moraju biti pravilno navedeni i citirani. Dijelovi tuđih radova koji nisu pravilno citirani, smatraju se plagijatom, odnosno nezakonitim prisvajanjem tuđeg znanstvenog ili stručnoga rada. Sukladno navedenom studenti su dužni potpisati izjavu o autorstvu rada.

Ja, JOSIPA LOGOŽAR (ime i prezime) pod punom moralnom, materijalnom i kaznenom odgovornošću, izjavljujem da sam isključivi autor/ica završnog/diplomskog (obrisati nepotrebno) rada pod naslovom INTERVENKIVNE MEDICINSKE SESIJE KOD POKLATIVNE IMPLANTACIJE PIVČNOG ZAUSKA U PIVČNU ARTERIJU (upisati naslov) te da u navedenom radu nisu na nedozvoljeni način (bez pravilnog citiranja) korišteni dijelovi tuđih radova.

Student/ica:  
(upisati ime i prezime)

Logožar  
(vlastoručni potpis)

Sukladno Zakonu o znanstvenoj djelatnosti i visokom obrazovanju završne/diplomske radove sveučilišta su dužna trajno objaviti na javnoj internetskoj bazi sveučilišne knjižnice u sastavu sveučilišta te kopirati u javnu internetsku bazu završnih/diplomskih radova Nacionalne i sveučilišne knjižnice. Završni radovi istovrsnih umjetničkih studija koji se realiziraju kroz umjetnička ostvarenja objavljuju se na odgovarajući način.

Ja, JOSIPA LOGOŽAR (ime i prezime) neopozivo izjavljujem da sam suglasan/na s javnom objavom završnog/diplomskog (obrisati nepotrebno) rada pod naslovom INTERVENKIVNE MEDICINSKE SESIJE KOD POKLATIVNE IMPLANTACIJE PIVČNOG ZAUSKA U PIVČNU ARTERIJU (upisati naslov) čiji sam autor/ica.

Student/ica:  
(upisati ime i prezime)

Logožar  
(vlastoručni potpis)