

Juvenilni ankilozantni spondilitis

Vunderl, Jelena

Undergraduate thesis / Završni rad

2022

Degree Grantor / Ustanova koja je dodijelila akademski / stručni stupanj: **University North / Sveučilište Sjever**

Permanent link / Trajna poveznica: <https://um.nsk.hr/um:nbn:hr:122:025949>

Rights / Prava: [In copyright](#)/[Zaštićeno autorskim pravom.](#)

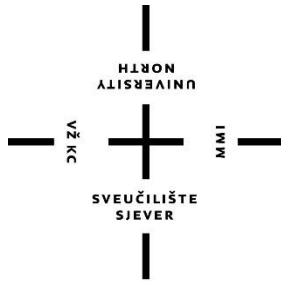
Download date / Datum preuzimanja: **2024-08-21**



Repository / Repozitorij:

[University North Digital Repository](#)





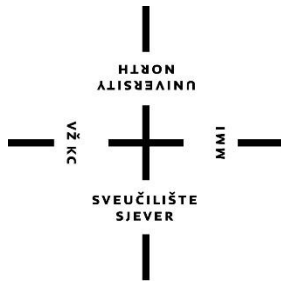
**Sveučilište
Sjever**

Završni rad 139/FIZ/2022

JUVENILNI ANKILOZANTNI SPONDILITIS

Jelena Vunderl 4489/336

Varaždin, kolovoz 2022. godine



Sveučilište Sjever

Odjel za fizioterapiju

Završni rad broj 139/FIZ/2022

JUVENILNI ANKILOZANTNI SPONDILITIS

Student

Jelena Vunderl 4489/336

Mentor

Doc. dr. sc. Helena Munivrana Škvorc

Varaždin, kolovoz 2022.godine

Prijava završnog rada

Definiranje teme završnog rada i povjerenstva

ODJEL Odjel za fizioterapiju

STUDIJ preddiplomski stručni studij Fizioterapija

PRISTUPNIK Jelena Vunderl

MATIČNI BROJ 4489/336

DATUM 24.08.2022.

KOLEGIJ Klinička medicina III

NASLOV RADA Juvenilni ankilozantni spondilitis

NASLOV RADA NA ENGL. JEZIKU Juvenile ankylosing spondylitis

MENTOR Helena Munivrana Škvorc

ZVANJE docent

ČLANOVI POVJERENSTVA

- Anica Kuzmić, mag. physioth., pred., predsjednik
- doc. dr. sc. Helena Munivrana Škvorc, mentor
- izv. prof. dr. sc. Tomislav Meštrović, član
- izv. prof. dr. sc. Hrvoje Hećimović, zamjenski član
-

Zadatak završnog rada

BROJ 139/FIZ/2022

OPIS

Tema ovog završnog rada je juvenilni ankilozantni spondilitis, vrsta spondiloartropatije koja se javlja u starije djece. Riječ je o progresivnoj, kroničnoj upalnoj reumatskoj sistemskoj bolesti kod koje se pojavljuje osifikacija vezivnog tkiva. Upala se obično pojavljuje na tetivama i ligamentima, te dolazi do oštećenja hrskavice i zglobnih struktura. Karakteristike ove bolesti su pojavljivanje u kasnijoj dječjoj dobi, pretežno kod muške djece. Većina bolesnika ima zahvaćene sakroilijakalne zglobove, bez obzira što u teoriji bolest zahvaća aksijalni skelet. Kod obrade je potrebno uzeti kompletnu anamnezu pacijenta i kliničku sliku. U kliničkom pregledu se koriste brojni fizikalni testovi i palpacija kojom se lako utvrdi mjesto bolne osjetljivosti pogotovo sakroilijakalnih zglobova. Od slikovne dijagnostičke obrade se koriste RTG i MR. Osim juvenilnog ankilozantnog spondilitisa u radu se spominju i ostale reumatske bolesti u djece. Postavljanjem određene dijagnoze ovisno o stanju pacijenta u liječenju dolaze u obzir lijekovi poput kortikosteroida, lijekovi koji utječu na tijek bolesti, nesteroidni antireumatici i biološki lijekovi. Isto tako dolaze u obzir injekcije u zglobove i operativno liječenje. Fizikalna medicina je u ovom slučaju neizbježna te se provodi hidroterapija, magnetoterapija, elektroterapija, ultrazvuk i kineziterapija u koju spadaju vježbe disanja i jačanja, te vježbe za povećanje mobilnosti kralježnice i zglobova. Također potrebna je edukacija pacijenta, roditelja i bliske obitelji koja zajedno s roditeljima brine o dietetu odnosno pacijentu.

ZADATAK URUČEN

POTPIS MENTORA

Predgovor

Prošlo je brzo, i neprimjetno, ove tri godine koje smo proveli na Sveučilištu malo je reći da su bile zanimljive i uzbudljive. Zahvalila bih se svim profesorima koji su sudjelovali na mom putu do uspjeha i samog završetka, isto tako zahvale vrijede za sve mentore na i van sveučilišta koji su nam s radošću prenosili svoja iskustva, znanje i razno razne tehnike. Posebno se zahvaljujem mentorici doc.prim.dr.sc. Heleni Munivrani Škvorc dr. med. spec. ped. koja je uložila svoj trud i strpljenje kako bi ovaj rad uspio. Zahvaljujem se kolegama, suradnicima, svim asistentima profesora koji su radili s nama na uloženom trudu tijekom ovog tro godišnjeg obrazovanja. Veliko hvala mojim roditeljima koji su mi omogućili obrazovanje i bili podrška u svakom pogledu, isto tako zahvaljujem se starijoj sestri koja je već prošla ovaj put i uvijek je imala poneki dobar savjet i riječi utjehe kada se činilo da sve pada u vodu. Ukratko veliko hvala svima koji su dogurali zajedno sa mnom do ovog trenutka.

SAŽETAK

Dječja reumatologija jedna je od specifičnih grana medicine, zbog brojnih reumatskih bolesti za koje se i dan danas ne zna točan uzrok i način pojavljivanja. Brojna djeca boluju od određenih reumatskih bolesti poput juvenilnog idiopatskog artritisa, sistemskog eritemskog lupusa, juvenilnog dermatomiozitisa, septičnog artritisa. Jedna od bolesti koja zahtjeva veliku predanost bolesnika u liječenju iste je juvenilni ankilozantni spondilitis. Bolest se javlja obično u starije djece i to pretežito muške. Ankilozantni spondilitis spada u juvenilne spondiloartropatije odnosno u skupinu najčešćih reumatskih bolesti. Bolest najčešće zahvaća sakroilijakalne zglobove i kralježnicu. Smatra se upalnom reumatskom sistemskom bolesti, kod koje dolazi do osifikacije vezivnog tkiva. Etiologija same bolesti je nepoznata, ali se povezuje s genetičkim faktorima. Naime u 90% bolesnika koji boluju od ankilozantnog spondilitisa spominje se prisutnost antigena HLA-B27 pozitivnog. Takva povezanost čini jednu od najjačih veza između gena HLA i neke bolesti. Jedan od prvih znakova koji ukazuju na bolest je križbolja koja se pojavljuje u lumbalnoj kralježnici, te se širi preko glutealne regije sve do stražnje strane natkoljenice. Obično se bol javlja tijekom odmaranja ili dužeg sjedenja, tj. ako bolesnik zauzima određeni položaj tijela duže vrijeme. Tako je nakon spavanja potrebno odraditi razgibavanje ili istezanje tijela da se bolovi smanje ili potpuno uklone. Postavljanjem dijagnoze uzima se potpuna anamneza, klinička slika, provode se brojni testovi, mjerenja i procjene funkcije u sklopu fizikalnog pregleda. Radiološka metoda prva je koja se koristi za rano otkrivanje bolesti te se primjenjuje RTG i magnetska rezonancija. Medikamentozna terapija zahtjeva primjenu nesteroidnih protuupalnih lijekova, lijekova koji utječu na tijek bolesti, bioloških lijekova i kortikosteroida. Često se koriste injekcije u zglobove, ali i kirurško liječenje gdje se primjenjuje vertebrotonomija, laminektomija, aloartoplastika, sinovijektomija, artrodeza segmenta C1- C4 i često dolazi do ugradnje endoproteze kuka. Fizikalna medicina zahtjeva niz postupaka i potpunu predanost bolesnika tijekom cijele rehabilitacije. Primjenjuje se elektroterapija, hidroterapija, magnetoterapija, terapija ultrazvukom i najvažnije kineziterapija. Terapija pokretom se primjenjuje od samog početka rehabilitacije odnosno od akutne faze, zauzima znatnu ulogu u liječenju te se je ne može isključiti. U sklopu terapije pokretom provode se vježbe disanja, jačanja, vježbe mobilnosti kralježnice i zglobova. Terapija se provodi individualno i uz prisutnost terapeuta. Medicinsko osoblje koje je zaduženo za rehabilitaciju pacijenta priprema ga na samostalan život i lako provođenje svakodnevnih funkcija i aktivnosti. Bolesnik kod kuće mora provoditi vježbe, zadovoljavati određene položaje tijela koji mu ne pogoršavaju bolest, odabrati budući posao s obzirom na tjelesne mogućnosti i

tijek bolesti. Svakako se preporuča bavljenje sportom, a od sportova se preporuča jahanje, leđno plivanje, odbojka, košarka, trčanje, itd.

KLJUČNE RIJEČI: juvenilni ankilozantni spondilitis, reumatske bolesti, rehabilitacija reumatskih bolesti, juvenilni idiopatski artritis, liječenje reumatskih bolesti

ABSTRACT

Pediatric rheumatology is a specific branch of medical science because there are numerous rheumatic diseases for which the cause and reason for occurrence of disease are still unknown. Many children suffer from certain rheumatic diseases like juvenile idiopathic arthritis, systemic lupus erythematosus, juvenile dermatomyositis, septic arthritis. One of the diseases that demands a great dedication from the patient during the treatment is juvenile ankylosing spondylitis. This disease occurs among elder children and among mainly male children. Juvenile ankylosing spondylitis is a type of juvenile spondyloarthropathy, one of the most frequent rheumatic diseases. The disease affects mainly sacroiliac joints and spine. It is treated as an inflammatory rheumatic systemic disease, which leads to ossification of connective tissue. Etymology of the disease is unknown, but it is connected to genetic factor. There is the presence of antigens HLA-B27 positive present among 90 % of patients that suffer from Juvenile ankylosing spondylitis. This kind of connection is one of the strongest ones between an HLA gene and a disease. One of the first symptoms of the disease is a lumbago in lumbar spine that spreads across gluteal region to the back side of upper leg. The pain usually appears during resting or prolonged sitting, i.e. when a patient stays in a certain position for a longer period of time. It is recommended to do some exercise and to stretch after getting up in the morning, if you want to reduce or completely remove the pain. When setting diagnose you have to consider the whole anamnesis, the clinical history, there are many tests, measurements and function assessment that need to be done during the physical examination. Radiological method is the first one used in the early disease detection, along with X-ray and magnetic resonance. In medical treatment, we use non-steroidal anti-inflammatory drugs, medicines that affect the course of the disease, biological drugs and corticosteroids. Injections into joints are also often used, as well as surgical treatment with vertebrotoomy, laminectomy, alloarthroplasty, synoviectomy, arthrodesis of the C1-C4 segment and hip endoprostheses is also sometimes implemented. Physical medicine demands a series of procedures and complete dedication of the patient to the process of rehabilitation. Electrotherapy, hydrotherapy, magnetotherapy, ultrasound therapy and the most important one, kinesitherapy are applied for the purpose of rehabilitation. Kinesitherapy is applied from the very beginning of the rehabilitation, from the acute phase, it plays a very important role in the rehabilitation process and it cannot be omitted. Breathing exercises, strength exercises, mobility of the spine and joints exercises are all part of kinesitherapy. The therapy is carried out individually and under the supervision of a therapist. Medical staff in charge of a patient's therapy, prepares the patient for an independent life and

easy carrying out daily activities. The patient has to continue with the recommended exercises at home, keep his/her body in the position that does not worsen the disease, chose his/her future job according to his/her possibilities and the course of the disease. Doing sports is definitely recommended, and recommended sports are: horse-riding, backstroke swimming, volleyball, basketball, running etc.

KEY WORDS: juvenile ankylosing spondylitis, rheumatic diseases, rehabilitation of rheumatic diseases, juvenile idiopathic arthritis, treatment of rheumatic diseases

Popis korištenih kratica

JIA- juvenilni idiopatski artritis (juvenile idiopathic arthritis)

SLE-sistemski eritemski lupus (systemic lupus erythematosus)

UZV-ultrazvuk (ultrasound)

RTG- rendgen (X-ray)

MR- magnetska rezonanca (magnetic resonance)

AS- ankilozantni spondilitis (ankylosing spondylitis)

NSAID- nesteroidni antireumatici (nonsteroidal antirheumatic drugs)

DMARD- lijekovi koji utječu na tijek bolesti (drugs that affect the course of the disease)

MTX- metotreksat (methotrexate)

Sadržaj

1. UVOD	1
2. REUMATSKE BOLESTI U DJECE	2
3. JUVENILNI IDIOPATSKI ARTRITIS (JIA)	4
4. JUVENILNI ANKILOZANTNI SPONDILITIS	6
4.1. EPIDEMIOLOGIJA	6
4.2. ETIOLOGIJA I PATOGENEZA	7
4.3. KLINIČKA SLIKA	8
4.4. DIJAGNOSTIKA	8
5. LIJEČENJE JUVENILNOG ANKILOZANTNOG SPONDILITISA	11
5.1. MEDIKAMENTOZNA TERAPIJA	11
5.1.1. NESTEREOIDNI PROTUUPALNI LIJEKOVI (NSAID)	11
5.1.2. LIJEKOVI KOJI UTJEČU NA TIJEK BOLESTI (DMARD).....	11
5.1.3. KORTIKOSTEROIDI	13
5.1.4. BIOLOŠKI LIJEKOVI	13
5.2. INJEKCIJE U ZGLOBOVE.....	14
5.3. OPERACIJSKO LIJEČENJE.....	15
5.4. FIZIKALNA MEDICINA	15
5.4.1. ELEKTROTHERAPIJA	16
5.4.2. TERAPIJA ULTRAZVUKOM	16
5.4.3. MAGNETOTERAPIJA	17
5.4.4. HIDROTHERAPIJA	17
5.5. TERAPIJA POKRETOM.....	17
5.5.1. VJEŽBE DISANJA	18
5.5.2. VJEŽBE JAČANJA.....	21
5.5.3. VJEŽBE ZA POVEĆANJE MOBILNOSTI KRALJEŽNICE.....	23
5.5.4. VJEŽBE ZA POVEĆANJE MOBILNOSTI ZGLOBOVA	27
5.6. EDUKACIJA PACIJENTA I RODITELJA.....	29
6. ZAKLJUČAK	30
7. LITERATURA	31
8. POPIS SLIKA	32

1. UVOD

U ovom radu spominje se niz dječjih reumatskih bolesti, simptomi, uzroci, liječenje, način rehabilitacije, itd. Reumatske bolesti su kronične, multisistemske bolesti koje karakterizira nepredvidiv tijek i određeni klinički simptomi na lokomotornom sustavu. Kod djece, reumatske bolesti, su jedan od važnijih uzroka invalidnosti, isto tako imaju veliki psihosocijalni utjecaj na pacijenta i njegovu obitelj. Do sada su provedena brojna istraživanja, ali je etiologija reumatskih bolesti još uvijek nepoznata. U dječjoj dobi bolesti se razlikuju od odraslih, vrlo je važna dob početka bolesti jer o dobi ovisi razvoj imunološkog, neurološkog i muskuloskeletnog sustava. Kada govorimo o liječenju djece s reumatskim bolestima, iza toga postoji cijeli tim medicinskih radnika koji sudjeluju, a to su: pedijatrijski reumatolozi, fizioterapeuti, radiolozi, oftalmolog i drugi pedijatrijski specijalisti kardiolog, pulmolog, neurolog, ortoped, specijalizirane sestre u području pedijatrijske reumatologije, psiholozi, nutricionisti, stomatolozi. Bez pravilnog liječenja bolesti u akutnoj fazi, akutna reumatska vrućica, sistemski eritemski lupus, progresivna sistemska skleroza, juvenilni dermatomiozitis i mnogi drugi oblici mogu biti smrtonosni. Potrebna je rana dijagnoza i rani početak liječenja, takav tip liječenja znatno smanjuje morbiditet. Osim suzbijanja boli, svrha liječenja reumatskih bolesti je zaustaviti i liječiti autoimunosnu upalu, očuvati normalan rast i razvoj, spriječiti nastanak ireverzibilnih promjena ciljanih tkiva i trajnu invalidnost i što je najvažnije postići remisiju bolesti. Povijesni razvoj dječje reumatologije seže iz davne 1810. godine kada su se pojavili reumatski čvorići u adolescentnoj dobi djeteta. Neke reumatske bolesti opisane su mnogo prije, a prije 19. stoljeća nema pisanog traga o dječjoj reumatologiji. Jedini podatak koji seže iz 1545. godine je stanje ukočenosti zglobova kod djece koji ublažavaju tople kupke s ljekovitim biljem, što ukazuje na to da je juvenilni artritis vrlo vjerojatno postojao i tada. Što se tiče liječenja reumatskih bolesti potreban je multidisciplinarni pristup uz aktivno sudjelovanje pedijatara, fizioterapeuta, fizijatara, psihologa, dijetetičara. Svako liječenje treba započeti što je ranije moguće radi povratka izgubljene funkcije i sprječavanja nastanka trajnog hendikepa. Uz rehabilitaciju potrebno je pravovremeno započeti s farmakološkim liječenjem koje se sastoji od nesteroidnih protuupalnih lijekova, lijekova koji utječu na razvoj bolesti, kortikosteroidi, biološka terapija, primjenjuju se i injekcije u zglobove. U rehabilitaciji vrlo je važna terapija pokretom koja se sastoji od vježbi disanja, vježbi jačanja, vježbi mobilnosti kralježnice i zglobova. Te je općenito fizikalna terapija neizbježna u liječenju reumatskih bolesti.

2. REUMATSKE BOLESTI U DJECE

Dječja reumatologija svrstava se u mladu i dinamičnu subspecijalističku struku. Takva grana reumatologije bavi se dijagnostikom i intradisciplinarnim liječenjem sistemskih i mišićno koštanih bolesti. Reumatske bolesti su posljedica poremećaja regulacije imunološkog sustava, te često dolazi do autoimunosti ili razvojem autoinflamatorne reakcije, također upale nisu neizbježne. Reumatske bolesti ne smatraju se pretežno rijetkima, te se među njih ubraja više od 150 različitih oblika bolesti mišićno koštanog i imunološkog sustava djeteta. Usporedbom djece i odraslih koji boluju od reumatskih bolesti može se primijetiti da postoje znatne razlike. Neke važnije razlike između djece i odraslih su različiti prag tolerancije na bol, rast i razvoj djeteta, nezrelost imunološkog sustava i mnoge druge značajke koje zahtijevaju holistički i interdisciplinarni pristup u liječenju i dijagnozi. [1] Među poznatijim bolestima smatraju se juvenilni idiopatski artritis (JIA), septični artritis, sistemski eritemski lupus (SLE) i juvenilni dermatomiozitis[2].

U juvenilni idiopatski artritis spadaju heterogene skupine bolesnih stanja koje se prema Međunarodnoj ligi udruga za reumatologiju definiraju kao artritisi koji zahvaćaju jedan ili više zglobova. Takav oblik artritisa javlja se u vremenskom periodu od šest ili više tjedana, a pojavljuje se prije 16. godine života, te im je uzrok nepoznat. Iza naziva JIA nalazi se osam bolesti: sistemski tip, oligoartikularni prošireni i perzistirajući, poliartikularni RF pozitivan i RF negativan, entezitisu pridruženi artritis (juvenilna spondiloartropatija), juvenilni psorijatični artritis i drugi[2].

Septični artritis obično se javlja kod djece mlađe od deset godina, te najčešće zahvaća zglob kuka ili koljena. Septični artritis nastaje izravnim širenjem infekcije hematogenim putem negdje iz tijela ili izravnom implantacijom u zglob penetrirajućom ozljedom. Septični artritis povezan je sa osteomijelitisom kuka jer se infekcija širi u zglob preko intrakapsularno smještene metafize. Oštećenje artikulacijske i epifizne hrskavice uzrokuju litički enzimi infektivnog zglobnog izljeva. Ishemiju epifize i infarkt uzrokuju izljev i povećan intrakapsularni tlak, te zbog toga može nastati dislokacija s deformacijom i destrukcijom[2].

Sistemski eritemski lupus (SLE) je multisistemska bolest koja upalno zahvaća vezivno tkivo. Kod SLE postoji mogućnost razvoja osteonekroze, najčešće glave femura. Često se manifestira artritism malih zglobova zapešća, šake, lakatnih zglobova, ramena, koljena i gležnjeva. Artritis može biti prolazan ili migrirajući, gotovo nikad nije erozivan, ali je uvijek deformirajući.

Juvenilni dermatomiozitis je upalni idiopatski miozitis kod djece koji je karakteriziran nesupurativnom upalom poprečno prugastog mišićja i kože. U početnoj fazi bolesti zahvaćene su proksimalne skupine mišića gornjih i donjih udova, nakon toga rameni obruč i proksimalna nadlaktična muskulatura. Mišići su na početku edematozni i indurirani, a zatim se pojavljuju slabost, nemogućnost hoda, držanje glave, pojavljuju se i promjene glasa i poteškoće pri gutanju, sve to ovisi o skupini mišića koja je zahvaćena bolešću[2].

Tijekom pregleda djeteta s određenom reumatskom bolesti najčešće se koristi ultrazvuk (UZV). Smatra se najprikladnijom radiološkom metodom koja se može primjenjivati bez obzira na dob djeteta. UZV karakteriziraju pristupačnost, cijena, neinvazivnost, pošteditost od zračenja i sedacije djeteta. Pregled UZV-om može se ponavljati bezbroj puta bez štetnih posljedica. Pregled se može izvoditi tijekom aktivnih i pasivnih pokreta ekstremiteta što omogućuje bolji prikaz oštećenja ili lezija, može se prikazati luksacija ili subluksacija tetiva i živaca, te se može usporediti sa zdravom stranom. Ako se analiziraju koštane strukture metode koje se prve koriste su RTG snimke i kompjutorizirana tomografija, kod provjere i procjene koštane srži koristi se magnetna rezonanca (MR) [2].

3. JUVENILNI IDIOPATSKI ARTRITIS (JIA)

Juvenilni idiopatski artritis koji se nekada u literaturi uspoređivao s juvenilnim reumatoidnim artritismom je vrsta artritisa koji uzrokuje simptome ukočenosti i upale zglobova kod djece. Prema definiciji JIA je kronična upalna reumatska bolest koja ima nepoznatu etiologiju i javlja se prije šesnaeste godine života i traje duže od šest tjedana. Juvenilni reumatoidni artritis i juvenilni kronični artritis su pojmovi koji su se ranije koristili za isti klinički izraz, a danas je JIA zajednički naziv za više različitih kliničkih stanja koja su se nekada razmatrale odvojeno. Međunarodna liga udruga za reumatologiju koja je donijela odluku o klasifikaciji i predložila kriterije za JIA, a posljednja revizija klasifikacije provedena je 2001. godine, te se ti isti kriteriji koriste još i danas. [3] Juvenilni idiopatski artritis obuhvaća osam različitih oblika bolesti. Artritis se definira kao upalna promjena zgloba koja se odvija na sinovijalnoj membrani koja u početku postaje edematozna i hiperemična, a nakon toga nastaje vilozna hipertrofija i hiperplazija. Kako bolest napreduje stvara se upalni panus koji uzrokuje oštećenja hrskavice i suphondralne kosti. Kod djece u koje postoji sumnja da se pojavio JIA vide se rane promjene na mekim tkivima oko zgloba u obliku oteklina, također se mogu primijetiti paraartikularne osteoporoze i periartikularno novo formirane koštane opozicije. U ovakvim situacijama dolazi do ubrzane maturacije, te se razvija veći broj jezgara i uranjenog zatvaranja epifiznih ploča koje tada uzrokuju smanjeni rast i razvoj, te kraći ud [2].

Oligoartikularni tip JIA smatra se najčešćim podtipom JIA u razvijenim zemljama. Ovaj tip najčešće zahvaća djevojčice do šeste godine života, a obično se pojavljuje na maksimalno četiri zgloba. Ako se nakon šest mjeseci broj zahvaćenih zglobova poveća, naziva se produženi oligoartikularni JIA. Jedan od karakterističnih simptoma ovog tipa JIA je uveitis. Artritis se najčešće javlja kao monoartritis s jutarnjom ukočenosti, a zahvaćeni zglob pretežito je topliji od ostatka tijela, otečen, te nije izrazito bolan. Ovaj tip JIA obično je karakteriziran benignim kliničkim tijekom, ali ne može se isključiti mogućnost komplikacija. U većini slučajeva postiže se remisija, ali se kroz godine stanje može pogoršati, te je nužno praćenje pacijenta kroz razdoblje od pet godina. Sistemski tip JIA zahvaća oba spola podjednako, te čini 10 do 20 posto svih slučajeva. [3] Kod djece se razvija bolest sa sistemskim simptomima, a bolest karakterizira povišenu tjelesnu temperaturu i crvenilo eritematoznih i morbiliformanih makula [2].

Povišena temperatura najčešće je oko 39, 5 °C, te se javlja dva puta dnevno. Temperatura je često praćena ružičastim osipom koji se javlja na trupu i na proksimalnom dijelu ekstremiteta, a nestaje kada tjelesna temperatura pada. Sistemski simptomi nerijetko traju duže od šest mjeseci, a nestaju pojavom poliartritisa koji obično zahvaća velike i male zglobove. Sistemski

JIA obično rezultira loš rast, uništavanje zglobova od kojeg je posljedica invaliditet, te je potrebna operacija zglobova [3].

Od poliartikularnog tipa JIA boluje 20 do 30 posto djece, od čega većina ženske adolescentne populacije boluje od poliartikularnog RF pozitivnog tipa bolesti. Bolest zahvaća šake, zapešća, stopala, koljena i kukove, a s pojavom bolesti pojavljuju se i otekline na mekim tkivima, crvenilo praćeno bolovima i ubrzana maturacija uglavnom u interfalangealnim i metakarpofalangealnim zglobovima. U tijeku nekoliko godina od početka bolesti nastaju koštane erozije šaka i stopala. Od RF negativnog poliartikularnog tipa također pretežito boluje ženska populacija, te se bolest javlja u bilo kojoj dobi djece. Ovaj tip zahvaća velike i male zglobove, koljeno, zapešća, gležanj i stopalo. U većini slučajeva bolest zahvaća vratnu kralježnicu, te dolazi do bolnog i ukočenog vrata, ekstenzija i rotacija se gubi i nastaje atlantoaksijalna subluksacija. Kod djece često dolazi do oštećenja temporomandibularnog zgloba, te je ograničeno otvaranje i zatvaranje usta, nastaje asimetrija zagriža, a zbog ubrzane maturacije dolazi do mikrognacije [2].

Artritis povezan s entenzitisom najčešće zahvaća mušku djecu nakon šeste godine života. Klinička slika prikazuje entezopatije i asimetrični artritis donjih ekstremiteta. Dijete s ovakvom dijagnozom ima simptome JIA i juvenilnih spondiloartropatija. Entezopatija označava upalu tetive, a u ovom slučaju najčešće je zahvaćena Ahilova tetiva. Upalom hvatišta tetive na kostima mogu biti zahvaćene patelarna insercija tetive kvadricepsa ili kalkanealni i metatarzalni inserti plantarne fascije. Osim entezopatije koja uzrokuje bolno i osjetljivo hvatište tetiva prisutan je i asimetrični oligoartikularni artritis donjih ekstremiteta. Djeca s entenzitisom dobro reagiraju na lijekove, ali neadekvatno liječenje u djetinjstvu dovodi do razvoja ankilozirajućeg spondilitis [3].

Juvenilni psorijatični artritis obično zahvaća djevojčice s karakterističnim crvenilom koje prethodi artritisu s daktilitisom. Ako dijete ima pozitivnu obiteljsku anamnezu, promjene su vidljive na noktima, a zglobovi su zahvaćeni asimetričnom distribucijom. Daktilitis je uvjetovan upalom ovojnice fleksornih tetiva, a sakroileitis i vertebralne promjene razvijaju se kasnije u tijeku bolesti [2].

4. JUVENILNI ANKILOZANTNI SPONDILITIS

Ankilozantni spondilitis (AS) smatra se progresivnom, kroničnom, upalnom reumatskom sistemskom bolesti, kod koje dolazi do osifikacije vezivnog tkiva. Uglavnom zahvaća sakroilijakalne zglobove i kralježnicu, ali se može pojaviti i na perifernim zglobovima i izvan zglobnim strukturama, a rijetko zahvaća male zglobove šaka i stopala. Upala se razvija na hvatištima tetiva i ligamentima, a upalni proces dovodi do oštećenja hrskavice i koštanih struktura zgloba. Tijekom ovog procesa dolazi do premošćivanja zglobnih površina fibroznim i koštanim tkivom, također može biti zahvaćeni i prednji uzdužni ligament i anulus fibrosus, te dolazi do potpunog koštanog premošćenja intervertebralnih prostor. Kralježnica nakon premošćenja nalukuje na bambusov štap [4].

Juvenilni ankilozantni spondilitis spada u juvenilne spondiloartropatije odnosno u skupinu najčešćih reumatskih bolesti kod djece. Osnovne karakteristike ove bolesti ukazuju na kasnije pojavljivanje u dječjoj dobi, te pretežito zahvaća mušku djecu. Najveći broj bolesnika ima zahvaćene sakroilijakalne zglobove, te se žali na bol u lumbalnoj regiji. Pozitivna obiteljska anamneza spondiloartropatija izrazito je česta kod osoba koje su HLA-B27 pozitivne [5].

4.1. EPIDEMIOLOGIJA

Ako se uspoređuju epidemiološki podaci o reumatskim bolestima odraslih osoba i podaci o reumatskim bolestima djece, podaci u djece nisu potpuni. Problem koji se javlja kod prikupljanja epidemioloških podataka o reumatskim bolestima kod djece, ponajprije se spominju nerazvijene zemlje u kojima se podaci skupljaju u centrima tercijarne razine te daju nepotpunu sliku epidemiološkog stanja djece u toj zemlji. Sljedeći problem odnosi se na to što je nekolicina reumatskih bolesti kod djece vrlo rijetka, te se teško dolazi do objektivne slike. Incidencija juvenilnog idiopatskog artritisa najviša je među reumatskim bolestima djece do 16. godine života. Incidencija JIA najviša je kod pripadnika bijele rase u Sjevernoj Americi i Europi. Klinička studija koja je trajala 16,5 godina i provedena je na 215 sudionika koji boluju od JIA, pokazalo se da većina sudionika ima dobar ishod. Najčešća ekstraartikularna manifestacija bila je uveitis, a smrt nije zabilježena [2].

Antigen HLA-B27 prvi put se spominje 1970. godine na IV. Međunarodnom kongresu o tkivnoj podudarnosti. HLA- B27 tada postaje jedan od dobro serološki definiranih antigena HLA, a u zadnjih četrdeset godina jedan je od najistraživanijih gena sustava HLA. Pripada skupini gena HLA I.razreda i obuhvaća skupinu od više od osamdeset poznatih alela. Brojna istraživanja

bave se raspodjelom pojedinih alela gena HLA – B27 u svijetu, te se na temelju dosadašnjih provedenih istraživanja i donesenih rezultata može reći da je alel B* 27:05 najzastupljeniji alel među populacijama bijele rase i američkih Indijanaca, a alel B* 27:04 najzastupljeniji u orijentalnim populacijama. Alel B*27:02 najčešći je među populacijama na bliskom istoku. Za te alele ispostavilo se da pripadaju alelima podložnima za razvoj ankilozantnog spondilitisa. Nakon brojnih dokaza koji pokazuju povezanost HLA-B27 i ankilozantnog spondilitisa, počela su brojna istraživanja povezanosti HLA-B27 s reumatskim bolestima u odrasloj i dječjoj dobi. Spondiloartropatije učestalije su u nositelja gena HLA-B27 te su rijetkost u populacijama s niskom učestalošću nositelja (Japan), a česte u populaciji s visokom učestalošću nositelja HLA-B27 (sjeverozapadno pacifičko područje) [2].

4.2. ETIOLOGIJA I PATOGENEZA

Ankilozantni spondilitis postoji i spominje se od davnina, a prvi spisi i opisi bolesti sežu iz davnog 17-og stoljeća. Iako AS ima nepoznatu etiologiju, ipak ga možemo prepoznati po određenim značajkama. AS zahvaća pretežito mušku populaciju u ranoj životnoj dobi. Osim spola i doba pacijenta postoji niz faktora koji se povezuju s ovim tipom reumatskih bolesti [4].

Iako je etiologija ankilozantnog spondilitisa kompleksna i nepoznata, ipak je povezana s kombinacijom genetičkih i vanjskih faktora poput urogenitalne infekcije i crijevnih upalnih bolesti. Uzrok bolesti je nepoznat, ali se citokin smatra uzrokom upalnih procesa [6].

Istraživanja koja su se provodila dovela su u pitanje je li uzrok ankilozantnog spondilitisa gen HLA-B27 ili nije. Istraživanja su pokazala da je antigen HLA-B27 prisutan među 90 do 95% bolesnika s AS u gotovo svim populacijama koje su sudjelovale u istraživanju, što zapravo čini jednu od najjačih poznatih veza između gena HLA i bolesti. U tablici možemo vidjeti da je spomenuti gen povezan sa ostalim spondiloartropatijama (slika 1.) [7].

Bolest	% HLA-B27
Ankilozantni spondilitis (AS)	95
Reaktivni artritis (ReA)	40-80
Psorijatični artritis (PsA)	30-75
Sakroileitis	40-50
Nedefinirane spondiloartropatije	70

Slika 4.2.0.1 Povezanost gena i spondiloartropatija

4.3. KLINIČKA SLIKA

Bolest obično počinje oko 20. godine života, a optimalna dob za njezino pojavljivanje je između 15. i 29. godine. Ankilozantni spondilitis je bolest koja obično zahvaća odrasle, ali nije nepoznanica kod djece [6].

Jedan od prvih znakova bolesti je križobolja, koja je lokalizirana u lumbalnom dijelu kralježnice te se širi duboko u glutealnu regiju i natkoljenicu. Križobolja se pojavljuje kao posljedica sakroileitisa, a bol se često širi do trtice, kroz natkoljenicu, preko koljena i potkoljenice dopire sve do nožnog palca. Bol započinje postupnim tijekom te se pogoršava mirovanjem, noću je aktivna te forsira bolesnika da se povremeno diže, obilježena je jutarnjom zakočenošću te na temelju ovih simptoma nema neuroloških ispada. Bol obično popušta nakon laganog tjelesnog razgibavanja, zagrijavanja bolnog dijela ili primjenom analgetika [4].

Artritisom su zahvaćeni sakroilijakalni zglobovi, a bolest se širi sve prema vratnoj kralježnici. Progresijom bolesti dolazi do smanjene pokretljivosti i mobilnosti kralježnice, a može se očitati prema izraženoj lumbalnoj lordozi, torakalnoj kifozi te hiperekstenziji vratne kralježnice. Kod određenih bolesnika javljaju je rane promjene u ramenima i kukovima, donji udovi obično su zahvaćeni kasnije i to asimetrično. Entezitis se često pojavljuje uz ankilozantni spondilitis te zahvaća Ahilove tetive i plantarne fascije koje su obično bolne, a bol se smanjuje razgibavanjem [8].

4.4. DIJAGNOSTIKA

Prije postavljanja dijagnoze potrebno je uzeti potpunu anamnezu pacijenta, kliničku sliku, provesti određene testove, provode se mjerenja u fizikalnom pregledu. Provodi se magnetska rezonanca i RTG te nalaz HLA-B27 antigena. Brojnim testovima i palpacijom utvrđuje se bolnost i osjetljivost sakroilijakalnog zgloba. Većina testova koji se provode su pozitivni, a jedan od najpoznatijih i najkorištenijih testova je Mennellov test. Mennellov test provodi se tako da bolesnik legne na bok, obuhvaća flektiranu nogu u kuku i koljenu te ju primiče trupu, terapeut drugu (gornju) nogu koja je ispružena u kuku, a flektirana u koljenu pod 90° stupnjeva laganim trzajnim pokretima pomiče prema natrag. Nakon toga pacijent se okreće na drugi bok te terapeut ispituje drugi zglob jednakim postupkom. Ako je upalni proces aktivan u vrijeme ispitivanja, tada se pojavljuje bol tijekom izvođenja ovog pokreta [6].

Ako je kralježnica zahvaćena upalnom bolesti, ponajprije se javlja ograničenje ekstenzije u vratnom djelu. Normalan opseg pokreta u vratnoj kralježnici za fleksiju i ekstenziju iznosi 45°, za rotaciju 60°, a lateralnu fleksiju 45°. Rotacija u torakalnoj kralježnici obično je moguća oko 45-75°. Fleksija u torakolumbalnom djelu ispituje se tako da se bolesnika zamoli da se u stojećem položaju nagne naprijed odnosno da pokuša napraviti pretklon, istodobno se tijekom izvođenja ovog pokreta pregledava je li prisutna skolioza. Schoberov test je način ispitivanja pokretljivosti u lumbalnoj kralježnici. Test se izvodi tako da se na kralježnici označi u visini spine iliace posterior superior, tada se označi 10 cm kranijalno i 5 cm kaudalno od toga mjesta, nakon toga pacijent radi pretklon. Kod zdravog djeteta označeno bi se područje s 15 produljilo na skoro 21 cm. Prekomjerna ekstenzibilnost kralježnice omogućuje da dijete stavi dlanove na pod, što je zapravo znak hipermobilnog sindroma. Kralježnica se more ispalpirati u cijelosti da se provjeri bolna osjetljivost i napetost paravertebralnih mišića, također je važno ispalpirati sakroilijakalne zglobove čija bolnost može označavati prisutnost sakroileitisa. Kod provjere zgloba kuka radi se fleksija, ekstenzija, unutarnja i vanjska rotacija, abdukcija i addukcija. Ako je kuk zahvaćen bolešću prvi pokazatelj je unutarnja rotacija jer prva postaje ograničena. Ako su prisutne kontrakture u zglobu, one su kompenzirane pojačanom lordozom lumbalne kralježnice. Očekivani opseg pokreta u zglobu kuka za fleksiju je 135°, ekstenzija 30°, abdukcija 45°, adukcija 30°, vanjska i unutarnja rotacija 45°. Unutarnja i vanjska rotacija ispituje se na način da bolesnik leži na leđima s nogom flektiranom u koljenu i kuku pod 90°, terapeut jednom rukom drži koljeno, a drugom nožni zglob koji pomiče prema van, odnosno prema unutra. Patrikov test često se koristi za procjenu zahvaćenosti kuka i i sakroilijakalnih zglobova. Test se izvodi tako da bolesnik leži na leđima te flektira, abducira i rotira nogu u zglobu kuka, gležanj te noge se postavi na koljeno suprotne noge. Terapeut jednom rukom pritiska koljeno prema dolje, a drugom rukom potiskuje spinu iliacu anterior posterior suprotne strane. Ako pacijent osjeti bol u preponi, test je pozitivan [2].

Radiološka obrada smatra se najvažnijom metodom za rano otkrivanje ankilozantnog spondilitisa i to najčešće sakroilijakalnih zglobova. Ako se na RTG snimci ne vide promjene tada se koristi MR metoda za rano otkrivanje bolesti. U akutnoj upali se vidi edem kosti, kapsulitis, sinovitis, entezitis, a u kroničnoj upali skleroza, erozije, fibrozna i koštana ankiloza. Zbog stvaranja erozija dolazi do proširenja zglobne pukotine u cijelom ili manjem dijelu. Na RTG snimci vidi se pukotina u obliku zrnatih proširenja, te je izražena skleroza ilijačne kosti, dok proliferativne promjene dovode do fibrozne i koštane ankiloze. Zbog pojave upale i erozije na hvatištima anulus fibrosusa za prednji rub kralješka nastaje kvadratičasti kralježak. Zbog

upale apofizealnih zglobova i interspinoznih sveza, dolazi do okoštavanja te kralježnica poprima oblik bambusovog štapa. Ako se pojavi okoštavanje uzdužnog ligamenta kralježnice tada se to vidi u znaku bođeža. Što se tiče laboratorijskih nalaza nema specifičnih testova koji se moraju provoditi. Bolest prate sedimentacija i povišeni CRP i IgA, antinuklearna protutijela i RF su obično negativni, a antigen HLA-B27 pozitivan je u oko 90% bolesnika [4].

5. LIJEČENJE JUVENILNOG ANKILOZANTNOG SPONDILITISA

5.1. MEDIKAMENTOZNA TERAPIJA

Farmakološko liječenje reumatskih bolesti kod djece provodi se uporabom antireumatskih lijekova koji se dijele u 5 skupina. Prva skupina su nestereoidni protuupalni lijekovi (NSAID), nakon njih slijede antireumatski lijekovi koji modificiraju tijek bolesti (DMARD, engl. disease modifying antireumatic drugs) ili usporavaju napredovanje bolesti, kortikosteroidi i biološki lijekovi.

5.1.1. NESTEREOIDNI PROTUUPALNI LIJEKOVI (NSAID)

Nestereoidni protuupalni lijekovi dio su svake terapijske kombinacije u dječjoj reumatologiji, također ova skupina lijekova suprimira imunosni i upalni odgovor. U početku lijekovi djeluju na metabolizam arahidonske kiseline i na stanice imunskog sustava. Postoje selektivni i ne selektivni protuupalni lijekovi. NSAID znatno smanjuju i olakšavaju simptome kod većine bolesnika [9].

Mehanizam djelovanja ovih lijekova je da se njihovo protuupalno djelovanje temelji na inhibiciji enzima ciklooksigenaze koji zapravo sudjeluju u nastanku arahidonske kiseline, prostaglandina, tromboksana i prostaciklina. Neki NSAID poput indometacina znatno se izlučuju u žući i enterohepatičnom cirkulacijom. Ova vrsta NSAID-a brže se eliminira u mlađe djece nego u odraslih, te je potrebno češće doziranje uz praćenje jetrene funkcije. U početku se terapija uzima u najmanjim preporučenim dozama, te je prije nego se počne s terapijom nužno obaviti biokemijske pretrage jetrene i bubrežne funkcije, a ponavljati pregled svakih 6 mjeseci. Ako dođe do povišenih transaminaza, terapija NSAID se više ne primjenjuje [2].

5.1.2. LIJEKOVI KOJI UTJEČU NA TIJEK BOLESTI (DMARD)

U ovu skupinu lijekova, odnosno sporodjelujućih antireumatskih lijekova ubrajamo metotreksat (MTX), antimalarike, sulfasalazin i leflunomid. Jedan od najučinkovitijih DMARD koji se koriste kod dječje reumatologije pokazao se MTX te se najčešće i primjenjuje. Osim što se primjenjuje kao antimetabolit, ima protuupalnu i imunomodulatorni učinak, također modificira djelovanje stanica koje su uključene u upalni proces i smanjuje nastajanje proupalnih citokina tako što djeluje kao snažan inhibitor stanične imunosti. Kod liječenja reumatskih bolesti MTX primjenjuje se oralno, intramuskularno i subkutano. Bolesnik koji konzumira MTX mora

redovito kontrolirati kompletnu krvnu sliku, jetrene enzime, albumin u serumu na početku svakih 4 do 8 tjedana, a kasnije 12 do 16 tjedana. Klinički je potrebno pratiti pacijenta svakih 3 do 6 mjeseci, ako dođe do kliničke ili laboratorijske nuspojave, tada se terapija odnosno doza smanjuje, a ponekad i prekida [2].

Antimalarici inhibiraju sintezu proteina, DNA i RNA, inhibiraju reakciju antigen-protutijelo, suprimiraju odgovor limfocitana mitogene, mijenjaju lizosomski pH, mješaju se u stvaranje antigena i disocijaciju ligandreceptor, stabiliziraju lizosomske membrane [2].

Hidroksiklorokin-sulfat smatra se najbolji i najpouzdanijim antimalarikom u liječenju reumatskih bolesti iz razloga najmanje toksičnosti, te je zamjena klorokinu u terapiji reumatskih bolesti. Glavna nuspojava ovog lijeka je da se taloži i pigmentnim mrežničnim stanicama, odnosno veže se za melatonin. Radi toksičnog djelovanja na mrežnicu hidroksiklorokin može uzrokovati sljepoću, da bi se spriječila retinopatija svakih 6 mjeseci radi se pregled vidnog polja, testiranje vida na boje, pregled rožnice i ispituje se vidna oštrina. Ako se pojavi depozit u rožnici smanjuje se doza terapije [2].

Sulfasalazin je analog 5-aminosalicilne kiseline povezane dušikovim spojem za sulfapiridine ili sulfonamide. Ciljano je sintetiziran za liječenje reumatoidnog artritisa jer se smatralo da postoji mogućnost da u patogenezi bolesti značajnu ulogu ima infektivni uzročnik. Ovaj lijek koči rast bakterija i bakterijskih antigena u limfnome tkivu. Terapija počinje s manjim dozama, a povećava se do 4 tjedna, zadovoljavajući klinički učinak može se vidjeti i za 8 tjedana. Lijek se ne smije primjenjivati kod djece i odraslih koji su preosjetljivi na sulfonamide, salicilate, osobe koje imaju oslabljenu bubrežnu i jetrenu funkciju [2].

Leflunomid je imunomodulatorni lijek koji sprječava sintezu pirimidina inhibirajući pirimidinski enzim dihidroorotat-dehidrogenazu nužan za proliferaciju aktiviranih limfocita. Da bi se postigla brza učinkovitost preporučuje se veća početna doza lijeka do 100mg tijekom prva 3 dana, a kasnije dnevna doza mora biti 10 do 20 mg, djeca tjelesne mase manje od 40 kg uzimaju 10 mg, a djeca tjelesne mase veće od 40 kg uzimaju 20 mg dnevno. Poboljšanje bi se trebalo vidjeti nakon 6 do 12 tjedana primjenjivanja doze. U ovom slučaju potrebno je praćenje jetrenih enzima, kompletne krvne slike, albumina u serumu svakih 4 do 12 tjedana i kliničko praćenje bolesnika svakih 3 do 6 mjeseci [2].

5.1.3. KORTIKOSTEROIDI

Ova vrsta lijekova smatra se najsnažnijim protuupalnim lijekovima koji se koriste u liječenju reumatskih bolesti i izvrsnim kratkotrajnim učincima, jedna od karakteristika je da su nuspojave neizbježne nakon duže terapije i primjene lijeka. Glukokortikoidi su sintetički analozi prirodnih produkata koji se stvaraju u ljudskom tijelu, a svoje učinke ostvaruju preko mineralokortikoidnih i glukokortikoidnih receptora. Fiziološki učinak glukokortikoida očituje se obično antiinzulinskim djelovanjem te utjecajem na metabolizam bjelančevina, ugljikohidrata, lipida i nukleinskih kiselina, a njihovo djelovanje je uglavnom kataboličko, pojačana je razgradnja bjelančevina, povećava se koncentracija glikogena u jetri i potiče glukoneogenaza, mobiliziraju se aminokiseline iz kosti mišića, vezivnog tkiva i kože. Katabolička akcija uzrokuje atrofiju mišića i limfnog tkiva, osteoporozom, stanjenjem kože i potkožnog tkiva. Dulja uporaba lijeka rezultira negativnom ravnotežom dušika. Ova vrsta lijekova stimulira diferencijaciju masnih stanica, a kod visokih doza redistribuiraju masno tkivo dovodeći do tipičnog kushingoidnog odnosno može izazvati Chusingov sindrom. Ovaj sindrom ima mnoga obilježja poput pretilosti, osteoporoza, smanjivanje potkožnog tkiva s posljedičnim lividnim strijama, hirzutizam, akne, zaostatak u rastu, katarakta, glaukom, psihoza i arterijska hipertenzija. U ovom slučaju mast se taloži u abdominalnom potkožno tkivo, u stražnji dio vrata i leđa što se naziva bizonova grba i u područje lica koje se tada naziva lice poput mjeseca [2].

5.1.4. BIOLOŠKI LIJEKOVI

U biološko liječenje spada liječenje bolesti korištenjem sastojaka koji su dobiveni od živih stanica, a ne kemijskim postupcima poput standardnih lijekova. Tokom primjene bioloških lijekova u upalnim reumatskim bolestima postiže se bolji učinak, remisija se sve češće javlja i većina bolesnika je postiže, a jedan od rezultata učinka bioloških lijekova je smanjenje destrukcije kosti. Biološki lijekovi utječu na određene komponente imunskog sustava, ali mogu narušiti opću funkciju i učinkovitost cijelog sustava. Sama svrha bioloških lijekova je ponovna uspostava imunskog homeostaze, a to se postiže izravnom infuzijom citokina, poticanjem ili blokadom lučenja citokina, vezanjem za solubilne citokine, kompetitivnim vezanjem za receptore, indukcijom tolerancije, inhibicijom MHC- molekula, antigena i inhibicijom interakcije receptora na limfocitima T, inhibicijom stanične funkcije i stanično-stanične interakcije te apoptozom [2].

Osim ove podjele biološke lijekove možemo podijeliti na anticitokinsku terapiju, biološke lijekove usmjerene na limfocite B i na intravenske imunoglobuline [10].

Kod terapijskih manipulacija vodeću ulogu imaju citokini koji imaju veliki utjecaj na imunosni odgovor. Osnovom biološke terapije postala je blokada citokina, a postignuta je korištenjem monoklonskih neutralizirajućih protutijela, rekombiniranih topljivih citokinskih receptora i drugih za citokin vežućih proteina [2].

Biološki lijekovi koji su usmjereni na B limfocite koriste monoklonska protutijela i fuzijske proteine. Njihovo djelovanje moguće je na dva načina a to su djelovanje na antigene koji se nalaze na površini B limfocita, a drugi način je djelovanje na B limfocitnu toleranciju. Biološka terapija pokazala se učinkovitom kod liječenja dječjih reumatskih bolesti, ali nuspojave su neizbježne. Nuspojave možemo podijeliti na lakše nuspojave na mjestu primjene, teže nuspojave i nuspojave koje imaju vremenski odmak pojavljivanja [10].

5.2. INJEKCIJE U ZGLOBOVE

Intraartikularna primjena kortikosteroida pomaže u kontroli lokalnog perzistentnog artritisa, dok se sistemski glukokortikoidi koriste za kratkotrajnu kontrolu teških oblika bolesti. Primjena sistemskih glukokortikoida u dječjoj dobi mora biti vremenski ograničena zbog utjecaja na zdravlje i rast kostiju [9].

Intraartikularna primjena lijekova odnosno kortikosteroida kod djece se prvi put spominje 1979. godine. Injekcijska terapija (lokalna) koristi se obično u liječenju oligoartritisa i poliartikularnog JIA. Primjena kortikosteroida može biti štetna više od ostalih lijekova koji se primjenjuju u reumatskim bolestima te šteta može biti nepovratna. Isto tako vrlo pažljivo i promišljeno se treba dozirati ova vrsta lijekova. Kortikosteroidi kao što je već spomenuto mogu ometati normalan rast i uzrokovati nuspojave poput okruglog lica, dijabetesa, slabe kosti i povećane osjetljivosti na infekciju. Višestruka primjena kortikosteroida u 10 ili više zglobova rezultira sistemskom apsorpcijom za razvoj Cushingovog sindroma, a karakteristike ovog sindroma su već spomenuto lice u obliku mjeseca, modrice, strije, itd.[3].

5.3. OPERACIJSKO LIJEČENJE

Kirurško liječenje primjenjuje se kod teških deformacija kod kojih nije postignuta prevencija i održivost postojećeg stanja. U takvim situacijama primjenjuje se vertebrotomija, laminektomija, aloartroplastika sinovijektomija, artrodeza segmenta C1-C4, te se često ugrađuje endoproteza kuka. Nakon zahvata kuka česta pojava je ektopična osifikacija u mekim tkivima, ali primjenom proteze se smanjuje bol i povećava opseg pokreta u zglobu. Kod bolesnika s ankilozantnim spondilitisom zbog okoštalih ligamenata kralježnice, teško se izvodi spinalna anestezija, dok je opća anestezija opasna zbog potrebe intubacije, zbog nemogućnosti retroflektiranja glave [4].

Kirurško liječenje se indicira u slučaju jakih fleksijskih i abdukcijskih kontraktura, teških deformacija kralježnice, atlantoaksijalnih luksacija. Određenim bolesnicima potrebna su ortopedska pomagala poput štaka, štapa ili invalidskih kolica, te se tako sprječava ponovna kontraktura ili ostala oštećenja. Primjenom pomagala bolesnik se slobodnije i lakše kreće, bez većih prepreka i problema. Za teške slučajeve bolesti često se primjenjuje steznik za rasterećenje kralježnice [6].

5.4. FIZIKALNA MEDICINA

Rehabilitacija bolesnika s ankilozantnim spondilitisom neizbježan je faktor u liječenju, te se provodi gotovo kod svake malodobne ili odrasle osobe koja boluje od ove bolesti. Fizikalnom medicinom/terapijom pokušava se olakšati bolesnikov svakodnevni život, smanjiti bol i ukloniti upalu, produžiti mu životni vijek i kvalitetu života, te osigurati bolji rast i razvoj. Fizikalna terapija sastoji se od brojnih komponenti a ključne komponente su terapija pokretom, hidroterapija, elektroterapija, magnetoterapija, terapija ultrazvukom. Terapija pokretom posebna je grana fizikalne medicine jer zahtjeva pacijentovu upornost i fizičku aktivnost. Princip vježbanja i provođenja terapije pokretom ne razlikuje se znatno kod odraslih, ali kod djece potreban je maštovit i zanimljiv pristup vježbanju kako bi dijete ostalo zainteresirano i motivirano za rad.

5.4.1. ELEKTROTERAPIJA

Elektroterapija jedna je od osnovnih komponenti u fizikalnoj terapiji, a njezin cilj je smanjenje boli i elektrostimulacija u svrhu jačanja atrofiranih mišića. Najčešće kontraindikacije su trudnoća, ugrađeni trajni elektrostimulator srca, akutne bolesti, upale i infektivna stanja, te promjene na koži na mjestu primjene. Kod elektroterapije primjenjuje se galvanska struja, dijadinamska, interferentna, tens i elektrostimulacija [11].

1. Galvanska struja je konstantna istosmjerna struja koja djeluje na promjenu ionske ravnoteže na staničnoj membrani i stvaranju topline trenja iona koji putuju u tkivo. Djeluje na živčane završetke odgovorne za prijenos boli, na vazomotorne živce tj. živce koji su odgovorni za inervaciju krvnih žila, povećava podražljivost i provodljivost živaca. Indikacije su reumatske bolesti, poremećaji cirkulacije i oštećenja perifernih živaca, pareze i paralize [11].
2. Dijadinamska struja je niskofrekventna struja frekvencije 50 do 100 Hz. Glavni cilj je ublažiti bol, izazvati aktivnu hiperemiju. Primjenjuje se kod izvanzglobnog reumatizma i bolnih sindroma [11].
3. Interferentne struje su srednjefrekventne izmjenične struje koje djeluju na motorne živce i imaju analgetski i protuupalni učinak [11].
4. TENS je jedna od metoda elektroterapije koja se primjenjuje na način da selektivnom stimulacijom živčanih vlakana tipa A sprječava živčana vlakna koja prenose bol, tipa C, te na mjestu boli, primjenom elektroda dolazi do blokade prijenosa boli i prijenosa prema višim živčanim vlaknima [11].
5. Elektrostimulacijom se sprječava atrofija mišića izazivanjem mišićne kontrakcije električnim podražajima [11].

Kod djece kratkoročna elektrostimulacija korisna je kod djece koja imaju prekomjernu mišićnu atrofiju i koja ne mogu samostalno izvoditi vježbe [2].

5.4.2. TERAPIJA ULTRAZVUKOM

Terapijski ultrazvuk je metoda kod koje kristal u ultrazvučnoj glavi vibrira te tako stvara valove visoke frekvencije, dok se u tkivima mehanička energija tih valova pretvara u toplinsku. Ultrazvuci koji se obično koriste u praksi proizvode valove frekvencije 1Mhz koji prodiru 3-5 cm ispod kože te se koristi za zglobove, površinske mišiće, itd. Valovi koji prodiru neposredno ispod kože su frekvencije do 3 Mhz. Kontraindikacije kod primjene ultrazvuka su akutne i

kronične infekcije, malignomi i prekancerozna stanja, aktivna plućna tuberkuloza, srčana oboljenja, pacemaker, itd. Indikacije su ankilozantni spondilitis, akutne ozljede tetiva, mišića i ligamenata, usporeno stvaranje kalusa, artroze, periartritis zglobova, kontrakture, neuralgije, itd. [11].

Također ultrazvuk se primjenjuje prije provođenja vježbi, kao izvor duboke topline. Spomenuli smo da se primjenjuje na zglobovima, ali isto tako može utjecati na rast epifiznih ploča i cementnih proteza, te je potrebno u tim područjima primjenjivati ultrazvuk s oprezom [2].

5.4.3. MAGNETOTERAPIJA

U magnetoterapiji koristi se niskofrekventno magnetno polje u svrhu liječenja. Glavno djelovanje pulsog elektromagnetskog polja je povećanje razine metabolizma, poboljšanje cirkulacije, poticanje izmjene tvari na razini staničnih membrana. Indikacije u ovom slučaju su upalne i degenerativne reumatske bolesti, ozljede i bolesti lokomotornog sustava, svježe rane i sraštanje kostiju [11].

5.4.4. HIDROTERAPIJA

Hidroterapija u liječenju AS ima veliko značenje jer se tijekom primjene vlažnog medija olakšavaju i opuštaju vezivne strukture što zapravo omogućava sprječavanje fibroznih kontraktura mišića. Temperatura vode mora biti između 36 i 38 stupnjeva, a ovisno o dubini vode uzgon omogućuje djelomičnu ili potpunu relaksaciju. Toplina pomaže u postizanju bolje cirkulacije i prehrane mišića, a podvodnom masažom smanjuje se napetost paravertebralnih mišića [4].

Hidroterapiju treba promatrati s dva gledišta, prvo je hidrogimnastika, a druga stvar je utjecaj tople vode u smislu relaksacije mišića i kompletnog organizma. Terapija blatnim oblozima također se često primjenjuje u sklopu hidroterapije [11].

5.5. TERAPIJA POKRETOM


Terapija pokretom primjenjuje se od samog početka, odnosno od akutne faze, tj. odmah nakon postavljanja dijagnoze, te se provodi do kraja rehabilitacije, ali i nakon radi prevencije. Terapija se provodi uz terapeuta te se primjenjuje individualizirani pristup. Terapeut nakon svakog tretmana vodi procjenu bolesnika u koju su uključene funkcijske mjere pokretljivosti kralježnice, a kao najosnovnije mjere uzimaju se indeks sagitalne pokretljivosti vratne i

slabinske kralježnice i disanje. Obično se provode aktivne i aktivno potpomognute vježbe za mobilizaciju kralježnice i velikih zglobova. Provode se vježbe jačanja mišićne mase koja sudjeluje u držanju pravilne posture (ekstenzori) i istezanje skraćanih mišića (fleksori). Provode se vježbe disanja, vježbe jačanja, vježbe za povećanje mobilnosti kralježnice i zglobova. Bolesnicima koji boluju od AS preporuča se provođenje sportsko-rekreativnih aktivnosti koje mogu zamijeniti ili imitirati vježbe mobilizacije prsnog koša, kralježnice, zglobova, a neke od njih su leđno plivanje, odbojka, tenis, košarka. Bitno je izbjegavati sportove koji zahtijevaju određene položaje tijela kod kojih je izražena kifoza ili protresanje poput boksa, veslanja, prsno plivanje, vožnja bicikla [11].

5.5.1. VJEŽBE DISANJA

Vježbe disanja ključne su u rehabilitaciji svakog pacijenta s ankilozantnim spondilitisom. Pretežito se provode vježbe prsnog odnosno torakalnog disanja, a izbjegava se abdominalno disanje. Cilj torakalnog disanja je održavanje mobilnosti i pokretljivosti rebara i usporava okoštavanje kostovertebralne i kostotransverzalne zglobove. Vježbe se mogu izvoditi u svim položajima, a najbolji položaj je na leđima i sa flektiranim kukovima i koljena. Tijekom izvođenja torakalnog disanja pacijent si pomaže koristeći pješčanu vrećicu koju stavlja na abdomen. Forsirano torakalno disanje sastoji se od dubokog udaha i prolongiranog izdaha tijekom kojeg pacijent izgovara slovo s i f [6].

Primjer 1. bolesnik je u ležećem položaju, koristi vrećicu koju stavlja na trbušnu stjenku da isključi abdominalno disanje



Slika 5.5.1 1 Vježba disanja

Primjer 2. bolesnik je u ležećem položaju, ruke stavlja na rebra, tijekom udaha prati disanje, a tijekom izdaha pritišće rukama rebra




Slika 5.5.1. 2 Vježba disanja

Primjer 3. bolesnik leži na leđima i izvodi abdukciju i vanjsku rotaciju kako bi povećao kostalno disanje




Slika 5.5.1.3 Vježba disanja

Primjer 4. bolesnik sjedi na krevetu, stopala su dolje na podlozi i izvodi abdukciju i vanjsku rotaciju ruku kako bi povećao opseg torakalnog disanj




Slika 5.5.1.4 Vježba disanja

Primjer 5. bolesnik leži na leđima, ruke stavlja iza glave te tijekom izdaha pokušava laktove spustiti na podlogu.



Slika 5.5.1.5 Vježba disanja

Primjer 6. bolesnik je u stojećem položaju te izvodi produženi ekspirij i izgovara slovo s.




Slika 5.5.1.6 Vježba disanja

5.5.2. VJEŽBE JAČANJA

Vježbe jačanja primjenjuju se obično za ekstenzore trupa i na ekstenzore ekstremiteta, dok se abdominalni mišići ne jačaju pogotovo ako se već stvorila torakalna kifoza ili fleksorna kontraktura kuka [11].

Vježba 1. Bolesnik leži potrbušno, ruke su mu ispružene uz tijelo, istodobno diže obje ruke i glavu od podloge.



Slika 5.5.2.1 Vježba jačanja leđnih mišića

Vježba 2. Bolesnik leži na trbuhu, ruke su mu ispružene iznad glave, te ruke i glavu tj, gornji dio trupa podiže od podloge.



Slika 5.5.2.2 Vježba jačanja leđnih mišića

Vježba 3. Bolesnik leži na trbuhu, ruke su mu postavljene u obliku slova U, lopatice su adducirane pri čemu se istežu prsni mišići, gornji dio trupa se podiže i tako se jačaju ekstenzori torakalnog dijela kralježnice.




Slika 5.5.2.3 Vježbe jačanja torakalne kralježnice

Vježba 4. Bolesnik je potrbušnom položaju, ruke su ispružene iznad glave, odiže suprotnu nogu i suprotnu ruku zajedno od podloge.



Slika 5.5.2.4 Vježba jačanja leđnih mišića

Vježba 5. Bolesnik leži na leđima sa savijenim koljenima, odiže zdjelicu od podloge. Ovom vježbom jača mišiće leđa i zdjelice, te omogućuje istežanje m.iliopsoasa.



Slika 5.5.2.1. Vježba jačanja i istežanja

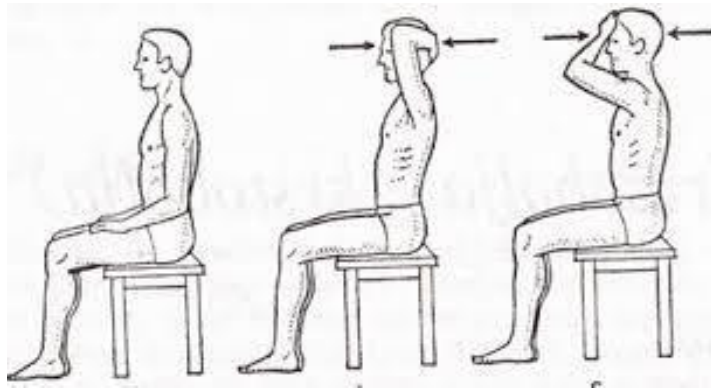
5.5.3. VJEŽBE ZA POVEĆANJE MOBILNOSTI KRALJEŽNICE

Ovaj tip vježbi izvodi se aktivno i aktivno potpomognuto, a kod vratne kralježnice koriste se asistirane vježbe uz izvođenje laganih traksijskih pokreta. Te vježbe izvode se u ležećem ili sjedećem položaju do granice bola, isto tako dopuštene su samo kod onih bolesnika kod kojih je isključena atlanto-aksijalna dislokacija [6].

Vježbe istežanja povećavaju mobilnost prednjih prsnih mišića koji su zbog pojave torakalne kifoze skraćeni, ujedno se i m. iliopsoas isteže jer dovodi kuk u fleksijsku kontrakturu.

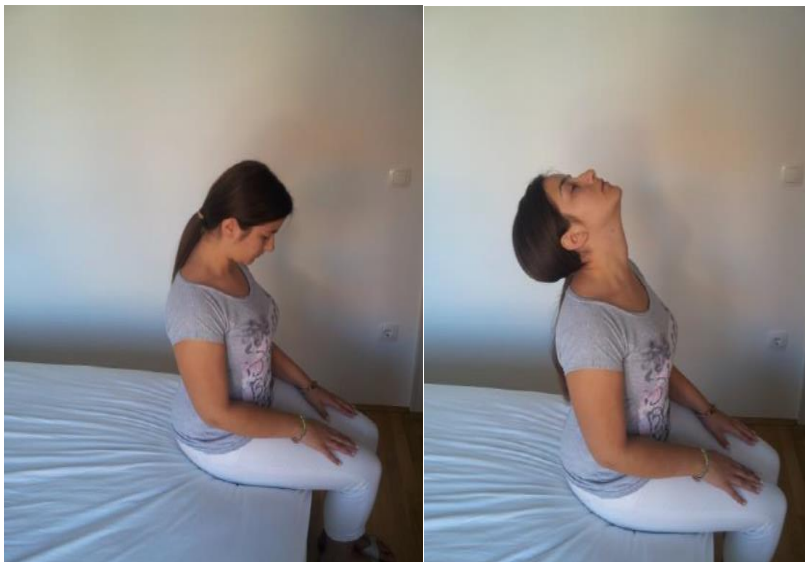Vratna kralježnica

Vježba 1. Bolesnik je u sjedećem uspravnom položaju, ruku stavlja na čelo i pruža otpor. Nakon ove vježbe stavlja ruku na zatiljak i ponovno pruža otpor. Isti princip vrijedi i za lijevu i desnu stranu glave. Ovaj tip vježbi je za jačanje vratnih mišića [6].

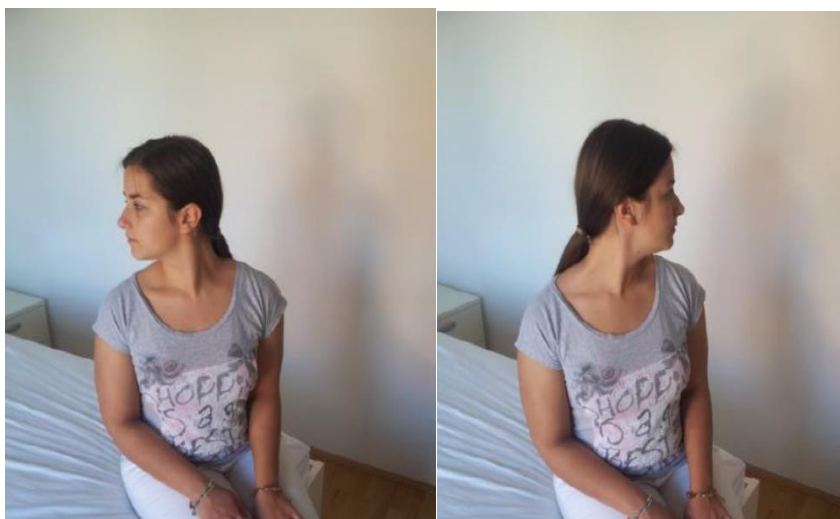


Slika 5.5.3 1 Vježbe jačanja mišića vrata

Vježba 2. Bolesnik je u sjedećem uspravnom položaju, te izvodi fleksiju, ekstenziju i rotaciju glave u jedno i drugu stranu.



Slika 5.5.3.2 Vježbe za mobilnost vratne kralježnice



Slika 5.5.3.3 Vježba za mobilnost vrata

Vježba 3. Bolesnik je u sjedećem uspravnom položaju i izvodi pokret laterofleksije u obje strane.



Slika 5.5.3.4 Vježba za mobilnost vrata


Torakalna kralježnica

Vježba 1. Bolesnik leži na leđima, donje ekstremitete savine u kuku i koljenu, ruke su ispružene u visini ramena. Koljena koja su primaknuta trupu zakreće u jednu stranu dok suprotnu ruku i rame tiska o podlogu.



Slika 5.5.3.5 Vježba za mobilnost kralježnice

Vježba 2. Bolesnik leži na boku, koljena i kukovi su savijeni. Suprotnu ruku od boka na kojem leži pruža prema gore, glava i pogled prati ruku i dolazi do lagane rotacije kralježnice.



Slika 5.5.3.6 Vježba za mobilnost kralježnice

Lumbalna kralježnica

Bolesnik je u četveronožnom položaju te opušta i spušta glavu prema dolje dok torakalni i lumbalni dio isteže prema gore, nakon toga u suprotnom smjeru, glavu podiže a torakalni i lumbalni dio spušta prema dolje. Takav položaj tj. vježba poznatija je pod nazivom mačka.



Slika 5.5.3.7 Vježba mobilnosti kralježnice (mačka)

5.5.4. VJEŽBE ZA POVEĆANJE MOBILNOSTI ZGLOBOVA

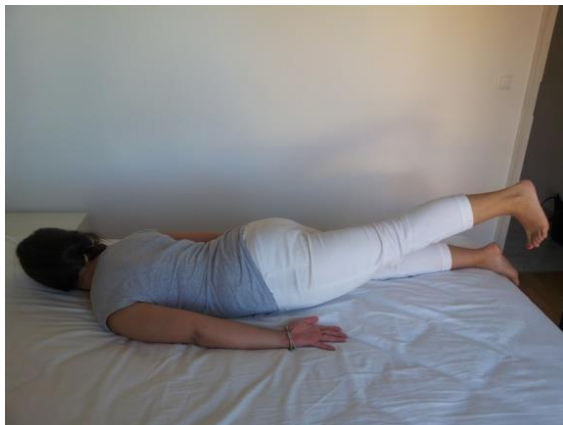
Kako bi povećali opseg pokreta ili spriječili fleksorne kontrakture potrebna su istezanja i razgibavanja velikih zglobova. Koriste se pasivne vježbe, vježbe u suspenziji, pendularne vježbe, vježbe istezanja.

Vježba 1. Bolesnik je u stojećem položaju, rukama oslonjen na tvrdi površinu (npr. vrata). Jednu nogu ispružiti prema otvora, a drugu lagano savinuti u koljenu.



Slika 5.5.4.1 Vježba mobilnosti zglobova

Vježba 2. Bolesnik leži na trbuhu, ruke su ispružene uz tijelo, zategne stopalo prema sebi i odiže nogu prema gore s ispruženim koljenom. Pokret se izvodi samo u zglobu kuka.



Slika 5.5.4. 2 Vježba mobilnosti zglobova

5.6. EDUKACIJA PACIJENTA I RODITELJA

Edukacija pacijenta i roditelja počinje od samog početka, odnosno od prve postavljene dijagnoze. U početku potrebno je razjasniti bolesniku i roditeljima o kakvoj bolesti se radi i što ta bolest donosi. Pacijenta se treba educirati tako da bi mogao samostalno i lako izvoditi funkcije koje su bitne za svakodnevni život, isto tako potrebno je naglasiti da se edukacija održava tijekom cijele rehabilitacije i da se održavanje tijela mora nastaviti i nakon rehabilitacije u bolnici. Ako se bolesnik ne pridržava konstantnog potrebnog liječenja, posljedice se pojavljuju vrlo brzo, te su funkcije i radnje koje su prijeko potrebne za normalan život narušene. Tijekom rehabilitacije fizioterapeuti, radni terapeuti i svi medicinski radnici koji sudjeluju u liječenju nastoje pacijenta pripremiti na samozbrinjavanje. Pacijenta se educira o pravilnim položajima posture, o pravilnim pokretima i pravilnom izvođenju istih, daje se preporuka za moguće buduće poslove i radna mjesta, isto tako se naglase poslovi koje bolesnik s AS ne bi trebao raditi. Postoje određeni položaji kojih bi se bolesnik trebao pridržavati pri spavanju a to su da spava na trbuhu jer takav položaj sprječava fleksijsku kontrakturu kuka i koljena. U ležećem položaju ne preporuča se korištenje jastuka ispod glave, a ako je već prisutna kontraktura kuka ispod trbuha stavlja se jastuk. U sjedećem položaju treba pomno birati mjesto na koje će pacijent sjesti. Nikako se ne preporuča sjedenje u foteljama jer je kralježnica primaknuta kukovima, ramena padaju prema naprijed i dolazi do skraćivanja prsnih i abdominalnih mišića što pogoduje još većem razvoju bolesti. Kod pravilnog sjedenja stolac bi trebao biti dosta visok s visokim naslonom da podupire kralježnicu te da kukovi nisu u prevelikoj fleksiji. Tijekom hodanja pacijent se u početku mora koncentrirati na pravilno izvođenje pokreta kako bi mu to prešlo u naviku. Potrebno je raditi umjereno duge korake prema principu: iskorak-udah, primicanje noge nakon iskoraka- izdah, prsa se izbacuju prema van, a ramena prema natrag, glavu držati uspravno. Kod sportskih i rekreativnih aktivnosti potrebno je izbjegavati sportove koji zahtijevaju položaj u kojem je izražena torakalna kifoza, izbjegavati jačanje prsnih mišića i položaje koji pogoršavaju fizičko stanje bolesnika. Jedna od zanimljivih načina vježbanja pogotovo za djecu je jahanje. Jahanje se sastoji od niza određenih pokreta koji zahtijevaju uspravno držanje, pravilno držanje ramena, sprječava nastajanje fleksornih kontraktura kuka, jačaju se mišići nogu i leđa. Osim što jahanje sudjeluje u jačanju mišića, podiže kondiciju, poboljšava metabolizam, pozitivno utječe na opće psihičko zdravlje bolesnika. Osim jahanja sportovi koji sprječavaju napredovanje bolesti su odbojka, plivanje (leđno), košarka, trčanje, itd.

6. ZAKLJUČAK

Iako postoje brojne reumatske bolesti za koje ne znamo uzrok i potpune podatke o bolestima, svakako znamo ponešto. Liječenje reumatskih bolesti širok je pojam, od medikamentoznog do kirurškog. Smatram da bi kirurško liječenje trebala biti posljednja opcija, a fizikalna terapija među brojem jedan kako i je. Rekreativni se sportovi premalo preporučaju, kao i prijedlozi za određene aktivnosti koje bi na zanimljiv način djecu uvele u svijet fizičke aktivnosti, kontinuiteta vježbanja i slično. Rehabilitacijsko jahanje ili samo jahanje premalo se prakticira, a pokazalo se i više nego korisnim u rješavanju ne samo fizičkih deficita već i psihičkih. Ovakav tip terapije djetetu pruža sigurnost, osjećaj topline, podiže samopouzdanje, izdržljivost, poboljšava kondiciju i jača mišiće, omogućuje bolju koordinaciju pokreta. Tijekom jahanja koristi se cijelo tijelo, a ne samo pojedini segmenti. U današnje vrijeme fizička aktivnost općenito je postala sporedna stvar u životu gotovo svakog djeteta, a kod djece koja boluju od neke reumatske bolesti potrebna je predanost terapeuta, radnih terapeuta, ostalog medicinskog osoblja, a ponajprije obitelji i prijatelja da tjelovježba postane primarna u djetetovu životu. Svaka osoba koja boluje od bilo koje bolesti, ali i ona koja ne boluje trebala bi se posvetiti sebi i bilo kojoj vrsti sporta ili aktivnosti kako bi unaprijedila fizičku izdržljivost.

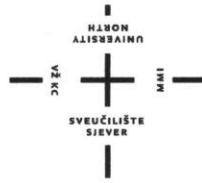7. LITERATURA

- [1] Miroslav Harjaček: Reumatske bolesti u djece, Reumatizam, predavanje u spomen Drage Čopa, Klinika za dječje bolesti Zagreb, Zagreb 2007
- [2] M. Jelušić, I. Malčić i suradnici: Pedijatrijska reumatologija, Medicinska naklada, Zagreb 2014
- [3] Horvat Katarina: Juvenilni idiopatski artritis, Završni rad, Sveučilište u Rijeci 2021
- [4] Nikolina Konsa: Rehabilitacija bolesnika sa ankilozantnim spondilitisom, Završni rad, Sveučilište u Splitu 2014
- [5] Miroslav Harjaček : Klasifikacija juvenilnih spondiloartropatija, Pregledni rad, Dječja bolnica Srebrenjak, Zagreb 2011
- [6] Jurić Ivana: Rehabilitacija bolesnika sa ankilozantnim spondilitisom, Završni rad, Sveučilište u Splitu 2016
- [7] Zorana Grubić: Gen HLA-B27:Polimorfizam, evolucija, raspodjela i povezanost sa spondiloartropatijama, Pregledni rad, Klinički bolnički centar Zagreb, 2006
- [8] Dušanka Martinović Kaliterna: Klinička slika spondiloartropatija, Pregledni rad, Klinički bolnički centar Split 2011
- [9] Lovro Lamet i Miroslav Harjaček: Juvenilni spondiloartritis, Pregledni rad, Klinički bolnički centar Sestre milosrdnice 2016
- [10] Ika Brkić: Biološka terapija autoimunskih reumatskih bolesti u dječjoj dobi, Diplomski rad, Sveučilište u Zagreb, Medicinski fakultet 2014
- [11] Marko Francetić: Konzervativno liječenje ankilozantnog spondilitisa, Diplomski rad, Sveučilište u Zagrebu Kineziološki fakultet 2016

8. POPIS SLIKA

Slika 4.2.1 Povezanost gena i spondiloartropatija-Rehabilitacija bolesnika s ankilozantnim spondilitisom, završni rad, Nikolina Konsa 2014.	7
Slika 5.5.1.1 Vježba disanja- Rehabilitacija bolesnika s ankilozantnim spondilitisom, završni rad, Nikolina Konsa 2014.....	18
Slika 5.5.1.2 Vježba disanja- Rehabilitacija bolesnika s ankilozantnim spondilitisom, završni rad, Nikolina Konsa 2014.....	19
Slika 5.5.1.3 Vježba disanja- Rehabilitacija bolesnika s ankilozantnim spondilitisom, završni rad, Nikolina Konsa 2014.....	19
Slika 5.5.1.4 Vježba disanja- Rehabilitacija bolesnika s ankilozantnim spondilitisom, završni rad, Nikolina Konsa 2014.....	20
Slika 5.5.1.5 Vježba disanja- Rehabilitacija bolesnika s ankilozantnim spondilitisom, završni rad, Nikolina Konsa 2014.....	20
Slika 5.5.1.6 Vježba disanja- Rehabilitacija bolesnika s ankilozantnim spondilitisom, završni rad, Nikolina Konsa 2014.....	21
Slika 5.5.2.1 Vježba jačanja leđnih mišića- Rehabilitacija bolesnika s ankilozantnim spondilitisom, završni rad, Nikolina Konsa 2014.	21
Slika 5.5.2.2 Vježba jačanja leđnih mišića- Rehabilitacija bolesnika s ankilozantnim spondilitisom, završni rad, Nikolina Konsa 2014.	22
Slika 5.5.2.3 Vježbe jačanja torakalne kralježnice- Rehabilitacija bolesnika s ankilozantnim spondilitisom, završni rad, Nikolina Konsa 2014.	22
Slika 5.5.2.4 Vježba jačanja leđnih mišića- Rehabilitacija bolesnika s ankilozantnim spondilitisom, završni rad, Nikolina Konsa 2014.	23
Slika 5.5.3.1 Vježbe jačanja mišića vrata- Rehabilitacija bolesnika s ankilozantnim spondilitisom, završni rad, Ivana Jurić 2016.....	24
Slika 5.5.3.2 Vježbe za mobilnost vratne kralježnice- Rehabilitacija bolesnika s ankilozantnim spondilitisom, završni rad, Nikolina Konsa 2014.	24
Slika 5.5.3.3 Vježba za mobilnost vrata- Rehabilitacija bolesnika s ankilozantnim spondilitisom, završni rad, Nikolina Konsa 2014.	25
Slika 5.5.3.4 Vježba za mobilnost vrata- Rehabilitacija bolesnika s ankilozantnim spondilitisom, završni rad, Nikolina Konsa 2014.	25
Slika 5.5.3.5 Vježba za mobilnost kralježnice Rehabilitacija bolesnika s ankilozantnim spondilitisom, završni rad, Nikolina Konsa 2014.-	26

Slika 5.5.3.6 Vježba za mobilnost kralježnice- Rehabilitacija bolesnika s ankilozantnim spondilitisom, završni rad, Ivana Jurić 2016.....	26
Slika 5.5.3.7 Vježba mobilnosti kralježnice (mačka).....	27
Slika 5.5.4.1 Vježba mobilnosti zglobova- Rehabilitacija bolesnika s ankilozantnim spondilitisom, završni rad, Ivana Jurić 2016.....	27
Slika 5.5.4.2 Vježba mobilnosti zglobova- Rehabilitacija bolesnika s ankilozantnim spondilitisom, završni rad, Nikolina Konsa 2014.	28



Sveučilište Sjever

Završni rad isključivo je autorsko djelo studenta koji je isti izradio te student odgovara za istinitost, izvornost i ispravnost teksta rada. U radu se ne smiju koristiti dijelovi tuđih radova (knjiga, članaka, doktorskih disertacija, magistarskih radova, izvora s interneta, i drugih izvora) bez navođenja izvora i autora navedenih radova. Svi dijelovi tuđih radova moraju biti pravilno navedeni i citirani. Dijelovi tuđih radova koji nisu pravilno citirani, smatraju se plagijatom, odnosno nezakonitim prisvajanjem tuđeg znanstvenog ili stručnog rada. Sukladno navedenom studenti su dužni potpisati izjavu o autorstvu rada.

Ja, JELENA VUNDERL pod punom moralnom, materijalnom i kaznenom odgovornošću, izjavljujem da sam autorica završnog rada pod naslovom JUVENILNI ANKILOZANTNI SPONDILITIS te da u navedenom radu nisu na nedozvoljeni način (bez pravilnog citiranja) korišteni dijelovi tuđih radova.

Studentica:

Jelena Vunderl

Sukladno Zakonu o znanstvenoj djelatnosti i visokom obrazovanju završne radove sveučilišta su dužna trajno objaviti na javnoj internetskoj bazi sveučilišne knjižnice u sastavu sveučilišta te kopirati u javnu internetsku bazu završnih radova Nacionalne i sveučilišne knjižnice. Završni radovi istovrsnih umjetničkih studija koji se realiziraju kroz umjetnička ostvarenja objavljuju se na odgovarajući način.

Ja, JELENA VUNDERL neopozivo izjavljujem da sam suglasna s javnom objavom završnog rada pod naslovom JUVENILNI ANKILOZANTNI SPONDILITIS čija sam autorica.

Studentica:

Jelena Vunderl