

Fizioterapijski postupci kod fractura radii loco typico

Pandur, Sara

Undergraduate thesis / Završni rad

2022

Degree Grantor / Ustanova koja je dodijelila akademski / stručni stupanj: **University North / Sveučilište Sjever**

Permanent link / Trajna poveznica: <https://um.nsk.hr/um:nbn:hr:122:615095>

Rights / Prava: [In copyright](#)/[Zaštićeno autorskim pravom.](#)

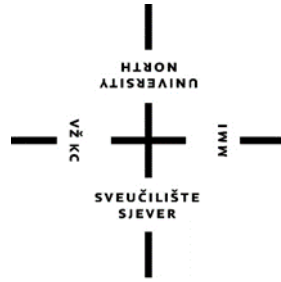Download date / Datum preuzimanja: **2024-11-25**



Repository / Repozitorij:

[University North Digital Repository](#)



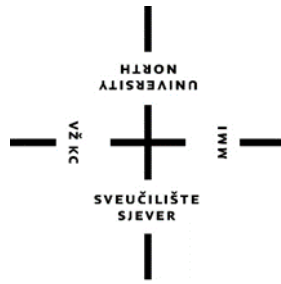

**Sveučilište
Sjever**

Fizioterapijski postupci kod fracturae radii loco typico

Sara Pandur, 4482/336

Varaždin, rujan 2022. godine



**Sveučilište
Sjever**

Odjel fizioterapije

Fizioterapijski postupci kod fracturae radii loco typico

Završni rad br. 125/FIZ/2022

Student

Sara Pandur, 4482/336

Mentor

Jasminka Potočnjak mag. physioth.

Varaždin, rujan 2022. godine

Prijava završnog rada

Definiranje teme završnog rada i povjerenstva

ODJEL Odjel za fizioterapiju

STUDIJ preddiplomski stručni studij Fizioterapija

PRISTUPNIK SARA PANDUR

MATIČNI BROJ 0336040722

DATUM 08.07.2022.

KOLEGIJ Fizioterapija u ortopediji

NASLOV RADA Fizioterapijski postupci kod fractura radii loco typico

NASLOV RADA NA ENGL. JEZIKU Physiotherapy procedures for fractura radii loco typico

MENTOR Jasminka Potočnjak, mag. physioth.

ZVANJE predavač

ČLANOVI POVJERENSTVA

1. doc. dr. sc. Irena Canuga, predsjednik
2. Jasminka Potočnjak, mag. physioth., pred., mentor
3. doc. dr. sc. Željko Jeleč, član
4. Ivana Herak, mag. med. techn., pred., zamjenski član
- 5.

Zadatak završnog rada

BROJ 125/FIZ/2022

OPIS

Fractura radii loco typico (FRLT) prijelom je distalnog radijusa i spada u jedan od najčešćih prijeloma lokomotornog sustava. Ovisno o stabilitetu prijeloma, liječenje je konzervativno ili operacijsko. U radu je prikazana anatomija, fiziologija i patologija palčane kosti, etiologija nastanka fracture radii loco typico, različiti primjeri kliničke slike i liječenje prijeloma radiusa na tipičnom mjestu. Postoji nekoliko načina liječenja i rehabilitacije, kao i mogućnost primjene novih i uspješnih fizioterapijskih postupaka. Tretman samog prijeloma ovisit će o vrsti prijeloma, dobi ozlijeđenog, načina liječenja i načinu pristupa rehabilitaciji.

ZADATAK URUČEN

31.08.2022



POTPIS MENTORA

Jasminka Potočnjak

SVEUČILIŠTE
SJEVER

PREDGOVOR

Prvenstveno želim zahvaliti svojoj mentorici Jasminki Potočnjak na pomoći kod pisanja ovog rada. Također zahvaljujem ostalim djelatnicima Sveučilišta Sjever na pruženom znanju i vještinama koje će mi pomoći u nadolazećem radnom odnosu. Veliku zahvalu želim pružiti svojim roditeljima i prijateljima koji su mi pružali podršku u za vrijeme mog studiranja.

Zahvaljujem!

SAŽETAK

Jedan od najčešćih prijeloma jest prijelom palčane kosti. Obično do puknuća dolazi zbog pada. Pacijenti su obično djeca ili starije osobe. Kod starijih osoba do puknuća dolazi zbog slabije kvalitete kosti. Kod mlađe populacije do puknuća obično dolazi uslijed bavljenja sportskim aktivnostima i zbog prometnih nesreća. Uz obavezan klinički pregled može se detektirati bol u području ručnog zgloba i ograničen opseg pokreta te česta prisutnost edema i deformacija u području ručnog zgloba. Najučestaliji mehanizam nastanka ovakvog prijeloma jest prilikom pada na dlan ispružene ruke, što dovodi do dorzalne fleksije šake, odnosno njenog savijanja na nadlaktičnu stranu. Tako nastaje Collesov prijelom, kod kojeg je karakteristična dorzalna angulacija ulomaka tj. pomak ulomaka prema nadlaktici. Ako se dogodi da pacijent padne na dorzum šake, onda govorimo o Smithovom prijelomu kod kojeg je karakteristična volarna angulacija ulomaka, točnije rečeno dolazi do pomaka ulomaka prema dlanu. Uključujući klinički pregled, također je potrebno napraviti radiološku analizu koja se prvenstveno obuhvaća RTG koji se snima u dvije projekcije. Ponekad je potrebno napraviti dodatnu dijagnostiku CT-om ili MR-om. Razlikujemo dvije primarne skupine puknuća palčane kosti na tipičnome mjestu, a to su ekstraartikularni prijelomi (npr. Colles i Smith) i intraartikularni prijelomi (npr. Barton). Ako je moguće napraviti optimalnu repoziciju i osigurana je stabilnost ulomaka primjenjuje se konzervativno liječenje koje se sastoji od repozicije ulomaka i imobilizacije podlaktičnom longetom, a nakon toga sadrenim povojem kroz period od 4 do 6 tjedana. Kod multifragmentarnih prijeloma i intraartikularnih prijeloma odnosno prijeloma kod kojih nije moguće napraviti repoziciju i osigurati stabilnost ulomaka neophodno je operativno liječenje.

Ključne riječi: Fractura radii loco typico, fizioterapija, rehabilitacija, fizioterapijske procedure

SUMMARY

One of the most common fractures is a fracture of the thumb bone. Cracks usually occur due to a fall. Patients are usually children or the elderly. In elderly people, fractures occur due to poorer bone quality. In the younger population, ruptures usually occur as a result of sports activities and traffic accidents. With a clinical examination, pain in the wrist area and limited range of motion can be detected, as well as the frequent presence of edema and deformations in the wrist area. The typical mechanism of such a fracture is dropping on the palm of an outstretched hand, which leads to dorsiflexion of the hand, that is, its bending to the upper arm side. This is how a Colles fracture occurs, which is characterized by the dorsal angulation of the fragments, i.e. the displacement of the fragments towards the upper arm. If it happens that the patient falls on the dorsum of a hand, then we are talking about a Smith's fracture in which the volar angulation of the fragments is characteristic, or more precisely, there is a displacement of the fragments towards the palm. Including the clinical examination, it is also necessary to make a radiological analysis, which primarily includes an X-ray taken in two projections. Sometimes it is necessary to make additional diagnostics with CT or MR. We distinguish two primary groups of fractures of the thumb bone in a typical location, namely extra-articular fractures (eg Colles and Smith) and intra-articular fractures (eg Barton). If it is possible to achieve optimal reposition and stability of the fragments, conservative treatment is applied, which consists of repositioning the fragments under local anesthesia and immobilization with a forearm stretcher, followed by a circular cast for a period of 4 to 6 weeks. In the case of multifragmentary fractures and intra-articular fractures, i.e. fractures in which it is not possible to reposition and/or stabilize the fragments, operative treatment is necessary.

Key words: Fractura radii loco typico, physiotherapy, rehabilitation, physiotherapy procedures

Popis korištenih kratica

art - articulatio

m - musculus

mm – muscoli

n – nervus

AO – arbeitsgemeinschaft fur osteosynthesefragen

ROM – range of motion

MR - magnetna rezonanca

CT - kompjuterizirana tomografija

UZV - ultrazvuk

Hz - herc

ms - milisekunda

mA - miliamper

TENS - transkutana elektro nervna stimulacija

IFS - interferentne struje

Sadržaj

1. Uvod.....	1
2. Anatomija podlaktice.....	2
2.1. Zglobovi podlaktice.....	4
2.2. Mišići podlaktice.....	6
2.2.1. Prednja skupina podlaktičnih mišića	7
2.2.2. Lateralna skupina podlaktičnih mišića	9
2.2.3. Stražnja skupina podlaktičnih mišića	10
3. Prijelom kosti.....	12
3.1. Vrste prijeloma.....	13
3.2. Liječenje prijeloma	14
4. Prijelom palčane kosti na tipičnom mjestu	15
4.1. Ekstraartikularni prijelomi	16
4.2. Intraartikularni prijelomi	16
4.3. Klinička slika	17
4.4. Dijagnostika	17
4.5. Konzervativno liječenje	17
4.6. Operativno liječenje	18
4.6.1. Vanjska fiksacija	18
4.6.2. Unutarnja fiksacija i otvorena repozicija.....	19
4.6.3. Minimalno invazivna otvorena repozicija	19
4.6.4. Perkutana fiksacija ulomka i zatvorena repozicija	19
4.7. Komplikacije	19
5. Rehabilitacija nakon prijeloma palčane kosti na tipičnom mjestu.....	22
5.1. Kineziterapija.....	22
5.1.1. Kineziterapija kod prijeloma palčane kosti na tipičnom mjestu	23
5.2. Dijadinamske struje	24
5.3. Interferentne struje.....	25
5.4. TENS.....	26
5.5. Magnetoterapija	27
5.6. Hidroterapija	27
5.7. Krioterapija.....	28
5.8. Fototerapija	29
5.8.1. Infracrvene zrake	29
5.8.2. Ultravioletne zrake	30
5.9. Edukacija	31

6. Zaključak	32
Literatura	33
Popis slika	34

1. Uvod

Tematika navedenog završnog rada jest fizioterapijski postupci kod fracturae radii loco typico. Prijelom palčane kosti na tipičnom mjestu učestala je dijagnoza koja se najčešće pojavljuje kod djece i osoba starije populacije. Prijelom se obično događa kod pada na ispruženu ruku. Sam proces cijeljenja i rehabilitacije je brži i učinkovitiji kod djece nego kod starijih pacijenata. Kod osoba starije životne dobi sam proces rehabilitacije zahtjeva više strpljenja i truda nego kod djece. Cijeljenje i imobilizacija traju duže nego kod mlađe populacije. Također, nakon skidanja imobilizacije prisutni su veća bol i edem, veća kontraktura i jača atrofija mišića. Rehabilitacija je bitna kako bi se bolesnik mogao vratiti svom starom načinu života bez ograničenja. Važno je postaviti realne ciljeve ovisno o pacijentovom stanju kako bi rehabilitacija bila uspješna. Postavljanjem takvih ciljeva pacijent je svjestan svojih mogućnosti i ima uvid u tijek liječenja.

Cilj navedenog završnog rada je pobliže proučiti i objasniti problematiku ove dijagnoze i njezino liječenje. U svrhu razumijevanja tematike, u radu je opisana anatomija, prijelomi, njihova podjela te načini liječenja, opisana je sama dijagnoza i fizioterapijske procedure koje se upotrebljavaju u intenciji liječenja prijeloma radijusa na tipičnom mjestu.

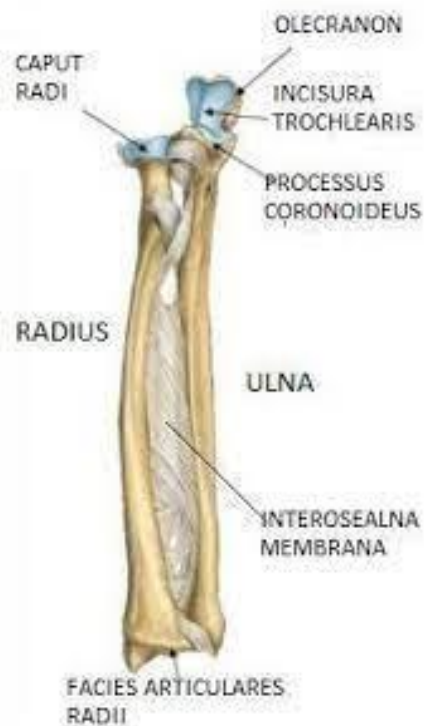
Rad se sastoji od uvoda, zatim ide razrada koja se sastoji od anatomije gdje su navedeni kosti, mišići i zglobovi podlaktice, opisani su prijelomi, načini njihovog nastanka, vrste prijeloma, njihovo liječenje i komplikacije koje mogu nastati. Velika stavka u razradi je obrada same dijagnoze. Opisani su simptomi, uzroci i načini nastanka, liječenje te moguće komplikacije. Zadnji dio razrade jest sama rehabilitacija. Opisane su razne metode koje se koriste u svrhu liječenja ove dijagnoze. Pri samom kraju nalazi se zaključak.

2. Anatomija podlaktice

Podlaktica je neizostavni dio gornjih ekstremiteta i sastavljena je od dva zgloba, lakatnog zgloba (*art. cubiti*) i ručnog zgloba (*art. radiocarpalis*). Strukturu podlaktice sačinjavaju dvije kosti, lakatna kost (*ulna*) i palčana kost (*radius*) te mišići, ligamenti i tetive. Položaj kostiju formira lakatni zglob proksimalno, dok se ručni zglob nalazi na distalnom dijelu podlaktice. Također postoje i dva dodatna zgloba koja se nalaze unutar podlaktice odnosno proksimalni i distalni radioulnarni zglob. Oni su važni za međusobne kretnje koje se događaju kod preklapanja palčane i lakatne kosti. [1]

Palčana kost (*radius*) prema svome položaju nalazi se lateralno u podlaktici te spada u skupinu dugih kostiju. Čine ju tri dijela, tijelo kosti te gornji i donji dio. Gornji kraj kosti čine glava kosti (*caput radii*) koja je omeđena zglobnom plohom (*circumferentia art. radii*). Ispod glave smješten je vrat palčane kosti (*collum radii*) te je istaknuta hrapava kvržica (*tuberculum radii*). Trup radiusa sastojen je od tri plohe i tri ruba. Tri plohe koje sačinjavaju radius su: prednja (*facies anterior*), stražnja (*facies posterior*) i postranična (*facies lateralis*). Na granicama tih ploha smješteni su rubovi te tako razlikujemo stražnji rub (*margo posterior*) koji je smješten na liniji razgraničenja lateralne i posteriorne plohe, prednji rub (*margo anterior*) koji je smješten na liniji razgraničenja anteriorne i lateralne plohe te koštani rub (*margo interosseus*) koji je smješten liniji razgraničenja anteriorne i posteriorne plohe. Lateralni rub tijela kosti je zaobljen dok je medijalni tanak i oštar. Na medijalnoj strani distalnog ruba radiusa nalazi se urez (*incisura ulnaris radii*) dok se na lateralnoj strani distalnog ruba nalazi kvržica (*processus styloideus radii*) [2,3]

Lakatna kost (*ulna*) nalazi se medijalno te također pripada skupini dugih kostiju. Kao i radijus, lakatna kost sastoji se od donjeg i gornjeg segmenta te tijela kosti. Na gornjem dijelu lakatne kosti smješten je urez (*incisura trochlearis*) koji je zagrađen koštanim izdankom sa prednje i stražnje strane. Prednji izdanak (*processus coronoideus*) je manji, dok je stražnji izdanak (*olecranon*) snažan i služi kao hvatište troglavom nadlaktičnom mišiću (*m. triceps brachii*). Oba izdanka kod fleksije i ekstenzije podlaktice zalaze u odgovarajuće udubine na nadlaktičnoj kosti. Trup lakatne kosti (*corpus ulnae*) ima tri ruba i tri strane. Rubovi su prednji (*margo anterior*), stražnji (*margo posterior*) i lateralni (*margo interosseus*). Strane su prednja (*facies anterior*), stražnja (*facies posterior*) i medijalna (*facies medialis*). [2,4]



Slika 2.1. Prikaz anatomije podlaktice

https://encrypted-tbn0.gstatic.com/images?q=tbn:ANd9GcTyB-qPgd1orRXRPtwr3W9snUbdQJO_a7ljpF6qxnQ7L1ivjJ-o2oDzyMLbHpuLrNGzIzI&usqp=CAU

2.1. Zglobovi podlaktice

Palčana kost smještena je uz druge kosti: *humerus* (nadraklična kost), *ulna*, *os scaphoideum* (čunasta kost) i *os lunatum* (polumjesečasta kost). U dodiru s tim kostima sačinjava različite zglobove: *articulatio radiocarpalis*, *articulatio humeroradialis*, *articulatio radioulnaris proximalis*, *articulatio radioulnaris distalis* te *membrana interossea antebrachii*. [2]

Proksimalni zglob šake (*articulatio radiocarpalis*) sastoji se od konkavnog zglobnog tijela, konveksnog zglobnog tijela, zglobne ovojnice te zglobnih sveza. Konkavno zglobno tijelo je koštano-vezivni svod koji sačinjavaju zglobna ploha (*facies articularis carpea radii*) i nastavci (*processus styloideus radii et ulnae*). Konveksno zglobno tijelo sačinjavaju kosti proksimalnog reda pešća (*os scaphoideum*, *os triquetrum*, *os lunatum*,) koje su čvrsto povezane svezama te stvaraju jedinstveno zglobno tijelo prekriveno hrshavicom. [4]

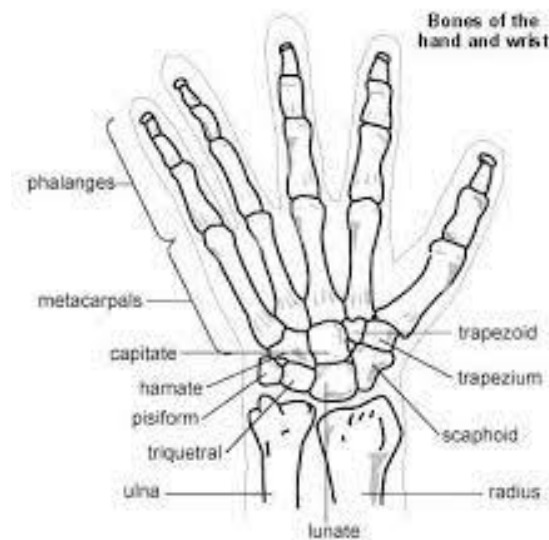
Zglob između nadlaktične i palčane kosti (*articulatio humeroradialis*) sastavljen je od od konkavnog i konveksnog zglobnog tijela. Konkavno zglobno tijelo tvori glava palčane kosti (*caput radii*) koja je na prednjoj strani udubljena te nosi zglobnu površinu za glavicu nadlaktične kosti. Konveksno je zglobno tijelo glavica nadlaktične kosti (*capitulum humeri*) iznad koje se na prednjoj strani nadlaktične kosti nalazi udubina (*fossa radialis*) u koju kod pregibanja ulazi glava radijusa palčane kosti. [4]

Zglob između proksimalnih krajeva palčane i lakatne kosti (*articulatio radioulnaris proximalis*) sastoji se od konkavnog zglobnog tijela, konveksnog zglobnog tijela i zglobne ovojnice. Konkavno zglobno tijelo je urez na proksimalnom dijelu lakatne kosti (*incisura radialis*). Zglobno tijelo nadopunjuje prstenasta sveza (*lig. anulare radii*) koja obuhvaća 4/5 kruga. Donji rub prstenaste sveze obuhvaća vrat palčane kosti. Konveksno zglobno tijelo je glava palčane kosti (*caput radii*) zajedno s zglobnom plohom (*circumferetia articularis*). Zglobna ovojnica zajednička je za sva tri zgloba. [4]

Zglob između nadlaktične i palčane kosti (*articulatio humeroradialis*) sačinjava konkavno i konveksno zglobno tijelo. Konkavno zglobno tijelo jest glava palčane kosti (*caput radii*) koja je na gornjoj strani udubljena te nosi zglobnu plohu za glavu palčane kosti. Konveksno zglobno tijelo je glavica nadlaktične kosti (*capitulum humeri*) iznad koje je na prednjoj strani udubina (*fossa radialis*) u koju ulazi glava radijusa kod pregibanja podlaktice. [4]

Zglob između distalnih krajeva lakatne i palčane kosti (*art. radioulnaris distalis*) sačinjen je od konveksnog i konkavnog zglobnog tijela te zglobne ovojnice. Konveksno zglobno tijelo je glava lakatne kosti (*caput ulnae*), dok je konkavno zglobno tijelo ulnarni urez (*incisura ulnaris radii*) koji je prekriven slojem zglobne hrskavice te skoro u potpunosti odgovara konveksitetu lakatne kosti. [4]

Podlaktična međukoštana opna (*membrana interossea antebrachii*) nalazi se između međukoštanih rubova palčane i lakatne kosti. Oblikuju je dva sloja vezivnih niti, prednji sloj (palmarni) i stražnji sloj (dorzalni). Vezivne niti polaze proksimalno s lakatne kosti i vežu se distalno na palčanu kost. Međukoštane opne služe za ravnomjernu raspodjelu sile tlaka na podlaktičnim kostima. Također, međukoštana je opna polazište prednje i stražnje skupine mišića podlaktice. [4]

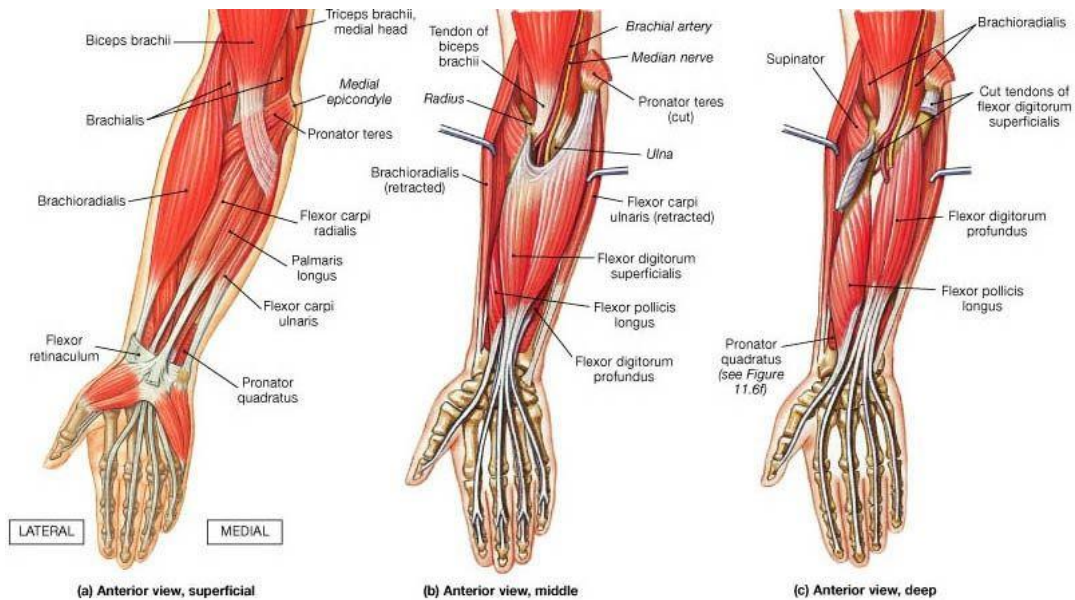


Slika 2.1.1. Prikaz anatomije ručnog zgloba

<https://medical.azureedge.net/images/333.gif>

2.2. Mišići podlaktice

Mišići podlaktice (*musculi antebrachii*) sastoje se od tri skupine: prednje, stražnje i lateralne. Veći dio mišića podlaktice sudjeluje kod pokreta prstiju i šake, a manji dio mišića sudjeluje pretežito u pokretima podlaktice. [5]



Slika 2.2.1. Prikaz mišićne podlaktice

<https://www.fitness.com.hr/images/clanci/podlaktica-misici.jpg>

2.2.1. Prednja skupina podlaktičnih mišića

Prednja skupina podlaktičnih mišića sačinjena je od osam mišića raspodijeljenih u četiri sloja. U prvom sloju nalaze se *m. pronator teres*, *m. flexor carpi radialis*, *m. palmaris longus* i *m. flexor carpi ulnaris*. U drugom sloju nalazi se *m. flexor digitorum superficialis*. U trećem sloju smješteni su *m. flexor digitorum profundus* i *m. flexor pollicis longus*. U četvrtom najdubljem sloju smješten je *m. pronator quadratus*. Mišići prednje skupine podlaktičnih mišića uglavnom su pregibači šake i prstiju te pretežito polaze s medijalnog epikondila humerusa te tvore zajedničku glavu pregibača odnosno fleksora. [5]

Obli pronacijski mišić (*m. pronator teres*) nalazi se u gornjem dijelu prednje strane podlaktice i usmjeren je distalno i lateralno. Ima dvije glave: humeralna i ularna. Humeralna glava (*caput humerale*) je površinski snop koji je uvijek dobro razvijen te kreće s prednje strane medijalnog epikondila. Ulnarna glava (*caput ulnare*) je tanki snop mišića koji polazi s medijalne strane koronoidnog nastavka ulne. Spajanjem humeralne i ularne glave nastaje okruglo mišićno tijelo koje se veže na *tuberositas pronatoria* radijusa. Obli pronacijski mišić inervira *n. medianus* (C6,C7). Ovaj mišić je pronator podlaktice, ali također pripomaže u fleksiji podlaktice. [5]

Radijalni mišić pregibač zapešća (*m. flexor carpi radialis*) je vretenast mišić koji kreće s prednje strane medijalnog epikondila humerusa te je usmjeren distalno i lateralno. Njegova završna tetiva veže se za bazu treće metakarpale kosti i za trapeznu kost. Inervira ga *n. medianus* (C6-C8). Ovaj mišić pregiba i abducira šaku te je također pomoćni pronator podlaktice i fleksor podlaktice prema nadlaktici. [5]

Dugi dlanski mišić (*m. palmaris longus*) polazi s medijalnog epikondila humerusa i okolnih fascija i hvata se na srednji dio palmarne aponeuroze. Inervira ga *n. medianus* (C6-C8). Ovaj mišić je fleksor šake, fleksor podlaktice prema nadlaktici i pomoćni pronator podlaktice. [5]

Ulnarni mišić pregibač zapešća (*m. flexor carpi ulnaris*) nalazi se najmedijalnije u površinskom sloju. Ima dvije glave: humeralna i ularna glava. Humeralna glava (*caput humerale*) polazi s vrha i s donjeg dijela medijalnog epikondila humerusa i sa susjednih fascija. Ulnarna glava (*caput ulnare*) polazi s medijalnog ruba olekranona i s gornjih 2/3 stražnjeg ruba ulne. Oba mišićna snopa vežu se na os pisiforme. Inervira ga *n. ulnaris* (C7-C8). Ovaj mišić je fleksor šake i ulnarni abduktor. [5]

Površinski mišić pregibač prstiju (*m. flexor digitorum superficialis*) ima dvije glave: humeroulnarnu i radijalnu glavu. Humeroulnarna glava (*caput humeroulnare*) je glavni mišićni

snop te polazi s prednje strane medijalnog epikondila, s medijalnog ruba koronoidnog nastavka ulne i s intermuskularnih pregrada. Radijalna glava (*caput radiale*) je pomoćni mišićni snop koji polazi s gornje polovice prednje površine i prednjeg ruba palčane kosti.. Inervacija je *n. medianus* (C6-TH1). Ovaj mišić je fleksor srednjih članaka drugog, trećeg, četvrtog i petog prsta i flektira čitave prste i šaku prema podlaktici. [5]

Duboki mišić pregibač prstiju (*m. flexor digitorum profundus*) nalazi se u trećem sloju prednje skupine podlaktičnih mišića ispod *m. flexor digitorum superficialis*. Polazi s gornjih dvije trećine i koronoidnog nastavka ulne, s gornjih dvije trećine interosealne membrane te djelomično s radiusa. Mišićni se trbuh zatim spušta prednjom stranom podlaktice gdje se dijeli na četiri mišićna snopa koji se nastavljaju u tetive koje prolaze kroz karpalni kanal i dopijevaju u šaku gdje se vežu za baze distalnih članaka drugog, trećeg, četvrtog i petog prsta. Drugi i treći prst inervira *n. medianus*, dok četvrti i peti inervira *n. ulnaris* (c8-th1). Ovaj mišić je pregibač distalnih članaka i cijelog drugog, trećeg, četvrtog i petog prsta te je fleksor šake prema podlaktici. [5]

Dugi mišić pregibač palca (*m. flexor pollicis longus*) nalazi se lateralno od *m. flexor digitorum profundus*. Polazi s gornje polovice prednje strane radiusa, s medijalnog epikondila humerusa, s lateralne trećine muđukoštane opne i s koroidnog nastavka ulne. Mišić se nastavlja tetivom koja prolazi kroz karpalni kanal u šaku, dopire do palmarne strane proksimalnog članka palca gdje ulazi u koštano-fibrozni kanal te se nakraju veže na bazu distalnog članka palca. Inervira ga *n. medianus* (C7,C8). Ovaj mišić je pregibač distalnog članka palca te također sudjeluje u fleksiji čitavog palca. [5]

Četverokutni pronacijski mišić (*m. pronator quadratus*) nalazi se poprečno preko prednjih površina ulne i radiusa iznad korijena šake. Polazi s prednje strane radiusa i veže se na donjoj trećini prednje površine ulne i njenog prednjeg ruba. Inervira ga *n. medianus* (C8, TH1). Ovaj mišić pronira podlakticu. [5]

2.2.2. Lateralna skupina podlaktičnih mišića

Lateralnoj skupini pripadaju četiri mišića koja su smještena u površinskom i dubokom sloju. U površinskom sloju smješteni su *m. brachioradialis*, *m. extensor carpi radialis longus* i *m. extensor carpi radialis brevis*. U dubokom sloju nalazi se *m. supinator*.

Nadlaktičnopalčani mišić (*m. brachioradialis*) nalazi se na samoj površini lateralne strane podlaktice te je ujedno i najsnažniji mišić u ovoj skupini. Mišić polazi s donje trećine lateralnog ruba humerusa i s lateralne interomuskularne pregrade. Mišićna se vlakna spuštaju lateralnim rubom podlaktice gdje se na sredini podlaktice nastavljaju u završnu tetivu koja se naposljetku veže na stiloidni nastavak radiusa. Inervira ga *n. radialis* (C5,C6). Iako funkcijski pripada nadlaktičnim mišićima jer flektira podlakticu, istodobno je dovodi u prednji položaj između supinacije i pronacije. Mišić djeluje kao supinator ili pronator podlaktice ovisno i njezinom položaju. [5]

Dugi radijalni mišić ispružatelj zapešća (*m. extensor carpi radialis longus*) nalazi se ispod brahioradijalnog mišića. Polazi s lateralnog ruba humerusa, lateralnog epikondila humerusa i s lateralne interomuskularne pregrade. U sredini podlaktice mišićna vlakna prelaze u završnu tetivu koja zajedno s tetivom *m. extensor carpi radialis brevis* prolazi kroz karpalni kanal na dorzumu šake te se veže na dorzalnu stranu baze druge metakarpalne kosti. Inervira ga *n. radialis* (C6,C7). Ovaj mišić je ekstenzor šake, radialni abduktor šake i pomoćni fleksor podlaktice prema nadlaktici. [5]

Kratki radijalni mišić ispružatelj zapešća (*m. extensor carpi radialis brevis*) smješten je ispod *m. extensor carpi radialis longus*. Polazi s lateralnog epikondila humerusa i sa susjednih fascija, s *lig. collaterale radiale* i *lig. anulare radii*. Njegova završna tetiva prolazi kroz drugi karpalni kanal gdje se veže za dorzalnu stranu baze treće metakarpalne kosti. Inervira ga *n. radialis* (C7). Ovaj mišić je ispružatelj šake i radijalni abduktor šake. [5]

Supinacijski mišić (*m. supinator*) nalazi se u gornjem dijelu podlaktice. Svojim tankim snopom polazi s lateralnog epikondila humerusa, *lig. collaterale radiale* i *lig. anulare radii*, dok širim snopom polazi s crista *m. supinatoris* i iz udubine na ulni ispod radijalnog ureza. Veže se na prednju i lateralnu stranu vrata radiusa sve do tuberositas radii i pripojništva *m. pronator teresa*. Inervira ga *n. radialis* (C5,C6). Ovaj mišić je glavni supinator podlaktice. [5]

2.2.3. Stražnja skupina podlaktičnih mišića

Stražnjoj skupini podlaktičnih mišića pripada osam mišića koji se nalaze u površinskom i dubokom sloju. U površinskom sloju smješteni su *m. extensor digitorum*, *m. extensor digiti minimi*, *m. extensor carpi ulnaris* i *m. anconeus* koji zajedno tvore zajedničku glavu ispružaća odnosno ekstenzora. U dubokom sloju mišići su raspoređeni u dvije skupine ovisno o njihovom položaju. Prva skupina je u području radiusa gdje se nalaze *m. abductor pollicis brevis* i *m. extensor pollicis brevis*. U drugoj skupini koja se nalazi u području ulne smješteni su *m. extensor pollicis longus* i *m. extensor indicis*. [5]

Mišić ispružać malog prsta (*m. extensor digiti minimi*) polazi s lateralnog epikondila humerusa, s interomuskularne pregrade i s podlaktične fascije. Završna tetiva prolazi kroz peti karpalni kanal gdje se susreće s tetivom *m. extensora digitoruma* za mali prst te se zajedno vežu na njegovoj dorzalnoj strani. Inervira ga *n. radialis* (C6-C8). Zajedno s tetivom *m. extensor digitoruma* ovaj mišić ispruža mali prst. [5]

Ulnarni mišić ispružać zapešća (*m. extensor carpi ulnaris*) nalazi se najmedijalnije u površinskom sloju. Polazi sa stražnjeg dijela lateralnog epikondila humerusa, *lig. collaterale radiale*, interomuskularne pregrade i s podlaktične fascije. Njegova završna tetiva prolazi kroz šesti karpalni kanal te se veže na ulnarnu stranu baze pete metakarpalne kosti. Inervira ga *n. radialis* (C6-C8). Ovaj mišić je ispružać šake te je podvlači medijalno. Zajedno s *m. fleksor carpi ulnaris* radi ulnarnu abdukciju šake dok s *m. extensor carpi radialis longus* i *m. extensor carpi radialis brevis* radi ekstenziju šake. [5]

Lakatni mišić (*m. anconeus*) je trokutast mišić i nalazi se ispod lateralne glave *m. triceps brachii*. Polazi s stražnje strane lateralnog epikondila humerusa te se veže na gornju četvrtinu stražnje strane ulne i lateralni rub olekranona. Inervira ga *n. radialis* (C7,C8). Ovaj mišić sudjeluje u ispružanju podlaktice i potpomaže pronaciju podlaktice. [5]

Dugi mišić odmicač palca (*m. abductor pollicis longus*) polazi s lateralnog segmenta stražnje strane ulne, sa stražnje strane radiusa i s međukoštane opne. Zajedno s tetivom *m. extensor pollicis brevis* prolazi kroz prvi karpalni kanal te se veže na bazu prve metakarpalne kosti. Inervira ga *n. radialis* (C7,C8). Ovaj mišić abducira palac i šaku te je pomoćni supinator. [5]

Kratki mišić ispružać palca (*m. extensor pollicis brevis*) polazi sa stražnjih strana ulne i radiusa i s međukoštane opne ispod *m. abductor pollicis longus*. Njegova završna tetiva prolazi kroz prvi karpalni kanal te se veže na dorzalnu stranu baze proksimalnog članka palca. Inervira ga

n. radialis (C8, TH1). Ovaj mišić je ispružać proksimalnog članka palca te potpomaže djelovanje *m. abductor pollicis longus*. [5]

Dugi mišić ispružać palca (*m. extensor pollicis longus*) polazi sa stražnje trećine lateralnog dijela stražnje površine ulne i međukoštane opne. Veže se na dorzalnu stranu za bazu distalnog članka palca. Inervira ga *n. radialis* (C7,C8). Ovaj mišić je ekstenzor distalnog članka palca i čitavog palca. Također sudjeluje u supinaciji podlaktice te abducira palac. [5]

Mišić ispružać kažiprsta (*m. extensor indicis*) polazi sa stražnje strane ulne i s međukoštane opne. Završna tetiva prolazi kroz četvrti karpalni kanal te se zajedno s tetivom *m. extensor digitorum* za drugi prst veže na dorzalnoj strani kažiprsta. Inervira ga *n. radialis* (C6-C8). Ovaj mišić je ekstenzor drugog prsta, ulnarni abduktor šake i pomoćni ekstenzor šake. [5]

3. Prijelom kosti

Definicija prijeloma kosti je prekid kontinuiteta kosti koji je nastao djelovanjem neke sile koja premašuje tvrdoću i elastičnost kosti. Prijelom se dijagnosticira na temelju radioloških i kliničkih pregleda. Klinički pregled počinje anamnezom odnosno uzimanjem podataka kako, kada i gdje je nastala ozljeda. Važno je vrijeme koje je proteklo nakon nastanka ozljede jer nam ono može dati informacije o stvaranju opsežnijih lokalnih komplikacija kao što su infekcije rane kod otvorenih puknuća, mogućnost jače kontaminacije, veći podljevi ili dulji prekid krvnog cirkuliranja zbog kompresije krvnih žila. Mehanizam nastanka prijeloma odnosi se na snagu djelovanja neke sile kao npr. udarac, nalet vozila, visina kod pada. Mjesto udarca ukazuje na mogućnost stvaranja prijeloma na mjestu samog kontakta ili o udaljenom prijelomu zbog prenošenja sile (npr. do prijeloma kralješka može doći kod pada na noge). Nakon početne anamneze radi se inspekcija odnosno pregled mjesta ozljede kako bi se ustanovila veličina oteklina, boja kože i deformacije. Koristeći palpaciju dobivaju se podatci o jačini boli, kakvoći otekline i patološkoj pokretljivosti. Također, potrebno se poznavati sigurne i nesigurne znakove prijeloma. Sigurni znaci prijeloma jesu patološka gibljivost, deformacija, krepitacije, vidljivi ulomci pri otvorenom prijelomu te radiografski nalaz. Nesigurni znaci prijeloma jesu oteklina, bolnosti pri pokretu i pri pritisku, krvni podljev, promjena boje kože i smanjenost funkcije. [6]

3.1. Vrste prijeloma

Prijelome možemo podijeliti sukladno načelima. Tako prijelome dijelimo prema uzroku, prema očuvanosti kože iznad prijeloma, prema izgledu i tijeku frakturne pukotine, prema broju ulomaka i prema zahvaćenosti okolnih struktura. [6]

Prema uzroku dijelimo ih na one izazvane nekom silom i na spontane prijelome. Sila može djelovati izravno (npr. pri ranjavanju) i posredno (npr. padom na stražnjicu puca tijelo kralješka). Spontani prijelomi nastaju zbog povećane lomljivosti kostiju zbog patoloških promjena na kostima. [6]

Prema očuvanosti kože iznad prijeloma dijelimo ih na otvorene prijelome i zatvorene prijelome. Otvoreni prijelomi prekidaju očuvanost cjelovitosti kože tako što dijelovi kostiju vire ili su se dijelovi kostiju uvukli ispod kože nakon ozljede. Vrlo su česta krvarenja zbog ozljeda krvnih žila koja su nastala pri prijelomu. Krvarenja su moguća u trenutku prijeloma kosti ili ako se naknadno pomiču slomljene kosti te ih je potrebno zaustaviti. Zatvoreni prijelomi su oni koji imaju očuvanu cjelovitost kože te su kod takvih prijeloma moguće neurovaskularne ozljede. [6,7]

Prema izgledu i tijeku frakturne pukotine prijelome dijelimo na poprečne, uzdužne, kose i spiralne. Ako djelovanje neke sile prelazi snagu tetive ili mišića može nastati prijelom otkinućem komadića kosti na mjestu hvatišta mišića odnosno avulzijski prijelom. [6]

Prema broju ulomaka razlikujemo više vrsta prijeloma te ih tako dijelimo na bifragmentarne (dva ulomka), multifragmentarne (puno većih ulomaka), kominutivne (veći broj usitnjenih ulomaka) i komadne odnosno segmentalne (dvostruki prijelom iste kosti). [6]

Prema zahvaćenosti okolnih struktura razlikujemo jednostavne i komplicirane. Ova podjela se odnosi kada zbog prijeloma nastaju ozljede drugih vitalnih struktura kao što su, mišići, tetive, zglobovi, živci i krvne žile. [6]

Ovisno o tipu prijeloma određuje se prognoza i terapija. Broj ulomaka i položenost pukotine važni su parametri kod određivanja težine ozljede i prognoze ishoda liječenja. Primjenjuje se više klasifikacija prijeloma zbog lakšeg sporazumijevanja u opisivanju stanja ozljede i terapijskih postupaka. U svijetu se najviše upotrebljava klasifikacije AO grupe za prijelome kostiju koja se temelji na analizi težine prijeloma, prognozi ishoda te teškoćama kod terapijskih

postupaka. Tako se tip prijeloma označuje slovima (A,B,C) gdje je najteži prijelom definiran slovom C. Grupe se definiraju brojevima (1,2,3) gdje je najteži prijelom definiran brojem 3. [6]

Kod prijeloma dolazi do pomaka ulomaka koji mogu biti postranično (*ad latus*), po uzdužnoj osi (*ad axim*), sa skraćanjem (*cum contractionem*), s produženjem (*cum distractionem*), s okretanjem oko uzdužne osi (*cum rotationem*) te kombinirani. [6]

3.2. Liječenje prijeloma

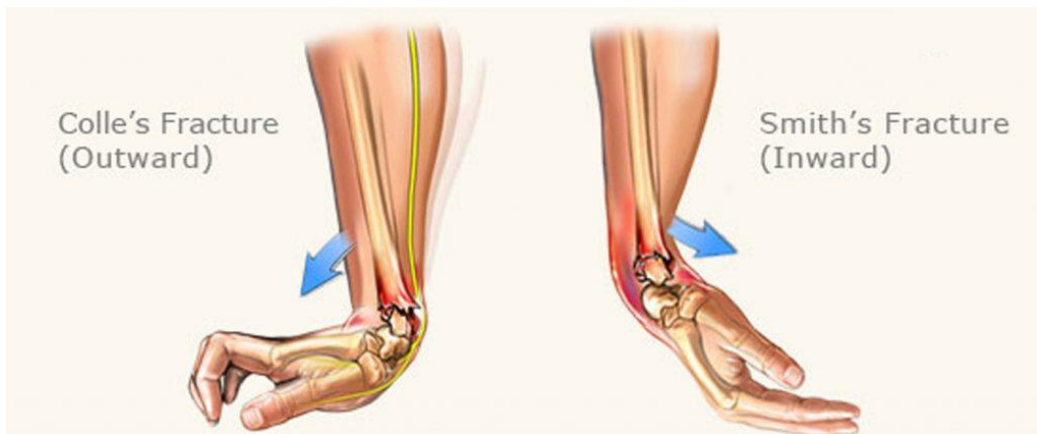Ciljevi liječenja prijeloma su osigurati zdravo povezivanje slomljene kosti bez deformacije i konačni povrat radne i sportske funkcije. Te ciljeve potrebno je postići s najmanjim opasnošću od nastanka komplikacija te što je brže moguće. Opća načela liječenja prijeloma kostiju su repozicija ulomaka, retencija ulomaka i rana funkcijska imobilizacija. Repoziciju ulomaka moguće je postići konzervativno ili operativno, ali u većini slučajeva repozicija se postiže konzervativno te ju je potrebno izvesti što je prije moguće. Retencija ulomaka se također može postići konzervativno ili operativno gdje je cilj stabilizirati ulomke u što povoljniji položaj te omogućiti što bolje cijeljenje. Kod konzervativnog liječenja imobilizacija se postiže mirovanjem i sadrenim zavojem odnosno gipsom. Rana funkcijska mobilizacija neizbježni je dio liječenja lokomotornog sustava. Osnovno načelo je što ranija mobilizacija uz što kasnije opterećenje ekstremiteta. Bitan je rani početak aktivnog i pasivnog istezanja mišića i pokretanja zglobova u svrhu vraćanja funkcije. Duljim odnosno kraćim mirovanjem, kontraktilnost i masa mišića značajno se smanjuje. Smanjenje pokretljivosti često je posljedica promjena na zglobnoj čahuri, promjena na svezama i atrofije okolnih mišića zbog duže neaktivnosti, a ne posljedica samog prijeloma. [6]

4. Prijelom palčane kosti na tipičnom mjestu

Jedan od najučestalijih prijeloma jest prijelom palčane kosti. Nastaje prilikom pada uglavnom kod starije populacije zbog slabije kvalitete kostiju te kod mlađe populacije uslijed prometnih nesreća i sportskih aktivnosti. Klinička slika pokazuje bolnost i oteklinu u području ručnog zgloba, ograničenost pokreta te deformacije. Također ovisi i o nastanku pomaka, veći pomak ulomaka dovodi do veće deformacije. Razlikujemo dvije osnovne skupine prijeloma radijusa na tipičnom mjestu, ekstraartikularni prijelomi (Collesov prijelom, Smithov prijelom) i intraartikularni prijelomi (Bartonov prijelom, kuneiformni prijelomi). [7,8,9]

4.1. Ekstraartikularni prijelomi

Najučestaliji mehanizam nastanka je pad na ispruženu šaku gdje dolazi do dorzalne fleksije šake te savijanja na nadlaktičnu stranu. Ovdje palčana kost puca unutar 2,5 cm od zgloba i dolazi do dorzalne angulacije ulomaka tj. njihovog pomaka prema nadlaktici. Takav prijelom zove se Collesov prijelom. Prijelom palčane kosti može nastati i prilikom pada na savijenu šaku odnosno na dorzum šake. Kod takvog prijeloma karakteristična je volarna angulacija ulomaka tj. pomak ulomaka prema dlanu te se takav prijelom naziva Smithov prijelom. Uz klinički pregled radi se i radiološka pretraga RTG-om koja se snima u dvije projekcije kako bi se ustanovio stupanj pomaka jer o tome ovisi daljnje liječenje. Ponekad je potrebno učiniti i dodatnu dijagnostiku poput MR ili CT. [6]



Slika 4.1.1. Prikaz Collesovog prijeloma (lijevo) i Smithovog prijeloma (desno)

<https://tanyacoats.co.za/wp-content/uploads/2021/06/colles-smith-fractures-1024x420.jpg>

4.2. Intraartikularni prijelomi

Prijelom palčane kosti na tipičnome mjestu može biti udružen s prijelomom lakatne kosti u distalnom dijelu podlaktice ili s prijelomom stiloidnog nastavka lakatne kosti. Takvi prijelomi složeniji su za repoziciju te je funkcija ručnog zgloba često smanjena zbog nastanka degenerativnih promjena nakon cijeljenja prijeloma. Razlikujemo Bartonov prijelom i kuneiformne prijelome. Bartonov prijelom nastaje kod puknuća volarne ili dorzalne lamele distalnog dijela radijusa. Kuneiformni prijelomi su frakture lateralnog dijela odnosno stiloidnog nastavka ili medijalnog dijela palčane kosti unutar zgloba. [6]

4.3. Klinička slika

Simptomi kojima se očituje prijelom radijusa na tipičnom mjestu jesu oteklina ručnog zgloba, smanjeni opseg pokreta, intenzivna bol koja limitira pomicanje prstiju, deformacije i pojava edema. Kod Collesovog prijeloma prisutna je deformacija poznata kao fenomen bajuneta koja se stvara kao posljedica pomaka distalnog ulomka proksimalno i radijalno u frontalnoj ravnini. Kod Smithovog prijeloma prisutan je fenomen vilice koji se stvara nakon pomaka distalnog ulomka volarno i proksimalno u sagitalnoj ravnini. [6,7,9]

4.4. Dijagnostika

Dijagnoza započinje uzimanjem anamneze i provođenjem detaljnog pregleda na mjestu prijeloma. Zatim slijedi dijagnoza RTG-om gdje se ručni zglob snima u dvije projekcije, latero-lateralno i antero-posteriorno. Ako je potrebno, rade se kose snimke koje se provode u položaju pronacije i supinacije pod kutem od 45 stupnjeva kako bi imali bolji pogled u artikularne površine radijusa. [6,7]

4.5. Konzervativno liječenje

Konzervativno liječenje prijeloma uključuje sadreni zavoj odnosno gips za imobilizaciju zgloba. Sadra je kalcijev sulfat u suhom stanju koji se u dodiru s vodom pretvara u masu koja se kratko vrijeme može modelirati te se nakon toga stvrdne u željenom položaju. Kod postavljanja sadrenog zavoja potrebno je paziti da se ne stvore utisnuća ili prijevoji koji mogu oštetiti pacijentovu kožu. Danas se također koriste i plastični materijali koji imaju slična svojstva kao sadreni zavoj, ali su vodootporni, nisu podložni oštećenju te su mnogo ugodniji za pacijenta. Kod postavljanja sadrenog povoja, bitno je da je podložen vatom da ne bi došlo do oštećenja kože ili stvaranja dekubitusa. Nakon repozicije prijeloma u željeni položaj radi se rentgenska snimka kroz sadreni zavoj. Rentgenske kontrole potrebno je raditi više puta tijekom liječenja kako bi se mogla izvršiti korekcija ako dođe do pomaka ulomaka. [6]

4.6. Operativno liječenje

Operativno liječenje provodi se kroz kirurško otvaranje kožnog pokrova i struktura koje se nalaze u predjelu prijeloma, zatim se radi repozicija odnosno namještanje ulomaka te retencija odnosno zadržavanje ulomaka u željenom položaju koristeći načela osteosinteze tj. ponovnog spajanja ulomaka metalnim materijalima. Cilj operativnog liječenja je postići što veći stupanj stabilnosti ulomaka koja se postiže navođenjem ili interfragmentarnom kompresijom. Prijelom radijusa na tipičnome mjestu liječi se operativno kod otvorenih prijeloma, intraartikularnih prijeloma, multifragmentalnih prijeloma, nestabilnih prijeloma, kod nemogućnosti zadovoljavajuće i stabilne manualne repozicije, ako je pomak ulomka u zglobu veći od dva milimetra, ako je radijus skraćen više od 5 milimetara i prekoračenje od fiziološke angulacije radijusa manje od 20 stupnjeva, a veće od 15 stupnjeva. Operativne metode koje se koriste su vanjska fiksacija, unutarnja fiksacija i otvorena repozicija, zatvorena repozicija i perkutana fiksacija ulomka i minimalno invazivna otvorena repozicija. [6]

4.6.1. Vanjska fiksacija

Postavljanje vanjskih fiksatora je posebna vrsta operacijske imobilizacije slomljenih fragmenata kosti. Međutim, ova metoda ne garantira stabilnu osteosintezu. Osnovno načelo vanjske fiksacije je ektrafokalno uvođenje osteosinteze odnosno postavljanje osteosintetskog materijala dalje od mjesta prijeloma. Važnost ovog načela je u izbjegavanju stranoga materijala kao što su čavli, vijci i pločice u predjelu prijeloma. Ovo je važno kod otvorenih prijeloma gdje je prisutna kontaminacija ulomaka i rane ili kod liječenja inficiranih pseudartroza. Vanjski fiksator ima distrakcijsku, kompresijsku ili neutralizacijsku funkciju. Distrakcijska funkcija služi za osiguranje duljine kosti kod manjka koštane mase. Kompresijska funkcija služi za postizanje interfragmentarne kompresije. Neutralizacijska funkcija služi za umirivanje ulomaka bez korištenja kompresije. Vanjski fiksatori najčešće se koriste kod otvorenih prijeloma nastalih u ratu te kod prijeloma nastalih u poljodjelskim uvjetima kada postoji mogućnost kontaminacije rane zemljom s visokim izgledima za nastanak infekcije. Koristeći vanjske fiksatore izbjegava se mogućnost unošenja stranog materijala u već rizično područje. [6]

4.6.2. Unutarnja fiksacija i otvorena repozicija

Ovakav način liječenja indiciran je kod kompliciranijih prijeloma odnosno kada željene rezultate ne dobivamo koristeći ostale kirurške metode. Karakteristika ove metode je otvoren pristup kosti i moguća direktna repozicija ulomka. Koriste se Kirscherove žice, vijci i dorzalne odnosno volarne T pločice. Prednosti ove tehnike su manja mogućnost otpuštanja vijaka, manji broj neuropatija, ranija mobilizacija i lakše stavljanje sadrenog povoja. [9]

4.6.3. Minimalno invazivna otvorena repozicija

Minimalno invazivna otvorena repozicija indicirana je kod zglobnih puknuća. Većinom se koristi uz perkutanu fiksaciju ulomaka ili u kombinaciji s vanjskim fiksatorom. Provodi se manipulacijom zglobnog ulomka uz kontrolu flouroskopa. [10]

4.6.4. Perkutana fiksacija ulomka i zatvorena repozicija

Indikacija za izvođenje ove tehnike jesu nestabilni ekstraartikularni prijelomi. Manualnom repozicijom pokušava se kost dovesti do idealnog položaja i zatim se koriste Kirschnerove žice kako bi se kost stabilizirala. Nakon kirurškog zahvata potrebno je staviti vanjsku imobilizaciju. Šest do osam tjedana nakon operacije vade se Kirschnerove žice.[9]

4.7. Komplikacije

Komplikacije se neželjna ali prisutna pojava u kirurgiji kada govorimo o zbrinjavanju prijeloma. Komplikacije možemo podijeliti na infekcije, pseudartroze, artroze, produljeno cijeljenje kosti, refrakture te Sudeckovu distrofiju.[6]

Infekcije se stvaraju kada se mikroorganizmi unesu u otvorenu ranu prijeloma kod samog nastanka, dok kod zatvorenih prijeloma mogu nastati tokom operacijskog zahvata. Infekcija kosti odnosno osteomijelitis je vrlo ozbiljna komplikacija te je najčešći uzrok nastanka gnojne upale koštanog tkiva kod otvorenih prijeloma, dok kod zatvorenih prijeloma može nastati

ijatrogena infekcija. Ukoliko dođe do infekcije potrebno je široko otvoriti ranu te maknuti sve nekrotične dijelove kosti i mekih tkiva i ako je postavljen, osteosintetskog materijala. [6]

Pseudartroza je stanje kod kojeg prijelom nije u potpunosti zacijelio ni nakon 9 mjeseci od njegovog nastanka. Ne postoje znakovi nastanka kalusa nego se među ulomcima stvara vezivno tkivo koje ne pruža čvrstoću. Nije rijetko da je prostor između ulomaka ispunjen hrskavičnim tkivom te da su njihovi krajevi sklerotični. Takva pojava naziva se pseudartroza odnosno „lažni zglob“. S obzirom na aktivnost koštanog tkiva i nastanak, pseudartroza se pojavljuje u tri oblika. Prvi oblik je defektna odnosno atrofična pseudartroza koja nastaje kada nema aktivnosti koštanog tkiva. Drugi oblik je hipertrofična pseudartroza kod koje dolazi do reaktivnog širenja vezivnog bez novostvorenog koštanog tkiva. Treći oblik je inficirana pseudartroza koja nastaje kada ne dolazi do stvaranja koštanog kalusa zbog bakterijske infekcije. Liječenje pseudartroza odnosi se na uklanjanje uzroka stanja. Ako je npr. uzrok nemir ulomaka, potrebno je primijeniti metodu stabilne osteosinteze, ugraditi transplantate vlastite spongiozne kosti na mjestu prijeloma, dok je kod inficirane pseudoartroze potrebno ukloniti inficirani materijal, učiniti vanjsku fiksaciju te liječiti infekciju uz pomoć antibiotika dok se ona ne smiri. Nastanak pseudartroze može se izbjeći primarnom primjenom osteosinteze, operacijskim uklanjanjem devitaliziranih ulomaka te aseptičnim pristupom operaciji. [6]

Artoza je kasnija posljedica prijeloma koja nastaje na obližnjim zglobovima. Češće se javlja kod prijeloma koji zahvaćaju zglob odnosno intraartikularnih prijeloma. Simptomi su bolna i ograničena funkcija zgloba, sužavanje zglobne pukotine te evidentne promjene u koštanoj strukturi koje možemo očitati pomoću rentgenograma. [6]

Produljeno cijeljenje kostiju je stanje kod kojeg ne dolazi do srastanja kostiju u očekivanom vremenu. Produženim cijeljenjem smatra se vrijeme od 8-9 mjeseci nakon prijeloma, sve iznad toga su pseudartroze. [6]

Refraktura je stanje kada dolazi do ponovnog prijeloma kosti na istom mjestu. Može se dogoditi zbog preranog opterećenja kosti i zbog lošeg cijeljenja kosti. Refrakture kosti su moguće nakon konzervativnog i operativnog liječenja. Također, moguć je i prijelom osteosintetskog materijala. [6]

Sudeckova distrofija (*morbus Sudeck*) manifestira se na mekim tkivima i kostima u području puknuća. Prisutnošću nemira ulomaka, bolnosti, edema i dugotrajne imobilnosti okrajine bolest se može proširiti na vegetativni živčani sustav te može nepovoljno utjecati na prokrvljenost svih tkiva (kože, potkožja, mišića i kosti). Kod Sudeckove distrofije koža je sjajna, stanjena, topla,

edematozna i lividna. Mišići atrofiraju, bol je trajna te su na rentgenskim snimkama vidljivi mrljasta atrofija kosti i tanak kortikalni sloj. Sudeckova distrofija liječi se intenzivnom fizikalnom terapijom uz primjenu visokih doza analgetika. [6]

5. Rehabilitacija nakon prijeloma palčane kosti na tipičnom mjestu

5.1. Kineziterapija

Kineziterapija dolazi od grč. riječi kinesis – pokret, kretanje, i therapeia – liječenje. To je znanstvena disciplina koja koristi pokret u svrhu prevencije i liječenja bolesti. U kliničkoj medicini gotovo da nema grane koja ne bi trebala ili ne bi mogla koristiti kineziterapiju. Prema tome, kliničku kineziterapiju možemo podijeliti na ortopedsku, neurološku, reumatološku, kardiovaskularnu, ginekološku i porodiljnu, pulmološku, urološku, psihijatrijsku, pedijatrijsku i gerijatrijsku kineziterapiju. Osnovni ciljevi kineziterapije su uspostaviti, održati ili povećati opseg pokreta (u engleskoj literaturi *range of motion* - ROM), povećati ili održati mišićnu snagu, brzinu pokreta i izdržljivost, poboljšati stav ili položaj tijela, prevenirati ili korigirati deformacije, poboljšati koordinaciju pokreta te poboljšati funkcije ostalih organskih sustava. Medicinske vježbe možemo podijeliti prema načinu izvođenja i prema cilju koji želimo postići.

Prema cilju mogu biti vježbe koordinacije, brzine, izdržljivosti, snage, opsega pokreta itd.

Prema načinu izvođenja vježbe možemo razdijeliti aktivne i pasivne.

Kod izvođenja aktivnih vježbi pokret se izvodi vlastitom voljom i snagom. Ovisno o mišićnoj snazi koja se koristi dijelimo ih na aktivne samostalne vježbe, aktivno potpomognute i aktivne vježbe s otporom. Aktivno potpomognute vježbe provode se u slučaju kada mišićna snaga prema mišićnom manulanom testu iznosi ocjenu 2. Izvode se uz pomoć fizioterapeuta, uz korištenje suspenzija, pridržavanje oboljenog segmenta zdravim segmentom ili vježbanjem u vodi. Aktivne samostalne vježbe izvode se kada je ocjena na MMT testu 3. Aktivne vježbe s otporom izvode se kada je mišićna snaga prema MMT testu 4 ili 5.

Pasivne vježbe izvodi fizioterapeut i one se provode kada je ocjena na MMT-u 0 ili 1. Kod pasivnog vježbanja ciljevi su sačuvati opseg pokreta u zglobovima, održati fiziološku dužinu mišića, održati propriocepciju i unaprijediti ishranu zglobnih struktura i mekih tkiva uz bolji protok limfe i krvi.

Vježbe također možemo razdijeliti na statičke i dinamičke. Statičke vježbe su one gdje duljina mišića ostaje ista i mijenja se tonus mišića odnosno mišićna kontrakcija je izometrička.

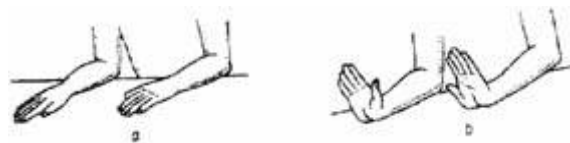
Dinamičke vježbe su one kod kojih tonus ostaje isti, a mijenja se duljina mišića. Kod dinamičkih vježbi mišićna kontrakcija može biti izotonička ili izokinetička.

U kineziterapiji vrlo je bitno dobro propisati vrstu vježbi koja će se koristiti. Poželjno je poznavati točnu dijagnozu i prema njoj odrediti daljnju terapiju, poznavati način propisivanja vježbi, poznavati način djelovanja propisanih vježbi, nuspojave i kontraindikacije. [12]

5.1.1. Kineziterapija kod prijeloma palčane kosti na tipičnom mjestu

Kod prijeloma radijusa na tipičnom mjestu provode se vježbe za poboljšanje opsega pokreta i vježbe za jačanje mišića.

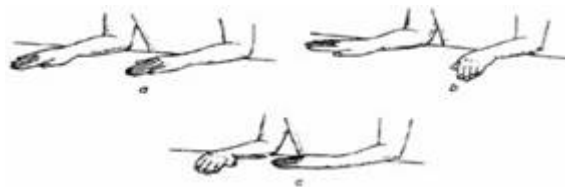
Vježba 1: Pacijent na stol polaže podlaktice. Šake su na stolu s dlanovima prema dolje. Pacijent podiže dlanove od stola pritom ne dižući podlaktice. Zadrži položaj nekoliko sekundi te nakon toga spušta dlanove nazad na stol. Vježbu ponavlja 15-20 puta. [13]



Slika 5.1.1.1. Prikaz vježbe 1

<https://www.fizioterapeut.hr/wp-content/uploads/2020/04/vjezbe-za-sake-1.jpg>

Vježba 2: Pacijent polaže ruke na stol tako da su dlanovi usmjereni prema dolje. Dlanovima klizi po podlozi lijevo i desno pritom ne pomičući podlaktice. Vježbu ponavlja 15-20 puta. [13]

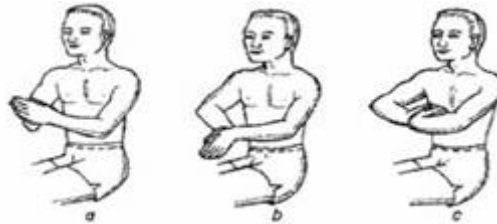

Slika 5.1.1.2. Prikaz vježbe 2

<https://www.fizioterapeut.hr/wp-content/uploads/2020/04/vjezbe-za-sake-2.jpg>

Vježba 3: Pacijent u ruci drži lopticu. Stišće lopticu i stisak zadržava 5 sekundi te nakon toga lagano opušta ruku. Vježbu ponavlja 15-20 puta. [14]

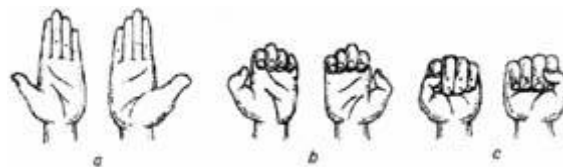Vježba 4: Pacijent ispred sebe spaja dlanove te vrhove prstiju prvo okreće prema podu a zatim prema prsima. Prilikom ove vježbe dlanovi su spojeni cijelo vrijeme. Vježbu ponavlja 15-20 puta. [13]



Slika 5.1.1.3 Prikaz vježbe 4

<https://www.fizioterapeut.hr/wp-content/uploads/2020/04/vjezbe-za-sake-6.jpg>

Vježba 5: Šake su na stolu s dlanovima usmjerenim prema gore i ispruženim prstima. Pacijent prvo skuplja prste u obliku „male šake“ kako je prikazano na slici b, zatim skuplja prste u obliku „pune šake“ kako je prikazano na slici c. Nakon toga ispruža prste kao na početku vježbe. Vježba se ponavlja 15-20 puta [13]



Slika 5.1.1.4. Prikaz vježbe 5

<https://www.fizioterapeut.hr/wp-content/uploads/2020/04/vjezbe-za-sake-7.jpg>

5.2. Dijadinamske struje

Dijadinamske odnosno modulirane struje su niskofrekventne, impulsno sinusoidne struje, koje su poluvalno ili punovalno fokusirane frekvencije od 50-100 Hz. Poluvalno usmjerena struja generira monofazne impulse koji traju 10 ms i imaju pauzu od 10 ms, odnosno generiraju 50 impulsa po sekundi. Punovalno usmjerena struja generira monofazne impulse trajanja 10 ms,

odnosno 10 impulsa po sekundi. Kada se kombiniraju jakost i frekvencija dobivamo 4 osnovne modulacije koje se primjenjuju u fizikalnoj medicini. Fiziološki učinci dijadinamskih struja temelje se na alteraciji permeabiliteta staničnih membrana i stimulaciji živčanih vlakana. Dijadinamske struje pružaju analgetski učinak, smanjenje upale, poboljšanje lokalne cirkulacije i ubrzanje cijeljenja tkiva. Pločaste elektrode ili vakuum elektrode postavljaju se na bolno područje tako da negativna elektroda odnosno katoda bude na bolnom mjestu, a pozitivna elektroda odnosno anoda smještena distalno ili proksimalno. Intenzitet struje se postupno povećava i pruža osjećaj vibracija. Doziranje zavisi o pacijentovoj podnošljivosti. Trajanje postupka nije definirano, ali je ovisno o mjestu primjene, načinu primjene i indikaciji. Indikacije za primjenu su bolovi različite etiologije, ozljede mekih tkiva (posttraumatska stanja), zglobne bolesti i izvanzglobni reumatizam. Kontraindikacije su infekcije, promjena ili gubitak senzibiliteta, malignomi, hemoragična stanja i primjena na prsni koš. Uporaba dijadinamskih struja nije preporučena kod trudnica na donjem dijelu leđa, kod bolesnika s pacemakerom, kod bolesnika s fragilnom kožom i nakon korištenja krioterapije. [12]

5.3. Interferentne struje

Interferentne struje (IFS) su struje srednje frekvencije oko 4000 Hz čija se amplituda povećava i smanjuje u tempu niskih frekvencija 1-250 Hz što označava učinak niskofrekventnih struja. U terapijskom aspektu, IFS se stvaraju kada se preklope dvije srednjefrekventne struje od kojih jedna ima prilagodljivu frekvenciju 4000-4200 Hz, a druga ima fiksnu frekvenciju od 4000 Hz. Za većinu stanja korisna i učinkovita je frekvencija od 50-100 Hz. Maksimalni učinak dešava se u dubini za razliku od niskofrekventnih struja gdje se učinak dešava ispod elektroda. Interferentne struje imaju vazodilatacijski i analgetički učinak, pospješuju cijeljenje kosti, imaju protuupalni i antiedemski učinak i potpomažu mišićnoj kontrakciji. Interferentne struje primjenjuju se bipolarno i kvadripolarno. Kod bipolarne odnosno premodulirane metode 2 struje interferiraju u uređaju izvan bolesnika, izlazna frekvencija jest interferentna i potrebne su 2 elektrode odnosno 1 par. Kod kvadripolarne metode postavljaju se 4 elektrode odnosno 2 para kroz koje prolaze struje različitih frekvencija te u krugu njihovog križanja u organizmu nastaje terapijska interferencija. Vakuumske elektrode uz primjenu vakuuma prijanjanju uz tijelo. Svakom bolesniku se prilagođava intenzitet po načelu snažno ali ugodno i izbjegava se modificiranje intenziteta prema jakosti na uređaju bez komunikacije s bolesnikom. To je razlog zbog čega je potrebno da bolesnik ima očuvan osjet i da je kontaktibilan. Učinkovita frekvencija

bira se ovisno o indikaciji i onome što želimo postići (cijeljenje kostiju – 10-20 Hz, mišićna kontrakcija – 20-50 Hz, upala i bol - >100 Hz, vazodilatacija – 1-200 Hz). Postupak može trajati od 10-30 minuta. Indikacije za primjenu su mišićno-koštane boli i osteoartritis perifernih zglobova kralješnice. Potreban je oprez kod oštećenog osjeta na koži, kožnim promjenama koje se mogu pogoršati primjenom elektroda i intervencijama u blizini srca. Kontraindikacije su sklonost krvarenju, bolesti arterija i vena, infektivne bolesti, malignomi, bolesnici sa pacemakerom i teški kardinalni bolesnici te trudnice. [12]

5.4. TENS

Transkutana električna nervna stimulacija odnosno TENS, terapijski je postupak koji primjenjuje dozirane, niskovoltažne električne stimulacije za podraživanje živčanog sustava putem kože kako bi izazvao analgetički učinak. Jačina frekvencije je od 1 do 150 Hz, intenziteta od 0 do 6 mA i trajanje stimulansa 0,04 do 0,3 ms. Fiziološka baza za primjenu električne stimulacije je kontrola boli i modulacija odnosno promjena osjeta boli u području talamusa ili stražnjeg roga kralježnične moždine. Pretpostavlja se da TENS djeluje u smislu modulacije boli neopijatnim i opijatnim sustavom prilikom čega se zapaža velika varijabilnost u duljini trajanja efekta, načinu djelovanja i intenzitetu. Razlikujemo više vrsta TENS-a s obzirom na parametre stimulacije: standardni, niskofrekventni i TENS s primjenom struja male jakosti poznatiji kao MENS. Najčešće korišten je standardni TENS. Karakteriziraju ga frekvencije manje od 200 Hz, jakost struje od 10-40 mA i vrijeme trajanja impulsa od 30-200 ms. Vrijeme trajanja terapije može biti u rasponu od 30 minuta pa sve do nekoliko sati. Prednost korištenja TENS-a jest jednostavnost, neinvazivnost i sigurnost primjene te mogućnost samostalne bolesnikove primjene kod kuće. Kod prijeloma radijusa na tipičnom mjestu elektrode se postavljaju na bolno područje. TENS uvelike dovodi do smanjenja boli i poboljšanja svakodnevnih aktivnosti ručnog zgloba. Indikacije su bolovi akutnog i kroničnog tipa, različitih uzroka. Kontraindikacije za primjenu su prisutnost srčanih stimulatora i provedba u području karotidnog sinusa zbog moguće provokacije vazovagalnog refleksa. Relativne kontraindikacije su alergija na materijal od kojih su napravljene elektrode, kondukcijski gel ili flasteri, epilepsija, trudnoća i mentalna inkompetencija. [12]

5.5. Magnetoterapija

Magnetoterapija se u svrhu liječenja koristi više od tisuću godina, međutim tek u drugoj polovici 19. stoljeća provedena su istraživanja o učinku visokofrekventnih struja na ljudski organizam. Kod liječenja se koriste učinci magnetnog polja koje nastaje međustaničnim kružnim gibanjem zbog brzih promjena u električnom polju. Smatra se da magnetoterapija ima učinke kod bolova, nesraslih prijeloma, svježih trauma, bolesti zglobova te Sudeckove distrofije. Iako nisu zabilježeni podatci o oštećenjima nakon primjene magnetoterapije, potrebno ju je pravilno dozirati kako bi se izbjegla mogućnost nastanka alergija, depresivnih stanja i malignoma. Doziranje magnetoterapije može biti trajanja od 10 minuta do višesatne primjene. Preporuča se da se doziranje provodi individualno prema svakom pacijentu jer se smatra boljim od korištenja unaprijed programiranim dozama koje su pridodane uređajima. U akutnoj fazi preporučeno je korištenje kraćeg trajanja, manjeg intenziteta i nižih frekvencija. U kroničnoj fazi preporuča se primjena duljeg trajanja, većeg intenziteta i viših frekvencija u odnosu na akutnu fazu. Indikacije za primjenu su bolna stanja različite etiologije, ozljede kostiju i mekih tkiva i zglobne bolesti. Kontraindikacije za primjenu su trudnoća, pacemaker, akutne infekcije, akutni cirkulatorni poremećaji, gljivične bolesti i koronarna insuficijencija. [12]

5.6. Hidroterapija

Hidroterapija je fizikalna metoda koja u svrhu liječenja koristi tekući medij za prijenos mehaničkih i toplinskih učinaka na tijelo. Voda ima tri temeljna obilježja koja pružaju određene prednosti prilikom izvođenja vježbi, a to su prijenos toplinske energije, sila uzgona i hidrostatski tlak. Voda ima specifično visok toplinski kapacitet i mogućnost prijenosa toplinske energije. Kondukcijom i konvekcijom toplina se prenosi na tijelo što dovodi do popuštanja mišićnog spazma i smanjenja boli. Sila uzgona dovodi do prividnog smanjenja težine. Prema Arhimedovom zakonu tijelo koje je uronjeno u vodu gubi na težini prividno onoliko koliki je volumen istisnute tekućine. Zbog toga sila uzgona omogućuje izvođenje aktivnoga pokreta uz upotrebu mnogo manje mišićne snage od one izvan vode te ima vrlo pozitivan psihološki utjecaj na bolesnika. Hidrostatski tlak je tlak stupca vode na četvorni centimetar površine tijela i ima dvostruko djelovanje. Veći je od kapilarnog tlaka pa pritiskom djeluje na smanjenje edema i pražnjenje kapilarnog bazena. Hidroterapija ima vrlo pozitivne mišićno-koštane,

kardiovaskularne, endokrine, respiratorne i renalne učinke. Fizikalna terapija vodu u svrhu liječenja najčešće koristi za izvođenje vježbi odnosno hidrogimnastiku. Vježbe su asistirane od strane fizioterapeuta te se provode u bazenu, u Hubbardovoj kadi i u kadicama za šake i stopala. Pokretljivost se povećava zbog smanjenja boli, manjeg pritiska na zglobove i manje aktivnosti mišića. Temperatura vode određuje se prema dijagnozi, cilju i svrsi vježbi te je tako npr. kod reumatskih bolesti temperatura viša dok je kod neuroloških bolesti temperatura vode niža. Indikacije za provođenje hidrogimnastike uglavnom su jednake indikacijama za provođenje medicinske gimnastike izvan vode. Potrebno je posebnu pozornost obratiti kod srčanih bolesnika zato što kod hidrogimnastike dolazi do povećanog priljeva krvi u desno srce, kod urogenitalnih bolesnika, kod bolesnika s kožnim bolestima i kod neuroloških bolesnika (npr. epilepsija). Međutim, neke od tih bolesti mogu biti kontraindikacija za bazen, ali bolesnici se i dalje mogu koristiti Hubbardovom kadom ili kadicama za udove (npr. kod posttramatiskih rana ili inkontinencije). [12]

5.7. Krioterapija

Krioterapija je lokalna aplikacija hladnoće u svrhu liječenja. Korištenjem hladnoće postiže se spazmolitički i analgetički učinak, smanjuje se upala, facilitira se mišićna kontrakcija i smanjuje se krvarenje. Hladnoća ima duži učinak od topline i prodire dublje u tkiva. Kod akutnih ozljeda mekih tkiva prioritet je zaustaviti krvarenje kako bi se izbjeglo stvaranje boli, ekscesivnih oteklina i osjetljivosti. Važno je neposredno nakon ozljede primjeniti krioterapiju, napraviti bandažu i podići ozlijeđeni dio tijela uz mirovanje kako bi se izbjeglo stvaranje većeg hematoma i većeg ožiljka. Što je jače krvarenje, hematoma i ožiljak su veći te cijeljenje traje dulje. Postupak prve pomoći kod ozljede udova označuje akronim RICE (R – rest, I – ice, C – compression, E – elevation). Kod akutnih ozljeda mekih tkiva hladnoća se koristi kako bi se smanjio volumen oštećenja tkiva jer o tome ovisi restauracija funkcije i trajanje procesa cijeljenja. Najčešći način primjene krioterapije jest kriomasaža. Tijekom kriomasaže pacijent osjeća intenzivnu hladnoću i pečenje koje traju kratko, bolnost i na kraju analgeziju. Za provođenje kriomasaže potrebno je napuniti plastične čašice vodom i u sredinu staviti drvene štapiće. Čašice se nakon toga stavljaju u zamrzivač gdje nakon što se zalede, dobivamo cilindrične komade leda s drškom čime se radi kriomasaža uzdužnim ili kružnim pokretima. Postupak traje otprilike 10 minuta ili do trenutka kada nastupi analgezija. Također, ako želimo

smanjiti temperaturu tkiva možemo koristiti kriobloge zato što je za to potrebna dugotrajnija aplikacija. [12]

5.8. Fototerapija

Fototerapija je primjena infracrvenih i ultraljubičastih zraka u svrhu liječenja. Infracrvene i ultraljubičaste zrake su dio elektromagnetnog spektra, a fizikalno ih razlikujemo po frekvencijama, valnim duljinama i fotonskoj energiji. Osnovni učinak fototerapije na ljudsko tijelo je zagrijavanje kože te se zbog toga fototerapija klasificira pod površinske radijacijske termičke modalitete. [12]

5.8.1. Infracrvene zrake

Infracrvene odnosno toplinske zrake dio su elektromagnetnog spektra valnih duljina većih od vidljivog crvenog svjetla. Djelovanje je dublje ako su valne duljine kraće. Toplina se prenosi s toplijeg na hladnije tijelo tako što svako toplo tijelo emitira infracrvene zrake te nakon što ih tijelo apsorbira stvara se toplina. Ljudska se koža ponaša kao crno tijelo za infracrvene zrake te ih gotovo sve apsorbira. Infracrvene zrake imaju kratkovalno (760-1400 nm) i dugovalno (1400-3000 nm) infracrveno zračenje. Kratkovalno zračenje oponaša sva usijana tijela (npr. Sunce, radijatori visoke temperature, infracrvene lampe), prodire dublje u kožu otprilike 5-10 mm te ima veću fotonsku energiju te zbog toga može utjecati na znojnice i krve žile subkutano. Dugovalno zračenje oponaša nesvjetleće izvore topline (npr. termofori, peloidi), veći dio topline apsorbira se u gornjim slojevima kože te prodire otprilike 2 mm ispod kože i manja je fotonska energija. Koliko energije će se apsorbirati ovisi o pigmentaciji kože, građi tkiva, vaskularizaciji i o valnoj duljini zraka. U svrhu terapije koriste se infracrvene zrake duljine 650-1500 nm. Glavni učinak infracrvenog zračenja je zagrijavanje kože. U terapiji se najčešće koriste lampe koje emitiraju kratkovalno infracrveno zračenje. Lagano zagrijavanje smanjuje bol i djeluje smirujuće, dok snažnije zagrijavanje djeluje podražajno. Postupak traje najmanje 20 minuta. Indikacije za primjenu infracrvenih zraka su površinske promjene na koži, hipertonus mišića, kronična bol različitih uzroka i sva stanja kada želimo poboljšati provodljivost živaca i kožnu cirkulaciju. Kontraindikacije su jednake kao i kod termoterapije.

Komplikacije koje mogu nastati prilikom korištenja infracrvenih zraka u terapijske svrhe su iritacija kože, opekline, prolazna hipotenzija, ishemijska nekroza i dehidracija. [12]

5.8.2. Ultravioletne zrake

Ultravioletne odnosno UV zrake su nevidljive zrake valnih duljina 100-400 nm i nalaze se ispred ljubičastog dijela vidljivog spektra. U odnosu na infracrvene zrake, ultravioletne zrake imaju više fotonske energije te zbog toga mogu izazvati biološke, fototermičke i fotokemijske efekte u organizmu, a ne samo toplinu na mjestu zagrijavanja. Ultravioletni fotoni imaju dovoljno energije da stvore disocijaciju atoma i elektronske pomake koju mogu izazvati kemijske reakcije, neželjene efekte, karcinom kože i oštećenje DNK. Prema biološkim efektima i valnoj duljini razlikujemo UV-A zrake (400-315 nm), UV-B zrake (315-280 nm) i UV-C zrake (280-100 nm). Prirodni izvor UV zraka je sunčeva svjetlost, a umjetni je kvarcna lampa. Terapijsko djelovanje očituje su u stvaranju poželjnog, kontroliranog eritema na većoj površini kože koji djeluje podražajno. Vrsta eritema ovisi o osjetljivosti kože i o količini UV energije po jedinici površine kože. U terapijske svrhe najčešće se upotrebljavaju UV-A zrake jer dublje prodiru u kožu iako im je apsorpcija slaba, imaju najmanje nuspojava i imaju manje fotonske energije. Snaga lampe, udaljenost bolesnika od izvora zračenja, kut pod kojim zrake padaju na tijelo i vrijeme obasjavanja određuju količinu aplicirane energije, a osjetljivost kože ovisi o prethodnom izlaganju UV zrakama i o nasljednim osobinama (svjetla ili tamna put). Za dobivanje ovakvog terapijskog eritema potrebna je minimalna eritemska doza (MED) koja se određuje testiranjem bolesnika tako što na njega postavimo karton koji ima 3 mala otvora i poklopca s promjerom od otprilike 2 cm te svaki od tih otvora obasjavamo kroz različito vrijeme (30,60,90 sekundi). Vrsta eritema očita se idući dan te se tako odredi položaj bolesnika pod lampom i vrijeme ekspozicije. Danas se liječenje ultravioletnim zrakama pretežito primjenjuje u dermatologiji za liječenje raznih kožnih bolesti i u fizijatriji kako bi se podražila veća površina tijela fizikalnim agensom. Također je bitno da se prilikom izlaganja UV zrakama koristi zaštita za oči kako bi spriječio mogući nastanak katarakta, keratitisa ili konjunktivitisa. Potrebno je uzeti u obzir da dugotrajno izlaganje UV zrakama povećava rizik od nastanka nemelanomskih kožnih karcinoma i ubrzava starenje kože. [12]

5.9. Edukacija

Nakon prijeloma palčane kosti na tipičnome mjestu, pacijenta je potrebno educirati i savjetovati ga kako bi trebao postupati u skladu s dijagnozom. Što je edukacija bolja, veća je svjesnost pacijenta o važnosti i učincima vježbanja. Fizioterapeut pacijentu daje program vježbi i uči ga različitim tehnikama pomoću kojih može umanjiti bol. Uz provođenje fizikalne terapije na odjelu također je važno pacijenta potaknuti da vježba kod kuće kako bi rezultati bili bolji te kako bi se što prije smanjila bol, povećao opseg pokreta te kako bi se šaka vratila u stanje prije ozljede. [1]

6. Zaključak

Prijelom palčane kosti na tipičnome mjestu jest učestala i zahtjevna dijagnoza. Kod prijeloma palčane kosti karakteristični su Collesov prijelom i Smithov prijelom. Kao posljedica dugotrajne imobilizacije uvijek je smanjen opseg pokreta, još se javljaju i bol, otečenost, usporena cirkulacija i atrofija mišića. Vrlo bitna stavka u liječenju prijeloma palčane kosti na tipičnome mjestu jest rehabilitacija koja slijedi. Koriste se različite metode liječenja, ali zasigurno najznačajnija je kineziterapija. Uz pomoć pokreta, kineziterapija smanjuje bol, povećava opseg pokreta i jača sve potrebne mišiće podlaktice. Uz kineziterapiju se koriste i druge fizioterapijske procedure poput elektroterapije, magnetoterapije, hidroterapije i fototerapije. Uz korištenje različitih metoda, rehabilitacija je uspješnija. Također je potrebno educirati pacijenta kako bi učinak rehabilitacije bio što bolji. Pacijentova angažiranost i vježbanje ne samo u prostorima gdje se provodi fizikalna terapija garantiraju uspješnije rezultate. Uz fizioterapeuta u rehabilitaciji sudjeluju i drugi zdravstveni djelatnici poput fizijatra, medicinskih sestara i radnih terapeuta. Takav multidisciplinarni pristup omogućuje uspješnu rehabilitaciju u čijem se samom središtu nalazi pacijent. Rehabilitacija prijeloma radijusa na tipičnom mjestu je zahtjevna i dugotrajna. Samom upornošću pacijenta i ostalih članova tima, velikom dozom motivacije i pozitivne, garantira se kvalitetna rehabilitacija. Rehabilitacija se smatra kvalitetom ukoliko se pacijent vratio svom normalnom načinu života kakav je imao prije ozljede.

Literatura

- [1] K. Karlo: Prijelomi distalnog radijusa u djece Zadra i okolice, Diplomski rad, Medicinski fakultet, Zagreb, 2019.
- [2] M. Gazibara: Fizioterapijski postupci nakon frakture radii loco typico, Završni rad, Sveučilište Sjever, Varaždin, 2021.
- [3] P. Keros, M. Pećina, M. Ivanić-Košuta: Temelji anatomije čovjeka, Naklada Naprijed, Zagreb, 1999.
- [4] J. Krmpotić-Nemanić, A. Marušić: Anatomija čovjeka, Medicinska naklada, Zagreb, 2007.
- [5] P. Keros, M. Pećina: Funkcijska anatomija lokomotornoga sustava, Naklada Ljevak, Zagreb, 2006.
- [6] Z. Lovrić: Traumatologija, Školska knjiga, Zagreb, 2008.
- [7] <https://hitnapomoc.net/prijelomi-ekstremiteta/> [pristupljeno 17.08.2022.]
- [8] H.A. Župić: Prijelomi distalnog radiusa, Diplomski rad, Medicinski fakultet, Zagreb, 2018.
- [9] <https://www.akromion.hr/usluge/ortopedija/rucni-zglob/prijelom-palcane-kosti-radijusa-na-tipicnom-mjestu/> [pristupljeno 19.08.2022.]
- [10] N. Bukvić, Z. Lovrić, Z. Trninić: Traumatologija, [raspoloživo na: https://bib.irb.hr/datoteka/848253.Trauma_final-1.pdf] [pristupljeno 19.08.2022.]
- [11] T. Cicvarić, M. Grgurev, D. Štiglić, N. Gržalja, M. Marinović, B. Bakota: Minimalno invazivna osteosinteza pločom (MIPO) današnja saznanja i klinička primjena, raspoloživo na: <https://hrcak.srce.hr/file/157619> [pristupljeno 19.08.2022.]
- [12] B. Ćurković i suradnici: Fizikalna i rehabilitacijska medicina, Medicinska naklada, Zagreb, 2004.
- [13] <https://www.fizioterapeut.hr/fizikalna-terapija/medicinska-gimnastika/vjezbe-za-saku-10-vjezbi-za-zdravlje-sake/> [pristupljeno 04.09.2022.]
- [14] <http://reha.hr/cms/vjezbe-za-jacanje-misica-sake-i-podlaktice/> [pristupljeno 04.09.2022.]

Popis slika

Slika 2.1. Prikaz anatomije podlaktice	3
Slika 2.1.1. Prikaz anatomije ručnog zgloba	5
Slika 2.2.1. Prikaz mišićne podlaktice	6
Slika 4.1.1. Prikaz Collesovog prijeloma (lijevo) i Smithovog prijeloma (desno)	16
Slika 5.1.1.1. Prikaz vježbe 1	23
Slika 5.1.1.2. Prikaz vježbe 2	23
Slika 5.1.1.3 Prikaz vježbe 4	24
Slika 5.1.1.4. Prikaz vježbe 5	24




IZJAVA O AUTORSTVU
I
SUGLASNOST ZA JAVNU OBJAVU

Završni/diplomski rad isključivo je autorsko djelo studenta koji je isti izradio te student odgovara za istinitost, izvornost i ispravnost teksta rada. U radu se ne smiju koristiti dijelovi tuđih radova (knjiga, članaka, doktorskih disertacija, magistarskih radova, izvora s interneta, i drugih izvora) bez navođenja izvora i autora navedenih radova. Svi dijelovi tuđih radova moraju biti pravilno navedeni i citirani. Dijelovi tuđih radova koji nisu pravilno citirani, smatraju se plagijatom, odnosno nezakonitim prisvajanjem tuđeg znanstvenog ili stručnoga rada. Sukladno navedenom studenti su dužni potpisati izjavu o autorstvu rada.

Ja, Sara Pandur (ime i prezime) pod punom moralnom, materijalnom i kaznenom odgovornošću, izjavljujem da sam isključivi autor/ica završnog/diplomskog (~~obrisati nepotrebno~~) rada pod naslovom Fizioterapijski postupci kod fractura radii loco typico (upisati naslov) te da u navedenom radu nisu na nedozvoljeni način (bez pravilnog citiranja) korišteni dijelovi tuđih radova.


Student/ica:
(upisati ime i prezime)
Sara Pandur


(vlastoručni potpis)

Sukladno Zakonu o znanstvenoj djelatnosti i visokom obrazovanju završne/diplomske radove sveučilišta su dužna trajno objaviti na javnoj internetskoj bazi sveučilišne knjižnice u sastavu sveučilišta te kopirati u javnu internetsku bazu završnih/diplomskih radova Nacionalne i sveučilišne knjižnice. Završni radovi istovrsnih umjetničkih studija koji se realiziraju kroz umjetnička ostvarenja objavljuju se na odgovarajući način.

Ja, Sara Pandur (ime i prezime) neopozivo izjavljujem da sam suglasan/na s javnom objavom završnog/diplomskog (~~obrisati nepotrebno~~) rada pod naslovom Fizioterapijski postupci kod fractura radii loco typico (upisati naslov) čiji sam autor/ica.

Student/ica:
(upisati ime i prezime)
Sara Pandur


(vlastoručni potpis)