

Fizioterapijski pristup kod De Quervainovog sindroma

Novak, Antonio

Undergraduate thesis / Završni rad

2022

Degree Grantor / Ustanova koja je dodijelila akademski / stručni stupanj: **University North / Sveučilište Sjever**

Permanent link / Trajna poveznica: <https://um.nsk.hr/um:nbn:hr:122:758748>

Rights / Prava: [In copyright](#)/[Zaštićeno autorskim pravom.](#)

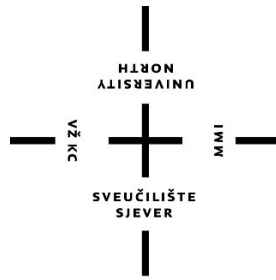
Download date / Datum preuzimanja: **2024-12-24**



Repository / Repozitorij:

[University North Digital Repository](#)





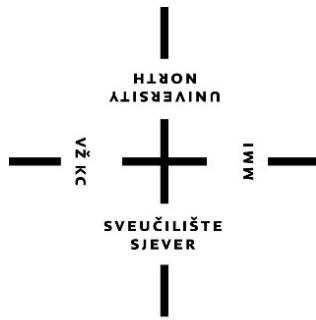
Sveučilište Sjever

Završni rad br. 170/FIZ/2022

Fizioterapijski pristup kod De Quervainovog sindroma

Antonio Novak, 3990/336

Varaždin, rujan 2022. godine



Sveučilište Sjever

Odjel za fizioterapiju

Završni rad br. 170/FIZ/2022

Fizioterapijski pristup kod De Quervainovog sindroma

Student

Antonio Novak, 3990/336

Mentor

dr. sc. Pavao Vlahek, dr. med.

Varaždin, rujan 2022. godine

Prijava završnog rada

Definiranje teme završnog rada i povjerenstva

ODJEL	Odjel za fizioterapiju		
STUDIJ	preddiplomski stručni studij Fizioterapija		
PRISTUPNIK	Antonio Novak	MATIČNI BROJ	3990/336
DATUM	6.9.2022.	KOLEGIJ	Fizioterapija u traumatologiji
NASLOV RADA	Fizioterapijski pristup kod De Quervainovog sindroma		
NASLOV RADA NA ENGL. JEZIKU	Physiotherapy approach in De Quervain syndrome		
MENTOR	dr.sc. Pavao Vlahek	ZVANJE	viši predavač
ČLANOVI POVJERENSTVA	1. doc. dr. sc. Alen Pajtak, predsjednik		
	2. dr. sc. Pavao Vlahek, v. pred., mentor		
	3. doc. dr. sc. Irena Canjuga, lan		
	4. Valentina Novak, pred., zamjenski lan		
	5.		

Zadatak završnog rada

BROJ	170/FIZ/2022
OPIS	<p>De Quervainov tenosinovitis je upalno stanje tetiva na strani zapešća kod baze palca, to upalno stanje je prvi opisao de Quervain 1897. prema kojem je i sam sindrom dobio ime. De Quervainov sindrom zahvaća tetive dviju mišića palca radiokarpalnog zgloba, mišić ekstensor pollicis brevis i mišić abductor pollicis longus. Sindrom najčešće nastaje kao posljedica prekomjernog naprezanja kod fizičkih poslova, zanimanja i sportova kod kojih je korištenje šake često. Sam sindrom može imati simptome slične nekih drugim stanjima poput osteoartritisa, okidačkog prsta ili neuritisa. Kako bi se sindrom pravilno dijagnosticirao koriste se vizualni znakovi, palpacija te provokacijski testovi. Koriste se Finkelsteinov i Eichoffov test, rezultati pokazuju da je Finkelsteinov test točniji i ima veću specifičnost, manji broj lažno pozitivnih rezultata i manju bol za vrijeme provedbe. Liječenje je konzervativno i operativno. Konzervativne tehnike liječenja podrazumijevaju ortoze i longete za stabilizaciju bolnih segmenta koja se provodi zajedno sa injekcijama kortikosteroida za bolje rezultate, ultrazvučnu terapiju koja poboljšava cijeljenje te manualne tehnike i vježbe snaženja mišića. Fizioterapijske metode pomažu u liječenju ovog sindroma pomoću korištenja modaliteta, naglasak je na de senzibilizacijskim i terapijskim vježbama. Pacijenti započinju vježbanje kada je bol mala, a sam program jačanja je stupnjeviti i progresivan. Poštuje se pacijentova bol i napreduje se tek onda kada nema nikakvih pogoršanja. Program započinje izometrijskim vježbama za prethodno navedene mišiće palca, nastavlja se sa</p>
ZADATAK URUČEN	07.09.2022.
	POTPIS MENTORA

TORBIYIN
SVEUČILIŠTE
SIEVER

Zahvala

Zahvaljujem se svom mentoru na strpljenju, pomoći i datim savjetima. Pruženo mi je stručno vođenje i korisni savjeti prilikom pisanja završnog rada na kojemu sam zahvalan. Isto tako zahvaljujem se svim kolegama i kolegicama koji su bili potpora od početka. Također, zahvaljujem se svojim roditeljima koji su bili velika podrška u cijelom procesu studiranja.

Sažetak

De Quervainov tenosinovitis je upalno stanje tetiva na strani zapešća kod baze palca, to upalno stanje je prvi opisao de Quervain 1897. prema kojem je i sam sindrom dobio ime. De Quervainov sindrom zahvaća tetive dviju mišića palca radiokarpalnog zgloba, mišić ekstensor pollicis brevis i mišić abductor pollicis longus. Sindrom najčešće nastaje kao posljedica prekomjernog naprezanja kod fizičkih poslova, zanimanja i sportova kod kojih je korištenje šake često. Sam sindrom može imati simptome slične nekih drugim stanjima poput osteoartritisa, okidačkog prsta ili neuritisa. Kako bi se sindrom pravilno dijagnosticirao koriste se vizualni znakovi, palpacija te provokacijski testovi. Koriste se Finkelsteinov i Eichoffov test, rezultati pokazuju da je Finkelsteinov test točniji i ima veću specifičnost, manji broj lažno pozitivnih rezultata i manju bol za vrijeme provedbe. Liječenje je konzervativno i operativno. Konzervativne tehnike liječenja podrazumijevaju ortoze i longete za stabilizaciju bolnih segmenta koja se provodi zajedno sa injekcijama kortikosteroida za bolje rezultate, ultrazvučnu terapiju koja poboljšava cijeljenje te manualne tehnike i vježbe snaženja mišića. Fizioterapijske metode pomažu u liječenju ovog sindroma pomoću korištenja modaliteta, naglasak je na de senzibilizacijskim i terapijskim vježbama. Pacijenti započinju vježbanje kada je bol mala, a sam program jačanja je stupnjeviti i progresivan. Poštuje se pacijentova bol i napreduje se tek onda kada nema nikakvih pogoršanja. Program započinje izometrijskim vježbama za prethodno navedene mišiće palca, nastavlja se sa ekscentričnim vježbama do kada pacijent nije spreman raditi koncentrični dio. Završna faza rehabilitacije podrazumijeva vježbe za kombinirane pokrete šake, prstiju i lakta te je naglasak na vraćanje u aktivnosti svakodnevnog života sa primjerenim volumenom opterećenja kako bi se izbjegla ponovna pojava simptoma. Operativno liječenje je izbor kada je konzervativno zakazalo, cilj operacije je doći do zahvaćenih tetiva te napraviti više mjesta kako bi se pritisak na same tetive smanjio i kako bi se pacijenti mogli vratiti svakodnevnim aktivnostima.

Ključne riječi

De Quervainov tenosinovitis, sindrom prenaprezanja, palac

Abstract

De Quervain's tenosynovitis is an inflammatory condition of the tendons on the side of the wrist at the base of the thumb, this inflammatory condition was first described by de Quervain in 1897, according to which the syndrome itself was named. De Quervain syndrome affects the tendons of two muscles of the thumb of the radiocarpal joint, the muscle extensor pollicis brevis and the muscle abductor pollicis longus. The syndrome most often occurs as a result of excessive strain in physical jobs, occupations and sports in which the use of a fist is common. The syndrome itself may have symptoms similar to some other conditions such as osteoarthritis, trigger finger or neuritis. In order to properly diagnose the syndrome, visual cues, palpation and provocation tests are used. The Finkelstein and Eichoff tests are used, the results show that Finkelstein's test is more accurate and has a higher specificity, fewer false positives and less pain during implementation. Treatment is conservative and operational. Conservative treatment techniques imply orthoses and longlets to stabilize painful segments carried out in conjunction with corticosteroid injections for better results, ultrasound therapy that improves healing, and manual and muscle-strengthening techniques and exercises. Physiotherapy methods help in the treatment of this syndrome using the use of modalities, the emphasis is on desensitization and therapeutic exercises. Patients start exercising when the pain is small, and the strengthening program itself is gradual and progressive. The patient's pain is respected and progresses only when there are no deteriorations. The program begins with isometric exercises for the aforementioned thumb muscles, continues with eccentric exercises until the patient is not ready to do the concentric part. The final stage of rehabilitation involves exercises for the combined movements of the hand, fingers and elbow and the emphasis is on returning to the activities of everyday life with an adequate load volume to avoid the recurrence of symptoms. Surgical treatment is a choice when it has failed conservatively, the aim of surgery is to reach the affected tendons and make more room so that the pressure on the tendons themselves is reduced and that patients can return to their daily activities.

Keywords

De Quervain's tenosynovitis, overexertion syndrome, thumb

Popis korištenih kratica

m. – lat. musculus- mišić

mm. – lat. Musculorum – mišići

NSAIL – nesteroidni antiinflamatorni lijek

Sadržaj

1. Uvod.....	1
2. Anatomija.....	3
2.1. Kostí	3
2.2. Zglob i ligamenti.....	4
2.3. Mišići	6
2.4. Biomehanika	11
3. De Quervainov tenosinovitis.....	12
3.1. Etiologija i patologija.....	12
3.2. Klinička slika i dijagnoza	13
4. Liječenje	14
4.1. Operativno	14
4.2. Konzervativno	15
5. Rehabilitacija.....	16
5.1. Rana faza rehabilitacije	16
5.2. Kasnija faza rehabilitacije.....	17
5.2.1. Izometričke vježbe	18
5.2.2. Ekscentrične vježbe.....	21
5.2.3. Kombinirani pokreti	24
5.3. Vraćanje aktivnostima svakodnevnog života.....	27
6. Zaključak	29
7. Literatura	30
Popis slika.....	32

1.Uvod

De Quervainov tenosinovitis je upalno stanje koje je nastalo upalom tetiva na strani zapešća kod baze palca koju je prvi opisao de Quervain 1897. Ovo stanje je bolno, a bol se povećava pokretima abdukcije palca, stiskanjem šake te ulnarnom devijacijom što dovodi do nemogućnosti obavljanja svakodnevnih stvari poput jela i osnovne higijene[1]. Kod težih slučajeva može doći do oticanja i zadebljanja što može povećati razinu boli i ograničiti pokret još više[2].

Kako bi se bolje razumjelo samo stanje moramo razumjeti da je da šaka kompleksna te se sastoji od puno malih kostiju, mišića i ligamenta te upravo iz tog razloga šaka ima mogućnost mnogih pokreta i radnji. Kroz podizanje, hvatanje i uvijanje, skromni zglob omogućuje većinu naših svakodnevnih aktivnosti[2].

Poznato je da upravo palac daje prednosti kod raznih aktivnosti hvatanja što se pripisuje tome da je palac relativno dug u usporedbi s ostalim prstima kod drugih vrsta, a od svih vrsta imamo najrazvijenije i najveće mišiće tenara koji u kombinaciji sa mišićima palca te pokretom opozicije upravo daju spretnost stiska šake. Unatoč visokoj razini fizičke aktivnosti, naša zapešća se često uzimaju zdravo za gotovo. Bez odgovarajuće pokretljivosti i snage, postaju ranjiviji na ozljede i bol[3].

De Quervainov sindrom zahvaća tetive dviju mišića palca kod radiokarpalnog zgloba, tetivu musculus(m.) extensor pollicis brevis te tetivu m. abductor pollicis longus koje prolaze kroz fibrozno-koštani tunel i prolaze ispod široke ligamentne opne koja se nalazi na dorzalnoj strani zapešća koja ima funkciju održavanja tetiva na njihovim ležištima i sprječavanje spiralnih pokreta[3]. Sindrom najčešće imamo kao posljedicu kroničnog prekomjernog naprezanja kod težih fizičkih zanimanja ali isto tako i kod uredskih poslova kod kojih je visoka uporaba prstiju i šake, ali se isto tako može pojaviti kod nekih sportova koji zahtijevaju veliko korištenje šake i stiska s velikim amplitudama pokreta poput golfa, bejzbola te drugih[3,4].

Procijenjena prevalencija de Quervain tenosinovitisa je oko 0,5% u muškaraca i 1,3% u žena s najvećom prevalencijom među onima u četrdesetim i pedesetim godinama. Može se češće vidjeti u osoba s poviješću medijalnog ili lateralnog epikondilitisa[5].

Bitno je razlikovati De Quervainov sindrom od potencijalnih drugih bolesti kao što su osteoartritis ili drugi sindromi kao što su okidači prst te neuritis površinskog radijalnog živca. Kod ovakvog sindroma koristimo interdisciplinarni pristup kako bismo što bolje postavili

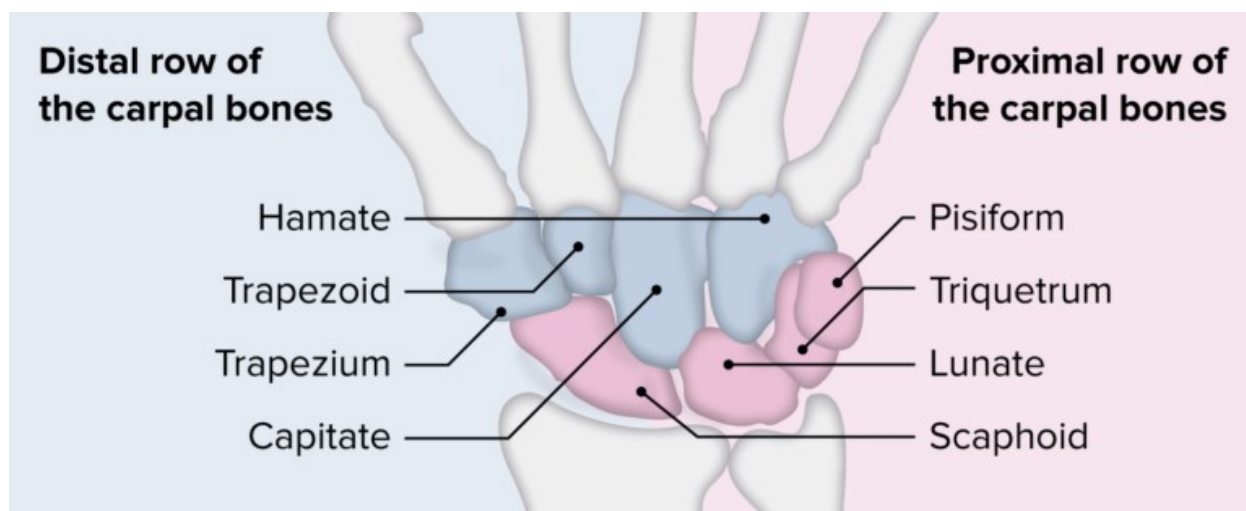
dijagnoze te koristili odgovarajuću terapiju i tretman kako bi se dobio što bolji ishod sindroma[2].

De Quervain tendinopatija se može riješiti bez intervencije u nekim slučajevima, konzervativno liječenje de Quervainovog tenosinovitisa se razlikuje ovisno o ozbiljnosti stanja. Opcije uključuju injekcije kortikosteroida, protuupalne lijekove i radnu terapiju na kojoj će se najviše osvrnuti u ovome radu u kombinaciji za fizioterapijskim modalitetima. Ako se simptomi ne poboljšaju nakon konzervativnih tretmana, opcija je operativno liječenje. Kirurški zahvat se obično izvodi u ambulantnim uvjetima[6].

2. Anatomija

2.1. Kost

Kada se govori o de Quervainovom tenosinovitisu mora se znati anatomija šake i zapešća te njihova gibanja. Korijen šake odnosno carpus se sastoji od 8 kostiju pešća koje su raspoređene u dva reda ,a svaki se sastoji od četiri kosti. Prvi red čine čunasta(os scaphoideum), polumjesečasta(os lunatum), trokutasta(triquentrum), graškasta(os pisiforme), a drugi red čine trapezna(os trapezium), trapezoidna kost(os trapezoideum), glavičasta(os capitatum) te kukasta kost(os hamatum) što se može vidjeti na slici 2.1.1.[7,8].



Slika 2.1.1. Prikaz kosti pešća, [Izvor: <https://www.lecturio.com/concepts/wrist-joint/>]

Sa strane dlana carpus je konkavan i preko njega ide sveza, retinaculum musculorum(mm.) flexorum pa nastaje fibrozni kanal canalis carpi. Retinaculum mm. flexorum se proteže od os scaphoideum i os trapezium do os hamatum, os triquentrum i os pisiforme. Kod karpalnih kostiju mogu se naći pomoćne kosti kojih je do sada opisano dvadesetak, najpoznatija i najvažnija je os centrale koja je češća kod muškaraca te je često spojena sa os scaphoideum[7,8].

Čunasta kost(os scaphoideum) je najveća iz proksimalnih reda kostiju, kost ima izbočinu(tuberculum ossis schapoidei) koja se može opipati na strani dlana. Proksimalno tvori zglob s radiusom, a distalno tvori zglob s trapeznom i trapezoidnom kosti. Četvrtina kosti nema hrskavicu te služi kao hvatište radijalnom kolateralnom ligamentu i prolazu krvnih žila. Na izbočinu kosti se hvata m. abduktor pollicis brevis i retinaculum flexorum.

Trapezna kost je prva kost iz distalnog reda zapešća, nalazi se distalno od čunaste kosti. Palmarni, radijalni i dorzalni dijelovi kosti su hrapavi i ne sadrže hrskavicu. Kost sadrži izbočinu i žlijeb koji se nalaze s palmarne strane, kroz žlijeb prolazi m. fleksor carpi radialis, a na

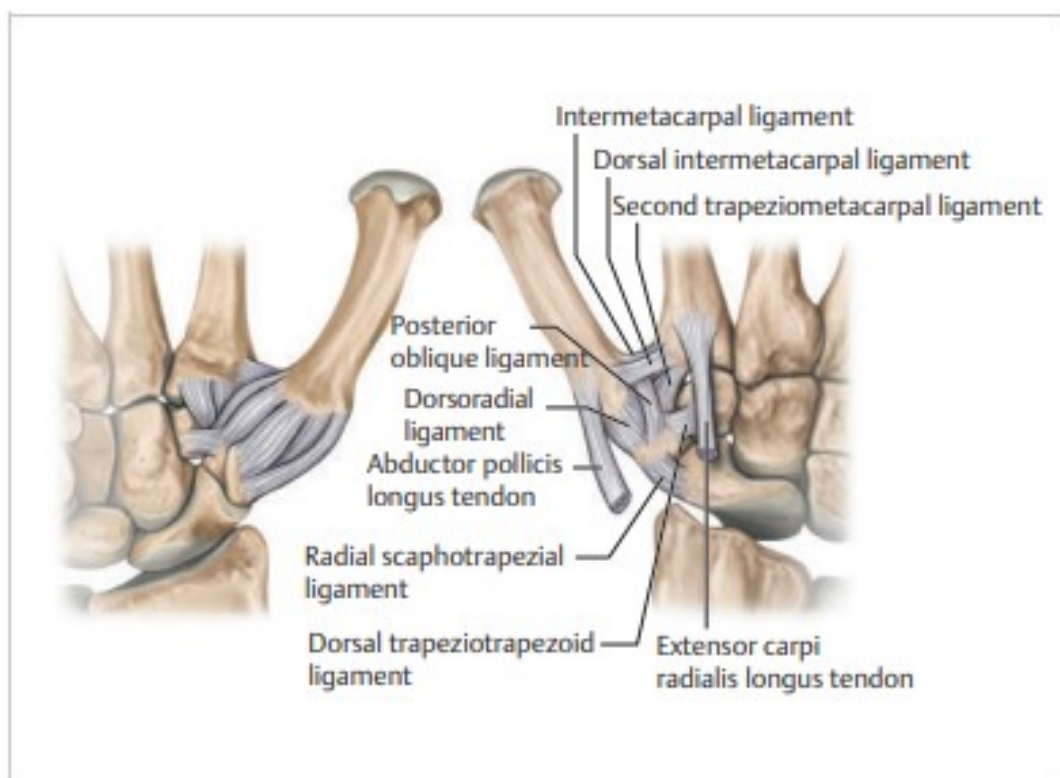
izbočinu s radijalne strane se hvata kolateralni karpalni ligament. Distalno tvori karpometakarpalni zglob palca koji je sedlasti zglob[8,9].

2.2. Zglob i ligamenti

U prošlosti je karpometakarpalni zglob palca bio opisan kao kuglasti zglob međutim danas je najviše opisan kao sedlasti zglob. Kod većine populacije u neutralnom položaju zgloba prva metakarpalna kost je u ravnini za središtem trapezne kosti te tvori kut od trideset stupnjeva u odnosu sa drugom metakarpalnom kosti. Dvije zglobne površine sukladne su samo u polovici stanovništva. U drugoj polovici, uska, blago zakrivljena zglobna ploha na trapezu artikulira sa širom, oštrije zakrivljenom površinom na prvoj metakarpalnoj. Ove površine su ravnije kod žena i općenito manje kongruentna kod muškaraca što bi moglo objasniti veću vjerojatnost za razvoj artritisa na ovom mjestu kod žena. Kod pokreta opozicije imamo najveće poklapanje zglobnih površina s čak poklapanjem većim od pedeset posto , dok kod adukcije i radijalne devijacije imamo najmanje poklapanje zglobnih površina.

Čahura karpometakarpalnog zgloba palca je široka i mekana kako bi se mogla prilagoditi širokom rasponu pokreta. Kako bi zglob mogao raditi pokrete velike amplitude potrebno je nekoliko stabilizirajućih ligamenta koji osiguravaju dodatnu stabilnost zglobu. Upravo ovakva tvorba omogućava visoku pokretljivost zgloba sa niskom stabilnošću. Postoji 16 ligamenta koji su uključeni u stabilizaciju karpometakarpalnog zgloba palca, a osim izravne ligamentne veze između trapezne i prve metakarpalne kosti svi ligamenti koji polaze s trapezne kosti a ne hvataju se na prvu metakarpalnu kost isto imaju funkciju u stabilizaciji karpometakarpalnog zgloba palca te zato govorimo o izravnoj i neizravnoj ligamentnoj stabilizaciji[9].

Indirektna stabilizacija se događa pomoću 11 ligamenta koji se nalaze kod ručnog zgloba i prenose stabilizacijski efekt samo na trapeznu kost međutim promjena na bilo kojem od ovih ligamenta može rezultirati promijenjenom artrokinematikom karpometakarpalnog zgloba palca(slika2.2.1.).



Slika 2.2.1 Prikaz 16 ligamenta uključenih u stabilnost karpometakarpalnog zgloba palca, [Izvor: B.Hirt, H.Seyhan, M.Wagner, R. Zumhasch:Hand and Wrist Anatomy and Biomechanics,Thieme medical publishers,Stuttgart 2017. str. 51.]

Rotacijski pokreti u karpometakarpalnom zglobu palca se mogu pojaviti kao rezultat kružnog kretanja trapeza koji se prilagođava zglobnim ploham. Zahvaljujući zategnutim ligamentarnim strukturama rotacijski pokret se svodi na minimum sa samo nekoliko stupnjeva rotacije između čunjaste i trapezne kosti. Skafotrapezijalni zglob omogućuje trapeznoj kosti pokret klizanja prema palmarno do izbočine čunjaste kosti i dodaje mali fleksijski pokret.

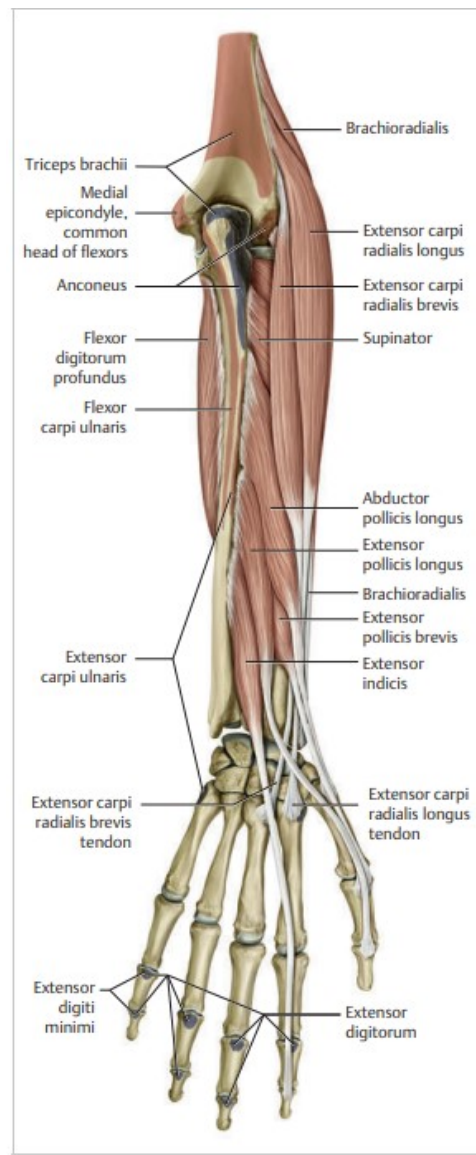
Direktna stabilizacija se događa pomoću 5 ligamenta. Prednji kosi ligament koji sprječava hiperekstenziju palca i dislokaciju baze prve metakarpalne kosti u palmarnom smjeru. Stražnji kosi ligament(Slika 2.2.1. Posterior oblique ligament) koji funkcionalno sprječava prekomjernu abdukciju i sprječava dislokaciju baze prve metakarpalne kosti isto kao i prednji kosi ligament, a sprječava i dislokaciju baze prve metakarpalne kosti prema drugoj metakarpalnoj kosti. Dorzoradijalni karpometakarpalni ligament je najdeblji i najširi ligament koji se nalazi na trapeznoj kosti. S obzirom da se ligamentna vlakna u srednjoj trećini sastoje od uzdužnih vlakna i radijalni dio ide distalno, ovaj ligament sprječava dorzalnu dislokaciju u svim pozicijama zgloba, posebice tijekom pokreta ulnarne devijacije, a pod stresom je i u pokretima supinacije i pronacije. Trapezometkarpalni ligament koji se još naziva volarni ligament te je pod stresom kod pokreta radijalne devijacije i pokretu opozicije, a ima ključnu ulogu u stabilizaciji

karpometakarpalnog zgloba palca. Zadnji od 5 ligamenta je dorzalni metakarpalni ligament koji sprječava prekomjerni pokret kod radijalne abdukcije i adukcije te opozicije.

Dodatnu stabilnost karpometakarpalnom zglobu palca daju i fascikli mišića tenara koji mogu napeti retinaculum mm. flexorum te na taj način smanje pokret u zglobu kod ekstenzije zapešća i ima stabilizacijsku ulogu[8,9].

2.3. Mišići

Kod karpometakarpalnog zgloba palca imamo 9 mišića koji djeluju na zglob i njegove pokrete. Svaki pokret rade barem minimalno 2 mišićne skupine, jedna koja polazi s podlaktice i druga koja polazi sa šake. Spomenuti će se mišići koji nisu povezani s samom bolešću koja se promatra kako bi dobili bolji uvod u mehaniku pokreta i mehanizma ozlijede[9].

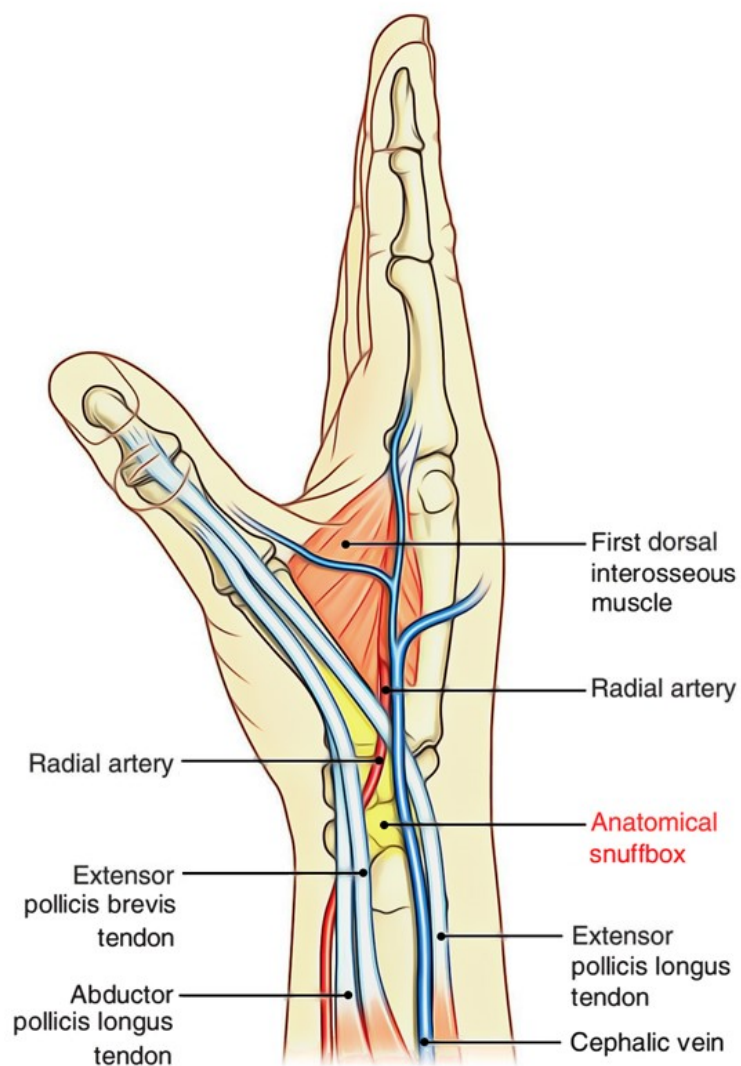


Slika 2.3.1. Prikaz dorzalnih mišića podlaktice koji sudjeluju u pokretima u karpometakarpalnom zglobu palca Izvor: B.Hirt, H.Seyhan, M.Wagner, R. Zumhasch:Hand and Wrist Anatomy and Biomechanics,Thieme medical publishers,Stuttgart 2017 str. 54.

Od podlaktične skupine imamo 4 mišića, m. abductor pollicis longus koji je ujedno i promatrani mišić de Quervainove bolesti. Polazi sa srednjeg dijela posteriorne strane radiusa, ulne te međukoštane membrane(slika 2.3.1. Abductor pollicis longus), hvata se na bazu prve metakarpalne kosti i trapeznu kost. Inervira ga grana radijalnog živca, stražnji međukoštani živac, a krvlju ga opskrbljuju prednja i stražnja međukoštana arterija. Abductor pollicis longus, koji je distalno od supinatora, prelazi dijagonalno od ulne do radiusa prije umetanja na prvu metakarpalnu. Kada se kontrahira, abductor pollicis longus povlači palac odmaknuti od dlana. Ovaj pokret je kombinacija abdukcije i ekstenzije koja se događaju u karpometakarpalnom zglobu. Abdukcija i adukcija palca jedinstveni su po tome što se odvijaju u sagitalnoj ravnini oko frontalne osi. Ovdje dolazi do fleksije i ekstenzije u frontalnoj ravnini koja se događa oko sagitalne osi. Prvi karpometakarpalni zglob jedini je sedlasti zglob u tijelu i omogućuje specijalizirane pokrete za hvatanje. Abdukcija i ekstenzija palca su ključni pokreti za otvaranje šake i puštanje predmeta. Zbog prednjeg položaja palca abduktor pollicis longus je u poziciji gdje pomaže pri savijanju ručnog zgloba, a pomaže i kod radijalne devijacije. Zajedno s drugim mišićima aktivan je tijekom aktivnosti zapešća poput kuglanja i golfa[10].

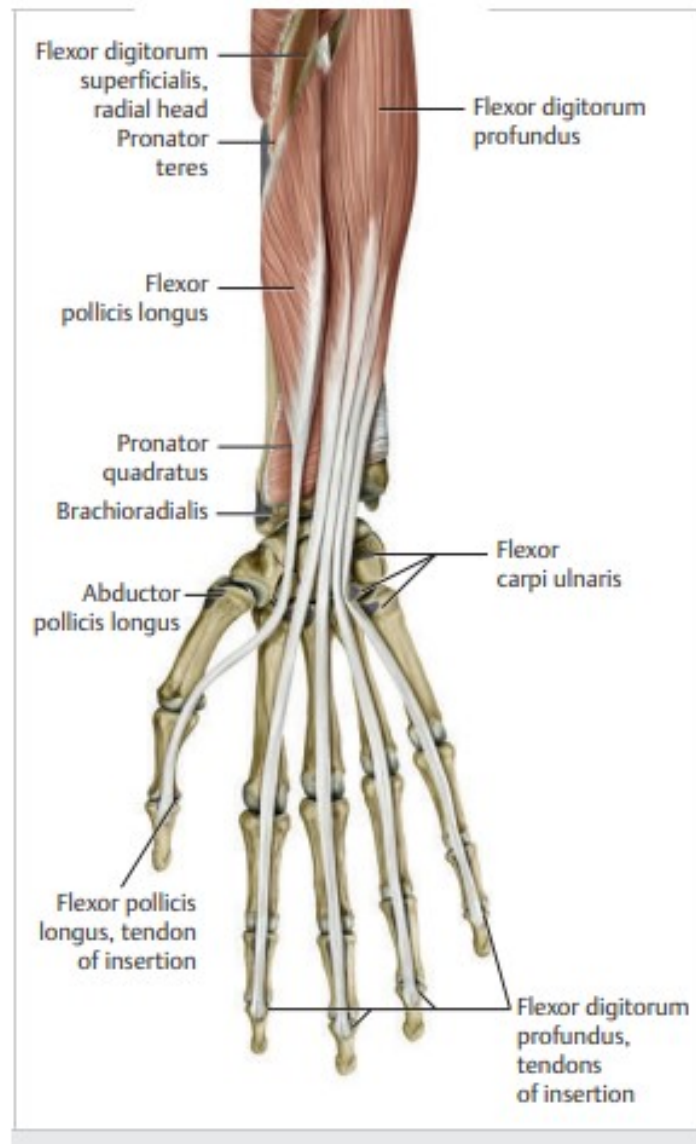
M. ekstensor pollicis brevis(slika 2.3.1.) je slijedeći mišić podlaktične skupine koji je ujedno i promatrani mišić bolesti. Polazište mišića je s posteriorne distalne trećine radiusa i međukoštane membrane, a hvata se na posteriornu stranu baze proksimalnog članka prsta. Inervira ga grana radijalnog živca, stražnji međukoštani živac, a krvlju ga opskrbljuju prednja i stražnja međukoštana arterija. Ekstensor pollicis brevis prelazi stražnju površinu distalnog radiusa te je jedan od tri mišića koji tvore udubinu(Slika 2.3.2. Prikaz udubine kod radiusa anatomical snuffbox)zajedno sa m. abductor pollicis longus. Glavna funkcija ovog mišića je ekstenzirati palac na karpometakarpalnom zglobu i metakarpofalangealnom zglobu. Ovi pokreti pomažu da se šaka otvori i čvrsto uhvati predmet, ali isto tako da bi se predmet mogao i ispustiti. Zbog anatomskog položaja ovog mišića on može pomoći kod radijalne devijacije zapešća. Ovaj mišić se najviše koristi kod aktivnosti kuglanja i golfa te držanja predmeta u ruci isto kao i m. abductor pollicis longus[9.10].

M. ekstensor pollicis longus(slika 2.3.1.) je zadnji mišić koji pripada udubini(Slika 2.3.2. Prikaz udubine kod radiusa anatomical snuffbox), a polazi s distalne posteriorne površine ulne odmah ispod m. ekstensor pollicis brevis i međukoštane membrane. Hvata se za dorzalni dio šake preko udubine na dorzalnu bazu distalog članka palca. Funkcionalno služi kao primarni ekstensor, ali se i koristi kod pokreta adukcije palca te kod radijalne devijacije i ekstenzije zapešća[9].



Slika 2.3.2. Prikaz udubine kod radiusa(Anatomical snuffbox) Izvor: <https://www.earthslab.com/anatomy/anatomical-snuffbox/>

M. flexor pollicis longus(slika 2.3.3.) je zadnji mišić iz prethodno navedene skupine podlaktičnih mišića. Polazi sa anteriorne strane radiusa i međukoštane membrane, u nekim slučajevima može kretati sa medijalnog epikondila. Proteže se kroz karpalni tunel gdje se nastavlja između dvije glave m. flexor pollicis brevis te se hvata na bazu s palmarne strane distalnog članka palca. Što se tiče funkcije, to je fleksor svih zglobova palca i uključen je do neke mjere u adukciju. Što se tiče zapešća uključen je u pokrete radijalne devijacije[9].

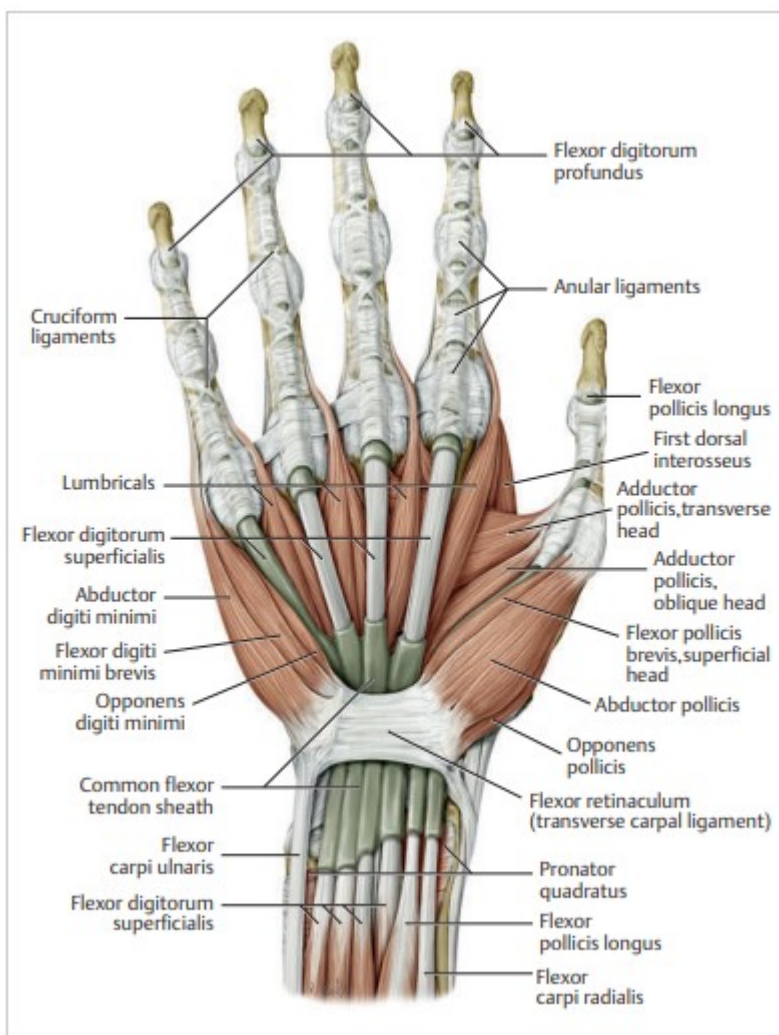


Slika 2.3.3. Prikaz palmarne strane mišića podlaktice Izvor: : B.Hirt, H.Seyhan, M.Wagner, R. Zumhasch:Hand and Wrist Anatomy and Biomechanics,Thieme medical publishers,Stuttgart 2017. str. 55.

Imamo pet mišića šake koji sudjeluju u pokretima karpometakarpalnog zgloba te polaze s zapešća ili karpalnih kostiju. M. fleksor pollicis brevis(slika 2.3.4.) koji ima dvije glave, površinska koja polazi s poprečnog metakarpalnog ligamenta(slika 2.3.4. flexor retinaculum) i dubinska koja polazi s trapezne, trapezoidne i glavičaste kosti(os capitatum). Distalno hvatište obje glave je na radijalnoj sezmoidnoj kosti na palmarnoj strani karpometakarpalnog zgloba palca. Mišić radi pokrete fleksije, adukcije(duboka glava) i abdukcije(površinska glava) te može sudjelovati kod opozicije.

M. abduktor pollicis brevis(slika 2.3.4.) koji polazi sa izbočine čunjaste kosti i poprečnog karpalnog ligamenta te se hvata na radijalnu sezmoidnu kost s palmarne strane proksimalnog članka palca. Izvodi pokret abdukcije karpometakarpalnog zgloba palca.

M. opponens pollicis(slika 2.3.4.) koji polazi s izbočine trapezne kosti i poprečnog karpalnog ligamenta te se hvata za radijalni dio prve metakarpalne kosti. Izvodi pokret opozicije, ali sudjeluje kod adukcije i abdukcije palca.



Slika 2.3.4. Prikaz unutarnje skupine mišića zapešća i šake Izvor: B.Hirt, H.Seyhan, M.Wagner, R. Zumhasch:Hand and Wrist Anatomy and Biomechanics,Thieme medical publishers,Stuttgart 2017. str. 56.

M. adduktor pollicis(slika 2.3.4.) koji ima dvije glave, poprečna glava koja polazi s treće metakarpalne kosti i kosa glava koja polazi s palmarne strane glavičaste kosti(os capitatum). Obje glave se hvataju za sezmoidnu kost ispod baze proksimalnog članka palca, ovaj mišić izvodi pokrete adukcije i opozicije palca.

Prvi kratki dorzalni mišić šake(mm. interossei) koji ima dvije glave(slika 2.3.4.), prva koja polazi s medijalne površine prve metakarpalne kosti, a druga koja polazi s radijalne strane

druge metakarpalne kosti i obje se hvataju za proksimalni članak drugog prsta s radijalne strane. Primarna funkcija mu je abdukcija drugog prsta, ali može sudjelovati u pokretima fleksije karpometakarpalnog zgloba kažiprsta, ekstenzije proksimalnog interfalangealnog zgloba i može sudjelovati kao abduktor palca.

2.4. Biomehanika

U usporedbi s neljudskim primatima imamo prednost zato što možemo raditi pokret opozicije. Palac se smatra najjačim i najbitnijim prstom bas zbog pokreta opozicije koji ljudima omogućuje jak stisak šake što potvrđuje činjenica da pincetni hvat palca stvara četvrtinu ukupne sile stiska cijele šake te omogućuje ljudima pokrete fine i grube motorike. Ovu složenost osigurava zglob karpometakarpalnog palca i devet pojedinačnih mišića, a područja mozga odgovorna za kretanje i osjetljivost palca također su znatno izraženiji nego kod zapešća i drugih prstiju[3,4,9].

Kao što je već prethodno spomenuto karpometakarpalni zglob palca smatramo sedlastim zglobovom koji ima 2 stupnja slobode. Prvi stupanj slobode podrazumijeva abdukciju i adukciju oko osi kroz bazu prve metakarpalne koja tvori kut od 45 stupnjeva u odnosu na ravninu ekstenzirane ruke. Drugi stupanj slobode podrazumijeva pokret fleksije i ekstenzije, kada se zglobne površine ne dodiruju imamo mali pokret rotacije. Kao što je gore spomenuto imamo pokret opozicije i repozicije koji su kombinirani pokreti fleksije ekstenzije, adukcije i abdukcije zajedno sa minimalnom rotacijom. Postoji kombinirani pokret karpometakarpalnog zgloba palca, pokret cirkumdukcije kod kojeg imamo 42 stupnja abdukcije i adukcije, otprilike 53 stupnja fleksije i ekstenzije i pokret rotacije do 10 stupnjeva[4,9,10].

Na karpometakarpalni zglob palca primarno utječe m. abduktor pollicis zbog njegovog anatomskeg pružanja dok m. ekstensor pollicis brevis i longus imaju hvatišta na distalnim i proksimalnim člancima prstiju te rade pokreta na karpometakarpalnom, metakarpalnom i interfalangealnom zglobovom. Ekstensor pollicis brevis sprječava fleksiju u metakarpalnom zglobovom palca koji zatim omogućuje mišiću fleksoru pollicis longusu izvođenje fleksije u interfalangealnom zglobovom. Mali dio tetive m. abductor pollicis longus se hvata direktno za m. abductor pollicis brevis i na taj način može utjecati na kretanje mišića i raditi sinergističku abdukciju. Zbog prijanjajućih tetiva sa zglobnom kapsulom m. abductor pollicis longus stabilizira karpometakarpalni zglob te istovremeno koordinira s pokretima m. abductor pollicis brevis. S druge strane unutarnja skupina mišića šake se ponaša kao dinamički ligament jer dopušta pokret ali i stabilizaciju u isto vrijeme. Sinergistički odnos postoji između mišića zapešća i palca, kod abdukcije palca ruka je stabilizirana od strane m. ekstensor carpi radialis te m. flexor carpi ulnaris kako nebi otišla u radijalnu devijaciju već u pokret abdukcije palca[9,10].

3. De Quervainov tenosinovitis

Prvi puta je bolest opisao i spomenuo de Quervain 1897. godine kada je vidio da se ljudi žale na bolove u zapešću te problem prepisao zadebljanju tetiva koje prolaze ispod dorzalne tetivne ovojnice. De Quervain je bio zainteresiran za bolest zato što je vidio da nitko od pacijenta sa ovim simptomom nije imao normalnu anatomiju zapešća kako se nekada smatralo. Postojale su razlike između tetiva m. abductor pollicis longus, proučavano je bilo 66 pacijenta nakon njihove smrti. U 52 slučaja m. abductor pollicis longus je imao 2 ili više tetiva, kod 62 slučaja tetiva m. extensor pollicis brevis je bila jako mala i kratka, a u 8 slučajeva tetiva je bilo skoro nepostojeća. Kod 22 pacijenta m. extensor pollicis longus je prolazio kroz tetivnu ovojnicu sa posebnim odjeljkom, a kod ostalih je prolazio sa ostalim mišićima[1].

3.1. Etiologija i patologija

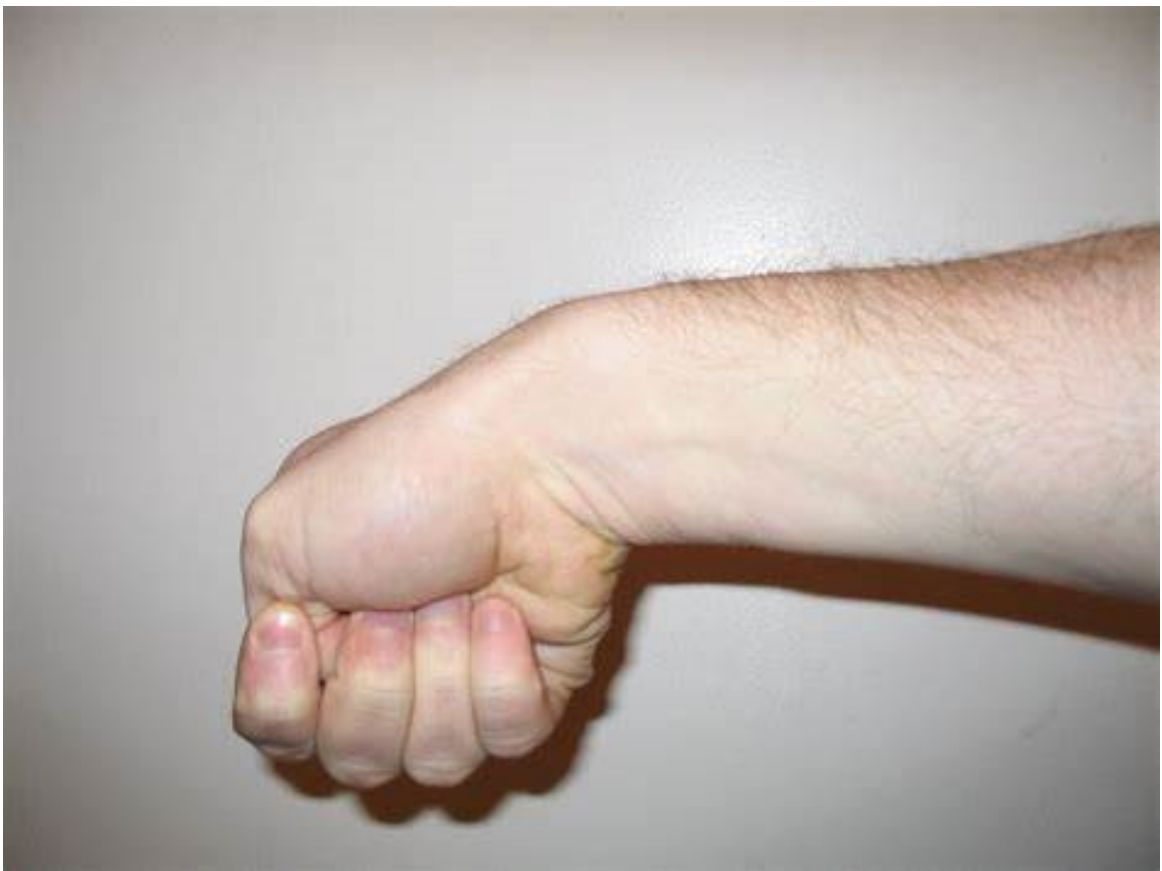Glavni uzrok ove bolesti je u trenju tetiva koja prelaze preko izbočine na palčanoj kosti. Određeni kutovi i položaji zapešća doprinose i povećavaju količinu trenja između tetiva, tetivne ovojnice i kosti. Ovo bi moglo objasniti zašto su žene ubrzo nakon porođajstva dobivale bol u zapešću, kod držanja djece je bio povećan pritisak na abducirani palac. Jedini zabilježeni slučajevi ove bolesti na obje strane su bili prisutni kod onih koji su prekomjerno koristili zdravu stranu za vrijeme imobilizacije nakon operacije bolesne strane. Ponavljajuće hvatanje ili cijedenje predmeta može uzrokovati upalu tetiva i omotača tetiva što sužava prvi dorzalni odjeljak ograničavajući gibanje tetiva. Ako se ne liječi, upala i progresivno sužavanje(stenoza) mogu dovesti do ožiljaka koji dodatno ograničavaju kretanje palca.

Operativni nalazi su bili konstantni, tetivna ovojnica je bila zadebljana, ponekad je to zadebljanje prelazilo čak i nekoliko centimetara, a najdeblje zadebljanje se nalazilo upravo iznad izbočine palčane kosti kod koje imamo zadebljanje veće za 3 do 4 puta od normalnog promjera tetive. Tetivna ovojnica može po građi biti slična hrskavici, dok sinovijalna membrana gubi svoju boju i sjaj. Adhezije su prisutne okolo i između tetiva te se protežu iznad i ispod izbočine palčane kosti, a ponekad se može naći višak tekućine pogotovo kod onih pacijenta koji su nedavno bili operirani. Mikroskopske promjene su nalik onima kod ne specifične kronične upale, a sinovijalni sloj ima više stanica nego inače, stanice koje oblažu su brojne i veće od prosjeka i drugačijih oblika, dok se mukoidni sloj najviše mijenja oko krvnih žila. Adhezije se sastoje od finog areolarnog tkiva koje u dugotrajnim slučajevima sadrži nekoliko krvnih žila, u dugotrajnim slučajevima sinovijalna membrana također može pokazati više kolagenog materijala nego inače[1,2].

3.2. Klinička slika i dijagnoza

Procjena pacijenta sa znakovima i simptomima De Quervainovog tenosinovitisa započinje temeljitom poviješću nakon koje slijedi fizički pregled. Što je povijesti tiče bilo bi poželjno da terapeut zna je li pacijent imao prethodne povrede prekomjernog korištenja, kakvih se poslom bavi te na temelju toga radi ponavljajuće radnje gornjeg tijela, koja ruka je dominantna i slično. Kada se gleda gdje pacijent ima bol bitno je da je primarni simptom boli s radijalne strane zapešća, kod baze palca blizu radijalne izbočine i da se bol javlja kod hvatanja ili ekstenzije palca. Često je još opisano kao stalni osjećaj boli, peckanja i povlačenja a pogoršava se ponavljajućim pokretima podizanja, hvatanja te okretanja ruke kao što su radnje otvaranja staklenke.

Ova bolest se dijagnosticira fizioterapijskom procjenom kod koje gledamo više znakova, koristimo palpaciju i vizualne znakove te prikladne provokacijske testove. Kod palpacije značajni nalazi će biti osjetljivost preko baze palca ili tetiva ekstenzora prvog dorzalnog odjeljka na strani palca kod zapešća posebice kod izbočine radijalne kosti. Pacijenti često imaju oteklinu u udubinu koja liči na trokut (anatomical snuffbox, slika 2.3.2.), može se opipati zadebljanje ekstenzorne ovojnice prvog dorzalnog odjeljka i osjetiti krepitacije tetiva dok se miču. Smanjeni raspon pokreta u karpometakarpalnom zglobovima palca, a posebice kod pokreta abdukcije palca.



Slika 3.2.1. Prikaz Finkelsteinovog testa Izvor: [Finkelstein's test - OrthopaedicsOne Articles - OrthopaedicsOne](#)

Postoje 2 testa za dijagnostiku, Finkelsteinov i Eichhoffov test. Trideset i šest asimptomatskih sudionika ispitano je korištenjem oba testa s minimalnom odgodom od barem 24 sata između testova. Rezultati su pokazali da je Finkelsteinov test bio točniji od Eichhoffovog testa, pokazao je veću specifičnost, proizveo je značajno manji broj lažno pozitivnih rezultata, a sam test je uzrokovao manje boli i nelagode pacijentima. Ovo je prva studija koja pokazuje da je Finkelsteinov test u normalnoj populaciji specifičniji i daje značajno manje lažno pozitivnih rezultata od Eichhoffovog testa. Autori prepoznaju ograničenja studije. Nemaju skupinu pacijenata s de Quervainovim tenosinovitisom za usporedbu osjetljivosti ova dva testa. Međutim, jasno je da Finkelsteinov test daje manje lažno pozitivnih rezultata i manje nelagode kod pacijenata, te bi stoga trebao biti klinički test izbora kada se ispituje pacijent za kojeg se sumnja da ima de Quervainov tenosinovitis, a ne pogrešnu Eichhoffovu varijantu[11].

Bolest potvrđujemo Finkelsteinovim testom(slika 3.2.1. Prikaz Finkelsteinovog testa) kod kojeg se palac savija i drži unutar šake, bolesnik aktivno odmiče zglob prema ularnoj strani a to uzrokuje bol duž radijanog zapešća u prvom dorzalnom odjeljku[1,2].

4. Liječenje

Kod liječenja se koristi više tretmana za rješavanje bolesti, prva skupina tretmana se odnosi na konzervativni dio liječenja gdje se koriste tehnike poput korištenja ortoza i longeta, ultrazvučna terapija te terapija snaženja mišića kod kojih se mogu koristiti razne manualne tehnike kao dodatnu pomoć. Bolest možemo liječiti sa injekcijama kortikosteroida kako bi se smanjila upala i bol, a može se liječiti operativno[2].

4.1. Operativno

Kod prvih operacija 1940-ih koristila se opća anestezija i povez. Adekvatan rez na koži se pravi u liniji tetiva sa središtem preko vrha radijalnog stiloida. Oprez mora biti kod radijalnog živca kako se nebi oštetio. Tragač se prolazi proksimalno kroz kanal i ovojnica se izrezuje. Tada se identificiraju sve prisutne tetive i izrezuje se cijela ovojnica, uključujući pregradu između dvije tetive ako postoji drugi odjeljak. Rez je radikaln, proteže se iznad i ispod radijalnog stiloida i uključuje sve dostupne adhezije. Nakon zašivanja rane palac i podlaktica se imobiliziraju u lagani flaster deset do četrnaest dana. Operacija se ponovila na trinaest pacijenta. Ni u jednom operiranom pacijentu nije bilo otekline ili zadebljanja tetiva dok su prolazile kroz zadebljanu ovojnicu. U svih osim jednog od ovih trinaest pacijenata m. abductor pollicis longus je bio predstavljen s dvije ili više tetiva. U iznimnom slučaju postojala su dva odvojena osteofibrozna kanala, a tetiva ekstenzora pollicis brevis bila je jednaka veličini abductor pollicis longus. U dva slučaja tetiva ekstenzora pollicis brevis bila veoma tanka te je prošla kroz zasebni

osteofibrozni kanal. Ove činjenice su od posebnog interesa jer imaju određenu kliničku primjenu za daljnje radove[1].

Provedena je trodijelna retrospektivna studija od strane Američkog društva za kirurgiju šake 1999 godine kako bi se pregledali dugoročni rezultati operacije za de Quervainov tenosinovitis. Pratila su se 43 uzastopna pacijenta koji su operirani od 1991. do 1996. godine, praćeno je pregledom karte, telefonskim intervjuom i ambulantnim pregledom. U prosječnoj duljini praćenja od 3 godine bila su 2 bolesnika s recidivom de Quervainovog tenosinovitisa (5%), 1 bolesnik s ozljedom radijalnog osjetnog živca (2%) i 1 s teškom osjetljivošću ožiljka (2%). Utvrđeno je da je komplikacija značajno povezana s nezadovoljstvom pacijenata nakon operacije.

Dugo trajanje simptoma prije operacije (≥ 10 mjeseci) značajno je povezano sa zadovoljstvom pacijenata. Stopa izlječenja kirurškog zahvata, definirana kao postotak pacijenata bez postoperativnih komplikacija, iznosila je 91%, a 88% pacijenata je pokazalo potpuno zadovoljstvo. Ovi nalazi upućuju na to da je nezadovoljstvo pacijenata značajno povezano s dugotrajnim komplikacijama nakon operacije, veća je vjerojatnost da će operacija biti zadovoljavajuća za pacijente s dugim trajanjem simptoma i kirurška intervencija je učinkovita kao konačna terapija za de Quervainov tenosinovitis[12].

U današnje vrijeme kirurški zahvat je rijedak i obično se odabire u slučajevima kada konzervativno liječenje nije uspjelo, a pacijent doživljava trajnu upalu koja utječe na njegovu ili njezinu funkciju. Cilj operacije je otvoriti pokrov dorzalnog odjeljka kako bi se napravilo više mjesta za nadražene tetive. Otvor omogućuje smanjenje pritiska tetiva, kako bi se konačno obnovilo slobodno klizanje tetiva. Postoperativna njega je uobičajena s jednostavnim zavojima i nije potrebna komplicirana njega rane. Pojedince se potiče da počnu s ranom upotrebom ruke za lagane aktivnosti svakodnevnog života. Šavovi se uklanjaju nakon 14 dana i pojedincima je dopušteno nastaviti s normalnim aktivnostima. Blaga oteklina i osjetljivost oko kirurškog mjesta mogu biti prisutni nekoliko mjeseci[2].

4.2. Konzervativno

Cilj konzervativnog liječenja je smanjiti bol i oticanje, a što se tiče intervencija mogu se koristiti nesteroidni protuupalni lijekovi, hladni ili topli oblozi, fizikalna terapija, korištenje ortoza i proteza, ultrazvuk te kortikosteroidne injekcije.

Smatra se da ultrazvuk poboljšava rezultate liječenja i može se koristiti kao dijagnostički alat u otkrivanju de Quervainove bolesti. Pokazalo se da su ultrazvučno vođene injekcije bile

korisne za de Quervainov tenosinovitis te nije bilo nuspojava. Ultrazvučna injekcija je učinkovitija od obične injekcije što se tiče ciljanja m. ekstensor pollicis brevis[2].

Injekcije kortikosteroida su učinkovite, jedna do dvije injekcije bi trebale ublažiti bol. Retrospektivno istraživanje provedeno je korištenjem naše institucionalne baze podataka Međunarodna klasifikacija bolesti, verzija 9 (ICD-9) popis kodova za de Quervainov tenosinovitis. Uspjeh liječenja definiran je kao ublažavanje simptoma nakon 1 ili 2 injekcije. Olakšanje je definirano kao povlačenje ili poboljšanje u mjeri u kojoj pacijent nije tražio daljnju intervenciju. Neuspjeh je definiran kao naknadno kirurško otpuštanje ili treća injekcija. Proučavan je ishod liječenja 222 ruke od 199 pacijenata. Od 222 ruku, 73,4% doživjelo je uspjeh liječenja unutar 2 injekcije, a 51,8% doživjelo je uspjeh nakon 1 injekcije. Studija pokazuje da su injekcije kortikosteroida koristan tretman za de Quervainov tenosinovitis, što dovodi do uspjeha liječenja u 73,4% vremena unutar 2 injekcije. Ova studija također sugerira da su ženski spol i BMI >30 povezani s povećanim neuspjehom liječenja. Ako nema značajnog poboljšanja simptoma nakon dvije injekcije kortikosteroida, može se razmotriti kirurško liječenje. Bolesnici s umjerenim do teškim simptomima obično zahtijevaju injekcije kortikosteroida u kombinaciji s udlagom[2,13,14].

5. Rehabilitacija

5.1. Rana faza rehabilitacije

Kao što je gore spomenuto cilj konzervativnog liječenja je smanjiti upalu i bol. Toplina može pomoći kod opuštanja zategnutih mišića, a led se koristi kao pomoć kod smanjenja inflamacije ekstenzorne ovojnice.

Duboka masaža mišića tenara mogu pomoći opuštanju muskulature koja izaziva bol. Manualna mobilizacija mekog tkiva zajedno u kombinaciji sa ekscentričnim pokretom može pomoći, kod ove tehnika podrazumijevamo razbijanje ograničenja fascije, istezanje vezivnog tkiva i promicanje proliferacije tkiva.

Kod početne faze bolesti mogu se koristiti i udlage. Koriste se udlage podlaktice i palca(slika 5.1.1. Prikaz de Quervainove udlage) kako bi se smanjila devijacija ulnarnog zgloba i kretanje palca. Mišljenja oko udlaga su podijeljena jer neki smatraju da bi udlagu trebalo neprestano nositi do 6 tjedana, dok drugi misle da udlagu treba nositi samo za vrijeme boli. Ustanovilo se da korištenje samih udlaga nije efikasno kao korištenje udlaga u kombinaciji sa NSAIL-om i kortikosteroidima[2,14].



Slika 5.1.1. Prikaz de Quervainove udlage Izvor: [File:Dequervain's splint.jpeg - Physiopedia \(physio-pedia.com\)](https://www.physio-pedia.com/File:Dequervain's_splint.jpeg)

5.2. Kasnija faza rehabilitacije

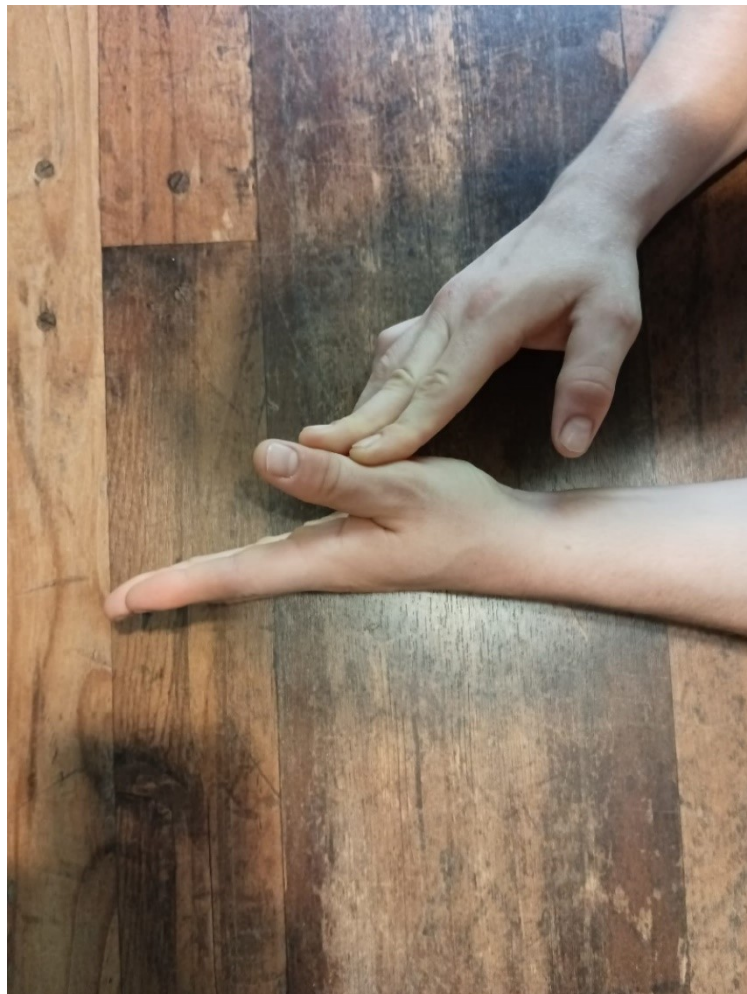Fizioterapijske metode liječenja de Quervainovog tenosinovitisa pomažu u liječenju ove bolesti kroz modifikaciju aktivnosti pacijenta, udlagu, korištenje modaliteta, edem i zbrinjavanje ožiljka, desenzibilizaciju te terapijske vježbe. Pacijenti mogu započeti s vježbama jačanja nakon što se njihova bol smiri na razinu kojom se može upravljati. Program jačanja treba biti stupnjevan i vrlo postupan. Pacijent napreduje kroz program jačanja samo ako je u stanju tolerirati svoj trenutni program snage najmanje 1 tjedan. Važno je da se napreduje polako i da se pacijenti jačaju u pokretima bez boli ili sa minimalnom boli, kako bi se izbjeglo pogoršanje simptoma. Progresije vježbi su slijedeće, prvo počinjemo sa izometrijom, nastavlja se ekscentričnim kontrakcijama nakon kojih se postupno radi sve više na koncentričnom dijelu pokreta te na kraju vježbanje kombiniranim pokretima šake i lakta te vraćanje u prethodne aktivnosti s naglaskom na primjereni volumen opterećenja kako bi se izbjegla ponovna pojava simptoma[2,15].

Ozljeđe od prekomjerne upotrebe nastaju zbog ponavljajućih mikro trauma koje dovode do upale i/ili lokalnog oštećenja tkiva u obliku stanične i izvanstanične degeneracije. Neusklađenost između preopterećenja i oporavka dovodi do sloma tkiva na staničnoj razini. U

teoriji oštećenja se mogu nakupljati dugo vremena prije nego što osoba postane simptomatska. S ciljem sprječavanja ponovne ozlijede treba potaknuti pacijente da rade sve što mogu, a da se ne fokusiraju na ono što ne mogu. Rana tjelovježba poboljšava prokrvljenost i prehranu tkiva, minimizira nepotrebnu atrofiju i usklađuje kolagena vlakna kako bi odgovorila na eventualni stres izazvan radom, a taj dio se postiže vježbama cirkulacije koje dovode puno krvi na zahvaćena mjesta. Nakon smanjenja inflamacije i promoviranja cijeljenja tkiva fokus mora biti stavljen na optimalni stres tkiva kako bi se vratila u normalnu snagu te bi mogla izdržati pacijentove potrebe na radnom mjestu i u slobodno vrijeme. Optimalni stres tkiva znači modificiranje unutarnjih i ekstrinzičnih čimbenika rizika identificiranih u pacijentovoj anamnezi i fizičkom pregledu. Pogreške u rehabilitacijskom procesu su najčešće korištenje krive frekvencije, intenziteta ili trajanja. Pacijentu treba objasniti da je proces dugotrajan, a da se mora pridržavati principa periodizacije i plana rehabilitacije kako bi tkiva imala vremena prilagoditi se stresu i odmoriti[2,16].

5.2.1. Izometričke vježbe

U početnoj fazi programa vježbanja naglasak bi stavili na izometričke vježbe kod kojih nema pokreta već se mijenja napetost mišića kako bi vratili i povećali snagu mišića a bol bi ostala minimalna te bi koristili onaj raspon pokreta gdje boli nema ili je minimalna.



Slika 5.2.1.1. Prikaz izometričke vježbe za abdukciju palca [Izvor: autor]

Izometrička vježba za abdukciju palca kod koje se cilja m. abductor pollicis longus(slika 5.2.1.1.), pacijent je u sjedećem položaju i ruku ima oslonjenu na podlogu zbog dodatne stabilnosti i sprječavanja kompenzacijskih pokreta. Ruku zahvaćene strane držimo na ularnoj strani šake, zapešće je u ekstenziji od dvadeset stupnjeva i prsti su ekstenzirani, palac se nalazi u adukciji te mu dajemo otpor na vanjski dio proksimalnog članaka prsta i u smjeru adukcije, a palcem se pokušava raditi abdukcija, radimo na napetosti mišića i nema pokreta.

Izometrička vježba za ekstenziju palca kod koje se cilja m. ekstensor pollicis brevis(slika



Slika 5.2.1.2. Prikaz izometričke vježbe za ekstenziju palca [Izvor: autor]

5.2.1.2.) , pacijent je u sjedećem položaju te ruku ima položeno na podlogu s dlanom prema dolje kako bi se spriječili kompenzacijski pokreti i dala dodatna stabilnost. Zapešće je u neutralnom anatomskom položaju, prsti su spojeni, a palac se nalazi u neutralnom položaju, otpor dajemo s

prednje strane proksimalnog članka prsta palca u smjeru fleksije palca, a pokret se pokušava raditi u smjeru ekstenzije palca, mišić je napet i nema pokreta.

Izometrička vježba za radijalnu devijaciju šake i izometrička kontrakcija za abdukciju palca(slika 5.2.1.3.), pacijent je u sjedećem položaju te ruku ima položenu na podlogu s ultarne strane. Zapešće je u neutralnom anatomskom položaju ili u blagoj radijalnoj devijaciji, palac se nalazi u adukciji te mu dajemo otpor na vanjski dio proksimalnog članka prsta i u smjeru adukcije, bolesnik pokušava pomaknuti palac u abdukciju i zapešćem napraviti pokret radijalne



Slika 5.2.1.3. Prikaz izometričke vježbe za radijalnu devijaciju zapešća i abdukciju palca [Izvor: autor]

devijacije, kontrakcija se zadržava nekoliko sekunda i nema pomaka[2,16].

Prikazane vježbe se mogu raditi iz neutralnog anatomskeg položaja, ali se može kombinirati položaj šake i zapešća kako bi dobili izometričku kontrakciju u više pozicija zapešća i šake zato što se izometričkim kontrakcijama povećava snaga mišića u tom specifičnom položaju te nekoliko stupnjeva okolo njega pa bi se prikazane vježbe mogle kombinirati sa različitim kutovima i položajima da se dobije snaga u svakom djelu pokreta. Na taj način bi mogli ojačati mišić u svakom dijelu uz minimalnu bol, jer bi se izbjegavali položaji zglobova kod kojih je bol prisutna već bi se izometrička kontrakcija držala nekoliko stupnjeva izvan kod kojih nema boli, a na taj način bi se dobila adaptacija u onom položaju gdje je bol bila prisutna bez da se kontrakcija drži na bolnom položaju[17].

5.2.2. Ekscentrične vježbe

Ekscentrične vježbe su spore te dolazi do izduživanja mišićnih vlakana to jest sarkomera. U ovome dijelu terapije koristi se spori tempo spuštanja ovisno o toleranciji tkiva s ciljem očuvanja opsega pokreta te jačanja mišića jer je poznato da je mišić biomehanički najjači u ekscentričnoj kontrakciji. Kod ekscentričnih kontrakcija se mora pripaziti na intenzitet same vježbe i njezino trajanje zato što ekscentrične kontrakcije stvaraju najveći mišići zamor od svih vrsta kontrakcija pa njihovo doziranje mora biti oprezno. Mišić je sve slabiji što se više izduži te upravo zbog tog razloga može doći do ozljede pa je treniranje mišića u izduženoj poziciji odličan način pripreme protiv mehanizma ozljede, ako je pravilno dozirano[18].



Slika 5.2.2.1. Prikaz ekscentrične kontrakcije fleksora zapešča i prstiju [Izvor: autor]

Ekscentrična vježba kod koje je ciljana skupina mišića fleksora zapešča i prstiju (slika 5.2.2.1. Prikaz ekscentrične kontrakcije fleksora zapešča i prstiju) se izvodi tako da se dorzalna strana podlaktice stavi na podlogu a zapešće i šaka vise sa ruba podloge. Pokret započinje s zapešćem u neutralnom položaju te se zapešće polako spušta u ekstenziju, na kraju pokreta uteg se pušta prema prstima te imamo ekstenziju u zglobu zapešča i ekstenziju u karpometakarpalnim zglobovima. Kada se uteg nalazi na kraju pokreta drugom rukom dignemo uteg nazad prema gore, vraćamo zapešće u neutralni položaj te se radnja ponavlja.



Slika 5.2.2.2. Prikaz ekscentrične kontrakcije ekstenzora zapešća [Izvor: autor]

Ekscentrična vježba kod koje je ciljana skupina mišića ekstenzora podlaktice (slika 5.2.2.2. Prikaz ekscentrične kontrakcije ekstenzora zapešća) se izvodi tako da se palmarna strana podlaktice stavi na podlogu, a zapešće i šaka vise sa ruba podloge. Pokret započinje s zapešćem u neutralnoj anatomskoj poziciji te se zapešće polako spušta u fleksiju, pokret završava položajem zapešća u poziciji fleksije, a uteg se vraća gore zajedno sa zapešćem drugom rukom kako bi se izbjeglo rađenje koncentričnog dijela pokreta.

Ekscentrična vježba koja cilja skupinu mišića koji sudjeluju u pokretu radijalne devijacije (slika 5.2.2.3.) se izvodi s podlakticom položenom na podlogu tako da palac gleda prema gore, šaka je stisnuta i u njoj se drži uteg.



Slika 5.2.2.3. Prikaz ekscentrične kontrakcije radijalne devijacije [Izvor: autor]

Pokret započinje sporim spuštanjem utega u smjeru ularne devijacije kod kojeg se mora pripaziti da je zapešće u neutralnoj poziciji kod kojeg nema kompenzacijskih pokreta u smjeru ekstenzije ili fleksije zapešća kako bi u pokretu izometrički sudjelovali mišići ekstenzora i abduktora karpometakarpalnog zgloba palca.

Kod ekscentričnih pokreta postupno produžujemo vrijeme trajanja spuštanja, kada se može napraviti ekscentrični pokret u potpunom rasponu nekoliko puta bez boli ili s minimalnom prisutnošću boli prelazimo na koncentrične vježbe.

5.2.3. Kombinirani pokreti

U djelu terapije kada se došlo do koncentričnih vježba smatra se da je vraćen pun opseg pokreta u karpometakarpalnom zglobu palca i zglobu zapešća. Koncentrične vježbe mogu započeti progresijom prethodno navedenih ekscentričnih vježbi (Slika 5.2.2.1, Slika 5.2.2.2., Slika 5.2.2.3.) kod kojih radimo ekscentričnu kontrakciju ali se vraća u početni položaj pomoću koncentrične kontrakcije za razliku od prethodnog dijela terapije gdje se koncentričan dio pokreta izbjegava.

U ovom dijelu terapije se kombiniraju koncentrični pokreti sa ostalima, a mogu se koristiti i razna pomagala poput utega, elastičnih traka i drugih vrsta vanjskih otpora.




Slika 5.2.3.1. Prikaz koncentrične i ekscentrične vježbe s trakom za abdukciju palca [Izvor: autor]

U ovom dijelu fizikalne terapije koristi se elastična traka koje je odlično pomagalo za davanje vanjskog otpora s kojim možemo dodatno ojačati mišiće i lakše pratiti progresiju u smislu da se prati otpor same trake te se postupno povećava i traka se udaljava, a s vremenom se promijeni i jačina same trake na više opterećenje.

Vježba za abdukciju palca(Slika 5.2.3.1.) se izvodi tako da se podlaktica položi na podlogu, a palac gleda prema gore, zapešće se nalazi u neutralnoj poziciji. Traka je oko prsta palca odmah iznad karpometakarpalnog zgloba palca, otpor se daje trakom u smjeru adukcije palca, a palcem se ide u smjeru abdukcije te se na kraju pokreta zadrži do nekoliko sekunda. Palac se polako vraća u adukciju te radnju ponavljamo nekoliko puta, izbjegava se rađenje pokreta do otkaza.


Na sličan način se izvodi vježba za ekstenziju palca, podlaktica je na podlozi a palac gleda prema gore, zapešće je u neutralnoj poziciji.



Slika 5.2.3.2. Prikaz koncentrične i ekscentrične vježbe s elastikom za ekstenziju palca u karpometakarpalnom zglobu [Izvor: autor]

Elastična traka je oko prsta palca odmah iznad karpometakarpalnog zgloba palca, otpor se daje trakom u smjeru fleksije palca, a palcem radimo pokret ekstenzije u karpometakarpalnom zglobu, pokret na kraju zadržimo nekoliko sekunda, a pokret završava ekscentričnim spuštanjem u smjeru fleksije te se ponavlja nekoliko puta i izbjegava se rađenje pokreta do otkaza kako bi se moglo napraviti više radnih serija.

Zadnja vježba u rehabilitaciji bi koristila sve navedene pokrete kombinirano, radio bi se pokret opozicije i repozicije palca. Za početnu progresiju vježbe opozicije repozicije palca može se koristiti obična gumica koja se stavlja iznad proksimalnih interfalangealnih zglobova, otpor je minimalan te ga se povećava brojem gumica. Kada pacijent može raditi puni opseg pokreta bez boli sa nekim određenim otporom sa nekim određenim brojem gumica koristi se posebna traka(slika 5.2.3.3.) za prste koja pruža puno veći otpor ali se mora koristiti oprezno kako se pacijentu nebi vratili bolovi ili upala.



Slika 5.2.3.3. Prikaz trake za vježbu opozicije i repozicije palca i ekstenziju prstiju i palca [Izvor: autor]

Nakon što pacijent uspješno savlada otpor ove trake te može napraviti nekoliko kontroliranih ponavljanja rehabilitacija je završena te se pacijent polako može vratiti prethodnim aktivnostima[2,4,9,18].

5.3. Vraćanje aktivnostima svakodnevnog života

Kod vraćanja pacijenta aktivnostima svakodnevnog života i vraćanju poslu najbitnije je da se pacijent vraća postupno kako se nebi dogodio relaps. Da se izbjegne relaps bitno je da se

rade sve aktivnosti koje su prije dovele do pojave bolesti i upale kao što su aktivnosti na poslu i čvrsto hvatanje predmeta, ali je bitno da se volumen tih aktivnosti svede na maksimalni volumen od kojeg će se moći oporaviti tetive i meka tkiva. Za početak pacijent može koristiti više šaku druge ruke kako bi minimalno rasteretio zahvaćenu šaku, međutim bitno je da pacijent ne koristi ovo previše kako se tenosinovitis nebi pojavio na zdravoj strani. Ovo je samo jedan od načina kako pacijent može postupno koristiti zahvaćenu stranu sve više iz dana u dan. Idealna situacija bi bila kada bi pacijent mogao raditi samo nekoliko sati na dan te na taj način modulirati intenzitet na mišiće i tkiva, a zatim postupno povećavati vrijeme koje provede na poslu. Na isti princip korištenja druge šake pacijent može s vremenom povećavati količinu rada koju radi s zahvaćenom stranom tako da smanjuje korištenje zdrave strane sa svakim danom. Bilo bi dobro da pacijent nastavi raditi rehabilitacijske vježbe u kombinaciji sa aktivnostima svakodnevnog života te da samo povećava volumen i intenzitet kako bi bolje pripremio tkiva i pobrinuo se da ne dođe do relapsa tenosinovitisa[16,19].

6.Zaključak

De Quervainov tenosinovitis je sindrom prenaprezanja šake koji je jako individualiziran zato što svaki pacijent može imati malo drugačije simptome pa je zato i pristup svakom pacijentu drugačiji. Vrlo je bitno poznavati etiologiju i kliničku sliku, ali isto tako imati dobru fizioterapijsku procjenu kako bi u suradnji s drugim stručnjacima uspješno dijagnosticirali ovaj sindrom a isključili druge moguće bolesti. Bitan je detaljan pregled pacijenta zajedno s njegovom anamnezom kako bi se odlučilo na koji način će se pristupiti samoj bolesti. Kod bolesnika kojima simptomi traju manje od godinu dana najbolji rezultat su pokazali kombinacije konzervativne terapije u pravom vremenu, što podrazumijeva rano stavljanje udlage i ortoze u kombinaciji sa kortikosteroidima, nakon kojeg se pacijenta detaljno educira o zacjeljivanju i svojstvu tkiva kako bi znao koje aktivnosti izbjegavati a kada početi sa vježbanjem. Fizikalna terapija u kombinaciji sa ostalim konzervativnim metodama daje dobre rezultate jer se pokazalo da se pacijenti mogu vratiti aktivnostima svakodnevnog života i poslu bez operacije. Kod ovog sindroma operacija je zadnji izbor liječenja te se ona odabire samo u rijetkim slučajevima gdje konzervativno liječenje nije dalo rezultate, a pacijent ima trajnu upalu koja traje već više od godinu dana. U takvim slučajevima sam rezultat operacije je zadovoljavajući i smatra se uspjehom, ali postoperativna bol i senzacije u ruci mogu trajati nekoliko mjeseci zato što je šaka jako kompleksna i kod svakog pacijenta može biti drugačije.

7.Literatura

- [1]B. K. Cohen:De Quervains disease,The journal of bone and joint surgery,br.33,veljača 1951.,str. 96-100
- [2]https://www.physio-pedia.com/De_Quervain%27s_Tenosynovitis , dostupno 26.02.2022.
- [3]F. A. Karakostis,D. Haeufle, L. Anastopoulou,K. Moraitis, G.Hotz, V. Tourloukis, K. Harvati: Biomechanics of the human thumb and the evolution of dexterity, Current Biology,br. 31, ožujak 2021.,str. 1317-1325
- [4]D. R. Peterson, J. D. Bronzino:Biomechanics,principles and applications, Taylor and Francis group, New York 2008
- [5]<https://www.ncbi.nlm.nih.gov/books/NBK442005/> , dostupno 26.02.2022.
- [6]R. Goel, J. M. Abzug: de Quervains tenosynovitis: a review of the rehabilitative options,HAND:Sage journals, br. 10, ožujak 2015., str 1-5
- [7]P. Keros,M. Pećina,M. I. Košuta:Temelji anatomije čovjeka, Naprijed, Zagreb 1999.
- [8]W. Platzer:Sustav organa za kretanje, Medicinska naklada, Zagreb 2011.
- [9]B.Hirt, H.Seyhan, M.Wagner, R. Zumhasch:Hand and Wrist Anatomy and Biomechanics,Thieme medical publishers,Stuttgart 2017.
- [10]C. Cael: Functional anatomy: Musculoskeletal Anatomy, Kinesiology, and Palpation for Manual Therapists, Wolters Kluwer, Baltimore, 2010.
- [11] <https://www.ncbi.nlm.nih.gov/pmc/articles/PMC6103758/> , dostupno 18.04.2022.
- [12]T. Kent: Patient satisfaction and outcomes of surgery for de Quervain's tenosynovitis, The journal of hand surgery, br.24, rujan 1999., str.1071-1077
- [13] <https://www.ncbi.nlm.nih.gov/pmc/articles/PMC5484456/> , dostupno 1.05.2022.
- [14]S. Weiss, N. Falkenstein: Hand rehabilitation, Elsevier Mosby, Missouri, 2005.
- [15]<https://www.ncbi.nlm.nih.gov/pmc/articles/PMC4349843/> , dostupno 1.05.2022.
- [16]F. O`Connor, T. Howard: Managing overuse injuries: A systematic approach, The physician and sportsmedicine, br. 25, svibanj 1997., str. 88-113
- [17] <https://pubmed.ncbi.nlm.nih.gov/31522276/> , dostupno 18.05.2022.

[18]U. Proske, T.J. Allen: Damage to skeletal muscle from eccentric exercise, *Exercise and sports science reviews*, br. 33, april 2005., str. 98-104

[19]J. Rees, N. Maffulli, J. Cook: Management of tendinopathy, *The American journal of sports science*, br.37, veljača 2009., str. 1855-1867

Popis slika

Slika 2.1.1. Prikaz kosti pešća Izvor: <https://www.lecturio.com/concepts/wrist-joint/>

Slika 2.2.1 Prikaz 16 ligamenta uključenih u stabilnost karpometakarpalnog zgloba palca Izvor: B.Hirt, H.Seyhan, M.Wagner, R. Zumhasch:Hand and Wrist Anatomy and Biomechanics,Thieme medical publishers,Stuttgart 2017. str. 51.

Slika 2.3.1. Prikaz dorzalnih mišića podlaktice koji sudjeluju u pokretima u karpometakarpalnom zglobu palca Izvor: B.Hirt, H.Seyhan, M.Wagner, R. Zumhasch:Hand and Wrist Anatomy and Biomechanics,Thieme medical publishers,Stuttgart 2017 str. 54.

Slika 2.3.2. Prikaz udubine kod radiusa(Anatomical snuffbox) Izvor: <https://www.earthslab.com/anatomy/anatomical-snuffbox/>

Slika 2.3.3. Prikaz palmarne strane mišića podlaktice Izvor: : B.Hirt, H.Seyhan, M.Wagner, R. Zumhasch:Hand and Wrist Anatomy and Biomechanics,Thieme medical publishers,Stuttgart 2017. str. 55.

Slika 2.3.4. Prikaz unutarnje skupine mišića zapešća i šake Izvor: B.Hirt, H.Seyhan, M.Wagner, R. Zumhasch:Hand and Wrist Anatomy and Biomechanics,Thieme medical publishers,Stuttgart 2017. str. 56.

Slika 3.2.1. Prikaz Finkelsteinovog testa Izvor: [Finkelstein's test - OrthopaedicsOne Articles - OrthopaedicsOne](#)

Slika 5.1.1. Prikaz de Quervainove udlage Izvor: [File:Dequervain's splint.jpeg - Physiopedia \(physio-pedia.com\)](#)

Slika 5.2.1.1. Prikaz izometričke vježbe za abdukciju palca [Izvor: autor]

Slika 5.2.1.2. Prikaz izometričke vježbe za ekstenziju palca [Izvor: autor]

Slika 5.2.1.3. Prikaz izometričke vježbe za radijalnu devijaciju zapešća i abdukciju palca [Izvor: autor]

Slika 5.2.2.1. Prikaz ekscentrične kontrakcije fleksora zapešća i prstiju [Izvor: autor]

Slika 5.2.2.2. Prikaz ekscentrične kontrakcije ekstenzora zapešća [Izvor: autor]

Slika 5.2.2.3. Prikaz ekscentrične kontrakcije radijalne devijacije [Izvor: autor]

Slika 5.2.3.1. Prikaz koncentrične i ekscentrične vježbe s trakom za abdukciju palca [Izvor: autor]

Slika 5.2.3.2. Prikaz koncentrične i ekscentrične vježbe s elastikom za ekstenziju palca u karpometakarpalnom zglobu [Izvor: autor]

Slika 5.2.3.3. Prikaz trake za vježbu opozicije i repozicije palca i ekstenziju prstiju i palca [Izvor: autor]



IZJAVA O AUTORSTVU

I

SUGLASNOST ZA JAVNU OBJAVU

Završni/diplomski rad isključivo je autorsko djelo studenta koji je isti izradio te student odgovara za istinitost, izvornost i ispravnost teksta rada. U radu se ne smiju koristiti dijelovi tuđih radova (knjiga, članaka, doktorskih disertacija, magistarskih radova, izvora s interneta, i drugih izvora) bez navođenja izvora i autora navedenih radova. Svi dijelovi tuđih radova moraju biti pravilno navedeni i citirani. Dijelovi tuđih radova koji nisu pravilno citirani, smatraju se plagijatom, odnosno nezakonitim prisvajanjem tuđeg znanstvenog ili stručnoga rada. Sukladno navedenom studenti su dužni potpisati izjavu o autorstvu rada.

Ja, ANTONIO NOVAK (ime i prezime) pod punom moralnom, materijalnom i kaznenom odgovornošću, izjavljujem da sam isključivi autor/~~ica~~ završnog/~~diplomskog~~ (obrisati nepotrebno) rada pod naslovom FIZIOTERAPSKI PRISTUP KOD DE QUERVAINOVOG SINDROMA (upisati naslov) te da u navedenom radu nisu na nedozvoljeni način (bez pravilnog citiranja) korišteni dijelovi tuđih radova.

Student/ica:
(upisati ime i prezime)

ANTONIO NOVAK

Antonio Novak

(vlastoručni potpis)

Sukladno Zakonu o znanstvenoj djelatnosti i visokom obrazovanju završne/diplomske radove sveučilišta su dužna trajno objaviti na javnoj internetskoj bazi sveučilišne knjižnice u sastavu sveučilišta te kopirati u javnu internetsku bazu završnih/diplomskih radova Nacionalne i sveučilišne knjižnice. Završni radovi istovrsnih umjetničkih studija koji se realiziraju kroz umjetnička ostvarenja objavljuju se na odgovarajući način.

Ja, ANTONIO NOVAK (ime i prezime) neopozivo izjavljujem da sam suglasan/~~a~~ s javnom objavom završnog/~~diplomskog~~ (obrisati nepotrebno) rada pod naslovom FIZIOTERAPSKI PRISTUP KOD DE QUERVAINOVOG SINDROMA (upisati naslov) čiji sam autor/ica.

Student/ica:

(upisati ime i prezime)

ANTONIO NOVAK

Antonio Novak

(vlastoručni potpis)