

Hitna stanja u torakalnoj kirurgiji

Čehulić, Anabella

Undergraduate thesis / Završni rad

2022

Degree Grantor / Ustanova koja je dodijelila akademski / stručni stupanj: **University North / Sveučilište Sjever**

Permanent link / Trajna poveznica: <https://um.nsk.hr/um:nbn:hr:122:206956>

Rights / Prava: [In copyright](#)/[Zaštićeno autorskim pravom.](#)

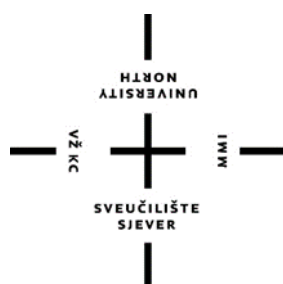Download date / Datum preuzimanja: **2024-08-11**



Repository / Repozitorij:

[University North Digital Repository](#)





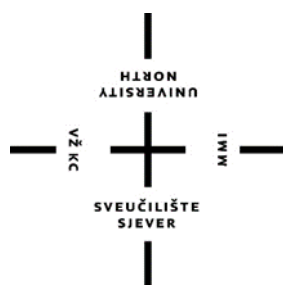**Sveučilište
Sjever**

Završni rad br. 1638/SS/2022

Hitna stanja u torakalnoj kirurgiji

Anabella Čehulić, 4433/336

Varaždin, rujan 2022.



**Sveučilište
Sjever**

Odjel za sestrinstvo

Završni rad br. 1638/SS/2022

Hitna stanja u torakalnoj kirurgiji

Student

Anabella Čehulić, 4433/336

Mentor

Ivana Herak, mag. med. techn.

Varaždin, rujan 2022.

Dvijeća završnog rada

Definiranje teme završnog rada i povjerenstva

ODJEL	Odjel za sestrinstvo		
STUDIJ	prediplomski stručni studij Sestrinstva		
PRESTUPNIC	Anabella Čehulić	MATIČNI BROJ	4433/338
BATUM	22.9.2022.	KOLEGIJ	Zdravstvena njega odraslih II
NASLOJ RADA	Hitna stanja u torakalnoj kirurgiji		
NASLOJ RADA NA ENGL. JEZIKU	Emergencies in thoracic surgery		
MENTOR	Ivana Herak mag.med.techn	ZVANJE	predavač
ČLANOVI POVJERENSTVA	1. Nikola Bradić, v.pred., predsjednik		
	2. Ivana Herak, pred., mentor		
	3. Zoran Žeželj, pred., član		
	4. izv.prof.dr.sc. Marijana Neuberg, zamjenski član		
	5. _____		

Zadatak završnog rada

BR. 1638/SS/2022

OPIS
Torakalna kirurgija je grana kirurgije koja se bavi kirurškim liječenjem organa prsnoga koša (srce, pluća, jednjak, ošit i stjenka prsnoga koša). Kroz multidisciplinarni pristup, koji se sastoji od liječnika, medicinske sestre/tehničara i fizioterapeuta, nastoji se primjenom novih istraženih metoda uspostaviti bezbolna i suvremena torakalna kirurgija. U hitna stanja torakalne kirurgije se ubrajaju otvorene i zatvorene ozljede prsnog koša, prijelomi rebara, pneumotoraks, hematoraks i dr. Osnovno načelo pri izvođenju torakalnog kirurškog zahvata je da se mora postići odgovarajuća ekspoziija, posebno tijekom tehnički najzahtjevnijeg dijela operacije. Odbir kirurškog pristupa potpomognut je temeljitim razumijevanjem površinske anatomije i sveobuhvatnim pregledom radiografskih slika koje su učinjene prije operacije. Medicinska sestra/tehničari su osobe koje provode najviše vremena uz bolesnika od dolaska bolesnika u zdravstvenu ustanovu pa sve do otpusta. Intervencija koje provode tokom zdravstvene skrbi su: promatranje općeg stanja, mjerenje i evidencija vitalnih funkcija, izrada individualiziranih planova zdravstvene njege, vođenje skrbi o kirurškoj rani uz poštivanje pravila asepsa, procjena i tretiranje bola te edukacija i provođenje zdravstvenog odgoja. Individualiziranom zdravstvenom skrbi koja obuhvaća sve aspekte holističke skrbi medicinska sestra/tehničar svojom profesionalnošću, znanjem i vještinama može znatno unaprijediti kvalitetu pružene zdravstvene skrbi.

ZADATAK URUČEN

29.9.2022



[Handwritten signature]

Predgovor

Želim se zahvaliti svojim roditeljima, majci Silviji i ocu Marijanu (koji je nažalost preminuo za vrijeme mojeg studija), što su mi omogućili školovanje, pružali mi podršku, bodrili me i vjerovali u mene i kad ja sama u sebe nisam vjerovala. Završetak studija je moj poklon Vama.

Hvala mojem partneru Zvonimiru, mojoj braći Marku i Kristijanu, sestri Patricii, obitelji, svim prijateljima i kolegama na pruženoj podršci i pomoći tijekom ove tri godine studiranja.

Neizmjerne hvala mojoj prijateljici Sari koja je u svakom dobrom i lošem trenutku u ove tri godine bila uz mene, pomagala mi i gurala me prema mojem cilju.

Na kraju se želim zahvaliti svojoj mentorici Ivani Herak, mag.med.techn. na uloženom trudu, strpljenju, savjetima i pomoći tijekom izrade mog završnog rada.

Ovaj završni rad posvećujem svome ocu.

Sažetak

Torakalna kirurgija je grana kirurgije koja se bavi kirurškim liječenjem organa prsnoga koša (srce, pluća, jednjak, ošit i stjenka prsnoga koša). Kroz multidisciplinarni pristup, koji se sastoji od liječnika, medicinske sestre/tehničara i fizioterapeuta, nastoji se primjenom novih istraženih metoda uspostaviti bezbolna i suvremena torakalna kirurgija. U hitna stanja torakalne kirurgije se ubrajaju otvorene i zatvorene ozljede prsnog koša, prijelomi rebara, pneumotoraks i hematoraks. Dijagnostički postupci u hitnoj torakalnoj kirurgiji uključuju rendgen srca i pluća, kompjutoriziranu tomografiju i ultrazvuk. Osnovno načelo pri izvođenju torakalnog kirurškog zahvata je da se mora postići odgovarajuća ekspozicija, posebno tijekom tehnički najzahtjevnijeg dijela operacije. Odabir kirurškog pristupa potpomognut je temeljitim razumijevanjem površinske anatomije i sveobuhvatnim pregledom radiografskih slika koje su učinjene prije operacije. Kirurške metode u torakalnoj kirurgiji uključuju sternotomiju, torakotomiju, video potpomognuta torakoskopiju i torakalnu drenažu. Medicinske sestre/tehničari su osobe koje provode najviše vremena uz bolesnika od početka, trajanja pa do kraja hospitalizacije. Promatrati će njegovo stanje, mjeriti i evidentirati vitalne funkcije, provoditi toaletu kirurških rana, mjeriti razinu boli te će biti edukatori i provoditelji zdravstvenog odgoja. Edukacijom i proširenjem osnovnih informacija, uz pomoć medicinske sestre/tehničara, podiže se i sama kvaliteta života bolesnika.

Ključne riječi: hitna stanja u torakalnoj kirurgiji, bolesnik, medicinska sestra/tehničar

Abstract

Thoracic surgery is a branch of surgery that deals with the surgical treatment of chest organs (heart, lungs, esophagus, omentum and chest wall). Through a multidisciplinary approach, which consists of doctors, nurses and physiotherapists, the aim is to establish painless and modern thoracic surgery by applying new researched methods. Thoracic surgery emergencies include open and closed chest injuries, rib fractures, pneumothorax and hemothorax. Diagnostic procedures in emergency thoracic surgery include X-rays of the heart and lungs, computed tomography and ultrasound. The basic principle when performing thoracic surgery is that adequate exposure must be achieved, especially during the most technically demanding part of the operation. The choice of surgical approach is aided by a thorough understanding of the surface anatomy and a comprehensive review of the radiographic images taken before surgery. Surgical methods in thoracic surgery include sternotomy, thoracotomy, video-assisted thoracoscopy, and thoracic drainage. Nurses are the people who spend the most time with the patient from the beginning, the duration and the end of hospitalization. They will observe his condition, measure and record vital functions, carry out toileting of surgical wounds, measure the level of pain and will be educators and implementers of health education. By educating and expanding basic information, with the help of a nurse, the patient's quality of life is also improved.

Keywords: emergency conditions in thoracic surgery, patient, nurse

Popis korištenih kratica

CT	kompjutorizirana tomografija (eng. <i>computed tomography</i>)
KOPB	kronična opstruktivna bolest pluća
PSP	primarni spontani pneumotoraks (eng. <i>primary spontaneous pneumothorax</i>)
ROM	opseg pokreta (eng. <i>range of motion</i>)
PEH	paraezofagealna hernija (eng. <i>paraesophageal hernia</i>)
RTG	rendgen srca i pluća
SSP	sekundarni spontani pneumotoraks (eng. <i>secondary spontaneous pneumothorax</i>)
TAA	aneurizma torakalne aorte (eng. <i>thoracic aortic aneurysms</i>)
VATS	video-potpomognuta torakoskopska kirurgija (eng. <i>video-assisted thoracoscopic surgery</i>)

Sadržaj

1. Uvod	1
2. Anatomija prsnog koša	3
3. Hitna stanja u torakalnoj kirurgiji.....	5
3.1. Patofiziologija hitnih stanja u torakalnoj kirurgiji.....	5
3.2. Torakalna kirurgija	7
3.2.1. Otvorene (penetrantne) ozljede prsnog koša	7
3.2.2. Zatvorene (tupe) ozljede prsnog koša.....	8
3.2.3. Prijelomi rebara	9
3.2.4. Pneumotoraks	11
3.2.5. Hematoraks	13
3.2.6. Aneurizma torakalne aorte.....	14
3.2.7. Ezofagealna ruptura.....	14
3.2.8. Inkarcirirana hijatalna hernija	15
3.2.9. Akutni perikarditis	16
3.3. Dijagnostički postupci u hitnoj torakalnoj kirurgiji	17
3.4. Osnovni kirurški pristupi u prsištu	18
3.4.1. Torakotomija	18
3.4.2. Sternotomija.....	19
3.4.3. Video potpomognuta torakoskopija.....	20
3.4.4. Torakalna drenaža.....	21
4. Uloga medicinske sestre/tehničara u zbrinjavanju i skrbi za bolesnika prije i nakon torakalne operacije.....	24
4.1. Prijeoperacijska priprema	24
4.2. Zbrinjavanje bolesnika nakon operacijske sale	25
5. Zaključak	28
6. Literatura	29
7. Popis slika i tablica	32

1. Uvod

Povijest torakalne kirurgije seže u 1499. godinu kada je Rolandus, kirurg iz Parme, resecirao komad pluća koji je bio zaražen crvima između dva rebra [1]. Kroz Grčko-Rimsko razdoblje nameću se nove spoznaje te dolazi do shvaćanja da postoje različite bolesti i stanja koja mogu narušiti bolesnikovo zdravlje. U tome razdoblju postaje jasno kako je i sam zrak, odnosno cirkulacija nepoznatih plinova u prsištu isto jedan od vitalnih čimbenika za preživljavanje. Galen dolazi do spoznaje u kojoj shvaća kako pluća okružuju srce, samim time klasificira pluća kao organ od vitalne važnosti. Oblikovao je povijest s novim načinom razmišljanja sve do renesanse odnosno 1500.-te godine u kojima zbog progona vještica razni liječnici s novim spoznajama bivaju spaljeni [2]. Rene Theophile Hyacinthe Laennec (1781.-1826.) prvi je dizajnirao drveni stetoskop za auskultaciju pluća 1816. godine. Nakon što je čuo zvukove u prsištu pacijentice pomoću lista smotanog papira, shvatio je da papirnati konus doista može pojačati zvukove u prsima. Instrument je nazvao „stetoskop“, što je izvedeno iz grčkih riječi za „vidim prsa“. Kasnije je 1819. godine napisao prvi udžbenik o plućnim bolestima i patologiji pod naslovom *De l'Auscultation Mediate ou Traite du Diagnostic des Maladies des Poumon et du Coeur* [1].

Liječenje ratnih rana, apscesa i plućnih hernija konačno je dovelo do profinjenijih resekcija stijenke prsnog koša i pluća/pleure 1821. i 1823. od strane francuskog kirurga Le Chaveliera Richeranda i američkog kirurga Milтона Antonyja. Područje kirurgije se kasnije razvilo uvođenjem anestezije 1840-ih, otkrićem bakterija od strane francuskog kemičara i mikrobiologa Louisa Pasteura 1863. godine i otkrićem uzroka tuberkuloze od strane njemačkog liječnika i mikrobiologa Roberta Kocha 1882. godine. Nakon manjih resekcija pluća i velikih debridmana stijenke prsnog koša zbog inficiranih rana, torakoplastika je uvedena kasnih 1800-ih. Njemački kirurg Max Schede i švicarski kirurg Eduard Bernard de Cernville bili su pioniri u liječenju rane koje ne cijele u prsnoj šupljini [2].

Godine 1910. profesor Hans Christian Jacobaeus upotrijebio je modificirani cistoskop za izvođenje torakalne pneumolize u Stockholmu. Iako je Jacobaeus nazvan „ocem torakoskopije“ njegov torakoskopski rad o stupnjevanju tuberkuloznog pleuritisa, malignog pleuralnog izljeva, reumatoidnog i parapneumonijskog izljeva, empiema i pneumotoraksa objavljen je 1925. godine. Ubrzo nakon toga, europski su kirurzi počeli naširoko primjenjivati torakoskopiju za izvođenje simpatektomije za hiperhidrozu 1947. godine i pleurodezu talkom 1963. godine. Uvođenje

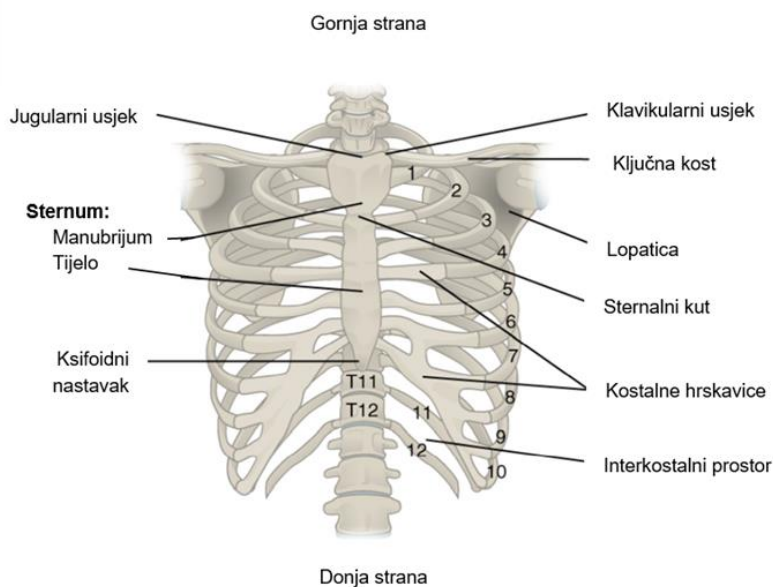
streptomicina 1945. godine rezultirao je padom broja kirurških torakoskopija, rezervirajući ih najvećim dijelom za pleuralne i medijastinalne biopsije sljedećih 40 godina [1].

Počevši od ranih 1990-ih, brojni istraživači ponovno su uveli koncept torakoskopije, koristeći kamere i instrumente koji su postali dostupni s razvojem laparoscopske kirurgije. U početku se izraz „video-potpomognuta torakalna kirurgija“ labavo primjenjivao na bilo koji postupak koji je koristio postavljanje otvora, pomoćni rez i neku komponentu endoskopske vizualizacije. S vremenom je video potpomognuta torakalna kirurgija definirana kao minimalno invazivna procedura s pristupnim rezom (<8 cm), 1 ili više incizija porta, ovisno samo o torakoskopskoj vizualizaciji, uz potpuno izbjegavanje širenja rebara ili rezanja [2].

2. Anatomija prsnog koša

Prsni koš se sastoji se od 12 pari rebara s njihovim kostalnim hrskavicama i prsnom kosti. Rebra su smještena posteriorno na 12 torakalnih kralješaka (T1–T12). Prsni koš štiti srce i pluća. Prsna kost je izdužena koštana struktura koja učvršćuje prednji dio prsnog koša. Sastoji se od tri dijela: manubrija, tijela i ksifoidnog nastavka. Manubrij je širi, gornji dio prsne kosti. Vrh manubrija ima plitku granicu u obliku slova U koja se naziva jugularni (suprasternalni) urez i lako se može palpirati na prednjoj bazi vrata, između medijalnih krajeva ključnih kostiju [3].

Klavikularni usjek je plitko udubljenje koje se nalazi s obje strane na gornjim bočnim rubovima manubrijuma. Ovo je mjesto sternoklavikularnog zgloba, između prsne kosti i ključne kosti. Prva rebra se također vežu za manubrij. Izduženi, središnji dio prsne kosti je tijelo. Manubrij i tijelo spajaju se pod sternalnim kutom, koji se naziva tako jer spoj između ove dvije komponente nije ravan, već čini blagi zavoj. Drugo rebro pripaja se na prsnu kost pod prsnim kutom. Budući da je prvo rebro skriveno iza ključne kosti, drugo rebro je najviše rebro koje se može identificirati palpacijom. Stoga su prsni kut i drugo rebro važni orijentiri za identifikaciju i brojanje donjih rebara [4]. Rebra 3-7 pričvršćena su za tijelo prsne kosti (slika 2.1.).



Slika 2.1. Prikaz anatomije prsnog koša

Izvor: file:///C:/Users/Moj%20Komp/Downloads/Anatomy-amp-Physiology-1636408420.pdf

Kada se procjenjuje bolesnikova razina budnosti, ponekad se izvodi trljanje prsne kosti zglobovima prstiju kako bi se vidjelo reagiraju li na bol. Donji vrh sternuma je ksifoidni nastavak. Ova mala struktura je u ranom djetinjstvu hrskavične strukture, ali postupno okoštava počevši od srednje dobi. Svako rebro je zakrivljena, spljoštena kost koja doprinosi zidu prsnog koša. Rebra straga artikuliraju s prsnim kralješcima T1–T12, a većina se spaja sprijeda preko kostalnih hrskavica na prsnu kost. Rebra su označena brojevima od 1 do 12 u skladu s prsnim kralješcima [3].

Glavne komponente stijenke prsnog koša su rebrani zid, rebrena hrskavica i interkostalna muskulatura. Opskrbu krvlju i inervaciju prsnog koša osiguravaju neurovaskularni snopovi, koji se sastoje od interkostalne arterije, vene i živaca koji prolaze na donjoj granici svakog rebra. Duboko do rebara, parijetalna pleura čini unutarnju oblogu stijenke prsnog koša. Prima somatsku inervaciju od interkostalnih živaca i stoga sadrži vlakna za bol. Sloj visceralne pleure prekriva intratorakalne strukture. Potencijalni prostor između visceralnog i parijetalnog sloja naziva se pleuralni prostor i normalno sadrži mali volumen hipotonične tekućine, približno 0,3 ml/kg, koja se stalno mijenja brzinom od 0,15 ml/kg na sat. Tu pleuralnu tekućinu proizvodi sama parijetalna pleura i reapsorbira pleuralni limfni sustav. Kada je limfna reapsorpcija preopterećena, dolazi do pleuralnog izljeva [5].

3. Hitna stanja u torakalnoj kirurgiji

Torakalna kirurgija je grana kirurgije koja se bavi kirurškim liječenjem organa prsnoga koša (srce, pluća, jednjak, ošit i stjenka prsnoga koša). Kroz multidisciplinarni pristup, koji se sastoji od liječnika, medicinske sestre/tehničara i fizioterapeuta, nastoji se primjenom novih istraženih metoda uspostaviti bezbolna i suvremena torakalna kirurgija. U torakalnoj kirurgiji najčešća stanja koja se mogu pronaći su pneumotoraks, hematotoraks, tumorske promjene, aneurizma torakalnog dijela aorte te ozljede samog prsnog koša. Njihovo liječenje često može biti dugotrajno, bolno i s visokom učestalosti recidiva.

3.1. Patofiziologija hitnih stanja u torakalnoj kirurgiji

U patofiziologiju hitnih stanja torakalne kirurgije se ubrajaju krvarenje, trauma i upala. Do krvarenja u torakalni prostor može doći gotovo kod bilo kojeg poremećaja tkiva stijenke prsnog koša i pleure ili intratorakalnih struktura. Fiziološki odgovor na razvoj hematotoraksa očituje se u dva glavna obilježja: hemodinamskom i respiratornom. Stupanj hemodinamskog odgovora određen je količinom i brzinom gubitka krvi. Hemodinamske promjene variraju, ovisno o količini krvarenja i brzini gubitka krvi. Gubitak krvi do 750 ml kod muškarca od 70 kg ne bi trebao izazvati značajne hemodinamske promjene. Gubitak 750-1500 ml kod iste osobe uzrokovat će rane simptome šoka (tj. tahikardiju, tahipneju i smanjenje krvnog tlaka). Dovoljno velika kolekcija krvi uzrokuje da bolesnik osjeti dispneju i može proizvesti klinički nalaz tahipneje. Volumen krvi koji je potreban za stvaranje ovih simptoma kod određenog pojedinca varira ovisno o nizu čimbenika, uključujući ozlijeđene organe, težinu ozljede i plućnu i srčanu rezervu. Dispneja je čest simptom u slučajevima u kojima se hematotoraks razvija u podmukloj način, kao što su oni sekundarni zbog metastatske bolesti. Gubitak krvi u takvim slučajevima nije toliko akutan da bi proizveo vidljiv hemodinamski odgovor, a dispneja je često dominantna tegoba [6].

Najčešća izolirana medijastinalna ozljeda kod tupe ozljede je ozljeda aorte, čija težina može varirati od laceracije intime do potpune transekcije aorte. Kod penetrantne traume podjednako su osjetljive sve medijastinalne strukture, a nastala ozljeda ovisi o anatomskom položaju penetrantne rane i njezinoj putanji. Posebno je važna ozljeda unutar "srčane kutije" čije su granice srednje klavikularne linije lateralno, klavikule gore i ksifoidni nastavak inferiorno. Trauma u ovoj regiji povezana je s povećanim rizikom od penetrantne ozljede srca i razvoja tamponade srca te brze

kliničke dekompenzacije. Morbiditet i mortalitet povezani s torakalnom traumom posljedica su poremećaja disanja, cirkulacije ili obojega. Do respiratornog problema može doći zbog izravne ozljede dišnog puta ili pluća, kao što je slučaj s plućnim kontuzijama ili zbog smetnji u mehanici disanja, kao kod prijeloma rebara [5]. Uobičajeni ishod je razvoj neusklađenosti ventilacije i perfuzije i smanjena plućna popustljivost. To zatim rezultira hipoventilacijom i hipoksijom, što može zahtijevati intubaciju. Do poremećaja cirkulacije dolazi u uvjetima značajnog gubitka krvi, smanjenog venskog povrata ili izravne ozljede srca. Intratorakalno krvarenje se najčešće očituje kao hematotoraks i kod tupe i kod penetrantne traume, a masivni hematotoraks može dovesti do hipotenzije i hemodinamskog šoka [7].

Upala je širok medicinski izraz koji se u početku odnosi na skup klasičnih znakova i simptoma, uključujući edem, eritem (crvenilo), toplinu, bol i gubitak funkcije (ukočenost i nepokretnost). Trenutno se upala prepoznaje kao skup složenih promjenjivih odgovora na ozljedu tkiva prvenstveno uzrokovanu otrovnim kemikalijama, nekim čimbenicima iz okoliša, traumom ili infekcijom. Neki od ovih odgovora mogu biti korisni u zacjeljivanju rana i kontroli infekcije ili patološki kao u mnogim kroničnim bolesnim stanjima. Upala je obrana "druge linije" protiv uzročnika infekcije. Reakcije izazvane upalom ključni su kamen patologije. Bolesti u kojima upala ima dominantnu patološku ulogu imaju nastavak "-itis". I stanično posredovani i humoralni odgovori imunološkog sustava ključni su za upalu [8]. Otkriće staničnih i molekularnih upalnih medijatora i razvoj osjetljivih biomarkera brzo su unaprijedili razumijevanje upale i njezine uloge u patologiji. Ti biomarkeri uključuju:

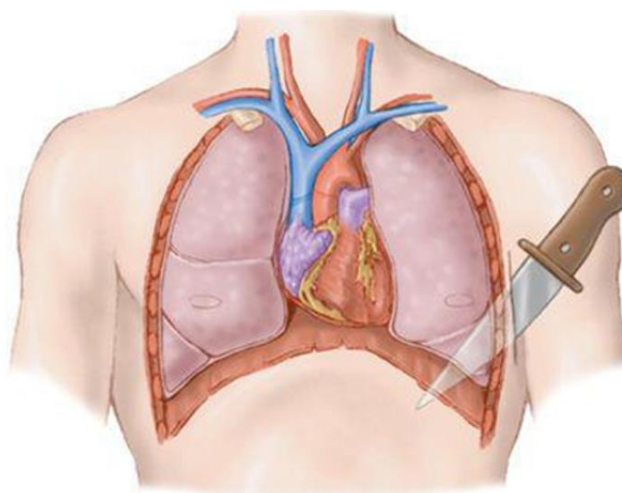
- reaktivni kisik i reaktivne vrste dušikovog oksida
- stvaranje DNA adukata
- citokini (npr. IL-6 i TNF-alfa) i kemokini
- proteini akutne faze (npr. C-reaktivni protein)
- prostaglandini
- metaboliti povezani s ciklooksigenazom
- čimbenici rasta i transkripcijski čimbenici povezani s upalom
- glavne vrste imunoloških stanica [8].

3.2. Torakalna kirurgija

Torakalna kirurgija je područje medicine i kirurgije koje je uvođenjem brojnih novih načina liječenja, nadogradnjom kirurških tehnika, uvođenjem video-asistiranih načina operiranja te razvojem onkološke terapije doživjelo niz poboljšanja tijekom posljednjih godina. Nekada se torakalna kirurgija bavila gotovo isključivo dreniranjem gnojnih nakupina sadržaja unutar prsne šupljine, a danas obuhvaća mnogobrojne postupke, od endoskopskih zahvata do transplantacije tkiva i organa [9]. U hitna stanja torakalne kirurgije se ubrajaju otvorene i zatvorene ozljede prsnog koša, prijelomi rebra, pneumotoraks i hematotoraks.

3.2.1. Otvorene (penetrantne) ozljede prsnog koša

Ozljeda prsnog koša može biti posljedica penetrantne ili tupe ozljede. Dok je tupa trauma češća, otvorena (penetrantna) trauma može biti akutno opasna po život. Važno je znati mehanizam ozljede jer liječenje može varirati. Osim toga, smjer penetracije će diktirati dijagnozu i intervenciju. Ovisno o prodornoj traumi, može biti potrebna hitna operativna intervencija, zbog čega je rana dijagnoza sastavni dio preživljavanja. Treba uzeti u obzir i penetrantnu ozljedu; na primjer, ozljeda prsa ubodom naspram projektila može rezultirati različitim obrascima ozljeda (slika 3.2.1.1.). Pucanje i ubodi nožem čine 10% i 9,5% penetrantnih ozljeda prsnog koša, što ih čini najčešćom etiologijom penetrantnih ozljeda. Sve dobne skupine su u opasnosti od traume prsnog koša [10].



Slika 3.2.1.1. Prikaz otvorene rane prsnog koša

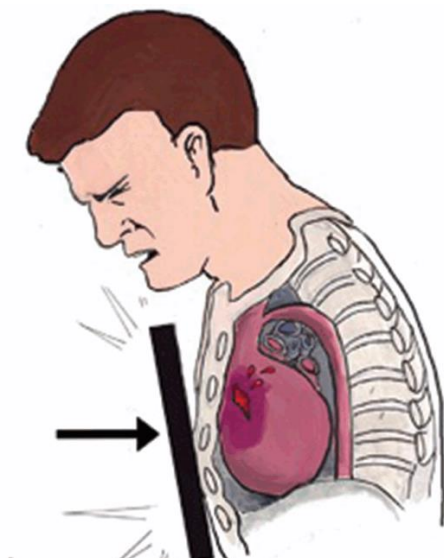
Izvor: <https://slideplayer.com/slide/2788961/>

Rano prepoznavanje traume prsnog koša je prioritet. Prva 3 koraka evaluacije traume uključuju evaluaciju, prepoznavanje i intervenciju potencijalnih ozljeda. Slijedeći rutinsku metodu evaluacije čini trauma protokol kojim se uočavaju eventualno propuštene ozljede. Ozljede srca i pluća obično su ozbiljne, a rana dijagnoza je od vitalnog značaja jer imaju najveću smrtnost ako se propuste. Potrebno je uzeti u obzir i ozljede drugih torakalnih struktura; rebra, ključnu kost, dušnik, bronhe, jednjak i velike krvne žile, uključujući aortu i vene i procijeniti u sekundarnom i tercijarnom pregledu. Budući da putanja penetrantne ozljede može varirati, temeljita procjena je ključna. Primarni pregled odmah identificira ozljede opasne po život. Ove ozljede treba tretirati odmah u vrijeme identifikacije [10]. Potencijalne ozljede koje treba isključiti uključuju veliki hematoraks, veliki pneumotoraks, perikardijalni izljev sa ili bez tamponade i hemoperitoneum (ovisno o putanji). Nakon dovršetka početnog pregleda i dovršetka dodatnog snimanja, sekundarni pregled može otkriti prijelome rebara, mali hemotoraks, mali pneumotoraks, kontuziju pluća i kontuziju prsnog koša [11].

Otvorene rane treba smatrati mogućim ulaznim i/ili izlaznim točkama. Kada se govori o ozljedama od projektila, imperativ je suzdržati se od dokumentiranja ulaznih i izlaznih točaka budući da je to forenzička notacija, a netočna dokumentacija može imati pravne posljedice [10].

3.2.2. Zatvorene (tupe) ozljede prsnog koša

Ozljeda stijenke prsnog koša, odnosno tupa ili zatvorena ozljeda prsnog koša, jedna je od najčešćih u traumi, prisutna u 10% ili više svih osoba s traumom (Slika 3.2.2.1.). Također je značajan pokazatelj smrtnosti, ozbiljnosti ozljede i povezanih ozljeda. Tupa ozljeda stijenke prsnog koša moćan je prediktor plućnog pogoršanja i komplikacija. Učinak je najveći u starijim populacijama s povećanim brojem dana na respiratoru i stopama upale pluća i sindroma akutnog respiratornog distresa u usporedbi s mlađim skupinama sa sličnim obrascima ozljeda [12]. Nestabilan prsni koš, koji se najčešće definira kao 3 ili više uzastopnih rebara slomljenih na više mjesta, može značajno promijeniti mehaniku stijenke prsnog koša i rezultirati ozbiljnim respiratornim komplikacijama. Segmenti nestabilnosti mogu izazvati paradoksalno pomicanje stijenke prsnog koša, što može utjecati na respiratornu mehaniku tijekom cijelog respiratornog ciklusa [12].



Slika 3.2.2.1. Prikaz tube ozljede prsnog koša

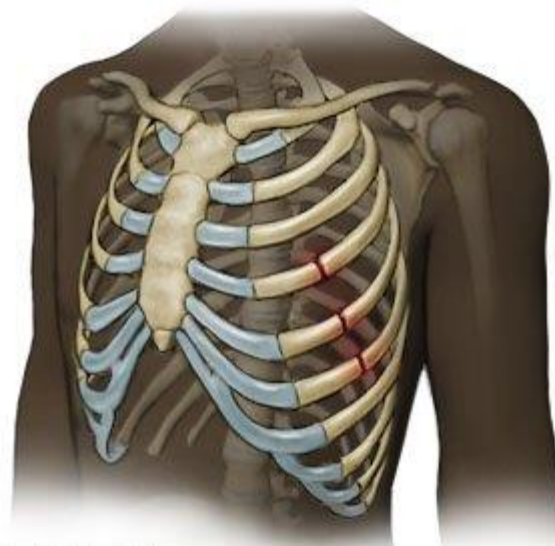Izvor: <https://www.cambridge.org/core/books/abs/color-atlas-of-emergency-trauma/thoracic-injury/C7F994F1F3E295DA1564EACD89628CA6>

Utjecaj ove ozljede je značajan. Više od 80% bolesnika s nestabilnim prsnim košem zahtijeva prijem u jedinicu intenzivnog liječenja, a gotovo 60% će zahtijevati mehaničku ventilaciju sa stopom traheostomije od 20%. Ozljeda ima značajan učinak na bolničke komplikacije jer će 20% razviti upalu pluća, a do 7% će razviti sepsu [12]. Također se pokazalo da tupi ozljedi prsnog koša utječe na biomehaniku ventilacije kroz promjene u plućnom parenhimu. Studije o tupim traumama prsnog koša otkrile su smanjenu popustljivost pluća i povećan respiratorni otpor. Tupi trauma prsnog koša često je povezana s kontuzijom pluća, što može uzrokovati neusklađenost ventilacije i perfuzije i intrapulmonalno šantiranje. Konačno, čak i beznačajan poremećaj stijenke prsnog koša zbog prijeloma rebra može uzrokovati značajnu bol, koja može ograničiti duboki udah i kašalj. To može biti povezano sa značajnim rizikom od pogoršanja respiratornog sustava, osobito među starijim bolesnicima [13].

3.2.3. Prijelomi rebara

Ozljede prsnog koša su česte, događaju se u oko 25% svih bolesnika s tupom ozljedom i čine 25% smrtnosti povezane s traumom. Najčešća vrsta ozljede prsnog koša su prijelomi rebara. Neka prijašnja istraživanja jasno su pokazala korelaciju između prijeloma rebara i morbiditeta i mortaliteta [14].

Najčešće slomljena rebra su od 4. do 10. rebra (Slika 3.2.3.1.). Rebra 1 do 3 povezana su s ozljedom živaca ili krvnih žila. Rebra 10 do 12 često su povezana s ozljedama trbušne šupljine, uključujući slezenu, jetru i retroperitoneum. Prijelomi rebara često se vide s drugim ozljedama prsnog koša, a česti su pneumotoraks i hemotoraks. Kontuzija pluća može se vidjeti u 30% do 70% bolesnika s tupom ozljedom prsnog koša. Kao što se i očekivalo, lošiji ishodi vidljivi su kod bolesnika koji imaju i kontuziju i prijelom rebara. Ostale ozljede prsnog koša uočene kod prijeloma rebara mogu uključivati rupturu dijafragme, rupturu aorte, traheobronhijalnu ozljedu, kontuziju srca, perikardijalne ozljede i ozljede velikih krvnih žila. Mnoge od ovih povezanih ozljeda su smrtonosne, na primjer, od bolesnika s rupturom aorte procjenjuje se da samo 20% preživi više od 1 sata od nastanka ozljede. Stoga prijelomi rebara imaju svoj povezani rizik od komplikacija, ali također služe i kao oznaka za ozbiljne i razorne ozljede [15].



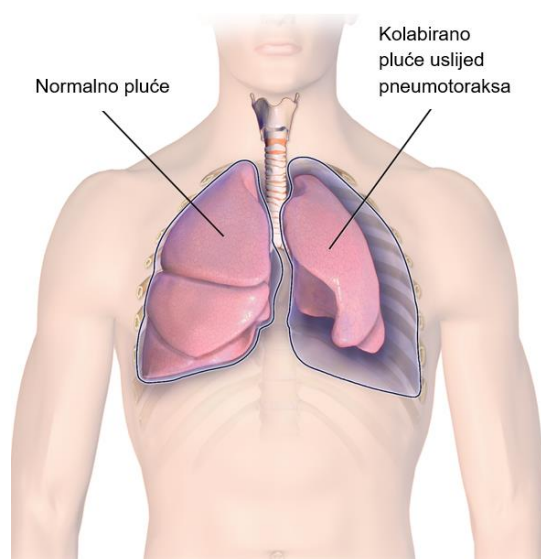
Slika 3.2.3.1. Prikaz prijeloma rebara

Izvor: <https://www.drugs.com/cg/rib-fracture.html>

Nestabilan prsni koš smatra se najozbiljnijom ozljedom stijenke prsnog koša i tradicionalno se smatra ozljedom opasnom po život koju treba odmah prepoznati i liječiti u trenutku primarnog pregleda.

3.2.4. Pneumotoraks

Pneumotoraks se definira kao prisutnost zraka u pleuralnom prostoru. Iako su intrapleuralni tlakovi negativni tijekom većeg dijela respiratornog ciklusa, zrak ne ulazi u pleuralni prostor jer je zbroj svih parcijalnih tlakova plinova u kapilarnoj krvi u prosjeku samo 93,9 kPa (706 mmHg) (Slika 3.2.4.1.). Stoga bi čisto kretanje plinova iz kapilarne krvi u pleuralni prostor zahtijevalo pleuralni tlak niži od -54 mm Hg (tj. niži od -36 cm H₂O), što se rijetko događa u normalnim okolnostima [16].



Slika 3.2.4.1. Prikaz pneumotoraksa

Izvor: <https://www.spectrumhealthlakeland.org/lakeland-ear-nose-and-throat/ent-health-library/Content/3/85307/>

Dakle, ako je zrak prisutan u pleuralnom prostoru, morao se dogoditi jedan od tri događaja:

1. komunikacija između alveolarnih prostora i pleure
2. izravna ili neizravna komunikacija između atmosfere i pleuralnog prostora
3. prisutnost organizmi koji proizvode plinove u pleuralnom prostoru [16].

S kliničkog stajališta, pneumotoraks se klasificira kao spontani (bez prisutnog očitog precipitirajućeg čimbenika) i nespontani (tablica 3.2.4.1.). Primarni spontani pneumotoraks (eng. *primary spontaneous pneumothorax* - PSP) definira se kao spontana prisutnost zraka u pleuralnom prostoru kod bolesnika bez klinički očite plućne bolesti [16].

Tablica 3.2.4.1. Klinička klasifikacija pneumotoraksa

Spontani
<ul style="list-style-type: none">• primarni - nema vidljive osnovne bolesti pluća• sekundarni - klinički očita osnovna bolest (npr. kronična opstruktivna bolest pluća, cistična fibroza)
<hr/>
Traumatski
<ul style="list-style-type: none">• jatrogeni - sekundarno nakon transtorakalne i transbronhijalne biopsije, kateterizacije centralne vene, pleuralne biopsije, torakocenteze• nejatrogeni - sekundarno zbog tupe ili penetrantne ozljede prsnog koša

Tablica 2.3.4.1. Klinička klasifikacija pneumotoraksa

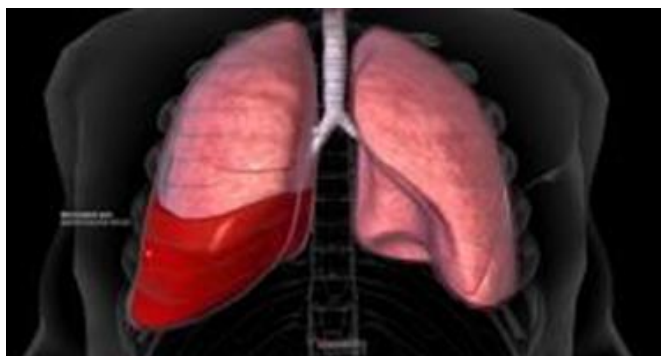Izvor: M. Noppen, T. De Keukeleire: Pneumothorax, Respiration, br. 76, lipanj 2008, str. 121-127.

Primarni spontani pneumotoraks ima učestalost od 7,4-18 slučajeva (incidencija prilagođena dobi)/100 000 stanovnika godišnje kod muškaraca i 1,2-6 slučajeva/100 000 stanovnika godišnje kod žena i obično se javlja kod visokih, mršavih osoba. Primarni spontani pneumotoraks se obično javlja u mirovanju. Precipitirajući čimbenici mogu biti promjene atmosferskog tlaka (koje mogu objasniti često uočeno grupiranje PSP-a) i izloženost glasnoj glazbi. Gotovo svi bolesnici s PSP-om prijavljuju iznenadnu ipsilateralnu bol u prsima, koja obično nestaje spontano unutar 24 sata. Može biti prisutna dispneja, ali je obično blaga. Kod fizikalnog pregleda status može biti normalan kod malih pneumotoraksa. Kod većih pneumotoraksa, zvukovi disanja i taktilni fremitus su tipično smanjeni ili odsutni, a perkusija je hiperrezonantna. Hipotenzija koja se brzo razvija, tahipneja i tahikardija te cijanoza trebali bi pobuditi sumnju na tenzijski pneumotoraks, koji je, međutim, iznimno rijedak u PSP-u [17].

Mnoštvo respiratornih poremećaja opisano je kao uzrok spontanog pneumotoraksa. Najčešći podležeći poremećaji su kronična opstruktivna bolest pluća (KOPB) s emfizemom, cistična fibroza, tuberkuloza, rak pluća, pneumonija izazvana bakterijom *Pneumocystis carinii*, a slijede ih rjeđi, ali "tipični" poremećaji kao što su limfangiolejomiozomatoza i histiocitoza X. Budući da je funkcija pluća u ovih bolesnika već ugrožena, sekundarni spontani pneumotoraks (eng. *secondary spontaneous pneumothorax* - SSP) često se predstavlja kao potencijalno po život opasna bolest, koja zahtijeva hitnu akciju, za razliku od PSP-a koji je više neugodan nego opasan. Opća incidencija je gotovo slična onoj kod PSP-a. Ovisno o osnovnoj bolesti, najveća incidencija SSP-a može se dogoditi kasnije u životu, npr. u dobi od 60-65 godina u populaciji s emfizemom [18].

3.2.5. Hematoraks

Hematoraks je česta posljedica traumatskih ozljeda prsnog koša. To je skup krvi u pleuralnom prostoru, potencijalnom prostoru između visceralne i parijetalne pleure (Slika 3.2.5.1.). Najčešći mehanizam nastanka traume je tupa ili penetrantna ozljeda intratorakalnih ili ekstratorakalnih struktura koja dovodi do krvarenja u prsni koš. Krvarenje može nastati iz stijenke prsnog koša, interkostalnih ili unutarnjih arterija dojke, velikih krvnih žila, medijastinuma, miokarda, plućnog parenhima, dijafragme ili abdomena [19].



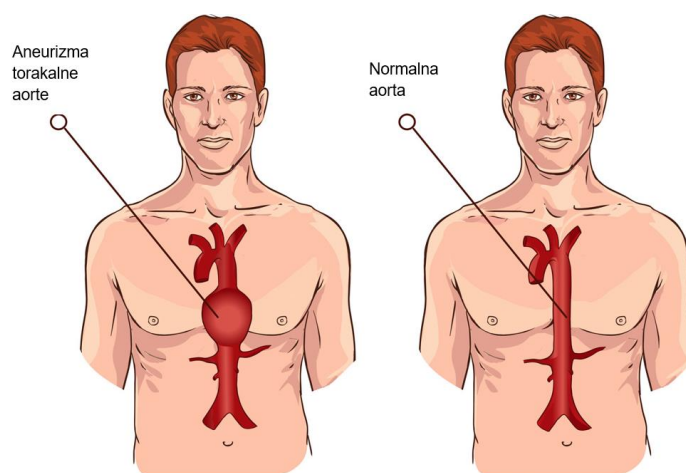
Slika 3.2.5.1. Prikaz hemotoraksa

Izvor: <https://www.merckmanuals.com/home/injuries-and-poisoning/chest-injuries/hemothorax>

Temeljito i točno prikupljanje anamnestičkih podataka od bolesnika, svjedoka ili prehospitalnih pružatelja usluga pomaže u određivanju onih bolesnika koji su pod niskim naspram visokog rizika od intratorakalne ozljede. Važne komponente anamneze uključuju bol u prsima, dispneju, mehanizam ozljede (pad, smjer i brzina), korištenje droga/alkohola, komorbiditete, kiruršku anamnezu i antikoagulantnu/antitrombocitnu terapiju [20]. Mehanizmi djelovanja prema kojima se predviđa značajna ozljeda prsnog koša su prometna nesreća brzinom većom od 60 km/h, pad s visine više od 4,5 metara, odbacivanje pješaka više od 3 metra i trauma s poremećajem razine svijesti. Klinički nalazi hematoraksa su raznoliki i mogu se preklapati s pneumotoraksom te uključuju respiratorni distres, tahipneju, smanjen ili odsutan zvuk disanja, tupost na perkusiju, asimetriju stijenke prsnog koša, devijaciju dušnika, hipoksiju i hipotenziju. Proširene vratne vene zabrinjavajuće su kod pneumotoraksa ili tamponade perikarda, ali mogu biti odsutne u uvjetima hipovolemije. Povećana brzina disanja, napor i korištenje pomoćnih respiratornih mišića mogu biti znakovi nadolazećeg respiratornog zatajenja [19].

3.2.6. Aneurizma torakalne aorte

Torakalna aorta sastoji se od korijena aorte, uzlazne aorte, luka aorte i silazne aorte. Aneurizma nastaje kada se tipični promjer arterije poveća za 50% kao posljedica intrinzične slabosti zida aorte. Aneurizme torakalne aorte (eng. *thoracic aortic aneurysms* - TAA) rijetko se manifestiraju simptomima, a oko 95% bolesnika je asimptomatsko. Ove aneurizme mogu dovesti do katastrofalnih komplikacija, uključujući disekciju ili rupturu aorte, pa se stoga nazivaju "tihim ubojicama". Oko 22% pojedinaca umre prije nego što dođu u bolnicu tijekom komplikacija aneurizme. Većina aneurizmi u torakalnoj aorti pojavljuje se u korijenu ili uzlaznoj aorti, zatim u silaznoj aorti i rijetko se pojavljuje u luku (Slika 3.2.6.1.) [21].



Slika 3.2.6.1. Prikaz aneurizme torakalne aorte

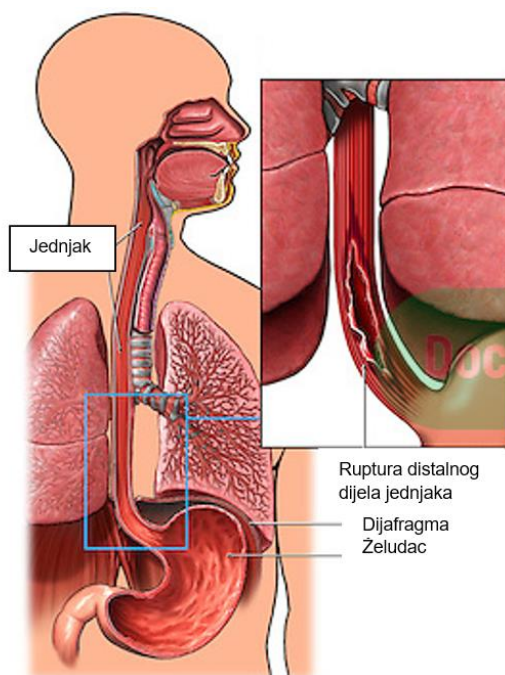
Izvor: <https://marfan.org/conditions/familial-aortic-aneurysm/>

Muški spol, starija dob, u anamnezi prisutna hipertenzija, KOPB, bolest koronarnih arterija, pušenje i prethodna disekcija aorte čimbenici su rizika za TAA. Jasno razgraničenje uzroka aneurizme aorte je *ligamentum arteriosum*. Iznad te točke degenerativni procesi u elastičnim medijima dovode do stvaranja aneurizme, a ispod ligamenta uzročnik je ateroskleroza. Razlog je vjerojatno različito embrionalno porijeklo glatkih mišićnih stanica u ove dvije regije. Obiteljska anamneza aneurizme torakalne aorte snažan je čimbenik rizika, budući da je oko 20% slučajeva TAA posljedica genetskih stanja [21].

3.2.7. Ezofagealna ruptura

Iako se vjerojatno rjeđe prijavljuje, učestalost ruptуре jednjaka procijenjena je na 3-6 osoba na milijun godišnje, što ovo stanje čini rijetkim (Slika 3.2.7.1.). Sveukupno, perforacije jednjaka najčešće se javljaju u prsnoj šupljini (oko 70%), a zatim slijede cervikalne perforacije jednjaka

(oko 15%) i perforacije u trbušnu šupljinu (oko 15%). Većina perforacija jednjaka jatrogene je prirode zbog instrumenata koji se izvode u dijagnostičke i terapijske svrhe gornjeg gastrointestinalnog trakta ili radi kardiološke procjene i liječenja. Spontane perforacije, poznate kao Boerhaveov sindrom, čine približno 15% bolesnika s rupturom jednjaka. Ostali uzroci rupture uključuju vanjsku traumu, unutarnju traumu od gutanja stranog tijela ili kaustičnog agensa i malignitet [22].



Slika 3.2.7.1. Prikaz ruptуре jednjaka

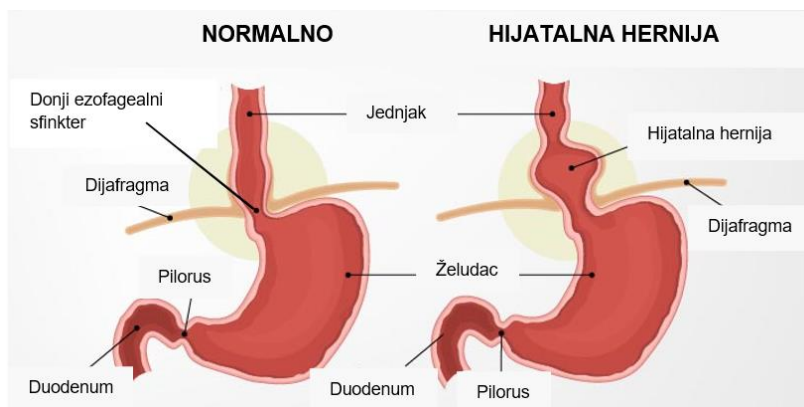
Izvor: <https://www.doctorstock.com/image/I0000poOJ6HtVTBQ>

Klinička manifestacija ruptуре jednjaka može znatno varirati. To je djelomično zbog stupnja medijastinalne kontaminacije, a djelomično zbog mjesta na kojem dolazi do puknuća unutar jednjaka. Mjesto perforacije također varira ovisno o uzroku. Spontana ruptura tipično se događa neposredno iznad dijafragme i zahvaća stražnju bočnu stijenku jednjaka. Te su perforacije po prirodi uzdužne i češće se javljaju na lijevoj nego na desnoj strani. Instrumentalne perforacije su česte u ždrijelu i distalnom dijelu jednjaka [22].

3.2.8. Inkarcirana hijatalna hernija

Hijatalne hernije su heterogeni anatomske i kliničke entitete općenito klasificirani u četiri podtipa (Slika 3.2.8.1.). Klizna kila (tip I) nastaje s gornje strane ezofagogastričnog prijelaza u medijastinum. Paraezofagealna hernija (tip II) nastaje kao posljedica prednjeg defekta u dijafragmalnom hijatusu što dovodi do dislokacije želučanog fundusa prema gore uz kardiju.

Progresivno povećanje hiatusa i hernijske vreće dovodi do miješane paraezofagealne i klizne kile (tip III). Potonji se može razviti u završni stadij bolesti karakteriziran potpunim intratorakalnim "naopakim" želucem s promjenjivim stupnjem rotacije duž uzdužne (organoaksijalni volvulus) ili poprečne (mezoaksijalni volvulus) želučane osi [22].



Slika 3.2.8.1. Prikaz hijatalne hernije

Izvor: <https://www.pristyncare.com/blog/everything-about-hiatal-hernia-pc0113/>

Kako se veličina hernije povećava, veća zakrivljenost će se smotati duž lijeve strane ezofagogastričnog spoja u stražnji medijastinum; želudac postaje zatvoren iznad dijafragme i dolazi do rotacije od 180° što uzrokuje organoaksijalni ili, rjeđe, mezoaksijalni volvulus. U ovoj fazi mehaničke komplikacije mogu se pojaviti sekundarno zbog kongestije želučane sluznice, oštećenja plućne i srčane funkcije te opstrukcije želučanog izlaza zatvorene petlje. Inkarcerirana hijatalna hernija također može zakomplicirati prethodno neuspjele antirefluksne popravke i može se pojaviti nakon ezofagektomije i rekonstrukcije želučanog kanala [22].

3.2.9. Akutni perikarditis

Perikarditis je upala perikardijalne vrećice i najčešći je patološki proces koji zahvaća perikard. Vremenski, može se dalje klasificirati u akutni perikarditis, subakutni perikarditis, kronični perikarditis te rekurentni perikarditis, od kojih se procjenjuje da se posljednji javlja u 30% slučajeva. Perikarditis također može biti povezan s drugim perikardnim sindromima, kao što su perikardijalni izljev, tamponada srca, konstriktivni perikarditis i efuzivno-konstriktivni perikarditis [23].

Akutni perikarditis odgovoran je za približno 5% neishemičnih bolova u prsima u hitnoj službi i za 0,1% bolničkih prijema. Klasična prezentacija je bol u prsima koji je centralni, jak, pleuritični (pogoršava se s dubokim udahom) i položajni (poboljšava se sjedeći i naginjući se naprijed). Bol

se također može širiti i može uključivati grebene trapeznog mišića ako je frenični živac upaljen dok prelazi perikard. Ako je prisutan i miokarditis, opis bola može biti nejasan, a mogu biti prisutni povezani simptomi zatajenja srca kao što je nedostatak zraka [23].

3.3. Dijagnostički postupci u hitnoj torakalnoj kirurgiji

Rendgen srca i pluća (RTG) je dijagnostički alat prve linije za mnoge kliničke scenarije, budući da je dostupan u svakoj bolničkoj jedinici i ekonomičan je u smislu troškova i doze zračenja za pacijente. Nadalje, predstavlja široku točku gledišta za torakalnog kirurga omogućujući predintervencijsku procjenu i post-kirurško praćenje. Glavne indikacije RTG-a prsnog koša u području torakalne kirurgije uključuju:

- prijeoperacijska procjena, čija je korisnost potvrđena samo za bolesnike koji imaju novu\nestabilnu kardiopulmonalnu bolest
- poslijeoperacijsko praćenje, kako bi se procijenile kirurške komplikacije kao što su stalno istjecanje zraka, upala pluća, atelektaza parenhima, empijem
- monitoring medicinskih uređaja (pleuralni, ezofagealni, trahealni itd.) [5].

U prošlom desetljeću, poboljšanje tehnologija kompjutorizirane tomografije (eng. *computed tomography* - CT) omogućilo je brzo pokrivanje velikih anatomskih volumena, submilimetarsku izotropnu prostornu rezoluciju i vremensku rezoluciju od samo 66 ms s ograničenim zahtjevima za sedaciju i anesteziju kod bolesnika. CT omogućuje vizualizaciju plućnog parenhima, intersticija i dišnih putova s velikim anatomskim detaljima, elektrokardiografsko usmjeravanje omogućuje oortavanje korijena aorte i zahvaćenosti koronarne arterije minimizirajući artefakte snimanja uzrokovane pokretima srca. Neinvazivna priroda, visoka prostorna i vremenska rezolucija i široka dostupnost dodijelili su CT-u ključnu ulogu u procjeni torakalnih patologija omogućujući iscrpnu i točnu procjenu svih struktura prsnog koša i kod stabilnih bolesnika i kod hitnih situacija. Ograničenja CT-a uključuju izlaganje ionizirajućem zračenju i intravenoznu primjenu jodiranog kontrasta zbog rizika od nefropatije izazvane kontrastnim sredstvom u bolesnika s lošom funkcijom bubrega [5]. Klinički kriteriji ultrazvuka prsnog koša dobro su definirani izvornim studijama provedenim u Sjedinjenim Američkim Državama i Europi, a nakon toga korišteni diljem svijeta. Kao posljedica toga, ova se dijagnostička metoda pouzdano koristi za pleuralne izljeve, za plućne konsolidacije raka ili upale pluća, za pneumotoraks i uz kontroverznu pouzdanost, za plućnu emboliju. Također, stanja koja mogu biti povezana s traumom, kao što je nagnječenje pluća, hematotoraks ili hemopneumotoraks, bilo penetrantnim prijelomima rebara ili tupom traumom,

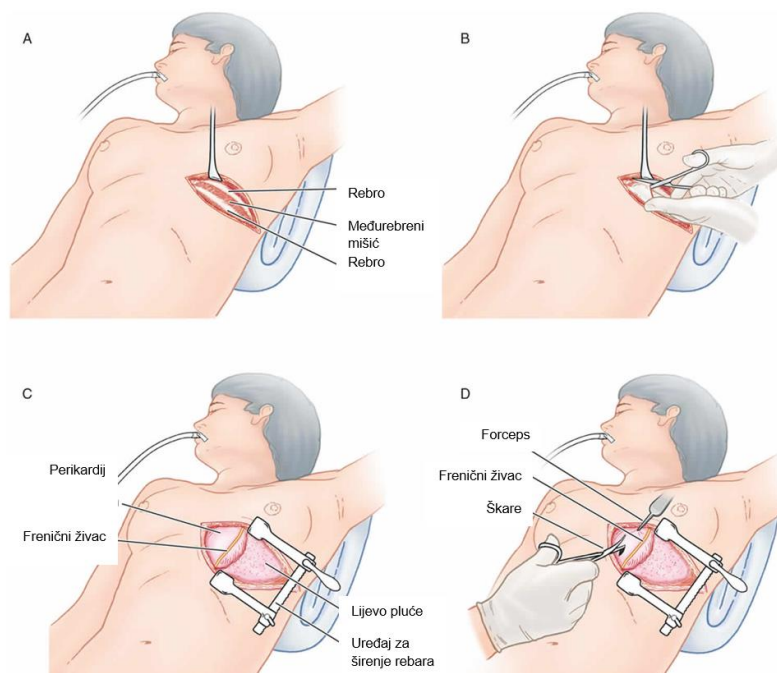
moгу se pravovremeno dijagnosticirati od strane iskusnih kliničara. Ostala rjeđa stanja, ali s potencijalnom prezentacijom u hitnosti, su kongenitalne plućne ciste, malformacije, apscesi ili različita stanja zrak-tekućina u šupljinama [24].

3.4. Osnovni kirurški pristupi u prsištu

Prvo načelo pri izvođenju torakalnog kirurškog zahvata je da se mora postići odgovarajuća ekspozicija, posebno tijekom tehnički najzahtjevnijeg dijela operacije. Odabir kirurškog pristupa potpomognut je temeljitim razumijevanjem površinske anatomije i sveobuhvatnim pregledom radiografskih slika koje su učinjene prije operacije. Sljedeće načelo je da se funkcija i izgled prsne stijenke očuvaju u najvećoj mogućoj mjeri. Mjere usmjerene na poštivanje ovog načela uključuju postupke video-potpomognute torakoskopske kirurgije bez širenja (eng. *video-assisted thoracoscopic surgery* - VATS), tehnike poštede mišića, izbjegavanje pretjeranog uvlačenja rebara i očuvanje rebara kada je to moguće [25]. Treće načelo je da zatvaranje mora biti pedantno i primjereno. Strogo slojevito zatvaranje je pravilo za torakalne kirurške rezove. Potrebno je uložiti sve napore kako bi se aproksimirali pojedinačni podijeljeni mišići stijenke prsnog koša u odgovarajućim slojevima; u protivnom može doći do značajnog kašnjenja u oporavku opsega pokreta (eng. *range of motion* - ROM). Podijeljeno koštano tkivo, posebno prsna kost (kao u središnjoj sternotomiji), treba biti strogo aproksimirano. Pretjerano pomicanje rebara ili prsne kosti smanjuje učinkovitost pokreta prsnog koša i povećava rad disanja, osobito u uvjetima poslijeoperacijskog bola [25].

3.4.1. Torakotomija

Torakotomija podrazumijeva inciziju učinjenu na stijenci prsnog koša za pristup sadržaju prsne šupljine (Slika 3.4.1.1.). Torakotomije se obično mogu podijeliti u dvije kategorije; anterolateralne torakotomije i posterolateralne torakotomije. One se dalje mogu podijeliti na supra-mamarne i infra-mamarne te se dalje dijele na desnu i lijevu. Svaka vrsta incizije ima svoju korisnost u određenim okolnostima. Indikacije za torakotomiju najčešće su kirurško liječenje distalnog dijela aorte, bolesti srca, jednjaka i pluća. Bolest distalnog dijela torakalne aorte može uključivati disekciju, rupturu ili aneurizmatSKU bolest. Srčane bolesti koje mogu zahtijevati torakotomske incizije uključuju kongenitalne srčane mane (atrijski septalni defekt), valvularnu bolest aortne, mitralne ili trikuspidalne valvule, specifične lokacije bolesti koronarnih arterija, perikardijalnu bolest i određene tumore srca i perikarda [26].



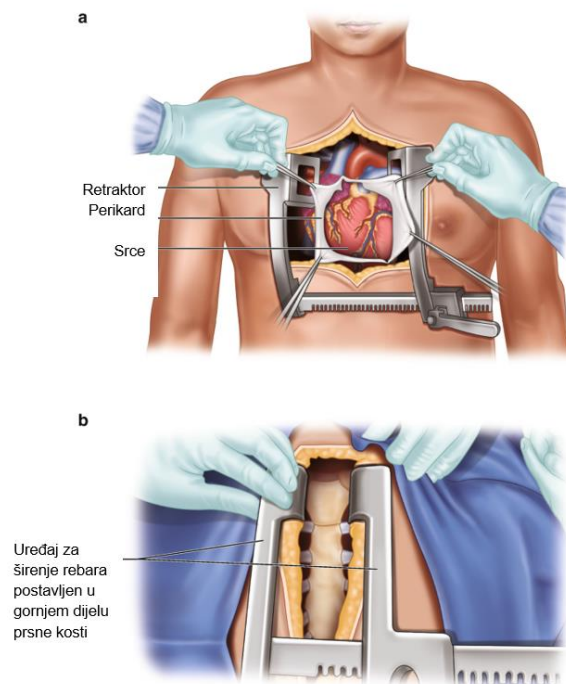
Slika 3.4.1.1. Prikaz izvođenja torakotomije

Izvor: <https://healthjade.com/thoracotomy/>

Plućne bolesti najčešće se liječe VATS-om, ali se mnogim plućnim bolestima koje zahtijevaju operacijske intervencije može pristupiti i torakotomijom. To može uključivati plućni malignitet (primarni ili metastaze), pleuralni malignitet, pneumotoraks ili empijem. Kontraindikacije za torakotomiju mogu biti apsolutne ili relativne te ovise o okolnostima torakotomije. Torakotomija može biti kontraindicirana kod bolesnika koji su prethodno imali torakotomiju na planiranom mjestu, zbog čega ponovni ulazak nije siguran, kod bolesnika kojih postoji nemogućnost uvođenja u anesteziju i kod bolesnika koji neće imati nikakve koristi od operacijske intervencije [26].

3.4.2. Sternotomija

Sternotomija je kirurški rez učinjen kroz prsnu kost kako bi se pristupilo prsnoj šupljini (Slika 3.4.2.1.). To je primarni pristup koji se koristi za velike operacije u torakalnoj regiji jer omogućava široki pogled. Medijanska sternotomija je rez niz srednju liniju cijele prsne kosti, hemisternotomija je rez na srednjoj liniji polovice prsne kosti na gornjem ili donjem dijelu, dok bilateralna torakosternotomija podrazumijeva djelomičnu sternotomiju s vodoravnim rezom na obje strane prsne kosti u petom ili šestom međurebrenom prostoru s uvučenim rebrima za širi pogled. Modificirana torakosternotomija je sternotomija prsnog koša s modificiranom tehnikom zatvaranja reza na prsnoj kosti s ukriženim žicama [27].



Slika 3.4.2.1. Prikaz izvođenja sternotomije

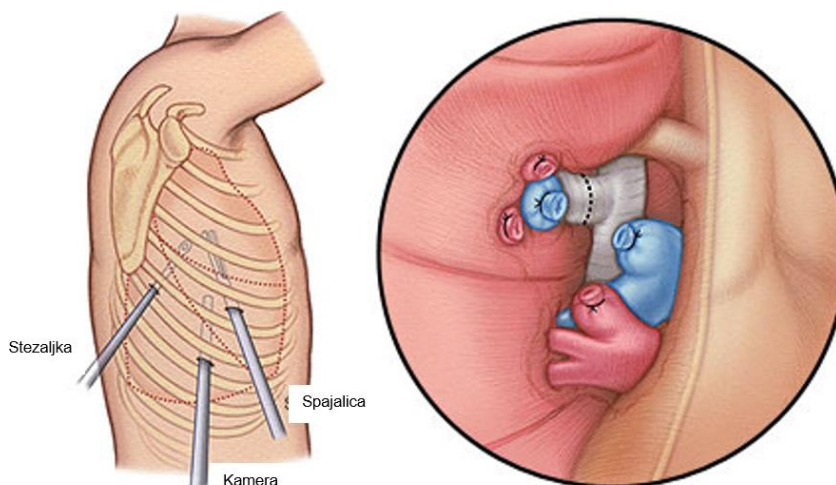
Izvor: https://link.springer.com/chapter/10.1007/978-3-030-26871-8_2

3.4.3. Video potpomognuta torakoskopija

Video-potpomognuta torakoskopska kirurgija (VATS) revolucionirala je pristup i liječenje mnogih plućnih i srčanih bolesti tijekom posljednja dva desetljeća. Torakoskopski pregled pleure, dok je bolesnik pod lokalnom anestezijom, prvi je izveo švedski liječnik Jacobeaus. Ovaj se postupak obično izvodio za procjenu i liječenje pleuralnih izljeva kod bolesnika koji boluju od plućne tuberkuloze. Prije ove tehnike, standardni pristup torakalnoj patologiji bila je torakotomija. Napredak u tehnologiji, koji je u konačnici rezultirao napretkom svih oblika kirurškog zahvata s minimalnim pristupom, bio je razvoj optičkog svjetla. Broj primjena VATS-a porastao je tijekom desetljeća jer je tehnološki napredak učinio takve postupke sigurnijima za starije i kritične bolesnike. VATS ima višestruke prednosti u odnosu na tradicionalnu torakotomiju, uključujući manji poslijeooperacijski bol, kraće vrijeme boravka u bolnici, raniji oporavak respiratorne funkcije, posebno u bolesnika s KOPB-om i starijih osoba, te ukupni smanjeni trošak liječenja [28].

Zahvat se obično izvodi malim rezom u interkostalnom prostoru (Slika 3.4.3.1.). Rezovi su paralelni s dugom osi interkostalnog prostora. Prilikom rađanja reza mora se paziti da su da

pozicionirani u središtu prostora kako bi se izbjegle ozljede interkostalnih živaca koji se kreću u utoru na donjoj granici rebara [27].



Slika 3.4.3.1. Prikaz izvođenja VATS-a

Izvor: <https://stanfordhealthcare.org/medical-treatments/v/vats/vats-types/vats-lobectomy.html>

3.4.4. Torakalna drenaža

Torakalna drenaža kao postupak ispuštanja sadržaja iz torakalne šupljine dokumentirana je tisućama godina u medicinskoj literaturi. Najstarija poznata referenca datira iz petog stoljeća prije Krista kada je Hipokrat bio pionir racionalnog pogleda na bolest. U Hipokratovim tekstovima empijem se mogao pojaviti na bilo kojem dijelu tijela, ali najčešće mu je bio izložen prsni koš. Ako se stanje bolesnika ne bi poboljšalo liječenjem lijekovima i fizioterapijskim vježbama, Hipokrat bi izveo otvorenu evakuaciju empijema pomoću šupljih cijevi kojima bi evakuirao tekućinu [29]. Torakalni drenovi se odnose na torakalne cijevi koja služe za dreniranje sadržaja iz pleuralne šupljine. Plasiraju se kod kolabiranih pluća, infekciji pluća, krvarenja pluća najčešće izazvanih traumama, nakupljanju izljeva uzrokovanih malignim oboljenjima ili pneumonijom, kod poteškoća disanja uzrokovanih nakupljanja zraka ili izljeva, kirurških zahvata na srcu, plućima i jednjaku [29]. Torakalna drenaža može biti aktivna i pasivna. Aktivnu drenažu podrazumijevaju uređaji i sistemi koji pleuralni sadržaj dreniraju pomoću negativnog tlaka u spremnike po principu pumpe. Negativni tlak je reguliran od -10 do -40 cm vode, određuje ga liječnik, a najčešće se primjenjuje negativni tlak do -20 cm vode. Danas se sve češće koriste uređaji sa samostalnim napajanjem koji stvaraju negativni tlak i time dreniraju pleuralni sadržaj u spremnik na uređaju (slika 3.4.4.1.) [30].



Slika 3.4.4.1. Elektronički drenažni sistem – Thopaz

Izvor: <https://www.medelahealthcare.com/fr-FR/solutions/drainage-thoracique/thopaz>

Negativni se tlak može manualno podešavati na uređaju. Uređaji su različitih veličina, a pojedini su modeli napravljeni manjima i sadrže baterije kako bi bolesniku omogućili mobilnost i vertikalizaciju te tako pospješili torakalnu drenažu i ubrzali poslijeoperacijski oporavak. Vrlo su jednostavni za primjenu, upozoravaju kada je komora za sakupljanje napunjena i prikazuju količinu dreniranja pleuralnih izljeva i zraka kroz jedinicu vremena što omogućava najtočniji prikaz i kliničke pokazatelje za prestanak indikacije za torakalnu drenažu [30].

Pasivni drenažni sistemi omogućuju jednosmjerni protok zraka ili tekućine iz pleuralnog prostora. Djeluju na temelju principa gravitacije ili razlike u tlakovima između pleuralnog prostora i spremnika. Primjeri su drenaža po Bulau metodi i drenaža s Heimlichovom valvulom. Drenaža po Bulau drenira sadržaj gravitacijom i kapilarom tlakom. Torakalni dren se spaja na gumenu cijev koja mora biti uronjena u spremniku u sterilnu fiziološku otopinu. Druga cjevčica je kraća i služi za komunikaciju atmosferskog tlaka i tlak u boci kako bi se nesmetano mogao nakupljati sadržaj bez stvaranja pozitivnog tlaka u spremniku i okludiranja drenaže. Spremnik cijelo vrijeme mora biti ispod razine pacijentovog toraksa kako bi omogućilo dreniranje gravitacijom i spriječio refluks sadržaja. Heimlichova valvula je pasivna drenaža koja drenira samo u jednom smjeru. Takvi drenovi sadržavaju valvulu u spremniku između drena i vrećice za nakupljanje sadržaja [31].

4. Uloga medicinske sestre/tehničara u zbrinjavanju i skrbi za bolesnika prije i nakon torakalne operacije

Medicinske sestre/tehničari su zdravstveni profesionalci koje provode najviše vremena uz bolesnika od prijema bolesnika u zdravstvenu ustanovu pa do kraja hospitalizacije. Intervencije koje provode tijekom zbrinjavanja bolesnika uključuju praćenje njegova stanja, mjerenje i evidentiranje vitalnih funkcija, provođenje toaleta kirurških rana, mjerenje razine bola te edukaciju i provođenje zdravstvenog odgoja [32].

4.1. Prijeoperacijska priprema

Priprema bolesnika za operacijski zahvat zahtjeva multidisciplinarni pristup bolesniku. Započinje u trenutku kada liječnik procjenjuje kako je kirurško liječenje najbolja vrsta liječenja bolesnika, a završava u trenutku kada se bolesnik s bolničkog kreveta premjesti na operacijski stol. Iako kod većine bolesnika prijeoperacijska priprema započinje prije prijema bolesnika u bolnici, neizostavan je dio svakog perioperacijskog procesa i po hitnom prijemu bolesnika u bolnicu. Temeljita procjena općeg stanja bolesnika, zdravstvene njege i odgovarajućih intervencija mogu spriječiti ili umanjiti poteškoće i komplikacije povezane s operacijskim zahvatom [33]. Prijeoperacijska priprema počinje dijagnostičkim pretragama kirurškog bolesnika koje su usmjerene na postavljanje dijagnoze, pripremu za hitan operacijski zahvat i anesteziju, a završava premještanjem bolesnika na operacijski stol. Prijeoperacijska priprema obuhvaća niz postupaka i mjera s ciljem da se dobrom dijagnostikom, terapijom i zdravstvenom njegom otklone sva stanja koja bi mogla ugrožavati bolesnika tijekom operacije i u poslijeoperacijskom periodu. U hitnim stanjima prijeoperacijska priprema mora biti brza, jer je vremenski ograničena [33]. Svaki operacijski zahvat izaziva neku vrstu emocionalne reakcije kod bolesnika, bilo da je ona vidljive (očigledne) ili prikrivene, normalne (očekivane) ili neuobičajene prirode [32]. Svrha je psihološke pripreme osigurati bolesniku najbolju moguću psihološku spremnost za kirurški zahvat i razdoblje koje dolazi poslije. Medicinska sestra/tehničar prilikom uzimanja anamneze donosi procjenu o psihičkom stanju bolesnika i njegovoj upućenosti u kirurški zahvat na temelju čega izrađuje individualizirani plan zdravstvene njege. Prikupljene podatke potrebno je analizirati kako bi se utvrdili problemi bolesnika, odnosno dijagnoze u procesu zdravstvene njege [34].

Bolesnik na odjel dolazi sa strahom, nepovjerenjem i brojnim pitanjima (anestezija, moguće komplikacije) pa je uloga medicinske sestre/tehničara uputiti ga u intervencije iz područja zdravstvene njege i važnost planiranih postupaka kako bi se smanjili stres i anksioznost [34].

Fizička priprema bolesnika za operaciju obuhvaća: pretrage, prehranu, poučavanje i pripremu probavnog sustava. Medicinska sestra/tehničar mora saznati podatke o alergijama, prethodnoj primjeni analgezije i anestezije, poremećajima krvarenja i čimbenicima rizika za infekciju i tromboemboliju [35]. Neposredno prije operacijskog zahvata potrebno je, uz kontrolu općeg stanja bolesnika i praćenja vitalnih znakova te kontrole prijeoperacijske dijagnostičke obrade provesti osobnu higijenu i pripremiti operacijsko polje što znači kako je potrebno ukloniti sve dlake s područja koje će biti zahvaćeno operacijskim rezom. Preporuka je da se brijanje operacijskog polja učini kombiniranim električnim aparatom za šišanje i brijanje budući da brijanje žiletom povećava rizik od infekcije. Upotreba antiseptičkih otopina također smanjuje rizik od nastanka infekcije. Operacijsko polje je preporučljivo obrijati neposredno prije operacije jer prerano brijanje/šišanje povećava rizik od infekcije, a prekasno žurbu zbog koje se bolesnik može uznemiriti (36).

Poslijeoperacijska skrb temelji se na praćenju općeg stanja bolesnika i prepoznavanju eventualnih komplikacija i vrlo je važna za potpuni oporavak bolesnika da se postigne stanje u kojem će samostalno provoditi svakodnevne zadaće i aktivnosti, kao i prije kirurškog liječenja.

4.2. Zbrinjavanje bolesnika nakon operacijske sale

Poslijeoperacijsko zbrinjavanje i skrb torakalnih kirurških bolesnika vrlo su važan dio oporavka bolesnika i mogu biti vrlo zahtjevni. Plućne komplikacije odgovorne su za značajan broj smrti i morbiditeta bolesnika kojima je učinjena torakotomija. Torakalna kirurgija narušava poslijeoperacijsku respiratornu funkciju što dovodi do relativno visokog rizika od razvoja poslijeoperacijskih plućnih komplikacija. Ukupna incidencija komplikacija nakon torakalne kirurgije varira od 15% do 37,5%, prvenstveno zbog vrste proučavanih plućnih komplikacija, kliničkih kriterija korištenih u definiciji i vrste operacijskog zahvata [37].

Intervencije medicinske sestre/tehničara nakon operacijskog zahvata i na odjelu torakalne kirurgije usmjerene su na otklanjanje i/ili smanjenje tjelesnih simptoma, smanjenje straha, tjeskobe i zabrinutosti bolesnika, sprječavanje i prepoznavanje eventualnih komplikacija (krvarenje, infekcije), poboljšanje respiratorne funkcije, usvajanje poželjnog ponašanja (prestanak pušenja, vježbe disanja), edukaciju i samozbrinjavanje [35].

Neke od svakodnevnih intervencija medicinske sestre/tehničara u skrbi za bolesnika nakon operacijskog zahvata su:

- monitoriranje vitalnih znakova, osobito vrijednosti srčane frekvencije, ritam, punjenost, rad disanja, te razina SpO₂ svakih dva sata ili prema potrebi
- procjena obostranog pravilnog disanja
- poticanje bolesnika na kašljanje i vježbe disanja kako bi se poticala drenaža prsišta
- procjena bola koristeći skale za procjenu bola poput vizualno analogne (VAS) skale te primjena analgetika prema potrebi
- promatranje ulaznog mjesta drena u prsnu šupljinu radi uočavanja znakova upale ili sekrecije
- održavanje drenova bez savijanja i presavijanja s čime bi se zaustavila drenaža
- pozicioniranje drenažnih boca ispod razine tijela bolesnika
- procjena količine i izgleda sadržaja drenažne boce
- mjerenje i evidencija količine sadržaja svakih osam sati ili češće prema potrebi
- obavještavanje liječnika o pojavi veće količine svijetlo crvene krvi u drenažnom sadržaju
- pomoć bolesniku u mijenjanju položaja u krevetu i ranom ustajanju
- edukacija pokretnog bolesnika o pravilnom rukovanju drenom kako bi se spriječile komplikacije [36].

Dokazano je da rana mobilizacija i vježbanje nakon kirurškog zahvata ima utjecaj na smanjenje razvoja respiratornih komplikacija, kao i smanjenje venskog zastoja, prevenciju duboke venske tromboze i/ili plućne embolije, poboljšanje plućne funkcije i poticanje širenja pluća i još važnije, smanjenje vremena oporavka bolesnika. Iako je bolesnika na respiratoru teško mobilizirati, medicinska sestra/tehničar će u suradnji s fizioterapeutom provoditi pasivne vježbe u krevetu. Nakon torakalne operacije, bolesnik obično ima postavljen jedan ili više prsnih drenova radi praćenja hemostaze i olakšavanja širenja pluća. Međutim, kretanje bolesnika je u tim situacijama ograničeno na blizinu izvora vakumskog uređaja na koji je prikopčan drenažni sustav prsnog koša. Kako bi se olakšala njihova mobilizacija, danas postoje električni drenažni sustavi koji su prijenosni i imaju mogućnost rada na bateriju, što značajno olakšava kretanje bolesnika, ukoliko to njegovo stanje dozvoljava. Isto tako, omogućuje održavanje prohodnosti prsnog drena kontinuiranim tlakom potrebnim za dreniranje. Električni drenažni sustav također omogućava elektroničke podatke o statusu drenaže prsnog koša kao što je količina propuštanja zraka, količina dreniranog sadržaja, nadzirana vrijednost tlaka [38].

Praćenje komplikacija jedna je od glavnih sestrinskih intervencija nakon operacijskog zahvata. Komplikacije uključuju poslijeoperacijsko krvarenje, bronho-pleuralnu fistulu, kontinuirano istjecanje zraka, infekciju rane, itd. Neuspjeh u ranom otkrivanju ili praćenju može dovesti do

nepovratnih i značajnih posljedica, a poslijeoperacijske komplikacije su najvažniji čimbenik koji utječe na oporavak bolesnika. Uz postojeće znanje i vještine, medicinska sestra/tehničar se mora kontinuirano stručno usavršavati kako bi uspješno i profesionalno pružala skrb i vršila nadzor torakalnog bolesnika [38]. Nakon operacijskog zahvata, osobito kod resekcija, intravenske tekućine primjenjuju se u smanjenim količinama kako bi se spriječila plućna insuficijencija. Medicinska sestra/tehničar će voditi računa da se bolesnik prekomjerno ne hidrira te se potiče oralni unos tekućine što je prije moguće. Intravenske tekućine treba koristiti razumno i preporučuje se konzervativna strategija primjene tekućine za održavanje od 1-2 ml/kg/h u intra- i poslijeoperacijskom razdoblju te da se pozitivna bilanca tekućine ne smije prekoračiti od 1,5 l, kako bi se smanjiti rizik od multifaktorijalne poslijeoperacijske akutne ozljede pluća. Potreban je oprez u pogledu tihe hipovolemije, oslabljene isporuke kisika i akutne insuficijencije bubrega. Visoki indeks sumnje na plućnu insuficijenciju treba usvojiti ako postoji volumsko preopterećenje. Ako bolesnik razvije znakove hipoperfuzije i hipotenzije potrebno je razmotriti primjenu inotropne i/ili vazopresorske potpore prema odredbi liječnika [37].

Procjena i liječenje bola je od iznimne važnosti nakon operacije jer je neophodno da se bolesnici prilagode fizioterapiji prsnog koša i mobilizaciji, a to neće moći učiniti ako imaju jaki bol. Postoje različiti načini liječenja bola. Medicinska sestra/tehničar će redovito procjenjivati bol pomoću vizualno-analogne skale i primijeniti nefarmakološke i farmakološke metode. U neposrednom tijeku nakon operacijskog zahvata obično se primjenjuju opioidni analgetici. Opioidi su pokazali svoju učinkovitost u liječenju jačeg bola. Nuspojave uključuju mučninu, povraćanje, ileus, bilijarne spazme i respiratornu depresiju, a nakon prestanka primjene ovih lijekova, bolesnici će trebati oralne analgetike određeno vrijeme dok ne nestanu bolovi. To uključuje paracetamol i nesteroidne protuupalne lijekove [37].

5. Zaključak

Hitna stanja u kirurgiji su mnogobrojna i svako od tih stanja je specifično. Zbrinjavanje bolesnika temelji se na znanjima i vještinama u dijagnozi i liječenju akutnih /hitnih bolesti i ozljeda svih dobnih skupina koje zahtijeva kompleksno znanje, stručnost i brzinu jer je vrijeme izuzetno važno. Bilo koje hitno stanje je po život opasno i zahtijeva pripremu bolesnika za hitan kirurški zahvat, ali u što kraćem vremenu. Kod ovih stanja potreba za kirurškim liječenjem bolesti i ozljeda je apsolutna indikacija, odnosno operacijski zahvat je jedini način liječenja.

Iako svako hitno stanje zahtijeva različit pristup, u konačnici, kod svakog je važno psihički pripremiti bolesnika za operacijski zahvat ako je pri svijesti i njegovo stanje to dopušta zatim učiniti fizičku pripremu, smanjiti anksioznost i bol koji se najčešće javljaju te spriječiti pojavu poteškoća i komplikacija u razdoblju nakon operacijskog zahvata. Zdravstvena njega bolesnika u poslijeoperacijskom tijeku usmjerena je na sprječavanje i prepoznavanje komplikacija i provođenje sestrinskih intervencija. Medicinske sestre/tehničari sudjeluju s puno intervencija, a suština njihovog posla je pomoć pojedincu bolesnom ili zdravom, u njegovom oporavku ili pružanju mirne smrti. Multidisciplinarnost u medicini omogućava medicinskim sestrama /tehničarima ne samo brigu o bolesti, već i podizanje svijesti o zdravlju, zdravim navikama i zdravom ponašanju cijele zajednice. Medicinske sestre/tehničari danas ne predstavljaju samo pomoć, već su i pouzdani izvori znanja za cijelu populaciju. Razvoj moderne torakalne kirurgije, ali i ostalih kirurških grana zahtijeva od medicinskih sestra/tehničara trajno usavršavanje, usvajanje novih znanja i uloga te primjenu najmodernije tehnologije. Educirane medicinske sestre/tehničari svojim znanjem, kompetencijama te komunikacijskim i manualnim vještinama ravnopravno sudjeluju u pružanju zdravstvene i sigurne skrbi svakom bolesniku.

6. Literatura

- [1] P.G. Khaitan, T.A. D'Amico: Milestones in thoracic surgery, JTCVS, br. 155, lipanj 2018, str.2779-2789.
- [2] A.B. Lyman: History of Thoracic Surgery, International Practice in Cardiothoracic Surgery, 2002. str. 17-31.
- [3] L.M. Biga, S. Dawson, A. Harwell, R. Hopkins, J. Kaufmann, M. LeMaster M, i sur: Anatomy & Physiology. OpenStax/Oregon State University, 2017, str. 389-394.
- [4] K. Rotim i sur: Anatomija, Zagreb: Zdravstveno veleučilište Zagreb, 2017. str. 46-51.
- [5] <https://www.ncbi.nlm.nih.gov/books/NBK534843/>, dostupno 12.08.2022.
- [6] <https://emedicine.medscape.com/article/2047916-overview#a5>, dostupno 12.08.2022.
- [7] J.L. Kramer: Pathophysiology of Thoracic Trauma, SAGE Journals, br. 6, lipanj 2022, str.1-6.
- [8] <https://www.ncbi.nlm.nih.gov/books/NBK534820/>, dostupno 14.08.2022.
- [9] J. Calhoon, C. Jacobsen: Commentary: Thoracic surgery residency: Not a spectator sport, J Thorac Cardiovasc Surg, br. 159, lipanj 2020, str. 2345-2346.
- [10] <https://www.ncbi.nlm.nih.gov/books/NBK535444/>, dostupno 17.08.2022.
- [11] P. Bouzat, M. Raux, J.S. David, K. Tazarourte, M. Galinski, T. Desmettre, i sur: Chest trauma: First 48hours management, Anaesth Crit Care Pain Med, br. 26, travanj 2017, str. 135-145.
- [12] B.M. Dennis, S. A. Bellister, O.D. Guillamondegui: Thoracic Trauma, Surg Clin North Am, br. 97, listopad 2017, str. 1047-1064.
- [13] M. Alessandro, V. Chan, B. Haas, N. Ditkofsky: Blunt chest trauma: classification and management, Emerg Radiol, br. 26, listopad 2019, str. 557-566.
- [14] Y. Daskal, M. Paran, A. Korin, V. Soukhovolsky, B. Kessel: Multiple rib fractures: does flail chest matter?, Emerg Med J, br. 38, lipanj 2021, str. 496-500.
- [15] L. Senekjian, R. Nirula: Rib Fracture Fixation: Indications and Outcomes, Crit Care Clin, br. 33, siječanj 2017, str. 153-165.
- [16] M. Noppen, T. De Keukeleire: Pneumothorax, Respiration, br. 76, lipanj 2008, str. 121-127.

- [17] N.C. Huan, C. Sidhu, R. Thomas: Pneumothorax: Classification and Etiology, Clin Chest Med, br. 42, prosinac 2021, str. 711-727.
- [18] M. Noppen: Spontaneous pneumothorax: epidemiology, pathophysiology and cause, br. 19, rujan 2010, str. 217-219.
- [19] <https://www.ncbi.nlm.nih.gov/books/NBK538219/>, dostupno 20.08.2022.)
- [20] S.R. Broderick: Hemothorax: Etiology, diagnosis, and management, Thorac Surg Clin, br. 23, veljača 2013, str. 89-96.
- [21] <https://www.ncbi.nlm.nih.gov/books/NBK554567/>, dostupno 21.09.2022.
- [22] J.M. Galante, R. Coimbra: Thoracic Surgery for the Acute Care Surgeon, Springer, Sacramento, 2021.
- [23] <https://www.ncbi.nlm.nih.gov/books/NBK431080/>, dostupno 21.09.2022.
- [24] M.E. Hurley, G.D. Keye, S. Hamilton: Is ultrasound really helpful in the detection of rib fractures?, Injury, br. 35, lipanj 2004, str. 562-566.
- [25] <https://emedicine.medscape.com/article/1972596-technique>, dostupno 26.08.2022.
- [26] <https://www.ncbi.nlm.nih.gov/books/NBK557600/>, dostupno 28.08.2022.
- [27] D. Reser, E. Caliskan, H. Tolboom, A. Guidotti, F. Maisano: Median sternotomy, Multimed Man Cardiothorac Surg, br. Br. 17, srpanj 2015. str. 1-5.
- [28] W.T. Hung, Y.J. Cheng, J.S. Chen: Video-Assisted Thoracoscopic Surgery Lobectomy for Lung Cancer in Nonintubated Anesthesia, Thorac Surg Clin, br. 30, veljača 2020. str. 73-82.
- [29] <https://www.ctsnet.org/article/history-thoracic-drainage-ancient-greeks-would-sucking-drummers-digital-monitoring>, dostupno 05.09.2022.
- [30] <https://www.ncbi.nlm.nih.gov/pmc/articles/PMC3577621/>, dostupno 05.09.2022.
- [301] K.B. Frey: Surgical Technology for the Surgical Technologist: A Positive Care Approach, Boston: Cengage Learning, 2018.
- [32] J. Mitchell: Relevance of a specialised nurse in thoracic surgery, J Thorac Dis, br. 10, kolovoz 2018. str. 2583-2587.
- [33] N. Prlić: Zdravstvena njega kirurških bolesnika - opća, Školska knjiga, Zagreb, 2014.

[34] I. Kovačević: Uvod u kirurgiju sa zdravstvenom njegom kirurških bolesnika, Zdravstveno veleučilište, Zagreb, 2003.

[35] R. Licul: The nursing role during managing of thoracic drainage, Sestrin Glas J, br.19, rujan-listopad 2014, str. 228-230.

[36] A.M. Coughlin, C. Parchinsky: Go with the flow of chest tube therapy, Nursinh, br. 36, ožujak 2006. str. 36-41.

[37] <https://www.intechopen.com/chapters/45027>, dostupno 17.09.2022.

[38] W.W. Kit Yeung: Post-operative care to promote recovery for thoracic surgical patients: a nursing perspective, J Thorac Dis, br. 8, veljača 2016, str. 71-77.

7. Popis slika i tablica

Slika 2.1. Prikaz anatomije prsnog koša	3
Slika 3.2.1.1. Prikaz otvorene rane prsnog koša	7
Slika 3.2.2.1. Prikaz tube ozljede prsnog koša	9
Slika 3.2.3.1. Prikaz prijeloma rebara	10
Slika 3.2.4.1. Prikaz pneumotoraksa	11
Slika 3.2.5.1. Prikaz hemotoraksa	13
Slika 3.2.6.1. Prikaz aneurizme torakalne aorte	14
Slika 3.2.7.1. Prikaz ruptуре jednjaka	15
Slika 3.2.8.1. Prikaz hijatalne hernije	16
Slika 3.4.1.1. Prikaz izvođenja totakotomije	19
Slika 3.4.2.1. Prikaz izvođenja sternotomije	20
Slika 3.4.3.1. Prikaz izvođenja VATS-a	21
Slika 3.4.4.1. Elektronički drenažni sistem – Thopaz	22
Tablica 2.3.4.1. Klinička klasifikacija pneumotoraksa	12



**IZJAVA O AUTORSTVU
I
SUGLASNOST ZA JAVNU OBJAVU**

Završni/diplomski rad isključivo je autorsko djelo studenta koji je isti izradio te student odgovara za istinitost, izvornost i ispravnost teksta rada. U radu se ne smiju koristiti dijelovi tuđih radova (knjiga, članaka, doktorskih disertacija, magistarskih radova, izvora s interneta, i drugih izvora) bez navođenja izvora i autora navedenih radova. Svi dijelovi tuđih radova moraju biti pravilno navedeni i citirani. Dijelovi tuđih radova koji nisu pravilno citirani, smatraju se plagijatom, odnosno nezakonitim prisvajanjem tuđeg znanstvenog ili stručnoga rada. Sukladno navedenom studenti su dužni potpisati izjavu o autorstvu rada.

Ja, Anabella Čehulić (ime i prezime) pod punom moralnom, materijalnom i kaznenom odgovornošću, izjavljujem da sam isključivi autor/ica završnog/diplomskog (obrisati nepotrebno) rada pod naslovom Hitna stanja u torakalnoj kirurgiji (upisati naslov) te da u navedenom radu nisu na nedozvoljeni način (bez pravilnog citiranja) korišteni dijelovi tuđih radova.

Student/ica:
(upisati ime i prezime)

Anabella Čehulić
(vlastoručni potpis)

Sukladno Zakonu o znanstvenoj djelatnosti i visokom obrazovanju završne/diplomske radove sveučilišta su dužna trajno objaviti na javnoj internetskoj bazi sveučilišne knjižnice u sastavu sveučilišta te kopirati u javnu internetsku bazu završnih/diplomskih radova Nacionalne i sveučilišne knjižnice. Završni radovi istovrsnih umjetničkih studija koji se realiziraju kroz umjetnička ostvarenja objavljuju se na odgovarajući način.

Ja, Anabella Čehulić (ime i prezime) neopozivo izjavljujem da sam suglasan/na s javnom objavom završnog/diplomskog (obrisati nepotrebno) rada pod naslovom Hitna stanja u torakalnoj kirurgiji (upisati naslov) čiji sam autor/ica.

Student/ica:
(upisati ime i prezime)

Anabella Čehulić