

Fizioterapijski pristup kod ozljeda kralježnične moždine

Špoljarić, Josip

Undergraduate thesis / Završni rad

2022

Degree Grantor / Ustanova koja je dodijelila akademski / stručni stupanj: **University North / Sveučilište Sjever**

Permanent link / Trajna poveznica: <https://um.nsk.hr/um:nbn:hr:122:683371>

Rights / Prava: [In copyright](#) / [Zaštićeno autorskim pravom.](#)

Download date / Datum preuzimanja: **2024-12-23**



Repository / Repozitorij:

[University North Digital Repository](#)





**Sveučilište
Sjever**

Završni rad br. 191/FIZ/2022

Fizioterapijski pristup kod ozljeda kralježnične moždine

Josip Špoljarić 3237/336

Varaždin, 28.10.2022. godine



Sveučilište Sjever

Fizioterapija

Završni rad br. 191/FIZ/2022

Fizioterapijski pristup kod ozljeda kralježnične moždine

Student

Josip Špoljarić, 3237/336

Mentor

dr. sc. Pavao Vlahek, dr. med., FEBPRM

Varaždin, 28.10.2022. godine

Prijava završnog rada

Definiranje teme završnog rada i povjerenstva

ODJEL	Odjel za fizioterapiju		
STUDIJSKI PROGRAM	preddiplomski stručni studij Fizioterapija		
OSOBNO IME	Josip Špoljarić	MATRIČNI BROJ	3297/336
ROĐEN	13.9.2022	KR. PR. OB.	Fizioterapija u Traumatologiji
NASLOV RADA	Fizioterapijski pristup kod ozljede kralježnične moždine		
NASLOV RADA (EN)	Physiotherapy approach in spinal cord injury		

MENTOR	dr. sc. Pavao Vlahek	PLAKAT	viši predavač
ČLANOVCI POUZDANIK	1. izv. prof. dr. sc. Karlo Houma, predsjednik		
	2. dr. sc. Pavao Vlahek, v. pred., mentor		
	3. Jasminka Poločnjak, mag. physioth., pred., član		
	4. Valantina Novak, mag. med. techn., pred., zamjenik člana		
	5.		

Zadatak završnog rada

BROJ	191/FIZ/2022
OPIS	Ozljede kralježnične moždine su kompleksne ozljede koje za sobom povlače niz ostalih oštećenja koja se reflektiraju na ostale organske sisteme. Rehabilitacijski postupak je složen i on uključuje multidisciplinarni pristup. Ozljeda nema samo utjecaj na bolesnika nego i na njegovu obitelj, okolinu, prijatelje te socijalni i ekonomski status. Kod rehabilitacije moramo uzimati u gledište sve te čimbenike da bih smo što kvalitetnije bolesnika rehabilitirali da se prilagodi na novonastalo stanje i povratak u svakodnevni život. U rehabilitacijski postupak je potrebno uključiti bolesnikovu obitelj i partnara. U početku rehabilitacijskog procesa cilj nam je normalizirati tjelesne funkcije i smanjiti komorbiditete te ostalo komplikacija koje nam ozljeda nosi. Prosječan tljek rehabilitacija je od 3 do 6 mjeseci u specijaliziranim rehabilitacijsko referentnim centrima za ozljede kralježnične moždine. Konačan cilj je povratak bolesnika u što normalnije funkcioniranje u aktivnostima svakodnevnog života, što samostalno funkcioniranje u stambenom objektu te povratak radnom mjestu uz što manji trošak liječenja.

ZADATAK URUČEN

21.09.2022



Predgovor

Temu svojega rada odlučio sam temeljiti na svojem kratkogodišnjem radnom iskustvu fizioterapeuskog tehničara. Sama ljubav prema struci krenula je od toga da liječim ljude s poteškoćama na lokomotornom sustavu. Tijekom srednjoškolskog obrazovanja stekao sam osnove učenja i razumijevanja fizioterapeutske struke. Nakon srednjoškolskog obrazovanja odlučio sam krenuti na stručno osposobljavanje te se okrenuti tržištu rada. U nekoliko godina rada shvatio sam da imam kapacitete i, zbog vlastitog zadovoljstva, potrebu za daljnjim obrazovanjem i tu se rodila ideja za preddiplomskim stručnim studijem Fizioterapije na novootvorenom odjelu na Sveučilištu Sjever u Varaždinu. Upisom na željeni studij u statusu izvanrednog studenta uz zaposlenje u struci shvatio sam da je uz rad i volju sve ostvarivo. Radeći s korisnicima Doma socijalne skrbi za starije i nemoćne osobe u Varaždinu, stekao sam iskustvo koje je bilo potrebno potkrijepiti određenom količinom znanja. Zbog rada s osobama koje su obilježene nesretnim slučajem to jest ozljedom kralježnice, javila se želja da svoj rad temeljim na tom polju.

Sažetak:

Ozljede kralježnične moždine kompleksne su ozljede koje za sobom povlače niz ostalih oštećenja koja se reflektiraju na ostale organske sisteme. Rehabilitacijski postupak je složen i on uključuje multidisciplinarni pristup. Ozljeda nema utjecaj samo na bolesnika, nego i na njegovu obitelj, okolinu, prijatelje te socijalni i ekonomski status. Kod rehabilitacije moramo uzimati u obzir sve te čimbenike da bismo što kvalitetnije rehabilitirali bolesnika da se prilagodi na novonastalo stanje i povratak u svakodnevni život. U rehabilitacijski postupak potrebno je uključiti bolesnikovu obitelj i partnera. U početku rehabilitacijskog procesa cilj nam je normalizirati tjelesne funkcije i smanjiti komorbiditete te ostale komplikacije koje nam ozljeda nosi. Prosječan tijek rehabilitacije je od 3 do 6 mjeseci u specijaliziranim rehabilitacijsko-referentnim centrima za ozljede kralježnične moždine. Konačan cilj je povratak bolesnika što normalnijem funkcioniranju u aktivnostima svakodnevnog života, što samostalnije funkcioniranje u stambenom objektu te povratak radnom mjestu uz što manji trošak liječenja.

Ključne riječi: ozljeda kralježnične moždine, kvadriplegija, paraplegija, rehabilitacija, disfunkcija

Abstract:

Spinal cord injuries are complex injuries that result in a number of other injuries that reflect on other organ systems. The rehabilitation process is complex and involves a multidisciplinary approach. Injury affects not only the patient but also his family, environment, friends and socio- In rehabilitation, we must take into account all these factors in order to rehabilitate the patient to adapt to the new situation and return to everyday life.

In the rehabilitation process it is necessary to include the patient's family and partner. physical function and reduce comorbidities and other complications that the injury brings. The average course of rehabilitation of a spinal patient is from 3 to 6 months in specialized rehabilitation reference centers for spinal injuries. Ultimate goal is to return patients to normal functioning in activities every day life, functioning as independently as possible in a residential building and returning to work with the lowest possible cost of treatment.

Key words: spinal cord injury, quadriplegia, paraplegia, rehabilitation, dysfunction

Popis korištenih kratica

C - Cervikalna kralježnica

Th - torakalna kralježnica

L - lumbalna kralježnica

S - sakralna kralježnica

Lig - ligament

Mm - muscoli

m - musculus

nn - nervi

AD - autonomna disrefleksija

OKM - ozljeda kralježnične moždine

SADRŽAJ

1. UVOD.....	1
2. ANATOMIJA KRALJEŽNIČNOG STUPA.....	2
2.1. <i>Systema skeletale i systema articulare.....</i>	2
2.2. <i>Systema musculare.....</i>	3
2.2.1. Građa mišića.....	3
2.2.2. Leđni mišići.....	4
2.2.3. Mišići gornjih udova.....	4
2.2.4. Mišići trupa.....	6
2.2.5. Mišići zdjelice.....	6
2.2.6. Mišići natkoljenice.....	7
2.2.7. Mišići potkoljenice.....	7
2.3. <i>Systema nervosum centrale et peripheral.....</i>	8
2.3.1. Kralježnična moždina – <i>Medulla spinalis</i>	8
2.3.2. <i>Plexus brachialis</i> – ručni živčani splet.....	8
2.3.3. <i>Nn. Thoracici</i> – prsni živci.....	9
2.3.4. <i>Nn. lumbales et sacrales</i> – Slabinski i križni živčani splet.....	9
3. MEHANIZMI NASTANKA OZLJEDE KRALJEŽNIČNE MOŽDINE	11
3.1. <i>Frakture donjeg dijela vratne kralježnice C3-C7.....</i>	11
3.2. <i>Ozljede prsne i lumbalne kralježnice.....</i>	12
3.2.1. Ozljeda prema mjestu loma kralješka.....	12
3.2.2. Tip ozljede ovisno o vrsti prijeloma.....	13
4. KLASIFIKACIJA KRALJEŽNIČNIH OZLJEDA.....	14
4.1. <i>AIS klasifikacija.....</i>	14
4.2. <i>Tablica motornih i funkcionalnih mogućnosti prema razini ozlijede.....</i>	17
5. KOMPLIKACIJE VEZANE UZ OZLJEDE KRALJEŽNIČNE MOŽDINE	18
5.1. <i>Autonomna disrefleksija.....</i>	18
5.2. <i>Dekubitus.....</i>	18
5.3. <i>Respiratorni sustav.....</i>	19

5.4. Kontrakture zglobova.....	19
6. FIZIOTERAPIJSKI PRISTUP KOD OZLJEDA KRALJEŽNIČNE MOŽDINE	
..20	
6.1. <i>Multidisciplinarni tim</i>	20
6.2. <i>Fizioterapijska procjena pacijenta s OKM</i>	20
6.2.1. SCIM indeks	21
6.3. <i>Fizioterapijski postupci kod ozljeda kralježnične moždine</i>	25
6.3.1. Pozicioniranje pacijenta.....	25
6.3.2. Vertikalizacija OKM	26
6.3.3. Transfer pacijenta	27
6.3.4. Hidroterapija.....	28
6.3.5. Elektrostimulacijska terapija.....	28
7. ZAKLJUČAK.....	30
8. LITERATURA	31
9. POPIS SLIKA.....	33
10. POPIS TABLICA	34

1. UVOD

Spinalna ozljeda je kompleksna ozljeda na kralježničnom stupu, zahtijeva poseban pristup liječenju. Teško ju je rehabilitirati jer uz nju slijede velike posljedice za pojedinca, njegovu obitelj i užu okolinu. Spinalna ozljeda ne nosi samo zdravstveni teret, nego ju je potrebno sagledati sa socijalnog aspekta, psihološke strane i ekonomskih aspekata. Problem je s pacijentima koji dožive takvu ozljedu njihova ponovna reintegracija u samo društvo jer se moraju adaptirati na nove uvjete života, od prilagodbe na invalidska kolica i ostala pomagala te, ako je potrebno, i reedukaciju zbog posla koji će kasnije obavljati.[1]

Prvi spomen spinalnih ozljeda datira još od 5000 godina prije iz Egipta. Najveći zamah u spoznaji spinalnih ozljeda i njihovih komplikacija dolazi u vrijeme Drugog svjetskog rata. Najveći doprinos razvoju i shvaćanju rehabilitacije spinalnih ozljeda dao je neurokirurg doktor Ludwig Guttman. Tijekom Drugog svjetskog rata osnovao je bolnicu Stoke Mandeville u Aylesburyju. U toj bolnici vršila se rehabilitacija vojnika koji su imali spinalne povrede, a kasnije ostalih ljudi. Ujedno je ta bolnica zaslužna i za razvoj i održavanje prvih paraolimpijskih igara[1].

Od uzroka ozljede kralježnične moždine možemo navesti prometne nesreće, skokove u vodu, padove s visine poput radnih skela, skokove na glavu u vodu, prostrjelne rane, tumore te neurološke bolesti. 40% ozljeda kralježnične moždine odnosi nam se na prometne nesreće [1].

U svijetu se posljednjih 30 godina pojavnost spinalnih ozljeda povećala sa 236 na 1928 slučajeva na milijun ljudi. Godišnja učestalost je 250 000 do 500 000 pojedinaca svake godine [2].

U Republici Hrvatskoj najpoznatiji referentni centar za spinalne povrede nalazi se u Varaždinskim toplicama. Prema njihovoj statistici liječenja godišnja pojavnost spinalnih ozljeda je 40 novih slučajeva godišnje na milijun stanovnika. Godišnje se prema njihovu programu rehabilitacije rehabilitira 100 novih bolesnika po godini što onda brojčano odgovara pojavnosti od 20 pacijenta na milijun stanovnika, što je ujedno usporedivo s europskim zemljama. Od svih tih ozlijeđenih i rehabilitiranih, njih 52% ima dijagnosticiranu tetraplegiju, 46% ima dijagnosticiranu paraplegiju, dok se ostalih 2% klasificira da imaju neurološke ispade nepovezano s razinom ozljede [1].

Uz spinalnu ozljedu povezujemo i autonomnu disrefleksiju koja nam se javlja u ozljedama iznad razine Th6. Ona je karakterizirana iznenadno visokim krvnim tlakom te pulsiranjem. Također može biti kobna za pacijenta. Problemi nam se također javljaju i kod urinarne inkontinencije jer ona nam je tlo za razvoj bakterija i ostalih sistemskih komplikacija [2].

Spinalne su ozljede kompleksne jer zahtijevaju multidisciplinarni tim stručnjaka sastavljen od liječnika, psihologa, fizioterapeuta, medicinskih sestara, logopeda i socijalnih radnika[1].

2. ANATOMIJA KRALJEŽNIČNOG STUPA

Kralježnica je podijeljena na cervikalni, torakalni, lumbalni i sakralni dio. Kralježnica je šuplji koštani stup sastavljen od 33 ili 34 kralješka, *vertebrae*. Za vratni segment upotrebljavamo kraticu C, za označavanje torakalnog dijela upotrebljavamo kraticu Th, za označavanje slabinskih kralješka upotrebljavamo kraticu L, za označavanje križnih kralješka upotrebljavamo slovo S te za oznaku trtičnih kralježaka upotrebljavamo Co. Vratna kralježnica ima 7 kralježaka, torakalna kralježnica ima 12 kralježaka, lumbalni dio kralježnice broji 5 kralježaka, križni dio 5 kralježaka i trtičnih 4 ili 5. [3]

Prsni, vratni i slabinski kralješci su slobodni i zato ih zovemo *vertebrae verae* i u njima nam se odvija velika većina pokreta dok su nam križni i trtični srasli u istoimene kosti; *vetrebrae spurae*. Pokretljivost kralježnice razlikuje se od osobe do osobe. Pokreti koje imamo u kralježnici su pregibanje prema naprijed – antefleksija, pregibanje prema nazad nazivamo retrofleksija i naginjanje u stranu zove se laterofleksija. Kralježnica je različito pokretljiva u svojim segmentima zbog anatomskih ograničenja. Vratni i slabinski dio su nam najpokretljiviji [4].

2.1. Systema skeletale i systema articulare

Kralješci su specifične građe, ali svaki od njih ima zajednička obilježja po kojima se oni dodiruju. Svaki kralješak ima trup, *corpus vetrebrae*, na koji nam se spaja luk *arcus vertebrae*. Trup kralješka razlikujemo po tome kojem segmentu kralježnice pripada. Što idemo niže prema centru težišta tijela, tu nalazimo sve masivnije kralješke. Na lumbalnom dijelu kralježnice nalazimo kralješke koji imaju masivne trupove. Glavni kralješak koji nam nosi glavu zove se atlas [3].

Glavna su nam obilježja vratnih kralježaka rascijepljeni poprječni nastavak, otvor u poprječnom nastavku, ovalni trup, trokutasti vertebralni otvor i rascijepljen šiljasti nastavak. Promatrajući tipičan vratni kralješak, vidimo dva otvora u poprječnom nastavku. Ti se otvori zovu *foramen transversarium* i kroz njih nam prolaze vertebralne arterije. Prvi i drugi vratni kralježak od posebne su nam važnosti jer čine prvi spoj lubanje s kralježničnim stupom. Taj se zglob zove atlantoaksijalni zglob. Trupovi kralježaka međusobno se dodiruju, između njih je umetnuta vezivno-hrskavična ploča *discus intervertebralis*. Intervertebralna ploča sastoji se u središnjem dijelu od *nucleus pulposus* koji nam je nalik na polu-tekuću loptu te dio segmenta u perifernom dijelu od hrskavičnog segmenta *anulus fibrosusa*. Intervertebralne ploče tanje građe nalazimo u vratnom dijelu, a kako se spuštamo perifernije, one postaju masivnije te ujedno njihova širina naprijed i nazad prati prirodne zavoje kralježnice [3].

Spojeve kralježnice osigurava nam i ligamentarni aparat. Vezivne spojeve nalazimo između tijela kralješkaka, njihovih lukova, šiljastih nastavaka i poprečnih nastavaka kralježaka. Na prednjoj strani trupova kralježaka i intervertebralnih ploča razapeta nam je prednja uzdužna veza *lig. longitudinale anterius*. Sveza kreće od 1. vratnog kralješka i dopire nam do drugog križnog kralješka. Unutar spinalnog kanala nalazi nam se stražnja uzdužna sveza uz stražnje plohe trupova kralježaka i intervertebralnih ploča. Gornji dio sveze polazi nam od prednjeg ruba otvora i veže se za stražnju stranu aksisa. Inferiorno nam seže do kraja križne kosti. Susjedni lukovi kralježaka povezani su sa žutim svezama, to su nam široke sveze koje polaze s unutarnje strane gornjeg luka kralježaka, a vežu se za vanjsku stranu susjednog luka donjeg kralješka. Dobile su naziv zbog visokog sadržaja elastičnih vlakana koja su žute boje. Šiljaste nastavke povezuju nam tanke interspinalne sveze *lig.interspinalia*. Supraspinalne sveze *lig. supraspinale* sveze su koje se protežu duž vrhova spinalnih šiljaka i vežu se na stražnje krajeve interspinalnih nastavaka [4].

2.2. Systema musculare

2.2.1. Građa mišića

Mišiće s obzirom na njihovu građu možemo podijeliti u 3 skupine. To su 1) glatki mišići, 2) srčani mišići i 3) poprečnoprugasti mišići. Skupina poprečnoprugastih mišića izgrađuje nam mišiće vezane uz kost i zglobove pa im se pridaje također naziv skeletni mišići. Skeletni mišići prolaze duž kosti i preko zglobova te tako ujedno tvore i poluge u tijelu preko kojih djeluju sile te se stvara pokret. Mišići oblikom mogu biti vretenasti *m. fusiformis*, ravni mišići *m. rectus*, pločasti mišići *m. planus* i četverokutasti *m. quadratus*. Mišiće nam podražuju živci preko eferentnih i aferentnih živčanih puteva. Eferentni su živčani putevi oni koji nam daju mišićni podražaj koji izaziva pokret, a aferentni su oni koji nam daju povratnu informaciju o osjetu. Mišići su također opskrbljeni simpatičkim vlaknima. [4]

S obzirom na temu završnoga rada koju razrađujem, smatram da je bitno nabrojiti i razraditi leđne mišiće, prsne mišiće, trbušne mišiće, mišiće gornjih udova te mišiće donjih udova. U rehabilitaciji spinalnih pacijenata znanje o mišićima je ključno da fizioterapeut uspješno provede svoje postupke [3].

2.2.2. Leđni mišići

Leđne mišiće možemo podijeliti na dvije velike skupine, a to su 1) duboki leđni mišići (izvorni leđni mišići) i 2) pridruženi leđni mišići (površinski leđni mišići). Srednja su nam skupina mišića između te dvije skupine respiratorni površinski mišići [4].

Pridružene leđne mišiće dijelimo u dvije skupine prema njihovom položaju, a to je dubinska i površinska skupina. Mišići koje ubrajamo u površinsku skupinu bitni su u ulozi povezivanja trupa s ramenim obručom, a to su: *m. trapezius*, *m. latissimus dorsi*, *m. levator scapulae*, *m. rhomboideus major* i *m. rhomboideus minor*. [3]

U srednji sloj mišića koji su nam ujedno i respiratorna muskulatura ubrajamo *m. serratus posterior superior* i *m. serratus posterior inferior*. Djelovanje *m. serratus posterior superior* po funkciji podiže rebra kod udisaja, a njegov antagonist spušta rebra prilikom izdisaja. Taj mišić ima nazubljeni oblik.

Izvorni leđni mišići postavljeni su duž kralježnice. Njihovo proksimalno hvatište je od lubanjskog dijela sve do distalnog hvatišta, a to je zdjelični obruč u kojem su ujedno najrazvijeniji te imaju najveću snagu. Kako se pruža njihov smjer prema prsnom dijelu, oni slabe, a prema cervikalnom dijelu jačaju te postaju deblji i jasnije izraženiji i jači. Njihova podjela također je na 2 skupine, lateralnu i duboku medijalnu skupinu. U lateralnoj ili površinskoj skupini nalazimo dva mišića, a to su *mm. spinotransversales* i *m. erector spinae* [4].

Mm. spinotransversales su dva mišića: *m. splenius capitis* i *m. splenius cervicis*. *M. erector spinae* sastoji se od tri mišića. Lateralni mišić je *m. iliocostalis*, srednji mišić *m. longissimus* te medijalni *m. spinalis*.

U medijalnu skupinu dubokih izvornih mišića ubrajamo *mm. transversospinales* koji se sastoji od *mm. multifidi*, *m. semispinalis* i *mm. rotatores* [3].

2.2.3. Mišići gornjih udova

Sljedeća skupina mišića suprsni su mišići te mišići gornjih udova. Mišići prsnog koša i gornjih udova usko su povezani s obzirom na njihovo proksimalno hvatište i distalno hvatište na gornjim udovima. Najveći agonist i pokretač na prsnom košu je *m. pectoralis major* koji nam se hvata za *cristu tuberculi majoris* na nadlaktičnoj kosti. Uz ostale njemu pridružene mišiće možemo nabrojiti: *m. pectoralis minor*, *m. subclavius*, *m. serratus anterior* [4].

Mišiće gornjih udova opisujemo u 4 skupine: to su mišići ramenog obruča, nadlaktice, podlaktice i šake.

Mišići ramenog obruča pokreću lopaticu i samo rame. Prema položaju možemo ih opisati u 3 skupine, a to su lateralna, prednja i stražnja. U prednjoj skupini ramenih mišića nalazi nam se *m. subscapularis*, *m. pectoralis major et minor* i *m. subclavius*. U lateralnu mišićnu skupinu ubrajamo *m. deltoideus* i *m. supraspinatus*. Stražnja grupa mišića polazi s lopatice. To su nam: *m. infraspinatus*, *m. teres minor*, *m. teres major* i *m. latissimus dorsi* [4].

Nadlaktične mišiće dijelimo na prednju i stražnju skupinu mišića. U prednjoj skupini imamo *biceps brachii*, *m. coracobrachialis* i *m. brachialis*. Oni su po svojoj funkciji fleksori. U stražnjoj skupini imamo 2 mišića. Glavni ekstenzor nam je *m. triceps brachii* koji ima 3 glave: *caput longum*, *caput laterale* i *caput mediale*. Sve tri glave hvataju se za olekranon. Morfološki i funkcionalno tu ubrajamo također i *m. anconeus*, premda nam se on nalazi na podlaktici. [4]

Podlaktične mišiće razlikujemo prema funkciji i dijelimo u 3 grupe: prednja skupina podlaktičnih mišića, stražnja skupina podlaktičnih mišića i lateralna skupina podlaktičnih mišića.

Mišiće prednje skupine podlaktice dijelimo na 3 funkcionalne skupine: 1) mišići koji flektiraju šaku, 2) mišići koji flektiraju prste i 3) mišići koji proniraju podlakticu i šaku. Oni su smješteni u površinskom i dubinskom sloju. U površinskom sloju nalazimo *m. pronator teres*, *m. flexor carpi radialis*, *m. palmaris longum*, *m. flexor carpi ulnaris* i *m. flexor digitorum superficialis*. U dubinskom sloju imamo *m. flexor digitorum profundus*, *m. flexor pollicis longus* i *m. pronator quadratus*. Tetive fleksora i drugog pregibača prstiju prolaze nam ispod fleksornog retinakula. [4]

U lateralnu skupinu mišića ubrajamo *m. brachioradialis*, *m. extensor carpi radialis longus*, i *m. extensor carpi radialis brevis*.

Mišiće koje navodimo u stražnjoj skupini podlaktičnih mišića opisujemo u dubinskoj i površinskoj skupini. Mišići koji pripadaju površinskoj skupini su: *m. extensor digitorum*, *m. extensor digiti minimi* i *m. extensor carpi ulnaris*. U dubinskoj skupini nalazimo: *m. supinator*, *m. extensor pollicis longus*, *m. extensor indicis*, *m. abductor pollicis longus* i *m. extensor pollicis brevis* [4].

Mišiće šake dijelimo na tri skupine. Lateralna skupina ima u sebi mišiće koji pokreću palac te formiraju uzvišenje *thenar*. Pokretače malog prsta i mišiće koji formiraju *hypothenar* nalazimo u medijalnoj skupini [4].

U mišiće tenara ubrajamo: *m. abductor pollicis brevis*, *m. flexor pollicis brevis*, *m. opponens pollicis* i *m. adductor pollicis*. U mišiće hipotenara ubrajamo: *m. palmaris brevis*, *m. abductor digiti minimi*, *m. flexor digiti minimi brevis* i *m. opponens digiti minimi*. U sredini dlana imamo *mm. lumbricales*, *mm. interossei palmares* i *mm. interossei dorsales* [4].

2.2.4. Mišići trupa

Trbušni mišići izgrađuju trbušnu stijenku koja ima veliku ulogu u stabilizaciji trupa. Posebice kad su trbušni mišići dobro razvijeni, smanjuje se rizik od hernijacije. Trbušnu stijenku izgrađuju 3 mišića: *m. obliquus externus abdominis*, *m. obliquus internus abdominis*, *m. transversus abdominis* i jedan ravan mišić koji se zove *m. rectus abdominis* [4].

Uz trbušne mišiće koji nam sudjeluju u stabilizaciji, oni također imaju jedan dio uloge u respiraciji. Uz trbušne mišiće potrebno je također spomenuti mišiće prsne stijenke. To nam je muskulatura kojoj je proksimalno i distalno hvatište na kostima prsne stijenke. U te mišiće spadaju: *mm. intercostales externi* – njihova je zadaća podizanje rebra prilikom inspirija; *mm. intercostales interni* – oni također sudjeluju u disanju, ali u ekspiriju i to u onom krajnjem dijelu pokreta kad je potrebno napraviti prisilan izdisaj, *m. transversus thoracis* pušta rebrene hrskavice i *mm. levatores costarum* podiže rebra.

Važno je znati respiratornu muskulaturu jer kod određene visine kralježnične ozljede respiratorna muskulatura je neaktivna ili oslabjela [1].

Ošit je plosnati i široki mišić koji je smješten između trbušne i prsne šupljine. Oblikom je izbočen gore u prsnu šupljinu. On je glavni respiratorni mišić. Ošit je građen od perifernog mišićnog dijela i središnjeg aponeurotskog dijela. Periferni dio sastoji se od *pars lumbalis*, *costalis et sternalis diaphragmatis*. Središnji dio zovemo *centrum tendineum*. Ošit ujedno ima tri otvora kroz koje nam prolazi *esophageus*, aorta i *ductus thoracis* te otvor kroz koji nam prolazi *venae cavae*. Dijafragma sudjeluje ne samo u disanju, nego i kod smijanja, povraćanja, kašljanja, mokrenja i u povećanju abdominalnog tlaka u svrhu stabilizacije trupa [4].

2.2.5. Mišići zdjelice

Zdjelične mišiće imamo na prednjoj i stražnjoj strani zdjelice. Na prednjoj strani zdjelice nalazimo *m. iliopsoas* i *m. psoas minor*. Na stražnjoj strani zdjelice imamo *mm. glutei*, *m. piriformis*, *m. obturatorius internus*, *mm. gemelli* i *m. quadratus femoris*. Svima je njima zajedničko djelovanje na zglob kuka [4].

M. iliopsoas ima 2 dijela mišića. On se sastoji od *m. psoas majora* i *m. iliacus*. *Mm. glutei* su 3 mišića: *M. gluteus maximus*, *M. gluteus medius* i *M. gluteus minimus*.

2.2.6. Mišići natkoljenice

Mišiće natkoljenice opisujemo u 3 skupine: medijalna, lateralna i stražnja skupina mišića. U prednjoj skupini mišića nalazimo: *m. quadriceps femoris*, *m. sartorius* i *m. tensor fasciae latae*. *M. quadriceps femoris* mišić je koji ima 4 mišićne glave. Njegovo je djelovanje kroz 2 zgloba. U zglobu koljena ispružuje potkoljenicu, a u zglobu kuka je pomoćni fleksor[3]. U medijalnoj skupini mišića imamo aduktore natkoljениčne kosti u zglobu kuka. To su nam: *m. gracilis*, *m. pectineus*, *m. adductor longus*, *m. adductor brevis*, *m. adductor magnus* i *m. obturatorius externus*. U stražnjoj skupini natkoljениčnih mišića nalazimo *m. semitendinosus*, *m. semimembranosus* i *m. biceps femoris*. Sva 3 mišića imaju ulogu fleksije potkoljenice, a u zglobu kuka djeluju kao ekstenzori. Sve ih inervira *n. ischiadicus*.

2.2.7. Mišići potkoljenice

Mišiće potkoljenice opisujemo u 3 skupine. Opisujemo ih u lateralnoj, prednjoj i stražnjoj skupini. S obzirom na građu potkoljenice, skupine su nam razdvojene fascijom koja na potkoljениčnoj kosti ima dvije međumišićne pregrade: *septum intermusculare cruris anterior et posterior* [4].

U prednjem mišićnom odjeljku nalazimo *m. tibialis anterior*, *m. extensor hallucis longus*, *m. extensor digitorum longus* i *m. fibularis tertius*. Sve ih zajedno inervira *n. fibularis profundus*. U lateralnoj mišićnoj skupini nalazimo *m. fibularis longus* i *m. fibularis brevis*. Obojicu ih inervira *n. peroneus superficialis*. U stražnjem mišićnom odjeljku imamo mišiće koje dijelimo na površinsku i duboku skupinu koje su odvojene listom od potkoljениčne fascije. U površinskom sloju je *m. triceps surae* koji nam tvore 2 mišića: *m. gastrocnemius* i *m. soleus*; i još imamo *m. plantaris*. *M. popliteus*, *m. tibialis posterior*, *m. flexor digitorum longus* i *m. flexor hallucis longus* nalazimo dublje u skupini [3].

2.3. Systema nervosum centrale et peripheral

Središnji živčani sustav sastoji se od mozga i kralježnične moždine. Mozak – *encephalon* – dijelimo na veliki mozak, mali mozak i moždano deblu. Mozak je u sredini podijeljen na 2 hemisfere. Mali mozak s moždanim deblom nalazi se u stražnjem dijelu lubanje [3].

2.3.1. Kralježnična moždina – *medulla spinalis*

Kralježnična moždina je stup dugačak od 40 do 45 cm, proteže se od *foramen magnum* prema dolje gdje krajnja granica varira te ona može biti između donjeg ruba Th12 i L3 kralješka. Nadalje se ispod nastavlja kao tanki končić *filum terminale* koji ide sve do sakralnog kanala gdje sraste s periostom. Kralježnična moždina dijeli se na *pars cervicalis*, *pars thoracica*, *pars lumbalis*, *conus medullaris* i *filum terminale* [3].

Kroz medulu se cijelom njenom sredinom proteže kanal *canalis centralis* koji nam seže do donjeg dijela gdje se proširuje u *ventriculus terminalis*. Leđna moždina nije nam svugdje jednake širine. U cervikalnom i lumbalnom dijelu ona ima 2 zadebljanja – *intumescencia cervicales et lumbosacralis*. Moždina nam je sama najdeblja u visini dvanaestog kralješka. U nastavku distalnije ispod slabinskog zadebljanja ona se sužava u obliku čunja i to mjesto se zove *conus medullaris* i završava s *filum terminale* [4].

2.3.2. Plexus brachialis – ručni živčani splet

Ručni živčani splet stvoren je od pet spinalnih živaca *radices plexus brachialis* – njega sačinjava četvero vratnih kralježaka od razine C5 do C8 i jednog prsnog Th1. Korjenovi spinalnih živaca složeno se združuju i dijele.

Truncus superior tvore korjenovi C5 i C6.

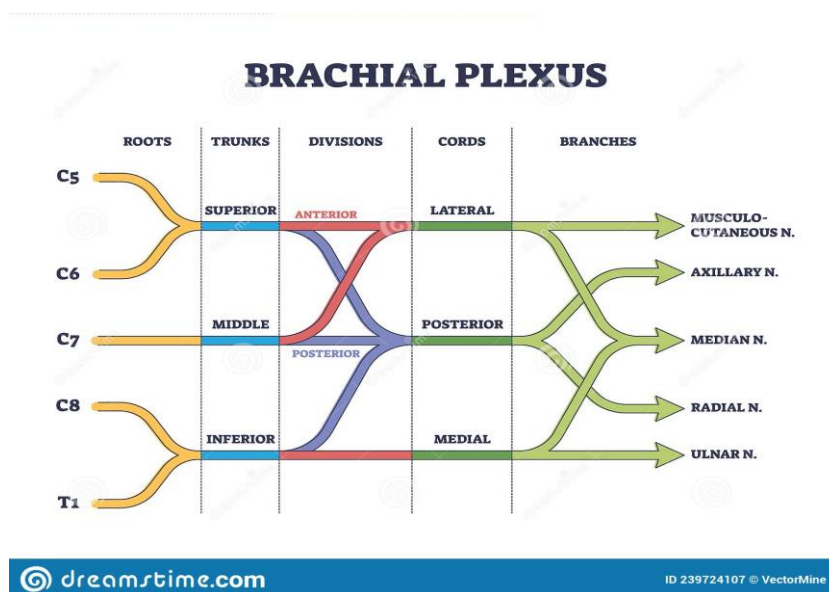
Truncus medius tvori C7 koji se nastavlja.

Truncus inferior se sačinjava od C8 i Th1.

Svako od tih debla dijeli se na prednji i stražnji dio *visiones anteriores et posteriores*. Prednji dio nastavka spinalnog živca inervira mišiće fleksore. Stražnji dio odgovara lateralnoj kutnoj grani spinalnih živaca i inervira ekstenzornu muskulaturu. Šest dijelova snopova potom se udružuje u tri snopa od kojih nam sva tri stražnja dijela tvore *fasciculus posterior* [3].

Prednja gornja dva dijela (C5-C7) tvore snop *fasciculus lateralis*, a donji prednji dio (C8-Th-1) tvore *fasciculus medialis*. Svaki od tih snopova daje završne dvije grane tako da ih ukupno ima 6.

Lateralni snop formira: *n. musculocutaneus* i *radix lateralis n. mediani*. Medijalni snop daje *radix medialis n. mediani* i *n. ulnaris*. Stražnji dio daje *n. radialis* i *n. axilaris* [4].



Slika 2.3.2 Shematski prikaz brahijalnog pleksusa

[<https://www.dreamstime.com/brachial-plexus-shoulder-nerves-network-medical-division-outline-concept-brachial-plexus-shoulder-nerves-network-medical-division-image239724107>]

2.3.3. *Nn. Thoracici* – prsni živci

Prsni živci još se zovu međurebreni živci *nn. intercostales*, ima ih 12 para. Njihov je položaj u rebrenom žlijebu. Međurebreni živci imaju 2 vrste ogranaka: *rr. musculares* i *rr. cutanei*. *Rr. musculares* je zadužen da inervira međurebrene mišiće, prednju i lateralnu skupinu mišića prednje trbušne stijenke. *Rr. cutanei* su nam zaduženi za osjet kože na lateralnoj i prednjoj strani prsnog koša i trbuha [4].

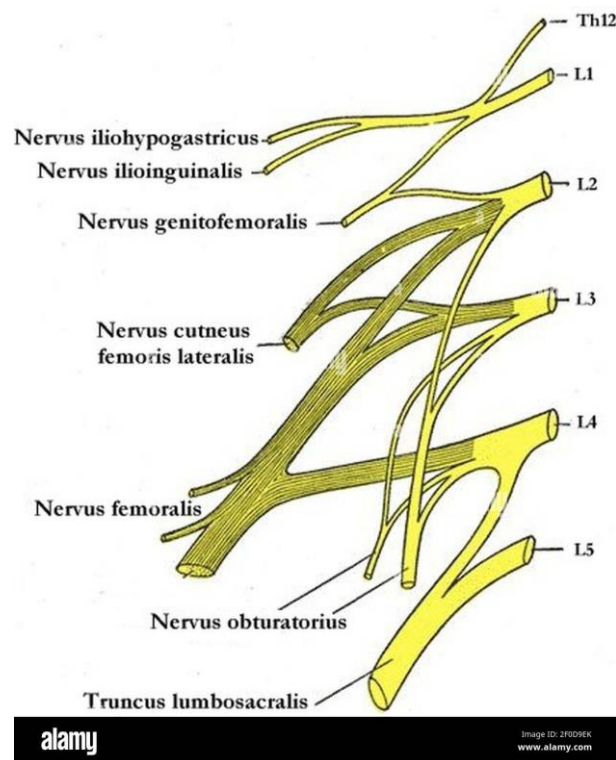
2.3.4. *Nn. lumbales et sacrales* – Slabinski i križni živčani splet

Slabinski splet stvoren je od grane prvih četiriju lumbalnih živaca. Ukupno imamo 6 lumbalnih živaca.

- n. iliohypogastricus* (Th12-L1)
- n. ilioinguinalis* (Th12-L1)
- n. genitofemoralis* (L1-L2)
- n. cutaneus femoris lateralis* (L1-L2)
- n. obturatorius* (L2-L4)
- n. femoralis* (L1-L4)

Križni živčani splet *plexus sacralis* nastaje spajanjem lumbosakralnog debla *truncus lumbosacralis* i prednjih grana prvih četiriju sakralnih živaca. *Truncus lumbalis* sudjeluje svojim prednjim dijelom u nastanku tibijalnog dijela ishijadičnog živca. Svojim stražnjim dijelom sudjeluje u nastanku gornjeg i donjeg glutealnog živca i fibularnog dijela ishijadičnog živca. S tim nosi motorička i osjetna vlakna za stražnji dio kuka, prednji dio potkoljenice i dorzum stopala. [4]

Glavni ogranci sakralnog spleta su *n. musculi obturatorii interni*, *n. musculi piriformis*, *n. musculi femoris*, *n. gluteus superior*, *n. gluteus inferior*. Najveći i najbitniji živac je *n. ischiadicus*. Proteže se od zdjelice pa sve do vrha prstiju na nozi. Dijeli se na dvije grane: *n. tibialis* i *n. fibularis communis*. *N. fibularis (peroneus) communis* dijeli se na *n. fibularis superficialis et profundus*. *N. tibialis* također se dijeli na 2 grane: *n. plantaris mediales et laterales* [4].



Slika 2.3.4 Lumbalni živčani splet

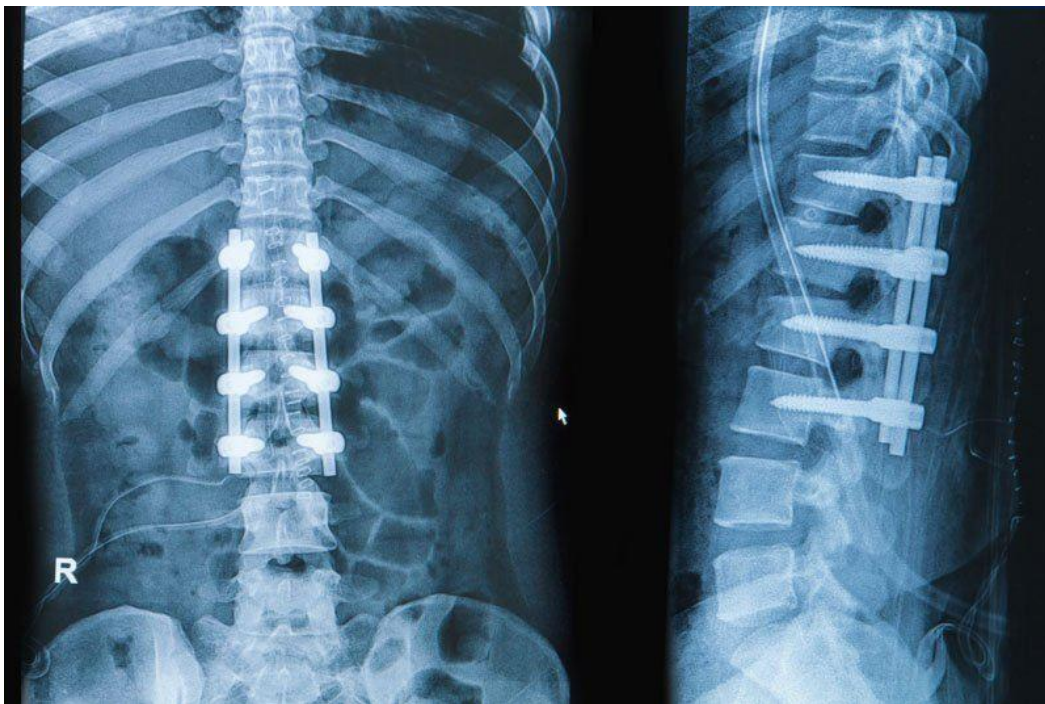
[<https://www.alamy.com/plexuslumbosacralis-image413341675.html>]

3. MEHANIZMI NASTANKA OZLJEDE KRALJEŽNIČNE MOŽDINE

3.1. Frakture donjeg dijela vratne kralježnice C3-C7

Razlozi zbog kojih dolazi do frakture su neprirodni pokreti i prenaprezanja uzrokovana vanjskom silom. Takvi mogu biti hiperfleksija i hiperekstenzija koje su ponekad povezane s rotacijskom komponentom. Posljedično, ako dolazi do pucanja stražnjeg longitudinalnog ligamenta, prisutna nam je i dislokacija kralješka [5].

Liječenje stabilnih fraktura je konzervativno s imobilizacijom. Kad su nam prisutni neurološki ispadi, diskoligamentarna nestabilnost, pristup je operativni. U operativnom obliku liječenja spajaju se 2 čitava segmenta preko frakturiranog segmenta. Takav proces naziva se spondilodeza. Ako nam je disk oštećen, on se ekstrahira i na njegovo mjesto postavlja se koštani umetak [5].



Slika 3.1 radiološki prikaz spondilodeze kralježnice

[<https://www.csiortho.com/blog/2018/june/10-facts-about-spinal-fusions-for-back-pain-reli/>]

3.2. Ozljede prsne i lumbalne kralježnice

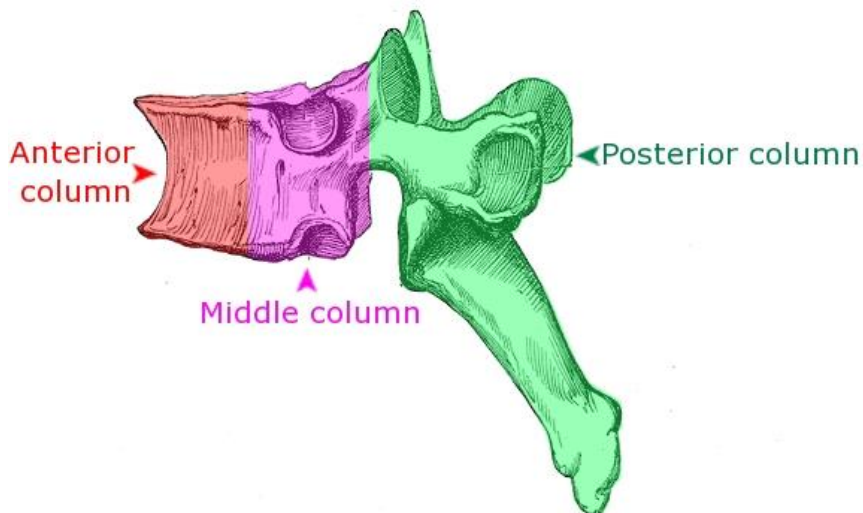
3.2.1. Ozljeda prema mjestu loma kralješka

Ozljede prsne i lumbalne kralježnice jako su slične jedne drugima zbog anatomske građe samih kralježaka. Klasificiraju se prema stabilnosti frakture po modelu 3 stupca. Stupac je podijeljen u 3 odjeljka: anteriorni, medijalni i posteriorni. Prema tome koji stupac je frakturiran, dobivamo saznanja kakav nam je prijelom [5].

Anteriorni se stupac sačinjava od $\frac{2}{3}$ trupa i diska te prednjeg longitudinalnog ligamenta. Ako nam je prisutna fraktura u anteriornom dijelu stupca, to se klasificira kao stabilna fraktura.

Medijalni dio stupca sačinjen je od zadnje trećine trupa kralješka i diska te stražnjeg longitudinalnog ligamenta.

Posteriorni dio stupca je cijeli luk s ligamentima. Kad su srednji i stražnji dio slomljeni, to je klasificirano kao nestabilna fraktura [5].



Slika 3.2.1 Prikaz podjele prema modelu 3 stupca

[<https://pgblazer.com/three-column-concept-of-spine-stability/>]

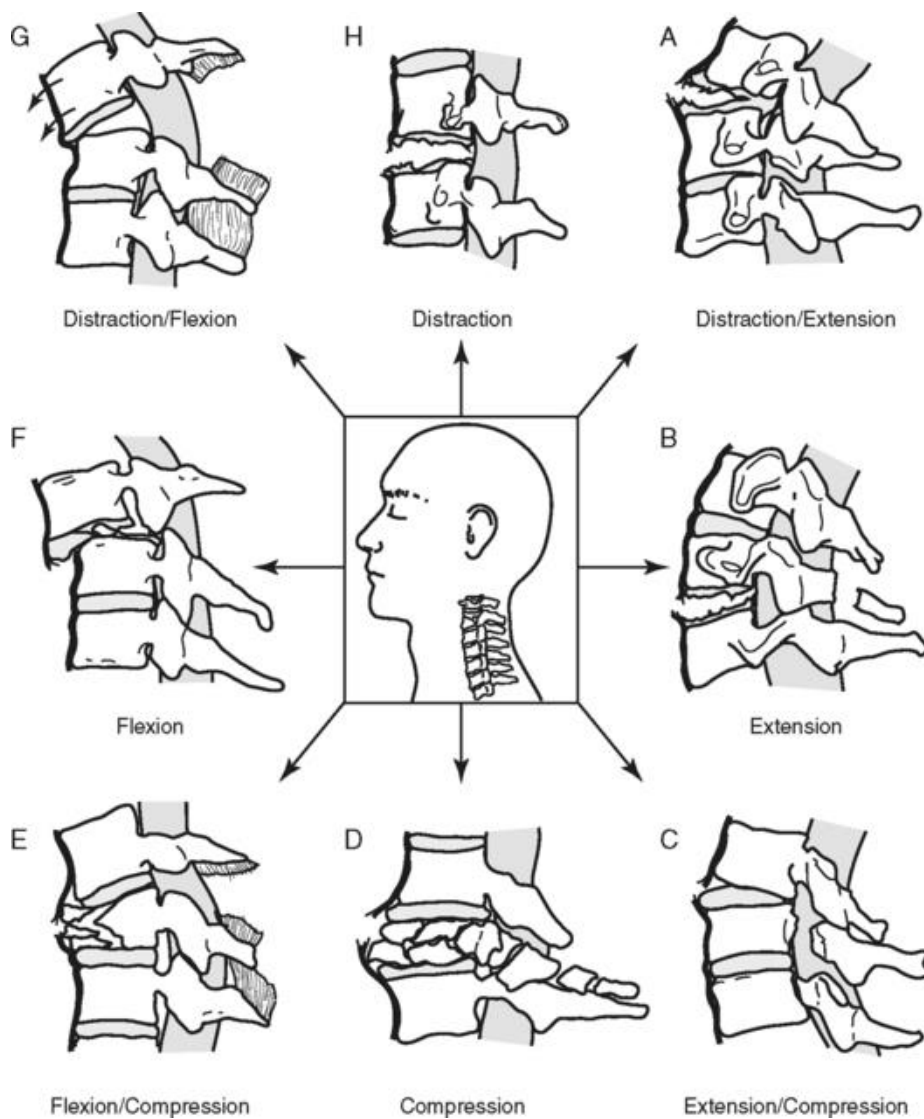
3.2.2. Tip ozljede ovisno o vrsti prijeloma

S obzirom na mehanizam povrede postoje nam 3 tipa podjele.

Tip A (sličica E, D, C): Kompresijska ozljeda izazvana aksijalnom kompresijom – obično zahvaćen anteriorni stupac te nam je stražnji longitudinalni ligament očuvan – nju ubrajamo u stabilne frakture.

Tip B (sličica G, A i B): Rastežuća ozljeda u kombinaciji s fleksijom ili hiperekstenzijom. Obično je kod takve frakture prisutna fleksija te onda dolazi do pucanja stražnjeg longitudinalnog ligamenta i pucanja intervertebralnog diska. Zahvaćene su sve 3 komponente stupca te je takva fraktura klasificirana kao nestabilna.

Tip C: Rotacijska ozljeda s pucanjem svih sveza i koštanih segmenta. Klasificiramo je kao nestabilnu. [5]



Slika 3.2.2 Prikaz vrste prijeloma

[<https://musculoskeletalkey.com/spinal-cord-injuries/>]

4. KLASIFIKACIJA KRALJEŽNIČNIH OZLJEDA

Da bismo razumjeli kralježničnu ozljedu, potrebno je odredit njezinu klasifikaciju, to jest njezinu razinu i koji su nam mišići oduzeti. Kralježnična ozljeda određuje se na način da testiramo 10 ključnih skupina na svakoj strani tijela jer su mišići inervirani od 2 susjedna spinalna korijena [1].

Razinu ozljede utvrđujemo na sljedeći način: ako nam je testirani mišić ključne skupine manualnim mišićnim testom dobio ocjenu 3/5, a proksimalni mišić ima ocjenu 5/5, uzimamo proksimalni mišić za razinu ozlijede [1].

4.1. AIS klasifikacija

Ako je nakon ozljede sačuvana funkcija ruku, a nemamo funkciju donjih ekstremiteta, to se zove paraplegija. Funkcija trupa je također sačuvana, ali ovisi o visini gdje je oštećena leđna moždina [6].

Tetraplegija/kvadriplegija – senzorne i motorne funkcija trupa, zdjelice i nogu gotovo da i nema. Ruke su u nekim krajnostima djelomično sačuvane funkcije i osjeta [6].

Koliko nam je jako oštećenje, određuje se po ljestvici oštećenja koju je definirala Američka organizacija za spinalne povrede (American spinal injury Association, ASIA) [7].

Ozljede kralježnične moždine dijele se na potpune i nepotpune [8].

Ljestvica spinalnih ozljeda stupnjevana je u 5 kategorija slovima od A do E:

AIS A – potpuno izgubljena motorna i senzorna funkcija

AIS B – senzorna funkcija je sačuvana, ali bez motornog odgovora

AIS C – motorna funkcija je sačuvana ispod neurološke razine povrede te mišići imaju ocjenu 3 i manje na manualnom mišićnom testu

AIS D – senzorna funkcija je sačuvana te je ocjena ispod neurološke razine povrede veća na manualnom mišićnom testu od ocjene 3

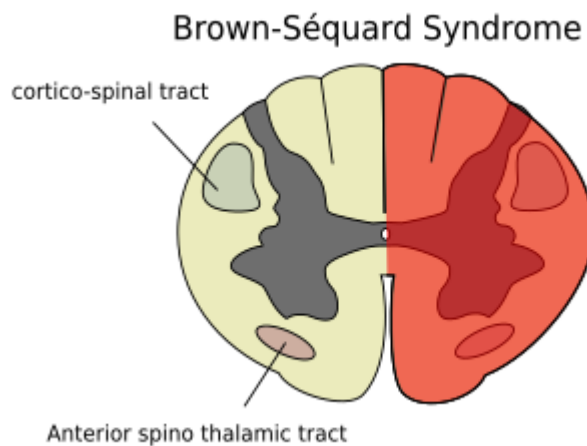
AIS E – motorna i senzorna funkcija su očuvane uz odstupanja u refleksološkom obrascu [8]

Nepotpune spinalne povrede dalje se dijele na 5 tipova ovisno o njihovoj kliničkoj manifestaciji

- Brown-Sequardov sindrom
- Prednji moždinski sindrom
- Srednji moždinski sindrom
- Oštećenje *caudae equinae*
- Sindrom medularnog konusa [8].

Brown-Sequardov sindrom još se naziva i hemiparaplegični sindrom. Izrazito je rijedak te se pojavljuje kao rezultat jednostranog oštećenja leđne moždine, posebice na vratnom dijelu kralježnice. Razlikujemo kliničku manifestaciju na lijevoj i desnoj strani tijela. Prvotni simptomi su gubitak osjećaja za bol, temperaturu, lagani dodir, vibracije te položaj ekstremiteta ispod zone izmjene leđne moždine [9].

Neki od uzroka su tupa ili prodorna OKM, produljena kompresija leđne moždine, izbočenje diska, cista kralježnice, cervikalna spondiloza, demijelinizacija živčanih korijena u vratnoj kralježnici. [9]

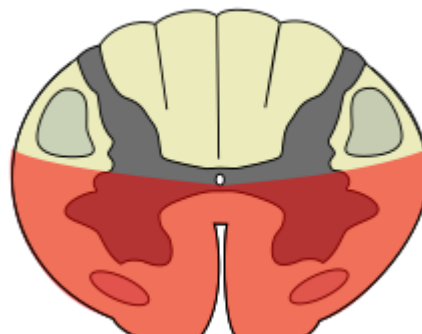


Slika 4.1 Brown Sequard Syndrome

https://wikem.org/wiki/File:Brown_Sequard.png

Prednji moždinski sindrom je sindrom nepotpune ozljede leđne moždine i on se lokalizira u prednje 2/3 leđne moždine. Njegov uzrok je prsnuće prednje moždinske arterije. Motorički i senzorni gubitak javlja se ispod razine lezije. Javljaju se također i neurogene smetnje s mjehurom, crijevima te seksualna disfunkcija. Ozljeda je u obliku kvadriplegije i paraplegije. [10]

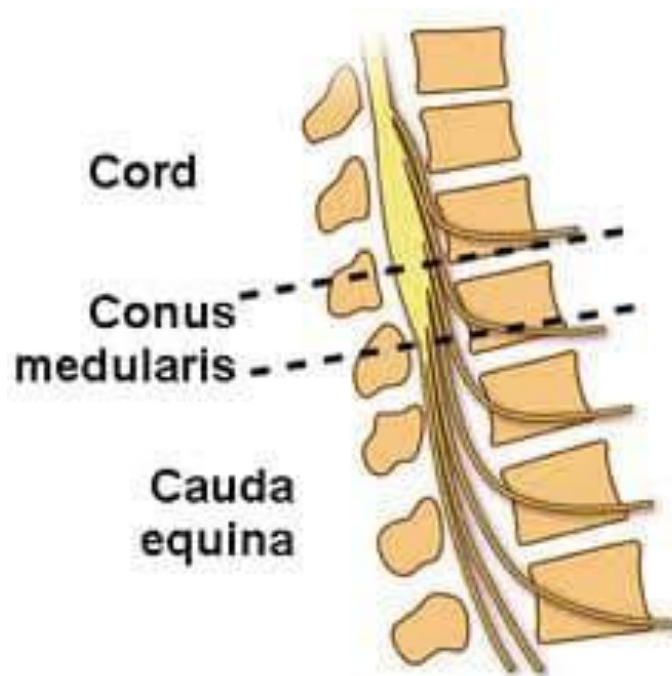
Anterior Cord Syndrome



Slika 4.2. Prednji moždinski sindrom

[\[https://wikem.org/wiki/File:Anterior_Cord.png\]](https://wikem.org/wiki/File:Anterior_Cord.png)

Oštećenje *Caudae Equinae* i Sindrom medularnog konusa dva su oštećenja koja se preklapaju anatomske i u kliničkim simptomima. Medularni konus je terminalni završetak leđne moždine koji se nalazi na L1 razini kod prosječne odrasle osobe. Sindrom medularnog konusa nastaje uslijed kompresivne sile na leđnu moždinu u razini od Th12 do L2. *Cauda Equinae* je skupina živaca i živčanih korijena koji izlaze iz distalnog kraja leđne moždine tipično u razini od L1 do L5. Iz tog segmenta (distalnog kraja) izlaze aksonski završetci koji imaju motornu i senzornu funkciju. Njihova je motorna i senzorna funkcija podraživanje nogu, mjehura, anusa i perineuma. Šteta se najčešće javlja na razini korijena spinalnih živaca od L3 do L5. Oba sindroma uslijed oštećenja manifestiraju se u vidu bolova u leđima koji se šire u noge, nemogućnošću kontrole sfinktera i seksualnom disfunkcijom [11].



Slika 4.3 *Cauda Equinae* i *Conus Medularis*

[<https://www.resus.com.au/cauda-equina-syndrome/>]

4.2. Tablica motornih i funkcionalnih mogućnosti prema razini ozljede

Tablica 1. Tablica motornih i funkcionalnih mogućnosti prema razini ozljede

Izvor : [https://hupt.hr/wp-content/uploads/Publikacije/Kako_dalje_2017_web.pdf]

Razina ozljede kralježnične moždine	Motorne funkcije	Funkcionalne mogućnosti
C1-C4	Tetraplegija, gubitak svih motornih funkcija od vrata na niže	Osoba je ovisna, koristi električna kolica koja se upravljaju štapićem u ustima ili glavom, nužna pasivna fiksacija, respiratorne funkcije su insuficijentne
C5	Tetraplegija, gubitak svih funkcija ispod gornjeg dijela ramena	Osoba je ovisna, malo koristi gornje ekstremitete, električna kolica vozi pomoću poluge na upravljačkoj kutiji, potrebna aktivna fiksacija u kolicima
C6	Djelomična tetraplegija, gubitak svih funkcija ispod ramena i gornjeg dijela ruku	Osoba je djelomično neovisna, ali treba redovitu pomoć, za hvatanje koristi trik-pokrete, koristi kolica na ručni pogon
C7-C8	Djelomična tetraplegija, gubitak funkcije u dijelovima ruku i šaka	Osoba je uglavnom samostalna, za hvatanje koristi trik-pokrete, transfer je samostalan, koristi kolica na ručni pogon
Th1-Th6	Paraplegija, gubitak funkcija ispod srednjeg dijela prsa	Osoba je samostalna u kolicima na ručni pogon, savladava veće kosine
Th6-Th12	Paraplegija, gubitak funkcija ispod razine struka	Potpuna neovisnost u kolicima, moguće korištenje proteza za stajanje, korištenje visokih štaka
L1-L3	Paraplegija, gubitak većine funkcija u nogama i zdjelici	Osoba je samostalna, sjedi bez naslona, hoda po stepenicama, koristi ortoze za noge, koristi se štakama
L4-S1	Paraplegija, gubitak funkcija u donjem dijelu nogu i stopalima	Potpuno neovisna osoba može stajati i raditi, koristi potkoljenične ortoze

5. KOMPLIKACIJE VEZANE UZ OZLJEDE KRALJEŽNIČNE MOŽDINE

5.1. Autonomna disrefleksija

Traumatska ozljeda leđne moždine uz sebe povlači posljedice koje nisu samo vezane uz senzorne i motoričke funkcije. Zahvaćen je autonomni živčani sustav kao i kardiovaskularni sustav. Ozljeda iznad ili na T6 izaziva autonomnu disrefleksiju. Autonomna disrefleksija je posljedica kidanja kritičnih simpatičkih neurona. Autonomna disrefleksija je opasno stanje koje je potrebno pomno pratiti zbog toga jer ugrožava stanje i dobrobit pacijenta [1].

Klinička slika autonomne disrefleksije manifestira se kao akutna hipertenzija koju izazivaju nedomulirani simpatički refleksi ispod razine ozljede. Kao odgovor barorefleksni sustav snižava krvni tlak smanjenjem otkucaja srca i smanjivanjem aktivnosti simpatičkih preganglionskih neurona. Međutim, kad se ne ukloni podražaj koji perzistira, akutna hipertenzija će biti i dalje prisutna i ugrožavati pacijenta [12].

Autonomna disrefleksija ubrzava se štetnim visceralnim ili somatskim podražajem ispod razine ozljede. Distenzija mjehura i crijeva jedni su od najčešćih pokretača AD. Osim visceralnih podražaja mogu biti prisutni i mehanički podražaji poput nabora odjeće, dekubitusa, tijesni položaj stopala u obući te postupak kateterizacije mjehura. AD rezultira drastičnim povećanjem arterijskog tlaka. Sistoličke vrijednosti mogu doseći kritične granice i ako se ne intervenira na vrijeme medicinskim postupcima, posljedice mogu biti za pacijenta kobne. Daje se prioritet ponovnoj uspostavi funkcije mjehura i crijeva kao najčešćim okidačima autonomne disrefleksije u rehabilitaciji paraplegičara i tetraplegičara [12].

5.2. Dekubitus

Dekubitus nam predstavlja problem jer je to otvoreno oštećenje kože. On nam nastaje zbog dugotrajnog pritiska na kožu. Taj pritisak može biti od kreveta, kože, invalidskih kolica ili tvrdih predmeta poput ortoza. Kod pacijenta bitno je prepoznati rizične čimbenike i ukloniti ih intervencijom fizioterapeuta. Provokativni faktori dekubitusa su slaba osteomuskularna građa pacijenta i njegova nemogućnost zauzimanja te okretanja položaja u krevetu i pozicioniranja u invalidskim kolicima. Edukacijom samog pacijenta i intervencijom fizioterapeuta možemo znatno smanjiti čimbenike i ukloniti rizik od nastanka rana [13].

5.3. Respiratorni sustav

Respiratorni sustav je jedan od sustava u kojem dolazi do problema zbog komplikacija nastalih ozljedom. Neke od tih komplikacija su plućna embolija, atelektaza, respiratorna insuficijencija i preuralne komplikacije. Navedene komplikacije pojavljuju se zbog promjena na venskoj cirkulaciji, slabljenja srca, povećane koagulabilnosti krvi i oštećenja intime krvne žile. Zbog oštećenja intime krvne žile i koagulabilnosti krvi velik je rizik od nastanka plućne embolije [1].

Za prevenciju embolije važno je provoditi bandažiranje donjih ekstremiteta uz antikoagulantnu terapiju koja se daje u periodu od 8 do 12 tjedana. Ostale intervencije fizioterapeuta su vježbe disanja, perkusija prsnog koša, posturalna drenaža te pozicioniranje u krevetu i invalidskim kolicima [1].

5.4. Kontrakture zglobova

Kontrakture zglobova predstavljaju problem zbog smanjenja pokreta na paraliziranim udovima. Kontrakture nastaju uslijed spazma mišića i smanjenja rastezljivosti mišićnoga i vezivnog tkiva. Kontrakture zglobova značajno će utjecati na kvalitetu i obavljanje aktivnosti svakodnevnog života u osobe s paraplegijom ili tetraplegijom [1].

U paraplegijama su izraženije kontrakture u donjim ekstremitetima. Pojava fleksivnih kontraktura natkoljениčnih kosti u zglobu kuka i potkoljениčnih kosti u zglobu koljena znatno mogu otežati pozicioniranje u invalidskim kolicima, krevetu, transfer iz invalidskih kolica na krevet, vertikalizaciju na vertikalizacijskoj daski i oblačenje odjeće. Kontrakture aduktora onemogućavaju razmicanje natkoljenica te nam otežavaju provođenje perinealne higijene i kateterizacije [1].

Kontrakture zglobova gornjih ekstremiteta izraženije su kod kvadriplegija. Kontrakture ramena, lakta i prstiju pojavljuju se zbog pareze i oduzetosti funkcije mišićnog aparata. Kad su prisutne te kontrakture, one sprječavaju da osoba još s minimalnom očuvanom funkcijom pokreta obavlja pokrete asistirane s pomagalicama poput češljanja, hranjenja te primjerice držanja kemijske. U kvadriplegiji su izražene kontrakture MCP zglobova zbog nemogućnosti pokretanja mišića podlaktice [1].

Najbolja prevencija kontraktura su vježbe opsega pokreta te pravilno pozicioniranje bolesnika u krevetu, invalidskim kolicima zajedno s vježbama istezanja [1].

6. FIZIOTERAPIJSKI PRISTUP KOD OZLJEDA KRALJEŽNIČNE MOŽDINE

6.1. Multidisciplinarni tim

Rehabilitaciji bolesnika s ozljedama kralježnične moždine potreban je multidisciplinarni pristup. Multidisciplinarni pristup podrazumijeva individualni pristup bolesniku i njegovoj obitelji sa širokim timom. Multidisciplinarni tim sastoji se od liječnika fizijatra koji je specijalist fizikalne i rehabilitacijske medicine. On koordinira specijalizirani rehabilitacijski plan u koji su uz bolesnika uključeni fizioterapeuti, medicinske sestre, radni terapeuti, psiholozi te socijalni radnici [1].

6.2. Fizioterapijska procjena pacijenta s OKM

Fizioterapijska procjena pacijenta s ozljedom kralježnične moždine jako je bitan segment procesa liječenja. Fizioterapijska je procjena pacijenta bitna zbog utvrđivanja etiologije oštećenja i posljedice oštećenja da bismo što kvalitetnije mogli provesti proces liječenja. Fizioterapijski proces sastoji se od postavljanja fizioterapeutske dijagnoze, plana terapije, fizioterapeutskih intervencija i evaluacija. Radimo evaluaciju početnog stanja pacijenta. Periode evaluacije možemo prilagoditi prema svojim ciljevima te trajanju fizioterapijskog procesa. Uzimamo u obzir dob, spol, pacijentove navike prije ozljede, težinu ozljede, njegovo psihološko stanje, ciljeve samog pacijenta i prema tome postavljamo ciljeve koji mogu biti dugoročni ili kratkoročni. Kod komunikacije s pacijentom potrebno je koristiti jednostavne izraze kojima mu pojašnjavamo svoj cilj te dobivamo povratnu informaciju o njegovim rehabilitacijskim očekivanjima te prema tome moduliramo zajednički cilj. U fizioterapeutskoj procjeni koristimo S.O.A.P model. S – subjektivan pregled, O – objektivan pregled, A – postupci mjerenja i testovi (analiza), P – Plan terapije [14].

U fizioterapijskom procesu koristimo se fizioterapeutskim kartonom koji je službeno definirala Hrvatska komora fizioterapeuta. Također, u procesu rehabilitacije se na početku i na kraju rehabilitacijskog procesa služimo Barthelovim indeksom koji nam daje uvid koliku je funkcionalnost postigao pacijent. Također možemo koristiti jedan od novijih indeksa mjerenja, a to nam je mjerni instrument zvani Spinal Cord Independence Measure (SCIM) [1].

6.2.1. SCIM indeks

Spinal Cord Independence Measure je indeks posebno razvijen da se ocjenjuju 3 specifična polja kod osoba s povredom kralježnične moždine s ukupno 19 pitanja po poglavlju. Raspon bodova je od 0 do 100 bodova ukupno u indeksu. Svako specifično polje je bodovano određenom razinom bodova. Bodujemo poglavlje samozbrinjavanja koje se sastoji od: hranjenja, kupanja, odijevanja i higijene. Briga o sebi iznosi od 0 do 20 bodova. Kod odijevanja i higijene ono je razdijeljeno na gornji i donji dio tijela. Drugi nam se dio odnosi na disanje i kontrolu sfinktera te je bodovano od 0 do 40 bodova. U tome poglavlju dobivamo informaciju kako pacijent diše, diše li samostalno ili uz pomoć određenih pomagala. Kod eliminacije urina također nam je važno kako pacijent to obavlja, da li uz pomoć stalnog katetera, samokateterizacije ili urinara. Kod kontrole sfinktera bitno nam je može li on samostalno eliminirati stolicu, uz upotrebu supozitorija ili se ponekad desi inkontinencija. Sljedeće nakon toga nam je upotreba toaleta, koja može biti samostalna ili je potrebna pomoć druge osobe. Nadalje nam je pitanje mobilnosti koju procjenjujemo po pitanju kretanja u invalidskim kolicima i provođenju određenih vrsta transfera. SCIM nam je jako koristan jer fizioterapeutu pomaže u određivanju njegovih ciljeva. U idealnim uvjetima potrebno je 30 do 45 minuta fizioterapeutu da promatra pacijenta i boduje podatke. Uzimanje podataka možemo i pomoću intervjua s pacijentom. SCIM nam, kad je u konačnici bodovan, daje uvid u ovisnost ili neovisnost pacijenta o tuđoj pomoći [15] .

**The Spinal Cord Independence Measure, Verzija III
(2002)**

Ispitivanje	1	2	3	4	5	6
Datum						
Ocjena						

Ime i prezime pacijenta, godište: _____

Dg. ___ razina ozljede _____ uzrok _____ ASIA dol. ___ ASIA odl.

(Upišite rezultat za svaku funkciju u odgovarajuću kućicu, ispod datuma. Obrazac se može koristiti za šest ispitivanja)

Samozbrinjavanje

1. **Hranjenje** (rezanje, otvaranje proizvoda, ulijevanje, prinošenje hrane ustima, držanje čaše s tekućinom)

- 0. Potrebna je parenteralna prehrana, gastrostoma, potpuna pomoć pri hranjenju
- 1. Potrebna je djelomična pomoć pri hranjenju i/ili uzimanju tekućine, ili za korištenje adaptiranog pribora
- 2. Jede samostalno; potreban je adaptirani pribor ili pomoć pri rezanju hrane i/ili ulijevanju i/ili otvaranju proizvoda
- 3. Jede i pije samostalno; nije potrebna pomoć ili adaptirani pribor

2. **Kupanje** (korištenje sapuna, umivanje, sušenje tijela i glave, korištenje slavine)
A - gornji dio tijela; B - donji dio tijela

- A. 0. Potrebna je potpuna pomoć
- 1. Potrebna je djelomična pomoć
- 2. Kupa se samostalno s pomoću adaptiranih pomagala ili specifične prilagodbe (npr. držači, stolac)
- 3. Kupa se samostalno; nije potrebna adaptacija ili specifična prilagodba (okruženje za zdrave ljude)
- B. 0. Potrebna je potpuna pomoć
- 1. Potrebna je djelomična pomoć
- 2. Kupa se samostalno s pomoću adaptiranih pomagala ili specifične prilagodbe
- 3. Kupa se samostalno; nije potrebna adaptacija ili specifična prilagodba

3. **Odijevanje** (odjeća, obuća, trajna ortoza: odijevanje, nošenje, svlačenje)
A - gornji dio tijela; B - donji dio tijela

- A. 0. Potrebna je potpuna pomoć
- 1. Potrebna je djelomična pomoć s odjećom bez gumba, zatvarača ili vezica
- 2. Odijeva se samostalno, potrebno je pomagalo i/ili specifična prilagodba za odjeću s gumbima, zatvaračima i/ili vezicama:
- 3. Odijeva se samostalno, ne treba pomagalo i/ili specifičnu prilagodbu za odjeću s gumbima, zatvaračima i/ili vezicama: potrebna pomoć kod gumba, zatvarača i/ili vezica
- 4. Odijeva se (bilo koju odjeću) samostalno; ne treba pomagalo ili specifičnu prilagodbu
- B. 0. Potrebna je potpuna pomoć
- 1. Potrebna je djelomična pomoć s odjećom bez gumba, zatvarača ili vezica
- 2. Odijevai se samostalno, potrebno je pomagalo i/ili specifična prilagodba za odjeću s gumbima, zatvaračima i/ili vezicama:
- 3. Odijeva se samostalno, ne treba pomagalo i/ili specifičnu prilagodbu za odjeću s gumbima, zatvaračima i/ili vezicama: potrebna pomoć kod gumba, zatvarača i/ili vezica
- 4. Odijeva se (bilo koju odjeću) samostalno; ne treba pomagalo ili specifičnu prilagodbu

4. **Higijena** (pranje ruku i umivanje, pranje zuba, češljanje, brijanje, šminkanje)

- 0. Potrebna je potpuna pomoć
- 1. Potrebna je djelomična pomoć
- 2. Samostalan u higijeni uz upotrebu pomagala
- 3. Samostalan u higijeni bez upotrebe pomagala

MEĐUZBROJ (0-20)

Slika 6.2.1 Prikaz SCIM indeksa prva stranica

Disanje i kontrola sfinktera

5. Disanje

0. Potrebna je kanila i permanentna ili intermitentna asistirana respiracija
2. Diše samostalno s kanilom; potreban kisik, pomoć u iskašljavanju ili radu s kanilom
4. Diše samostalno s kanilom; potrebna minimalna pomoć kod iskašljavanja ili radu s kanilom
6. Diše samostalno bez kanile; potreban kisik, pomoć kod iskašljavanja, maska ili intermitentna asistirana ventilacija
8. Diše samostalno bez kanile; potrebna minimalna pomoć ili asistencija kod iskašljavanja
10. Diše samostalno bez pomoći ili aparata

--	--	--	--	--	--

6. Kontrola sfinktera – mokraćni mjehur

0. Trajni kateter
3. Reziđualni urin > 100 ml; ne obavlja intermitentnu kateterizaciju ili je asistirana
6. Reziđualni urin < 100 ml ili intermitentna samokateterizacija; potrebna pomoć kod uvođenja katetera
9. Intermitentna samokateterizacija; korištenje urinara; nije potrebna pomoć kod postavljanja
11. Intermitentna samokateterizacija; kontinentan između kateterizacija; ne koristi urinar
13. Reziđualni urin < 100 ml; potrebno samo vanjsko pomagalo (urinar); nije potrebna pomoć kod postavljanja
15. Reziđualni urin < 100 ml; kontinentan; nije potrebno pomagalo

--	--	--	--	--	--

7. Kontrola sfinktera – stolica

0. Neredovito vrijeme stolice ili rijetka frekvencija (manje od jedanput u 3 dana)
5. Redovita stolica, ali potrebna asistencija (npr. kod postavljanja supozitorija); rijetki incidenti inkontinencije (manje od dva puta na mjesec)
8. Redovita stolica, bez asistencije; rijetki incidenti inkontinencije (manje od dva puta na mjesec)
10. Redovita stolica, bez asistencije, bez incidenata inkontinencije

--	--	--	--	--	--

8. Upotreba zahoda (obavljanje perinealne higijene, prilagodba odjeće prije/poslije, upotreba papira ili pelena)

0. Potrebna je potpuna pomoć
1. Potrebna je djelomična pomoć; ne čisti se samostalno (u krevetu)
2. Potrebna je djelomična pomoć; čisti se samostalno (u krevetu)
4. Koristi se zahodom samostalno ali potrebno je pomagalo ili specifična prilagodba (npr. držači)
5. Koristi se zahodom samostalno; nije potrebno pomagalo ili specifična prilagodba

--	--	--	--	--	--

MEĐUZBROJ (0-40)

--	--	--	--	--	--	--	--

Mobilnost (soba i kupaonica/zahod)

9. Mobilnost u krevetu i prevencija dekubitusa

0. Potrebna pomoć u svim aktivnostima; okretanje gornjeg dijela tijela u krevetu, okretanje donjeg dijela tijela u krevetu, sjedenje u krevetu, odizanje na ruke u kolicima, s adaptiranim pomagalima ili bez njih, ali bez električnih uređaja
2. Potpuno samostalan u jednoj od aktivnosti
4. Potpuno samostalan u dvije ili tri aktivnosti
6. Potpuno samostalan u svim aktivnostima mobilnosti u krevetu i smanjivanja pritiska

--	--	--	--	--	--

10. Transfer: krevet-kolica (kočenje kolica, podizanje nogara, micanje ili prilagodba naslona za ruke, transfer, podizanje nogu)

0. Potrebna je potpuna pomoć
1. Potrebna je djelomična pomoć i/ili nadzor, i/ili pomagalo (npr. daska za transfer)
2. Potpuna samostalnost (ili kolica nisu potrebna)

--	--	--	--	--	--

11. Transfer: kolica-zahodska školjka-kada (ako se koriste toaletna invalidska kolica za zahod: transfer na njih i s njih; ako se koriste klasična invalidska kolica: kočenje kolica, podizanje nogara, micanje ili prilagodba naslona za ruke, transfer, podizanje nogu)

0. Potrebna je potpuna pomoć
1. Potrebna je djelomična pomoć i/ili nadzor, i/ili pomagalo (npr. povišenje za zahodsku školjku, rukohvati)
2. Potpuna samostalnost (ili kolica nisu potrebna)

--	--	--	--	--	--

Slika 6.2.1 Prikaz SCIM indeksa druga stranica

Mobilnost (zatvoreni i otvoreni prostori, ravne površine)

12. Mobilnost u zatvorenim prostorijama

- 0. Potrebna je potpuna pomoć
- 1. Potrebna su elektromotorna kolica ili djelomična pomoć u upravljanju manualnim kolicima
- 2. Kreće se samostalno u manualnim kolicima
- 3. Potrebna je nadzor pri hodanj (s pomagalom ili bez njega)
- 4. Hoda s hodalicom ili štakama (zamah)
- 5. Hoda sa štakama ili dva štapa (recipročni hod)
- 6. Hoda s jednim štapom
- 7. Potrebna je samo ortoza za nogu
- 8. Hoda bez pomagala

--	--	--	--	--	--	--

13. Mobilnost za umjerene udaljenosti (10 do 100 metara)

- 0. Potrebna je potpuna pomoć
- 1. Potrebna su elektromotorna kolica ili djelomična pomoć u upravljanju manualnim kolicima
- 2. Kreće se samostalno u manualnim kolicima
- 3. Potrebna je nadzor pri hodanj (s pomagalom ili bez njega)
- 4. Hoda s hodalicom ili štakama (zamah)
- 5. Hoda sa štakama ili dva štapa (recipročni hod)
- 6. Hoda s jednim štapom
- 7. Potrebna je samo ortoza za nogu
- 8. Hoda bez pomagala

--	--	--	--	--	--	--

14. Mobilnost na otvorenom (više od 100 metara)

- 0. Potrebna je potpuna pomoć
- 1. Potrebna su elektromotorna kolica ili djelomična pomoć u upravljanju manualnim kolicima
- 2. Kreće se samostalno u manualnim kolicima
- 3. Potrebna je nadzor pri hodanju (s pomagalom ili bez njega)
- 4. Hoda s hodalicom ili štakama (zamah)
- 5. Hoda sa štakama ili dva štapa (recipročni hod)
- 6. Hoda s jednim štapom
- 7. Potrebna je samo ortoza za nogu
- 8. Hoda bez pomagala

--	--	--	--	--	--	--

15. Svladavanje stuba

- 0. Nemogućnost uspinjanja i silaženja po stubama
- 1. Uspinjanje i silaženje niz najmanje tri stubee uz pridržavanje ili nadzor druge osobe
- 2. Uspinjanje i silaženje niz najmanje tri stuba uz pridržavanje za rukohvat i/ili štaka ili štap
- 3. Uspinjanje i silaženje niz najmanje tri stuba bez pridržavanja ili nadzora

--	--	--	--	--	--	--

16. Transfer kolica-automobil (prilaženje automobilu, kočenje kolica, micanje bočnih stranica i odmorišta za stopala, transfer u automobil i iz njega, spremanje i vađenje kolica iz automobila)

- 0. Potrebna je potpuna pomoć
- 1. Potrebna je djelomična pomoć i/ili nadzor i/ili pomagalo
- 2. Samostalno obavlja transfer; nije potrebno pomagalo (ili nisu potrebna kolica)

--	--	--	--	--	--	--

17. Transfer: tlo-kolica

- 0. Potrebna je pomoć
- 1. Samostalan u transferu s pomagalom ili bez njega (ili nisu potrebna kolica)

--	--	--	--	--	--	--

MEĐUZBROJ (0-40)

--	--	--	--	--	--	--

UKUPNI REZULTAT SCIM-a (0-100)

--	--	--	--	--	--	--

Slika 6.2.1 Prikaz SCIM indeksa treća stranica

6.3. Fizioterapijski postupci kod ozljeda kralježnične moždine

Fizioterapeuti zajedno u suradnji sa specijalistom fizikalne medicine fizijatrom i ostalim suradnicima multidisciplinarnog tima izrađuju zajednički plan s ciljevima u svrhu što bolje rehabilitacija pacijenta s OKM [1].

Osnovna komponenta liječenja nam je pokret. U svrhu dobivanja pokreta u zglobovima koristimo pasivne pokrete da bismo spriječili nastanak kontraktura u zglobovima i postigli istežanje svih struktura. Kod paraplegijskih ozljeda bitno nam je očuvati snagu gornjih ekstremiteta zbog toga jer nam je bitno da nam je pacijent jak da može izvoditi transfere u kasnijoj budućnosti. Donji su ekstremiteti u početku mlhavi i bez kontrole. Stoga nam je bitno da provedemo manualni mišićni test koji ocjenjujemo ocjenama od 0 do 5. Ocjenjujemo također i gornje ekstremitete da bismo dobili uvid u trenutnu snagu. Kad nam je ocjena 2, mi pacijentu potpomažemo da svladava antigravitacijski pokret sve dok on ne pojača snagu u ekstremitetima. Bitno nam je da pacijent samostalno svlada težinu ekstremiteta i otpor sile teže. Da bismo povećali snagu, potrebno nam je izvoditi statičke kontrakcije. Statičke kontrakcije imaju učinak da povećavaju snagu i one se izvode u trajanju od 6 do 8 sekundi po nekoliko ponavljanja s pauzom. Njihova svrha je povećanje tonusa mišićne mase. U kasnijoj fazi kad pacijent svlada antigravitacijski pokret, krećemo u daljnje opterećivanje s utezima, ostalim rekvizitima, spravama ili pružamo otpor vlastitim tijelom [16].

Aktivnim vježbanjem potičemo mišićnu snagu da ona poprimi što veću snagu da se može kompenzirati nedostatak funkcije donjeg dijela tijela. Ali to nam ujedno znači da moramo omogućiti kroz različite položaje jačanje mišićne mase trbušne stijenke i zdjeličnog obruča. To je izrazito bitno zbog što kvalitetnijeg vršenja transfera i kasnije vertikalizacije [16].

6.3.1. Pozicioniranje pacijenta

Pozicioniranje pacijenta bitno nam je da bi se spriječile komplikacije kao što su dekubitusi, kontrakture te da poboljšamo plućnu funkciju i položajnu drenažu. Pozicioniranje se primjenjuje odmah, što prije, čim pacijenta primimo na odjel i vidimo prvi put u sobi. Pozicioniranje se sastoji od podlaganja s jastucima, dekama, povisivanja uzglavlja kreveta, mijenjanja položaja iz ležećeg na leđima u bočni te podizanjem nogu. Pozicioniranje pacijenta prilagodi se prema njegovoj dijagnozi i funkcionalnom statusu. Kod pozicioniranja donjih ekstremiteta bitno je da težina pokrivača ne pritišće stopala u plantarnu fleksiju. Da bismo to prevenirali, stopala upiremo u podnicu kreveta ako je to moguće. Ako to nije moguće, stavimo deku u koju upremo stopala da su

ona u nultom položaju bez dorzalne fleksije i inverzije/everzije. Noge također moraju biti u položaju gdje ne zauzimaju neprikladne položaje kao što su unutarnja rotacija i abdukcija. Zdjelica treba biti također na sredini kreveta s pravilno raspoređenom težinom po sredini tijela [17.]

Kad pozicioniramo gornje ekstremitete osoba s kvadriplegijom, od izrazite je važnosti da su ruke u funkcionalnom položaju da se zglobovi ne ukoče. Kod pozicioniranja ruku primjenjujemo posebno izrađene udlage za ručni zglob i prste koje sprječavaju nastanak fleksornih kontraktura u ručnom zglobu i zglobu prstiju. Takve se udlage individualno izrađuju prema pacijentu. Ako se pojavljuju jaki spazmi donjih ekstremiteta koji izazivaju nehotični pokret, koristimo poveze preko koljena da se spriječi nastanak fleksornih kontraktura. Metodama pozicioniranja potičemo bolju cirkulaciju, tijelo dobiva preko proprioceptora povratnu informaciju u kojem položaju se nalazi zglob te se dodatno stimulira dio tijela koji je plegičan i umanjuje se desenzibilitet [17].

6.3.2. Vertikalizacija OKM

Vertikalizacija osoba s OKM vrlo je bitan dio rehabilitacijskog procesa zbog nužne adaptacije na novonastale fiziološke procese u tijelu osobe[1].

Sama vertikalizacija kreće u jedinici intenzivnog liječenja s mijenjanjem položaja bolesnika. Prvo krećemo s okretanjem na bočni položaj ukoliko nam se ukaže povišavanje uzglavlja preintenzivnim. Vertikalizacija ima učinak na prevenciju dekubitusnih rana. Zbog dugotrajnog ležanja može doći do komplikacija s probavnim, mokraćnim i plućnim sistemom. Kad se pacijent vertikalizira, potiče se prirodna peristaltika crijeva[18].

Vertikalizaciju vršimo pomoću vertikalizacijske daske. Vertikalizacijska daska u podnožju ima uporište za noge. Pacijenta fiksiramo oko trupa, kukova i koljena sa širokim čičak povezima da bismo osigurali stabilnost prilikom terapijskog postupka. Paraplegijske slučajeve pacijenta lakše je vertikalizirati jer je njima više potrebno, ovisno o visini povrede, fiksirati samo trup bez da su nam ruke unutar poveza. Tetraplegijski slučajevi više su pasivni i iziskuju više opreza i jaču fiksaciju.[18]

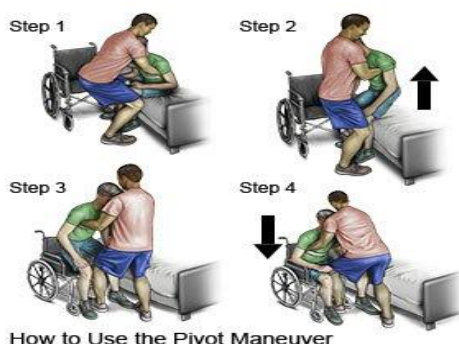
Vertikalizaciju moramo vršiti postepeno. Postepeno povećavamo kut nagiba. Daska je opremljena visuljkom i okruglom skalom koja je numerirana, kako se povećava kut dizanja daske, ujedno se iščitavaju stupnjevi nagiba na skali. Za vrijeme vertikalizacije nužno je pratiti reakcije pacijenta jer postoji rizik od sinkope. Vertikalizacija sama po sebi ima motivirajući i pozitivan učinak na pacijenta [18].

6.3.3. Transfer pacijenta

Transfer je vrlo bitna stavka kod rehabilitacije osobe s kralježničnom ozljedom jer je on osnova za promjene položaja. Transfer počinjemo facilitirati već u bolesničkoj sobi s okretanjem pacijenta u bočni položaj koji nam je priprema da pacijenta vertikaliziramo u sjedeći položaj. Za sjedeći položaj bitno je postavljanje zbog što lakšeg provođenja aktivnosti svakodnevnog života kao što je hranjenje. Nužno nam je da spustimo krevet da nam noge pacijenta dotiču tlo. Kod paraplegijskih pacijenata je to lakše zbog toga što im je sačuvana funkcija gornjih ekstremiteta pa nam oni mogu jednim dijelom asistirati u izvođenju promjene položaja [19].

Kod tetraplegijskih pacijenata koji su pasivniji potreban je veći napor da bismo to postigli. Transfer također dolazi do važnosti jer služi i za prebacivanje na toaletna kolica. Kod učenja pacijenta da samostalno izvodi transfer bitno je da su invalidska kolica blizu kreveta. On mora spustiti svoje potkoljenice dolje uz rub kreveta, osloniti se na ruke te primaknuti zdjelicu do ruba kreveta. Uz prethodno primaknuta kolica na kojima maknemo stranicu naslona, jedna ruka nam se lovi za suprotnu stranicu i pacijent snagom gornjih ekstremiteta prebaci zdjelicu u zamahu na kolica. Transfer daska nam je rekvizit koji se stavlja ispod zdjelice pacijenta i prema invalidskim kolicima. Ona služi za to ako nam je snaga gornjih ekstremiteta premalena da bi nosila težinu tijela. Pomoću transfer daske pacijent samo klizne na kolica i kasnije se daska izvuče van [19].

Transfer osobe s tetraplegijom sličnog je pristupa osim što fizioterapeut pruža velik oslonac pacijentu. U fazi kad pacijent sjedi i kreće prebacivanje, fizioterapeut mora staviti ruke ispod njegovih ramena i primiti ga za lopatice da bi asistirao u izvođenju transfera. Kad pacijent svlada običan transfer, krećemo u edukaciju kako treba vršiti transfer u automobil i obrnuto. Transfer je osnova funkcioniranja u svakodnevnom životu jer bez naučenog pravilnog transfera osoba nam postaje ovisna o svojoj okolini [19].



Slika 6.3.3 Transfer osobe s tetraplegijom

[<https://www.drugs.com/cg/wheelchair-transfers-after-spinal-cord-injury.html>]

6.3.4. Hidroterapija

Hidroterapija je liječenje vodom i ona je neizostavni dio plana i procesa rehabilitacije osoba s kralježničnom moždinom. Hidroterapija je bitna zbog toga jer u vodi na tijelo djeluju sila uzgona, hidrostatski tlak i gustoća vode [20].

Sila uzgon djeluje na tijelo tako da dovodi do prividnog smanjenja težine što nam omogućuje lakše izvođenje aktivnog pokreta jer je potrebno angažirati manje mišića. To je posebno važno zbog muskulature koja je slaba da pacijent može lakše izvesti pokretanje. Sila uzgona se poništava kad je kretanje suprotno od nje ili je ekstremitet van vode. Hidrostatski tlak je tlak stupca vode na kvadratni centimetar površine tijela. Kod pacijenata kod kojih nam je oslabjela respiratorna muskulatura, hidrostatski tlak nam pruža vanjski otpor udahu, stoga se automatski jača respiratorna muskulatura. Potrebno nam je biti oprezan s pacijentima kod kojih je visoka razina povrede jer što je razina povrede veća, imamo manje aktivnu glavnu respiratornu muskulaturu i onu koja nam asistira[20].

Hidroterapija je individualizirani pristup. Budući da nam je pristup individualan, vježbanje izvodimo u posebnim kadama koje se zovu Habbarдове kade. Habbard kada je specifična zbog svog oblika poput četverolisne djeteline te nam omogućava pristup pacijentu sa svih strana. Tu nam dolazi do izrazite važnosti provođenje medicinske gimnastike. Medicinska gimnastika sastoji se od pasivnih vježbi i mobilizacije zglobova na ekstremitetima koji su nam spastični. Sama toplina vode ima terapijski učinak u smislu povećanje cirkulacije, opuštanja i povećanja opsega pokreta zbog smanjenog spazma muskulature. Uz primjenu medicinske gimnastike u kadama također možemo nadodati i hidromasažu. Hidromasaža je podvodna masaža mlazom vode u rasponu od 0.5 do 2.0 bara. Ovisno o tome pod kojim kutom držimo mlaznicu, djelovanje nam je dubinsko ili površinsko [21].

6.3.5. Elektrostimulacijska terapija

Elektrostimulacijska terapija spada u područje niskofrekventnih elektroterapijskih procedura u kojima se primjenjuju frekvencije struja do 100Hz. U procedure elektrostimulacije ubrajamo elektrostimulaciju mišića, elektroneurostimulaciju, funkcionalnu električnu stimulaciju i transkutanu električnu živčanu stimulaciju (TENS).[20]. U praksi za pobuđivanje mišića koji nam je denervirani koristit ćemo eksponencijalne impulse. Eksponencijalni impuls sličan je četvrtastom impulsu. O njegovoj strmini ovisit će nam potrebna količina struje da se izazove minimalna mišićna kontrakcija. Denervirani mišić gubi sposobnost prilagodbe struji zbog strmine impulsa [20].

Funkcionalna elektrostimulacija je metoda električne stimulacije motoričkih ili živčanih točaka. Funkcionalna elektrostimulacija ima svoju primjenu u rehabilitaciji pacijenta s ozljedom kralježnične moždine jer kod parapareza donjih ekstremiteta možemo primijeniti razne funkcionalne elektrostimulatore. Najviše koristi u primjeni ima kod osoba s paraplegijom donjih ekstremiteta. Kod parapareza se primjenjuje transkutana funkcionalna stimulacija. Funkcionalnu elektrostimulaciju možemo primijeniti na više načina. Primjenjujemo ju na skupinu ekstenzora koljena, dorzifleksora i evertora stopala. Koristimo ju u vježbanju održavanja ravnoteže u stojećem položaju, kod vježbi ustajanja i sjedenja. U konačnici s primjenom posebnih ortoza i hodalica za facilitaciju hoda. Funkcionalna elektrostimulacija ima pozitivni učinak na samog pacijenta. Funkcionalnu elektrostimulaciju nećemo primjenjivati ako postoji pacemaker, trudnoća, osteoporoza i febrilitet pacijenta [21].

Transkutana električna živčana stimulacija je metoda primjene niskovoltazne kontrolirane struje preko kože u svrhu stimuliranja živčanog sustava za izazivanje analgetičkog učinka [20].

Teorija o primjeni TENS-a zasniva se na tome da se inhibiraju C-vlakna koja služe za prijenos bolnih podražaja. U praksi postavljat ćemo elektrode duž bolnih mjesta. Možemo primjenjivati segmentalno paravertebralno uz kralježnicu kao i transartikularno uz zglobove. U slučaju rehabilitacije pacijenta s ozljedom kralježnične moždine primjenjujemo TENS zbog smanjenja bolova koje nam po regijama prouzrokuju spastični mišići kao i u područjima kirurških rezova zbog saniranja fraktura [21].

7. ZAKLJUČAK

Ozljeda kralježnične moždine je složena ozljeda koja nastupa iznenadno. Nitko nije spreman na nju i njezin ishod. Osoba koja doživi OKM mora se nositi sa novonastalim stanjem koje zahtjeva dugi period prilagodbe. Prilagodba je teška zbog suočavanja sa paralizom određenih dijelova tijela, nemogućnosti funkcioniranja u aktivnostima svakodnevnog života kao prije ozlijede i ovisnost o invalidskim kolicima. Može doći do toga da se osoba zatvori u sebe i izolira od društva što predstavlja veću sklonost neadekvatnom ponašanju i korištenjem nedozvoljenih supstanci što ujedno nam utječe na povećanje mortaliteta.

Pacijenti mlađe dobi nažalost zbog ozlijede postaju radno nesposobni u većini slučajeva i ovisni o tuđoj pomoći. Primarno je uspostavljanje, kontrola primarnih funkcija i sprječavanje nastanka ostalih komplikacija koje se vežu uz ozljedu. Nužna je edukacija pacijenta da prepozna razloge zašto dolazi do pojave autonomne disrefleksije i kako ju otkloniti. Važno je također facilitirati pravilni transfer. Uz transfer važnu ulogu imaju samostalna vertikalizacija i vježbe snage. Poželjno je pacijenta sa ozljedom kralježnične moždine potaknut na naviku sportskog treninga.

Rehabilitacija je složen proces uz mukotrpan rad multidisciplinarnog tima i suradnje samog pacijenta uz koju je nužna edukacija njegove obitelji. Cilj nam je što više povratiti funkciju sličniju onoj prije ozlijede. Nužno nam je motivirati pacijenta, uspostaviti kvalitetnu suradnju sa njim i njegovom obitelji. Sa rehabilitacijom krajnji je cilj da pacijent bude što manje ovisan u aktivnostima svakodnevnog života i da se što prije navikne na novonastalo stanje.

8. LITERATURA

- [1].T. Schnurrer- Luke, S. Moslavac i I. Džidić. Rehabilitacija bolesnika sa ozljedom kralješnične moždine, 2012.
- [2].Anjum, A., Yazid, M. D., Fauzi Daud, M., Idris, J., Ng, A., Selvi Naicker, A., Ismail, O., Athi Kumar, R. K., & Lokanathan, Y. (2020). Spinal Cord Injury: Pathophysiology, Multimolecular Interactions, and Underlying Recovery Mechanisms. *International journal of molecular sciences*, 21(20), 7533. <https://doi.org/10.3390/ijms21207533>
- [3].J.Krmpotić-Nemačić,A.Marušić: Anatomija čovjeka, Medicinska naklada Zagreb-2007
- [4].P.Werner- Sustav organa za pokretanje, 10.izdanje Medicinska naklada Zagreb- 2011
- [5]. G.Krischak- Traumatology for the Physical Therapist, Thieme, New York-Stuttgart 2014
- [6]. Kirshblum SC, Burns SP, Biering-Sorensen F, Donovan W, Graves DE, Jha A, Johansen M, Jones L, Krassioukov A, Mulcahey MJ, Schmidt-Read M, Waring W. International standards for neurological classification of spinal cord injury (revised 2011). *J Spinal Cord Med*. 2011 Nov;34(6):535-46. doi: 10.1179/204577211X13207446293695. PMID: 22330108; PMCID: PMC3232636.
- [7]. <https://www.spinalinjury101.org/details/asia-iscos>
- [8].[https://www.physiopedia.com/American_Spinal_Cord_Injury_Association_\(ASIA\)_Impairment_Scale](https://www.physiopedia.com/American_Spinal_Cord_Injury_Association_(ASIA)_Impairment_Scale)
- [9].Shams S, Arain A. Brown Sequard Syndrome. 2021 Sep 14. In: StatPearls [Internet]. Treasure Island (FL): StatPearls Publishing; 2022 Jan-. PMID: 30844162.
- [10].Pearl NA, Dubensky L. Anterior Cord Syndrome. 2021 Aug 26. In: StatPearls [Internet]. Treasure Island (FL): StatPearls Publishing; 2022 Jan-. PMID: 32644543.
- [11]. Rider LS, Marra EM. Cauda Equina And Conus Medullaris Syndromes. 2021 Aug 11. In: StatPearls [Internet]. Treasure Island (FL): StatPearls Publishing; 2022 Jan-. PMID: 30725885.
- [12] Eldahan KC, Rabchevsky AG. Autonomic dysreflexia after spinal cord injury: Systemic pathophysiology and methods of management. *Auton Neurosci*. 2018 Jan;209:59-70. doi: 10.1016/j.autneu.2017.05.002. Epub 2017 May 8. PMID: 28506502; PMCID: PMC5677594.
- [13] Rabadi MH. Fever in a paraplegia patient with a pressure ulcer. *Radiol Case Rep*. 2021 Jul 2;16(9):2434-2436. doi: 10.1016/j.radcr.2021.05.065. PMID: 34257775; PMCID: PMC8260773.
- [14] Klaić; L. Jakuš; Fizioterapijska procjena, Zdravstveno veleučilište Zagreb, Zagreb 2017.
- [15].[https://www.physiopedia.com/Spinal_Cord_Independence_Measure_\(SCIM\)](https://www.physiopedia.com/Spinal_Cord_Independence_Measure_(SCIM))
- [16]. Pope-Gajić O.: Liječenje pokretom, udžbenik kineziterapije za treći razred medicinske škole, Školska knjiga, Zagreb, 2007.

- [17]. Groah S.L., MD, MSPH, Schladen M., MSE, Pineda C.G., MD, Hsieh C.H.J., PhD: Prevention of Pressure Ulcers Among People With Spinal Cord Injury: A Systematic Review, 2015.; PM&R, 7(6), 613–636
- [18]. Makarova M.R., Romashin O.V.: Verticalization as a factor of early rehabilitation in the patients with a spinal cord injury: Vopr Kurortol Fizioter Lech Fiz Kult, 2013.; (4):47-52.
- [19]. Bergman R, De Jesus O. Patient Care Transfer Techniques. 2021 Oct 21. In: StatPearls [Internet]. Treasure Island (FL): StatPearls Publishing; 2022 Jan–. PMID: 33231975
- [20]. Sekelj-Kauzlarić K. Ivo Jajić, Zrinka Jajić i suradnici: Fizikalna i rehabilitacijska medicina: osnove i liječenje, Medicinska naklada, Zagreb, 2008..
- [21]. Ivanišević G. Božidar Čurković i suradnici: Fizikalna i rehabilitacijska medicina Zagreb: Medicinska naklada. 2004

9. POPIS SLIKA

Slika 2.3.2 Shematski prikaz brahijalnog pleksusa	9
Slika 2.3.4 Lumbalni živčani splet	10
Slika 3.1 radiološki prikaz spondilodeze kralježnice	11
Slika 3.2.1 Prikaz podjele prema modelu 3 stupca.....	12
Slika 3.2.2 Prikaz vrste prijeloma.....	13
Slika 4.1 Brown Sequard Syndrome.....	15
Slika 4.2. Prednji moždinski sindrom.....	15
Slika 4.3 Cauda Equinae i <i>Conus Medularis</i>	16
Slika 6.2.1 Prikaz SCIM indeksa prva stranica.....	22
Slika 6.2.1 Prikaz SCIM indeksa druga stranica	23
Slika 6.2.1 Prikaz SCIM indeksa treća stranica	24
Slika 6.3.3 Transfer osobe s tetraplegijom.....	27

10. POPIS TABLICA

Tablica 1. Tablica motornih i funkcionalnih mogućnosti prema razini ozljede.....	17
--	----



IZJAVA O AUTORSTVU
I
SUGLASNOST ZA JAVNU OBJAVU

Završni/diplomski rad isključivo je autorsko djelo studenta koji je isti izradio te student odgovara za istinitost, izvornost i ispravnost teksta rada. U radu se ne smiju koristiti dijelovi tuđih radova (knjiga, članaka, doktorskih disertacija, magistarskih radova, izvora s interneta, i drugih izvora) bez navođenja izvora i autora navedenih radova. Svi dijelovi tuđih radova moraju biti pravilno navedeni i citirani. Dijelovi tuđih radova koji nisu pravilno citirani, smatraju se plagijatom, odnosno nezakonitim prisvajanjem tuđeg znanstvenog ili stručnoga rada. Sukladno navedenom studenti su dužni potpisati izjavu o autorstvu rada.

Ja, Josip Špoljarić (ime i prezime) pod punom moralnom, materijalnom i kaznenom odgovornošću, izjavljujem da sam isključivi autor/ica završnog/diplomskog (obrisati nepotrebno) rada pod naslovom Fizioterapijski pristup kod ozljeda kralježnične moždine (upisati naslov) te da u navedenom radu nisu na nedozvoljeni način (bez pravilnog citiranja) korišteni dijelovi tuđih radova.

Student/ica:
(upisati ime i prezime)

Josip Špoljarić
(vlastoručni potpis)

Sukladno Zakonu o znanstvenoj djelatnosti i visokom obrazovanju završne/diplomske radove sveučilišta su dužna trajno objaviti na javnoj internetskoj bazi sveučilišne knjižnice u sastavu sveučilišta te kopirati u javnu internetsku bazu završnih/diplomskih radova Nacionalne i sveučilišne knjižnice. Završni radovi istovrsnih umjetničkih studija koji se realiziraju kroz umjetnička ostvarenja objavljuju se na odgovarajući način.

Ja, Josip Špoljarić (ime i prezime) neopozivo izjavljujem da sam suglasan/na s javnom objavom završnog/diplomskog (obrisati nepotrebno) rada pod naslovom Fizioterapijski pristup kod ozljeda kralježnične moždine (upisati naslov) čiji sam autor/ica.

Student/ica:
(upisati ime i prezime)

Josip Špoljarić
(vlastoručni potpis)