

# Metoda Katharine Schroth u liječenju skolioza

---

Capek, Vanja

Undergraduate thesis / Završni rad

2022

Degree Grantor / Ustanova koja je dodijelila akademski / stručni stupanj: **University North / Sveučilište Sjever**

Permanent link / Trajna poveznica: <https://um.nsk.hr/um:nbn:hr:122:410878>

Rights / Prava: [In copyright](#)/[Zaštićeno autorskim pravom.](#)

Download date / Datum preuzimanja: **2025-01-07**



Repository / Repozitorij:

[University North Digital Repository](#)





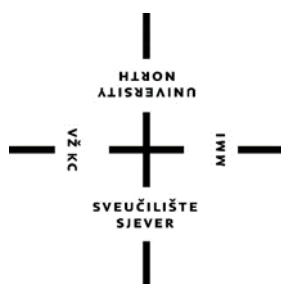# Sveučilište Sjever

*Završni rad br. 03/03/2022*

## **Metoda Katharine Schroth u liječenju skolioza**

**Vanja Capek, 3906/336**

Varaždin, lipanj 2022. godine



**Sveučilište  
Sjever**

**Odjel za fizioterapiju**

**Završni rad br. 03/03/2022**

## **Metoda Katharine Schrot u liječenju skolioza**

**Student**

Vanja Capek, 3906/336

**Mentor**

dr. sc. Pavao Vlahek, dr. med., specijalist fizikalne medicine i rehabilitacije

Varaždin, lipanj 2022. godine

## **Predgovor**

Zahvaljujem mentoru dr.sc.,dr.med., specijalistu fizikalne terapije i rehabilitacije Pavlu Vlahek koji je pratio cijeli moj proces nastajanja završnog rada te me svojim savjetima i entuzijazmom usmjeravao kako da prevladam probleme koji bi se pojavili na putu pisanja završnog rada.

## Sažetak

Skolioza je medicinsko stanje koje je, u širem smislu, opisano kao lateralna zakrivljenost kralježnice, odnosno zakrivljenost u frontalnoj ravnini. Međutim, skolioza nije iskrivljenje kralježnice samo u jednoj (frontalnoj) ravnini nego u sve tri ravnine (i sagitalnoj i horizontalnoj). Dakle, radi se o trodimenzionalnoj deformaciji kralježnice. Kralježnica je u frontalnoj ravnini savijena prema lateralno (postranično), u sagitalnoj je ravnini smanjena fiziološka torakalna kifoza (ili fiziološka lumbalna lordoza), a u horizontalnoj ravnini nastaje torzija kralježaka (zavrtanje jednog dijela trupa prema drugom dijelu trupa) uz rotaciju cijele kralježnice (oko uzdužne osovine), zajedno s rebrima. Tako nastaje deformitet prsnog koša sa stražnjom rebrenom grbom na strani konveksiteta zakrivljenosti te prednjom rebrenom grbom na strani konkaviteta zakrivljenosti. U lumbalnom dijelu gdje nema rebara, izbočenje (grba) je znatno manje, a izbočenje se odnosi na vrh zdjelice i na meka tkiva. Kroz povijest su se prije svega koristile konzervativne metode, tj. ne operacijske kojima se pokušala zaustaviti progresija ili pak potpuno izlječenje osobe sa skoliozom. Danas su glavne metode konzervativnog liječenja fizikalna terapija i terapija ortoza. Razlikujemo više oblika i metoda tjelovježbe od kojih su se neke formirale od početka 20. stoljeća. Danas ih prilagođavamo potrebama svakog pacijenta, također razlikujemo brojne oblike ortoza u liječenju skolioza s naglaskom od koliko dijelova su rađene, od kakvog su materijala, na koji segment kralježnice djeluju itd.

Ključne riječi: skolioza, konzervativno, fizikalna terapija, liječenje

## Abstract

Scoliosis is a medical condition that, in a broader sense is described as a lateral curvature of the spine, ie a curvature in the frontal plane. However, scoliosis is not a curvature of the spine in only one (frontal) plain but in all three plains (sagittal and horizontal). Thus, it is a three-dimensional deformity of spine. The spine is bent laterally in the frontal plain, physiological thoracic kyphosis (or physiological lumbar lordosis) is reduced in the sagittal plain, and torsion of the spine occurs in the horizontal plain (rotation of one part of the torso towards the other part of the torso) with rotation of the whole spine (around the longitudinal axis), together with the ribs. This creates a deformity of the chest with the posterior rib crest on the side od the convexity of curvature and the front rib crest on the side of the concavity of curvature. In the lumbar region where there are no ribs, the protrusion (hump) is much smaller, and the protrusion refers to the top of the pelvis and to the soft tissues. Throughout history, conservative methods have been used, ie non – surgical methods that tried to stop the progression or complete cure of each patient, we also distinguish many forms of orthosis in treatment of scoliosis with emphasis on how many parts they are made of, what material they are, what segment of the spine they act on,etc.

Keywords: scoliosis, conservative, physical therapy, treatment

## Popis korištenih kratica

**vv.** – kralješci

**tzv.** – takozvani

**ligg.** – ligamenti

**RTG** – rengen

**God.** – godine

**Itd.** – i tako dalje

**AP** – anteroposteriorni

**Dr.** – doktor

**i.v.** – intravertebralni

**RVARD** – rib vertebral angle difference

**AIS** – adolescentne idiopatske skolioze

**SSE** – scoliosis – specific exercises

**SOSORT** – the international society on scoliosis orthopaedic and rehabilitation treatment

**JIS** – juvenilna idiopatska skolioza

**ml** – mililitar

**SRS** – Scoliosis Research Society

**L** – lumbalno

**T** - torakalno

## Sadržaj:

<b>1. Uvod</b> .....	1
<b>2. Klasifikacija skolioza</b> .....	4
<b>2.1 Cobbov kut</b> .....	5
<b>2.2. Prirodene skolioze</b> .....	6
<b>2.3. Stečene skolioze</b> .....	6
<b>2.3.1. Idiopatske skolioze</b> .....	6
<b>3. Dijagnostika skolioza</b> .....	10
<b>4. Liječenje skolioza</b> .....	12
<b>4.1. Intervencije u liječenju skolioza</b> .....	13
<b>5. Schroth metoda liječenja</b> .....	14
<b>5.1. Schroth termini</b> .....	15
<b>5.2. Skoliotična statika zbog poremećaja držanja</b> .....	16
<b>5.3. Principi rada prema Schroth</b> .....	16
<b>5.3.1. Klasifikacijski sustav</b> .....	17
<b>5.3.2. Indikacije i ciljevi liječenja</b> .....	18
<b>5.3.3. Dobne specifičnosti</b> .....	18
<b>5.3.4. 3D principi korekcije</b> .....	19
<b>5.3.5. Aktivacija mišića</b> .....	19
<b>5.4. Schroth vježbe</b> .....	20
<b>5.4.1. Rotacijsko disanje</b> .....	22
<b>5.5. Kozmetičko poboljšanje</b> .....	23
<b>5.6. Motivacija</b> .....	23
<b>5.7. Smanjenje boli</b> .....	24
<b>5.8. Poboljšanje plućne funkcije</b> .....	24
<b>5.9. Srčano – cirkulacijski trening</b> .....	24
<b>6. Zaključak</b> .....	25
<b>7. Literatura</b> .....	25



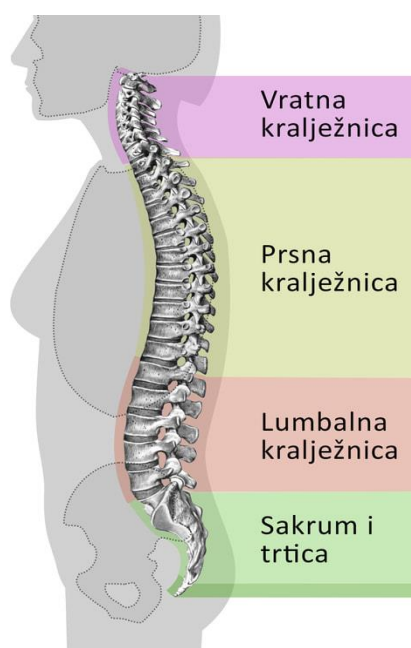
## 1. Uvod

Kralježnica je glavni koštani oslonac trupa za pokretanje, potporu gornjeg i donjeg dijela tijela i glave, stabilizaciju zdjelice te zaštitu osjetljivih struktura kralježnične moždine. Dijeli se na segmente (nivoje), vidljivo na slici 1., s obzirom na različitu pokretljivost, građu i funkciju, razlikujemo: VRATNA (cervikalna) koju čine 7 vratnih kralježaka – vv.cervicales

PRSNA (torakalna) sastavljena od 12 grudnih kralježaka – vv.thoracales

SLABINSKA (lumbalna) sastavljena od 5 slabinskih kralježaka – vv.lumbales

SAKRALNI dio kralježnice, koju predstavlja krstačna kost, os sacrum te TRTIČNA (kocigealna) kralježnica, koju predstavlja trtična kost, os coccygis. [1]

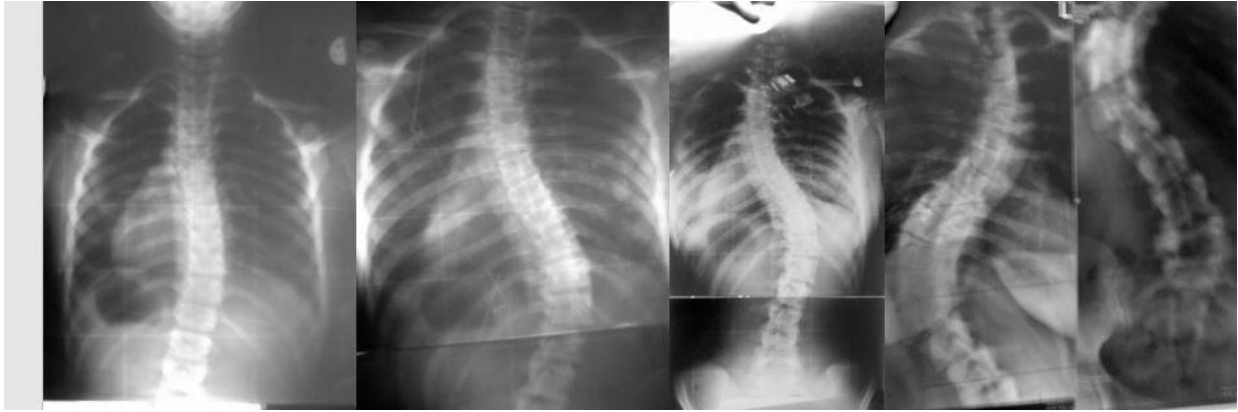


Slika 1.: prikaz kralježnice po segmentima

Izvor: <https://www.rekreativa-medical.com/propuhom-inducirani-sindromi-kraljeznice.html>

Zbog fizioloških zakrivljenosti kralježnice omogućena je fleksibilnost u smislu opruge i odbojnika, što pomaže dobru apsorpciju energije. Temeljna funkcionalna jedinica kralježnice je, prema Junghansu, takozvani (tzv.) dinamički vertebralni segment. To je složeni kompleks sastavljen od gornje i donje plohe trupova dva susjedna kralješka, intravertebralnog pripadajućeg diskusa, malih zglobova te ligamenata: ligg. Longit. ant. et post., ligg. flava, ligg. interspinosus et supraspinosus. Zajedno sa čahurama malih zglobova sve djeluje skladno i omogućava gibanje između dva susjedna kralješka. U funkcionalnom smislu kralježnica je skup dinamičkih vertebralnih segmenata. U biotehničkom smislu kralježnica je mnogozglobni sustav, koji ima zadaću uspravnog držanja tijela s osloncem na zdjelicu. Za kralježnicu se hvataju mišići za pokretanje i održavanje ravnoteže kralježnice. Ona je vrlo stabilan sustav zahvaljujući svojoj unutarnjoj i vanjskoj stabilnosti. U unutarnju stabilnost kralježnice spadaju: kralješci, intervertebralni diskusi, mali zglobovi, zglobna čahure i ligamenti, a u vanjsku stabilnost spadaju: prsni koš sa svojim strukturama i organima, trbušna stijenka sa strukturama trbušne šupljine te jaka paravertebralna muskulatura. U ukupnoj stabilnosti kralježnice pridružuju se dva zračna balona; jedan u prsnoj, a drugi u trbušnoj šupljini. S obzirom na to da kralježnica funkcionira kao cjelina, mogu se javiti neke deformacije (kifoze, lordoze i skolioze) koje nisu strogo ograničene na određeni segment. [2]

Skolioza može biti zakrivljenje kralježnice u lijevu i desnu stranu. Ako pričamo o skoliozi zakrivljenoj u desnu stranu, tada se jasno na RTG snimkama vidi konkavni i konveksni dio pri čemu je desna strana konveksna a lijeva konkavna, ili ako pričamo o lijevostranoj onda su konveksitet i konkavitet zamijenjeni, što je razumljivije na slici broj 2. Međutim skolioza nije iskrivljenje kralježnice u jednoj ravnini (frontalnoj) već se ona proteže kroz sve tri ravnine (i sagitalnoj i horizontalnoj) – trodimenzionalna deformacija kralježnice. U frontalnoj ravnini je kralježnica savijena lateralno (postranično), u sagitalnoj dolazi do smanjenja fiziološke torakalne kifoze; odnosno fiziološke lumbalne lordoze dok u horizontalnoj dolazi do torzije kralježaka uz rotaciju cijele kralježnice.[1] Skolioze možemo podijeliti na nestrukturalne i strukturalne. Nestrukturalne odgovaraju definiciji gdje se samo gleda postranična zakrivljenost u frontalnoj ravnini, dok strukturalne skolioze predstavljaju deformaciju kralježnice kroz sve tri ravnine: lateralni pomak u čeonj, kombiniranu lordozu ili kifozu u medijalnoj i torziju te rotaciju kralježaka u poprečnoj ravnini. Nestrukturalne skolioze se javljaju, na primjer, kod antalgicnog držanja kod apendicitisa, diskus hernije ili skraćanja donjeg ekstremiteta. [3]



Slika broj 2., prikaz ljevostrane i desnostrane skolioze

Izvor: <https://vertebrolosko-savjetovanje.hr/deformacije-kraljeznice/>

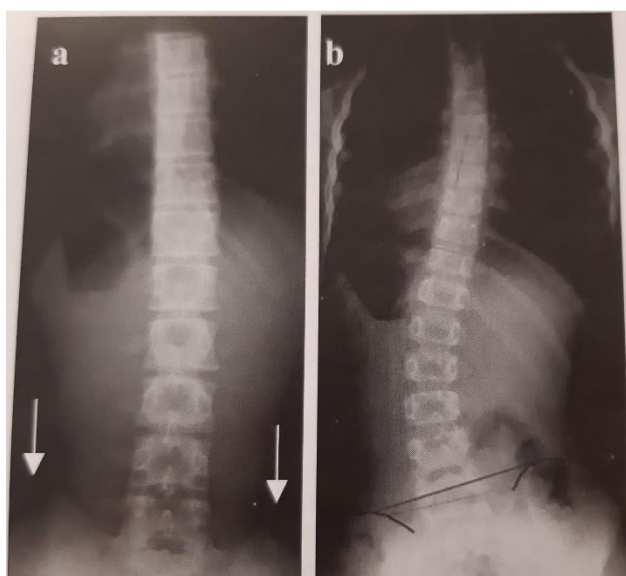
Prema etiologiji podijeljene su na primarne i sekundarne. Primarnim ili idiopatskim je uzrok nastajanja nepoznat, te ih dijelimo još prema dobi nastajanja pa tako razlikujemo infantilne – do 4. god., juvenilne – od 4. do 10.-te god života i adolescentne – iznad 10.-te godine života. Najveći dio otpada na adolescentne skolioze za koje se vjeruje da nastaju djelovanjem multifaktorijalnih čimbenika, prije svega genetskih i biomehaničkih faktora.[2]

Sekundarnim skoliozama je poznat uzrok nastajanja. To su najčešće spadaju bolesti (reumatske, neuromuskularne, kongenitalne, neurofibroza), mezenhimalni poremećaj, trauma, tumori, kontrakture, infekcije kosti i tako dalje (itd.). Neuromuskularne možemo još podijeliti na miopatske i neuropatske. [2]

Liječenje je najčešće konzervativnog tipa, te takvo liječenje najčešće obuhvaća kineziterapiju, nošenje ortoze, sadreni povoj, psihološku potporu, radiološka kontrola te uredno praćenje i vođenje pacijenta i papira (dokumentacija). Važna je skoliozu rano dijagnosticirati kako bi se na vrijeme otkrila i počela liječiti. Stavljamo naglasak na kontrolu lumbalne lordoze da bi se zaustavila spondiloza i nastanak rebrene grbe. Cilj neoperativnog liječenja je: zaustaviti ili smanjiti progresiju skolioze, sprječavanje respiratorne disfunkcije, spriječiti nastanak bolnih sindroma kralježnice te ako je moguće izbjeći operacijski zahvat. [3]

## 2. Klasifikacija skolioza

Na anteroposteriornoj projekciji kralježnica izgleda kao ravan štap, bez ikakvih postraničnih zavoja. Ako postoji lateralna zakrivljenost kralježnice (zakrivljenost u frontalnoj ravnini), onda govorimo o skoliozi. To se najbolje vidi na anteroposteriornoj (AP) rentgenskoj snimci kralježnice u stojećem položaju bolesnika. Međutim, skolioza nije iskrivljenje kralježnice samo u jednoj (frontalnoj) ravnini, već u sve tri ravnine (i medijalnoj i horizontalnoj), stoga govorimo o trodimenzionalnoj deformaciji kralježnice. Zbog toga skoliozu definiramo kao postranično iskrivljenje kralježnice uz rotaciju kralježnice oko uzdužne osovine i torziju kralježaka međusobno. S obzirom na to da je nastala strukturna promjena kralježnice, ovakve skolioze zovemo strukturalne (fiksirane) skolioze. One mogu biti: idiopatske (najčešće su), neuromuskularne (neuropatske i miopatske), prirođene, neurofibromatozne, mezenhimalne, reumatske, osteohondrodistrofične i ostale. Ako se radi samo o postraničnoj zakrivljenosti kralježnice, bez strukturalnih promjena (bez rotacije i torzije), govorimo o nestrukturalnim (labavim, funkcionalnim) skoliozama. One su obično pokazatelj prisilnog položaja kralježnice zbog neke druge bolesti, pa ih zovemo i antalgiczne skolioze. One su: posturalne (skoliotična držanja), histerične, uzrokovane podražajem korjenova živaca (diskus hernia), uzrokovane tumorima i upalama, uzrokovane inegalitetom nogu (stvarnim ili funkcionalnim). (slika br.3) [2]



Slika 3.; a – blaga labava lumbalna skolioza, uzrokovana inegalitetom nogu (zdjelica "visi" desno, desna ala niža). B – Jača skolioza zbog većeg skraćenja lijeve noge; lijeva ala niža

Izvor: M. Erceg, Ortopedija za studente medicine

Skolioza može zahvaćati jedan segment (nivo) kralježnice (npr. torakalnu kralježnicu) ili više nivoa (torakalnu i lumbalnu). To je podjela skolioza prema lokalizaciji, a određuje se prema vrhu (apeksu) zavoja. Apikalni je kralježak onaj na vrhu krivine, koji je najjače rotiran i najudaljeniji od vertikalne osovine trupa bolesnika. Ako skolioza ima samo jedan zavoј, oblik slova C, zove se jednostrana ili obična skolioza. Najčešće je labava. Skolioze su češće oblika slova S, a one su obično strukturalne. Na svakom zavoju treba prepoznati krajnji gornji (kranijalni) i krajnji donji (kaudalni) kralježak; tzv. "end vertebra". Ti su kralješci važni za mjerenje stupnja skolioze. [2]

## 2.1 Cobbov kut

Cobbov kut koristi se kao standardno mjerenje za određivanje i praćenje napredovanja skolioza. Dr. John Cobb izumio je ovu metodu 1948. godine. Predložio je da se kut zakrivljenosti izmjeri povlačenjem linija paralelnih s gornjom granicom gornjeg tijela kralješka i donjom granicom najnižeg kralješka strukturne krivulje, a zatim postavljanjem okomice iz ovih linija kako bi se međusobno križale, kut između ovih okomica su kut zakrivljenosti. Cobbov kut pomaže liječniku da odredi koja je vrsta liječenja neophodna. Cobbov kut od  $10^\circ$  se smatra minimalnim kutom za definiranje skolioze. Za kut između  $15^\circ$  i  $20^\circ$  neka istraživanja govore da pacijent ne zahtijeva nikakav poseban tretman, već samo treba redovite kontrole kako bi se vidjelo napreduje li krivulja do zrelosti kosti. Istraživanje Weissa i suradnika kaže da pacijent zahtjeva fizikalnu terapiju s intervalima bez liječenja, odnosno 6 do 12 tjedana bez fizikalne terapije. Fizikalna terapija sadrži vježbe započete u ordinaciji fizioterapeuta plus program vježbanja kod kuće, odnosno 2 do 7 tretmana tjedno nakon tri mjeseca jedan tretman svaka 2 tjedna može biti dovoljan. Za kuteve između  $20^\circ$  i  $40^\circ$  liječnik će prepisati ortozi kako bi se spriječilo napredovanje skolioze. Istraživanje Weissa i suradnika kaže da je neophodan intenzivan program rehabilitacije skolioze što uključuje 3 do 5 tjedana intenzivnog programa (4 do 6 sati treninga dnevno). Zato postoje Schroth kampovi gdje dolaze pacijenti na intenzivan rehabilitacijski program te on traje 7 do 10 tjedana. [8] Za kuteve  $40^\circ$  do  $50^\circ$  možda će biti potrebna operacija za ispravljanje krivulje. Postoji nekoliko kirurških zahvata, čest postupak koji se ponavlja je spinalna fuzija kako bi se kralješci povezali tako da se kralježnica ne može više savijati. Prepoznata su brojna priznata ograničenja Cobbovog kuta i treba biti oprezan u pretpostavci da su sekvencijalna mjerenja točna kada je evidentna mala promjena. Neka

priznata ograničenja uključuju: varijaciju unutar promatrača i među promatrača (odstupanja od najmanje 5-10%), dnevnu varijaciju (kod istog pacijenta, istog dana zakrivljenost se povećava tijekom dana do 5%). [4]

## **2.2. Prirodene skolioze**

Prirodene skolioze su deformiteti kralježnice koji već postoje u momentu poroda, iako se odmah ne moraju uočiti. Radi se o anomaliji razvoja jednog ili više kralježaka i to kao poremećaj formacije (hemivertebra, jedna ili više njih) i kao poremećaj segmentacije (nerazvijen i.v. disk i stvaranje koštanog bloka na strani konkavитета krivine). Hemivertebre mogu biti izolirane ili nekoliko njih zajedno. Ako su sve na istoj strani, deformitet je vrlo velik. Ako su neke hemivertebre na suprotnoj strani, deformitet može biti uravnotežen, pa je prognoza bolja. Prirodene skolioze mogu nastati i nakon srašćenja procesusa spinosusa, kod pojave vratnih rebara, Sprengelova deformiteta i sakralizacije zadnjeg slabinskog kralješka. Tijekom rasta prirodni se deformiteti kralježnice pogoršavaju u 75% slučajeva. U 50% slučajeva pogoršanje je jako i zahtijeva liječenje. Samo 25% prirodnih skolioza ne pokazuje progresiju tijekom rasta. Potrebna je pozornost zbog mogućih prirodnih anomalija i drugih sustava i organa. Dijagnoza se potvrđuje rtg snimkom kralježnice u AP projekciji, kada se vide prirodne anomalije kralježaka.[2]

## **2.3. Stečene skolioze**

### **2.3.1. Idiopatske skolioze**

Idiopatske su skolioze daleko najčešći oblik stečenih skolioza. Na njih otpada 70% svih skolioza. Iako su relativno česte, u većini slučajeva dolazi do spontane korekcije deformiteta i bez liječenja.

Etiologija još nije poznata, iako se vjeruje da geni, odnosno nasljeđe igra važnu ulogu. Idiopatske se skolioze mogu javiti u svakoj dječjoj dobi. Načelno možemo reći da što se skolioza ranije pojavi, deformitet će biti veći, a potreba za liječenjem agresivnija. Prognoza je lošija što je skolioza lokalizirana kranijalnije. S obzirom na dob pojavljivanja, idiopatske se skolioze dijele na infantilne, juvenilne i adolescentne.[5]

### 2.3.1.1 Idiopatske infantilne skolioze

Ove se skolioze javljaju u djece nakon rođenja do navršene 3 godine života (0-3 god.). Češće su u muške djece i obično su torakolumbalne lokalizacije. U određivanju prognoze infantilne idiopatske skolioze koristi nam tzv. Mehtin kut. Prvo se nađe apikalni kralježak. Donjim se rubom trupa tog kralješka povuče crta, a na tu crtu okomica. Kut kojeg zatvaraju pripadajuća rebra sa svake strane s ovom okomicom zovemo **Rib Vertebral Angle**. Ovaj je kut veći na strani konkaviteta. Razlika ovih kutova predstavlja Mehtin kut, odnosno **RVAD** kut (**Rib Vertebral Angle Difference**.) Ako je razlika ovih kutova veća od  $20^\circ$ , to govori lošiju prognozu infantilne skolioze, odnosno za pogoršanje deformiteta. [2,5]

### 2.3.1.2 Idiopatske juvenilne skolioze

Juvenilne se idiopatske skolioze javljaju u dobi između 3. i 10. godina djeteta. Razlikuju se od infantilnih skolioza jer se ne popravljaju spontano, nego se uglavnom polagano pogoršavaju, a mogu doseći jake deformacije. [2,5]

### 2.3.1.3 Idiopatske adolescentne skolioze

Ovo je najčešći oblik idiopatske skolioze. 80% djece sa skoliozama imaju ovaj tip. Adolescentne se idiopatske skolioze javljaju u dobi iza 10. godine života. Deformitet je obično mali (oko 10-ak stupnjeva), koji može postupno nestati ili ostati jednak, dok jedan broj ovakvih skolioza progredira.[2] Stanje se javlja u inače zdravih osoba i trenutno nema prepoznatljiv uzrok. AIS nastaje prekomjernim rastom prednjeg stupa kralježnice u odnosu na stražnji stup. Kaže se, da što je veći izrast u prednjem stupu, veći je i vizualni deformitet pacijentove kralježnice. Nedostatak rasta u stražnjem stupu sprječava rast onog prednjeg. Tijela kralježaka postaju izobličena i rotiraju unutar kralježnice kako bi napravili mjesta za sebe zbog smetnje prednjeg stupa. [5,6]

Kao što je već spomenuto, u bolesnika s AIS – om dolazi do prekomjernog rasta prednjeg dijela kralježnice te on uzrokuje rotaciju tijela kralježaka. Kad se tijela kralježaka rotiraju, posmično opterećenje kralježnice su usmjerena dorzalno kao i kod aksijalnog opterećenja. Obično se posmična opterećenja primjenjuju u svim smjerovima kada su pod

aksijalnim opterećenjem. Preusmjerenje posmičnog opterećenja dovodi do naprezanja tkiva koja inače nisu opterećena što dovodi do povećane boli i ukočenosti.

Povećanje kompresije kralježnice za 10% kod osoba s AIS-om tijekom uspravnog stajanja vidljivo je kao rezultat rotacije kralježaka. Povećanje kompresije kralježnice koje se vidi u ovoj populaciji utječe na njihovu sposobnost dovršavanja funkcionalnih aktivnosti. Npr., nedavno istraživanje je otkrilo povećanu snagu kompresije kralježnice kod osoba s AIS-om kada nose ruksak, u usporedbi s onima bez AIS-a. Isto istraživanje je zaključilo da ako se ruksak nosi na prednjem dijelu tijela kompresija kralježnice se još više povećava u onih s AIS-om. Povećana kompresija kralježnice kada je ruksak na prednjoj strani tijela rezultat je prekomjernog rasta prednjeg aspekta kralježnice. Ovo pokazuje kako su funkcionalne aktivnosti utjecale na osobe s ovim stanjem.

Smanjena stabilnost trupa uočena je u onih s adolescentnom idiopatskom skoliozom kao rezultat abnormalne zakrivljenosti. Abnormalna zakrivljenost kralježnice povlači i napreže mišiće što dovodi do toga da neki mišići postaju slabiji od drugih. Povećano opterećenje pojedinih mišića i smanjena snaga drugih mišića dovodi do nestabilnosti trupa. Nestabilnost trupa utječe na druge funkcionalne aktivnosti kod osoba s AIS-om jer smanjuje sposobnost ravnoteže. Smanjena sposobnost ravnoteže može uzrokovati probleme kada je u pitanju stajanje i hod između ostalih aktivnosti. Nestabilnost trupa također može uzrokovati respiratornu restrikciju jer nestabilnost napreže leđa i ventilacijske mišiće. Desna torakalna krivulja najčešće uzrokuje respiratorno oštećenje u adolescenata, kao i smanjenje volumena pluća i slabost inspiratornih mišića. Ova respiratorna oštećenja mogu uzrokovati značajno smanjenje funkcionalnih aktivnosti u osoba s AIS-om. [7]

Mišićni tonus i ukočenost uvelike su pogođeni kod osoba s AIS-om, osobito na konkavnoj strani kralježnice. Mišići su skraćeni na konkavnoj strani i produženi na konveksnoj. Povećani mišićni tonus i ukočenost mogu dovesti do pojačane boli i smanjenog raspona pokreta. Mišićni tonus i ukočenost su u korelaciji s težinom slučaja skolioze, što znači da što je slučaj teži to će biti prisutniji povećani tonus i ukočenost. [7]

Oni s adolescentnom idiopatskom skoliozom često imaju smanjen raspon pokreta u prednjoj ravnini zdjelice, kukovima i ramenima. Vjeruje se da je smanjeni raspon pokreta posljedica ukočenosti deformateta kralježnice i produljene bilateralne aktivacije mišića. Quadratus lumborum, erector spinae, gluteus medius i semitendinosus neki su od mišića koji doživljavaju dugotrajnu mišićnu aktivaciju. Vjeruje se da su mišićna disfunkcija i potencijalne



bolesti povezane s aktivnošću motorne kontrole uzroci produljenje aktivacije. Kako se težina idiopatske adolescentne skolioze povećava, smanjuje se opseg kretanja. [7]

U posljednjih nekoliko desetljeća postignut je značajan napredak u razumijevanju kliničkih obrazaca i trodimenzionalne patoanatomije adolescentne idiopatske skolioze (AIS) Napredak u biomehanici i tehnologiji te njihova klinička primjena, podržani ograničenim istraživanjem utemeljenim na dokazima, doveli su do poboljšanja sigurnosti i ishoda kirurških i nekirurških tretmana. Međutim, definitivna etiologija i etiopatogenetski mehanizmi koji su u osnovi AIS-a su još uvijek nejasni. Stoga, trenutačno, i prevencija AIS-a i liječenje njegovog izravnog temeljnog uzroka nisu mogući. [8]

Ovo je najčešća dijagnoza za Schroth terapiju. [6]

### 3. Dijagnostika skolioza

Dijagnostiku skolioze započinjemo anamnezom. Nakon anamneze slijedi klinički pregled. Najbolje se razodjenuti i promatrati pacijenta straga. Prvo možemo upotrijebiti visak (konac s viskom se stavi na spinozni nastavak C7 i pusti ga da slobodno visi). Normalno visak mora prolaziti kroz interglutealnu brazdu. Zatim pozornost treba obratiti na visinu ramena i procijeniti njihovu visinu i eventualnu asimetričnost. Slijedi pregled lopatica i stražnjeg toraksa, odnosno rebara. Treba vidjeti "odstoji" li jedna lopatica od rebara, odnosno postoji li ikakva asimetrija jedne i druge lopatice. Nakon toga gledamo jesu li ruke udaljene od struka sa svake strane podjednako ili postoji odstupanje jedne strane (Lorenzov trokut). Slijedi pregled visine zdjelice. Liječnik postavlja ruke na kristu ilijaku sa svake strane, ako nam se čini da zdjelica "visi" na jednu stranu, potrebno je podstaviti komadić daske i sl. Na kraju treba pogledati kralježnicu u sagnutom položaju prema naprijed (test pretklona, Adamsov test). Na taj se način može vidjeti rebrena grba, kao prvi klinički znak strukturalne skolioze. Takozvana torakalna "grba" i izbočenje dijela kuka rezultat su progresivne skolioze i povećane rotacije s lateralnom devijacijom trupa. Kod AIS-a ovo često dovodi do deformiteta prsnog koša s ograničenjima respiratorne, cirkulacijske i srčane funkcije. Kardiorespiratorna prognoza nije tako sumorna kod adolescenata i oni obično ne pate od velikih kardiopulmonalnih ograničenja u kasnijem životu. Prognoza same skolioze ovisi o različitim čimbenicima, posebice o dobi nastanka kuta zakrivljenosti i njegovoj veličini.[2]

Prisutnost grba također može dovesti do brojnih psihičkih problema. Katharina Schroth je poznata po ovoj rečenici: "Nema grbe, samo torzije rebara.", to posebno vrijedi za skoliozu u ranoj fazi razvoja. Ako se ništa ne poduzima kako bi se to suprotstavilo, jedna lateralna polovica leđa može se brzo povećati, jer se gibus (grba) razvija kao posljedica neravnoteže mišića i sila – uglavnom pomaknutih rebara i povezanih mišića koji su pritisnuti u pogrešnom smjeru, djelom sprijeda a djelom straga i/ili bočno. To automatski rezultira boljom ventilacijom plućne polovice na strani rebrene grbe, dok je druga strana konkavna strana slabije ventilirana. Pomicanje centra gravitacije dovodi do statičke ravnoteže. Time se stvara širi prostor koji omogućuje pomicanje rebara unatrag. To se postiže respiratornim torakalnim pokretom duž strane zamišljenog pravog kuta: bočno + cefalno + stražnje = trodimenzionalno (3D). Suprotnost stražnjoj rebrenoj grbi je suženi prednju grudni koš, jer ista rebra koja su rotirana prema stražnjoj strani uzrokuju prednju kompresiju. [9]

Rtg snimke kralježnice uvijek treba raditi u stojećem položaju, one nam ujedno i potvrđuju naše sumnje na skoliozu.[2]

## 4.Liječenje skolioza

Mogućnost liječenja skolioza dijeli se na promatranje, konzervativno i operativno. U obzir se uzimaju mnogi čimbenici. Promatraju se krivulje kralježnice, što je ona manja, liječenje je uspješnije. U konzervativno liječenje spada fizikalna terapija, odnosno kineziterapija s naglaskom da se jača konveksni dio kralježnice a isteže konkavni. Kombinacija vježbi istezanja i jačanja muskulature, dok se drži naglasak na pravilnom sjedenju i držanju pojedinca. U konzervativnom liječenju naglasak se pridaje na Schroth metodi liječenja o kojoj ću vam pisati u daljnjem tekstu.

U konzervativno liječenje ubrajamo još i ortopedsko liječenje, odnosno ortoze za kralježnicu koje su dobro trenutno rješenje ali ne i trajno. Tu spadaju Boston ortoza, koju možemo vidjeti na slici 4.Charleston ortoza i druge. One imaju izgled poput korzeta i najčešće ih nose djeca ili adolescenti. Preporučuje se da se nose minimalno 18 sati od 24, a neke se mogu nositi i noću. Koju će vrstu ortoze liječnik prepisati ovisi o pacijentovom načinu života, disciplini i težini krivulje. [10]



Slika 4. Prikaz Boston ortoze

Izvor: <http://natus.hr/Skolioza>

Kirurška korekcija skolioze razmatra se za veće krivulje kralježnice, koje se nisu dale ispraviti tijekom konzervativnog liječenja. Uzima se u obzir i kada je pacijent jako nezadovoljan svojim oblikom leđa kako bi se podvrgnuo značajnoj operaciji. Operacija se najčešće izvodi

tijekom adolescencije ali novije tehnike omogućuju postizanje dobre korekcije i u ranoj odrasloj dobi.[10]

#### **4.1. Intervencije u liječenju skolioza**

Vježbe specifične za skoliozu mogu se koristiti u 3 glavna klinička scenarija: (1) jedina upotreba vježbe kao primarnog liječenja AIS-a za blage krivulje, (2) u kombinaciji s protezama za umjerene krivulje i (3) tijekom odrasle dobi ako krivulje skolioze prelaze određene pragove. U liječenju blage skolioze manje od 25°Cobb, prvi glavni klinički scenarij je korištenje intenzivnih 3D vježbi za kralježnicu i prsni koš kako bi se pokušalo izbjeći korištenje proteza. Ovaj kritični Cobbov kut općenito se smatra pragom za propisivanje aparatića. U slučajevima blage skolioze gdje je propisana tjelovježba, scoliosis-specific exercises (SSE) se pretežno koristi prema preporukama Studijske skupine o skoliozi i ortopedskom i rehabilitacijskom liječenju. Ključni ciljevi tjelesnog vježbanja u blagim slučajevima AIS-a su stabilizacija kralježnice u kombinaciji s 3D automatskom korekcijom kralježnice, zdjelice i prsnog koša. [10]

## 5. Schroth metoda liječenja

Schroth metodu je osmislila i razvila Katharina Schroth koja je i sama imala skoliozu. U početku je svojim vježbama namjeravala ispraviti vlastiti izgled i normalizirati skoliotično držanje tijela. Nije koristila nikakav posebni talent osim percepcije. Rukama je oblikovala svoje tijelo, a potom i tijela svojih pacijenata, vodeći ih riječima. Čineći to, probudila je kod svojih pacijenata novu svijest o slici tijela. Natjerala je svoje pacijente da osjete kamo im usmjeriti dah. U zrcalu su pacijenti mogli vidjeti kako se posebno skoliotično držanje mijenja u povoljniji izgled i kako se posturalna neravnoteža kostura i muskulature postupno ravna i pretvara u uspravno držanje. Prelaskom preko srednjih devijacija inicirala je nove obrasce kretanja kod svojih pacijenata, budući da ljudi s poremećajima držanja sebe doživljavaju kao da imaju uspravno držanje. Korak po korak, Katharina Schroth je prema pacijentima formulirala zakone o porastu skolioze i pokušala primijeniti terapijske metode koje bi imale suprotan učinak. To je neinvazivni tretman za skoliozu koji koristi specifične vježbe koje se temelje na pacijentovom jedinstvenom obrascu krivulje kralježnice. Kralježnica je smještena u sve tri anatomske ravnine – sagitalnoj, frontalnoj i poprečnoj. Svrha metode je stvoriti ravnotežu i stabilnost kralježnice poboljšanjem tjelesne mehanike kako bi se spriječilo daljnje napredovanje krivulje. Među svim pristupima vježbama specifičnim za skoliozu, Schroth metoda je najviše proučavana i široko korištena. [9]

Adolescentna idiopatska skolioza (AIS) najčešći je strukturalni deformitet kralježnice u adolescenta. Predstavlja se kao bočno rotirana zakrivljenost kralježnice i postaje očita u vrijeme puberteta. Dijagnoza AIS-a će se postaviti kada je zakrivljenost kralježnice u sagitalnoj ravnini jednaka ili veća od 10 stupnjeva, također poznata kao Cobbov kut. Određuje se mjerenjem kuta između gornje i donje granice deformiteta u sagitalnoj ravnini. Veličina ovog kuta koristi se za klasifikaciju težine skolioze.

Nakon što se postavi dijagnoza skolioze, potrebno je uvesti učinkovito liječenje kako bi se riješio deformitet i spriječile dugoročne posljedice. [9]

## 5.1. Schroth termini

T – strana je strana tijela na kojoj se nalazi rebrena grba ili gibus, koja se manifestira na konveksnoj strani torakalne krivine. Također je povezana s lumbalnim konkativitetom odnosno sa slabom točkom.

L – strana je strana tijela na kojoj se nalazi lumbalna prominencija odnosno konveksni aspekt lumbalne krivine. Određena je torakalnim konkavitom odnosno slabom stranom. U terapijskim procesima preporučljivo je koristiti kratke termine za opisivanje instrukcija i objašnjenja tipičnih korekcija.

T – strana i L – strana nezavisne su od lijeve i desne strane i jasno su povezane sa specifičnim osobinama skolioze.

Prominentni kuk je pomicanje zdjelice lateralno u frontalnoj ravnini. Ovisno o tipu skolioze, prominentni kuk predstavlja kompenzaciju torakalne ili lumbalne krivine. Bočno pomicanje zdjelice uzrokuje adukciju kuka na prominentnoj strani i podignutu ilijačnu kost na istoj strani.

Lumbalna prominencija ili lumbalni konveksitet je lokaliziran između gornjeg i donjeg lumbalnog ili torakolumbalnog kralješka na L – strani, najveći stupanj posteriorne rotacije je u apikalnom dijelu krivine. Prema SRS – u (Scoliosis Research Society) apeks lumbalne krivine nalazi se na između L4 i L2, a kod torakolumbalne između L1 i T12. Lumbalni ekstenzori nalaze se na površini procesusa transversusa, previše su istegnuti i pomaknuti posteriorno kao rezultat devijacije i rotacije lumbalnog konveksiteta. S kozmetičke strane javlja se asimetrija struka koji je popunjen na konveksnoj strani i više naglašen na konkavnoj strani.

Slaba točka se nalazi na suprotnoj strani od lumbalnog konveksiteta, tj. na T – strani. Transverzalni procesusi su rotirani anteriorno, dok su mišići vezivnog tkiva skraćeni. Mišićna tenzija kao i aktivacija ovih mišića je smanjena u odnosu na suprotnu stranu. Kao što je već spomenuto, struk je naglašeniji, a zdjelica djeluje kao da je pomaknuta ka istoj strani.

Slaba strana se nalazi na L – strani kod torakalnog konkaviteta, tamo su rebra bliža i niža te podsjećaju na grudni koš prilikom izdisaja. Rebra su rotirana anteriorno i manje su svinuta što znači da su njihovi posteriorni aspekti praviji. Posteriorni dio torakalne konkavne strane prsnog koša je uzak u usporedbi sa prerastegnutim prednjim dijelom i djeluje plosnato i

šuplje. Prilikom promatranja i opisivanja slabe strane možemo reći da se primjećuje rebreno udubljenje na posteriornoj strani, kao da imamo podignuta i izbočena rebra na anteriornoj strani.

Ventralna ravna zona se nalazi na T – strani i dio je rebrene grbe, djeluje stisnuto a grudi izgledaju manje i na različitom nivou u usporedbi s drugom stranom. Apikalna rebra su bliže i rotirana posteriorno.

Ventralna prominencija se nalazi na nižem nivou u odnosu na apeks torakalne krivine. Ona mijenja normalnu poziciju rebara spuštajući ih pod uglom dolje i uzrokuje da se luk donjih rebara pomiče naprijed stvarajući ventralnu rebrenu grbu.

Rame u protrakciji je na torakalnoj konveksnoj strani ( T – strani), s donjim kutom lopatice pomaknutim prema gore i tiltiranim od prsnog koša sa proksimalnim dijelom, shiftiranim prema naprijed.

Rame u retrakciji se nalazi na torakalnoj konkavnoj strani ( L – strani), rame je rotirano posteriorno i zavisi o obujmu torakalne krivine, te će lopatica pasti u torakalni konkavitet. U takvim slučajevima pacijenti će imati tilt ramena prema L – strani. [11]

## **5.2. Skoliotična statika zbog poremećaja držanja**

Katharina Schroth mogla je vidjeti skoliotisku statiku tijela posebno u slučajevima velikih skolioza – u gotovo svakom slučaju prisutan je posturalni poremećaj u sagitalnoj ravnini (prednje – stražnjoj) s prednjim izbočenjem zdjelice. Dakle, trup odstupa straga od lumbalne regije. Glava se ponovno zamahne iznad težišta. To je zbog tjelesne ravnoteže, koja se razvija u neuravnoteženo stanje i konačno se prilagođava stečenoj skoliotskoj statici. To vrijedi za skoliotične pacijente kada se gleda sa strane rebrene grbe. [12]

## **5.3. Principi rada prema Schroth**

Nakon što je Katharina Schroth radila s pacijentima oblikujući i formirajući njihova tijela, otkrila je zakone prema kojima radi. Stekla je veliko praktično iskustvo prije nego što je pisala



o svojoj teoriji. Postupno je usavršavala svoje teorijsko znanje kako bi ga mogli podučavati i drugi. [13]

### 5.3.1. Klasifikacijski sustav

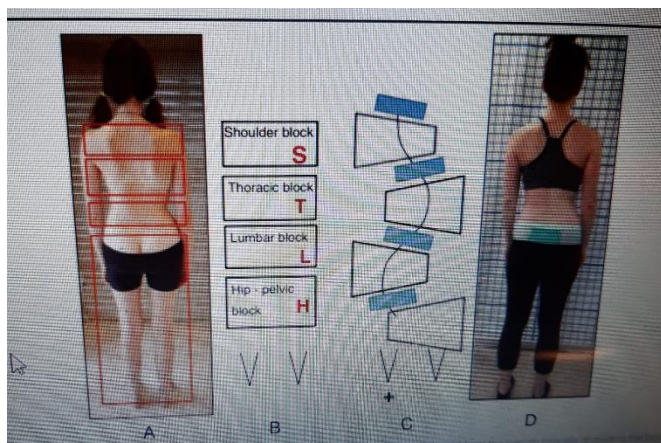Schrothov sustav klasifikacija izveden je iz Schrothovog principa podjela tijela na tjelesne blokove. Ovaj simbolički opis pomaže objasniti skoliočne promjene kao kompenzacijske prilagodbe što je vidljivo na slici 5. Blokovi tijela prikazuju deformaciju trupa kao promjenu njihovog geometrijskog oblika iz pravokutnog u oblik trapeza. Jasno su vidljivi bočni pomak i rotacije kao i kompresije na konkavnoj strani i ekspanzija na konveksnoj strani. U stojećem statičkom položaju tijela blokovi tijela trebaju biti okomito poravnati s njihovim težištem integriranim u središnju sakralnu liniju. Asimetrija skoliočnog trupa je gubitak simetrije i prikazuje blokove nagnute i ekscentrične

Schrothov klasifikacijski sustav daje smjer bočne devijacije i rotacije glavnih važnih tjelesnih blokova (glavnih krivulja) i jasnu orijentaciju za standardizirani terapijski plan koji uključuje terapijski dijagram, program vježbanja s vježbama kod kuće i potrebnu tehniku mobilizacije. Prema Schrothovom sustavu klasifikacije, različite vrste skolioza uvijek počinju glavnom krivuljom a slijede relevantna i sekundarna krivulja.

Velika slova predstavljaju blokove tijela, a mala opisuju smjer bočne devijacije i rotacije: desno (right) = ri, lijevo (left) = le. [13]

Schrothovi tjelesni blokovi:

- H – blok kuka i zdjelice, sakrum
- L - lumbalni blok
- T – torakalni blok
- S – rameni blok



Slika 5: Prikaz tijela po blokovima

Izvor: Berdishevsky, H., Lebel, V.A. and others: physiotherapy scoliosis – specific exercises – a comprehensive review of seven major schools

### 5.3.2. Indikacije i ciljevi liječenja

Indikacija za liječenje Schroth metodi temelji se na SOSORT (The International Society on Scoliosis Orthopaedic and Rehabilitation Treatment). I individualni i grupni tretmani dijele iste ciljeve: proaktivne korekcije kralježnice kako bi se izbjegla operacija, posturalni trening za izbjegavanje ili usporavanje napredovanja, podučavanje programa podučavanja kod kuće, podrška pomoći za pomoć i prevencija i strategija suočavanja s boli.[13]

### 5.3.3. Dobne specifičnosti

Schroth metoda se prvenstveno koristi za idiopatsku skoliozu, uključujući AIS i kasnu juvenilnu idiopatsku skoliozu (JIS). Osobe sa skoliozom ranog početka i odrasle osobe liječe se modificiranim principima. Deformacije sagitalne ravnine kao što su hiperkifoza i lordoza također se mogu liječiti Schrothovim vježbama. Liječenje JIS-a također uključuje manje intenzivnu i modificiranu Schrothovu metodu. Liječenje AIS-a primjenom strogih Schrothovim načela usmjereno je na sprječavanje progresije krivulje prije kraja rasta. Liječenje skolioze kod odraslih provodi se modificiranom Schrothovom metodom koja se temelji na jačini boli te stupnju i rigidnosti deformiteta kralježnice.[13]

### **5.3.4. 3D principi korekcije**

U Schroth metodi postoji pet korekcija zdjelice koji se postavljaju prije izvođenja glavnih načela korekcije. Ovih 5 korekcija zdjelice osiguravaju da je zdjelica najbolja poravnata s trupom prije većih korekcija. Pet principa Schroth metode su:

1. autoelongacija (detorzija)
2. otklon
3. derotacija
4. rotacijsko disanje
5. stabilizacija

Tijekom primjene ovih principa pacijent se uči kako dekolapsirati konkavna područja trupa i kako smanjiti izbočine. [13]

### **5.3.5. Aktivacija mišića**

Ovo je proces facilitacije, odnosno početak mentalne reedukacije svjesno ponavljanim derotativnim vježbama koje na kraju prepoznaje pacijentova podsvijest i zatim se provode automatski. Pacijent uspostavlja ravnotežu između onog što vidi u ogledalu i onog što osjeća. Kontinuiranim mišićnim treningom dolazi do ponovnog odgoja skolioznog držanja u ispravljeno uspravno držanje, tako da se mentalno prihvaćaju novi obrasci pokreta i pacijent može samostalno zauzeti korektivno držanje u bilo kojem obliku.

Novi posturalni obrazac je osnova za učenje novog obrasca pokreta, tj. pacijenti također trebaju integrirati stečeno tijelo i korektivnu percepciju u aktivnost svakodnevnog života. Kako bi se dobri rezultati vježbanja kasnije razvili u dobru formu tijela, neophodna je aktivna stabilizacija. Prema Schroth-u, to se izvodi tijekom faze izdisaja u obliku izometrijskih vježbi

napetosti mišićnog sloja kako bi se promijenjena mišićna napetost, u korekciji, postala vidljiva pacijentu. Prethodno neaktivni mišići se reaktiviraju. Na 'debeloj' strani mišići su prenapeti (prenapregnuti) i slabi, dok su na 'suženoj' kontrahirani. Izgubili su svoj prirodni tonus mišića i više nisu spremni za rad. Tome se suprotstavlja istežanje skraćениh mišića s odgovarajućim vježbama u prikladnim početnim položajima te kada počinju ponovo aktivno raditi u napetom stanju. To automatski daje elogičnane mišićne stimulanse. Te su točke povezane. Štoviše, svaka vježba mora započeti osjećajem ispravnog pokreta i svjesnom sposobnošću prenošenja tog pokreta u ispravan položaj tijela. Novo držanje napokon postaje uspostavljeno i dovodi do potvrde pacijentove nove slike o sebi. [13]

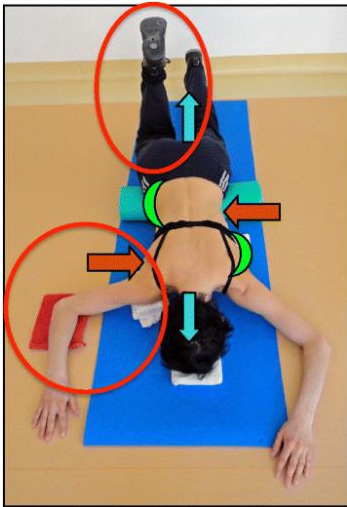
#### 5.4. Schroth vježbe

Schroth vježbe, iako se razlikuju od osobe do osobe, uključuju tri važne komponente:

1. Mišićna simetrija
2. Rotacijsko disanje – koristila je rebra kao duge poluge koje su djelovale na okretanju prsnog koša (prednja rotacija) i tako otkrila i koristila tu tehniku[4]
3. Svijest o držanju

Schroth metoda se sastoji od senzomotornih, posturalnih vježbi i vježbi disanja specifičnim za skoliozu. Pacijentova sposobnost da smanji deformitet kralježnice aktivnim posturalnim poravnanjem kralježnice u tri dimenzije (poznato kao autokorekcija) je temeljna komponenta metode. Ova autokorekcija se postiže samoizduživanjem i posturalnim korekcijama koje su specifične za svaki uzorak krivulje i na kraju će biti integrirane u dnevne aktivnosti. Na slici 6. možete vidjeti aktivaciju mišića iliopsoasa (fleksija desnog kuka); plave strelice predstavljaju produljenje trupa s kaudalnim i kranijalnim silama, crvene strelice predstavljaju područja aktivacije mišića oko konveksiteta prema srednjoj liniji, zeleni polumjeseci predstavljaju područja ekspanzije udubljenja, crveni krugovi predstavljaju dodatne korektivne sile: crveni krugovi oko desnog donjeg ekstremiteta i desnog gornjeg ekstremiteta predstavljaju aktivaciju iliopsoasa, odnosno trakciju ramena/kontrakciju, što rezultira korekcijom lumbalne i torakalne krivulje. Nekoliko kohortnih istraživanja Schrothove metode pokazalo je pozitivne rezultate na snagu mišića leđa, funkciju disanja koja usporava napredovanje krivulje, poboljšava Cobbove kutove i smanjuje učestalost operacije.

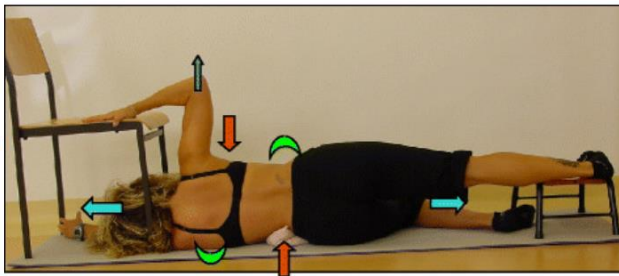
Nekoliko ishoda osim korekcije krivulje može uključivati: poboljšano držanje, poboljšanu snagu i stabilnost trupa, poboljšan cjelokupni obrazac pokreta i funkcija te bolje poravnanje zdjelice.[14]



Slika 6. Prikaz jedne od Schroth vježbe

Izvor: [https://www.researchgate.net/figure/8The-Schroth-prone-exercise-with-activation-of-the-iliopsoas-muscle-right-hip-flexion\\_fig101\\_305851396](https://www.researchgate.net/figure/8The-Schroth-prone-exercise-with-activation-of-the-iliopsoas-muscle-right-hip-flexion_fig101_305851396)

Četiri najčešće korištene vježbe u Schroth metodi su vježba „50x Pezziball“, „Prone vježba“, „Sail vježba“ te vježba mišićni cilindar. Sve ove vježbe mogu se koristiti za sve vrste krivulja. Vježba „50x Pezziball“ djeluje na samoizduživanje i aktivaciju mišića u trupu koji forsiraju konveksnost u trupu naprijed i prema unutra, a konkavnost van i prema natrag. „Prone“ vježba korigira torakalnu krivulju korištenjem trakcije ramena i kontratrakcije ramena te lumbalnu krivulju putem aktivacije mišića iliopsoasa. „Sail“ vježba je vrlo učinkovita vježba istezanja koja pomaže produljiti torakalnu konkavnost. Vježba mišićnog cilindra uključuje mišić quadratus lumborum, kako bi ispravio lumbalnu krivulju u odnosu na gravitaciju. Tijekom ove vježbe pacijent leži na lumbalnoj konveksnoj strani. Lumbalni konveksitet podupire vrećica riže koja pomaže u poravnanju kralježnice u horizontalnoj ravnini. Bolesnikova desna noga je oslonjena stolicom, a desna ruka je oslonjena na stolcu tijekom vježbe. Svijetloplave strelice predstavljaju produljenje trupa s kranijalnim i kaudalnim silama. Zeleni polumjeseci predstavljaju područja ekspanzije konkaviteta. Crvene strelice predstavljaju područja aktivacije mišića, aproksimirajući konveksnosti prema srednjoj liniji i smjer korekcije, što je vidljivo na slici 7. Tamnoplava strelica usmjerena prema gore od desnog lakta predstavlja trakciju ramena, što je izometrijska napetost od ramena u bočnom/vanjskom smjeru s fiksiranom lopaticom kao nastavkom poprečne ekspanzije u proksimalnoj torakalnoj regiji.



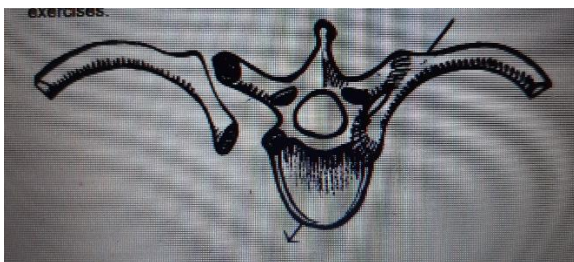
Slika 7. Prikaz jedne od Schrot vježbi

Izvor: [https://www.researchgate.net/figure/0The-Muscle-cylinder-exercise-also-known-as-the-Side-lying-exercise-focusing\\_fig126\\_305851396](https://www.researchgate.net/figure/0The-Muscle-cylinder-exercise-also-known-as-the-Side-lying-exercise-focusing_fig126_305851396)

Ostale vježbe vezane uz Schroth metodu uključuju korekciju držanja tijekom svakodnevnih aktivnosti. Ove vježbe se fokusiraju na ispravljanje držanja tijekom odmaranja, sjedenja ili stajanja. [14]

#### 5.4.1. Rotacijsko disanje

Budući da su rebra spojena artikulacijama s bočnim nastavcima kralješaka (slika 4), mogu uz pomoć disanja smanjiti torziju trupa tijekom Schrothovih vježbi.



Slika 4: Torakalni kralježak, lijevo: rebro iščašeno iz kralješka; desno: glave rebara i tuberkule spojene zglobovima s kralješkom. Ovako kreiranom osi (vidi strelicu) omogućeno je podizanje i spuštanje rebara tijekom disanja.

Izvor: [Lehnert-Schroth, Christa. "Introduction to the three-dimensional scoliosis treatment according to Schroth." \*Physiotherapy\* 78.11 \(1992\): 810-815.](#)

Nije pametno pritiskati istaknute dijelove trupa. Na udubljenoj (konkavnoj) strani potrebno je posebnim respiratornim vježbama iznutra proširiti rebra koja su uronjena prema unutra i dolje. Slijedeć ideju da se radi upravo suprotno od onoga što predstavlja oblik tijela, moraju se podići prema van (bočno) i prema gore (cefalno) što automatski rezultira boljom ventilacijom plućne polovice na strani rebrene grbe, dok je druga strana, konkavna (depresivna) strana – slabije ventilirana. Pomicanje centra gravitacije dovodi do statičke neravnoteže. Time se stvara širi prostor koji omogućuje pomicanje rebara unatrag. To se postiže "respiratornim torakalnim pokretom" duž strana zamišljenog pravog kuta: bočno + cefalno + stražnje trodimenzionalno. Pandan stražnjoj rebrenoj grbi je suženi prednji prsni koš, jer ista rebra koja su rotirana prema stražnjoj strani uzrokuju prednju kompresiju. U Schroth tretmanu, ta se rebra pomiču naprijed i prema gore i rotiraju prema naprijed i prema unutra ili trodimenzionalno uz pomoć disanja ('rotacijsko disanje'). Istodobno, subjekt se uvijek potiče na razmišljanje o spuštanju dijafragme. [13]

## **5.5. Kozmetičko poboljšanje**

Dodatna prednost ovog tretmana je poboljšanje izgleda. Pacijenti se fotografiraju goli sa sve četiri strane tijela na početku i na kraju svoje šestotjedne terapije. Pomoću ovih fotografija moguće im je objasniti skoliotsku statiku. Fotografije su važan alat tijekom vježbi. One potiču ispitanike da sami vježbaju kod kuće, osobito ako je vidljiv uspjeh korak po korak. Za pacijente su stupnjevi kuta kralježnice koji se mogu mjeriti uz pomoć rendengrama u velikoj mjeri od sekundarnog značaja. Kozmetički rezultati su im važniji, žele vidjeti da im se 'grba' na leđima smanji, jer ih to najviše muči. [15]

## **5.6. Motivacija**

Objašnjenja koja se uvijek daju pacijentima razvijaju njihovo samopouzdanje i uvjeravaju ih u korisnost zahvata, što također povećava njihovu motivaciju za izvođene vježbi.

Svaka osoba sa skoliozom mora vježbati cijeli svoj život. Tijekom prvog razdoblja terapije vježbaju pet do šest sati dnevno. Kod kuće mogu smanjiti intenzivnu dnevnu tjelovježbu u početku na 90 minuta ili sat vremena. Desetljećima kasnije ponovno smo se susreli s pacijentima i na ispitivanje su nam odgovorili da i dalje vježbaju po Schroth metodi deset minuta dnevno. To je motivacija! U svakom slučaju pacijenti se moraju pridržavati liječenja jer je to bitno za njihov uspjeh. [16]

### **5.7. Smanjenje boli**

Osobito stariji pacijenti pate od bolova zbog skoliotičnog držanja. Razvoj krivulja kralježnice dovodi do jednostranog zatezanja ili kontuzije živaca kao i višestruke disfunkcije zglobova. To stvara bol. Prema našoj evidenciji, ta se bol u 85% bolesnika popravljiva ili nestaje, ponekad već nakon nekoliko tjedana terapije, što tako pomaže poboljšanju kvalitete života.[13]

### **5.8. Poboljšanje plućne funkcije**

Vitalni kapacitet se mjerljivo povećava u skoro oko 95% pacijenata; 22 ih je dobilo poboljšanje vitalnog kapaciteta do 600 ml nakon šest tjedana, a 11% je dobilo poboljšanje do 800 ml u istom razdoblju. Bilo je i pacijenata koji su tijekom šestotjedne terapije pokazali povećanje vitalnog kapaciteta za više od 1000 ml. To predstavlja ogroman napredak u zdravstvenom stanju koje također ima koristi od vježbanja na otvorenom ako to vremenske prilike dopuštaju.[13]

### **5.9. Srčano – cirkulacijski trening**

Srčane i cirkulacijske funkcije poboljšavaju se ne samo specifičnom respiratornom terapijom već i intenzivnim treningom mišića. Za vrijeme lošeg vremena vježbe se izvode u velikim dvoranama opremljenim odgovarajućim spravama za specifične grupne vježbe koje se nadopunjuju individualnim vježbama.[1]



## 6. Zaključak

U programu liječenja Schroth terapijom koriste se sve mogućnosti posturalne korekcije, uključujući i disanje, kako bi se pacijentima omogućilo da sami sebi pomognu. Pacijenti uče steći određeni osjećaj koji im pomaže da vide i razumiju različite faze kroz koje moraju proći dok ne dođu do najbolje moguće korekcije. Tako uče prihvatiti da će liječenje biti dugotrajno. Postupak im također omogućuje izbjegavanje ponašanja tijekom svakodnevnih aktivnosti koje bi mogle povećati progresiju njihove skolioze. Samo održavanje posturalne korekcije tijekom svakodnevnih aktivnosti može dugoročno spriječiti napredovanje. U nekim slučajevima, gdje je skolioza bila prejaka i gdje su pacijenti bili podvrgnuti operaciji, moguće je poboljšati funkciju pluća i zadržati kirurške rezultate. Iako kirurgija spaja kralježnicu, postoji određeni gubitak korekcije tijekom vremena. Do danas većina kirurških tehnika ne smanjuje rebrenu grbu pa su specifične fizioterapijske vježbe usmjerene na održavanje kirurških rezultata.

## 7. Literatura

- [1] Platzer, W.: Priručni anatomski atlas: sustav organa za pokretanje, medicinska naklada, Zagreb 2011.
- [2] Erceg, M.: Ortopedija za studente medicine, Sveučilište u Splitu, Split 2006.
- [3] Mathis, J.M.: Spine anatomy, springer 2004., str. 8-32
- [4] Tan, J.: Measuring the Cobb angle and scoliosis, <http://www.health-articles.co.uk/measuring-the-cobb-angle-and-scoliosis/> , preuzeto 28.4.2022.
- [5] Yaman, O., Dalbayrak, S.: Idiopathic scoliosis, Turk Neurosurg. 2014, str.646-657
- [6] Konieczny, M.R., Senyurt, H., Krauspe, R.: Epidemiology of adolescent idiopathic scoliosis, Journal of children's orthopaedics, 11.12.2012, Str. 3-9
- [7] Choudhry, M.N., Ahmad, Z., Verma, R.: Adolescent idiopathic scoliosis, Open orthop.J., 2016., str.143-154
- [8] Moe, J., H., and Byrd, J.A.: Idiopathic scoliosis, Moe's textbook of scoliosis and other spinal deformities, WB SAUNDERS, PHYLADELPHIA 1987.,str.191-232
- [9] Lehnert – Schroth, C.: Introduction to the three – dimensional scoliosis treatment according to Schroth, Physiotherapy, Studeni 1992, str. 810-815
- [10] Shakil, H., Iqbal, Z., A., Al – Ghadir, A., H.: Scoliosis: review of types of curves, etiological theories and conservative treatment, J Back Musculoskelet rehabil., 2014, str. 111-115
- [11] Schreiber, S., Parent, E.C., Moez, E. K., Hedden, D. M., Hill, D.,Moreau, M. J.: The effect of Schroth exercises added to the standard of care on the quality of life and muscle endurance in adolescents with idiopathic scoliosis – and assessor and statistician blinded randomized controlled trial: „SOSORT 2015 Award Winner“, Scoliosis 2015, str.1-12
- [12] Ottmann, S., Kose, N., Yakut, Y.: The efficacy of Schroth's 3 – dimensional exercises therapy in the treatment of idiopathic scoliosis in Turkey, Saudi Med J. 2005, str. 1429 – 1435
- [13] Bredishevsky, H., Lebel, V. A., Bettany – Saltikov, J., at al.:Physiotherapy scoliosis – specific exercises – a comprehensive review of seven major schools, Scoliosis and spinal disorders, 2016., str.1 – 52
- [14] Hennes, A., Goodall, D.:Rehabilitation (SIR) in patients with spinal defomities – description and ressults, Physiotherapy theory and practice, 2009.

[15] Torres, B.:Katharina Schroth method for treatment of post – polio sciliosis in an adult, Scoliosis 2007. str 13

[16] Weiss, H. R.: Spinal deformities rehabilitation – state of the art review, Scoliosis 2010., str. 1-13

Pan h

Prijava završnog rada

## Definiranje teme završnog rada i povjerenstva

ODJEL Odjel za fizioterapiju

STUDIJ preddiplomski stručni studij Fizioterapija

PRISTUPNIK Vanja Capek

MATIČNI BROJ 3906/336

DATUM 20.6.2022

KOLEGIJ Fizioterapija u traumatologiji

NASLOV RADA Metoda Katharine Schroth u liječenju skolioza

NASLOV RADA NA ENGL. JEZIKU Katharine Schroth method in treatment of scoliosis

MENTOR dr.sc. Pavao Vlahek, dr.med, FEBPRM

ZVANJE viši predavač

ČLANOVI POVJERENSTVA

1. Anica Kuzmić, mag. physioth., pred, predsjednik
2. dr. sc. Pavao Vlahek, dr.med., viši pred., mentor
3. Valentina Novak, mag. med. techn., član
4. Jasminka Potočnjak, mag. physioth., pred, zamjenski član
- 5.

VZK

MIM

## Zadatak završnog rada

BROJ 107/FIZ/2022

OPIS

Skolioza je medicinsko stanje koje je, u širem smislu, opisano kao lateralna zakrivljenost kralježnice, odnosno zakrivljenost u frontalnoj ravnini. Međutim, skolioza nije iskrivljenje kralježnice samo u jednoj (frontalnoj) ravnini nego u sve tri ravnine (i sagitalnoj i horizontalnoj). Dakle, radi se o trodimenzionalnoj deformaciji kralježnice. Kralježnica je u frontalnoj ravnini savijena prema lateralno (postranično), u sagitalnoj je ravnini smanjena fiziološka torakalna kifoza (ili fiziološka lumbalna lordoza), a u horizontalnoj ravnini nastaje torzija kralježaka (zavrtanje jednog dijela trupa prema drugom dijelu trupa) uz rotaciju cijele kralježnice (oko uzdužne osovine), zajedno s rebrima.

Schrothov klasifikacijski sustav daje smjer bočne devijacije i rotacije glavnih važnih tjelesnih blokova (glavnih krivulja) i jasnu orijentaciju za standardizirani terapijski plan koji uključuje terapijski dijagram, program vježbanja s vježbama kod kuće i potrebnu tehniku mobilizacije. Prema Schrothovom sustavu klasifikacije, različite vrste skolioza uvijek počinju glavnom krivuljom a slijede relevantna i sekundarna krivulja.

ZADATAK URUČEN

20. 06. 2022.



Pan h



## IZJAVA O AUTORSTVU

Završni/diplomski rad isključivo je autorsko djelo studenta koji je isti izradio te student odgovara za istinitost, izvornost i ispravnost teksta rada. U radu se ne smiju koristiti dijelovi tuđih radova (knjiga, članaka, doktorskih disertacija, magistarskih radova, izvora s interneta, i drugih izvora) bez navođenja izvora i autora navedenih radova. Svi dijelovi tuđih radova moraju biti pravilno navedeni i citirani. Dijelovi tuđih radova koji nisu pravilno citirani, smatraju se plagijatom, odnosno nezakonitim prisvajanjem tuđeg znanstvenog ili stručnoga rada. Sukladno navedenom studenti su dužni potpisati izjavu o autorstvu rada.

Ja, Vanja Capek (*ime i prezime*) pod punom moralnom, materijalnom i kaznenom odgovornošću, izjavljujem da sam isključivi autor/ica završnog/diplomskog (*obrisati nepotrebno*) rada pod naslovom Metoda Katharine Schroth u liječenju skolioza (*upisati naslov*) te da u navedenom radu nisu na nedozvoljeni način (bez pravilnog citiranja) korišteni dijelovi tuđih radova.

Student/ica:  
(*upisati ime i prezime*)

Capek  
(*vlastoručni potpis*)

Sukladno čl. 83. Zakonu o znanstvenoj djelatnosti i visokom obrazovanju završne/diplomske radove sveučilišta su dužna trajno objaviti na javnoj internetskoj bazi sveučilišne knjižnice u sastavu sveučilišta te kopirati u javnu internetsku bazu završnih/diplomskih radova Nacionalne i sveučilišne knjižnice. Završni radovi istovrsnih umjetničkih studija koji se realiziraju kroz umjetnička ostvarenja objavljuju se na odgovarajući način.

Sukladno čl. 111. Zakona o autorskom pravu i srodnim pravima student se ne može protiviti da se njegov završni rad stvoren na bilo kojem studiju na visokom učilištu učini dostupnim javnosti na odgovarajućoj javnoj mrežnoj bazi sveučilišne knjižnice, knjižnice sastavnice sveučilišta, knjižnice veleučilišta ili visoke škole i/ili na javnoj mrežnoj bazi završnih radova Nacionalne i sveučilišne knjižnice, sukladno zakonu kojim se uređuje znanstvena i umjetnička djelatnost i visoko obrazovanje.