

Rehabilitacija ozljeda m. popliteusa

Hlevnjak, Luka

Undergraduate thesis / Završni rad

2023

Degree Grantor / Ustanova koja je dodijelila akademski / stručni stupanj: **University North / Sveučilište Sjever**

Permanent link / Trajna poveznica: <https://um.nsk.hr/um:nbn:hr:122:834903>

Rights / Prava: [In copyright](#)/[Zaštićeno autorskim pravom.](#)

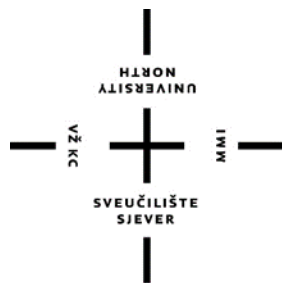Download date / Datum preuzimanja: **2024-11-25**



Repository / Repozitorij:

[University North Digital Repository](#)





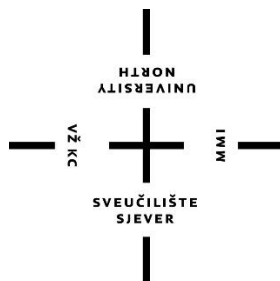
Sveučilište Sjever

Završni rad broj: 199/FIZ/2023

Rehabilitacija ozljeda m. popliteusa

Luka Hlevnjak, 3918/336

Varaždin, lipanj, 2023.



Sveučilište Sjever

Odjel: fizioterapija

Završni rad broj: 199/FIZ/2023

Rehabilitacija ozljeda m. popliteusa

Student

Luka Hlevnjak, 3918/336

Mentor

Dr. sc. Pavao Vlahek, dr. med., specijalist fiz. medicine i rehabilitacije

Varaždin, lipanj 2023.

Prijava zavr nog rada

Definiranje teme zavr nog rada i povjerenstva

ODJEL		Odjel za fizioterapiju	
STUDIJSKI		preddiplomski stručni studij Fizioterapija	
PRISTUPNIK	Luka Hlevnjak	MATIČNI BROJ	3918/336
DATUM	25.04.2023.	KOLEGIJ	Fizioterapija u Traumatologiji
NASLOV RADA		Rehabilitacija ozljeda m. popliteusa	
NASLOV RADA NA ENGL. JEZIKU		Rehabilitation of popliteus muscle injuries	
MENTOR	dr.sc Pavao Vlahek, dr.med, FEBPRM	ZVANJE	viši predavač
ČLANOVI POVJERENSTVA		1. Jasminka Potočnjak, pred.,predsjednik	
		2. dr.sc. Pavao Vlahek, mentor	
		3. Vesna Hodić, pred., član	
		4. Anica Kuzmić, pred., zamjenski član	
		5.	

Zadatak zavr nog rada

BROJ	199/FIZ/2023
OPIS	Zglob koljena je zglob u kojem se događaju razne ozljede a one su češće ako govorimo o sportašima. Svaka ozljeda ne smije biti zanemarena pa čak niti ona najmanja. Kod sportaša najčešće dolazi do povreda ligamenata i mišića jer u sportu dolazi do naglih promjena smjerova i udaraca te ako mišići nisu dovoljno snažni dolazi do ozljeda. Ozljede mišića popliteusa nisu toliko česte ali javljaju se i u mlađoj dobi i kod starijih. Rehabilitacija ne traje dugo ukoliko se na vrijeme krene sa istom. Simptomi se ne smiju zanemariti pogotovo ako postoji bol, neugodnost i otežano kretanje. Liječenje je najčešće konzervativno ali i operativno ako pacijent ne reagira na vrijeme.

ZADATAK URUČEN

17.05.2023.



POTPIS MENTORA

Pavao Vlahek

Zahvala

Posebno se zahvaljujem mojoj obitelji na pruženoj podršci i pomoći tokom cijelog studiranja. Također posebno hvala mentoru dr. sc., dr. med. Pavlu Vlaheku na velikoj pomoći oko izrade završnog rada. Zahvaljujem se i svim profesorima, kolegama te prijateljima za podršku kroz sve godine studiranja.

Sažetak

Zglob koljena je vrlo kompleksan zglob sa puno mišića i ligamenata te tetiva, a samim time i zglob u kojem su moguće razne ozljede. Sportaši su više skloniji ozljedama koljena ukoliko se radi o dinamičnijim sportovima gdje ima puno udaraca poput nogometa ili rukometa no ozljede se mogu dogoditi i kod osoba koje ne sudjeluju u sportu, djece i starijih. U sportu ima više kretnji, više udaraca i velik je pritisak na zglobove kao što su koljeno ili gležanj. Snažna muskulatura mora biti prisutna kod svake osobe kako bi se mogla normalno kretati i raditi. Osim mišića natkoljenice koji imaju velik utjecaj na koljeno m. popliteus je također bitan mišić pri kretanju i održavanju stabilnosti. Važan je pri ciklusu hoda, poznat je i pod nazivom ključ za koljeno i njegovo ozljeđivanje ima itekako utjecaj na samo kretanje i obavljanje aktivnosti kod svih osoba, a posebno sportaša te zahtijeva rehabilitaciju. Ozljede ovog mišića nisu česte i oporavak je uglavnom kratak u odnosu na ozljede drugih mišića. Ovisno o stanju koje se može dogoditi, tendinopatija m. popliteusa naprezanje mišića ili prisustvo pojedinih izraslina, potrebna je primjena fizikalne terapije. Od fizikalnih procedura ovisno o vrsti ozljede primjenjuje se krioterapija, elektroterapija i kineziterapija koja ima veliku ulogu i fokus mora upravo biti na njoj. Konzervativno liječenje uglavnom ima pozitivne rezultate u smislu smanjenja simptoma i olakšanja pri kretanju a moguće je i operativno liječenje kod težih oblika ukoliko nema pozitivnih rezultata kod konzervativnog načina liječenja.

Ključne riječi: koljeno, m. popliteus, fizikalna terapija, liječenje

Abstract

The knee joint is a very complex joint with many muscles and ligaments and tendons, and therefore a joint in which various injuries are possible. Athletes are more prone to knee injuries if they are involved in more dynamic sports where there are a lot of kicks such as football or handball, but injuries can also occur in people who do not participate in sports, children and the elderly. In sports there are more movements, more blows and there is a lot of pressure on joints such as the knee or ankle. Strong musculature must be present in every person in order to be able to move and work normally. In addition to the muscles of the upper leg, which have a great influence on the knee, the popliteus muscle for movement and maintaining stability. It is important during gait cycle, it is also known as the knee wrench and its injury has a great impact on the movement and performance of activities for all people, especially athletes and requires rehabilitation. Injuries of this muscle are not common and recovery is usually short compared to injuries of other muscles. Depending on the condition that may occur, tendinopathy of the popliteus muscle, muscle strain or the presence of certain growths, the application of physical therapy is necessary. Of the physical procedures, depending on the type of injury, cryotherapy, electrotherapy and kinesiotherapy are applied, which play a major role and the focus must be on it. Conservative treatment mostly has positive results in terms of symptom reduction and ease of movement, and operative treatment is also possible in more severe forms if there are no positive results with conservative treatment.

Key words: knee, popliteus muscle, physical therapy, treatment

Popis korištenih kratica

PCL – stražnji križni ligament

ACL – prednji križni ligament

MCL – medijalni kolateralni ligament

m. – mišić

RICE – odmor, led, kompresija, elevacija

TENS – transkutana elektro nervna stimulacija

Sadržaj

1. Uvod	1
1.1. Ligamenti	1
1.2. Mišići	2
2. M. Popliteus	4
2.1. Ozljeđe posterolateralnog kuta	5
3. Tendinopatija m. popliteusa	8
3.2. Fizikalna terapija	10
3.3. Vježbe kod tendinopatije m. popliteusa	11
4. Neoperativna rehabilitacija izolirane rupturē tetive popliteusa kod igrača ragbija	14
4.1. Metodologija	14
4.2. Rezultat	14
5. Naprezanje m. popliteusa	15
5.1. Dijagnostika	15
5.2. Fizikalna terapija	16
6. Bakerova cista	18
6.1. Klinička slika	19
6.2. Liječenje	20
6.2.1. Konzervativno	20
6.2.2. Operativno	20
6.3. Fizikalna terapija	21
6.4. Vježbe za bakerovu cistu	22
7. Zaključak	26
8. Literatura	27
Popis slika	29

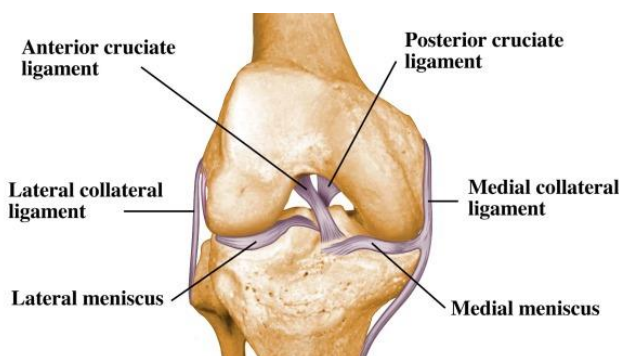
1. Uvod

Sustav organa koji služe za kretanje sastoji se od kostiju, ligamenata, tetiva, hrskavica i mišića. Svi oni djeluju skladno i omogućuju normalno pokretanje tijela u prostoru. Zglob koljena je najsloženiji i najveći zglob u tijelu čovjeka, ali je zato najčešće sklon ozljedama. Najviše ozljeda se javlja kod mlađih osoba koje se bave sportom jer prilikom aktivnog sudjelovanja u bilo kojem sportu dolazi do brzih i naglih pokreta te promjena smjera i stvara se velik pritisak na koljeno. Ukoliko miškulatura nije dovoljno snažna, a u većini slučajeva kod mladih sportaša nije dolazi do ozljeda. Kod osoba starije životne dobi dolazi do degenerativnih promjena na koljenu što zahtijeva pravodobno liječenje i oporavak kako bi se tim osobama omogućilo normalno funkcioniranje u svim aktivnostima. Koljeno čine femur, tibija i patela koji zajedno stvaraju tibiofemoralni i patelofemoralni zglob. Patela je kost trkutastog oblika, malih dimenzija i može se lagano napipati jer se nalazi na prednjoj strani koljena. Iako je mala kost ima važnu ulogu u koljenu pri kretanju i njen nedostatak tj. ozljeda patele može izazvati niz problema. Ako dođe do ozljede patele, njenog iščašenja ili oštećenja njene hrskavice dolazi do pojave boli i slabijeg kretanja što zahtijeva odlazak liječniku kako ne bi došlo do dodatnih ozljeda. Tibija je duga kost smještena u potkoljenici i ona pomaže pri prijenosu težine tijela sa koljena na stopalo. Femur je jako važna kost u našem tijelu s obzirom da ima veliku ulogu prilikom stajanja i hodanja čovjeka. Snažna je i dugačka kost te preko nje prelaze razni mišići, tetive i ligamenti. Na distalnom dijelu femura se nalaze kondili koji čine konveksno zglobno tijelo koljena dok se na proksimalnom dijelu tibije također nalaze kondili i oni čine konkavno zglobno tijelo koljena. Između femoralnog i tibijalnog kondila smješteni su menisci (medijalni i lateralni menisk). Njihova uloga je stabilizacija koljena pri kretanju, povećavaju površinu kontakta i sukladnost kondila tibije i femura te poboljšavaju prijenos i raspodjelu težine. Medijalni menisk ima oblik slova "C" te ima manju pokretljivost za razliku od lateralnog koji više izgleda kao slovo "O". Svaka ova kost ima svoju ulogu i zadaću i bitno je njihovo međusobno sudjelovanje kako bi čovjek mogao normalno funkcionirati u društvu i obavljati svoje poslove. [1]

1.1. Ligamenti

Osim kostiju važnu ulogu u stabilnosti koljena imaju ligamenti. U koljenu se nalaze ligamenti; prednji i stražnji križni te kolateralni ligamenti koji su smješteni medijalno i lateralno.

Križni ligamenti su smješteni u sredini zgloba koljena i tvore križ zbog čega su dobili taj naziv. Prednji križni ligament je vrlo važna struktura u koljenu, on sprječava klizanje tibije prema naprijed i drži koljeno stabilnim. Nažalost vrlo često dolazi do njegovog puknuća kod sportaša zbog velikih sila i naglih promjena kretanja. Stražnji križni ligament (PCL) se nešto rjeđe ozljeđuje jer je za njegovu rupturu potrebna jaka sila ili udarac kao npr. u prometnim nesrećama. On polazi sa stražnje površine tibije i hvata se za medijalni kondil femura. Ako dođe do oštećenja PCL – a važnu ulogu u stabilizaciji koljena ima m. popliteus. Medijalni kolateralni ligament se nalazi sa unutrašnje strane koljena, on stabilizira medijalno propadanje koljena i odupire se valgus silama. MCL također sprječava prednju translaciju tibije na femur pa stoga ako postoji ozljeda MCL – a treba posumnjati i na moguću ozljedu ACL – a. Lateralni kolateralni ligament je smješten duž vanjske strane koljena, njegove ozljede su rijetke jer je više fleksibilan u odnosu na medijalni ligament a glavna uloga mu je sprječiti da se koljeno pomiče u stranu (Slika 1) [1].



Slika 1. Prikaz ligamenata u zglobu koljena

1.2. Mišići

Prednju skupinu natkoljениčnih mišića čine m. quadriceps femoris, m. sartorius, m. tensor fasciae latae, abduktorna i adduktorna muskulatura. [1]

M. quadriceps femoris ima četiri dijela – m. rectus femoris, m. vastus intermedius, m. vastus medialis i m. vastus lateralis. Četiri mišića se spajaju u tetivu i vežu na patelu i distalno čine patelarni ligament. S prednje i vanjske strane femura polazi m. vastus intermedius, m. vastus

medialis polazi s unutarnje strane linea aspera femura , m. vastus lateralis ima polazište sa lateralne plohe velikog trohantera dok m. rectus femoris ima polazište sa bočne kosti. Ovaj mišić je zadužen za ekstenziju u zglobu koljena. [1]

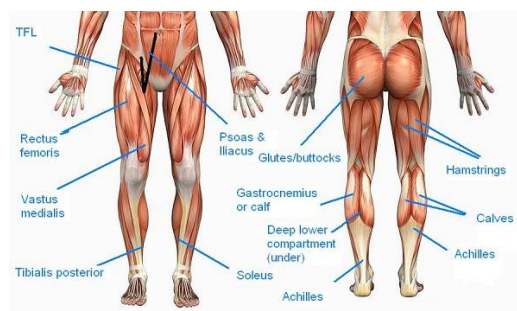
M. sartorius polazi sa SIAS (spina iliaca anterior superior) i veže se medijalno od tuberositas tibije. Ovaj mišić se još naziva i krojački te on obavlja fleksiju koljena u tom zglobu te sudjeluje u rotaciji potkoljenice prema unutra u zglobu kuka. [1]

M. tensor fasciae latae ima polazište sa prednjeg grebena bočne kosti, mišićna vlakna se spajaju u tetivu te je hvatište na vanjskoj strani tibije. [1]

Natkoljenu muskulaturu još čine aduktori koji kako im ime govori izvode addukciju natkoljenice u zglobu kuka, a to su: m. adductor magnus, m. adductor longus, m. adductor brevis, m. adductor minimus, m. pectineus i m. gracilis [1].

Sa stražnje strane natkoljenice nalaze se: m. biceps femoris, m. semimembranosus i m. semitendinosus koji vrše fleksiju u koljenu. M. biceps femoris čine dvije glave; duge glave (caput longum) čije je polazište sa tuber ischiadicum i kratke glave koja polazi sa posteriorne strane femura te se obje spajaju u tetivu i hvataju na glavu lisne kosti [1].

M. semimembranosus i m. semitendinosus polaze sa sjedne kvrge a vežu se za medijalni dio tibije [1].



Slika 2. Prikaz prednje i stražnje natkoljene muskulature

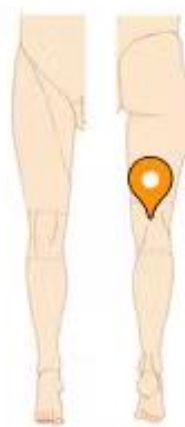2. M. Popliteus

M. popliteus je mišić smješten sa stražnje strane proksimalnog dijela potkoljenice, tanak je, plosnat i mišić malih dimenzija (Slika 3). Nalazi se u dubini koljenskog zgloba i on je jedini mišić stražnjeg dijela potkoljenice koji nema utjecaja na skočni zglob. Inervira ga tibijalni živac (L4-S1) a njegova funkcija je osim što omogućava fleksiju koljena i stabilizacija samog koljena. Popliteus sudjeluje prilikom hodanja, prilikom sjedanja ili ustajanja. Mišić se nalazi duboko u poplitealnoj jami i on formira samo dno te jame (popliteal fossa) (Slika 4) [2]. Jama u kojoj je smješten mišić ima oblik dijamanta a preko nje prelaze mišićno koštane strukture, limfno tkivo te arterije i vene. [3] Popliteus je uključen u fazu otvorenog i zatvorenog lanca ciklusa hoda. U fazi zatvorenog lanca popliteus rotira bedrenu kost na tibiju a tijekom faze otvorenog lanca iznutra rotira tibiju na bedrenu kost i time pruža stabilnost koljenu tijekom izvođenja fleksije. On se naziva još i „ključ za otključavanje koljena“ jer ima važnu ulogu prilikom fleksije koljena. Tijekom faze zatvorenog lanca ciklusa hoda, kada je stopalo u kontaktu sa tlom, koljeno ekstendirano, femur je medijalno rotiran na tibiju i zaključava se zglob koljena. Tada popliteus svojom kontrakcijom rotira femur lateralno na tibiju i „otključava“ koljeno čime omogućava fleksiju koljena [2]. Tetiva popliteusa je intrakapsularna struktura koja ima smjer duboko u lateralnu stranu kolateralnog ligamenta (LCL). Ukupna prosječna dužina tetive je 54,5 mm [4]. M. popliteus odnosno tetiva polazi sa distalnog lateralnog kondila femura i prelazi u mišićna vlakna koja izgledaju kao lepeza i ona se zajedno vežu na medijalni stražnji dio tibije. Ovaj mišić je i jednim svojim dijelom vezan za lateralni meniskus kojeg u trenutku fleksije koljena povlači natrag čime mu pomaže da ne zapne između kostiju. Vrlo su rijetke izolirane ozljede m. popliteusa. U većini slučajeva je on praćen uz ozljedu meniskusa ili stražnjeg križnog ligamenta i to većinom kod sportaša. Često kada dolazi do hiperekstenzije koljena prilikom udarca ili prilikom nespretnog doskoka može doći do naprezanja ili ozljede m. popliteusa. Ozljede koje ga prate su ozljede tetive, naprezanje mišića ili prekomjerno nakupljanje tekućine koje rezultira formiranjem ciste koja predstavlja problem i onemogućuje normalno kretanje čovjeka. Karakteristični simptomi su bol sa stražnje strane koljena, otežano izvođenje fleksije koljena te napeta muskulatura. Rehabilitacija samog mišića nije komplicirana i u pravilu je kratka ukoliko se radi o ozljedi samo m. popliteusa a ne nekoj kombiniranoj ozljedi. Važno je da pacijent napravi pauzu od sporta ili ako se bavi nekom aktivnošću prilikom koje je nastala ozljeda te da primjenjuje krioterapiju kao prvi korak u

rehabilitaciji. Osim toga izvođenje vježbi istezanja i jačanja mišića natkoljenice uvelike ima utjecaj na m. popliteus. Dijagnosticira se kliničkim pregledom i testovima te ukoliko se napravi dobar pregled može se vrlo brzo i lako doći do dijagnoze a samim time i liječenja. Liječenje je u pravilu konzervativno i pruža dobre rezultate kod svih oblika ozljeda popliteusa. Bitno je da se reagira što ranije kada simptomi nisu toliko izraženi i da se ne čeka dodatno pogoršanje. Sportaši su ti koji ozljeđuju ovaj mišić zbog toga jer u sportovima ima puno udaraca, naglih promjena smjerova i ukoliko muskulatura nije dovoljno snažna dolazi do problema. [2]



Slika 3. Prikaz lokacije m. popliteusa



Slika 3. Prikaz lokacije poplitealne jame

2.1. Ozljede posterolateralnog kuta

Ozljede posterolateralnog kuta predstavljaju sve ozljede koje se događaju sa lateralne stražnje strane koljena a uključuju nestabilnost lateralnih ligamenta te ozljede križnih ligamenata. Obično je prednji križni ligament taj koji se češće ozljeđuje no u ovom slučaju stražnji križni stradava u više slučajeva. Način ozljede koji je sličan kod svih pacijenta je udarac u koljeno sa prednje medijalne strane. Osim direktnog udarca nastanak ozljeda posterolateralnog kuta može biti prilikom hiperekstenzije koljena pri doskoku kada uopće nije došlo do kontakta. Tri glavna

stabilizatora posterolateralnog kuta su tetiva popliteusa, lateralni kolateralni ligament i popliteofibularni ligament. Svaki od njih ima svoju ulogu i ozljeđivanje ili nedovoljan rad jednog od njih može imati velike posljedice na ostale strukture. Osim glavnih stabilizatora posterolateralnog kuta važne su još i: m. biceps femoris, m. popliteus te lateralna glava m. gastrocnemiusa koji imaju funkciju dinamičkih stabilizatora. Snaga mišića oko koljena, a posebno mišića koji imaju utjecaj na posterolateralni kut mora biti zadovoljavajuća kako ne bi bio pritisak na same ligamente u koljenu. Otprilike nekih 7 – 16% ozljeda ligamenata koljena su upravo iz ovog kuta. Najtežu ozljedu ovog dijela koljena čini ozljeda stražnjeg križnog ligamenta koja može ali i ne mora biti izolirana. Ukoliko je praćena sa dodatnim ozljedama kao ozljeda meniskusa ili ozljeda kolateralnog ligamenta tada je oporavak duži, rehabilitacija teža i potrebno je puno rada i strpljenja kako bi se uspješno napravio oporavak. Vrlo je važno napraviti dobar pregled i postaviti točnu dijagnozu jer dijagnosticiranje ovih ozljeda je vrlo teško a ukoliko se postavi kriva dijagnoza ili se ne krene s liječenjem na vrijeme može doći do loših posljedica po pacijenta i njegovo zdravlje. Vrijeme dijagnostike i rehabilitacije je najvažnije osobama u sportu pogotovo profesionalcima jer je to njihov posao. Mehanizam nastanka ozljeda može biti različit: dislokacija koljena, spomenuta hiperekstenzija koljena prilikom kontakta ili udarca ili prilikom trčanja i doskoka kada kontakta uopće nije bilo.

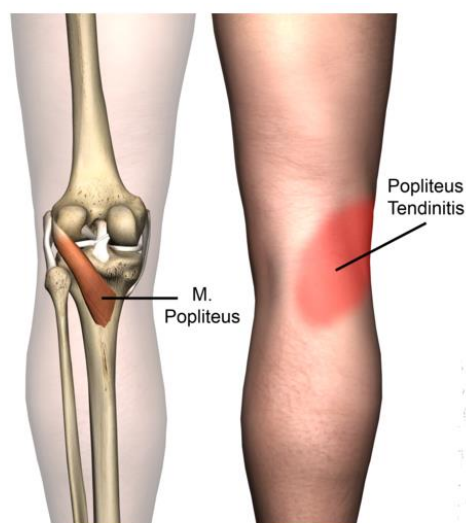
Ozljede se dijagnosticiraju kvalitetnim kliničkim pregledom koji se sastoji od izvođenja raznih testova kako bi se sa sigurnošću moglo potvrditi je li došlo do ozljede i ako je kojih struktura. Testovi koje se provode su varus stress test, reverse pivot shift test, dial test i posterolateralni test ladice. Reverse pivot shift test se većinom provodi pri dijagnosticiranju ozljeda posterolateralnog kuta. Izvodi se tako da je pacijent u ležećem položaju na leđima, koljeno je flektirano pod 90°, tibiju postavimo u vanjsku rotaciju i lagano napravimo ekstenziju koljena. Test je pozitivan ako se javi bol, nelagoda ili bilo koji neželjeni simptom. Ovim testovima želi se sa sigurnošću potvrditi je li došlo do ozljede te da li je prisutna nestabilnost zgloba koljena kojeg se testira a ozljede se dijele na lakše, srednje teške i teške. Važno je naglasiti da se svi testovi moraju izvoditi na bolesnoj odnosno zahvaćenoj nozi ali i zdravoj kako bi bilo lakše ispitivaču usporediti kolika je kretnja u zdravom zglobu a kolika je u bolesnom. Kao preventivni postupci mogu se testirati i ostali ligamenti kao prednji križni ili meniskus kako bi se točno moglo doći do dijagnoze. Upravo zato su testovi od velike pomoći i potrebno ih je napraviti što preciznije kako bi samo dijagnosticiranje bilo lakše a samim time i rehabilitacija bi krenula ranije. Uz testove za dijagnostiku koristi se još i

magnetska rezonanca sa kojom liječnik jasno vidi ako je došlo do bilo kakve ozljede ligamenata ili tetiva i može donijeti konačnu dijagnozu.

Liječenje je konzervativno u slučaju lakših ozljeda. Ovisno o kojoj ozljedi se radi primjenjuje se steznik za koljeno koji je zaključan u ekstenziju 4 tjedna. Nakon toga slijedi rehabilitacija kojom se želi postići odgovarajuća mobilnost zgloba koljena, jačanje oslabljenih mišića i povratak obavljanju aktivnostima prije nastanka ozljede. Povratak je otprilike nakon 8 tjedana kada se od pacijenta očekuje pun opseg kretanja, normalno kretanje, snaga mišića i naravno odsutnost boli. Kada se radi o teškim ozljedama kao ruptura stražnjeg križnog ligamenta tada je nužno operativno liječenje. Rehabilitacija nakon ovog zahvata je otprilike 6 do 9 mjeseci ovisno o tome je li riječ o sportašu ili o osobi starije dobi. Kod sportaša je rehabilitacija uobičajeno puno brža u odnosu na ostale pacijente no cilj je napraviti kvalitetnu rehabilitaciju i spriječiti ponovan nastanak iste ozljede. Sa starijim osobama treba biti oprezniji i oporavak je nešto duži no svakako svakome pacijentu se treba pružiti jednaka njega i učiniti sve da bi njihovo stanje bilo pozitivno. U prvih 6 tjedana koristi se zglobni steznik za koljeno koje je u ekstenziji i ne smije se stavljati nikakav pritisak na tu nogu. Hod je na štakama i preporuča se trotaktni hod koji ide redom: štake, bolesna noga pa zdrava noga. Prvih tjedan do 2 od pacijenta se traže vježbe za jačanje kvadricepsa kao npr. odizanje ekstenzirane noge od podloge sa zategnutim stopalom kako bi se što prije vratila snaga mišiću. Primjerice ova vježba se može i mora izvoditi 4 do 5 puta na dan kroz 10 do 15 ponavljanja. Ovisno kako liječnik smatra da je potrebno radi se na mobilnosti zgloba koljena i želi se postići 90° fleksije u drugom tjednu rehabilitacije. Nakon 6 tjedana od pacijenta se očekuje postignuta mobilnost zgloba i određena snaga muskulature. Većina pacijenata se uspješno oporavi u periodu od 6 mjeseci. [5,6]

3. Tendinopatija m. popliteusa

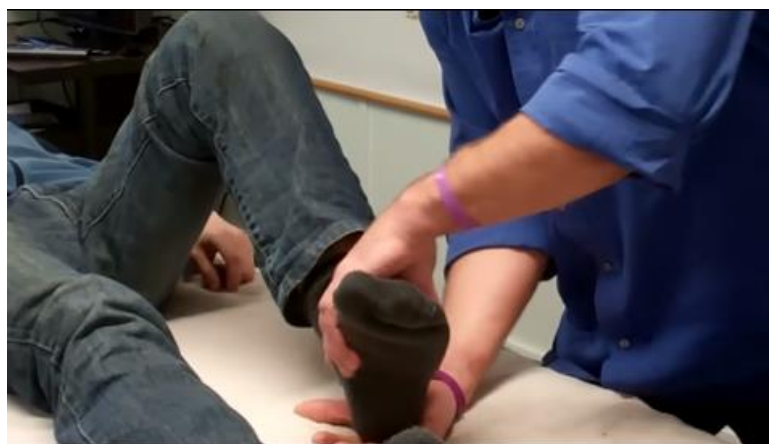Tendinopatija popliteusa je vrlo česta pojava kod sportaša koji puno trče. Ona predstavlja dugotrajnu bol tetive koju uzrokuju ponavljane i učestale mikrotraume u području na stražnjoj strani koljena (Slika 5.). Ako se ne reagira odmah u početku u ranoj fazi može dovesti do težih posljedica. Tendinopatija poplitealnog mišića je zapravo pukotina u tetivi mišića koja polazi sa lateralne strane distalnog dijela femura. Uzrokovana je pretjeranim naprežanjem mišića i tetive kod sportaša koji puno trče pogotovo na neravnim podlogama ili uzbrdo odnosno nizbrdo. Ako osoba ne reagira na vrijeme primjetiti će da sve manje i manje može trčati a bol će biti prisutna vrlo brzo. Akutna bol koja je prisutna tijekom hodanja po ravnoj podlozi, hodanja po stepenicama te trčanja je locirana posterolaterano u koljenom zglobu, lokalizirana otekline i crvenilo. Pacijent kako se bol povećava sve manje i manje može trčati i potrebno je reagirati što prije dok je tendinopatija još u početnoj fazi. Cijeli taj dio koljena je vrlo osjetljiv i bolan i moguće su krepitacije kada se pomiče tetiva. U početku je prisutna stalna bol koja se javlja tek na kraju treninga odnosno trčanja dok u nekoj uznapredovaloj fazi je ona prisutna već kod zagrijavanja. Potrebno je što prije javljanje liječniku da bi se smanjili simptomi upale, ali i kako bi se osoba mogla nastaviti dalje baviti svojim aktivnostima [7].



Slika 4. Prikaz lokacije tendinopatije poplitealnog mišića

3.1. Dijagnostika

Ukoliko pacijent ne napravi stanku i mirovanje dolazi do pogoršanja simptoma i još veće boli što dovodi do smanjenja opsega pokreta u koljenu i mogućeg prekida bavljanja sportom. Tendinopatija popliteusa se najčešće javlja kod trkača i triatlonaca. Šansa da se javi kod osobe koja se ne bavi nikakvom aktivnošću a da pritom nema nikakvu prethodnu ozljedu koljena je vrlo mala. Vrlo je važno napraviti dobar pregled kako bi pacijentu pružili odgovarajuću terapiju i skratili rehabilitaciju. Dijagnoza se postavlja na temelju procjene i pregleda pacijenta te uzimanjem anamneze. Prilikom pregleda pacijent se žali na oteklinu i bol sa lateralne stražnje strane koljena a prisutno je i crvenilo. Kako bi utvrdili je li zahvaćen popliteus vrši se test za isti tako što pacijentu kažemo da legne na leđa, koljena su flektirana pod 90° i stopalo je u dorzifleksiji (Slika 6). Terapeut zatim gura stopalo i potkoljenicu prema van a pacijent mora zadržati položaj odnosno ne smije dopustiti terapeutu da pomakne stopalo i nogu. Ukoliko se pacijent žali na bol u području hvatišta popliteusa možemo govoriti o pozitivnom testu i sa sigurnošću reći da se vrlo vjerojatno radi o m. popliteusu. [7]



Slika 6. Prikaz izvođenja testa za m. popliteus

3.2. Fizikalna terapija

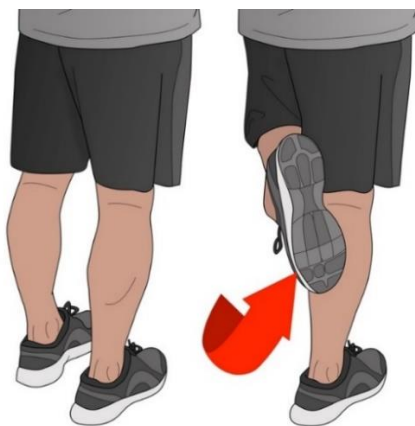Nakon postavljanja dijagnoze, u prvoj fazi liječenja preporuča se RICE metoda (odmor, led, kompresija i elevacija) i lijekovi protiv bolova u obliku kortikosteroida koji se daju oralno ili preko injekcije. Prvenstveno se moraju poduzeti svi koraci kako bi se izbjegla operacija kao i kod svakog liječenja bilo koje dijagnoze. U prvoj fazi rehabilitacije glavni cilj je smanjenje boli i relaksacija mišića koje samo po sebi već ima pozitivan učinak na pacijenta. Nakon što se bol smanjila i od pacijenta možemo očekivati aktivnu suradnju za izvođenje vježbi upućuje ga se na fizikalnu terapiju gdje se postupno kreće sa vježbama. Ovisno o stanju pacijenta preporuča se izvođenje vježbi jačanja i istezanja te vježbe iskoraka prema naprijed ili u stranu kako bi se poboljšala stabilnost samog mišića jer jedna od uloga popliteusa je da on pruža stabilnost koljenu. U početku su to vrlo jednostavne i osnovne vježbe koje se trebaju izvoditi oprezno i polako u svrhu kako bi se vidjelo opće stanje pacijenta te kako bi se napravio plan za daljnu rehabilitaciju. Tijekom same rehabilitacije pacijent ne smije trčati sve dok je bol prisutna a kao zamjena za održavanje kondicije preporuča se vožnja biciklom kao alternativa pacijentima koji su više fizički aktivni i naučeni na kretanje, ali preporučljivo je za svakoga. Od fizioterapijskih tretmana preporuča se primjena ultrasonografije, terapija udarnim valom i primjena masaže u svrhu relaksacije mišića potkoljenice te mišića natkoljenice. Dužina trajanje rehabilitacije varira od osobe do osobe i nema točno određeno vrijeme koliko ona traje jer nisu svi pacijenti u istom stanju i imaju jednake simptome. Ako konzervativna terapija nema učinka, pacijent se žali na iste ili jače tegobe i povećanje simptoma, trčanje je nezamislivo zbog boli i nelagode tada je potrebno operativno liječenje te fizikalna terapija. Fizikalna terapija ima veliku ulogu u oporavku i već u konzervativnom liječenju može doći do izlječenja sa vježbama te fizioterapijskim procedurama. Važno je reagirati na vrijeme, pravilno izvođenje vježbi uz prisutnost fizioterapeuta, edukacija pacijenta za provođenje vježbi kod kuće i strpljenje kroz rehabilitativni postupak [7].

Operativno liječenje znači da konzervativne metode koje su se primjenjivale nisu imale nikakav utjecaj. Indikacija za operaciju je kada pacijent ima osjećaj stalne nestabilnosti u koljenu, jaku lokaliziranu bol koja se javlja već i prilikom hodanja, osjećaj trnaca koje prati oštra bol te ruptura tetive popliteusa. Operativni zahvat se izvodi artroskopski i pacijent idući dan ide kući. Ne postoji određena i propisana rehabilitacija i postupci koji se provode no izvode se:

- statičke vježbe za koljeno,
- TENS (transkutana elektro nervna stimulacija)
- primjena Compexa, krioterapija, vježbe za povećanje opsega pokreta u koljenu.
- nadalje vježbe snaženja mišića kvadricepsa, mišića stražnje lože te mišića potkoljenice (m. gastrocnemius) su neizbježne te postupno povećanje opterećenja vježbi u smislu povećanja broja ponavljanja, povećanja serije ili korištenje elastične trake. Vožnja biciklom je dopuštena dok je trčanje i dalje zabranjeno dok to liječnik ne dopusti. [8].

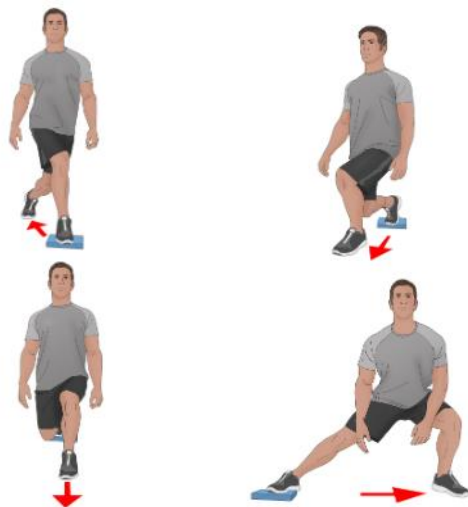
3.3. Vježbe kod tendinopatije m. popliteusa

Vježba se radi na način tako da pacijent stoji, noge su u razini širine kukova. Ova vježba može se izvesti sa trakom koja nam pruža otpor, ali može i bez trake. Pacijent se osloni na stopalo zdrave noge. Drugo stopalo odnosno stopalo noge koja ne nosi težinu izvodi fleksiju u koljenu i vanjsku rotaciju u zglobu kuka prolazći iza noge na kojoj se stoji. Stopalo nastavimo podizati što više unatrag kako bi povećali unutarnju rotaciju tibije. Zatim polako vraćamo nogu u prvobitni položaj (Slika 7.). Cilj nam je izvesti ovu vježbu u 3 do 5 serija sa 8 do 12 ponavljanja [7].



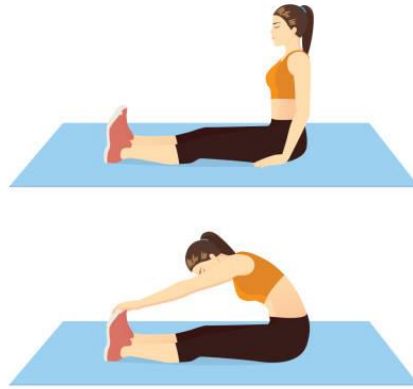
Slika 7. Prikaz primjera vježbe za m. popliteus

Sljedeća vježba izvodi se brzo no pacijent mora paziti na pravilno izvođenje vježbe. Početni položaj je stojeći. Pacijent zatim stopalom noge na koju nije oslonjen radi iskorak prema natrag i lateralno, zatim brzo naprijed. Ponovi prvu radnju, ali ovoga puta napravi iskorak prema natrag i medijalno u odnosu na nogu koja je stabilna i na kojoj je oslonjena težina tijela te opet prema naprijed. Zadnja radnja koju pacijent izvodi je da stopalo noge na kojoj nije težina tijela gura u stranu odnosno lateralno u odnosu na nogu na koju je oslonjen (Slika 8) [7].



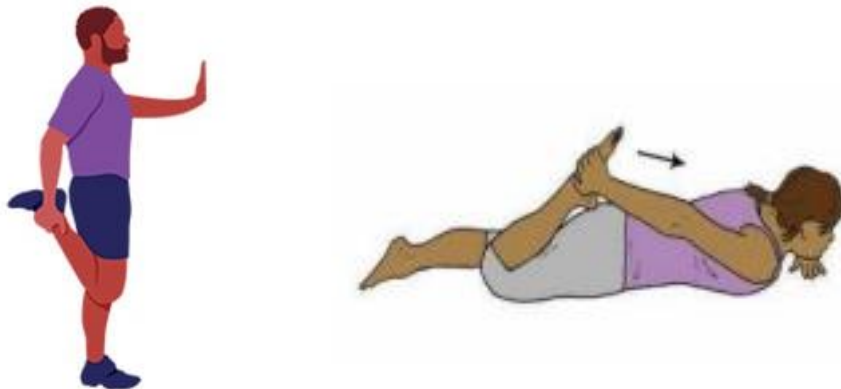
Slika 8. Prikaz izvođenja vježbe za m. popliteus

Vježbe istezanja za zadnju ložu te za kvadriceps su vrlo bitne i u samom početku rehabilitacije, ali i kroz cijeli oporavak i nakon njega. Istezanje hamstringa se može izvoditi na više načina no najjednostavnije za pacijenta je da ga postavimo u sjedeći položaj (Slika 9). Leđa moraju biti ravna, noge su ispružene jedna kraj druge te kažemo pacijentu da postavi ruke na svoje natkoljenice i da klizi rukama prema svojim stopalima. Može kliziti i kraj nogu odnosno po podlozi no bitno je da osjeti zatezanje na stražnjoj natkoljenoj muskulaturi i zadrži taj položaj 15 do 30 sekundi koji nikako ne smije biti bolan, ali mora biti ona „ugodna bol“. Nakon toga vrati se u početni položaj te ponovi vježbu 10 do 15 puta [9].



Slika 9. Primjer vježbe istezanja mišića stražnje natkoljene muskulature

Istezanje kvadricepsa se može izvesti također u više položaja ovisno o stanju pacijenta. U stojećem položaju, pacijentu su noge raširene u širini kukova te kažemo da flektira koljeno i uhvati stopalo iste noge rukom i privuče stopalo stražnjici pritom zadržavajući ravnotežu (Slika 10 - lijevo). Isti postupak se ponavlja sa drugom nogom. Ako pacijent ne može stajati tada se ista ta vježba može izvesti i u ležećem položaju (Slika 10 - desno) na način da legne na trbuh, flektira koljeno te privuče stopalo te noge rukom prema stražnjici. Važno je da se osjeti zatezanje kvadricepsa, zadrži taj položaj 15 do 30 sekundi kroz 10 do 15 ponavljanja [9] .



Slika 10 . Primjer vježbe istezanja m. quadriceps u stojećem i ležećem položaju

4. Neoperativna rehabilitacija izolirane rupture tetive popliteusa kod igrača ragbija

4.1. Metodologija

Provedeno je istraživanje koje su objavili Denis Pak – Han Koong, Vincent Vinh Gia An, Peter Lorentzos, Peter Moussa i Brahman Shankar Sivakumar. Oni u svom istraživanju prikazuju slučaj jednog profesionalnog sportaša koji ima 22 godine, koji je zadobio težak udarac uslijed čega je došlo do ruptur tetive popliteusa koja je dijagnosticirana magnetskom rezonancom te neoperativno liječenje koje se pokazalo kao uspješno. Igrač je primio udarac sa lateralne strane koljena koje je bilo poluflektirano i bol je bila toliko jaka da nije mogao nastaviti igrati. Nakon provedene magnetske rezonance ustanovljeno je da je došlo do potpunog raskida tetive popliteusa. Do drugih ozljeda okolnih anatomskih struktura nije došlo [10].

4.2. Rezultat

Igrač je bio pod poštedom prvih 4 dana nakon čega je krenula rehabilitacija. Pod kontrolom fizioterapeuta, izvodile su se vježbe za kvadriceps sa kontrakcijama od 5 sekundi te podizanjem ravno ispružene noge. Nakon jednog tjedna, provodile su se vježbe podizanja ispružene noge, ali sa trakom te vježbe istezanja za zadnju ložu te istezanje mišića gastrocnemiusa i m. soleusa. Kako je rehabilitacija tekla tako se i intenzitet vježbi povećavao pa su se tako provodile vježbe kao što su čučanj uz pomoć zida te položaj čučnja kao da sjedimo, ali naslonjeni na zid. Također kroz cijelo vrijeme rehabilitacije se radilo i na povećanju opsega svih kretnji u zglobu koljena. Pacijent je od 14. dana krenuo i sa laganim trčkanjem a nakon 4 tjedna se u potpunosti vratio na teren i nastavio raditi svoj posao. Nakon 15 mjeseci je bila kontrola koja je pokazala da je pacijentovo stanje odlično, bez boli i sve kretnje u zglobu koljena su izvedive [10].

5. Naprezanje m. popliteusa

Do naprezanja ili istegnuća m. popliteusa može doći na više načina. Jedan od načina je prilikom samog kontakta kada dolazi do forsirane vanjske rotacije tibije pri djelomično savijenom koljenu te pada na ekstenzirano koljeno ili forsirana hiperekstenzija. Isto tako kada nema kontakta tj, nema traumatske ozljede dolazi do vanjske rotacije fiksirane tibije što uzrokuje naprezanje mišića. [11] Slabost muskulature također može biti uzrok ozljede kao npr. slabost mišića stražnje strane natkoljene muskulature koja ima veliku ulogu na koljeno zajedno sa popliteusom. Rupture ligamenata ili istezanje ligamenata, kretanje bavljeno nekim sportom bez zagrijavanja pa čak i loša obuća može imati utjecan na ozljeđivanje ovog mišića. Postoje tri stupnja jačine tj. težine naprezanja. Prvi stupanj označava blago istegnute mišiće te male ozljede na mišićnim vlaknima koje je popraćeno simptomima kao što su grčevi i edem. Drugi stupanj je nešto teži jer označuje djelomičnu rupturu vlakana. Prisutna je bol sa oteklinom, otežano je kretanje i trčanje a mišići su bolni na dodir. Najteži oblik ili stupanj je treći. On uključuje potpunu rupturu mišićnih vlakana koju prate jaka bol koja je žareća i probadajuća te prisutnost otekline. Moguća je prisutnost modrica na zahvaćenom području a liječenje je operativno. [12]

U kliničkoj slici javlja se bol sa stražnje strane koljena, pacijent se žali na bol pri hodu po stepenicama, bol kada se nosi neki teški predmet, smanjen je opseg pokreta u zahvaćenom dijelu zgloba koljena, te bol sa lateralne strane zgloba koljena. [11]

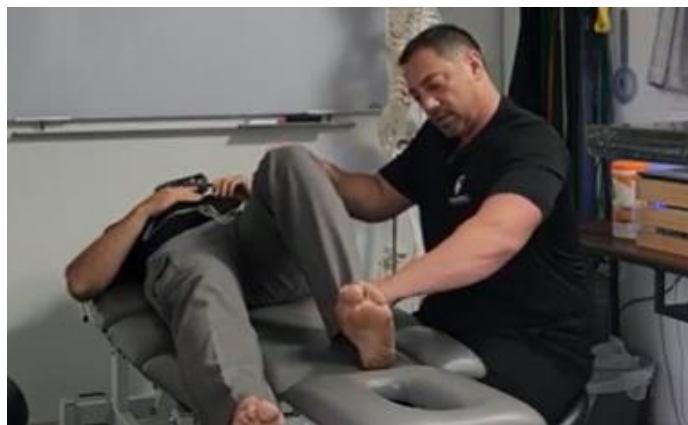5.1. Dijagnostika

Obično se ruptura mišića vrlo jasno vidi u kliničkom pregledu i može se brzo postaviti točna dijagnoza, no za ozljede ili rupturu malih mišića poput m. popliteusa potrebna je magnetska rezonanca kako ne bi došlo do pogrešne dijagnoze. U posterolateralnom dijelu koljena nalazi se više ligamenata i mišića te je stoga potrebno napraviti točnu i preciznu dijagnostiku kako bi sam proces rehabilitacije krenuo prije i došlo do željenog oporavka U svrhu postavljanja dijagnoze provode se i razni testovi koji ne moraju nužno biti ograničeni na jedan mišić već više njih kako bi se sa što većom sigurnošću potvrdila točna dijagnoza [11].

Dijagnostički testovi:

1. Garrick test

Postavimo pacijenta u sjedeći položaj ili ležeći na leđima (supinirani) koljeno je savijeno pod 90° (slika 11.) i kažemo pacijentu da rotira potkoljenicu prema van dok ispitivač pruža otpor tj. gura potkoljenicu prema unutra. Ukoliko se pacijent žali na bol ili nelagodu u području stražnje strane koljena odnosno na mjestu popliteusa možemo govoriti o pozitivnom testu [13].



Slika 11. Izvođenje Garrick testa za m. popliteus

2. Manevar skidanja cipele

Ovaj test je vrlo jednostavan i provodimo ga praktički svaki dan kada oblačimo i skidamo cipele. Pacijent je u stojećem položaju i kažemo mu da skine cipelu sa zdrave noge. Kako bi to pacijent izveo, mora napraviti unutarnju rotaciju zahvaćene noge. Taj test provodimo nesvjesno svaki dan no kod ozljede popliteusa dolazi do boli i pacijent se žali na nelagodu što nam odmah govori da je test pozitivan ili da postoji problem sa mišićom [11].

5.2. Fizikalna terapija

Fizikalna terapija ovisi o tome je li izolirana ozljeda popliteusa ili je praćena sa nekom drugom ozljedom kao ozljeda meniskusa ili ligamenata. Ozljede ligamenata traju nešto duže u odnosu na oporavak samog m. popliteusa. Ukoliko je izolirana ozljeda popliteusa, osoba može funkcionirati i koljeno je u većini slučajeva stabilno. Problem predstavlja jaka bol sa lateralne

stražnje strane koljena i otežano kretanje i trčanje. Nema određenih fizikalnih protokola koji se provode u konzervativnom liječenju ovog mišića, ali mogu se provoditi:

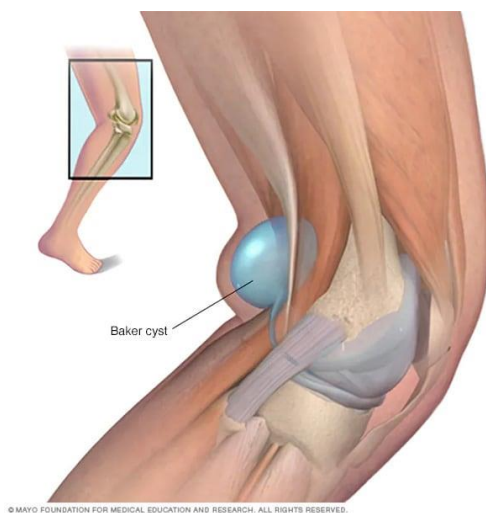
- vježbe za povećanje opsega pokreta
- krioterapija
- TENS, Compex za održavanje postojeće mišićne snage
- vježbe jačanja za m. quadriceps femoris, m. hamstrings, m. gastrocnemius, i m. popliteus

Kada je početna faza ozljede i kada je prisutna jaka upala preporuča se odmor od svih aktivnosti u prvih nekoliko dana. Tek kada se smanji bol i simptomi su podnošljivi tada se treba krenuti sa rehabilitacijom. Ukoliko pacijent odmara duži vremenski period može doći do slabljenja muskulature te smanjenja opsega pokreta u zglobu što opet nije dobro te se treba krenuti sa vježbanjem čim pacijent bude mogao tj. kada se bol smanji ili nestane.

Ako je potrebno operacijsko liječenje tada je rehabilitacija slična, ali traje duže vremena. Nakon operacije preporuča se nošenje funkcionalnog steznika za koljeno 2 – 4 tjedna, osoba ne smije nositi nikakve teške stvari kako ne bi bio pritisak na koljeno. Ako je osoba duže vremena u krevetu odnosno neaktivna dolazi do atrofije muskulature i ograničenja kretnji u zglobu koljena. Liječnik preporuča izvođenje vježbi kako bi povećali opseg kretnji u zglobu koljena, jačanje prednje i stražnje natkoljene muskulature koljena i postupno povećanje broja ponavljanja i opterećanja na koljeno. Tek kada muskulatura bude dovoljno snažna, sve kretnje u zglobu budu moguće i najvažnije kada nestane bol tada se liječenje smatra uspješnim. [11].

6. Bakerova cista

Bakerova ili poplitealna cista je otekline u kojoj se nalazi tekućina i ona je lokalizirana na stražnjoj strani koljena točnije u poplitealnoj jami (Slika 12.). Osoba ima osjećaj neugode kao da je koljeno napeto i puno. Ona može biti posljedica stanja kao što su artritis, ruptura hrskavice te dolazi do povećanog stvaranja tekućine u koljenu što rezultira stvaranjem ciste [14]. Bakerova cista se može javiti i kod odraslih, ali i kod djece. Kod djece je to više asimptomatsko, većinom se javlja obostrano cistične mase u kojima se nalazi želatinozni materijal. Izlječenje može potrajati i godinama, ali može i spontano nestati. Važno je utvrditi da ta kvržica ne stvara nikakve probleme i pritisak na okolne strukture u koljenu te da ne predstavlja smetnju djeci prilikom obavljanja bilo koje aktivnosti. Kod odraslih je to ipak malo drugačije i ozbiljnije. Cista se nerijetko javlja u kombinaciji sa nekim drugim patološkim i upalnim stanjima [15]. Česta je pojava ciste kod osoba oboljelih od reumatoidnog artritisa i osteoartritisa, ozljede meniskusa, a simptomi su bol i nelagoda te izbočina same ciste u području koljena. Veličina same ciste igra veliku ulogu s obzirom na to ukoliko se radi o većim dimenzijama ciste osoba ima velike probleme s hodanjem, prilikom sjedanja jer ne može flektirati koljeno onoliko koliko bi trebalo, a uz to je prisutna jaka bol. Fizikalna terapija je slična u većini slučajeva i većinom se ciste povuku same od sebe. Rijetka je pojava ogromne ciste koja zahtijeva ozbiljnije liječenje odnosno operativni zahvat. [16]



Slika 12. Prikaz lokacije i izgled Bakerove ciste

6.1. Klinička slika

Pacijenti se žale na simptome koji su slični kao i kod ozljeda meniskusa te je vrlo važno napraviti dobru kliničku sliku i pregled u svrhu postavljanja točne dijagnoze. Simptomi koji se javljaju u kliničkoj slici su: bol u posteriornom dijelu koljena, ograničena pokretljivost u zglobu koljena, otekline, edem, ukočenost u stražnjem dijelu koljena, nemogućnost potpune fleksije u zglobu koljena [14]. Bakerova cista se najbolje i najlakše vidi kada pacijent stoji i kada su koljena ekstenzirana jer tada je cista nepomična i tvrda na dodir u odnosu na flektirano koljeno kada je ona mekana i može se povući unutar koljena. Ukoliko je koljeno flektirano pod 45° postoji šansa da se cista smanji ili se uopće ne vidi što može a i nemora otežati postavljanje točne dijagnoze [15]. Naime ako nam cista nestane pri fleksiji koljena pod otprilike 45° onda nam to govori da je pozitivan Foucherov znak koji nam pomaže razlikovati poplitealnu cistu od drugih čvrstih masa koje pri fleksiji koljena ne mijenjaju položaj i olakšava samu dijagnostiku i pregled [17]. Primjer Foucherovog znaka je npr. ako pacijentu kažemo da napravi ekstenziju koljena kada se jasno vidi lokacija ciste. Osim prilikom ekstenzije cista se vidi i kada se pokušava napraviti fleksija koljena no ispitivač pruža jaki otpor i koljeno je prisilnoj ekstenziji te dolazi do vidljivosti m. semimembranosusa, ali i same ciste. Tek kada pacijent flektira koljeno i cista nestane to nam govori o pozitivnom znaku i da se vrlo vjerojatno radi o Bakerovoj cisti. [18] Ako samim pregledom liječnik nije siguran radi li se o cisti ili ne on može zatražiti ultrazvuk ili magnetsku rezonancu kako bi bio siguran da je riječ o Bakerovoj cisti. Cista može biti raznih veličina, nešto manja ili nešto veća. Ukoliko je mala ona nemora izazivati nikakve probleme i nije vidljiva te nakon nekog vremena može čak i nestati ako pacijent napravi pauzu od nekih teških fizičkih aktivnosti dok u situacijama kada je nešto veća i vidljivija može doći do ozbiljnih problema i to zahtijeva određene tretmane. Osim problema sa pokretljivošću, ako je cista velika ona vrši pritisak na okolne anatomske strukture u koljenu kao što je poplitealna vena što može dovesti do ishemije ili tromboze. Još može doći i do puknuća ciste te se tekućina razlije po potkoljenici te tada dolazi do bolne otekline duž potkoljenice, osjećaj trnaca i svrbeža [19, 20]. Bolesnici koji imaju edem potkoljenice preporuča se da naprave ultrazvuk kako bi se točno utvrdila dijagnoza jer se često može zamijeniti sa pseudotromboflebitisom [21].

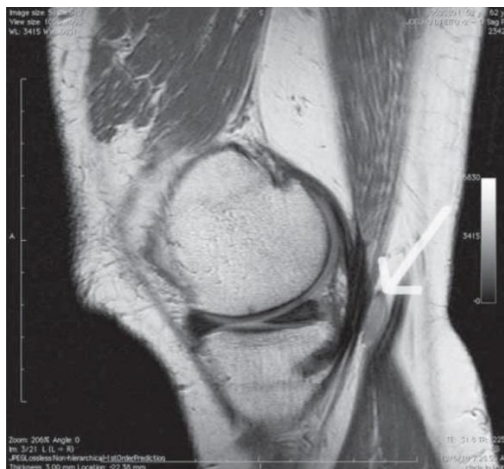
6.2. Liječenje

6.2.1. Konzervativno

Postoji šansa da se cista smanji sama od sebe i da se simptomi povuku te da pacijent više nema tegobe no to se događa u malom broju slučajeva. U početku liječenje je konzervativno i trebaju se poduzeti sve mjere kako bi se izbjegla operacija i što prije pomoglo pacijentu. Otprilike liječenje traje nekih 6 tjedana. Fokus je na održavanju mobilnosti odnosno pokretljivosti zgloba koljena kako bi se izbjegla ukočenost koja je posljedica jake boli te jačanju miškulature koljena. Zbog ukočenosti dolazi do smanjenja pokretljivosti a samim time i kretanje su ograničene jer pacijent pod svaku cijenu izbjegava raditi bilo što što mu nanosi bol ili neugodnost. Koristi se primjena intraartikularnih injekcija kortikosteroida koja pomaže smanjenju veličine ciste, smanjenju upale a ujedno i bolova i uzimanje lijekova protiv bolova. Krioterapija ili primjena leda od po 15 minuta kako bi se smanjila upala, kompresivni zavoj i odmor su vrlo bitni u ranoj fazi liječenja kako bi smanjili bol i olakšali kretanje pacijenta. Također liječnik može napraviti punkciju ciste odnosno da punktura tekućinu van nje s ciljem smanjenja same ciste, ali i ubrzavanja procesa liječenja i rehabilitacije. Ukoliko nakon ovih postupaka nema poboljšanja i dolazi do povećanja boli, otoka i kretanje je otežano tada je vrlo vjerojatno potrebno operacijsko liječenje [22].

6.2.2. Operativno

Kako bi pristupili operativnom liječenju potrebno je utvrditi je li ono zaista potrebno jer bi to trebao biti zadnji korak. Za dijagnostiku se koristi magnetska rezonanca (slika 13.) i ultrazvuk. Ako se potvrdi da je cista prevelika i da dolazi do kompresije na okolne anatomske strukture u koljenu te je bol velika i pokretanje otežano operacija je sljedeći oblik liječenja [17]. Prvo se izvodi artroskopija da bi se vidjelo točno stanje zgloba i okolnih struktura te kada se utvrdi dijagnoza može se krenuti sa daljnjim procedurama. Izvodi se kirurška ekscizija kojom se želi ukloniti cista. Prilikom kirurške ekscizije se najčešće koristi ograničeni posteromedijalni pristup koji u usporedbi sa ostalima ima dobre rezultate oporavka. Drugi tretmani kao artroskopski debridement kojim se odstranjuje površinski sloj zahvaćene hrskavice se ne preporuča jer nema dovoljno primjena i rezultata koji bi potvrdili njegovo pozitivno djelovanje na ovu dijagnozu. [22]



Slika 13. Prikaz Bakerove ciste pomoću magnetske rezonance


6.3. Fizikalna terapija

U samom početku kada simptomi nisu toliko izraženi odnosno nema jake upale, crvenilo je blago ili ga nema, bol je izdrživa i pokretljivost je donekle dobra preporuča se krioterapija koju si pacijent može sam napraviti nekoliko puta dnevno kroz 15 minuta. Zatim sljedeći korak je smanjiti fizičku aktivnost koliko god je to moguće u početnim stadijima bolesti da bi se izbjeglo pogoršanje ili povećanja edema i ciste. Također preporuča se i nošenje kompresijskog zavoja ili steznika po potrebi ili primjena kinesiotapinga. Ako se radi o cisti koja je malih dimenzija postoji šansa da se samim odmorom i tretmanima kao što je krioterapija cista vidno smanji ili da u potpunosti nestane. Ukoliko nema nikakvog pomaka tj. bol se povećava, smanjuje se mobilnost u koljenu, dolazi do povećanja edema tj. daljnjeg nakupljanja tekućine u cisti potrebno se javiti liječniku kako bi se što prije krenulo s odgovarajućim fizioterapijskim tretmanima. Naglasak uvijek treba biti na aktivnom vježbanju i sudjelovanju pacijenta pa je tako i u ovom slučaju. Preporuča se provođenje vježbi od strane fizioterapeuta za povećanje mobilnosti zglobova jer se time ubrzava proces odlaska tekućine iz same ciste te vježbe za istezanje te jačanje potrebne muskulature. Vježbe su vrlo jednostavne i mogu se provoditi kod kuće u normalnim uvjetima pa se preporuča njihovo izvođenje nekoliko puta dnevno ovisno o općem stanju pacijenta i važno je da se ne gubi kontinuitet vježbanja kako bi rezultati bili bolji, a rehabilitacija kraća. Cilj vježbi je omogućiti pacijentu da vježbanjem pomogne sam sebi smanjiti simptome i upalu i riješiti se problema. Kada se radi o djeci tada se roditelje

educira o načinu izvođenja osnovnih vježbi kako bi ih zajedno s djecom provodili kod kuće kao dodatnu rehabilitaciju ukoliko je dijete protiv ili ne želi sudjelovati u grupnim vježbama. To su vježbe tipa istezanja, lagana masaža u svrhu relaksacije i najvažnije je savjetovanje roditelja da potiču dijete na kretanje u bilo kojem obliku. Većinom se cista kod djece smanji ili nestane provođenjem samih vježbi te bol nestane i dijete se može nastaviti baviti svojim aktivnostima. Za odrasle je slična rehabilitacija no praćena je i sa pojedinim fizioterapijskim procedurama i naravno vježbama. Ako se vježbe izvode pravilno i pacijent uloži maksimalan trud simptomi upale će se smanjiti a bol postaje manja ili podnošljiva što uzrokuje bolje raspoloženje kod pacijenata te motivaciju za daljnji rad kako bi bol potpuno nestala. Važno je i samo kretanje pacijenta u obliku hodanja koliko god je moguće s ciljem poboljšanja cirkulacije ne samo donjih ekstremiteta već cijelog tijela. Preporuka je i vožnja biciklom ali savjetuje se da se povisi visina sjedala kako bi se smanjilo učestalo savijanje koljena. Vježbe kao što su čučnjevi, iskoraci ili bilo koje druge vježbe u kojima je potrebno dodatno savijanje koljena se izbjegavaju kako ne bi došlo do puknuća ciste. Od fizioterapijskih tretmana u liječenju Bakerove ciste koriste se još laser, ultrazvuk, TENS, magnetska terapija i elektroterapija koji svi zajedno imaju pozitivan učinak na smanjenje simptoma [20]. Primjena masaže direktno na mjestu ciste se ne preporuča iz razloga jer masaža može izazvati još veću iritaciju i bol ili u najgorem slučaju prilikom jakog pritiska može doći do same rupture ciste a to se želi izbjeći pod svaku cijenu. Može se izvoditi, ali na području oko ciste i to u svrhu poboljšanja cirkulacije i opuštanja. Iontoforeza ili primjena lijeka preko kože pomoću električne struje na određeno područje se koristi u slučajevima ako pacijent ne želi ili ima strah od injekcija [19].

6.4. Vježbe za bakerovu cistu

Vježba 1: Pacijent je u sjedećem položaju, zdrava noga je savijena u koljenu pod kutom od 90° a bolesna noga je ekstenzirana maksimalno koliko to pacijent u tom trenutku može napraviti. Od pacijenta se traži da zategne stopalo bolesne noge i trupom se nagne naprijed dok ne osjeti zatezanje sa stražnje strane koljena i mišića stražnje lože (Slika 15.). Zadrži taj položaj 5 – 10 sekundi i vrati se u prvobitni položaj. Vježba se može izvoditi nekoliko puta na dan i vrlo je jednostavna [23].



Slika 14. Prikaz izvođenja vježbe 1 kod Bakerove ciste


Vježba 2: Pacijent je postavljen u ležeći položaj, noge su ekstenzirane i stopala zategnuta. Zdrava noga je ispružena i dalje a koljeno zahvaćene noge savijamo tako što petom klizimo po podlozi, zadržimo nekoliko sekundi i vratimo u početni položaj (Slika 16). Vježba se izvodi nekoliko puta na dan te kroz 10 do 15 ponavljanja odnosno koliko god pacijent može izdržati [23].



Slika 15. Prikaz izvođenja vježbe 2 za Bakerovu cistu

Vježba 3: Istezanje mišića potkoljenice u stojećem položaju. Početni položaj je stojeći po mogućnosti blizu zida. Dlanovima se oslonimo na zid kako bi držali ravnotežu, trupom se blago nagnemo prema naprijed i blago flektiramo koljeno zdrav noge. Bolesna noga koja je ekstenzirana u koljenu, guramo prema natrag te se oslonimo na stopalo i mora se osjetiti zatezanje duž cijele

stražnje strane noge (Slika 17). Ovisno koliko smo blizu zida tako kontroliramo jačinu zatezanja. Zadržimo taj položaj 5 do 8 sekundi te se vraćamo u prvobitni položaj [23].




Slika 16. Prikaz izvođenja vježbe 3 za Bakerovu cistu

Vježba 4: čučanj uz pomoć zida. Vježba se izvodi tako što pacijent stane uz zid, stopala su odmaknuta od zida 30 do 40 cm i pacijent radi čučanj tako što klizi leđima po zidu te istovremeno flektira koljena do 90°, ostane tako 5 do 10 sekundi ovisno o mišićnoj snazi muskulature koljena pacijenta te se vrati u stojeći položaj (Slika 18.). Vježba se izvodi kroz 10 ponavljanja ili koliko pacijent može napraviti [23].



Slika 17. Prikaz izvedbe vježbe 4 za Bakerovu cistu

Vježba 5: Pacijent zauzme stojeći položaj, oko gležnjeva postavimo elastičnu traku i vježba se izvodi tako što pacijent blago flektira koljena, zadrži taj položaj i radi korak u stranu tj. hoda bočno s time da traka mora biti napeta tokom izvođenja – ne smijemo dopustiti da traka olabavi ili padne s gležnjeva (Slika 19.) [23].



Slika 18. Prikaz vježbe 5 za Bakerovu cistu

7. Zaključak

Ozljede m. popliteusa nisu česte no dogode li se ne treba ga zanemarivati. Važno je što prije krenuti u proces rehabilitacije jer samim time bi i oporavak bio brži pogotovo ako se radi o sportašima kojima je vrijeme izuzetno bitno. Ozljede m. popliteusa se javljaju i kod djece te je liječenje uglavnom konzervativno i oporavak je brz, a moguće je i da se ozljeda povuče i nestane te nije potrebna nikakva liječnička intervencija. Konzervativno liječenje je uvijek prvi izbor liječenja i treba poduzeti sve kako bi se prvenstveno smanjili simptomi bolesti i osobi omogućilo normalan život. Osim fizikalnih procedura kao terapije ledom, primjena električne struje ili masaže glavna terapija su vježbe. Pravilno i redovno izvođenje vježbi uz nadzor fizioterapeuta je ključno za oporavak. Ovisno o kojem stanju je riječ no provode se vježbe istezanja, vježbe snaženja mišićne mase i vježbe kako bi se dobila što veća pokretljivost u zahvaćenom zglobu. U samom početku razvitka bolesti pacijenta se educira za provođenje nekih vježbi koje može izvoditi u svojoj kući kako ne bi došlo do razvitka daljnje bolesti i pogoršanja simptoma. Važno je da te vježbe nisu komplicirane i da fizioterapeut motivira pacijenta kako bi ih izvodio svaki dan s ciljem da bol nestane. Ako pacijent i dalje ima tegobe, bol, crvenilo i otežano kretanje tada se upućuje na fizikalnu terapiju kojoj je glavni cilj da se izbjegne operativno liječenje. Oporavak je u prosjeku 6 tjedana ovisno o stanju te je potrebna strpljivost i maksimalan trud pacijenta. Tek ako nema nikakvih rezultata ili naznaka za poboljšanje tada je sljedeći korak operacija. Nakon toga slijedi oporavak i rehabilitacija koja nije duga i pacijent je spreman za ponovno vraćanje u obavljanje svojih aktivnosti. Fizikalna terapija ima velik učinak u liječenju ozljeda m. popliteusa i pravodobnim reagiranjem i pravim izborom terapije i vježbi pacijentu se može pomoći u smanjenju simptoma i spriječiti daljnji razvoj bolesti.

8. Literatura

- [1] Knee, <https://www.physio-pedia.com/Knee>, dostupno 8.4.2023.
- [2] Popliteus muscle, https://www.physio-pedia.com/Popliteus_Muscle?utm_source=physiopedia&utm_medium=search&utm_campaign=ongoing_internal, dostupno 8.4.2023.
- [3] Hyland S., Sinkler M. A., Varacallo M., Anatomy, Bony Pelvis and Lower Limb: Popliteal Region, 2022.
- [4] Zabrzynski J., Huri G., Yataganbaba A., Paczesny L., Szwedowski D., Zabrzynska A., Lapaj L., Gagat M., Wisniewski M., Pekala P. Current concepts on the morphology of popliteus tendon and its clinical implications, 2020.
- [5] <https://www.mammothortho.com/pcl-knee-injuries.html> , dostupno 2.6.2023.
- [6] <https://www.orthobullets.com/knee-and-sports/3012/posterolateral-corner-injury> , dostupno 2.6.2023.
- [7] https://www.physio-pedia.com/Popliteus_Tendinopathy#cite_note-4, dostupno 18.5.2023.
- [8] https://wikism.org/Popliteus_Tendinopathy, dostupno 18.5.2023.
- [9] Jaspal R Singh, MD, Range of Motion and stretching exercises, <https://www.rickysinghmd.com/wp-content/themes/ypo-theme/pdf/popliteus-tendonitis.pdf>, dostupno 10.4.2023.
- [10] Koong D. P. H., Vinh Gia An V., Lorentzos P., Moussa P., Shankar Sivakumar B., Non - Operative Rehabilitation of Isolated Popliteus Tendon Rupture in a Rugby Player, 2018.
- [11] Popliteus strain, https://www.physio-pedia.com/Popliteus_strain, dostupno 15.4.2023.
- [12] <https://aidmymuscle.com/calf-muscle/popliteus-muscle.php>, dostupno 2.6.2023.
- [13] https://wikism.org/Garrick_Test, dostupno 16.4.2023.
- [14] Baker Cyst, <https://www.mayoclinic.org/diseases-conditions/bakers-cyst/symptoms-causes/syc-20369950>, dostupno 16.4.2023.

- [15] Leib A. D., Roshan A., Foris L. A., Varacallo M., Baker Cyst, Stat Pearls [Internet]< raspoloživo na: https://www.ncbi.nlm.nih.gov/books/NBK430774/#_article-18114_s9_ dostupno 1.4.2023.
- [16] <https://www.hemed.hr/Default.aspx?sid=20215>, dostupno 18.4.2023.
- [17] Demange Kawamura M., Baker's Cyst, 2011.
- [18] J. J. Canoso, M. R. Goldsmith, S. G. Gerzof, J. R. Wohlgethan, Foucher's sign of the Baker's cyst, *Annals of the Rheumatic Diseases*, 1987., 228-232
- [19] <https://cbphysiotherapy.in/condition/popliteal-baker-s-cyst>, dostupno 21.5.2023.
- [20] Baker's Cyst, https://www.physio-pedia.com/Baker%27s_Cyst, dostupno 12.4.2023.
- [21] Dressler F., Wermes C., Schirg E., Thon A., Popliteal venous thrombosis in juvenile arthritis with Backer cysts: report of 3 cases, 2008.
- [22] Frush T. J., Noyes F. R., Baker's Cyst: Diagnostics and Surgical Considerations, 2015.
- [23] <https://www.healthline.com/health/bakers-cyst-exercises#Exercises-to-help-with-a-Bakers-cyst>, dostupno 18.4.2023.

Popis slika

Slika 1. Prikaz ligamenata u zglobu koljena

Izvor: <https://www.fitnessphysio.com/knee-ligament-injury>

Slika 2. Prikaz prednje i stražnje natkoljene muskulature

Izvor: <https://www.tanjabolf.com/isprobajte-ovih-10-vjezbi-za-super-oblikovane-noge/>

Slika 3. Prikaz m. popliteusa

Izvor: https://www.physio-pedia.com/Popliteus_Muscle

Slika 4. Prikaz lokacije poplitealne jame

Izvor: <https://www.imaios.com/en/e-anatomy/anatomical-structure/popliteal-fossa-1536890496>

Slika 5. Prikaz lokacije tendinopatije poplitealnog mišića

Izvor: https://www.physio-pedia.com/Popliteus_Tendinopathy#cite_note-4

Slika 6. Prikaz izvođenja testa za m. popliteus

Izvor: https://www.physio-pedia.com/Popliteus_Tendinopathy

Slika 7. Prikaz primjera vježbe za m. popliteus

Izvor: <https://www.sportsinjurybulletin.com/diagnose--treat/popliteus-assessment-and-rehabilitation>

Slika 8. Prikaz izvođenja vježbe za m. popliteus

Izvor: <https://www.sportsinjurybulletin.com/diagnose--treat/popliteus-assessment-and-rehabilitation>

Slika 9. Primjer vježbe istezanja mišića stražnje natkoljene muskulature

Izvor: <https://www.istockphoto.com/vector/woman-doing-seated-toe-touch-stretch-exercise-on-blue-mat-in-2-step-gm1134062425-301221373>

Slika 10. Primjer vježbe istezanja m. quadriceps u stojećem i ležećem položaju

Izvor: <https://www.mayoclinic.org/healthy-lifestyle/fitness/multimedia/stretching/sls-20076840?s=4>

Slika 11. Izvođenje Garrick testa za m. popliteus

Izvor: <https://www.youtube.com/watch?v=3oZMet9WoNo>

Slika 12. Prikaz lokacije i izgled Bakerove ciste

Izvor: <https://www.mayoclinic.org/diseases-conditions/bakers-cyst/symptoms-causes/syc-20369950>

Slika 13. Prikaz Bakerove ciste pomoću magnetske rezonance

Izvor: <https://www.ncbi.nlm.nih.gov/pmc/articles/PMC4799332/>

Slika 14. Prikaz izvođenja vježbe 1. kod Bakerove ciste

Izvor: <https://www.healthline.com/health/bakers-cyst-exercises>

Slika 15. Prikaz izvođenja vježbe 2. kod Bakerove ciste

Izvor: <https://www.healthline.com/health/bakers-cyst-exercises>

Slika 16. Prikaz izvođenja vježbe 3. kod Bakerove ciste

Izvor: <https://www.healthline.com/health/bakers-cyst-exercises>

Slika 17. Prikaz izvedbe vježbe 4. za Bakerovu cistu

Izvor: <https://www.healthline.com/health/bakers-cyst-exercises>

Slika 18. Prikaz vježbe 5. za Bakerovu cistu

Izvor: <https://www.healthline.com/health/bakers-cyst-exercises>

—
NACION
ALIZIRANJE
—

Sveučilište
Sjever



—
SVEUČILIŠTE
SJEVER
—

IZJAVA O AUTORSTVU

Završni/diplomski rad isključivo je autorsko djelo studenta koji je isti izradio te student odgovara za istinitost, izvornost i ispravnost teksta rada. U radu se ne smiju koristiti dijelovi tuđih radova (knjiga, članka, doktorskih disertacija, magistarskih radova, izvora s interneta, i drugih izvora) bez navođenja izvora i autora navedenih radova. Svi dijelovi tuđih radova moraju biti pravilno navedeni i citirani. Dijelovi tuđih radova koji nisu pravilno citirani, smatraju se plagijatom, odnosno nezakonitim prisvajanjem tuđeg znanstvenog ili stručnog rada. Sukladno navedenom studenti su dužni potpisati izjavu o autorstvu rada.

Ja, Luka Hlevnjak (ime i prezime) pod punom moralnom, materijalnom i kaznenom odgovornošću, izjavljujem da sam isključivi autor/ica završnog/diplomskog (obrisati nepotrebno) rada pod naslovom Rehabilitacija zygada m. popliteasa (upisati naslov) te da u navedenom radu nisu na nedozvoljeni način (bez pravilnog citiranja) korišteni dijelovi tuđih radova.

Student/ica: Luka Hlevnjak
(upisati ime i prezime)

Hlevnjak
(vlastoručni potpis)

Sukladno čl. 83. Zakonu o znanstvenoj djelatnosti i visokom obrazovanju završne/diplomske radove sveučilišta su dužna trajno objaviti na javnoj internetskoj bazi sveučilišne knjižnice u sastavu sveučilišta te kopirati u javnu internetsku bazu završnih/diplomskih radova Nacionalne i sveučilišne knjižnice. Završni radovi istovrsnih umjetničkih studija koji se realiziraju kroz umjetnička ostvarenja objavljuju se na odgovarajući način.

Sukladno čl. 111. Zakona o autorskom pravu i srodnim pravima student se ne može protiviti da se njegov završni rad stvoren na bilo kojem studiju na visokom učilištu učini dostupnim javnosti na odgovarajućoj javnoj mrežnoj bazi sveučilišne knjižnice, knjižnice sastavnice sveučilišta, knjižnice sveučilišta ili visoke škole i/ili na javnoj mrežnoj bazi završnih radova Nacionalne i sveučilišne knjižnice, sukladno zakonu kojim se uređuje znanstvena i umjetnička djelatnost i visoko obrazovanje.