

# Suvremene metode liječenja diskus hernije

---

**Bogadi, Martina**

**Undergraduate thesis / Završni rad**

**2023**

*Degree Grantor / Ustanova koja je dodijelila akademski / stručni stupanj:* **University North / Sveučilište Sjever**

*Permanent link / Trajna poveznica:* <https://um.nsk.hr/um:nbn:hr:122:808143>

*Rights / Prava:* [In copyright](#)/[Zaštićeno autorskim pravom.](#)

*Download date / Datum preuzimanja:* **2024-11-25**



*Repository / Repozitorij:*

[University North Digital Repository](#)





**Sveučilište  
Sjever**

**Završni rad br. 223/FIZ/2023**

## **Suvremene metode liječenja diskus hernije**

**Martina Bogadi, 0336043948**

Varaždin, lipanj 2023. godine





# Sveučilište Sjever

Odjel za fizioterapiju

Završni rad br. 223/FIZ/2023

## Suvremene metode liječenja diskus hernije

**Student**

Martina Bogadi, 0336043948

**Mentor**

Doc.dr.sc. Željko Jeleč

Varaždin, lipanj 2023. godine

# Prijava završnog rada

## Definiranje teme završnog rada i povjerenstva

ODJEL	Ottjel za fizioterapiju		
STUDIJ	preddiplomski stručni studij Fizioterapija		
PRISTUPNIK	Martina Bogadi	MATIČNI BROJ	0336043948
DATUM	20.06.2023.	KOLEGIJ	Klinička medicina I
NASLOV RADA	Suvremene metode liječenja diskus hernija		
NASLOV RADA NA ENGL. JEZIKU	Modern methods of disc herniation treatment		
MENTOR	dr.sc. Željko Jeleč	ZVANJE	docent
ČLANOVI POVJERENSTVA	1. izv.prof.dr.sc. Karlo Houra, predsjednik		
	2. doc.dr.sc. Željko Jeleč, mentor		
	3. Jasminka Potočnjak, v.pred. član		
	4. Marija Arapović, pred., zamjenski član		
	5.		

## Zadatak završnog rada

BROJ 223/FIZ/2023

OPIS

Lumbalna diskus hernija (LDH) jedan je od najčešćih razloga subakutne i kronične boli u području lumbosakralne kralježnice. Simptomi hernije diska mogu varirati od jedva primjetnih do kompleksnijih manifestacija simptoma, što ovisi o volumenu herniranog materijala. Najčešće ljudi posjećuju liječnika/fizioterapeuta kod kompleksnije simptomatologije kao što su radikularna bol, parestezije, mišićna slabost, smanjena pokretljivost i kvaliteta života itd. Dijagnostika se može provesti na temelju kliničke slike, određenim testovima i procjenom, dok se potvrđivanje može potvrditi uz pomoć dijagnostičkih aparata kao što su magnetna rezonanca, elektromiografija te elektromioneurografija. Liječenje ovog stanja može se provoditi konzervativnim ili kirurškim metodama, ovisno o kliničkoj slici pacijenta. U ovom radu opisane se najčešće korištene kirurške metode liječenja diskus hernija, kao i tipična fizikalna terapija i rehabilitacija osoba s LDH uz pobilje opisane suvremene metode liječenja istog – dekompresijska i manualna terapija, akupunktura te ozon terapija.

ZADATAK URUČEN

26. 06. 2023.



POTPIS MENTORA

*Željko Jeleč*

## **Predgovor**

Zahvaljujem mentoru doc. dr. sc. Željku Jeleču na iskazanom trudu, strpljenju i podršci tijekom pisanja završnog rada. Također hvala na svim korisnim i stručnim savjetima, idejama, kritikama i uloženom vremenu.

Od srca zahvaljujem svojim roditeljima koji su mi omogućili cjelokupno školovanje, pa tako i ovo studiranje. Hvala što ste me poticali i pratili kroz sve uspone i padove koji su se događali tijekom ove tri godine, a posebne zahvale sestri Petri koja mi je bila velika pomoć i podrška u brojnim situacijama tijekom studiranja, ali i izrade završnog rada.

Hvala što ste vjerovali u mene i kroz cijeli studij bili uz mene!

## Sažetak

Lumbalna diskus hernija (LDH) jedan je od najčešćih razloga subakutne i kronične boli u području lumbosakralne kralježnice. Simptomi hernije diska mogu varirati od jedva primjetnih do kompleksnijih manifestacija simptoma, što ovisi o volumenu herniranog materijala. Najčešće ljudi posjećuju liječnika/fizioterapeuta kod kompleksnije simptomatologije kao što su radikularna bol, parestezije, mišićna slabost, smanjena pokretljivost i kvaliteta života itd. Dijagnostika se može provesti na temelju kliničke slike, određenim testovima i procjenom, dok se potvrđivanje može potvrditi uz pomoć dijagnostičkih aparata kao što su magnetna rezonanca, elektromiografija te elektromioneurografija. Liječenje ovog stanja može se provoditi konzervativnim ili kirurškim metodama, ovisno o kliničkoj slici pacijenta. U ovom radu opisane su najčešće korištene kirurške metode liječenja hernije diska, kao i tipična fizikalna terapija i rehabilitacija osoba s LDH uz pobliže opisane suvremene metode liječenja istog – dekompresijska i manualna terapija, akupunktura te terapija ozonom.

Ključne riječi: diskus hernija, intervertebralni disk, suvremene metode liječenja, konzervativna terapija

## **Summary**

Lumbar disc herniation (LDH) is one of the common causes of subacute and chronic pain in lumbosacral area. The symptoms of a herniated disc can vary from barely noticeable to more complex manifestations – which depends on the volume of the herniated material. People visit a doctors/physiotherapists for more complex symptoms such as radicular pain, paresthesias, muscle weakness, reduced mobility and quality of life etc. Diagnosis can be carried out on the basis of the clinical picture, certain tests and assessment, while confirmation can be confirmed with the help of diagnostic devices such as MR, EMG, EMNG. Treatment of this condition can be carried out by conservative or surgical methods, depending on the clinical picture. This paper describes the most commonly used surgical methods of disc herniation treatment, as well as typical physical therapy and rehabilitation of the people with LDH along with a detailed description of modern methods of treating - decompression and manual therapy, acupuncture and ozone therapy.

**Key words:** disc herniation, intervertebral disc, modern treatment methods, conservative therapy



## Popis korištenih kratica

lat. - latinski

m. - musculus

mm. - musculorum

lig. - ligamentum

ligg. - ligamenta

r. - ramus

n. - nervus

nn. – nervi

LDH – lumbalna diskus hernija

SLT – the straight leg raise test

MR – magnetna rezonanca

EMG - elektromiografija

EMNG - elektromioneurografija

PLDD - perkutana laserska dekompresija diska

DNS – dinamička neuromuskularna stabilizacija

TENS – transkutana električna nervna stimulacija

MLS - multiwave locked system laser therapy

# Sadržaj

1.	Uvod.....	1
2.	Anatomija kralježnice .....	2
2.1.	Kralješci .....	3
2.2.	Disci intervertebrales.....	5
2.3.	Vertebralni dinamički segment .....	6
2.4.	Živčani sustav.....	7
3.	Diskus hernija .....	10
3.1.	Etiologija i patogeneza .....	10
3.2.	Klinička slika.....	12
3.3.	Dijagnostika .....	12
4.	Liječenje diskus hernije .....	15
4.1.	Operativno liječenje .....	15
4.1.1.	Postoperativna rehabilitacije diskus hernije.....	17
4.2.	Konzervativno liječenje – fizikalna terapija.....	17
4.3.	Suvremene metode liječenja diskus hernije .....	20
4.3.1.	Dekompresijska terapija.....	20
4.3.2.	Terapija ozonom .....	22
4.3.3.	Akupunktura .....	23
4.3.4.	Manualna terapija.....	24
5.	Istraživanje .....	27
5.1.	Metode i ciljevi istraživanja .....	27
5.2.	Rezultati istraživanja .....	27
6.	Zaključak.....	39
7.	Literatura.....	40



## 1. Uvod

Lumbalna diskus hernija jedan je od najčešćih uzroka bolova u donjem dijelu leđa i nogama, a dijagnosticiran je u 60-80% ljudi različite životne dobi. Budući da je ovakva klinička slika sve češća, postala je svjetski zdravstveni problem zbog nesposobnosti koju može donijeti sa sobom. Hernija diska najčešće je vidljiva u lumbalnoj regiji L4-L5 te L5-S1 kralježaka te je glavni uzrok akutne i kronične boli u lumbosakralnoj kralježnici (čak u 95% slučajeva). Kako postoje različiti stupnjevi hernije, često se događa da simptomatologija bude blaža. Sukladno tome, simptomatologija se često zanemaruje te diskus hernija bude neprepoznata. U današnje vrijeme postoje različiti načini liječenja diskus hernija, a mogu se podijeliti u dvije skupine: operativno i konzervativno. Kirurško liječenje diskus hernije manje je zastupljeno od, primjerice, konzervativnog, no ima vrlo dobre rezultate (unatoč tome što postoji rizik od ozljede živaca ili susjednih struktura). Većina pacijenata s lumbalnom hernijom podvrgnuta je konzervativnom tipu liječenja, unutar kojeg se provode različite vrste terapija. Cilj konzervativnog liječenja je smanjiti bolnost i upalni proces, ublažiti i otkloniti ostale popratne simptome, vratiti normalnu funkciju, educirati pacijenta o povratku svakodnevnim životnim aktivnostima te na taj način spriječiti recidiv. Neoperativno liječenje hernije lumbalnog diska uključuje širok spektar intervencija koje se provode unutar, ali i izvan javnog zdravstvenog sustava. Suvremene metode liječenja diskus hernije kao što su: dekompresijska terapija, akupunktura, terapija ozonom te različite manualne tehnike također imaju pozitivnih rezultata u liječenju hernije diska, što dokazuju rezultati provedenih istraživanja i studija. Unatoč manjku znanstvenih saznanja o efikasnosti navedenih terapijskih metoda kod lumbalne diskus hernije, u praksi je sve popularnija primjena istih kod subakutnih i kroničnih bolova lumbalne kralježnice, no pretežito u kombinaciji s ostalim fizikalnim procedurama. Također, provedena je i online anketa s ciljem prikupljanja podataka i informacija o učestalosti bolova kralježnice i drugih problema povezanih s kralježnicom, korištenju i zadovoljstvu dostupnih metoda liječenja te informacije o znanju populacije o mogućim suvremenim metodama liječenja diskus hernije i druge patologije kralježnice.

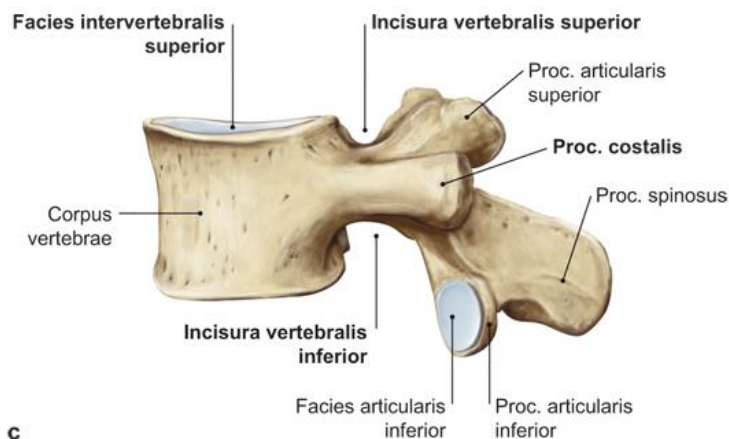
## 2. Anatomija kralježnice

Kralježnica (lat. *columna vertebralis*) je šuplji, nosivi stup tijela koji u sagitalnoj ravnini ima oblik dvostrukog slova S. Ona čini osnovu tijela, a služi za prijenos i prigušenje težine, pokrete glave i trupa te služi kao zaštita kralježničnoj moždini (lat. *medulla spinalis*) i živčanim ograncima. Čine je 33 do 34 kralješaka (lat. *vertebrae*) te međukralježnične ploče (lat. *discus vertebralis*). Kralješci se dijele na sedam vratnih (lat. *vertebrae cervicales*), dvanaest prsnih (lat. *vertebrae thoracicae*), pet slabinskih (lat. *vertebrae lumbales*), pet križnih (lat. *vertebrae sacrales*) te četiri do pet trtičnih kralježaka (lat. *vertebrae coccygeae*). Križni kralješci međusobno su srašteni i tvore križnu kost (lat. *os sacrum*), a trtični tvore trtičnu kost (lat. *os coccygeae*) – stoga križni i trtični kralješci spadaju u nepravne kralješke, dok su ostali tzv. pravi kralješci. Oni se zbog jednostavnijeg razumijevanja označavaju brojevima i slovima, pa tako postoje C1-C7, Th1- Th12, L1-L5, S1- S5. Između kralješaka je smješten intervertebralni disk, *discus intervertebralis*, koji daje mogućnost pokretanja kralježnice. Osim diskova, kralješci su međusobno povezani i malim zglobovima što omogućuje veću mobilnost i gipkost koštanog stupa. Dakako, pokretljivost i čvrstoću kralježnice omogućuju i brojni mišići koji su smješteni uzduž kralježnice u tri sloja. Neki od najvažnijih mišića lumbalne kralježnice su: m. *psoas major*, m. *quadratus lumborum*, mm. *intertransversarii*, m. *erector spinae* u koju skupinu spadaju m. *longissimus*, m. *iliocostalis* te m. *spinalis*, zatim mm. *interspinales*, mm. *intertransversarii mediales* te mm. *multifidi* [1]. Također, neizostavne strukture za što bolju stabilizaciju i pokretljivost kralježnice su sveze, odnosno, ligamentarne strukture. U ovom području bitno je poznavati dvije uzdužne sveze: prednju, lig. *longitudinale anterius* i stražnju, lig. *longitudinale posterius*. Prednja uzdužna sveza pričvršćena je na prednju površinu *corpus vertebrae* i *disci intervertebrals*, pa tako povećava stabilnost kralježnice (prilikom pokreta ekstenzije). Nadalje, stražnja uzdužna sveza nalazi se u stražnjem dijelu spinalnog kanala, a pričvršćena je na *disci intervertebrales* i rubove intervertebralnih površina pa tako i osigurava navedene strukture te djeluje na povećanje stabilnosti kralježnice prilikom pokreta fleksije. Osim do sada navedenih sveza, bitno je izdvojiti i dvije žute sveze, *ligg. flava* koje se protežu između lukova kralješka te su u konstantnoj napetosti pa imaju potpornu ulogu mišićima leđa pri uspravljanju kralježnice iz svih stadija fleksije. Na području lumbalnog dijela kralježnice nalaze se i još neke sveze: *ligg. interspinalia* koje se nalaze između spinalnih nastavaka, *ligg. intertransversaria* koje se nalaze između poprečnih nastavaka te lig. *supraspinalis* koji ostvaruje spoj između kralježaka i križne kosti (preteže se od C7 do *os sacrum*) [2]. U nastavku su pobliže opisane glavne strukture vertebralnog dinamičkog segmenta koji čini funkcionalnu jedinicu kralježnice (kralješci, intervertebralni disk, pripadajući ligamenti i živci).

## 2.1. Kralješci

Osnovni dio koštanog sustava kralježnice su kralješci, koji se, prema topografskim područjima dijele na: presakralne kralješke (sedam vratnih, dvanaest prsnih, pet slabinskih kralješaka) i dva sinostotska dijela (križna kost, os sacrum, trtična kost, os coccygis) [2].

Kralješak, vertebra, građen je od tijela, luka te sedam nastavaka, od kojih su dva para zglobnih nastavaka, dva poprečna i jedan trnasti. Tijelo kralješka, corpus vertebrae ima ulogu nošenja tjelesne težine, stoga se prema donjem kraju kralježnice povećavaju veličinom. Tijelo kralješka nastavlja se prema natrag u luk kralješka (lat. arcus vertebrae) koji se dijeli na prednji dio, pediculus arcus vertebrae i stražnji dio, lamina arcus vertebrae (ploča koja zatvara kralježnični otvor). Arcus vertebrae završava trnastim nastavkom (lat. processus spinosus) koji strši unatrag te ga je moguće palpirati. Postranično su usmjereni poprečni nastavci (lat. processus transversus) a tu su i dva gornja te dva donja zglobna nastavka, processus articulares superiores/inferiores. Zglobni nastavci nose zglobne plohe, facies articulares. Između tijela kralješka i zglobnih nastavaka nalaze se dva ureza: incisura vertebralis superior et inferior od kojih je donji veći i izraženiji. Incisura vertebralis inferior sa incisurum vertebralis superior susjednog nižeg kralješka omeđuje kralježnični otvor – foramen vertebrale. Svi kralježnični otvori poredani u nizu oblikuju canalis vertebralis unutar koje je smještena kralježnična moždina, medulla spinalis [1]. Primjer građe četvrtog lumbalnog kralješka prikazan je na slici.

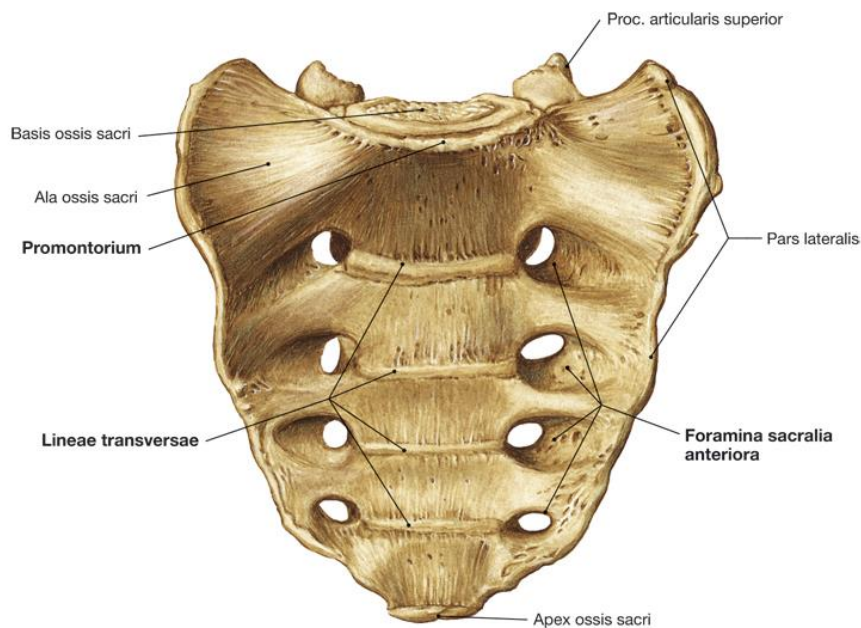


Slika 2.1.1. - Četvrti lumbalni kralješak, pogled s lijeve strane

(Izvor: <https://www.sobotta.com/>)

Križna kost, os sacrum, sačinjena je od pet križnih kralježaka, vertebrae sacrales, koji su međusobno srasli. Križna kost je trokutastog oblika pri čemu je gornji dio širi i krupniji, basis ossis sacri, te se prema dolje klinasto sužava, apex ossis sacri te se tim dijelom spaja s trtičnom kosti.

Basis ossis sacri čini dodirnu plohu s međukralježničnom pločom zadnjeg slabinskog kralješka što čini najizbočeniji dio čitave kralježnice – promontorium. Prednja strana križne kosti, facies pelvina, sačinjena je od četiri parna otvora, foramina sacralia anterior kroz koje izlaze prednje grane moždinskih živaca. Također, na facies pelvina nalaze se i četiri poprečne koštane pruge, lineae transversae, koje su sukladne mjestima sraštavanja trupova pojedinih kralježaka. Stražnja izbočena ploha križne kosti, facies dorsalis na sredini ima središnji križni greben, odnosno, crista sacralis mediana koju oblikuju srašteni spinozni nastavci te ona završava iznad hiatus sacralis – donjeg otvora kralježničnog kanala. Hiatus sacralis smješten je u razini četvrtog križnog kralješka. Postrance i medijalno od foramina sacralia posteriora nalazi se crista sacralis intermedia, a lateralno crista sacralis lateralis. U nastavku crista sacralis intermedia prema gore strše zglobni nastavci koji se uzglobljuju s posljednjim slabinskim kralješkom. Na svakoj od strana križne kosti nalaze se zglobne plohe, facies auriculares kojima se spaja križna sa zdjeličnom kosti. Također, iza facies auriculares nalazi se tuberositas ossis sacri, odnosno hrapavo polje na koje se hvataju sveze. Nadalje, unutar os sacrum nalazi se kanal, canalis sacralis, koji postranično ima otvore te ih oblikuju sraštene incisurae vertebrales superiores et inferiores [2].

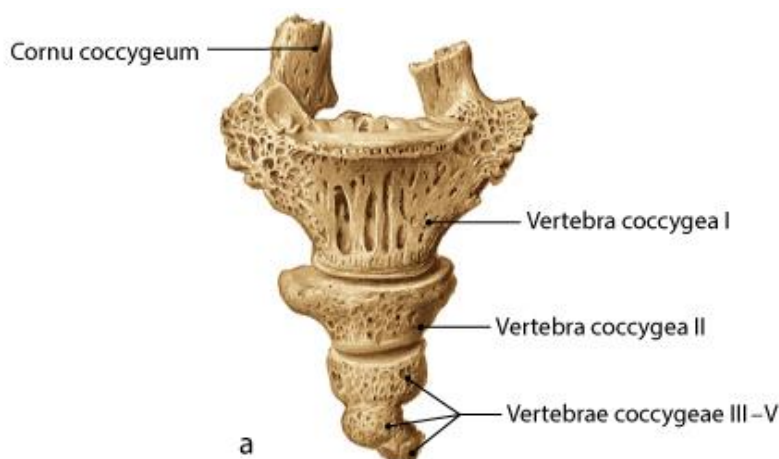


*Slika 1.1.2. - Križna kost, os sacrum – pogled anteriorno*

(Izvor: <https://www.sobotta.com/>)

Trtična kost, os coccygis, građena je od tri do četiri zakržljala trtična kralješka. Os coccygis ima oblik malene piramide koja završava malim segmentom u obliku kvrčice. Na strani usmjerenoj

prema os sacrum nalazi se cornu coccygeum koji tvore ostaci zglobnih nastavaka prvog trtičnog kralješka [1].



*Slika 2.1.3 - Trtična kost, os coccygis – pogled anteriorno*

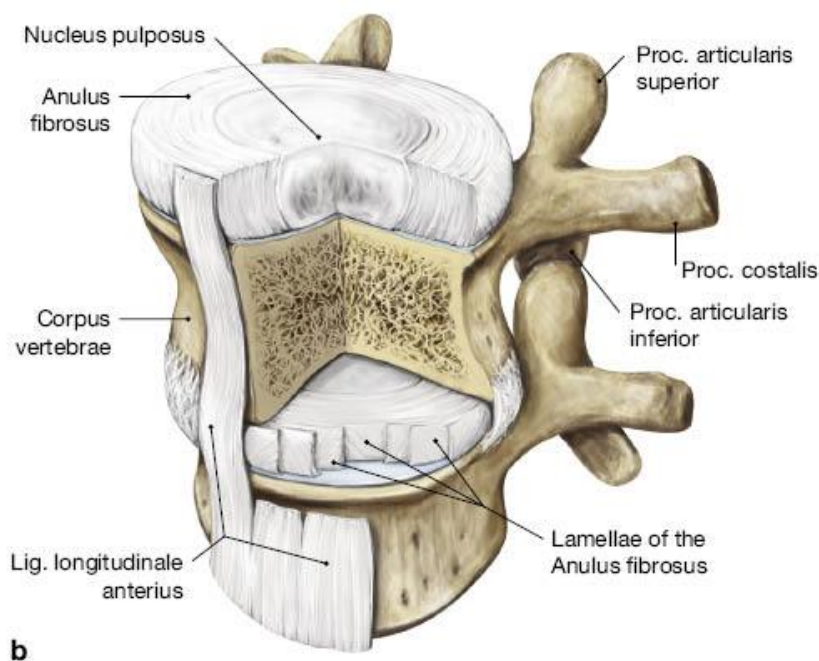
(Izvor: <https://www.sobotta.com/>)

## 2.2. Disci intervertebrales

Discus intervertebralis, odnosno intervertebralna ploča je bikonveksna vezivno-hrskavična okruglasta ploča koja ispunjava intervertebralne prostore između tijela susjednih kralješaka. Sastoji se od dva dijela: vanjski čvrsti prsten, anulus fibrosus te središnji dio, odnosno mekana, želatinozna jezgra – nucleus pulposus. Anulus fibrosus oblikuje vezivna hrskavica i kolagenska vlakna koja su koncentrično poredana i napeta djelovanjem nucleus pulposusa kako se prsteni ne bi razdvojili. Fibrozni prsten ima ulogu snažne sveze među tijelima kralješaka, a njegovi vezivni snopovi svojim napinjanjem sprječavaju prekomjerne pokrete kralješaka. Služi i kao štit nukleus pulposusa od prekomjernog tlačenja i naprezanja. Mekana jezgra, nucleus pulposus, je ostatak chorda dorsalis, a sastavljena je od bjelkaste želatinozne tvari koja je obilno prožeta vodom između ukriženih vezivnih snopova (kolagena i elastična vlakna) i malih skupina hrskavičnih stanica. Smještena je između središnjih dijelova intervertebralnih površina kralježničnih tijela, a vezivna vlakna se vežu u njihovu hrskavičnu oblogu [3]. Ova pulpozna jezgra je čvrsta, elastična i otporna stoga djeluje kao nosač tjelesne težine i opterećenja na uzdužnu os kralježnice. Ostvaruje elastičnost čitave kralježnice te ublažava udarce, potrese, pritiske koji se kralježnicom vode sve do glave. Također, prilikom kretnji nucleus pulposus se uvijek pomiče prema rastegnutom dijelu anulusa fibrosusa, a razlog tome je pritisak kralježničnih tijela koji ga potiskuje na suprotnu stranu od suženja intervertebralnog prostora. Jedna od zanimljivosti je i ta da se tijekom dana pulpozne jezgre stanjuju, odnosno postaju uže jer gube vodu radi cjelodnevnog opterećenja tjelesne težine,



a prilikom noćnog odmaranja voda se ponovo nakuplja, stoga je ujutro čovjek nešto viši nego kroz dan (do 20 milimetara) [2].



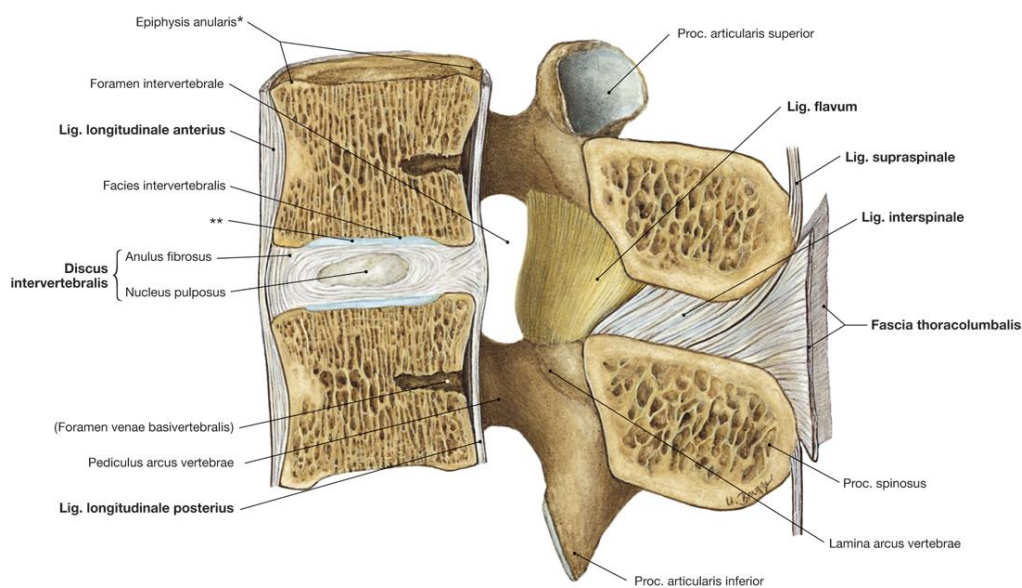
*Slika 2.2.1. - Intervertebralni disk, frontalni presjek - pogled anteriorno*

(Izvor: <https://www.sobotta.com/>)

### **2.3. Vertebralni dinamički segment**

Ljudska se kralježnica sastoji od ukupno 24 vertebralna dinamička segmenta, a on predstavlja funkcionalnu jedinicu kralježnice. Vertebralni dinamički segment dijeli se na prednji i stražnji dio. Prednji dio čine dva susjedna tijela kralješka, intervertebralni disk koji se nalazi među njima te longitudinalni ligamenti koji ojačavaju cjelokupan segment. Stražnji dio vertebralnog dinamičkog segmenta sastoji se od lukova kralježaka, dva transverzalna nastavka, spinoznog nastavka te gornje i donje fasete, odnosno zglobne površine. Stražnji dio ujedno je i hvatište mišića i tetiva koji pokreću kralježnicu. U tom dijelu međusobno su spojeni i lukovi kralješaka zglobnim nastavcima što omogućava ograničenje smjera i opsega pokreta [4]. Također, gledajući kralježnicu, odnosno vertebralne dinamičke segmente u cjelini, razlikuju se dva „stupa“ zglobova. Prvi stup grade zglobovi među poprečnim nastavcima, a drugi stup veze između spinoznih nastavaka. Slabinski vertebralni dinamički segment lumbalnog dijela kralježnice prikazan je na slici sa svim pripadajućim strukturama koje su prethodno opisane. Pokretljivost određenog segmenta kralježnice je veća ako je intervertebralni disk deblji, ako su lukovi kralješaka uži, poprečni nastavci kraći te ako su spinozni nastavci horizontalnije usmjereni. Nadalje, pokretljivost se smanjuje radi slabije elastičnosti potporno vezivnog sustava, radi djelovanja antagonističkih

mišićnih skupina, a izrazito prilikom sudara nastavaka susjednih kralježaka. Uz sve navedeno, može se zaključiti da opseg pokreta ovisi o određenim faktorima samog vertebralnog dinamičkog segmenta. Osim spomenutih struktura, u vertebralni dinamički segment spadaju i korijenovi živaca. Nadalje, vertebralni dinamički segment je glavni dio u kojem se mogu pratiti različiti poremećaji ili promjene koje nastaju na kralježnici bilo kao posljedice degenerativnih promjena, trauma ili pak nestabilnosti i trošenja pojedinih dijelova navedenog segmenta, a među njima je i diskus hernija [5].



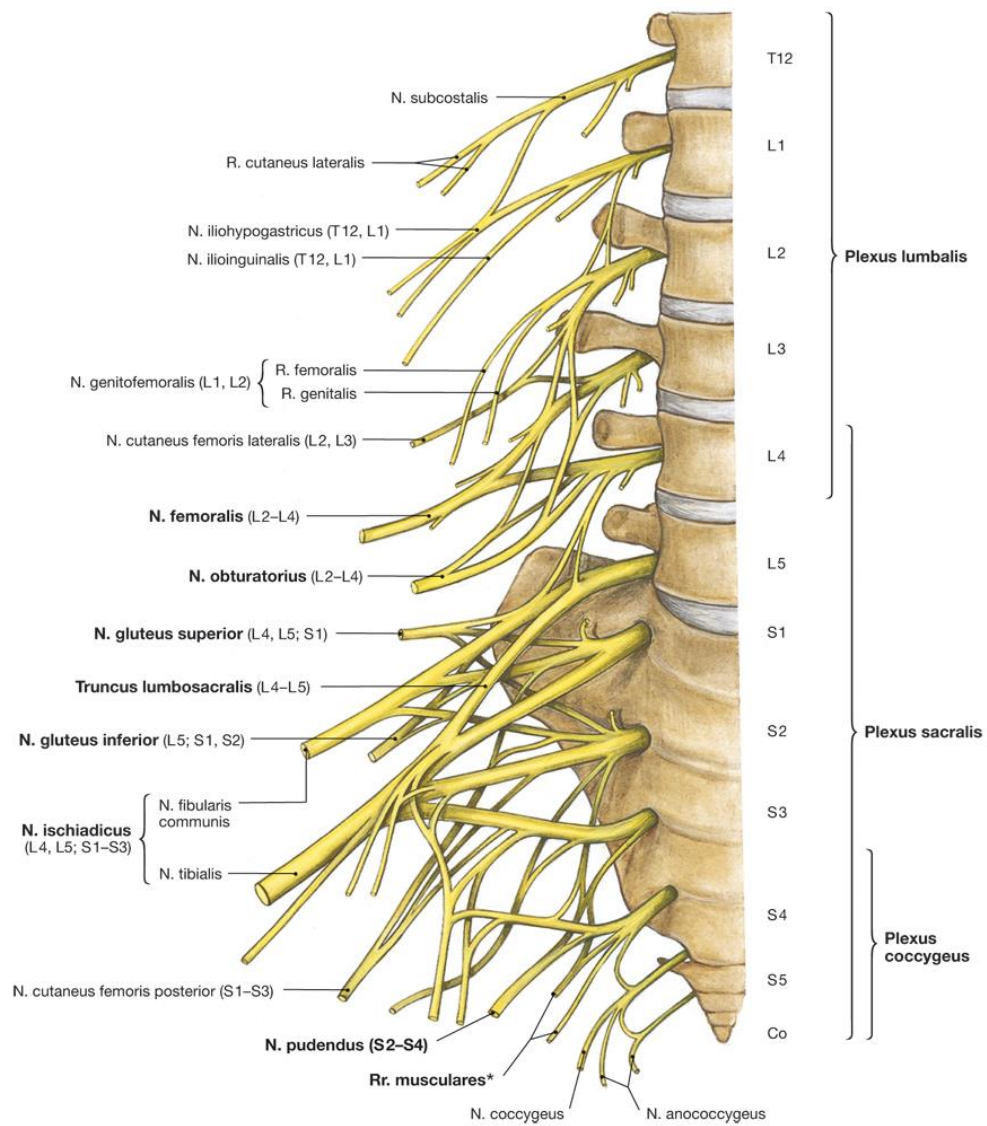
*Slika 2.3.1. - Lumbalni vertebralni dinamički segment, medijalna sekcija, pogled s lijeve strane*

(Izvor: <https://www.sobotta.com/>)

## 2.4. Živčani sustav

Kralježnična moždina nastavlja se na produljenu moždinu (lat. medulla oblongata) moždanog debla i ne slijedi „brži rast“ kralježnice pa se tako ona proteže, u odraslih osoba, do prvog, odnosno drugog lumbalnog kralješka. To je razlog strmijih i dužih tokova korijenova spinalnih živaca (lat. radices nervorum), unutar kralježničnog kanala, prema njihovim odgovarajućim segmentnim intervertebralnim otvorima. Zbog toga se prednji i stražnji korijenovi nalaze na višim segmentima kralježnice nego odgovarajući spinalni živac koji izlazi iz kralježničnog kanala. Što se lumbalnog segmenta kralježnice tiče, spinalni živci nakon što prođu kroz foramen intervertebrale dijele se u ogranke, rami anterior, posterior, meningeus i communicans a protežu se od Th10 – L1 razine. Za bolje razumijevanje, r. anterior je prednji ogranak spinalnih živaca koji inervira kožu i mišiće

prednje strane trupa te stvara plexus spinales, dok r. posterior predstavlja stražnji ogranak koji inervira intervertebralnu muskulaturu i kožu leđa. Meningealna grana, r. meningeus osigurava osjetnu i vazomotornu inervaciju meningealnih ovojnica i kralježnične moždine, dok je ramus communicans veza među moždinskog živca i simpatičkog trunkusa. Kao što je prethodno navedeno, prednji ogranci spinalnih živaca zajedno tvore plexus, odnosno splet živaca, a najbitniji je plexus lumbosacralis (prikazan na slici). Funkcionalno najznačajniji živci plexus lumbalis su n. femoralis i n. obturatorius. N. femoralis motorički podražuje prednju muskulaturu kuka i bedra, dok senzorno inervira prednju stranu natkoljenice i anteromedijalnu stranu potkoljenice. N. obturatorius motorno podražuje aduktornu skupinu mišića, a senzorno medijalni dio natkoljenice. Nadalje, n. ischiadicus najdulja je i najjača grana plexus sacralis, koja motorno podražuje ishiokruralne mišiće, sve mišiće potkoljenice i stopala te donosi senzornu inervaciju potkoljenici i stopalu. Također je bitno spomenuti nn. glutei superior et inferior koji inerviraju glutealnu regiju (glavne ekstenzore, rotatore i abduktore u zglobu kuka). N. pudendus motorički podražuje perinealno područje, a senzorno vanjske genitalije [6].



*Slika 2.4.1. - Plexus lumbosacralis (T12-S5), desna strana, pogled anteriorno*  
 (Izvor: <https://www.sobotta.com/>)

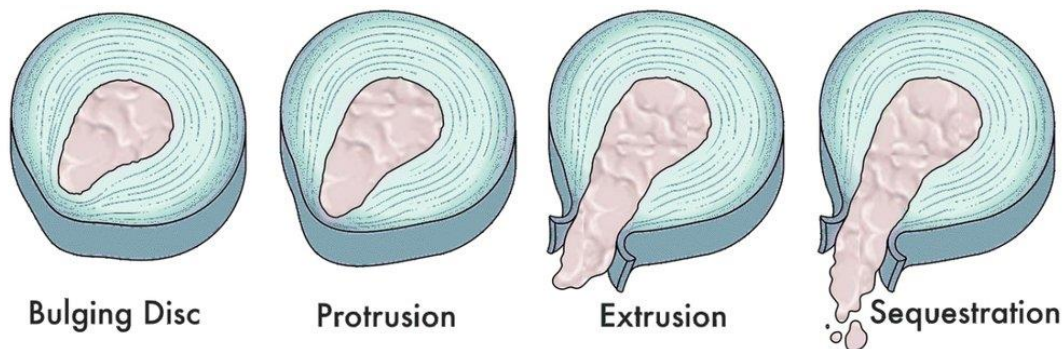
### **3. Diskus hernija**

Diskus hernija jedan je od najčešćih poremećaja unutar vertebralnog dinamičkog segmenta. Ona predstavlja „ispupčenje“ prema kanalu kralježnične moždine, a može se podijeliti u 4 stupnja. Sama hernijacija izaziva pritisak na okolne strukture (ligamente, živce, leđnu moždinu), a posljedično izaziva određenu simptomatologiju. Ona se može dogoditi u različitim segmentima kralježnice, no najčešće budu zahvaćeni diskusi u lumbalnom dijelu kralježnice (u 95% slučajeva L4/L5, L5/S1), a nešto manja vjerojatnost diskus hernije je u cervikalnom i torakalnom dijelu kralježnice [4]. Diskus hernija predstavlja važan zdravstveni problem društva, što mogu potvrditi statistički podaci koji upućuju na pojavnost ovog stanja kod više od 80% populacije. Također, u 20-30% radno sposobnih osoba prisutna je hernijacija, a u njih 56% bulging diska, odnosno prvi stupanj hernije bez ikakvih kliničkih znakova [7].

#### **3.1. Etiologija i patogeneza**

Hernija diska označava promjenu položaja pulpozne jezgre diska u smislu fokalnog širenja kroz pukotinu anulus fibrosusa, odnosno fibroznog prstena. Može se razlikovati prema svojoj lokalizaciji, pa tako prema klasifikaciji Američkog društva neuroradiologa, hernije diska u slabinskom dijelu kralježnice možemo podijeliti s obzirom na ravnine [7]. U aksijalnoj, odnosno horizontalnoj ravnini može biti centralna, subartikularna, foraminalna i ekstraforaminalna, od kojih je najčešća subartikularna hernija, dok se ekstraforaminalna jako rijetko viđa. Zatim, u kraniokaudalnoj ravnini hernijacija može biti infrapedikularna, pedikularna ili suprapedikularna, a hernija se, također, može dogoditi i prema gornjem/donjem susjednom kralješku što se naziva Schmorlovom hernijom [8]. Kao što je i prethodno navedeno, hernija diska može se dogoditi u bilo kojem segmentu kralježnice, no najčešća pojavnost ovog stanja je u lumbalnom dijelu kralježnice, a posebno su zahvaćeni diskovi u razini L4/L5, L5/S1 [9]. Diskus hernija dijeli se u četiri stupnja: bulging diska, protruzija, ekstruzija te sekvestriran disk. Ispupčenje diska, bulging prvi je stupanj hernijacije a dolazi do blagog ispupčenja diskova sadržaja (nucleus pulposus) bez prekida anulus fibrosusa, što se najčešće dešava uslijed djelovanja kompresivnih sila ili degenerativnih promjena. Kod ovog stupnja hernije ne moraju se javljati nikakve tegobe ili simptomi, no, dakako, dolazi do oštećenja fibroznog prstena što posljedično uzrokuje suženje intervertebralnog prostora, odnosno dolazi do približavanja susjednih kralješaka pa tako i do smanjene pokretljivosti zahvaćenog dijela. Zaključno, dolazi do sitnih oštećenja prstena, koji s vremenom teže podnosi mehaničko naprezanje, što dovodi do istiskivanja jezgre van njezinih prirodnih granica. Naravno, navedeno je kako bulging ne mora izazivati ili izaziva tek minimalne

simptome, no unatoč tome ukoliko se ne liječi može prouzročiti daljnje ozbiljnije probleme i komplikacije. Drugi stupanj hernije naziva se protruzija diska, a ona označava stanje jačeg ispupčenja nucleus pulposusa i djelomično oštećenje fibroznog prstena što se najčešće javlja kod viših faza degeneracije. U ovom stupnju dolazi do oštećenja sve većeg broja lamela što je posljedica neprestanih naprezanja jezgrinog sadržaja. Također, može doći do potpunog oštećenja lamela, u tom slučaju jezgra teži istiskivanju prema spinalnom kanalu, pa tako protrudirani dio često komprimira živčane strukture. Takvo stanje izaziva određenu simptomatologiju, najčešće bol u kralješnici i duž zahvaćenog živca, slabost donjih ekstremiteta, a često se javljaju i parestezije. Nadalje, treći stupanj hernije – ekstruzija diska, odnosno stanje probijanja nucleus pulposusa izvan granica anulus fibrosusa gdje on prodire u spinalni kanal. Dakako, opisano stanje uzrokuje jaku bol i slabost donjih ekstremiteta. Četvrti stupanj hernijacije naziva se sekvestracija, najkompleksniji je od svih navedenih. Radi utjecaja mehaničke sile, dolazi do probijanja središnjeg dijela diska kroz anulus fibrosus. Može se opisati još i kao potpuno odvajanje dijela sadržaja od ostalog dijela diska, što se naziva sekvestar, koji se zatim smjesti u određeni dio spinalnog kanala. Sekvestar pod utjecajem sile teže može putovati kanalom i tako komprimirati živčane strukture, najčešće više živčanih korijena istovremeno [7].



*Slika 3.1.1. - 4 stupnja hernije diska*

(Izvor: <https://lafunctionalneurology.com/weheal/discextrusions>)

Pojava bilo kojeg stupnja hernijacije može biti potaknuta različitim biološkim ili okolišnim čimbenicima (npr. teže zadržavanje vode u nucleus pulposusu, razgradnja kolagena ili izvanstaničnog matriksa, aksijalno preopterećenje, upalni procesi, povećana tjelesna težina, sjedilački način života, nepravilna postura, teži fizički rad, dijabetes) te genetika koja je odgovorna za veliku većinu hernija (čak 75% slučajeva). Hernija diska može se pojaviti u bilo kojem segmentu kralježnice, ali isto tako i u bilo kojoj dobnoj skupini, no najčešće se javlja u četrdesetim/pedesetim godinama života [10].

## 3.2. Klinička slika

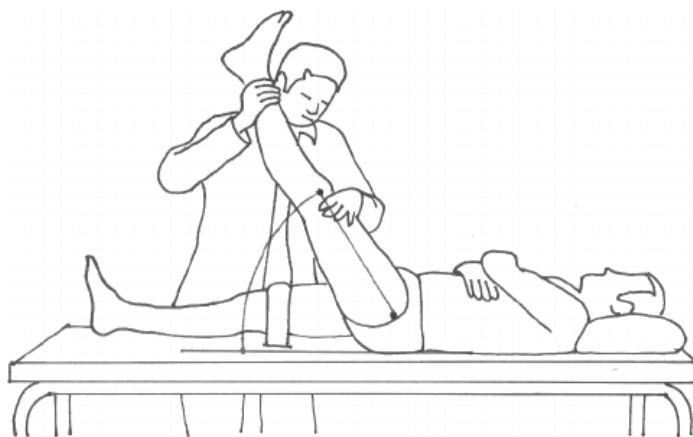Klinička slika, opsežnost simptoma i utjecaj istih na kvalitetu života uvelike ovisi o lokalizaciji hernije diska, stupnju hernije te stanju okolnih komprimiranih struktura (ukoliko su zahvaćene). Ukoliko se hernija dogodi u lumbalnom dijelu kralježnice, što najčešće i jest slučaj, bol se obično osjeća povremeno, a tek kasnije se širi prema gluteusima uz minimalne senzacije duž noge. Uz takve minimalne i „prolazne“ simptome često se ovakvo stanje zanemaruje, pa i hernija ostaje neprepoznata. Simptomatologija i bolnost koja se javlja kod ovog stanja može imati dva uzroka: mehanički pritisak izbočenog dijela diska, koji podražava živčane završetke i na taj način prenosi bol te kemijske reakcije koje nastaju na mjestu pritiska i aktivacija tvari koje potiču upalu i umnožavanje tkiva na toj lokalnoj razini. Navedeno dovodi do otekline koja, također, vrši pritisak, što dodatno izaziva određeni intenzitet boli. Spomenuti mehanički pritisak ima nešto veći značaj, no lokalna upala prenosi se na živčani korijen i ovojnici. Upravo se zbog toga bol u početku javlja lokalno – nociceptivna bol, dok se kasnije širi – neuropatska bol [11]. Dakle, razvijanjem bolesti, odnosno stanja dolazi do većih, intenzivnijih i izraženijih simptoma što je posljedica jačeg pritiska na korijene živaca, a takvo stanje naziva se radikulopatijom. Ona nastaje naglo, a najviše je izražena u jutarnjim satima (kada je najveći intradiskalni tlak). Ona se pogoršava kod određenih aktivnosti i pokreta, primjerice: dizanje tereta, nagle rotacije u trupu, vezanje cipela, dizanje iz pretklona, ulazak/izlazak iz auta, pa čak i prilikom intenzivnijeg kašljanja, kihanja, dugotrajnijih sjedećih i stojećih položaja. Praćena je i prisilnim, antalgicnim položajima tijela, jakim spazmom mišića čime se nastoji osloboditi korijen živca od pritiska. Suprotno tome, rasteretnim ležećim položajem, a vrlo često i hodanjem radikulopatija se smanjuje. U slučajevima većih pritisaka na korijenove živaca dolazi do značajnijih komplikacija, pa osim bolova, smanjene pokretljivosti, osjeta na dodir i trnaca dolazi i do slabosti određenih skupina mišića što posljedično dovodi do komplikacija prilikom hoda (najčešće padanje stopala – pareza/paraliza peronalnog živca, slabost m. extensor hallucis longus, smanjen oslonac na prste i sl.) [4]. Dakako, postoje i stanja koja nastaju uz samu herniju diska (npr. lumboishijalgija) ili se sama hernija može zakomplicirati, a najkompleksnije stanje u tom kontekstu je sindrom caude equine. Ovaj sindrom nastaje radi kompresije herniranog sadržaja na živce koji su zaslužni za kontrolu sfinktera, radi čega se javlja poremećaj svjesne kontrole pražnjenja mjehura/crijeva [11].

## 3.3. Dijagnostika

Kako bi se mogla potvrditi i dokazati dijagnoza diskus hernije i njezin stupanj, potrebno je koristiti različite dijagnostičke metode. Za početak je vrlo bitno uzeti anamnezu prilikom koje se dobivaju osobni podaci pacijenta (ime i prezime, dob, spol, zanimanje, hobiji, aktivnosti kojim se

bavi i sl.). Također, od velike važnosti je da pacijent opiše točnu lokalizaciju i prirodu boli (intenzitet, vrijeme javljanja, čimbenici koji utječu na pojavu ili pogoršanje boli), kakve ima smetnje i simptome (slabost miškulature, trnci/utrnulost i sl.) prilikom kojih aktivnosti i pokreta se javljaju itd. Također, kroz razgovor s pacijentom potrebno je saznati i istražiti mehanizam nastanka problema ili ozljede (ako je riječ o ozljedi/traumi), prilikom koje aktivnosti ili položaja je nastala, da li se simptomi šire u obje noge/jednu nogu ili nema širenja simptoma itd. Iz takvih podataka mogu se dobiti vrijedne informacije koje upućuju na daljnju obradu [4]. Nakon anamneze pristupa se fizikalnom pregledu – inspekcija, palpacija, razni dijagnostički testovi, a nakon toga i druge dijagnostičke metode. Prilikom inspekcije se vrši procjena posture, odnosno držanja tijela, s naglaskom na promatranje krivina kralježnice, prati se tonus paravertebralne miškulature (kod bolova u donjem dijelu leđa često dolazi do spazma paravertebralne miškulature te gubitka lumbalne lordoze). Nadalje, palpacijom se vrši procjena svih struktura: kože, potkožja, fascija, mišića, ligamenata i njihovih hvatišta. Ona se provodi u mirovanju te kroz izvođenje pokreta prilikom kojih se promatraju koštane strukture (poprečni i spinozni nastavci). Prilikom palpacije kod pokreta može se promatrati pojava bolnosti tijekom pokretanja, što upućuje na intraartikularnu leziju ili pojava bolnosti na kraju pokreta – ligamentarna periartikularna lezija. Također, određuje se i stupanj gibljivosti kralježnice Shoberovim testom te testom laterofleksije kralježnice, kao i stupanj rotacije kralježnice (gibljivost je kod ovog stanja najčešće smanjena). Osim navedenih metoda procjene, koristi se i neurološki pregled kojim se utvrđuje moguće oštećenje spinalnih živaca. Neki od kliničkih testova za dokazivanje radikularne iritacije su Lasègue Test, danas poznatiji pod nazivom The Straight leg Raise Test (SLR) i Femoral Nerve Tension Test. SLR izvodi se u ležećem supiniranom položaju, dok ispitivač pasivno podiže ispruženu nogu ispitanika. Test se smatra pozitivnim kad ispitanik osjeti bol duž distribucije lumbosakralnih korijena, a kut do kojeg se noga može podići bez da se izazove bol je manja od 45° te se dodatno potvrđuje ako bol nestaje prilikom izvođenja istog manevra ali sa flektiranim koljenom [12]. Femoral Nerve Tension Test, odnosno test napetosti nervusa femoralisa također se koristi za provjeru osjetljivosti na istezanje mekog tkiva na dorzalnom dijelu noge, što je često povezano sa kompresijom živčanih korjenova. Pacijent se nalazi u ležećem proniranom položaju, dok ispitivač jednom rukom vrši stabilizaciju zdjelice, a drugom rukom vrši maksimalnu fleksiju koljena. Test se smatra pozitivnim ako se bol javlja jednostrano, u lumbalnoj i glutealnoj regiji u rasponu između 80-100 stupnjeva fleksije koljena [13].





*Slika 3.3.1. - The Straight leg Raise Test (SLR)*

(Izvor: [https://www.researchgate.net/figure/Straight-leg-raise-test-An-angle-formed-with-the-torso-between-70-and-90-is\\_fig1\\_47791435](https://www.researchgate.net/figure/Straight-leg-raise-test-An-angle-formed-with-the-torso-between-70-and-90-is_fig1_47791435))

Osim toga, ispituju se refleksi, prisutnost osjetnih ispada te gruba snaga mišića natkoljenice i potkoljenice [9]. Osim anamneze, fizikalnog i neurološkog pregleda koriste se i druge dijagnostičke metode kojima se može potvrditi sumnja na određeno stanje, odnosno dijagnozu. Jedna od najtočnijih metoda određivanja prisutnosti hernije, koja može i jasno vizualizirati stupanj hernije diska u spinalnom kanalu je MR – magnetska rezonanca. To je dijagnostička metoda koja daje trodimenzionalnu sliku svih struktura te može prikazati meka tkiva (živčane korijene, diskove, ligamente, mišiće), a također može biti korisna za isključivanje nekih drugih stanja približne simptomatologije (upale, ciste, tumori ili metastaze tumora). Osim MR, koriste se i EMG – elektromiografija te EMNG – elektromioneurografija, dodatne metode kojima se mogu analizirati i dobiti podatci o oštećenju perifernih živčanih korjenova, dokazuje se razina i intenzitet oštećenja živaca, a također pomaže kod razlikovanja mišićne od neurološke etiologije [4]. Nadalje mijelografij je, također, jedna od metoda utvrđivanja diskus hernije. Pomoću kontrastnog sredstva mogu se vidjeti pritisci na spinalne korijenove, suženja, a također i tumori te spondilofiti. No, ova metoda dijagnostike ne koristi se često radi svoje invazivnosti, osim u preoperativnim stadijima radi točnog definiranja razine hernijacije.

## 4. Liječenje diskus hernije

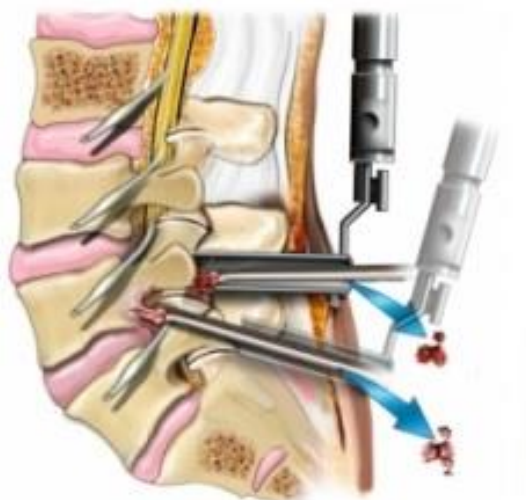
Nakon postavljene dijagnoze diskus hernije te određivanja njezinog stupnja kreće se na tretiranje, odnosno liječenje navedenog stanja. Ovisno o stupnju, liječenje može biti operativno ili konzervativno. Glavni cilj liječenja je smanjenje upale, bolnosti, spazma miškulature, povećanje/održavanje pokretljivost kralježnice te povrat funkcije oštećenih živčanih korijenova [4]. S obzirom na stupanj diskus hernije, intenzitet simptoma i vrijeme nastanka istih liječenje se može odvijati u dvije faze: akutnoj i kroničnoj. Prilikom akutne faze vrlo bitna stavka je mirovanje – izbjegavanje statičkog i funkcionalnog opterećenja zahvaćenog dijela (preporučeno prvih nekoliko dana – do smanjenja intenziteta boli), medikamenti, primjena ortoza i edukacija pacijenata (dizanje tereta, hodanje, aktivnosti i sl.). Nakon akutne faze, glavni dio liječenja jest fizikalna terapija. Također, bitno je naglasiti kako stanje diskus hernija može i spontano „nestati“, odnosno može se povući i bez kirurških ili drugih posebnih intervencija, što su potvrdila i brojna istraživanja. Uz to, potvrđeno je kako se takva „spontana regresija“ najčešće događa kod ekstruzija i sekvestriranog diska za razliku od protruzija ili bulging diska [14]. No, dakako da će fizikalna terapija i druge vrste intervencije pospješiti rezultat liječenja i samog stanja kralježnice.

U nastavku će biti opisana oba načina liječenja diskus hernije: operativno i konzervativno. Kod uznapredovalih stanja popraćenih komplikacijama to je operativni način zbrinjavanja, dok kod stanja koja ne zahtijevaju kiruršku intervenciju to je konzervativno liječenje, odnosno fizikalna terapija. Također, uz tipičnu konzervativnu terapiju (fizikalnu terapiju) opisane su i novije, „suvremenije“ metode liječenja diskus hernije za koje često ljudi ne znaju, odnosno nisu upućeni ni educirani o mogućnostima liječenja određenog stanja, točnije o metodama koje se nude van bolničkog liječenja.

### 4.1. Operativno liječenje

Operativno liječenje diskus hernije indicirano je kod bolesnika kojima prethodna fizikalna, odnosno kompletna konzervativna terapija nije davala rezultata (uzimajući u obzir minimalno trajanje terapija od 4 do 6 mjeseci) ili kod bolesnika s izraženijim, brzim napretkom simptoma i narušenom kvalitetom života te kod pacijenata sa sindromom caude equine. U posljednje vrijeme sve se manje izvode klasični kirurški zahvati, a prednost imaju minimalno invazivne procedure, koje se često rade pod spinalnom anestezijom, mogu se operirati svi oblici diskus hernija, smanjeno je stvaranje ožiljkastog tkiva te je radi navedenog sam boravak u bolnici i kompletna rehabilitacija nešto brža [9]. Neke od minimalno invazivnih operativnih zahvata na kralježnici su metode anuloplastike i nukleoplastike. Anuloplastika je metoda kojom se koaguliraju završeci

sinuvertebralnih živaca (živci koji se nalaze u dorzalnom dijelu anulusa fibrosusa, a za koje se smatra da prenose diskogenu bol) uz pomoć termalnih procedura u stražnjem dijelu anulusa te se na taj način vrši denervacija intervertebralnog diska. Nadalje, metoda nukleoplastike namijenjena je liječenju radikularnih bolova, koji se radi pritiska na korijen živca, šire duž nogu. Kod ove metode reducira se tkivo nukleusa, smanjuje se intradiskalni tlak te se na taj način smanjuje protruzija [15]. U slučajevima kada je očuvan anulus fibrosus te stražnji uzdužni ligament izvodi se metoda perkutane laserske dekompresije diska – PLDD. Ona koristi lasersku energiju putem diodnog lasera, a ta se energija prenosi na jezgru diska na kojoj se, zatim stvaraju različite proteinske i strukturalne promjene te se na taj način postiže dekompresijski učinak, odnosno smanjenje intradiskalnog tlaka [16]. Što se tiče endoskopskih operacija kao minimalno invazivnih metoda liječenja diskus hernija, izvode se operacije laminektomije i mikrodiscektomije. Laminektomija predstavlja nešto opsežniji kirurški zahvat koji se izvodi kod sekvestracije diska ili ako je prisutna stenoza kanala leđne moždine. Prilikom ove kirurške metode odstranjuju se koštani dijelovi, poprečni i trnasti nastavci stražnjeg dijela luka kralješka, ligamenti i mišići, a izvodi se radi smanjenja pritiska na kralježničnu moždinu te ima dosta visok stupanj uspješnosti (76-100%) [4]. Interlaminektomija je nešto „poštedniji“ zahvat koji se najčešće koristi kao metoda liječenja degenerativnih bolesti kralježnice, ali i hernije diska. Ovaj zahvat uključuje laminektomiju dva susjedna kralješka. Također tu metodu može nadopuniti mikrodiscektomija koja precizno odstranjuje sve dijelove hernije i degenerirane dijelove intervertebralnog diska, uz očuvanje stabilnosti segmenata kralježnice. Ovom metodom smanjuje se mogućnost komplikacija operacije, ubrzava se oporavak bolesnika te se skraćuje vrijeme rehabilitacijskog procesa. Bitno je naglasiti kako je mikrodiscektomija „zlatni standard“ u liječenju navedene patologije [17].



*Slika 4.1.1. - Mikrodiscektomija - "zlatni standard"*

#### **4.1.1. Postoperativna rehabilitacije diskus hernije**

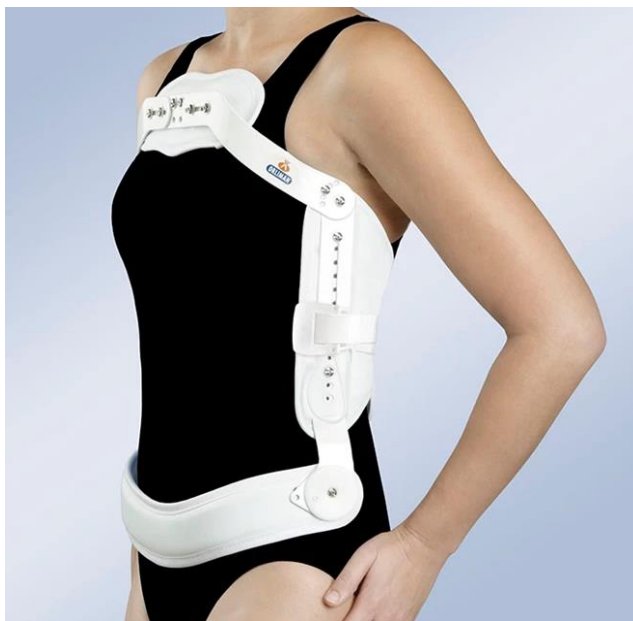Postoperativna rehabilitacija vrlo je bitna stavka u liječenju hernije diska. Ona pruža sigurniji i brži oporavak te daje bolje rezultate cjelokupnog liječenja. Glavni ciljevi postoperativne rehabilitacije jesu: smanjenje boli, povećanje/održavanje mišićne snage, odnosno mišićne aktivnosti, povećanje mobilnosti i pokretljivosti kralježnice, poboljšanje funkcije te sprečavanje rehernijacije. Također, bitno je naglasiti da je i nakon operacije prisutna određena doza straha, pa tako i novonastali kompenzacijski obrasci pokreta, loše držanje, antalglični položaji te promjene u mehanici pokretnog dijela kralježnice, stoga je potrebno poraditi i na ispravljanju navedene problematike (učiti o konceptu neutralne kralježnice) [18]. Rehabilitacija nakon operativnog zahvata najčešće se dijeli u nekoliko stadija, pa se prema tome i vrše određene metode fizikalne terapije. Najčešće se primjenjuje medicinska gimnastika u kombinaciji s drugim metodama (npr. TENS protiv bolnosti), a glavni dio je edukacija pacijenta [19]. U prvih nekoliko tjedana nakon operacije daje se prednost mirovanju, poštedi od određenih aktivnosti (ograničene aktivnosti hodanja, sjedenja, podizanja tereta i sl.), edukaciji pravilnih položaja, pravilnog dizanja i spuštanja iz kreveta/u krevet, podizanja predmeta ispod dohvatljivih razina, obavljanja aktivnosti svakodnevnog života (hranjenje, tuširanje, spavanje i sl.), pravilno korištenje ortoza i visokih hodalica (ako je potrebno), bitno je izbjegavanje rotacijskih pokreta i savijanja kralježnice. U prvim danima, odnosno tjednima izvode se lagane vježbe za mobilnost kralježnice, statičke vježbe (naglasak na donje ekstremitete) [20]. U kasnijim fazama, uključuju se i vježbe jačanja mišića trupa (dubokih stabilizatora, paravertebralnih i trbušnih mišića) i zdjelice, povećava se vremenski period hodanja, sjedenja te se postupno i uz oprez (pravilno držanje i izbjegavanje određenih kretnji) vraća u samostalno obavljanje svakodnevnih aktivnosti, a na kraju slijedi i povratak na posao [18]. Također, rehabilitacija kralježnice, bilo nakon operativnog ili konzervativnog liječenja te provođenja rehabilitacijskog programa u određenoj ustanovi zahtjeva konstantni daljnji angažman - fizičku aktivnost i vježbanje te pravilno i odgovorno ponašanje.

#### **4.2. Konzervativno liječenje – fizikalna terapija**

Konzervativno liječenje najčešća je opcija liječenja kod bolesnika s diskus hernijom, a ono obuhvaća različite metode: farmakoterapiju, primjenu ortopedskih pomagala te najbitniju stavku – fizikalnu terapiju.

Farmakoterapija se koristi u svrhu sprječavanja i smanjenja boli, a na taj način i olakšavanja ostalih simptoma. Ona uključuje primjenu nesteroidnih protuupalnih lijekova, antidepresiva i sl. peroralno (u obliku tableta) ili parenteralno (u obliku injekcija). Terapija injekcijama (intramuskularna/intravenska/epiduralna) uključuje kombinacije analgetika, kortikosteroida i lokalnih anestetika [21].

Što se tiče ortopedskih pomagala, ona se najčešće koriste nakon određenih operativnih zahvata u potporno-rasteretne svrhe, a najčešća je primjena Jewett ortoza za kralježnicu [19].



*Slika 4.2.1. - Jewett ortoza za kralježnicu*

(Izvor: <https://bauerfeind.hr/product/jewett-trouporisna-ortoza/2951>)

Prilikom fizioterapeutske intervencije koristi se plan terapije, unutar kojeg postoje smjernice za provođenje svakodnevnih tretmana kojima je cilj unaprijediti stanje pacijenta te tako krenuti na „put prema oporavku“. Uloga fizioterapeuta, za početak, svakako je educirati pacijenta koje aktivnosti smije obavljati, koliko često i na koji način, a koje aktivnosti izbjegavati u određenim fazama rehabilitacije. Osim toga, pacijentu treba objasniti sve o njegovom stanju te terapijskim metodama koje se na njemu provode. Fizioterapeut, ovisno o stanju pacijenta, provodi one fizioterapijske postupke koje smatra najpovoljnijim te najučinkovitijim u tom trenutku, ovisno o trenutnom stanju pacijenta. Jedna od najčešćih metoda koja se primjenjuje kod hernije diska je medicinska gimnastika. Ona se može primjenjivati u ranijim i kasnijim fazama bolesti, kod bilo kojeg stupnja hernije, a također i u postoperativnim stanjima, bitno je samo pravilno doziranje intenziteta s obzirom na stanje pacijenta i fazu rehabilitacijskog procesa. Medicinska gimnastika primjenjuje se u svrhu korekcije nepravilnog držanja/posture, jačanja dubinskih i površinskih

stabilizatora trupa, poboljšanja koordinacije motoričke kontrole te postizanja neutralnih položaja kralježnice [4]. Uz to, poželjno je da trening, osim vježbi jačanja i stabilizacijskih vježbi, uključuje i vježbe istezanja. Jedna od najpriznatijih kliničkih metoda fizioterapijskih vježbi na svijetu je DNS – dinamička neuromuskularna stabilizacija. Ona predstavlja funkcionalno-rehabilitacijsku metodu duboke stabilizacije sustava organa za kretanje, a temelji se na razvojnoj kineziologiji, odnosno razvoju djeteta od godine dana starosti. Ovim tipom vježbanja ciljano se djeluje na stabilizaciju kralježnice pa je stoga pogodan izbor vježbanja kod problema s kralježnicom – hernije diska. Temelji se na pravilnoj aktivaciji dijafragme, dna zdjelice i mišića „cora“. Nadalje, DNS se koristi i kod drugih stanja kralježnice kao što su spondilolisteze, spondiloze i skolioze gdje dolazi do smanjenog mišićnog tonusa, a iziskuje povećanje tonusa, snage, izdržljivosti i stabilnosti trupa. Osim medicinske gimnastike, u rehabilitaciji hernije diska mogu se primjenjivati i druge terapijske metode, primjerice: elektroterapijske procedure – razne vrste struja analgetskog učinka, elektrostimulacija, ultrazvuk, laser, elektromagnetske procedure, hidroterapija – podvodna masaža, hidrogimnastika te plivanje. Što se tiče elektroterapijskih procedura vrlo se često koriste istosmjerni niskofrekventne struje u svrhu poboljšanja periferne živčane provodljivosti, galvanske struje pri kojima nastaje hiperemija, ubrzava se cijeljenje tkiva te se, također, postiže analgetski učinak, a uz to se primjenjuje i TENS - transkutana električna živčana stimulacija. To je neinvazivni i jednostavni modalitet primjene površinske električne stimulacije s ciljem ublažavanja spazma muskulature i neuropatske boli. Uz to, elektrostimulacija predstavlja terapijsku metodu koja potiče mišićnu kontrakciju koristeći električne impulse. Ova terapijska metoda može se primjenjivati kod distrofične, paretične ili plegične muskulature sve dok se ne javi aktivan pokret (primjerice kod stanja pareze/paralize peronealnog živca). Dakako., elektrostimulacija se kombinira s provođenjem medicinske gimnastike, što daje bolje i brže rezultate. Nadalje, ultrazvuk kao metoda terapije koristi mehaničke vibracije raznih frekvencija koji se u ljudskom organizmu pretvaraju u toplinu. Djelovanje ultrazvuka može se podijeliti u tri skupine: mehaničko, biokemijsko i toplinsko, no učinci koji su bitni za liječenje diskus hernije su smanjenje bolnosti i napetosti leđne muskulature. Laser je, također, jedna od metoda fizikalne terapije koja se može koristiti i u akutnoj i u kroničnoj fazi bolesti. Inovativni i najnoviji sustav terapije laserom je Multiwave Locked System Laser Therapy – MLS koji istodobno djeluje na bolnost, upalni proces i edem. Elektromagnetska metoda koristi se niskofrekventnom strujom i magnetskim poljem u terapijske svrhe. Ono pobuđuje sve stanice u tijelu, uključujući i središnji te periferni živčani sustav te stimulira kolagen pa na taj način potiče cijeljenje oštećenog dijela tkiva – intervertebralnog diska [4]. Osim elektroterapijskih metoda, korisna je i hidroterapija u vidu odrađivanja vježbi za kralježnicu, hidromasaže i plivanja. Jača se paravertebralna muskulatura, povećava mobilnost kralježnice, a zbog djelovanja sile uzgona moguće je izvoditi aktivne pokrete

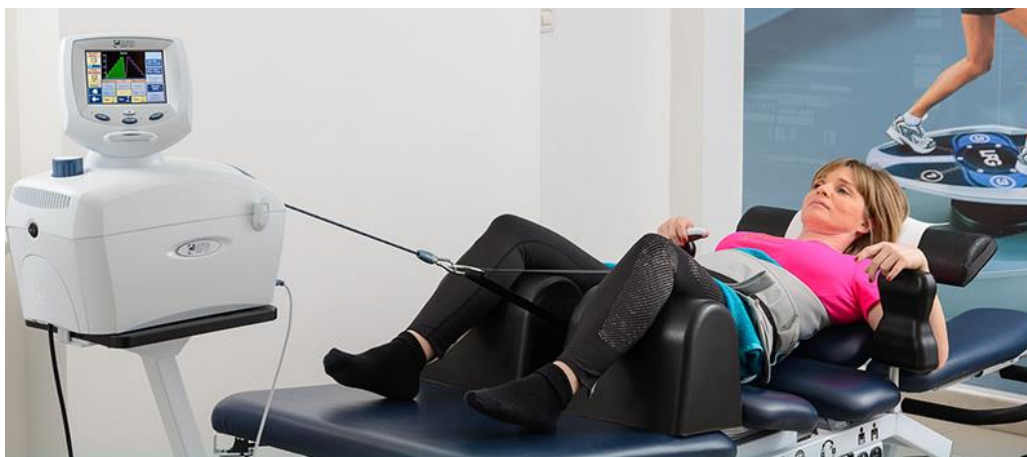znatno manjom mišićnom snagom, pa je prisutan i manji napor. Što se plivanja tiče, kod diskus hernije preporučeno je leđno plivanje – zbog ispravljanja vratne i lumbalne lordoze, dok se podvodnom masažom, osim pozitivnih učinaka tople vode, mlaznicom djeluje i na relaksaciju velikih skupine mišića kralježnice i nogu.

### **4.3. Suvremene metode liječenja diskus hernije**

Osim operativnih zahvata, koji su u određenim situacijama nužni, te standardne fizikalne terapije i rehabilitacije u današnje vrijeme dostupne su i nove, „suvremene“ terapijske metode. Većina tih metoda nije dostupna velikom postotku populacije, najvećim dijelom radi nedostupnosti navedenih terapijskih metoda unutar sustava javnog zdravstva.

#### **4.3.1. Dekompresijska terapija**

Uz različite kirurške i konzervativne metode liječenja diskus hernije, spinalna dekompresijska terapija još je jedna od metoda koja je u današnje vrijeme privukla veliku pozornost. Spinalna dekompresijska terapija koristi se u svrhu smanjenja pritiska unutar intervertebralnog diska stvarajući u njemu uvjete nulte gravitacije ili negativnog tlaka dok se postupno i nježno isteže kralježnica, smanjujući na taj način kompresiju na diskove, zglobove kralježnice te pritisak na živce u zahvaćenom dijelu [22]. Tretman najčešće započinje pripremom pacijenta, odnosno zagrijavanjem bolnog područja, nakon toga slijedi postupak dekompresije u kojem pacijent leži na trakcijskom stolu gdje je fiksiran posebnim remenjem (najčešće preko grudnog koša i struka). S obzirom na stanje, odnosno stupanj hernije i ostalu problematiku određuje se i kontrolira sila povlačenja. Također, ova kompjuterski proizvedena nježna sila izvlačenja, osim dekompresije, poboljšava krvni protok i izmjenu tvari te omogućava prirodni proces cijeljenja u ozlijeđenom području nastalom pod utjecajem neke traume, gravitacije i opterećenja [23].



*Slika 4.3.1.1. - Mehanička dekompresija*

(Izvor: <https://bodybalance.hr/usluge/fizikalna-terapija/dekompresijska-terapija-kraljeznica/>)

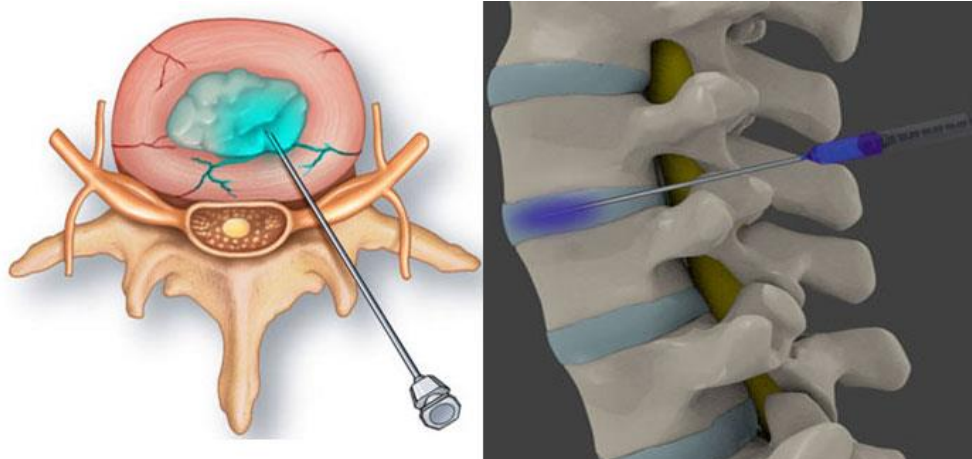
No, unatoč sve većoj popularnosti i češćoj primjeni ove terapijske metode u kliničkoj praksi, učinci iste kod stanja hernije diska nisu dovoljno razjašnjeni. Postoje brojna istraživanja koja opisuju, proučavaju i istražuju učinke dekompresijske terapije kod bolnih sindroma kralježnice i radikulopatija izazvanih hernijom diska. Tako je skupina autora dvaju časopisa (Hindawi i Clinical Rehabilitation) nedavno provela istraživanja u kojima se proučavao klinički učinak mehaničke trakcije kod lumbalne disk hernije, te su došli do zaključka kako mehanička trakcija može učinkovito ublažiti bolnost u lumbalnom dijelu kralježnice i nogama, no nije pronađen značajniji učinak u vidu pokretljivosti kralježnice. Također, ustanovljeno je kratkoročno funkcionalno poboljšanje, no bez nekih značajnijih dugoročnih rezultata [24,25]. Osim toga, u još jednom od provedenih istraživanja ustanovljeno je kako se, laganim odvajanjem tijela kralješaka u samoj kralježnici, smanjuje tlak unutar diskova te se povećava promjer intervertebralnog foramena, što dovodi do povećane cirkulacije i smanjenja simptoma upale, pa na taj način dolazi i do smanjenog simptoma boli i onesposobljenosti. Zaključno, spinalna dekompresija učinkovita je konzervativna terapijska metoda u vidu smanjenja intenziteta boli te poboljšanja funkcioniranja - smanjenja onesposobljenosti [22]. Također, postoje istraživanja koja „pobijaju“ i ne podupiru primjenu dekompresijske terapije, odnosno mehaničke trakcije u liječenju diskus hernija i spinalnih radikulopatija. U jednom od provedenih, u obzir su uzeta istraživanja koja su uspoređivala učinkovitost jedne metode trakcije s drugom te trakcije nasuprot drugih metoda fizioterapije (u razdoblju od 2013. do 2018. godine). Zaključak istraživanja bio je kako trakcija nije davala bolje rezultate u odnosu na tipične fizikalne procedure i terapijske vježbe, no u kombinaciji s prethodno navedenim može pogodovati boljim ishodima liječenja diskus hernija i spinalnih radikulopatija [26]. Postoje i brojna druga istraživanja koja proučavaju efikasnost spinalne dekompresijske terapije te drugih metoda trakcije, no rezultati i ostalih istraživanja potvrđuju rezultate kao što su



i prethodno bili navedeni: smanjenje boli, bolja prokrvljenost – smanjenje upalnih procesa, kratkoročna bolja funkcionalnost i osposobljenost.

#### 4.3.2. Terapija ozonom

Najčešći uzrok lumbalne boli je hernija diska u lumbalnom dijelu kralježnice ili degenerativne promjene kralježnice. Hernija može stvoriti mehaničke, biokemijske i upalne podražaje u lumbalnoj regiji i korijenima živaca, uzrokujući tako različite neurološke simptome (npr. radikularnu bol) [28]. Konzervativna terapija ovog stanja općenito se smatra tretmanom prvog reda, a pod tim se podrazumijeva i minimalno invazivna terapija ozonom. Terapija ozonom (O<sub>3</sub>) podrazumijeva lokalnu primjenu alotropne modifikacije kisika (O<sub>2</sub>), no najčešće se primjenjuje mješavina O<sub>2</sub>O<sub>3</sub>. Lokalna primjena podrazumijeva paravertebralne intramuskularne injekcije, intradiskalne te intraforaminalne pristupe.



*Slika 4.3.2.1. - Ozon terapija*

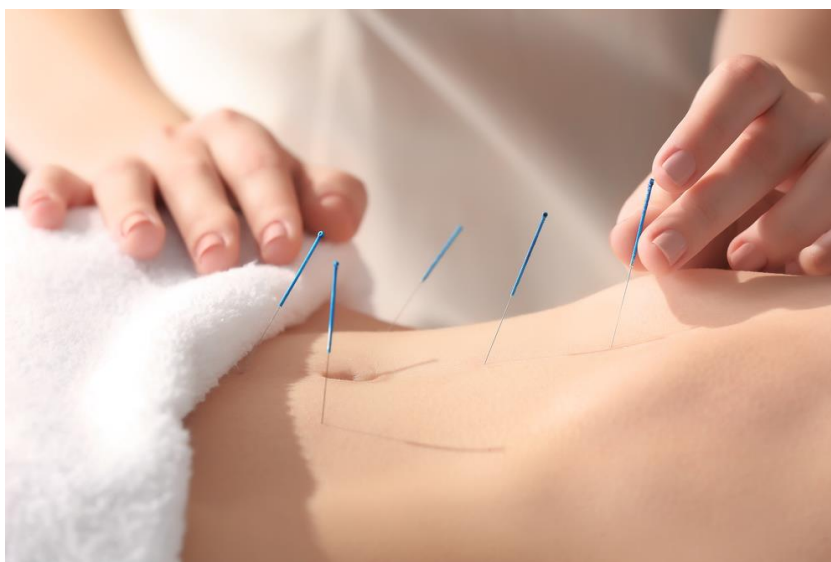(Izvor: <https://virclinic.com/pain/ozone-disc-treatment/>)

Terapijski mehanizam ozona prepoznaje se po njegovoj reaktivnosti – aktivira endogene posrednike koji uzrokuju promjene staničnog metabolizma. Također, inhibira upalne procese, korigira ishemiju i venske zastoje, oslobađa endorfin te potiče antinociceptivno– analgetski učinak. Ozon se radi svojih brojnih terapijskih učinaka koristi u različitim granama medicine. Što se tiče djelovanja ozona i kisika na lumbalnu bol uzrokovanu hernijom diska, ono se može promatrati kao mehaničko i protuupalno djelovanje, odnosno razbijanje lanaca glikozaminoglikana u nukleus pulposusu, smanjujući tako njegovu sposobnost zadržavanja vode, čime se smanjuje i veličina hernije. Smanjujući veličinu hernije, odnosno smanjenjem volumena intervertebralnog diska smanjuje se i kompresija na korijenove živaca. Osim toga, na taj se način

smanjuje i venski zastoj koji je uzrokovan disk kompresijom žila, čime se poboljšava lokalna mikrocirkulacija te se povećava opskrba kisikom. Ovakav učinak, također, ima benefite u procesu smanjenja boli budući da su korijeni živaca osjetljiviji pri hipoksiji [29]. Također, može aktivirati protuupalne procese mijenjajući procese razgradnje određenih upalnih supstanci [28]. Istraživanjem i analiziranjem različitih studija uočeni su pozitivni učinci ozon-kisik terapija kod diskus hernije u smislu smanjenja neuroloških simptoma, boli te poboljšanja funkcionalnih aktivnosti. Također, ova vrsta terapije najčešće se koristi kod osoba s lumbalnom hernijom diska koje nisu odgovarale na druge konzervativne metode liječenja, a koristi se i kod osoba koje žele izbjeći operativni zahvat ili kada operaciju nije moguće izvesti [29].

### 4.3.3. Akupunktura

Akupunktura, kao učinkovita sigurna i ekonomična metoda liječenja dio je komplementarne medicine, a ima široku primjenu u današnjoj kliničkoj praksi. Ova terapijska metoda provodi se ubadanjem tankih igala u određene točke na koži – akupunkturne točke. Smatra se kako tijelom kruži vitalna energija po točno određenim putevima – kanalima ili meridijanima. Svaki od tih kanala pripada određenim organima. Komunikacija s kanalima i površinom kože vrši se preko akupunkturnih točaka, a njihovom manipulacijom može se utjecati na protok energije. Koristi se kod različitih oboljenja i stanja u svrhu ublažavanja i uklanjanja pratećih simptoma.



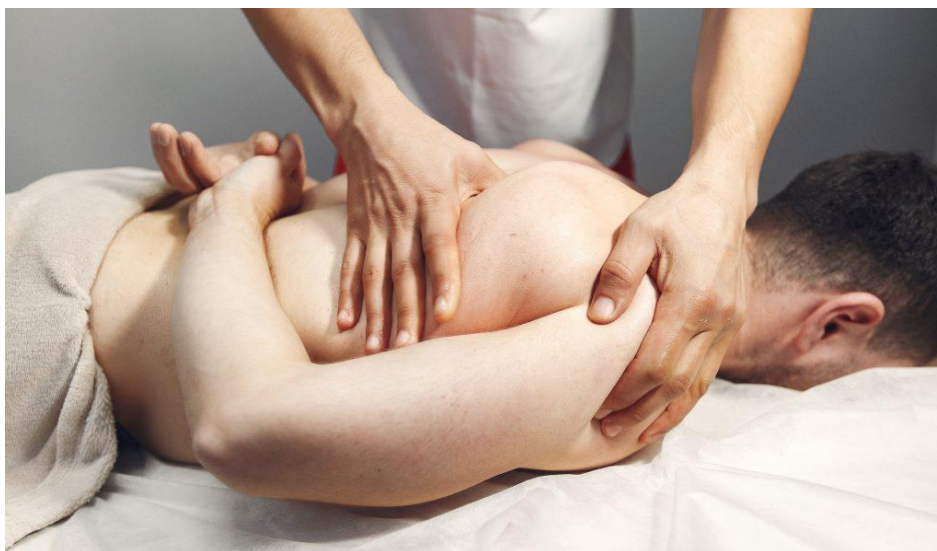*Slika 4.3.3.1. - Akupunktura*

(Izvor: <https://m.sibenik.in/zdravlje/otkrijte-prednosti-akupunktore-u-ginekologiji-u-poliklinici-affidea-vita!/150353.html>)

Godine 2002. Svjetska zdravstvena organizacija preporučila je 107 indikacija za primjenu akupunkture, a među njima je i lumbalna bol te išijas kao posljedica hernije diska [30]. Prema suvremenim medicinskim istraživanjima neki od uzroka lumbalne boli, išijasa te hernijacije diska su fizički stres, kemijske stimulacije upalnih odgovora, poremećaji mikrocirkulacije, edemi korijena živaca itd. Stimulirajući živčano deblo akupunktura može ublažiti stanja visoke napetosti živaca te strukturalnih odnosa između živaca i intervertebralnog diska u svrhu smanjenja simptoma. Ublažavanje boli, smanjenje funkcionalne nesposobnosti i povećanje kvalitete života samo su neke od učinaka primjene akupunkture. Istraživanja pokazuju kako akupunktura može poboljšati stanje cirkulacije krvi i poboljšati opskrbu živčanih korijena (pa tako i n. ischadicusa), također može poticati/uključivati ljudski sustav inhibicije boli te regulirati funkciju endogene mreže regulacije boli [31]. Svi navedeni procesi imaju zajednički cilj, a to je ublažavanje simptoma bolnosti. Mnoga istraživanja pokazuju kako akupunktura ima bolje analgetske učinke u odnosu na medikamente kao što je ibuprofen. Također, neka istraživanja pokazuju bolji učinak akupunkture kod liječenja simptoma diskus hernije od lumbalne trakcije, a uz to akupunktura ima i nižu stopu komplikacija te neželjenih događaja [31].

#### **4.3.4. Manualna terapija**

U mnogobrojne individualne specijalne tehnike koje su dostupne u današnje vrijeme ubraja se i manualna terapija. Ona označava sustav specijalnih pasivnih tehnika (mobilizacija, manipulacija, masaža) koje izvode ruke terapeuta direktnim kontaktom na tijelo pacijenta s ciljem dijagnostike i terapije reverzibilnih stanja i smetnji neuro-mišićno-koštanog sustava. Karakterizira ju točno određena i pravilno usmjerena sila proizvedena manualnim putem. Nadalje, manualna terapija ima mnogo benefita, a neki od njih su individualni pristup, djelovanje na uzrok problema, a ne na simptomatologiju te „prirodan“ oblik liječenja – liječenje bez farmakologije, zračenja i skupe opreme. Neki od učinaka provođenja manualne terapije su: povećanje opsega pokreta, smanjenje upalnih procesa i bolnosti, poboljšanje i olakšanje izvođenja pokreta te funkcionalnosti tretiranog segmenta itd.



*Slika 4.3.4.1. - Manualna terapija*

(Izvor: <https://aktivnamanualnaterapija.hr/manualna-terapija/>)

U današnje vrijeme postoje različite vrste manualnih tehnika, a neke od njih su: Kaltenborn, Mulligan, Maitland, Cyriax itd. Maitland koncept u središte pozornosti stavlja pacijenta, odnosno pacijentov doživljaj vlastitih tegoba. Koristi se konstantna i opetovana procjena, a fokus koncepta je na kliničkoj strani. Uz pomoć pasivnih kretanja (koristi se fiziološki i akcesorni pokreti) i poštivanja parametara tehnika mobilizacije pokušava se postići najveća moguća normalizacija pokreta i funkcije. Mulligan manualna terapija ima dva osnovna principa na temelju kojih djeluje: PILL i CROCKS. Oni naglašavaju važnost bezbolnosti, trenutnog učinka, dugoročnog djelovanja, kontraindikacija, pravilnog intenziteta pritiska, broja ponavljanja, komunikacije i suradnje te znanja i vještina tehnika mobilizacije. Nadalje, Kaltenborn/Evjenth pristup koristi se mobilizacijom ili stabilizacijom, ovisno o problemu (mobilizacija u slučaju hipomobilnosti, stabilizacija kod hiperomobilnosti). Također, koristi tri stupnja mobilizacije te različite specifične stabilizacijske tehnike. Cyriax je metoda manualne terapije koja u svrhu liječenja koristi različite terapijske tehnike, a neke od njih su: frikcijska masaža, manipulacija, mobilizacija, injekcija i infiltracija. Ovisno o stanju i problemu s kojim se pacijent susreće bira se terapijska tehnika koja bi najbolje odgovarala liječenju istog. Iako postoje znanstveni dokazi o učinkovitosti samih manualnih tehnika, odnosno tehnika manipulacije i mobilizacije na različita zdravstvena stanja, nema mnogo istraživanja provedenih na temu efikasnosti istih kod diskus hernije. Istraživanje iz 2015. godine za cilj je imalo pokazati učinke tehnike lumbalne manipulacije i neuralne mobilizacije kod osoba s radikulopatijom uzrokovanom hernijom diska L5-S1. Autori su došli do zaključka kako obje tehnike imaju dobar učinak na smanjenje bolova u donjem dijelu leđa te smanjenju kompresije zahvaćenog živca, a samim time i vraćanju/povećanju funkcionalnosti [32].

Osim toga, Sara Mohamed Samir, Lilian Albert ZakY, Mohamed O. Soliman uspoređivali su učinke Mulligan i Maitland mobilizacijskih tehnika kod kronične disfunkcije lumbalne kralježnice u vidu smanjenja boli te povećanja opsega pokreta. Rezultati istraživanja pokazali su kako se postiže značajna razlika u opsegu pokreta ali i intenzitetu boli, prije i nakon primjenjivanja navedenih tehnika. Značajnijih razlika između učinaka Maitland mobilizacijske tehnike i Mulligan tehnike nije uočeno [33]. Postoje i brojna druga istraživanja koja proučavaju efikasnost manualnih terapija kod radikulopatija izazvanih diskus hernijom, kroničnih i akutnih bolnih sindroma kralježnice itd. Sva istraživanja zaključuju kako manualna tehnika ima brojnih pozitivnih učinaka na kralježnicu te da svakako, poboljšava kvalitetu života te smanjuje popratnu simptomatologiju.

## **5. Istraživanje**

Izrađen je anketni upitnik s ciljem prikupljanja određenih informacija o učestalosti problema s kralježnicom, provođenju terapija i znanju populacije o suvremenim terapijskim metodama koje se mogu primjenjivati u svrhu liječenja diskus hernija. U nastavku su pobliže objašnjeni ciljevi i metode te rezultati navedenog istraživanja.

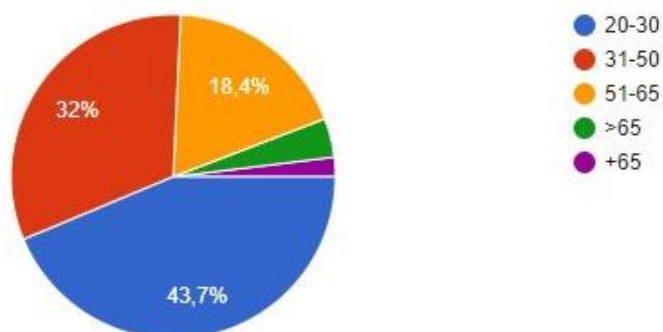
### **5.1. Metode i ciljevi istraživanja**

S obzirom na temu ovog rada, cilj online anketiranja bilo je prikupljanja podataka i informacija o učestalosti bolova kralježnice i problema povezanih s kralježnicom, korištenju i zadovoljstvu dostupnih metoda liječenja te informacije o znanju populacije o mogućim suvremenim metodama liječenja diskus hernije ili druge patologije kralježnice. Anketa se provodila putem online platformi te prosljeđivanjem poznanicima. U anketi su sudjelovali ljudi raznih dobnih skupina, oba spola, ljudi koji su se susreli s nekom od patologija kralježnice, ali i oni koji nemaju nikakvih problema sa kralježnicom. U obzir su bili uzeti i ispitanici bez ikakve patologije, pošto se ispitivala informiranost populacije o novijim mogućnostima liječenja, bez obzira jesu li potrebne njima osobno ili ne. Upitnik je sadržavao ukupno 18 pitanja, otvorenog i zatvorenog tipa. Većina pitanja tražila je odgovor da/ne, dok su ispitanici koji su potvrdili probleme s kralježnicom mogli napisati s kojim problemima se susreću, odnosno mogli su opisati svoju dijagnozu, simptome i ograničenja. Također, anketa je bila anonimna i dobrovoljna te maksimalno skraćena i razumljiva. Anketno se ispitivanje provodilo tri tjedna, od 21.5.2023. do 10.6.2023., a u sam uzorak ušlo je ukupno 103 ispitanika.

### **5.2. Rezultati istraživanja**

Prvo pitanje ove ankete bilo je pitanje vezano uz dob. Ustanovljeno je kako je većina ljudi koja je ispunjavala ovu anketu bila između dvadesetih i tridesetih godina života (43,7 %), nešto manji broj je između tridesetih i pedesetih godina života (32 %), vrlo mali broj od pedesete do šezdeset i pete godine (18,4 %), dok je najmanji broj ispitanika bio stariji od 65 (5,9 %).

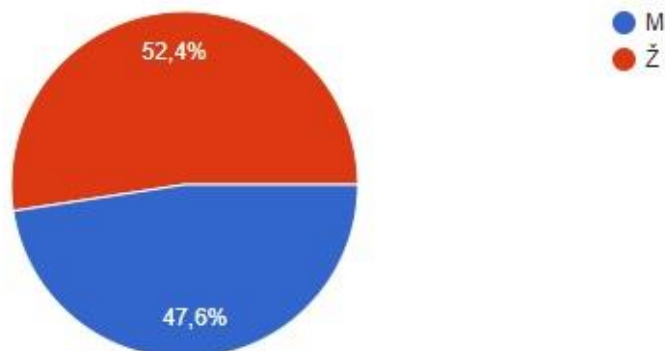
Dob:



Slika 5.2.1. – Tortni grafikon dobnih skupina ispitanika (izvor: vlastita izrada)

Od svih 103 ispitanika, većinu su činile žene (52,4%), a nešto manji broj muškarci (47,6%).

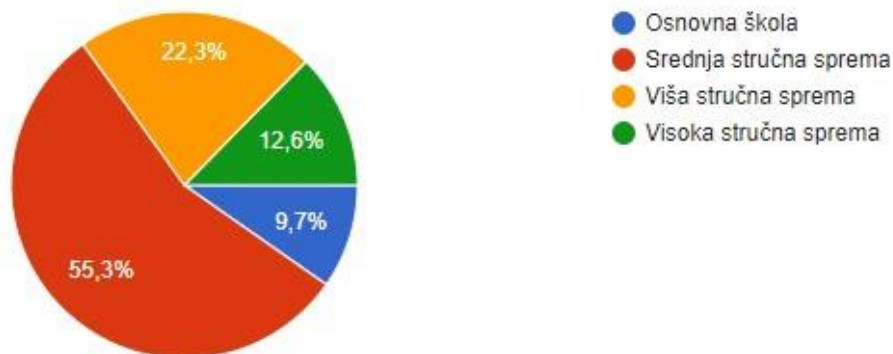
Spol:



Slika 5.2.2. – Tortni grafikon spola ispitanika (izvor: vlastita izrada)

Ispitanicima je, između ostalog, bilo postavljeno pitanje o razini njihova obrazovanja, gdje se pokazalo kako 55,3% ima srednju stručnu spremu, 22,3% ispitanika ima višu stručnu spremu te 12,6% ispitanika visoku stručnu spremu, dok manji dio ispitanika, 9% ima osnovnoškolsko obrazovanje.

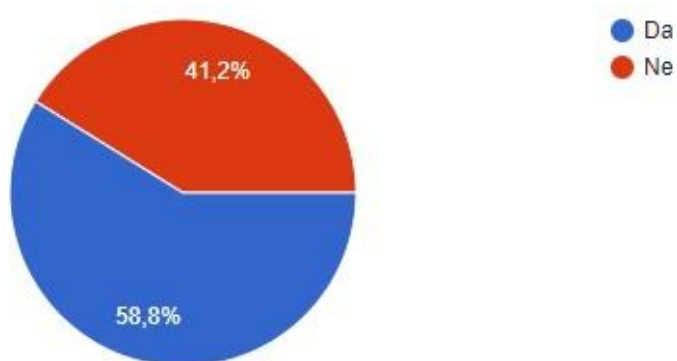
Razina obrazovanja:



Slika 2.2.3. – Tortni grafikon razine obrazovanja ispitanika (izvor: vlastita izrada)

Jedno od važnijih pitanja ovog istraživanja bilo je ima li ispitanik problema s kralježnicom, pošto se u obzir uzimala i populacija koja nema nikakvih zdravstvenih problema povezanih s kralježnicom. Od ukupno 103 ispitanih osoba, 58,8% potvrdilo je kako ima problem s kralježnicom, dok je 41,2% negiralo.

Imate li problema sa kralježnicom?



Slika 5.2.4. – Tortni grafikon učestalosti problema s kralježnicom (izvor: vlastita izrada)

U nastavku je bila ponuđena mogućnost opisivanja problema s kojim se ispitanik susreće, a neki od najčešćih odgovora koji su ispitanici ostavljali su: skolioza, bol u lumbalnom dijelu



kralježnice, prolaps/skliznuće diska, išijas i ukočenost. Neki ispitanici pisali su i pune dijagnoze (vidljivo na slici ispod), a bilo je i odgovora o izvršenim operativnim zahvatima kralježnice. Može se zaključiti kako većina ispitanika ima problem u lumbalnom segmentu kralježnice, a najčešće se navodila patologija koju uzrokuje hernija diska – išijas.

Ako da, navedite koje:

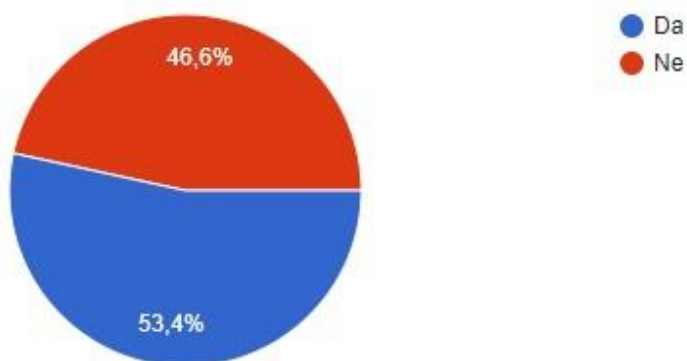


Discus hernija L5-S1
Povremena bol u donjem dijelu kralježnice
Bol kad dugo sjedim ili puno hodam
Lumbalna lordoza kralježnice, balging u segmentu L1-2, L2-3, L4-5, osteofiti na L5 do S1, ekstruzija diska 8.2mm uz impresiju korjena živca obostrano, subhondralna sklerozacija i zadebljanje ligg. flava 1
3 operacije kralježaka
Nemam kroničnih / dugoročnih problema. Jedino jutarnja ukočenost.
bol u križima
skliznuće diska
bolovi u donjem dijelu

*Slika 5.2.5. – Problemi s kojima se ispitanici susreću (izvor: vlastita izrada)*

Ispitanici koji su potvrdili probleme povezane s kralježnicom rješavali su i pitanje podvrgnutosti bilo kakvom tipu liječenja zbog istog. Podvrgnutih liječenju radi problema s kralježnicom bilo je 46 % ispitanika, dok 53,4 % nije tražilo nikakvu pomoć.

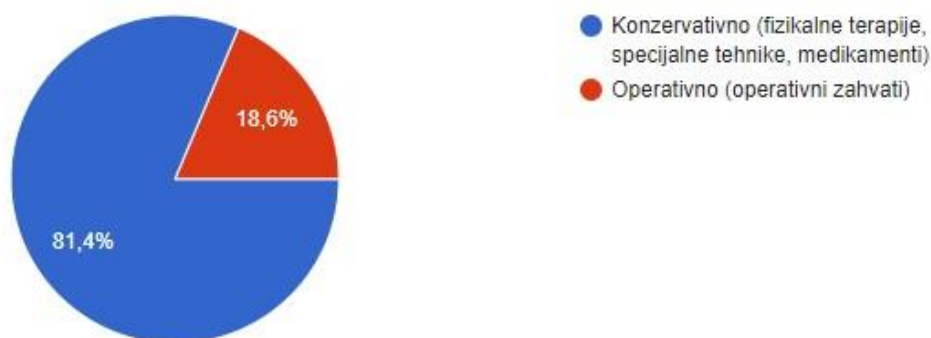
Jeste li bili podvrgnuti bilo kakvom tipu liječenja radi problema s kralježnicom?



Slika 5.2.6. – Tortni grafikon učestalosti podvrgivanja nekom tipu liječenja (izvor: vlastita izrada)

Od ispitanika koji su potražili pomoć te bili podvrgnuti liječenju zbog problema s kralježnicom tražilo se da izaberu koji tip liječenja su koristili: konzervativni ili operativni. Većina ispitanika koristila je konzervativnu terapiju (81,4%), dok je manji postotak (18,6%) bio podvrgnut kirurškom liječenju.

Ako da, kojem tipu liječenja:

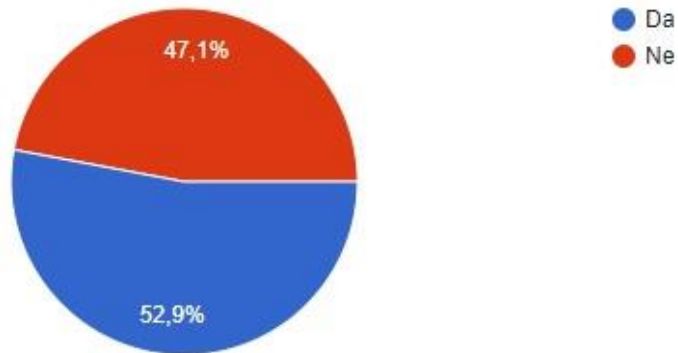


Slika 5.2.7. – Tortni grafikon učestalosti korištenja ponuđenog tipa liječenja (izvor: vlastita izrada)

Od ukupno 103 ispitanika 52,9% je koristilo usluge fizikalnih terapija (na ovo pitanje odgovarali su svi ispitanici, dakle i oni koji nemaju problem sa kralježnicom, a već su bili

podvrgnuti fizikalnim terapijama radi neke druge dijagnoze), dok ostatak ispitanika nije primjenjivao fizikalnu terapiju.

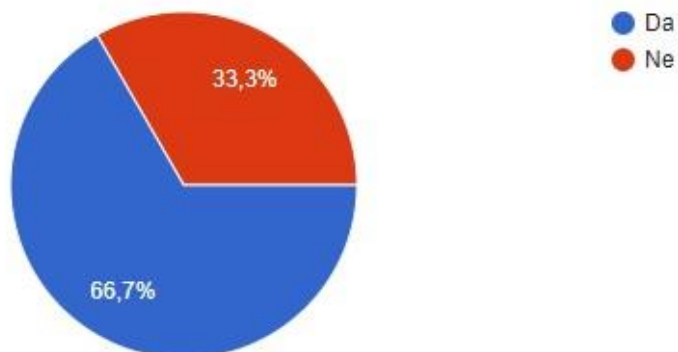
Jeste li ikad koristili usluge fizikalnih terapija? (radi problema sa kralježnicom)



Slika 5.2.8. – Tortni grafikon učestalosti korištenja fizikalnih terapija (izvor: vlastita izrada)

Dakako, u svrhu istraživanja važno je bilo postaviti pitanje o rezultatima i zadovoljstvu korisnika s fizikalnim terapijama. Od onih koji su koristili usluge fizikalnih terapija 66,7 % ispitanika bilo je zadovoljno krajnjim rezultatima, dok 33,3 % ispitanika nije zadovoljno rezultatima istih

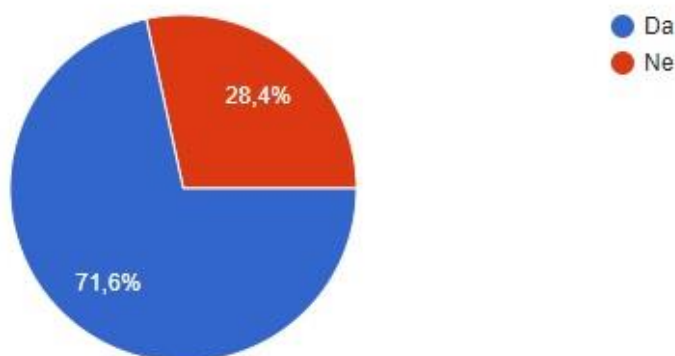
Jeste li zadovoljni rezultatima fizikalnih terapija?



Slika 5.2.9. – Tortni grafikon zadovoljstva rezultatima fizikalnih terapija (izvor: vlastita izrada)

Nadalje, istraživalo se i znanje populacije o mogućim suvremenim metodama liječenja različitih stanja kralježnice, ujedno i diskus hernije, gdje su bile navedene metode akupunkture, dekompresijske i manualne terapije te ozon terapije. Rezultati pokazuju kako su većini ispitanika poznate navedene metode ili neka od navedenih metoda, čak 71,6 %, dok ostalih 28,4 % ispitanika nije bilo upoznato s navedenim terapijskim metodama

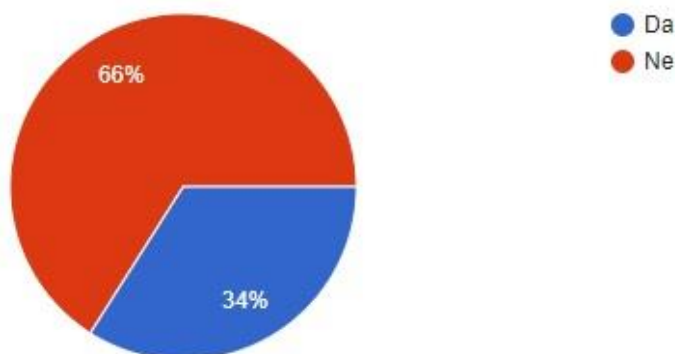
Jesu li Vam poznate neke od navedenih terapijskih metoda: **akupunktura, dekompresijska terapija, manualna terapija, ozon terapija.**



*Slika 5.2.10. – Tortni grafikon upoznatosti s navedenim terapijskim metodama (izvor: vlastita izrada)*

Neku od navedenih suvremenih metoda liječenja primjenjivalo je 34 % ispitanika, dok ostali nisu bili podvrgnuti ni jednoj od navedenih metoda.

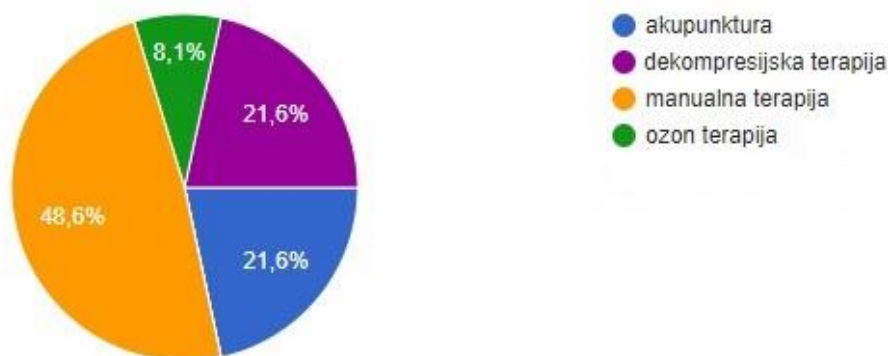
Jeste li ikad primjenjivali neku od navedenih metoda?



Slika 5.2.11. – Tortni grafikon učestalosti primjene terapijskih metoda kod ispitanika (izvor: vlastita izrada)

Od navedenih 34% ispitanika koji su bili podvrgnuti nekoj od suvremenih metoda liječenja, tražilo se da odaberu koju su točno terapijsku metodu primjenjivali. Rezultati pokazuju kako je većina ljudi isprobala manualnu terapiju (48,6%), dok su metodu akupunktura i dekompresijske terapije isprobali isti postoci ispitanika (21,6%). Također, preostalih 8,1% ispitanika probalo je terapiju ozonom.

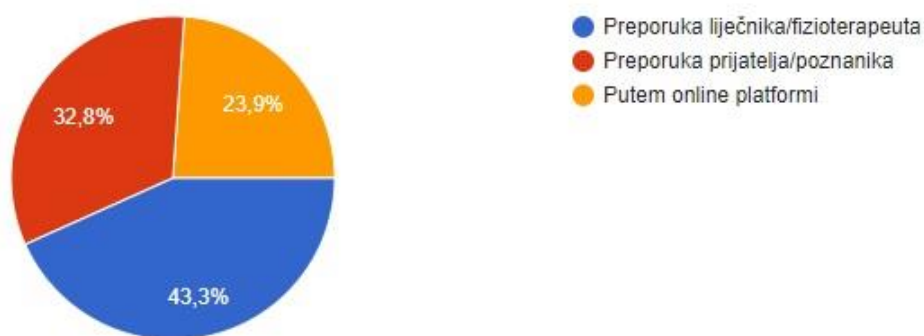
Ako jeste, odaberite koju:



Slika 3.2.12. – Tortni grafikon iskustva ispitanika s ponuđenim terapijskim metodama (izvor: vlastita izrada)

Ispitalo se i kako su ispitanici saznali za određenu terapijsku metodu: pokazalo se kako je većina dobila preporuku od svog liječnika/fizioterapeuta (43,3 %). Neki su dobili preporuku od prijatelja/poznanika (32,8 %), dok su se ostali ispitanici informirali putem internetskih platformi (23,9 %).

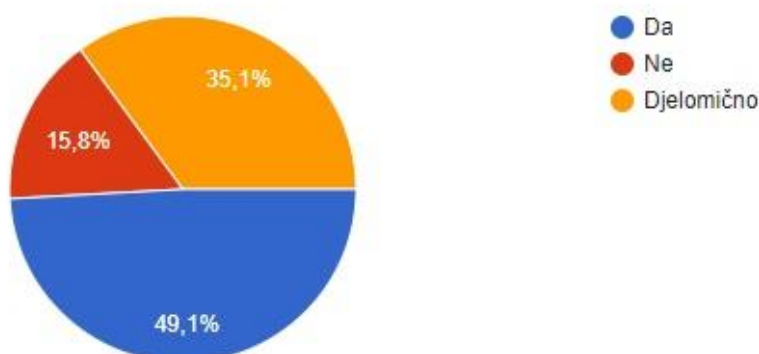
Kako ste saznali za primjenjivanu terapijsku metodu?



Slika 5.2.13. – Tortni grafikon načina saznavanja o primjenjivanoj terapiji (izvor: vlastita izrada)

Kako su ispitanici koji su isprobali neku od metoda zadovoljni, pokazuju slijedeći rezultati. Manji dio ispitanika izrazio je nezadovoljstvo (15,8%), preostali ispitanici su u potpunosti (49,1%) ili djelomično (35,1%) zadovoljni rezultatima primjenjivanih metoda.

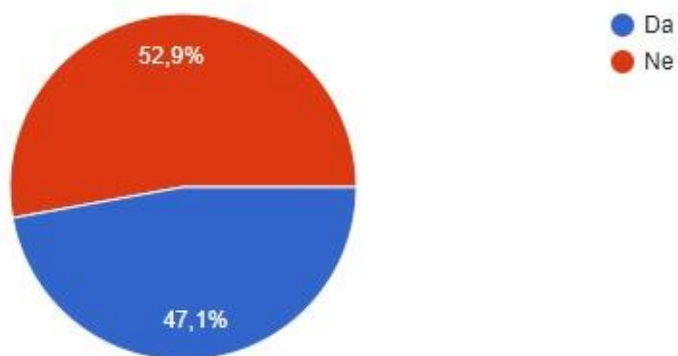
Jeste li zadovoljni rezultatima primjenjivane terapijske metode?



Slika 5.2.14. – Tortni grafikon zadovoljstva rezultatima terapijskih metoda (izvor: vlastita izrada)

Također, ispitivalo se i jesu li korisnici navedenih metoda prethodno bili educirani ili su se sami educirali o primjenjivanoj terapijskoj metodi, a rezultati su pokazali kako se većina ispitanika (52,9 %) nije informirala o spomenutome, dok se ostalih 47,1 % informiralo.

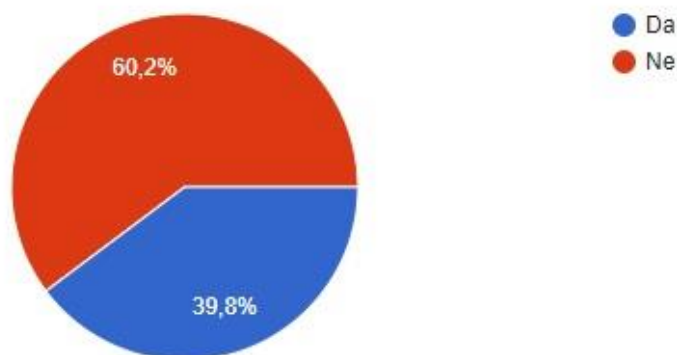
Jeste li se prije primjene određene terapijske metode educirali o istoj?



Slika 5.2.15. – Tortni grafikon educiranosti o primjenjivanoj metodi (izvor: vlastita izrada)

Također, većina ispitanika smatra kako nije dovoljno educirana o svim mogućnostima liječenja njihovog stanje (60,2%), dok preostali postotak smatra kako su dovoljno educirani o svim mogućnostima liječenja koja se nude.

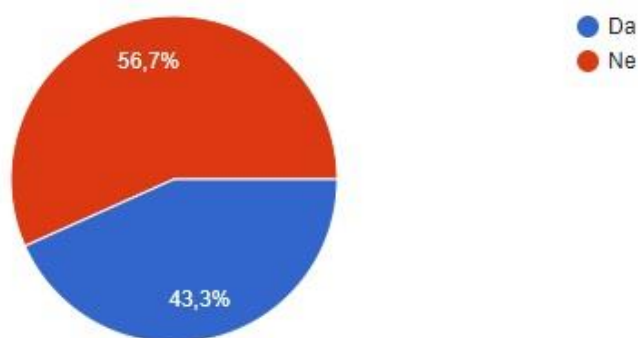
Smatrate li da ste, kao osoba s problemima povezanih sa kralježnicom, dovoljno educirani o svim mogućnostima liječenja Vašeg stanja?



Slika 5.2.16. – Tortni grafikon educiranosti o svim mogućnostima liječenja (izvor: vlastita izrada)

Ispitalo se i je li populacija upoznata s mogućim terapijskim metodama kralježnice izvan bolničkog liječenja, odnosno onim metodama koje se nude u privatnom sektoru. Ustanovljeno je kako 56,7% ispitanika nije upoznato, dok 43,3% smatra da su dovoljno upoznati s mogućnostima liječenja izvan sustava javnog zdravstva.

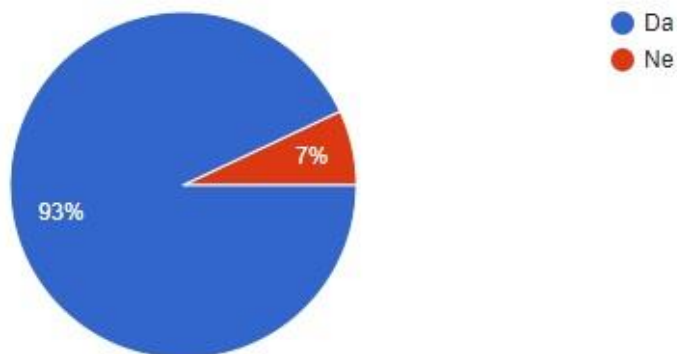
Jeste li upoznati s mogućim terapijskim metodama kralježnice u privatnom sektoru?



*Slika 5.2.17. – Tortni grafikon upoznatosti s mogućnostima liječenja u privatnom sektoru (izvor: vlastita izrada)*

Na kraju, tražilo se i vlastito mišljenje ispitanika – smatraju li da bi se suvremene i specijalne tehnike liječenja trebale uvesti u bolnički sektor, odnosno u sustav javnog zdravstva. Od ukupnog broja ispitanika 93% smatra da bi to bila dobra odluka dok se 7% ne slaže s ostalima.

Smatrate li da bi se suvremene i specijalne terapijske tehnike trebale uvesti u bolnički sektor?



*Slika 5.12.18. – Tortni grafikon učestalosti pozitivnog mišljenja o uvođenju navedenih metoda i tehnika u sustav javnog zdravstva (izvor: vlastita izrada)*



Provedenom anketom može se zaključiti kako ljudi koji imaju problem s kralježnicom smatraju kako nisu dovoljno educirani uslugama i terapijskim mogućnostima koje im se mogu ponuditi i van usluga javnog zdravstva. Zanimljivo je kako većina ispitanika ima srednju stručnu spremu (55,3%), a nešto manje ih je sa višom stručnom spremom (22,3%). Provođenjem tipične fizikalne terapije većina ljudi je zadovoljna učincima. Također, povećani postotak ispitanika koji ima neki od problema povezanih s kralježnicom isprobao je neke od navedenih suvremenih metoda liječenja te su izrazili zadovoljstvo rezultatima provedenih tretmana. Osim toga, na kraju ankete tražilo se i vlastito mišljenje ispitanika – smatraju li da bi se suvremene i specijalne tehnike liječenja trebale uvesti u bolnički sektor, odnosno u sustav javnog zdravstva gdje je 93% ispitanika smatralo kako bi to bila dobra odluka. Sveukupni rezultati pokazali su kako su problemi sa kralježnicom sve češći, kao i zainteresiranost ljudi za novijim metodama liječenja. Potrebna je bolja informiranost i edukacija populacije o mogućnostima liječenja njihova stanja, kao i veća dostupnost istih.

## 6. Zaključak

Diskus hernija sve je učestalija pojava u današnjoj populaciji. Neaktivnost, loša postura, nepravilni položaji, pokreti i neprimjerene aktivnosti mogu dovesti do ispupčenja pulpozne jezgre. Budući da postoje različiti stupnjevi hernije, često se događa da simptomatologija bude blaža, pa se sukladno tome i zanemaruje te diskus hernija bude neprepoznata. Tek kad je simptomatologija kompleksnija, ljudi odlaze liječniku ili fizioterapeutu te se dogovaraju za daljnje postupke, odnosno tip liječenja. Hernije diska se najčešće liječe konzervativnim terapijskim metodama, posebice zbog saznanja o „spontanoj regresiji“. Dakako, poneka stanja zahtijevaju i kirurški pristup, a mikrodiscektomija čini "zlatni standard" u operativnom tipu liječenja hernijacije diska. Ipak, konzervativna terapija nalazi se u prvom redu kod izbora intervencija zbog navedenog stanja. Uz klasičnu fizikalnu terapiju, koja obuhvaća elektroterapijske procedure, elektromagnetske procedure, hidroterapiju i sl. ipak je medicinska gimnastika jedan od najboljih izbora za dugoročne rezultate. Ona se provodi u svrhu korekcije nepravilnog držanja/posture, jačanja dubinskih i površinskih stabilizatora trupa, poboljšanja koordinacije motoričke kontrole te postizanja neutralnih položaja kralježnice. No, osim tipične fizikalne terapije, suvremene su se metode liječenja također pokazale vrlo djelotvornima u stanjima hernije diska. Kratkoročno djelovanje pokazala je dekompresijska terapija koja djeluje na smanjenje boli, kompresiju živca i ostalu simptomatologiju. U usporedbi s drugim metodama, akupunktura ima nešto više prednosti u odnosu na dekompresijsku terapiju. Učinci obiju tehnika su vrlo slični, no akupunktura je obilježena manjom stopom komplikacija i neželjenih događaja te su neka istraživanja pokazala i bolje rezultate nego primjenjivanje dekompresijske terapije. Terapija ozonom je također jedna od mogućih terapijskih metoda, a najpogodnija je za osobe koje nisu odgovarale na druge vrste konzervativne terapije i osobe koje žele izbjeći operativni zahvat ili kada operaciju nije moguće izvesti. S druge strane, manualna terapija ima nešto drugačiji pristup pa se pokazala i nešto učinkovitijom metodom s dugoročnijim rezultatima. Ona djeluje izravno na uzrok problema te povećava opseg pokreta, funkcionalnost, smanjenje boli i upalne reakcije/procese. Zaključno, glavni cilj fizioterapije je vratiti sposobnost i funkcionalnost pacijentima s diskus hernijom te simptomatologiju svesti na minimum. Potrebno je težiti pronalaženju provjerenih, efikasnih i znanstveno dokazano učinkovitih terapijskih metoda kojima se u što kraćem roku može pomoći pacijentima. Također, bitno je pronaći terapijsku metodu koja najbolje odgovara liječenju određenog stanja, koja doprinosi lakšem i bržem oporavku osobe te najbitnije, da daje dugoročne rezultate.

## 7. Literatura

1. Platzer W. (2011) Priručni anatomski atlas – Sustav organa za pokretanje, 10. izdanje, Medicinska naklada, Zagreb
2. Keros P, Pećina M. (2020) Funkcijska anatomija lokomotornoga sustava, Drugo, dopunjeno izdanje, Zagreb: Medicinska biblioteka, naklada Ljevak
3. Sobotta J., Urednici: Paulsen F, Waschke J., Urednici hrv.izadnja: Marušić A. (2013). Atlas anatomije čovjeka - opća anatomija i lokomotorni sustav, 3. hrvatsko izdanje, naklada Slap
4. Urban Tripović V. (2013) Diskus hernija kralježnice, Pula, Hrvatska liga protiv reumatizma
5. Jajić I. (1995) Reumatologija, Zagreb: Medicinska knjiga
6. Sobotta J., Urednici: Paulsen F, Waschke J., Urednici hrv.izadnja: Katavić V. (2013). Atlas anatomije čovjeka – glava, vrat i neuroanatomija, 3. hrvatsko izdanje, Naklada Slap
7. Janković S., Bešenski N. (2013) Klinička neuroradiologija kralježnice i kralježnične moždine, Medicinska naklada, Zagreb
8. Smithuis R (2017) Lumbar Disc Nomenclature 2.0, Radiology Assistant, Publikacija radiološkog odjela bolnice Alrijine Leiderdropu, Nizozemska, dostupno na: <https://radiologyassistant.nl/neuroradiology/spine/lumbar-disc-nomenclature-2-0#localization-of-herniated-discs-axial-plane>, 10.04.2023.
9. Mokrović H. i sur. (2013) Endoskopsko liječenje hernije diska, Lovran; Medicina, Vol. 49 No. 3
10. Amin RM, Andrade NS, Neuman BJ. (2017) Lumbar Disc Herniation. Curr Rev Musculoskelet Med.; 10 (4), 507-516.
11. Grazio S, Buljan D i sur. (2009) Križobolja. Zagreb: Naklada Slap
12. Umesh Kamath S., Surendra Kamath S. (2017) Lasègue’s Sign, Journal of Clinical and Diagnostic Research., May, Vol-11(5): RG01-RG02
13. Bez autora (bez dat.) Femoral Nerve Tension Test, Physiopedia, dostupno na: [https://www.physio-pedia.com/Femoral\\_Nerve\\_Tension\\_Test](https://www.physio-pedia.com/Femoral_Nerve_Tension_Test), 13.04.2023.
14. Chun-Chieh C. i sur. (2015) The probability of spontaneous regression of lumbar herniated disc: a systematic review, Clinical Rehabilitation, Vol. 29(2) 184–195
15. Kvesić D. (2019) Metode anuloplastike i nukleoplastike u liječenju simptoma degenerativno promijenjenog intervertebralnog diska, Zagreb; Fiz. rehabil. med.; 33 (3-4):194-220

16. Rotim K., Borić M., Sajko T. (2011) Minimalno invazivna kirurgija u liječenju hernije intervertebralnog diska slabinske kralježnice, Zagreb; Medicina Fluminensis, Vol. 47, No. 2, p. 191-195
17. Bez autora (bez dat.) Mikrodisektomija, Specijalna bolnica Sv.Katarina, dostupno na: <https://www.svkatarina.hr/bolesti-kraljeznice/mikrodisektomija>, 13.04.2023.
18. Maxey L. MJ, i sur. (2013) Rehabilitation for the Postsurgical Orthopedic Patient, 3. izdanje ed. St. Louis: Elsevier Mosby; str. 283-312
19. Grazio S., Jelić M i sur. (2011) Novosti u patofiziologiji, radiološkoj dijagnostici i konzervativnom liječenju bolnih stanja i deformacija kralježnice, Liječ Vjesn 2011;133:116–124
20. Bez autora (bez dat.) Program rehabilitacije nakon operacija na kralježnici, Specijalna bolnica Sv.Katarina, dostupno na: <https://www.svkatarina.hr/fizikalna-medicina-i-rehabilitacija/rehabilitacija-nakon-operacije-kraljeznice>, 28.04.2023.
21. Murphy D., Hurwitz R, Gregory AA, Clary R. (2006) A non-surgical approach to the management of lumbar spinal stenosis: a prospective observational cohort study. BMC Musculoskelet Disord.
22. Hyun-Ju O. i sur. (2017) The effect of spinal decompression therapy on pain and disability in patients with chronic low back pain, JKPT, Vol.29, No.6
23. Bez autora (bez dat.) Dekompresijska terapija kralježnica, Bodybalance, dostupno na: <https://bodybalance.hr/usluge/fizikalna-terapija/dekompresijska-terapija-kraljeznica/>, 01.05.2023
24. Wenxian W. i sur. (2022) Clinical Efficacy of Mechanical Traction as Physical Therapy for Lumbar Disc Herniation: A Meta-Analysis, Research Article, Hindawi; Article ID 5670303, 7 pages
25. Yu-Hsuan C., Chih-Yang H., Yen-Nung L. (2020) The effect of mechanical traction on low back pain in patients with herniated intervertebral disks: a systemic review and meta-analysis, Clinical Rehabilitation, Taipei, Vol. 34(1) 13–22
26. Hrkać A. i sur. (2018) Učinkovitost trakcije u liječenju spinalnih radikulopatija, Mostar, Zdravstveni glasnik, Vol. 2. No. 1.
27. Bez autora (bez dat.) Disc Extrusions, La Functional Neurology, dostupno na: <https://lafunctionalneurology.com/weheal/discextrusions>
28. C. Sconza i sur. (2021) Oxygen-ozone therapy for the treatment of low back pain: a systematic review of randomized controlled trials, Italy, European Review for Medical and Phamracological Sciences 25: 6034-6046 ( dostupno na : <https://www.europeanreview.org/wp/wp-content/uploads/6034-6046.pdf>)

29. Cosma F. A. (2003) Minimally Invasive Oxygen-Ozone Therapy for Lumbar Disk Herniation, *AJNR Am J Neuroradiol*, 24:996-1000 (dostupno na: <https://www.ajnr.org/content/24/5/996.short>)
30. Deng R. i sur. (2020) The effectiveness and safety of acupuncture in the treatment of lumbar disc herniation, *Study Protocol Systematic Review, Medicine*, 19:22 (dostupno na: <https://sci-hub.se/10.1097/MD.00000000000018930>)
31. Tang S., Mo Z., Zhang R. (2018) Acupuncture for lumbar disc herniation: a systematic rand meta-analysis, Copyright 2018 by British Medical Journal Publishing Group, Collage of traditional Chinese Medicine (dostupno na: <https://sci-hub.se/https://doi.org/10.1136/acupmed-2016-011332>)
32. El-din Mahmoud W.S. (2015) Effect of Neural Mobilization Versus Spinal Manipulation in Patients with Radicular Chronic Low Back Pain, *European Journal of Scientific Research*, Vol. 131 No 1, pp.122-132 (dostupno na: [https://www.researchgate.net/publication/278303134\\_Effect\\_of\\_Neural\\_Mobilization\\_Versus\\_Spinal\\_Manipulation\\_in\\_Patients\\_with\\_Radicular\\_Chronic\\_Low\\_Back\\_Pain](https://www.researchgate.net/publication/278303134_Effect_of_Neural_Mobilization_Versus_Spinal_Manipulation_in_Patients_with_Radicular_Chronic_Low_Back_Pain))
33. Mohamed Samir S, ZakY L.A., Soliman M.O. (2016) Mulligan versus Maitland Mobilizations In Patients with Chronic Low Back Dysfunction, *International Journal of PharmTech Research*, Vol.9 No.6 pp.92-99 (dostupno na: <https://www.academia.edu/download/51307075/92-99V9N6PT.pdf>)

## Prilozi

### Suvremene metode liječenja diskus hernije

Poštovani,

ova anketa napravljena je u svrhu istraživanja/izrade završnog rada preddiplomskog stručnog studija fizioterapije Sveučilišta Sjever u Varaždinu.

Cilj ankete je prikupiti podatke o učestalosti problema s kralježnicom i upoznatosti populacije o suvremenim metodama liječenja istih.

Upitnik je u potpunosti anonim, a sudjelovanje u istom je dobrovoljno te iziskuje svega nekoliko minuta vremena.

Unaprijed se zahvaljujem na izdvojenom vremenu i trudu!

Martina Bogadi,

studentica 3. godine preddiplomskog stručnog studija fizioterapije na Sveučilištu Sjever

**Dob:\***

- 20-30
- 31-50
- 51-65
- >65

**Spol:**

- M
- Ž

**Razina obrazovanja:**

- Osnovna škola
- Srednja stručna sprema
- Viša stručna sprema
- Visoka stručna sprema

**Imate li problema sa kralježnicom?**

- Da
- Ne

**Ako da, navedite koje:**

Vaš odgovor

**Jeste li bili podvrgnuti bilo kakvom tipu liječenja radi problema s kralježnicom?**

- Da
- Ne

Ako da, kojem tipu liječenja:

- Konzervativno (fizikalne terapije, specijalne tehnike, medikamenti)
- Operativno (operativni zahvati)

Jeste li ikad koristili usluge fizikalnih terapija? (radi problema sa kralježnicom)

- Da
- Ne

Jeste li zadovoljni rezultatima fizikalnih terapija?

- Da
- Ne

Jesu li Vam poznate neke od navedenih terapijskih metoda: **akupunktura, dekompresijska terapija, manualna terapija, ozon terapija.**

- Da
- Ne

Jeste li ikad primjenjivali neku od navedenih metoda?

- Da
- Ne

Ako jeste, odaberite koju:

- akupunktura
- dekompresijska terapija
- manualna terapija
- ozon terapija

Kako ste saznali za primjenjivanu terapijsku metodu?

- Preporuka liječnika/fizioterapeuta
- Preporuka prijatelja/poznanika
- Putem online platformi

Jeste li se prije primjene određene terapijske metode educirali o istoj?

- Da
- Ne

Jeste li zadovoljni rezultatima primjenjivane terapijske metode?

- Da
- Ne
- Djelomično

Smatrate li da ste, kao osoba s problemima povezanih sa kralježnicom, dovoljno educirani o svim mogućnostima liječenja Vašeg stanja?

- Da
- Ne

Jeste li upoznati s mogućim terapijskim metodama kralježnice u privatnom sektoru?

- Da
- Ne

Smatrate li da bi se suvremene i specijalne terapijske tehnike trebale uvesti u bolnički sektor?

- Da
- Ne





IZJAVA O AUTORSTVU  
I  
SUGLASNOST ZA JAVNU OBJAVU

Završni/diplomski rad isključivo je autorsko djelo studenta koji je isti izradio te student odgovara za istinitost, izvornost i ispravnost teksta rada. U radu se ne smiju koristiti dijelovi tuđih radova (knjiga, članaka, doktorskih disertacija, magistarskih radova, izvora s interneta, i drugih izvora) bez navođenja izvora i autora navedenih radova. Svi dijelovi tuđih radova moraju biti pravilno navedeni i citirani. Dijelovi tuđih radova koji nisu pravilno citirani, smatraju se plagijatom, odnosno nezakonitim prisvajanjem tuđeg znanstvenog ili stručnoga rada. Sukladno navedenom studenti su dužni potpisati izjavu o autorstvu rada.

Ja, MARTINA BOGADI (ime i prezime) pod punom moralnom, materijalnom i kaznenom odgovornošću, izjavljujem da sam isključivi autor/ica završnog/diplomskog (obrisati nepotrebno) rada pod naslovom SUVREMENE METODE LIJEČENJA DISKUS HERMIJE (upisati naslov) te da u navedenom radu nisu na nedozvoljeni način (bez pravilnog citiranja) korišteni dijelovi tuđih radova.

Student/ica:  
(upisati ime i prezime)

Martina B  
(vlastoručni potpis)

Sukladno Zakonu o znanstvenoj djelatnosti i visokom obrazovanju završne/diplomske radove sveučilišta su dužna trajno objaviti na javnoj internetskoj bazi sveučilišne knjižnice u sastavu sveučilišta te kopirati u javnu internetsku bazu završnih/diplomskih radova Nacionalne i sveučilišne knjižnice. Završni radovi istovrsnih umjetničkih studija koji se realiziraju kroz umjetnička ostvarenja objavljuju se na odgovarajući način.

Ja, MARTINA BOGADI (ime i prezime) neopozivo izjavljujem da sam suglasan/na s javnom objavom završnog/diplomskog (obrisati nepotrebno) rada pod naslovom SUVREMENE METODE LIJEČENJA (upisati naslov) čiji sam autor/ica. DISKUS HERMIJE

Student/ica:  
(upisati ime i prezime)

Martina B  
(vlastoručni potpis)