

Perioperacijska skrb pacijenta s ozljedom prednjeg križnog ligamenta

Bući, Dominik

Undergraduate thesis / Završni rad

2023

Degree Grantor / Ustanova koja je dodijelila akademski / stručni stupanj: **University North / Sveučilište Sjever**

Permanent link / Trajna poveznica: <https://um.nsk.hr/um:nbn:hr:122:108428>

Rights / Prava: [In copyright](#)/[Zaštićeno autorskim pravom.](#)

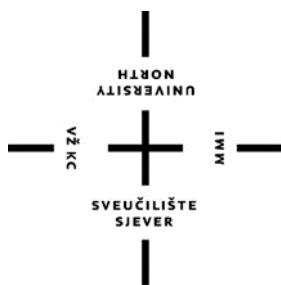Download date / Datum preuzimanja: **2025-02-28**



Repository / Repozitorij:

[University North Digital Repository](#)





**Sveučilište
Sjever**

Odjel za sestrinstvo

Završni rad br. 1698/SS/2023

**PERIOPERACIJSKA SKRB PACIJENTA S OZLJEDOM
PREDNJEG KRIŽNOG LIGAMENTA**

Student

Dominik Bući

Mentor

Ivana Herak, Mag.med.techn

Varaždin, rujan 2023.

Prijava završnog rada

Definiranje teme završnog rada i povjerenstva

ODJEL Odjel za sestrištvo

STUDIJI Stručni prijediplomski studij Sestrištva

PRISTUPNIK Dominik Bući

MATIČNI BROJ 1505001330193

DATUM 05.07.2023.

KOLEGIJI Zdravstvena njega odraslih II

NASLOV RADA Perioperacijska skrb pacijenta s ozljedom prednjeg križnog ligamenta

NASLOV RADA NA ENGL. JEZIKU Perioperative care of a patient with anterior cruciate ligament injury

MENTOR Ivana Herak

ZVANJE predavač

ČLANOVI POVJERENSTVA

1. doc.dr.sc. Željko Jeleč, predsjednik
2. Ivana Herak, pred., mentorica
3. Valentina Vinček, pred., član
4. Žoran Žeželj, pred., zamjenski član
- 5.

Zadatak završnog rada

BROJ 1698/SS/2023

OPIS

Ozljeda prednjeg križnog ligamenta (ACL) je uobičajena (sportska) ozljeda koja se javlja u koljenskom zglobo. ACL je jedan od četiri glavna ligamenta koji pružaju stabilnost koljenskom zglobo, a njegova glavna uloga je sprječavanje prekomjernog kretanja potkoljenice prema naprijed u odnosu na bedrenu kost. Ozljeda prednjeg križnog ligamenta može se dogoditi iznenadnim i naglim pokretima koljena, kao što su promjene smjera, zaustavljanje ili skakanje. Simptomi ozljede prednjeg križnog ligamenta uključuju snažan bol u koljenu, edem, nemogućnost nastavka aktivnosti te osjećaj nestabilnosti ili "popuštanja" koljena. Dijagnoza ozljede prednjeg križnog ligamenta obično se postavlja temeljem medicinske povijesti, fizičkog pregleda i dodatnih testova poput magnetske rezonancije ili artroskopije. Liječenje ozljede prednjeg križnog ligamenta može biti konzervativno ili operacijsko, ovisno o ozbiljnosti ozljede, dobi pacijenta i razini aktivnosti. Pravovremena dijagnoza, odgovarajuće liječenje i rehabilitacija igraju važnu ulogu u povratku pacijenta na aktivnosti i smanjenju rizika od daljnjih ozljeda. Medicinska sestra/tehničar sudjeluje u dijagnostici, prishičkoj i fizičkoj pripremi pacijenta za operacijski zahvat, poslijeoperacijskoj zdravstvenoj njezi i rehabilitaciji. Kontinuirana edukacija medicinskih djelatnika i individualni pristup pacijentu temelj su uspješnog liječenja ozljeda lokomotornog sustava

ZADATAK URUČEN 5.7.2023.



[Handwritten signature]

ZAHVALE

Htio bih se zahvaliti svojoj mentorici Ivani Herak mag.med.techn. koja je prihvatila zahtjev da mi bude mentor. Zahvaljujem se na savjetima i pomoći oko pisanja završnog rada.

Također se zahvaljujem svim profesorima, doktorima i asistentima na prenesenom znanju tijekom ove tri godine studija.

Mojoj obitelji veliko hvala na strpljenju i pomoći tijekom moga studiranja.

Hvala vam!

SAŽETAK

Ozljeda prednjeg križnog ligamenta (LCA) učestala je (sportska) ozljeda koja se javlja u koljenskom zglobo. Prednji križni ligament (LCA) jedan je od četiri glavna ligamenta koji pružaju stabilnost koljenskog zgloba, a njegova glavna je uloga sprječavanje prekomjernog kretanja potkoljenice prema naprijed u odnosu na bedrenu kost. Ozljeda prednjeg križnog ligamenta može se dogoditi iznenadnim i naglim pokretima koljena kao što su promjene smjera, zaustavljanje ili skakanje. Simptomi ozljede prednjeg križnog ligamenta uključuju snažan bol u koljenu, edem, nemogućnost nastavka aktivnosti, ograničenu fleksiju ili ekstenziju koljena te osjećaj nestabilnosti ili "popuštanja" koljena. Dijagnoza ozljede prednjeg križnog ligamenta obično se postavlja temeljem medicinske povijesti bolesti, fizičkog pregleda i dodatnih testova poput magnetske rezonance ili artroskopije. Liječenje ozljede prednjeg križnog ligamenta može biti konzervativno ili operacijsko, ovisno o ozbiljnosti ozljede, dobi pacijenta i razini aktivnosti. Pravovremena dijagnoza, odgovarajuće liječenje i rehabilitacija igraju važnu ulogu u povratku pacijenta na aktivnosti i smanjenju rizika od daljnjih ozljeda. Medicinska sestra/tehničar sudjeluje u dijagnostici, psihičkoj i fizičkoj pripremi pacijenta za operacijski zahvat, poslijeoperacijskoj zdravstvenoj njezi i rehabilitaciji. Kontinuirana edukacija medicinskih djelatnika i individualni pristup pacijentu temelj su uspješnog liječenja ozljeda lokomotornog sustava.

KLJUČNE RIJEČI: prednji križni ligament, nestabilnost, ozljeda, prijeoperacijska skrb, poslijeoperacijska skrb, rehabilitacija

POPIS KORIŠTENIH KRATICA

LCA ligamentum cruciatum anterius

RTG Radiografija

MR Magnetska rezonanca

SADRŽAJ

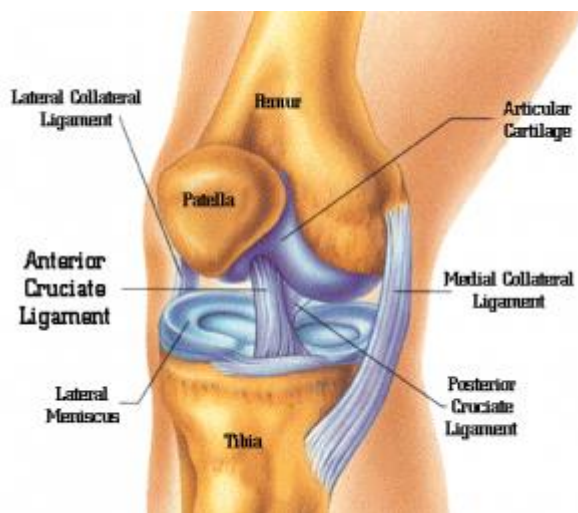
1. UVOD.....	1
2. ANATOMIJA KOLJENSKOG ZGLOBA.....	2
2.1 Kostí koljenskog zgloba.....	3
2.2 Iver (<i>patella</i>)	3
2.3. Ligamenti koljena	4
2.4. Meniskusi.....	5
2.5 Mišići koljenskog zgloba	6
3. OZLJEDA PREDNJEG KRIŽNOG LIGAMENTA	8
3.1. Mehanizam nastanka ozljede prednjeg križnog ligamenta	8
3.2. Rizični čimbenici	9
3.2.1. Spolne razlike i hormoni	9
3.2.2. Labavost zglobova.....	10
3.2.3. Sazrijevanje	11
3.2.4. Biomehanički i neuromuskularni	11
3.2.5. Prijašnje ozljede	11
4. DIJAGNOSTIKA OZLJEDE PREDNJEG KRIŽNOG LIGAMENTA	12
4.1. Testovi za ispitivanje prednjeg križnog ligamenta	12
4.1.1. Test prednje ladice	12
4.1.2. Lachman test	13
4.1.3. Pivot-shift test	14
4.1.4. Jerk test.....	15
4.2. Radiološke pretrage koljena.....	15
4.2.1. RTG koljena	15
4.2.2. MR koljena.....	15
5. PRIJEOPERACIJSKA PRIPREMA PACIJENTA S OZLJEDOM PREDNJEG KRIŽNOG LIGAMENTA	17
6. LIJEČENJE	19
6.1. Kirurško liječenje.....	19
7. POSLJEOPERACIJSKA SKRB	20
8. REHABILITACIJA	21
8.1. Fizikalna terapija.....	21
8.2. Kinezioterapija	24
9. ZAKLJUČAK.....	26
10. LITERATURA	27

1. UVOD

Koljenski zglob najveći je i najkompliciraniji zglob u ljudskom tijelu te je zbog toga izložen velikim silama i čestim ozljedama [1]. Prednji križni ligament (LCA) važan je stabilizirajući ligament koljena kojeg često ozljeđuju sportaši i žrtve trauma [2]. Većina ozljeda LCA-a događa se tijekom doskoka, zaustavljanja i naglih promjena u kretanju smjera (*eng. plant and cut maneuvers*). Najčešći položaj koljena tijekom rupture LCA-a je ekscentrična kontrakcija kvadricepsa pri čvrstom doskoku, zaustavljeno stopala s unutarnjom rotacijom kukova te valgus koljena koja su gotovo u potpunoj ekstenziji s uspravnim trupom [3]. Sportašice imaju 2-8 puta veću stopu ozljeda LCA-a u usporedbi s muškim sportašima i procjenjuje se da 5% srednjoškolskih sportašica godišnje zadobije primarnu ozljedu LCA-a. Međutim, prije puberteta, ozljede LCA-a relativno su rijetke i ne opažaju se spolno povezane razlike u rupturama LCA-a kod sportaša prije puberteta. Stope ozljeda između spolova nakon puberteta, žene i muškarci pokazuju važne razlike u anatomskim, hormonskim i neuromuskularnim čimbenicima nakon početka puberteta što potencijalno utječe na divergenciju u LCA-u [4]. Prijeoperacijska priprema pacijenta s ozljedom prednjeg križnog ligamenta bitan je faktor prema uspješnom oporavku nakon operacijskog zahvata. Ovisno o vrsti operacijskog zahvata, pacijenti dobivaju upute o potrebnim laboratorijskim i dijagnostičkim pretragama koje je potrebno obaviti najkasnije 30 dana prije zakazanog zahvata. Isto tako veliku pozornost treba posvetiti prema psihičkoj i fizičkoj pripremi pacijenta kod ozljeda lokomotornog sustava [5]. Nakon što se dijagnosticira LCA ozljeda, moguće je kirurško ili nekirurško liječenje. Danas se najčešće provodi kirurško liječenje i povećava se vjerojatnost potrebe za operacijom. Pacijenti koji žele nastaviti sportom koji prvenstveno podrazumijeva okretanje i nagle promjene smjera, te se kod takvih pacijenata izvodi rekonstrukcija ligamenata [6]. Poslijeoperacijska skrb ima važnu ulogu, glavni cilj joj je nakon operacije smanjiti oteklinu, vratite punu ekstenziju i u potpunosti aktivirati kvadriceps kroz raznolike vježbe, te u isto vrijeme provoditi električnu stimulaciju [7].

2. ANATOMIJA KOLJENSKOG ZGLOBA

Koljenski zglob najveći je i najkompliciraniji zglob u ljudskom tijelu te je zbog toga izložen velikim silama i čestim ozljedama. Zglobno tijelo koljena je konveksno i njegovo je kretanje vođeno čestim aktivnim i pasivnim stabilizatorima. Koljeno čine donji dio bedrene kosti (*femur*) i gornji dio potkoljenice (*tibia*), a uz nju se nalazi fibula dok je iver (*patella*) postavljen sprijeda. Pasivni i aktivni stabilizatori koljena omogućuju kretanje. Pasivni stabilizatori su ligamenti od kojih su najvažniji prednji i stražnji križni ligamenti te medijalni i lateralni kolateralni ligamenti [1]. Važna je i zglobna čahura koljena, tetiva patele, medijalni i lateralni retinakulum (vezivnotkivni septum). Meniskus oblikom nalikuje na polumjesec koji nadopunjuje sklad zglobnog tijela i jedan je od važnijih pasivnih stabilizatora (Slika 2.1.). Mišići su aktivni stabilizatori koljena. Najvažniji su snažni kvadricepsi, mišići potkoljenice i aduktori u unutarnjem dijelu natkoljenice [1]. Koljenski zglob je vrlo fleksibilan, u njemu se vrši fleksija (savijanje), ekstenzija (istezanje) te unutarnja i vanjska rotacija. Budući da je zglob koljena stabiliziran gore spomenutim mekim tkivima, a dvozglobno tijelo ima konveksan oblik, ozljede koljena su česte [1].



Slika 2.1. Anatomska struktura koljenskog zgloba

Izvor: <https://bodycontrol.ba/najcesce-povrede-koljena-uzroci-i-oporavak/>

2.1 Kostí koljenskog zgloba

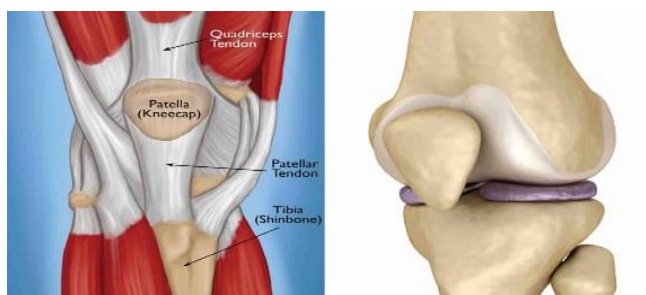
Bedrena kost (*femur*) je najduža i najjača kost u tijelu te nosi težinu tijela. Sastoji se od glavnog tijela te zadebljanog gornjeg i donjeg kraja. Donji kraj je uključen u formiranje zgloba koljena. Na donjem kraju bedrene kosti nalaze se dva velika zgloba: medijalni zglob (*condylus medialis*) i lateralni zglob (*condylus lateralis*). Oba kondila s donje strane imaju zglobnu plohu za tibiju dok se ispred kondila nalazi središnji dio na kojemu se nalazi fragment (patelarna ploha) [8].

Tibia je duga cjevasta kost koja se nalazi okomito u tijelu. Sastoji se od središnjeg dijela i dva kraja i to gornjeg i donjeg. Za koljenski zglob važniji je gornji kraj jer sudjeluje u građi koljenskog zgloba. Gornji kraj tibije proširen je i zadebljan u medijalni i lateralni zaglavak (*condylus medialis et lateralis*). Oba zaglavka imaju zglobne ploštine za kondile bedrene kosti [8].

Fibula je duga i tanka kost koja se nalazi na vanjskoj strani tibije. Ne čini spoj s femurom i ne nosi težinu, ali ima hvatišta mišića. Sastoji se od trupa s dva zadebljana, mala zglobna kraja: gornji i donji. Gornji kraj ima zglobnu površinu za tibiju [8].

2.2 Iver (*patella*)

Patela kao najveća sezamoidna kost ljudskog tijela čini patelofemoralni zglob s patelarnim žlijebom bedrene kosti (slika 2.2.1.). Patelofemoralni zglob je složena artikulacija s visokim funkcionalnim i biomehaničkim zahtjevima [9]. *Patela* je smještena u tetivi četveroglavog mišića ispred kosti. Tijekom pokreta, fleksije i ekstenzije koljena iver klizi po bedrenoj kosti. *Patela* štiti koljeno od izravnih udaraca i sprječava priklještenja zglobne čahure pri klečanju. Ima važnu ulogu u stabilnosti, pokretljivosti i snazi zgloba koljena. Iščašenja su rijetka, a češća su u žena zbog nagnute bedrene kosti prema okomitom smjeru, odnosno širini zdjelice [10].



Slika 2.2.1 Anatomski prikaz ivera (*Patela*)

Izvor: <https://www.clinicadojoelho.med.br/lesoes-e-doencas-da-patela-do-joelho/>

2.3. Ligamenti koljena

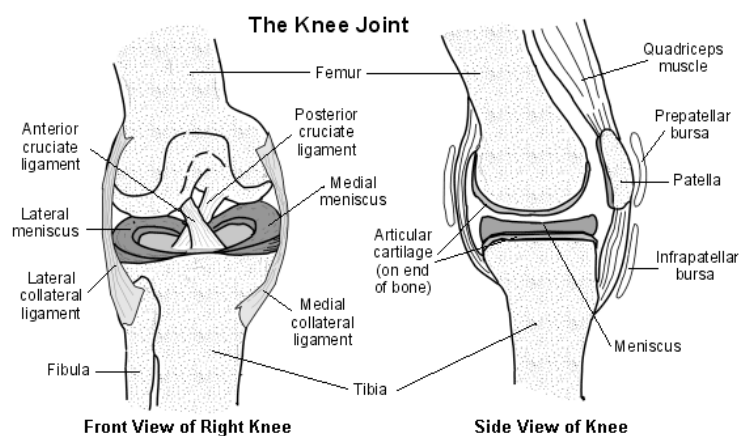
Zglob koljena zajedno drži niz ligamenata koji su podijeljeni u tri skupine (slika 2.3.1). Prva grupa tvori ligamente koji učvršćuju zglobnu čahuru: *lig. patellae*, *retinacula patellae*, *lig. popliteum obliquum* i *lig. popliteum arcuatum*. Drugu skupinu čine kolateralne sveze (medijalni i lateralni kolateralni ligamenti) dok treća skupina uključuje unutarnje spojeve zglobova te prednjih i stražnjih križnih ligamenata. Bočna veza i ukrižena veza nosači su čvrstoće zgloba koljena koji određuju vrstu i granice maksimalnog dometa kretanje zgloba koljena [5].

Medijalni kolateralni ligament, (*medial collateral ligamentum*), trokutasti je fibrozni ligament unutar zgloba dug desetak centimetara. Veze počinju unutar epikondila bedrene kosti koje prelaze zglobnu čahuru i vežu se na gornji dio medijalne zglobne čahure te na gornji dio unutarnje tibijalne ploče ispod razine tibijalnog tuberkula [11].

Lateralni kolateralni ligament, (*lateral collateral ligamentum*), slobodni je kolateralni ligament. Ligament proizlazi iz bočnog epikondila femura i pričvršćuje se na prednji i bočni dio gornjega kraja lisne kosti. Lateralni kolateralni ligament je okrugla traka, duga od 5 do 6 cm, a široka od 3 do 5 mm i nagnuta je koso prema dolje i unatrag [11].

Križni ligamenti su dva kratka snažna ligamenta smještena u zglobu. Prolaze iz intersegmentalnog prostora bedrene kosti u tibiju. Križaju se međusobno i svaki oko svoje osi. Zanimajući dvostruko križanje ligamenata, oni osiguravaju kontinuirani kontakt zglobnih tijela u zglobu i to u svakom položaju zgloba jer je dio ligamenta uvijek zategnut. Prednji križni ligament, (*ligamentum cruciatum anterius*), polazi sa stražnjeg dijela lateralnog kondila femura. Usmjeren je prema naprijed, dolje i medijalno te se hvata na području između anteriornih hvatišta obaju meniska [11].

Stražnji križni ligament, (*posterior cruciate ligament*), jači je od prednjeg križnog ligamenta. Odnos izlazi iz prednje granice intersegmentalne šupljine i dijela medijalnog femoralnog kondila. Proksimalno hvatište snopa izgleda poput polumjeseca, a funkcionalno je važnije od distalnog hvatišta. Veze su ravno natrag, dolje i bočno te prelaze LCA u obliku slova "X". Izbočen je i ima obod širok 13 mm [11].

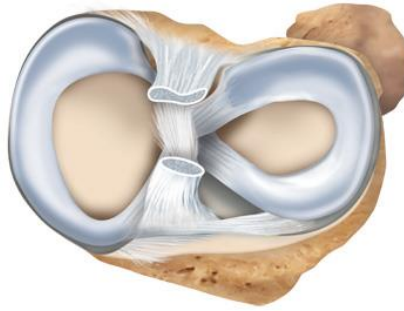

Slika 2.3.1. Anatomski prikaz ligamenata koljena

Izvor: <https://patient.info/bones-joints-muscles/sports-injuries/knee-ligament-injuries>

2.4. Meniskusi

Menisci i njihova uvrštenja u kost (enteze) predstavljaju funkcionalnu cjelinu (slika 2.4.1.). Zahvaljujući svojim čvrstim entezama, meniskusi mogu raspodijeliti opterećenja i stoga smanjiti stres na tibiji, što je funkcija koja se smatra ključnom za zaštitu hrskavice i prevenciju osteoartroze. Meniskus se sastoji od medijalnog i lateralnog djela [12]. Tkivo tijela hipocelularnog meniska sastoji se uglavnom od vode i guste razrađene mreže kolagena tipa I, pretežno perifernim rasporedom. Sadržaj različitih kolagena, proteoglikana i neproteoglikanskih proteina pokazuje značajne regionalne varijacije koje vjerojatno odražavaju funkcionalnu prilagodbu. Rogovi meniskusa pričvršćeni su preko meniskalnih insercijskih ligamenata uglavnom na tibijalnu kost. Na entezi, vlakna insercijskih ligamenata pričvršćuju se za kost preko nekalcificiranih i kalcificiranih fibrokartila [12].



Slika 2.4.1. Anatomski prikaz meniskusa

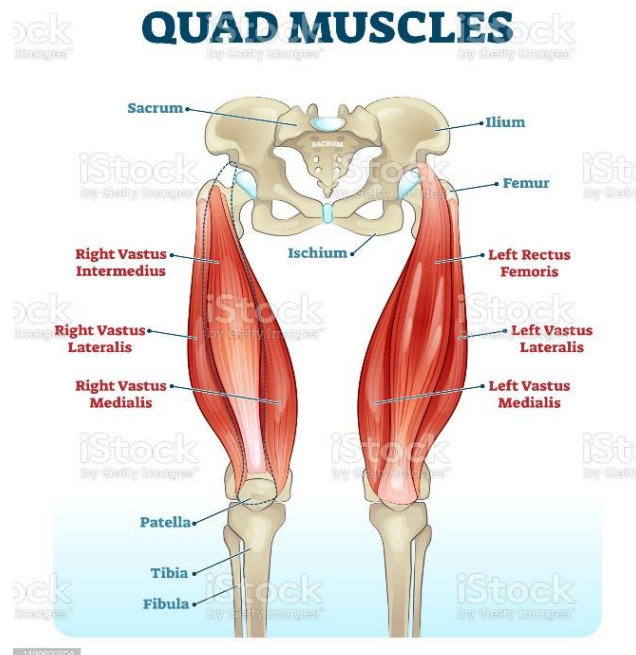
Izvor: <http://reha.hr/cms/ozljeda-meniska-i-izokineticki-trening/>

2.5 Mišići koljenskog zgloba

Mišići bedra su ti koji pokreću zglob koljena. Mišići koljena omotani su širokom bedrenom fascijom (lat. *fascia lata*), koja je podijeljena na dva dijela od medijalne interseptalne ploče koja pak dijeli bedrene mišiće u tri skupine. U prednju skupinu mišića natokoljenice spada (slika 2.5.1.) m. quadriceps – četveroglavi mišić natokoljenice koji se sastoji od [13]:

- *m. rectus femoris* - polazi sa spine iliace anterior inferior te gornjeg ruba acetabuluma,
- *m. vastus medialis* - polazi s *labium mediale lineae asperae*,
- *m. vastus lateralis* - polazi s lateralne strane prednjeg ruba trohantera i *labium laterale lineae asperae*,
- *m. vastus intermedius* - polazi s *lineae asperae* i lateralnog i medijalnog ruba bedrene kosti.

Završne tetive svih glava kvadricepsa spajaju se iznad patele s kojima na vrhu tvore snažno vezivno tkivo koje se zove ligament patele (lat. *ligamentum patella*) zaglavljen u hrapavosti na prednjoj površini proksimalnog dijela tibije (lat. *tuberositas tibiae*). Mišić je primarni ekstenzor koljena i inervira ga *n. femoralis* [13].



Slika 2.5.1. Prikaz prednje strane mišića natkoljenice

Izvor:<https://www.istockphoto.com/vector/quad-leg-muscles-anatomy-labeled-diagram-vector-illustration-fitness-poster-gm1199600504-343275511>

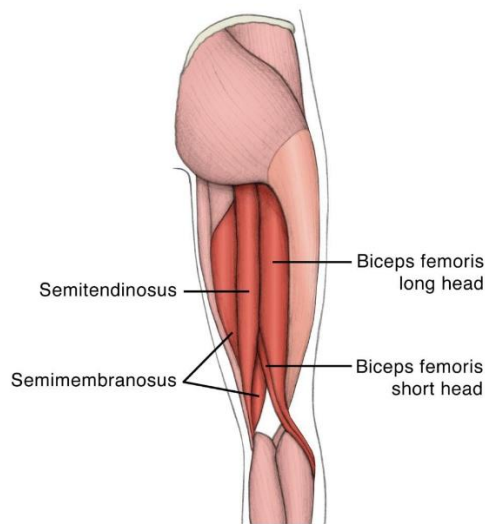
U stražnjoj skupini bedrenih mišića (slika 2.5.2.) nalaze se tri dugačka i velika mišića jer oni također prelaze zglob kuka i koljena [13].

m. biceps femoris – mišić biceps femoris počinje s dvije glave:

- *caput longum* - sa stražnje i bočne strane ischialnih kvržica (*tuberositas ischi*)
- *caput breve* - iz stražnjeg dijela bedrene kosti (*labium laterale lineae asperae*)

Obje glave su zajedničkom tetivom pričvršćene za glavu fibule. Dugom glavom dominira *n. tibialis* i *n. peroneus*.

- *m. semitendinosus* – polazi s medijalne i stražnje strane ischialnog tuberkula i pripaja se na medijalni dio tuberoziteta tibije. U njoj dominira *n. tibialis* koji omogućuje pokret fleksije s pronacijom.
- *m. semimembranosus* – počinje na lateralnoj strani sjedećeg tuberkula i veže se za medijalni tuberkulus kondil tibije, fasciju popliteusa i stražnju ovojnicu koljena. Stimulira ga *n. tibialis*, a funkcija ovog mišića je fleksija i unutarnja rotacija [13].



Slika 2.5.2. Prikaz stražnje strane mišića natkoljenice

Izvor: <https://images.app.goo.gl/uVCwiDxPYimWCdYA9>

3. OZLJEDA PREDNJEG KRIŽNOG LIGAMENTA

Ozljede prednjeg križnog ligamenta (LCA) sve su češće u Sjedinjenim američkim državama. To bi moglo biti povezano s porastom sudjelovanja u srednjoškolskom sportu, posebno kod sportašica. Značajan dio ovih ozljeda uzrokovan je beskontaktnim mehanizmima [14]. Učestalost ovih nekontaktnih ozljeda može se značajno smanjiti uključivanjem mladih sportaša u programe treninga skokova. Prednji križni ligament (LCA) važan je stabilizirajući ligament koljena kojeg često ozljeđuju sportaši i žrtve trauma. Samo u SAD-u godišnje se dogodi između 100 000 i 200 000 puknuća LCA-a [9].

3.1. Mehanizam nastanka ozljede prednjeg križnog ligamenta

Većina ozljeda LCA-a događa se tijekom doskoka, zaustavljanja i naglih promjena u kretanju smjera (eng. *plant and cut maneuvers*). Najčešći položaj koljena tijekom rupture LCA-a je ekscentrična kontrakcija kvadricepsa. Pravilan skok bi trebao biti na puno stopalo s laganom fleksijom u koljenu [10]. Umjesto jednog koraka u mjestu (ekscentrične kontrakcije kvadricepsa) potrebno je napraviti nekoliko kraćih koraka sa savijenim koljenima. Nagla promjena smjera kada se koljeno izvrne, a stopalo je u fiksnom položaju, koji treba zamijeniti polukružnim pokretima sa savijenim koljenima. Dominacija kvadricepsa je izraz koji opisuje neravnotežu između snage

ekstenzora koljena i snage kvadricepsa. Mišići fleksori i njihov redosljed aktivacije i koordinacije. Dominacija kvadricepsa tijekom doskoka u potpunoj ekstenziji rezultira većim opterećenjem LCA-a [10].

Budući da je veliki dio LCA ozljeda uzrokovan beskontaktnim mehanizmima, biomehanički stres LCA-a je zbog nedostataka u neuromuskularnoj koordinaciji mišića koljena. Ozljede se mogu smanjiti posebnim preventivnim vježbama, osobito ako se pojave u ranoj fazi razvoja sportaša, prije nego što sportaš razvije "patološke" neuromuskularne aktivacije [1]. Navedeno potvrđuje da fleksibilni i dovoljno jaki mišići doista nisu dovoljni da spriječe ozljedu, ali takve mišiće je potrebno aktivirati s pomoću posebnog treninga, uz trening snage za povećanje neuromuskularne kontrole tijela te putem treninga propriocepcije, ravnoteže i koordinacije koji uključuje vježbe na nestabilnim podlogama i pliometrijske vježbe. To bi trebali sadržavati svi programi „core stabilizacije“ (jačanje posturalne muskulature trupa), jačanje mišića koljena i stražnjice, funkcionalne vježbe (za poboljšanje kontrole mišića), kondicioniranje mišića potkoljenice (za promicanje sposobnosti održavanja gležnja koji je stabilan). Posturalna kontrola za održavanje koljena tijekom navedenog je ključna. U idealnom slučaju, preventivni programi za LCA trebali bi imati između 15 i 18 treninga za prevenciju nastanka ozljede LCA-a. Trening je potrebno odraditi dva puta tjedno 6 do 8 tjedana prije sezone i tijekom sezone. LCA ozljede mogu biti nove ili stare (ako se ne prepoznaju i ne liječe). Također mogu se klasificirati u tri kategorije: istežanje, djelomična ruptura i potpuna ruptura. [15].

3.2. Rizični čimbenici

Sportašice imaju 2-8 puta veću stopu ozljeda LCA-a u usporedbi s muškim sportašima i procjenjuje se da 5% srednjoškolskih sportašica godišnje zadobije primarnu ozljedu LCA-a. Međutim, prije puberteta, ozljede LCA-a relativno su rijetke i ne opažaju se spolno povezane razlike u rupturama LCA-a kod sportaša prije puberteta. Žene i muškarci pokazuju važne razlike u anatomskim, hormonskim i neuromuskularnim čimbenicima nakon početka puberteta što potencijalno utječe na divergenciju stope ozljeda LCA-a između spolova nakon puberteta. Teoretizira se da muškarci i žene čak mogu imati različite mehanizme ozljede LCA-a [12].

3.2.1. Spolne razlike i hormoni

Spolne razlike u anatomiji, hormonima, neuromuskularnoj kontroli i biomehanici vjerojatno pridonose disparitetu stope ozljeda LCA-a i opsežno su istražene. Beskontaktna ozljede

LCA-a tijekom sporta vjerojatno se javljaju unutar 30-100 ms od početnog kontakta stopala s tlom tijekom sportskih pokreta [12].

Sigurno smanjenje sila pri doskoku i učinkovita neuromuskularna kontrola (regrutiranje mišićnih ograničenja za otpor perturbacijama i kontrola opasnih vanjskih opterećenja donjeg ekstremiteta) ključni su za prevenciju ozljeda tijekom sporta. Žene u postpubertetskom razdoblju pokazuju veće sile doskoka i stope opterećenja sile, niži omjer momenta tetive koljena i kvadricepsa pri velikim kutnim brzinama i promijenjene strategije aktivacije kvadricepsa i tetive koljena u usporedbi s muškarcima [12].

Žene se mogu ponajprije oslanjati na veću aktivaciju mišića kvadricepsa u odnosu na mišiće koljena s inkrementalnim povećanjem intenziteta doskoka. Ove neuromuskularne razlike kod žena mogu povećati pokrete koljena u frontalnoj ravnini i opterećenja tijekom sportskih pokreta. Žene u postpubertetu također pokazuju promijenjene strategije regrutiranja kukova za kontrolu doskoka sa značajno većim momentima zgloba kuka, višim omjerima momenta koljena i kuka, smanjenom aktivacijom *gluteus maximus*, povećanom aktivacijom *rectus femoris* te većim kutovima i momentima adukcije kukova u usporedbi s muškarcima [12].

Veliki sustavni pregled literature pokazuje da se muškarci i žene razlikuju u neuromuskularnoj kontroli trupa i kuka te u biomehanici u svim ravninama kretanja (sagitalnoj, koronalnoj i transverzalnoj). Žene pokazuju veći lateralni pomak trupa, promijenjene kutove fleksije trupa i kuka te veće raspone pokreta trupa u usporedbi s muškarcima. Spolne razlike u strategijama doskoka u kombinaciji sa smanjenom torzijskom krutošću i povećanom labavošću zglobova kod žena mogu povećati rizik od ozljede LCA-a kod žena [12].

3.2.2. Labavost zglobova

Dokazi pokazuju da bi mogla postojati veza između ozljede LCA-a i labavosti zgloba koljena i generalizirane labavosti zglobova. Ovulacijska faza menstrualnog ciklusa povezana je s povećanom labavošću zgloba koljena, dok predovulacijska faza može biti faza tijekom ciklusa kada žene mogu biti izložene najvećem riziku od ozljede LCA-a. Studije pokazuju da nakon početka puberteta žene imaju značajno veću generaliziranu labavost zglobova u usporedbi s muškarcima. Sportaši s povećanom generaliziranom labavošću zglobova također pokazuju povećano opterećenje srednjeg dijela stopala koje može utjecati na biomehaniku donjih ekstremiteta i potencijalno povećavaju rizik od ozljede LCA-a. Povezanost između labavosti i hormona, zajedno s povećanom generaliziranom labavošću zglobova, može pridonijeti većem

riziku od nastanka ozljede LCA-a kod sportašica nakon puberteta. Iako labavost može povećati rizik od ozljede LCA-a, osobito kod žena, sposobnost modificiranja labavosti zglobova predstavlja izazov. Međutim, neizravno je moguće prevladati učinke labavosti zglobova s povećanom mišićnom snagom i povećanom neuromuskularnom kontrolom [12].

3.2.3. Sazrijevanje

Brze anatomske, hormonalne, neuromuskularne i biomehaničke promjene koje se događaju tijekom sazrijevanja značajno se razlikuju između spolova i mogu djelomično objasniti razlike u stopama ozljeda LCA-a među spolovima nakon puberteta. Iako često različitim stopama i kronološkim godinama, muškarci i žene prolaze kroz naglo povećanje visine i tjelesne mase što rezultira višim središtem mase i dužim polugama (bedrena kost i goljenična kost) u donjim ekstremitetima. Pokazalo se da spolovi imaju značajno različite neuromuskularne i biomehaničke promjene koje prate pubertet. Čini se da se neuromuskularna funkcija dinamički mijenja tijekom adolescentnog razdoblja, a neki pojedinci doživljavaju kašnjenja ili čak regresije [12].

3.2.4. Biomehanički i neuromuskularni

Za razliku od anatomske čimbenika rizika, neuromuskularni i biomehanički nedostaci mogu se riješiti intervencijskim strategijama. Kontrola središnjeg tijela i propriocepcija donjih ekstremiteta promjenjivi su čimbenici rizika i važni su za ublažavanje i prilagodbu poremećajima tijekom sportskih zadataka. Smanjena sposobnost za kontrolu pomaka trupa nakon brzih poremećaja, vrlo je osjetljiva za predviđanje ozljeda koljena, ligamenata i LCA-a. Nedostaci u sposobnosti kontrole jezgre tijela tijekom vanjskih poremećaja predviđaju ozljede koljena s 90% osjetljivosti i 56% specifičnosti. Rekonstrukcije ozlijeđenog LCA-a stavljaju sportaša u opasnost od druge ozljede LCA-a [12].

3.2.5. Prijašnje ozljede

Prethodna ozljeda LCA-a značajno povećava izgled za zadobivanje druge ozljede LCA-a. Zdravi sportaši navodno imaju 1 od 60 do 1 u 100 šanse za održavanje primarne ozljede LCA-a. Povratak na visoke razine aktivnosti nakon ozljede LCA-a može dovesti do 15-25 puta veće šanse za naknadnu ponovnu ozljedu ili kontralateralnu ozljedu LCA-a [12].

4. DIJAGNOSTIKA OZLJEDE PREDNJEG KRIŽNOG LIGAMENTA

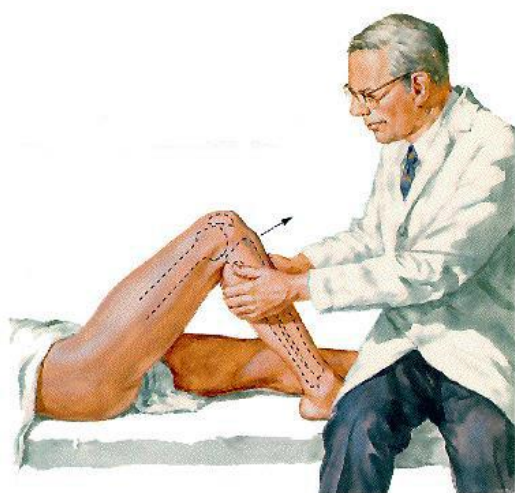Klasični anamnestički podaci beskontaktnih mehanizama ozljeđivanja uključuju sljedeće podatke o usporavanju, promjenama smjera i doskoku u slučaju kontakta te podatke o vanjskoj sili primijenjenoj na koljena. Pacijenti često opisuju osjećaj hiperekstenzije u koljenu. Ozlijeđene osobe često ne mogu nastaviti aktivnosti i teško hodaju. Nastaje velika oteklina iz koje se aspirira krvavi sadržaj, obično u prva 2 sata nakon ozljede zglobova (većina akutnih hematoma je posljedica rupture LCA). Zbog edema i zaštitnog spazma mišića klinički pregled manje je pouzdan. Zbog novih ozljeda mnoge ozljede se dijagnosticiraju i previde pa ozlijeđeni pacijenti dolaze u ustanove kada one već postoje. Koljeno je nestabilno te se pacijenti žale na uvijanje, okretanje i promjene smjera. Takvi pacijenti često imaju kronične edeme [10].

4.1. Testovi za ispitivanje prednjeg križnog ligamenta

Klinički pregled uključuje pretrage kojima se procjenjuje stabilnost koljena, a najznačajniji klinički testovi za rupturu LCA-a su: Test prednje ladice, Lachmanov test, Pivot-shift test i Jerk test.

4.1.1. Test prednje ladice

Test prednje ladice koristi se za otkrivanje nestabilnosti i labavosti LCA-a (slika 4.1.1.1.) Prilikom izvođenja testa pacijent je u ležećem položaju sa savijenim koljenima pod kutom od 90 stupnjeva. Liječnik imobilizira pacijentovo stopalo dok sjedi na prednjem dijelu njegovog stopala. Liječnik objema rukama uhvati gornji dio tibije, a palčeve postavi ispred linije zgloba. Liječnik povlači potkoljenicu naprijed s obje ruke, uspoređujući kretanje prema naprijed s drugim koljenom. Potrebno je promatrati osjet na kraju zgloba, a ako ligament ostane intaktan, treba zabilježiti "stop" ligamenta. Povećana prednja translacija tibije s gubitkom normalnog otpora ligamenta obično ukazuje na tešku ozljedu. U zdravom koljenu normalni pomak je 6 mm [16].



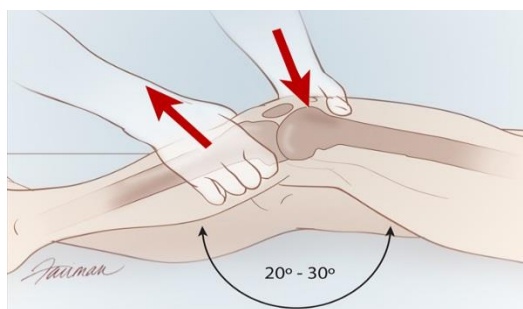
Slika 4.1.1.1. Prikaz kliničkog ispitivanja LCA-a testom „TEST PREDNJE LADICE“

Izvor: <https://www.building-body.com/ozljeda-prednjeg-kriznog-ligamenta/>

4.1.2. Lachman test

Pacijent se smješta u ležeći položaj s ozlijeđenim koljenom savijenim pod kutom od 20 do 30 stupnjeva (slika 4.1.2.1.), zatim lagano okreće ozlijeđenu nogu prema van kako bi opustio iliotibijalni pojas. Liječnik zatim jednom rukom stabilizira distalni dio bedrene kosti, a drugom rukom uhvati proksimalni dio tibije. Zatim se primjenjuje anteriorna sila na proksimalni dio tibije u pokušaju subluksiranja tibije prema naprijed dok se bedrena kost održava stabiliziranom [17].

Test se smatra pozitivnim ako postoji prekomjerna anteriorna translacija proksimalnog dijela tibije veća od neozlijeđene strane te također nedostatak čvrste krajnje točke. Krajnje točke se ocjenjuju od "tvrdih" do "mekih" i nominalno su klasificirane kao A (čvrsta, tvrda krajnja točka) ili B (odsutna, meka krajnja točka). Čvrsta krajnja točka se ocjenjuje kada postoji nagla krajnja točka koja sprječava daljnju prednju translaciju tibije na bedrenu kost. Meka krajnja točka smatra se prevođenjem tibije prema naprijed bez čvrste i jasne krajnje točke [17].

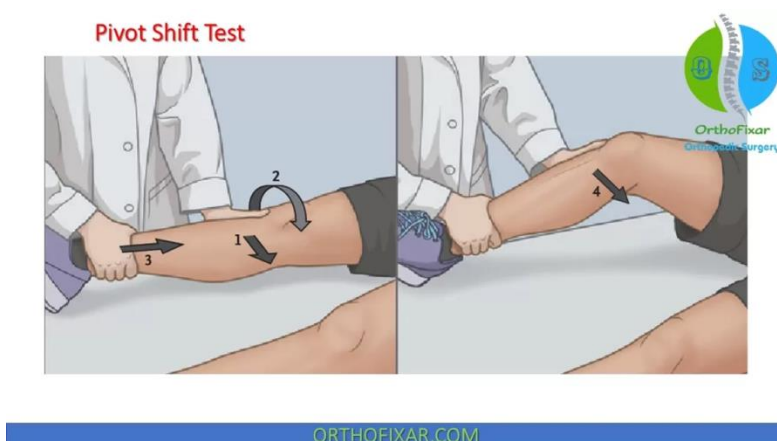


Slika 4.1.2.1. Prikaz kliničkog ispitivanja LCA-a testom „LACHMAN TEST“

Izvor: <https://www.clinicaladvisor.com/slideshow/slides/tests-to-assess-acl-rupture/>

4.1.3. Pivot-shift test

Pivot shift test procjenjuje anterolateralnu rotatornu nestabilnost koljena (slika 4.1.3.1.). To je vrlo koristan test za određivanje hoće li pacijent imati simptomatsko pucanje LCA-a ili ne. S ovim testom, liječnik primjenjuje unutarnju rotaciju i valgusnu silu na ispruženo koljeno i ako postoji pukotina LCA-a, tibija će obično subluksirati anterolateralno na femuru. Zatim se na koljeno primjenjuje sila fleksije i valgusa, a tijekom savijanja koljena, iliotibijalni pojas ide od ekstenzora do fleksora koljena i vidljivo će smanjiti svaku subluksaciju. Dakle, smanjenje subluksirane tibije s fleksijom predstavlja pozitivan test pomaka. Uvijek je važno usporediti pregled s drugim koljenom kako bi se utvrdilo ima li pacijent neke skrivene labavosti prilikom izvođenja ovog testa [18].

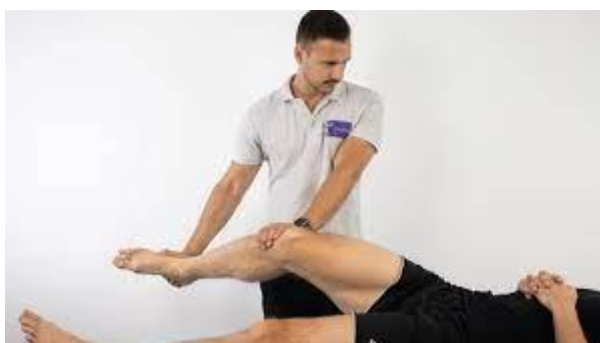

Slika 4.1.3.1. Prikaz kliničkog ispitivanja LCA-a testom „ PIVOT SHIFT TEST“

Izvor: <https://orthofixar.com/special-test/pivot-shift-test/>

4.1.4. Jerk test

Pregled započinje s pacijentom u ležećem položaju s flektiranim kukovima do 45° i koljenima do 90° (Slika 4.1.4.1). Liječnik primjenjuje unutarnju rotaciju tibije jednom rukom dok drugu stavlja na proksimalni dio tibijalnog platoa i fibulu i primjenjuje valgusnu silu na koljeno, a zatim polako ispruži koljeno. Test je pozitivan ako dođe do naglog ubrzanja ili trzaja tijekom pokreta, obično na oko 30° fleksije, koji je karakteriziran anteriornom subluksacijom bočnog tibijalnog platoa. Kad je koljeno potpuno ispruženo, tibija se iznenada ponovno skрати [19].



Slika 4.1.4.1. Prikaz kliničkog ispitivanja LCA-a testom „JERK TEST“

Izvor: <https://www.physiotutors.com/wiki/jerk-test-knee/>

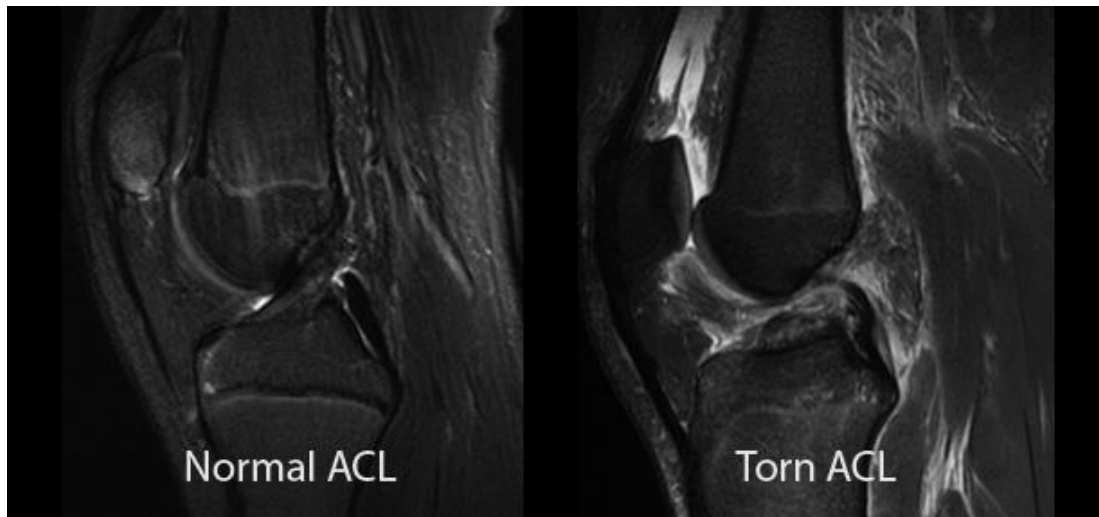
4.2. Radiološke pretrage koljena

4.2.1. RTG koljena

RTG snimka jedan je od standardnih načina, a jednako tako i prvi korak u dijagnostici kod trenutnog stanja koljena. Tijekom rendgenskog snimanja zrake su usmjerene kroz točno određeni dio tijela pacijenta, u ovom slučaju kroz koljeno, a s ciljem dobivanja potpunog prikaza koljena radi otkrivanja mogućih promjena ili patoloških stanja [20].

4.2.2. MR koljena

MR je metoda kojom se mogu vrlo precizno dijagnosticirati ozljede koljena (slika 4.2.2.1.). Zbog visoke dijagnostičke točnosti MR je danas zlatni standard u metodama otkrivanja rupture ligamenata, tetiva, meniskusa i drugih ozljeda koljena. Zahvaljujući MR-u, mnogi današnji pacijenti više nisu izloženi artroskopskim operacijama ukoliko ne postoji indikacija za iste [21].



Slika 4.2.2.1. Prikaz normalne strukture i ozlijeđenog LCA-a, na snimkama magnetske rezonance (MR)

Izvor: <https://radiologyblog.cincinnatichildrens.org/acl/>

5. PRIJEOPERACIJSKA PRIPREMA PACIJENTA S OZLJEDOM PREDNJEG KRIŽNOG LIGAMENTA

Započinje dijalogom sa specijalistom ortopedom u kojem se pacijent odlučuje o operacijskom zahvatu, dogovara termin operacije i dobiva sve potrebne informacije za kvalitetnu prijeoperacijsku pripremu. Ovisno o vrsti operacijskog zahvata, pacijenti dobivaju upute o potrebnim laboratorijskim i dijagnostičkim pretragama koje je potrebno obaviti najkasnije 30 dana prije zakazanog zahvata [22].

Laboratorijske pretrage uključuju slijedeće:

- hematološke pretrage: KKS - (bročana vrijednost eritrocita, leukocita i trombocita, hemoglobin, hematokrit, eritrocitne konstante (MCV, MCH, MCHC, RDW), trombocitne konstante (MPV, PDW), diferencijalna krvna slika (vrste leukocita: neutrofili, eozinofili, bazofili, monociti, limfociti),
- biokemijske pretrage: K, GUK, Na, Kreatinin, urea, bilirubin uk, kompletni urin
- koagulacijske pretrage: PV, APTV
- krvna grupa i Rh faktor [22].

Dijagnostičke pretrage još uključuju EKG, RTG srca i pluća [23].

Pacijent ispunjava "predanestezijski upitnik" u koji upisuje podatke o svom trenutnom zdravstvenom stanju, mogućim alergijama i lijekovima koje uzima. Na temelju tih podataka liječnik anesteziolog odlučuje hoće li obaviti potrebne dodatne specijalističke pretrage te dijagnostičke ili laboratorijske pretrage. Prije prijema pacijenta u anesteziološku ambulantu, anesteziolog obavlja prijeoperacijski anesteziološki pregled te na temelju zdravstvenog stanja, nalaza laboratorijskih pretraga i drugih pretraga utvrđuje je li pacijent spreman za planirani operacijski zahvat. Također, pacijenta će upoznati s vrstama anestezija i njihovim mogućim rizicima. Odabire najbolju metodu anestezije, a pacijent svoj pristanak potvrđuje potpisom [22].

Medicinska sestra/tehničar na sam dan operacije mora obavijestiti pacijenta kako mora biti natašte, ujutro provodi kratku psihološku pripremu s pacijentom, obavezno izmjeri GUK ako je dijabetičar, daje pacijentu propisanu terapiju, priprema operacijsko polje, mjeri vitalne znakove (krvni tlak, puls, temperaturu, disanje), a pacijent se cijeli otušira s antiseptikom i oblači odjeću za operacijski salu. Na poziv iz sale medicinska sestra/tehničar daje propisanu premedikaciju i propisani antibiotik [24]. Isto tako, bitno je naglasiti kako je prijeoperacijska priprema mišića natkoljenice vrlo ključan faktor u bržoj rehabilitaciji nakon operacije LCA – a. Ako je koljeno u

edemu potrebno je držati nogu na povišenom i stavljati led jer smanjuje edem i opseg koljena, preko koljena obavezno staviti tkaninu zbog očuvanja kože, raditi vježbe za kvadriiceps koje su prikladne za trenutno ozlijeđeno koljeno [24].

6. LIJEČENJE

Nakon što se dijagnosticira LCA ozljeda, moguće je operacijsko i konzervativno liječenje. U slučaju akutne ozljede uvijek se koristi RICE (eng. R-rest = odmor; I-ice = hlađenje ledom na slojevima tkanine; C-compression = kompresija elastičnim zavojem; E-elevation = podizanje nogu) za kontrolu i smanjenje hematoma, bola i upale. Danas se najčešće provodi kirurško liječenje i povećava se vjerojatnost potrebe za operacijom. Pacijenti koji žele nastaviti sa sportom, koji prvenstveno podrazumijeva okretanje i nagle promjene smjera, kod njih se izvodi rekonstrukcija ligamenata. Konzervativno liječenje se izvodi kod pacijenata koji ne žele operaciju i koji u određenim aktivnostima dobro podnose okretanje i nagle promjene smjera [25].

6.1. Kirurško liječenje

Kod ljudi s potpunim gubitkom LCA-a brže dolazi do degenerativnih promjena u zglobovima i skloniji su ponavljanim ozljedama koljena. Stoga se operacija preporučuje u sljedećim slučajevima: među mladima i motiviranima, sportašima (profesionalnim i rekreativnim), osobama s kombiniranim oštećenjem meniskusa ili drugih struktura koljena. Operacijski zahvat izvodi se artroskopski u svrhu vraćanja u prirodni položaj prednje križne sveze. U takvom zahvatu koljeno se ne otvara nego se zahvat izvodi kroz dva - tri mala kirurška reza od nekoliko milimetara, a u kojoj vrsti anestezije će se operacija izvoditi odlučuje anesteziolog. Tijek operacije prati se na posebno dizajniranom monitoru. Kirurg otklanja oštećeni ligament te se za rekonstrukciju koristi dio tetiva mišića stražnjeg djela natkoljenice (tetive *m. semitendinosus* i *m. gracilis*) ili srednji dio ligamenta patele istog koljena. Presadak se fiksira resorptivnim materijalom koji se tijekom nekog vremena resorbira u tijelu nakon što presadak zaraste. Pacijent se nakon operacije vraća na odjel gdje drugi dan kreće s fizikalnom terapijom [25].

7. POSLJEOPERACIJSKA SKRB

Rana posljeoperacijska zdravstvena njega započinje premještajem pacijenta iz operacijske sale u posljeoperacijsku jedinicu za oporavak. Ona uključuje praćenje: vitalnih znakova (puls, RR, respiraciju), prohodnost dišnih puteva, kontrolu mokrenja i diureze, nadoknadu tekućine i elektrolita, kontrolu rane i drenaže, kontrolu boli, te davanje lijekova prema odredbi liječnika. Potrebni uvjeti za premještaj pacijenta na odjel su: stabilni vitalni znakovi, bol pod kontrolom, mučnina i povraćanje pod kontrolom, uredna diureza, stabilna svijest i orijentiranost u vremenu i prostoru [24].

Prije dolaska pacijenta na odjel potrebno je: osigurati mir u sobi, staviti pacijentu zvono na dohvata ruke, u slučaju povraćanja osigurati bubrežastu zdjelicu te prilagoditi osnovne mikroklimatske uvjete. Nakon dolaska pacijenta na odjel promatraju se i bilježe vitalni znakovi, prati se svijest nakon anestezije, drenaža (količina, izgled i prohodnost drena), izgled kože. Potrebno je prepoznati moguće posljeoperacijske poteškoće (povraćanje, mučnina), smjestiti osobu u udoban položaj, primijeniti analgetike po potrebi, stavljati hladne obloge preko tkanine na operirano mjesto te educirati pacijenta kako hodati pomoću štaka [24].

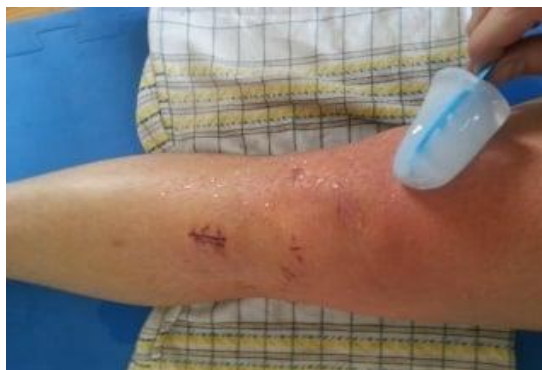Nakon ozljeda i operacija, uobičajeno je da kvadricepsi postanu inhibirani zbog bola i nakupljanja tekućine. Glavni cilj nakon operacije je smanjiti oteklinu, vratiti punu ekstenziju i u potpunosti aktivirati kvadriceps kroz vježbe te u isto vrijeme provoditi električnu stimulaciju. Nakon operacije, koljeno je potpuno zaključano u ortozi. Odmah se kreće uz vježbe raspona pokreta i vježbe aktivacije kvadricepsa, a nakon tjedan dana opseg koljena najmanje mora biti do 90°. Pacijenti s dvije štake mogu odmah početi prebacivati težinu tijela prilikom hoda da se dopusti napredovanje s opterećenjem te mora podignuti ispruženu nogu u punoj ekstenziji. Prvo koristiti dvije štake 7 do 10 dana, a nakon toga jednu štaku. Procijenjeno je da za otprilike 10 do 14 dana pacijent može biti bez štaka [24].

8. REHABILITACIJA

Prednji križni ligament je najčešće zahvaćeni ligament u koljenu kod sportaša visokih performansi. Nedavno je napredak u kirurškoj tehnici i fiksaciji presatka omogućio sportašima da krenu u ranu rehabilitaciju, fokusirajući se na cilj raspona pokreta i napredovanje do mobilizacije patele, jačanja i neuromuskularne kontrole. Rehabilitacijski proces se sastoji od nekoliko varijacija u određenim vježbama, napredovanju kroz faze i ključnim komponentama. Cilj rehabilitacije je vratiti sportaša na razinu performansi prije ozljede, uključujući kretanje i snagu, bez ozljeđivanja ili produljivanja transplantata. Svaki je sportaš individualan zbog čega se povratak u aktivni sport treba temeljiti na individualnosti, a ne slijediti određeni postoperativni mjesec ili vremensku liniju [25].

8.1. Fizikalna terapija

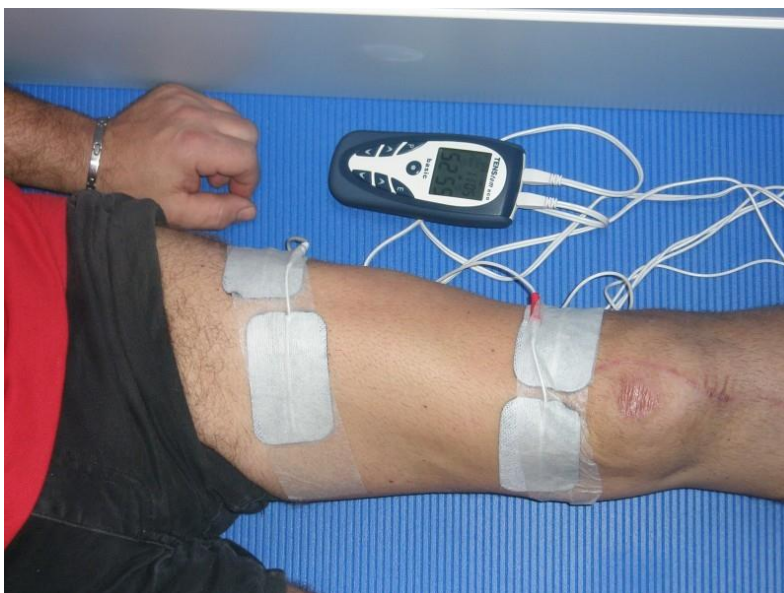Krioterapija je terapija ledom koja se provodi lokalnom primjenom leda. Hlađenjem ledom postiže se bolja prokrvljenost i širenje dubokih krvnih žila, uz blokiranje aferentnih živaca i smanjenje osjeta bola i otekline, a posebno kod svježih ozljeda. Krioterapija se koristi u situacijama akutnog bola i nakon sportskih ozljeda te kao predvježbanje za ublažavanje bola tijekom vježbanja (slika 8.1.1.) [26].



Slika 8.1.1. Prikaz krioterapije kod operacije prednjeg križnog ligamenta

Izvor: <https://blog.dnevnik.hr/prednjikrizni/2014/02/index.html>

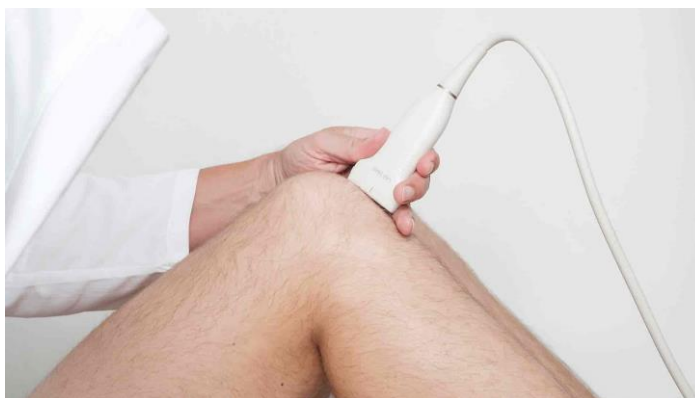Električna stimulacija fizički je proces koji koristi električnu stimulaciju za poticanje kontrakcija mišića. Svrha mu je poticanje razvoja mišićne reaktivnosti, mišićnog tonusa, mišićne snage i mišićne hipertrofije nakon ozljede. U novije vrijeme koristi se i za uspješniji oporavak mišića nakon vježbanja (slika 8.1.2.) [27].



Slika 8.1.2. Prikaz elektrostimulacije kvadricepsa

Izvor: [Elektrostimulacija | Fizioterapija Bole \(fizioterapija-bole.si\)](http://fizioterapija-bole.si)

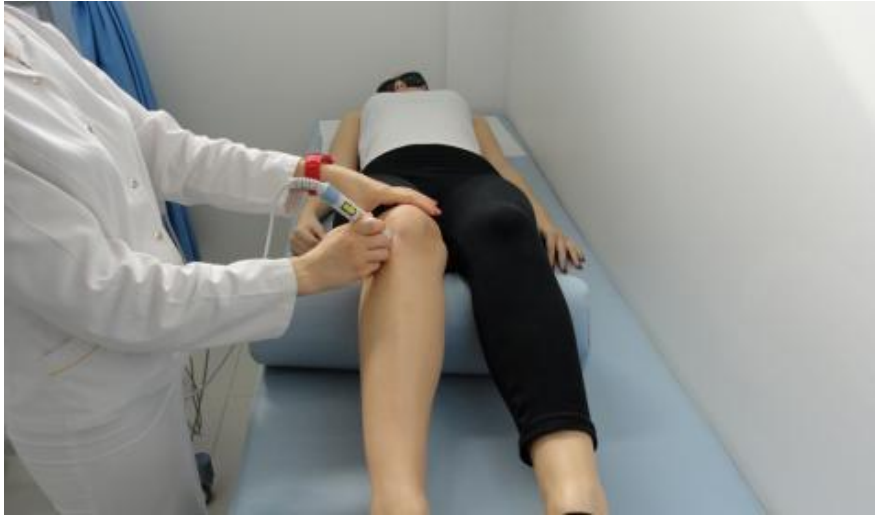Ultrazvuk se prvenstveno koristi kao terapeutsko sredstvo u fizikalnoj terapiji. Njegovo djelovanje je mehanička, odnosno mikromasaža, mehaničko sabijanje i rastezanje tkiva te pomicanje pojedinih čestica tkiva. Najvažniji učinak je učinak topline. Mehanička energija u tkivima kroz koja prolazi pretvara se u toplinu, posebno tamo gdje se ultrazvuk reflektira, odnosno na granici između mekog tkiva i kosti (slika 8.1.3.) [28].



Slika 8.1.3. Prikaz fizikalne ultrazvučne terapije koljena

Izvor: <https://www.faktorzdravlje.com/intervencijski-i-dijagnosticki-ultrazvuk/>


Laser ima funkciju biološke fotostimulacije, ubrzava sintezu kolagena i stvaranje granulacijskog tkiva te ima analgezijsko i antiedemsko djelovanje. Indikacije za primjenu lasera mogu biti akutni i kronični bol, ozljede mekih tkiva, tetiva i ligamenata te otvorene rane (slika 8.1.4.) [29].



Slika 8.1.4.. Prikaz fizikalne laserske terapije koljena

Izvor: <http://natus.hr/Laser%20galerija>

Hidroterapija je metoda fizikalne terapije koja se provodi pomoću vode (slika 8.1.5.). Hidroterapija je postupak koji je osnovan na fizičkom djelovanju vode gdje se tijelo nalazi u vodi. Terapeutski učinak postiže se kombinacijom fizikalnih svojstava vode: uzgona, hidrostatskog tlaka, gustoće, viskoznosti i toplinskog djelovanja s terapijskim pokretima. Hidroterapija se preporučuje kod ortopedskih i neuroloških pacijenata, degenerativnih stanja zglobova i kralješnice. Razumijevanje osnovnih fizičkih vodenih svojstava, vode bržem i lakšem oporavku za svakog pacijenta [30].



Slika 8.1.5. Prikaz fizikalne hidroterapije

Izvor: <https://thalasso-ck.hr/talasoterapija/hidroterapija>

8.2. Kinezioterapija

Kinezioterapija u prijevodu grčke riječi (*kinesis* - pokret, *therapyia* - liječenje), ima značenje terapije tjelovježbom ili pokretom tijela. Terapija vježbanjem iz kineziološke perspektive sadrži elemente primijenjene kineziologije. Njegova primjena u terapiji nastavlja se i u akutnoj fazi do potpunog oporavka pacijenta, u nekim slučajevima i kada završi faza oporavka, terapija služi u svrhu prevencije od ozljeda. Cilj vježbanja i rehabilitacije je pomaganje osobi da se vrati u svoje prirodno stanje nakon bolesti ili ozljede. Rehabilitacija uvijek započinje pasivnim vježbama što je manje učinkovito zbog smanjene snage ozlijeđenog dijela tijela [31].

Pacijent ih može izvoditi samostalno ili uz pomoć fizioterapeuta i/ili medicinske sestre/tehničara. Ciljevi ove vrste vježbi su: održati fiziološku duljinu mišića, održati i povećati raspon pokreta zglobova te poboljšati tonus tkiva povećanjem cirkulacije krvi i limfe. Potpomognute vježbe koriste se kada mišićna snaga ne dosegne razinu na kojoj pacijent može izvoditi voljne aktivne pokrete. Postoje dvije vrste vježbi: pasivne – gdje većinu vježbi izvodi terapeut, a pacijent ih prati i dovršava te aktivne – uglavnom to radi sam pacijent uz pomoć terapeuta. Pomoćne vježbe uključuju se u početnim fazama rehabilitacije kod ozljeda motoričkog sustava, a cilj im je olakšati prijelaz na aktivno kretanje značajnim smanjenjem faktora težine (slika 8.2.1.) [31].



Slika 8.2.1. Prikaz pasivne kretnje koljenskog zgloba

Izvor: <https://affidea.hr/usluga/kineziterapija-terapija-affidea-sveti-rok/>

Aktivno kretanje rezultat je voljne aktivnosti mišića. Njihova primjena počinje kada snaga mišića dosegne tu razinu sposobnosti svladavanja težih sila. Aktivno vježbanje prvi je korak u sportskom preodgoju, odnosno ponovnom razvoju tjelesnih sposobnosti. Prema snazi mišića može se podijeliti na: aktivne potpomognute vježbe - kada se primjenjuju slaba ili nedovoljna snaga mišića za prevladavanje teže i aktivne vježbe bez napora s otporom - primjenjive kad su mišići u fazi u kojoj mogu svladati gravitaciju i vanjski otpor, različite težine, otpore i metode opterećenja. Aktivno kretanje glavni je dio terapije vježbanjem (slika 8.2.2.) [31].



Slika 8.2.2. Prikaz aktivnih vježbi donjih ekstremiteta

Izvor: <https://krenizdravo.dnevnik.hr/budi-fit/vjezbe-vitalnost/vjezbe-za-koljena-jacanje-misica-nogu-protiv-boli-u-koljenima>

9. ZAKLJUČAK

Koljenski zglob najveći je i najkompliciraniji zglob u ljudskom tijelu i zbog toga je izložen velikim silama i čestim ozljedama. Prednji križni ligament (LCA) važan je stabilizirajući ligament koljena kojeg često ozljeđuju sportaši i žrtve trauma. Većina ozljeda LCA-a događaju se tijekom doskoka, zaustavljanja i naglih promjena smjera u kretanju. Nakon nastanka ruptуре prednjeg križnog ligamenta, otok koljena pojavljuje se unutar jednog do dva sata, a povećava se postepeno. Simptomi ozljede LCA-a uključuju snažan bol u koljenu, edem, nemogućnost nastavka aktivnosti, ograničenu fleksiju ili ekstenziju koljena te osjećaj nestabilnosti koljena. Perioperacijska skrb ima važnu ulogu, a sastoji se od prijeoperacijske, intraoperacijske i poslijeoperacijske pripreme. Prijeoperacijska priprema uključuje psihološku i fizičku pripremu pacijenta za operacijski zahvat. Pacijent dogovara termin kod anesteziologa gdje prije dogovora obavlja potrebne laboratorijske pretrage, EKG, RTG srca i pluća. Medicinska sestra/tehničar ima važnu ulogu u prijeoperacijskoj pripremi pacijenta. Educira pacijenta o vježbama za donje ekstremitete, priprema operacijsko polje za operacijski zahvat te psihološki priprema pacijenta za operaciju. Intraoperacijska skrb započinje premještajem pacijenta s odjela u operacijsku salu gdje kirurg određuje daljnji tijek operacije, a anesteziolog određuje vrstu anestezije. Poslijeoperacijska skrb sastoji se od praćenja vitalnih znakova, kontrole operacijske rane, kontrole drenaže (količine i izgleda), prepoznavanja mogućih postoperacijskih poteškoća (mučnine i povraćanja) te smještanja pacijenta i koljeno u udoban i prikladan položaj. Medicinska sestra/tehničar ima zadatak stavljati hladne obloge na koljeno kako bi se smanjila oteklina te poticati pacijenta na aktivne vježbe donjih ekstremiteta kako ne bi došlo do potpune atrofije mišića natkoljenice. Rehabilitacija ima važnu ulogu za potpuni oporavak nakon rekonstrukcije prednjeg križnog ligamenta. Svaka rehabilitacija je individualna te se tako i prema njoj treba odnositi. Što je kvalitetnija rehabilitacija pacijenta nakon operacije, smanjuje se rizik za ponovnu rupturu prednjeg križnog ligamenta.

10. LITERATURA

- [1] <https://www.akromion.hr/usluge/ortopedija/koljeno/anatomija-koljena/>, dostupno 6.6.2023.
- [2] R.P Friedberg, P. A d'Hemecourt: Anterior cruciate ligament injury, Jun 2023.
- [3] J. M Burnham , V. Wright: Update on Anterior Cruciate Ligament Rupture and Care in the Female Athlete, October 2017, str. 703-705.
- [4] T. E. Hewett,G. D. Myer, K. R. Ford,M. V. Paterno,C. E. Quatman: Mechanisms, Prediction, and Prevention of ACL Injuries: Cut Risk With Three Sharpened and Validated Tools, 09 September 2016. str. 1843-1855.
- [5]<https://www.poliklinika-analizalab.hr/akcija-na-set-pretraga-pred-operaciju/>, dostupno 14.6.2023.
- [6] K. E. Wilk, C. A. Arrigo: Rehabilitation Principles of the Anterior Cruciate Ligament Reconstructed Knee, Twelve Steps for Successful Progression and Return to Play, January 2017. str. 189-232.
- [7] C. Malempati, J. Jurjans, B. Noehren, M. L. Ireland, D. L. Johnson: Current Rehabilitation Concepts for Anterior Cruciate Ligament Surgery in Athletes, October 16, 2015. str. 689-696.
- [8] <https://www.koljeno.org/posts/kosti-i-misici-koljenog-zgloba>, dostupno 6.6.2023.
- [9] K. Tecklenburg, D. Dejour, C. Hoser, et al. Bony and cartilaginous anatomy of the patellofemoral joint. *Knee Surg Sports Traumatol Arthrosc* 14, 235–240
- [10] S. Bajek, D. Bobinac, R. Jerković, D. Malnar, I. Marić: *Sustavna anatomija čovjeka*, 2007, str. 252
- [11] I. Borić: Procjena i klasifikacija početnog oštećenja hrskavice koljena magnetskom rezonancijom, Istraživački rad, Sveučilište u Zagrebu medicinski fakultet, Zagreb, 2011.
- [12] K. Messner, J. Gao: The menisci of the knee joint. Anatomical and functional characteristics, and a rationale for clinical treatment, august 1998, str. 161-178
- [13] N. Kovačić, I. Krešimir Lukić: *Anatomija i fiziologija*, Udžbenik za 1. razred srednje medicinske i zdravstvene škole, Zagreb : Medicinska naklada, 2006.
- [14] C. C. Kaeding, B. Léger-St-Jean, R. A. Magnussen: Epidemiology and Diagnosis of Anterior Cruciate Ligament Injuries, October 04, 2016, str. 1-8.

- [15] A. Deveci, D. Cankaya, S. Yilmaz, G. Özdemir, E. Arslantaş, M. Bozkurt: The arthroscopical and radiological correlation of lever sign test for the diagnosis of anterior cruciate ligament rupture, Springerplus, Dec 30. 2015. str. 830.
- [16] P. Hattam, A. Smeatham: Special tests in musculoskeletal examination : an evidence-based guide for clinicians, 2010 in Edinburgh New York by Churchill Livingstone
- [17] R. Coffey, B. Bordoni: StatPearls, Lachman Test, July 25, 2022.
- [18] <https://drrobertlaprademd.com/pivot-shift-test/>, dostupno 10.6.2023.
- [19] <https://www.physiotutors.com/wiki/jerk-test-knee/>, dostupno 10.6.2023.
- [20] <https://www.medical-centar.ba/radioloski-centar/rtg-rentgen-snimanje/rtg-snimanje-koljena/>, dostupno 25.8.2023.
- [21] E. H G Oei, A. Z Ginai, M.G Myriam Hunink: MRI for traumatic knee injury. 2007.str.141-157.
- [22] <https://www.svkatarina.hr/ortopedija-i-sportska-medicina/kako-se-pripremiti-za-operaciju>, dostupno 14.6.2023.
- [23] <https://www.agram-bolnica.hr/jednodnevna-kirurgija/za-pacijenta-jk/prijeoperacijska-priprema/>, dostupno 14.6.2023.
- [24] M. Bičanić: "Nove tehnike liječenja ozljeda ukriženih ligamenata koljena zgloba", Diplomski rad, Sveučilište u Dubrovniku, 2020.
- [25] <https://www.svkatarina.hr/ortopedija-i-sportska-medicina/rekonstrukcija-prednjeg-kriznog-ligamenta-acl>, dostupno 15.6.2023.
- [26] <https://www.agram-bolnica.hr/usluge/krioterapija-fizikalna/>, dostupno 15.6.2023.
- [27] <https://www.peharec.com/fizikalne-terapije/elektrostimulacija/>, dostupno 15.6.2023.
- [28] <https://www.fizioterapeut.hr/fizikalna-terapija/elektroterapija/ultrazvuk-terapija-ultrazvukom/>, dostupno 15.6.2023.
- [29] <https://www.svkatarina.hr/fizikalna-medicina-i-rehabilitacija/laser>, dostupno 15.6.2023.
- [30] Z. Vrbanac, L. Bartolović i I. Stolić, "Fizikalna svojstva vode u imerzijskoj hidroterapiji", Hrvatski veterinarski vjesnik, 2017., vol.25, br. 3/4, str. 52-56.
- [31] D. Maravić, D. Ciliga: KONZERVATIVNO LIJEČENJE KOD PUKNUĆA PREDNJE UKRIŽENE SVEZE PRIKAZ SLUČAJA, Hrvat. Športskomed. Vjesn. 2016., str. 1-9.

11. POPIS SLIKA

Slika 2.1. Anatomna struktura koljenskog zgloba.....	2
Slika 2.2.1 Anatomski prikaz ivera (<i>Patele</i>).....	3
Slika 2.3.1. Anatomski prikaz ligamenata koljena.....	5
Slika 2.4.1. Anatomski prikaz meniskusa.....	6
Slika 2.5.1. Prikaz prednje strane mišića natokoljenice.....	7
Slika 2.5.2. Prikaz stražnje strane mišića natokoljenice.....	8
Slika 4.1.1.1. Prikaz kliničkog ispitivanja LCA-a testom „TEST PREDNJE LADICE“.....	14
Slika 4.1.2.1. Prikaz kliničkog ispitivanja LCA-a testom „LACHMAN TEST“.....	15
Slika 4.1.3.1. Prikaz kliničkog ispitivanja LCA-a testom „PIVOT SHIFT TEST“.....	15
Slika 4.1.4.1. Prikaz kliničkog ispitivanja LCA-a testom „JERK TEST“.....	16
Slika 4.2.2.1. Prikaz normalne strukture i ozlijeđenog LCA-a, na snimkama magnetske rezonance (MR).....	17
Slika 8.1.1. Prikaz krioterapije kod operacije prednjeg kriznog ligamenta.....	22
Slika 8.1.2. Prikaz elektrostimulacije kvadricepsa.....	23
Slika 8.1.3. Prikaz fizikalne ultrazvučne terapije koljena.....	23
Slika 8.1.4. Prikaz fizikalne laserske terapije koljena.....	24
Slika 8.1.5. Prikaz fizikalne hidroterapije.....	24
Slika 8.2.1. Prikaz pasivne kretnje koljenskog zgloba.....	25
Slika 8.2.2. Prikaz aktivnih vježbi donjih ekstremiteta.....	26

Sveučilište
Sjever



IZJAVA O AUTORSTVU
I
SUGLASNOST ZA JAVNU OBJAVU

Završni/diplomski rad isključivo je autorsko djelo studenta koji je isti izradio te student odgovara za istinitost, izvornost i ispravnost teksta rada. U radu se ne smiju koristiti dijelovi tuđih radova (knjiga, članaka, doktorskih disertacija, magistarskih radova, izvora s interneta, i drugih izvora) bez navođenja izvora i autora navedenih radova. Svi dijelovi tuđih radova moraju biti pravilno navedeni i citirani. Dijelovi tuđih radova koji nisu pravilno citirani, smatraju se plagijatom, odnosno nezakonitim prisvajanjem tuđeg znanstvenog ili stručnoga rada. Sukladno navedenom studenti su dužni potpisati izjavu o autorstvu rada.

Ja, Dominik BUCI (ime i prezime) pod punom moralnom, materijalnom i kaznenom odgovornošću, izjavljujem da sam isključivi autor/ica završnog/diplomskog (obrisati nepotrebno) rada pod naslovom Percepcije i oblik razvoja s oblikom prostora i njegovim argumentima (upisati naslov) te da u navedenom radu nisu na nedozvoljeni način (bez pravilnog citiranja) korišteni dijelovi tuđih radova.

Student/ica:
(upisati ime i prezime)

Dominik Buci
(vlastoručni potpis)

Sukladno Zakonu o znanstvenoj djelatnosti i visokom obrazovanju završne/diplomske radove sveučilišta su dužna trajno objaviti na javnoj internetskoj bazi sveučilišne knjižnice u sastavu sveučilišta te kopirati u javnu internetsku bazu završnih/diplomskih radova Nacionalne i sveučilišne knjižnice. Završni radovi istovrsnih umjetničkih studija koji se realiziraju kroz umjetnička ostvarenja objavljuju se na odgovarajući način.

Ja, Dominik BUCI (ime i prezime) neopozivo izjavljujem da sam suglasan/na s javnom objavom završnog/diplomskog (obrisati nepotrebno) rada pod naslovom Percepcije i oblik razvoja s oblikom prostora i njegovim argumentima (upisati naslov) čiji sam autor/ica.

Student/ica:
(upisati ime i prezime)

Dominik Buci
(vlastoručni potpis)