

# Od epidemiologije do kliničke prakse: analiza virusnih uzročnika encefalitisa s naglaskom na herpesvirusni encefalitis

---

**Tomić, Iva**

**Undergraduate thesis / Završni rad**

**2023**

*Degree Grantor / Ustanova koja je dodijelila akademski / stručni stupanj:* **University North / Sveučilište Sjever**

*Permanent link / Trajna poveznica:* <https://um.nsk.hr/um:nbn:hr:122:412017>

*Rights / Prava:* [In copyright](#)/[Zaštićeno autorskim pravom.](#)

*Download date / Datum preuzimanja:* **2025-01-03**



*Repository / Repozitorij:*

[University North Digital Repository](#)





**Sveučilište  
Sjever**

*Završni rad br. 1727/SS/2023*

**Od epidemiologije do kliničke prakse: analiza virusnih  
uzročnika encefalitisa s naglaskom na herpesvirusni  
encefalitis**

**Iva Tomić, 0336047396**

Varaždin, rujan 2023. godine





# Sveučilište Sjever

Odjel za sestrinstvo

Završni rad br. 1727/SS/2023

## **Od epidemiologije do kliničke prakse: analiza virusnih uzročnika encefalitisa s naglaskom na herpesvirusni encefalitis**

### **Student**

Iva Tomić, 0336047396

### **Mentor**

izv. prof. dr. sc. Tomislav Meštrović

Varaždin, rujan 2023. godine

# Prijava završnog rada

## Definiranje teme završnog rada i povjerenstva

ODJEL	Odjel za sestrinstvo		
STUDIJ	prediplomski stručni studij Sestrinstva		
PRISTUPNIK	Iva Tomić	JMBAG	0336047396
DATUM	17.07.2023.	KOLEGIJ	Mikrobiologija s parazitologijom
NASLOV RADA	Od epidemiologije do kliničke prakse: analiza virusnih uzročnika encefalitisa s naglaskom na herpesvirusni encefalitis		
NASLOV RADA NA ENGL. JEZIKU	From epidemiology to clinical practice: the analysis of viral etiology of encephalitis with a focus on herpesviral encephalitis		
MENTOR	izv. prof. dr. sc. Tomislav Meštrović	ZVANJE	izvanredni profesor; viši znanstveni suradnik
ČLANOVI POVJERENSTVA	1. Sanja Zember, viši pred., predsjednica Povjerenstva 2. izv. prof. dr. sc. Tomislav Meštrović, mentor 3. izv. prof. dr. sc. Marijana Neuberg, članica 4. Željka Kanižaj Rogina, pred., zamjenski član 5.		

## Zadatak završnog rada

BROJ	1727/SS/2023
OPIS	

Encefalitis predstavlja jednu od najznačajnijih neuropatologija koja uzrokuje visok morbiditet i mortalitet diljem svijeta. To je upala moždanog parenhima koja dovodi do ozbiljnih neuroloških promjena. Trenutno, učestalost encefalitisa varira između 7 i 15 slučajeva na 100 000 stanovnika, ovisno o zemlji. Ova bolest može zahvatiti osobe svih dobnih skupina, ali se često primjećuje kod djece i starije populacije. Virusni su najčešći uzročnici virusnog encefalitisa, među kojima se ističu arbovirusi, enterovirusi, herpes simplex virus, varicella-zoster virus, virus zaušnjaka, adenovirusi, citomegalovirus i drugi. Herpesvirusni encefalitis predstavlja iznimno ozbiljno stanje te je jedini za koji postoji specifično liječenje. No, za većinu ostalih uzročnika virusnog encefalitisa, nažalost, trenutno ne postoji ciljano terapijsko rješenje. U sklopu ovog završnog rada bit će detaljno obrađen i prikazan slučaj virusnog encefalitisa kod jednog pacijenta. Razmotrit će se epidemiologija, uzročnici, dijagnostika i klinička slika te postojeći tretmani za različite oblike encefalitisa. Poseban naglasak bit će stavljen na herpesvirusni encefalitis, kao jedan od najozbiljnijih oblika ove bolesti. Prikazani slučaj pomoći će nam razumjeti kompleksnost i važnost pravovremene dijagnostike i liječenja, te ukazati na potrebu za kontinuiranim istraživanjima i poboljšanjem načina skrbi za pacijente s virusnim encefalitisom.

ZADATAK URUČEN

20.07.2023.



POTPIS MENTORA

Tomislav Meštrović

## **Predgovor**

Želim se zahvaliti svojoj obitelji na stalnoj podršci tijekom studiranja, kao i svim prijateljima i kolegama s kojima sam dijelila protekle tri godine. Bez njih ništa ne bi bilo moguće! Zahvalna sam svim profesorima na vremenu, trudu i znanju koje su uložili u moje obrazovanje. Nadalje, svakako želim istaknuti i zahvaliti se virusu koji me „pogodio“ na samom kraju studiranja i doveo do encefalitisa, omogućio mi da bez previše razmišljanja odaberem temu ovog rada, shvatim vrijednost vlastitog života, ali i zdravlja te preživim bez ikakvih posljedica. Ovo je samo jedna u nizu životnih pobjeda!

## Sažetak

Encefalitis je jedna od najrelevantnijih neuropatologija koja uzrokuje visok morbiditet i mortalitet diljem svijeta. Radi se o upali moždanog parenhima koja dovodi do neuroloških promjena. Trenutno se učestalost encefalitisa kreće između 7 i 15 slučajeva na 100 000 stanovnika ovisno o zemlji. Encefalitis može utjecati na pojedince svih dobi, ali se često opaža u pedijatrijskoj i starijoj populaciji. Neki od mogućih uzročnika encefalitisa su: arbovirusi, enterovirusi, herpes simpleks virus, varicella-zoster virus, virus zaušnjaka, adenovirusi i citomegalovirus. Osim virusa, uzročnici mogu biti i drugi mikroorganizmi. Encefalitis može biti i zarazan, nastati kao posljedica izravne invazije patogena u mozak, najčešće sive tvari, i imunološki posredovan, uzrokovan imunološki posredovanim oštećenjem (obično bijele tvari). Unutar zarazne skupine, i neurotropni i ne-neurotropni (slučajni) patogeni mogu uzrokovati encefalitis. Ključ za rano prepoznavanje i liječenje je poznavanje sindroma encefalitisa, koji uključuje promijenjen mentalni status (obično više od 24 sata), popraćen dokazima upale moždanog parenhima. Ozbiljnost manifestacija uvelike varira od blage febrilne bolesti povezane s glavoboljom do ozbiljnog poremećaja s konvulzijama, komom, neurološkim poremećajima i smrću. Od dijagnostičkih postupaka važno je istaknuti lumbalnu punkciju. Za većinu encefalitisa, osim herpesvirusnog nema specifičnog liječenja. Kada se sumnja na virusni encefalitis, prve mjere uključuju potporno liječenje i korekciju bilo kakvog poremećaja elektrolita, autonomne disregulacije te bubrežne i jetrene disfunkcije. Također, važno je liječiti napadaje i nekonvulzivni epileptični status. Virusna infekcija mozga može izazvati trajna neurološka oštećenja, koja su češća nakon virusnog encefalitisa. Bez obzira na etiologiju, većina preživjelih pati od dugotrajnih posljedica nekog oblika. Ključ pozitivnog ishoda je pravovremeno prepoznavanje simptoma encefalitisa, što je jedna od glavnih zadaća visoko educirane medicinske sestre. U radu je detaljno opisan prikaz slučaja mlade djevojke koji je uspoređen s još tri različite kliničke slike encefalitisa.

**Ključne riječi:** encefalitis, lumbalna punkcija, dugotrajne posljedice

## **Abstract**

Encephalitis is one of the most relevant neuropathologies that causes high morbidity and mortality worldwide. It is an inflammation of the brain parenchyma that leads to neurological changes. Currently, the incidence of encephalitis ranges between 7 and 15 cases per 100,000 inhabitants, depending on the country. Encephalitis can affect individuals of all ages, but is often seen in the pediatric and elderly population. Some of the possible causes of encephalitis are: arboviruses, enteroviruses, herpes simplex virus, varicella-zoster virus, mumps virus, adenoviruses and cytomegalovirus. In addition to viruses, the causative agents can also be other microorganisms. Encephalitis can be both infectious, caused as a result of a direct invasion of the brain by pathogens, most commonly gray matter, and immune-mediated, caused by immune-mediated damage (usually white matter). Within the infectious group, both neurotropic and non-neurotropic (accidental) pathogens can cause encephalitis. The key to early recognition and treatment is knowledge of the encephalitis syndrome, which includes altered mental status (usually more than 24 hours) accompanied by evidence of brain parenchymal inflammation. The severity of the manifestations varies greatly from a mild febrile illness associated with headache to a severe disorder with convulsions, coma, neurological disturbances and death. Among the diagnostic procedures, it is important to emphasize the lumbar puncture. There is no specific treatment for most encephalitis, except for herpesvirus. When viral encephalitis is suspected, initial measures include supportive care and correction of any electrolyte disturbances, autonomic dysregulation, and renal and hepatic dysfunction. It is also important to treat seizures and non-convulsive status epilepticus. Viral infection of the brain can cause permanent neurological damage, which is more common after viral encephalitis. Regardless of etiology, most survivors suffer long-term consequences of some form. The key to a positive outcome is a timely recognition of encephalitis symptoms, which is one of the main tasks of a highly educated nurse. The paper describes in detail the case of a young girl, which was compared with three other different clinical pictures of encephalitis.

**Key words:** encephalitis, lumbar puncture, long-term consequences



## **Popis korištenih kratica**

**HIV** – virus humane imunodeficijencije

**KME** - krpeljni meningoencefalitis

**CT** – kompjuterizirana tomografija

**MR** – magnetska rezonanca

**ADHD** – poremećaj hiperaktivnosti i deficita pažnje

**EEG** – elektroencefalografija

**PCR** – Polymerase Chain Reaction; lančana reakcija polimeraze

**T2** - mjerena snimka mozga u sagitalnoj ravnini

**DNA** - deoksiribonukleinska kiselina

**RNA** – ribonukleinska kiselina

**HSV** – virus herpesa simplex

**VZV** – varicella zoster virus

**Hz** – herc, mjerna jedinica za frekvenciju u Međunarodnom sustavu

**IgM** – imunoglobulin M

**IgG** – imunoglobulin G

# Sadržaj

1.	Uvod.....	1
2.	Anatomija i fiziologija mozga.....	3
2.1.	Likvor.....	4
3.	Encefalitis.....	5
3.1.	Etiologija encefalitisa.....	5
3.2.	Patogeneza encefalitisa.....	6
3.3.	Klinička slika encefalitisa.....	7
3.4.	Dijagnostički postupci kod encefalitisa.....	7
3.4.1.	Lumbalna punkcija.....	8
3.5.	Liječenje encefalitisa.....	9
3.6.	Posljedice encefalitisa.....	10
4.	Prikaz slučaja.....	12
4.1.	Rezultati provedenih dijagnostičkih postupaka.....	15
4.2.	Kontrolni pregled.....	17
5.	Usporedba s drugim encefalitisima..... <b>Pogreška! Knjižna oznaka nije definirana.</b>	
5.1.	Encefalitis povezan s COVID-19.....	19
5.2.	Prikaz slučaja akutnog encefalitisa nakon cjepiva AstraZeneca.....	20
5.3.	Krpeljni encefalitis – Engleska, srpanj 2019.....	21
5.4.	Usporedba članaka – rasprava.....	22
6.	Uloga medicinske sestre.....	23
6.1.	Sestrinske dijagnoze.....	25
7.	Zaključak.....	26
8.	Literatura.....	27



## 1. Uvod

Prema anatomskoj lokalizaciji postoje virusni encefalitis, meningitis i mijelitis. Encefalitis označava upalu moždanog parenhima, meningitis upalu moždanih ovojnica i mijelitis upalu kralježnične moždine. Kod bolesnika se često razvije klinička slika meningitisa i encefalitisa zajedno (meningoencefalitis). Kada su istodobno zahvaćene sve tri navedene strukture, radi se o meningoencefalomijelitisu [1]. Encefalitis nije samo jedna bolest, već označava skupinu bolesti koja nastaje zbog djelovanja različitih virusa, ali i drugih mikroorganizama, npr. spirohete, gljive ili rikecije [2]. Kao posljedica izravnog prodora virusa u mozak ili hipersenzitivnosti na sam virus, dolazi do razvoja upale moždanog parenhima [3]. Virusi uzročnici encefalitisa mogu biti: enterovirusi, arbovirusi, herpes simpleks virusi, varicella-zoster virus, virus zaušnjaka. Osim navedenih, rjeđe to mogu biti i adenovirusi, HIV, citomegalovirus ili virusi ospica, zaušnjaka i bjesnoće [2].

U Republici Hrvatskoj često se javlja krpeljni meningoencefalitis (KME). Krpeljni encefalitis prvi puta je opisan 1953. godine u Staroj Vesi. Danas su poznata žarišta u području kontinentalne Hrvatske, kao i nekoliko manjih mediteranskih žarišta. Endemska područja uključuju šumovita područja na sjeveroistoku, do granica sa Slovenijom i Mađarskom. Najveći rizik postoji na području Koprivničko-križevačke, Međimurske i Bjelovarsko-bilogorske županije u razdoblju od svibnja do kolovoza. U Dalmaciji su to Zadar, Pula te otok Brač [4,5].

Kod oboljelog dolazi do promjene mentalnog statusa, moguća je vrućica, glavobolja, konvulzije sa žarišnim neurološkim ispadom. Meningealni znakovi mogu biti blaži i manje izraženi. Ako se razvije epileptički status ili koma treba se pretpostaviti da je prisutna jaka upala mozga s posljedično lošom prognozom [3]. Uzročnika encefalitisa teško je prepoznati na temelju kliničke slike jer virusne infekcije imaju cijeli niz zajedničkih obilježja [2].

Dijagnoza se postavlja na temelju kliničke slike, CT-a, MR-a mozga, analize likvora zajedno s drugim pretragama kako bi se pravovremeno otkrio uzročnik bolesti [3]. Kod postavljanja dijagnoze trebaju se isključiti bolesti koje mogu nalikovati encefalitisu: vaskularne bolesti, empijem i absces, infekcije parazitima, gljivicama i rikecijama, tuberkuloza ili tumori, toksične encefalopatije, subduralni hematomi, sistemni eritemski lupus, akutni diseminirani encefalomijelitis te prionske bolesti [1].

Liječenje encefalitisa ovisi o uzročniku. Za većinu postojećih encefalitisa, osim herpesvirusnog, za sada ne postoji specifični lijek. Naglasak se stavlja na simptomatsko liječenje koje uključuje: analgetike i antipiretike, antikonvulzivnu i antiedematoznu terapiju te postupke intenzivne skrbi, ovisno o težini zdravstvenog stanja bolesnika [2]. Specifična antivirusna terapija treba se započeti što je ranije moguće. Također, važno je pratiti vitalne funkcije, intrakranijalni

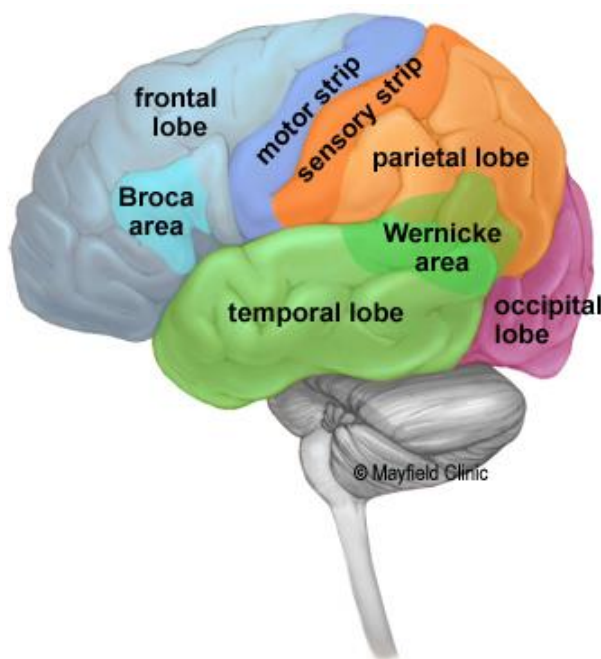
tlak, restriktivni unos tekućine i suzbijati febrilitet. Kod pojave epileptičnih napadaja primjenjuje se standardna antiepileptička terapija, a prema potrebi uvodi se i profilaksa [1].

Pacijenti koji su bolovali od virusnog encefalitisa mogu pokazivati trajne simptome koji uključuju probleme u ponašanju, poremećaje tikova, rekurentnu glavobolju, poremećaje spavanja i motoričke nedostatke. Također, među različitim posljedicama virusne infekcije mogu se pronaći zastoj u neurorazvoju, depresija, kognitivni poremećaji, oštećenje pamćenja, promjene u usvajanju jezika i ADHD. Ove neurološke promjene u većini slučajeva mogu proći nezapaženo, što naglašava važnost povećanja broja studija koje procjenjuju učinke virusnih infekcija sa ili bez neuroinvazivnih karakteristika [6].

## 2. Anatomija i fiziologija mozga

Mozak je organ težak tri kilograma. Uloga mu je da kontrolira funkcije tijela i tumači informacije iz vanjskog svijeta. Mozak upravlja stvarima kao što su: kreativnost, inteligencija, pamćenje i emocije. Osim toga, može kontrolirati govor i misli, pokrete ruku i nogu te rad mnogih organa tijelu. Nalazi se unutar lubanje koja ga štiti. Dijelovi su mu: veliki mozak, mali mozak i moždano deblo. Mozak dobiva informacije pomoću pet osjetila. To su osjetilo vida, dodira, sluha, mirisa i okusa - često to biva više odjednom. Dobivenim porukama daje značenje i pohranjuje informacije u pamćenje [7].

*Cerebrum* ili veliki mozak najveći je dio središnjeg živčanog sustava koji ispunjava prednju i srednju lubanjsku jamu i gornji dio lubanjske jame. Sastoji se od dvije polutke ili hemisfere. Na površini mozga nalazi se siva tvar građena od živčanih stanica koje tvore moždanu koru. Ispod sive nalazi se bijela tvar građena od uzlaznih i silaznih mijeliniziranih aksona. Mozak čine režnjevi koji su podijeljeni brazdama; naprijed se nalazi čeonni režanj (*lobus frontalis*), a straga zatiljni režanj (*lobus occipitalis*). Postoje još sljepoočni režanj (*lobus temporalis*), tjemeni režanj (*lobus parietalis*) te otočni režanj (*lobus insularis*). Režnjevi mozga prikazani su na fotografiji 2.1 [1].



Slika 2.1 Prikaz režnjeva mozga

Izvor: <https://mayfieldclinic.com/pe-anatbrain.htm>

Općenito, lijeva hemisfera mozga odgovorna je za jezik i govor pa se naziva "dominantna" hemisfera. Desna hemisfera ima veliku ulogu u tumačenju vizualnih informacija i prostornoj obradi. U otprilike jedne trećine ljudi koji su ljevoruki, funkcija govora može biti smještena na desnoj strani mozga. Ljevorukim osobama će možda biti potrebno posebno testiranje

kako bi se utvrdilo nalazi li se njihov govorni centar na lijevoj ili desnoj strani prije bilo kakve operacije na tom području [7].

Afazija je poremećaj jezika koji utječe na proizvodnju govora, razumijevanje, čitanje ili pisanje, zbog ozljede mozga – najčešće od moždanog udara ili traume. Vrsta afazije ovisi o oštećenom području mozga [7].

Brocino područje se nalazi u lijevom frontalnom režnju. (Slika 2.1) Ako je ovo područje oštećeno, osoba može imati poteškoća s pomicanjem jezika ili mišića lica kako bi proizvela zvukove govora. Osoba još uvijek može čitati i razumjeti govorni jezik, ali ima poteškoća u govoru i pisanju (tj. oblikuje slova i riječi, ali ne piše unutar redaka) – što se naziva Brocina afazija [7].

Wernickeovo područje se nalazi u lijevom temporalnom režnju. (Slika 2.1) Oštećenje ovog područja uzrokuje Wernickeovu afaziju. Pojedinaac može govoriti dugim rečenicama koje nemaju značenje, dodavati nepotrebne riječi, pa čak i stvarati nove riječi. Mogu proizvoditi govorne zvukove, no teško razumiju govor i stoga nisu svjesni svojih pogrešaka [7].

Mali mozak se nalazi ispod velikog mozga. Njegova funkcija je koordinacija pokreta mišića, održavanje držanja i ravnoteže [7]. Moždano deblo je kaudalni dio mozga koji povezuje *diencefalon* s leđnom moždinom i malim mozgom. Može se kategorizirati u tri glavna dijela: srednji mozak, most i produžena moždina [8]. Obavlja mnoge automatske funkcije kao što su disanje, otkucaji srca, tjelesna temperatura, ciklusi budnosti i spavanja, probava, kihanje, kašljanje, povraćanje i gutanje [7].

## 2.1. Likvor

Mozak se sastoji od četiri povezana udubljenja (klijetke), koje proizvode cerebrospinalnu tekućinu. Ova tekućina cirkulira oko mozga i leđne moždine, omekšavajući je od ozljeda – kad ne bi bilo likvora, svaki udarac u glavu doveo bi do ozljede, te se na kraju apsorbira u krvotok. Osim te zaštitne funkcije cerebrospinalna tekućina čisti štetne tvari iz mozga. Studije sugeriraju da se proces čišćenja mozga događa za vrijeme spavanja [9,10].

Proizvodnja likvora složen je proces čiji mehanizmi nisu još uvijek otkriveni do kraja. Svi prostori s cerebrospinalnom tekućinom su međusobno povezani. Likvor iz lateralnih komora otječe prema trećoj i četvrtoj moždanoj komori, a potom dalje u subarahnoidalni prostor. Ukupno se izmijeni nekoliko puta dnevno, a ima ga oko 100 do 150 ml. Prilikom pojave oboljenja u središnjem živčanom sustavu, npr. upalni procesi, kao što je i encefalitis, dolazi do promjene sastava likvora. Zbog toga se provodi lumbalna punkcija kao važan dijagnostički postupak [9].

### 3. Encefalitis

Jedna od najrelevantnijih neuropatologija koja uzrokuje visok morbiditet i mortalitet diljem svijeta je encefalitis; upala moždanog parenhima koja dovodi do neuroloških promjena. Trenutno se učestalost encefalitisa kreće između 7 i 15 slučajeva na 100 000 stanovnika ovisno o zemlji. Encefalitis može utjecati na pojedince svih dobi, ali se često opaža u pedijatrijskoj i starijoj populaciji, obično uzrokovan patogenim infekcijama (uglavnom virusnim infekcijama) ili autoimunim odgovorima [6]. Virusni encefalitis može se klasificirati kao primarni ili sekundarni. Primarni encefalitis zahtijeva izravnu infekciju mozga patogenom, zahvaćajući jedno ili više područja tkiva. Sekundarni encefalitis nastaje kada se patogen proširi s izvornog mjesta infekcije u središnji živčani sustav (parainfekcijski i postinfekcijski encefalitis) ili nakon primjene cjepiva (postvakcinacijski encefalitis) [1,6]. Primarni encefalitis uzrokovani su neurotrofnim virusima i upala je uglavnom lokalizirana u sivoj tvari uz citotoksična oštećenja. Kod sekundarnih upala je lokalizirana u bijeloj tvari i prisutna su periventrikularna demijelinizacijska žarišta [1].

#### 3.1. Etiologija encefalitisa

Uzroci su različiti i uključuju virusne i ne virusne infekcije mozga kao i autoimune procese. Na Zapadu su autoimuni encefalitis sada češći od bilo kojeg pojedinačnog infektivnog uzroka, ali u Aziji su infektivni uzroci još uvijek češći. Godine 2006. Svjetska zdravstvena organizacija skovala je izraz "sindrom akutnog encefalitisa", koji jednostavno znači akutni početak vrućice s grčevima ili promijenjenom svijesti ili oboje. Godine 2013. Međunarodni konzorcij za encefalitis postavio je kriterije za dijagnozu encefalitisa na temelju kliničkih i laboratorijskih karakteristika [11].

Neki od mogućih uzročnika encefalitisa su: arbovirusi, enterovirusi, herpes simpleks virus, varicella-zoster virus, virus zaušnjaka, adenovirusi, citomegalovirus... Osim virusa, uzročnici mogu biti i drugi mikroorganizmi [2]. Nakon što se isključi virusni uzrok koji se može liječiti, može se razmotriti autoimuni encefalitis, ali testovi za ova stanja zahtijevaju više vremena. Čak i uz temeljitu pretragu, između 37% i 62% pacijenata s encefalitisom neće imati identificiran uzrok, a upravljanje ovom skupinom ostaje izazovno [12].

Tablica 3.1.1 Mogući uzročnici encefalitisa [12]

<b>Virusni uzročnici encefalitisa</b>	<b>Ne virusni uzročnici encefalitisa</b>
Arbovirusi, togavirusi i alfavirusi	bakterije
Flavivirusi (prenošeni komarcima)	rikecije
Bunyavirusi, reovirusi	spirohete



Enterovirusi	gljive
Herpesvirusi; Herpes simplex 1 i 2, Varicella zoster virus, Epstein–Barr virus, Citomegalovirus, Humani herpesvirus - 6, B virus	metazoa
Paramiksovirusi, adenovirusi, parvovirusi, rhabdovirusi	autoimuni procesi
Orthomyxovirusi: virusi influenze	

Autoimuni encefalitis (AIE) smatra se jednim od najčešćih uzroka neinfektivnog akutnog encefalitisa. Procjenjuje se da je 20% svih slučajeva encefalitisa u sjevernoj Europi imunološki posredovano. Mogu ga potaknuti tumori, infekcije ili može biti kriptogen. Neurološke manifestacije mogu biti akutne ili subakutne i obično se razviju unutar šest tjedana [13]. Mnogi autoimuni encefalitis povezani su s protutijelima usmjerenim prema izvanstaničnim antigenima, kao što su sinaptički receptori i ionski kanali. Autoantitijela koja se vežu na izvanstanične antigene općenito su patogena, dok se protutijela koja vežu unutarstanične antigene ne smatraju patogenima, već općim markerima autoimunosti [14].

### 3.2. Patogeneza encefalitisa

Iako su neke etiologije nedovoljno poznate, encefalitisu doprinose različiti mehanizmi. Encefalitis može biti i zarazan, nastati kao posljedica izravne invazije patogena u mozak, (najčešće sive tvari) ili imunološki uvjetovan, uzrokovan imunološki posredovanim oštećenjem (obično bijele tvari). Unutar zarazne skupine, i neurotropni i ne-neurotropni (slučajni) patogeni mogu uzrokovati encefalitis. Neurotropni virusi mogu uzrokovati viremiju, zatim prolazeći krvno-moždanu barijeru (arbovirusi) ili ući u mozak retrogradnim aksonskim transportom (virus bjesnoće). Neuronska infekcija uzrokuje otpuštanje citokina što dovodi do citotoksičnosti, upale i oštećenja tkiva [12]. Također, virusi mogu uzrokovati i vaskulitis koji dovodi do ishemije tkiva (virus varicella zoster) ili kombinaciju ovih mehanizama. Alternativno, primarno ne-neuroinvazivni patogeni koji inficiraju mjesta izvan središnjeg živčanog sustava (npr. *Mycoplasma pneumoniae*, respiratorne infekcije virusom influence), neuroinvazivni patogeni koji inficiraju središnji živčani sustav, tumori i potencijalno neka cjepiva mogu potaknuti autoimunost živčanog sustava zbog nenormalnog imunološkog odgovora protiv moždanih antigena [15]. S obzirom na to da moždano tkivo na različite upalne čimbenike slično reagira, patološko-anatomske promjene

kod encefalitisa su slične, što rezultira ujednačenom kliničkom slikom. Patološko-anatomske promjene vidljive su kao difuzna upala mozga i kralježnične moždine [2].

### **3.3. Klinička slika encefalitisa**

Ključ za rano prepoznavanje i liječenje je poznavanje sindroma encefalitisa, koji uključuje promijenjen mentalni status (obično  $\geq 24$  h), popraćen dokazima upale moždanog parenhima. Nalazi koji podupiru upalu mozga mogu uključivati vrućicu, nove napadaje, žarišne neurološke znakove, pleocitozu cerebrospinalne tekućine i radiološke i/ili neurofiziološke abnormalnosti, npr. lezije s pojačanim kontrastom na magnetskoj rezonanciji ili abnormalni nalazi na elektroencefalografiji [16]. Ozbiljnost manifestacija uvelike varira od blage febrilne bolesti povezane s glavoboljom do ozbiljnog poremećaja s konvulzijama, komom, neurološkim poremećajima i smrću. Obično je početak nagao s vrućicom i pogoršanjem mentalnog statusa. Može doći do razdražljivosti, uznemirenosti, napadaja vrištanja, zbunjenosti, delirija, pospanosti, stupora ili kome. Starija djeca mogu se žaliti na glavobolju [12]. Također, bolesnici s encefalitisom mogu imati halucinacije, promjene ponašanja i osobnosti i ponekad psihotične epizode. Osim toga, mogu se javiti i fokalni simptomi poput; afazije, ataksije, hemipareze, lezije kranijalnih živaca ili nevoljnih pokreta [1]. Neurološki znakovi u akutnom encefalitisu ne identificiraju pouzdano temeljnu etiologiju unatoč sklonosti određenih neurotropnih virusa da utječu na određena žarišna područja živčanog sustava. Povezanost frontotemporalnih znakova s afazijom, promjenom osobnosti i žarišnim deficitima ili žarišnim napadajima smatra se karakterističnom za herpesvirusni encefalitis [12].

### **3.4. Dijagnostički postupci kod encefalitisa**

Godine 2013. Međunarodni konzorcij za encefalitis objavio je preporuke za definicije slučajeva encefalitisa i encefalopatije pretpostavljene infektivne etiologije, kao i dijagnostičku obradu tih slučajeva [17].

Glavni kriteriji uključuju pacijente koji se javljaju s promijenjenim mentalnim statusom (definiranim kao smanjena ili promijenjena razina svijesti, letargija ili promjena osobnosti) koji traje  $\geq 24$  sata bez utvrđenog alternativnog uzroka. Osim toga, postoje i drugi kriteriji (dva potrebna za mogući encefalitis; tri ili više potrebna za vjerojatni ili potvrđeni encefalitis):

- dokumentirana vrućica  $\geq 38$  °C unutar 72 sata prije ili nakon prezentacije
- generalizirani ili parcijalni napadaji koji se ne mogu u potpunosti pripisati već postojećem poremećaju napadaja
- pojava novih žarišnih neuroloških nalaza

- broj leukocita u likvoru  $\geq 5 \text{ mm}^3$
- abnormalnost moždanog parenhima na CT-u ukazuje na encefalitis
- abnormalnost na elektroencefalografiji je u skladu s encefalitisom i ne može se pripisati drugom uzroku [17].

Laboratorijske studije seruma kojima bi trebale biti podvrgnute sve odrasle osobe s encefalitisom uključuju kompletnu krvnu sliku s diferencijalom, elektrolite, mjere bubrežne i jetrene funkcije, hemokulturu, testiranje na HIV i treponemsko testiranje [16]. Dijagnostički testovi trebaju uključivati lumbalnu punkciju, MR mozga i EEG u svim slučajevima sumnje na encefalitis [12]. U mnogim slučajevima MR mozga je normalan, ali je vjerojatno da će imati specifične nalaze, posebno u slučaju herpesvirusnog encefalitisa. EEG je abnormalan u više od 80% bolesnika s virusnim encefalitisom, pokazujući difuzne spore valove visoke amplitude i/ili žarišnu epileptiformnu aktivnost. Kontinuirano praćenje EEG-a može biti potrebno za prepoznavanje nekonvulzivnog statusa [17]. Nakon procjene kontraindikacija, potrebno je provesti lumbalnu punkciju kako bi se dobio likvor za ukupan i diferencijalni broj stanica, dijagnostičko testiranje, proteine i glukozu. Tipično, likvor kod virusnog encefalitisa ima uglavnom normalnu glukozu, povećanu količinu proteina i blagu do umjerenu mononuklearnu pleocitozu (pretežno limfocitnu, ali može biti neutrofilna u ranom tijeku). Treba razmotriti ponovnu lumbalnu punkciju u slučaju pogoršanja simptoma [12].

### **3.4.1. Lumbalna punkcija**

Lumbalna punkcija, također poznata kao "spinalna punkcija", često je izvođen postupak koji uključuje uzimanje i uzorkovanje cerebrospinalne tekućine iz leđne moždine. Može biti indicirana iz dijagnostičkih, kao i terapijskih razloga. Pomaže u dijagnostici određenih bolesti koje variraju od infektivnih (encefalitis, meningitis), upalnih (multipla skleroza i Guillain-Barreov sindrom) i onkoloških do metaboličkih procesa [18].

Lumbalnu punkciju uglavnom izvodi jedna osoba. Druga osoba, obično medicinska sestra, može pomoći u postupku. Osoba koja izvodi lumbalnu punkciju i asistent trebaju biti u sterilnim mantilima i pridržavati se sterilnih mjera opreza tijekom cijelog postupka [18]. Iako prikupljanje tekućine traje samo nekoliko minuta, cijeli test traje oko 20 minuta [19].

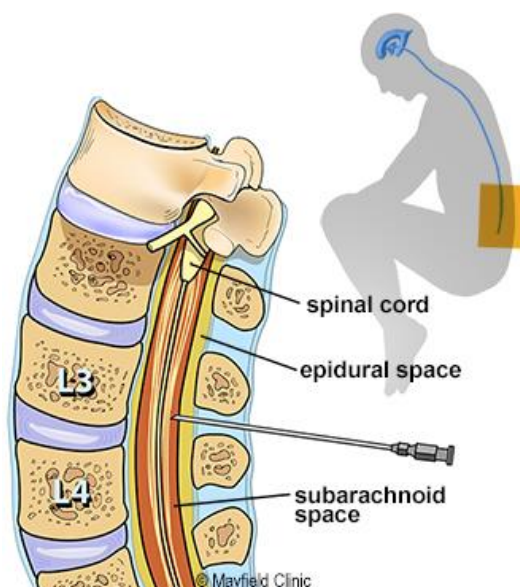
#### **Korak 1: priprema pacijenta**

Pacijent treba potpisati pristanak za izvođenje postupka. Moguća je primjena sedativa. Stavljaju se u položaj tako da je donja kralježnica zakrivljena. Ovaj položaj može biti sjedenje na stolu i nagnjanje naprijed ili ležanje na boku s koljenima privučenim prsima. Nakon čišćenja

donjeg dijela leđa antiseptikom, liječnik će utrnuti područje u koje će biti ubodena igla. To može uzrokovati kratko peckanje [19].

## Korak 2: izvođenje postupka

Igla se umetne između trećeg i četvrtog lumbalnog kralješka u spinalni kanal, što je prikazano na slici 3.4.1.1 i ne dodiruje živce leđne moždine. Liječnik prikuplja između 5 do 20 ml cerebrospinalne tekućine u 2 do 4 epruvete. Kad se igla umetne, pacijent osjeća jaki pritisak, a neki osjete oštar osjećaj peckanja kada igla prođe kroz zaštitni duralni sloj koji okružuje leđnu moždinu. Iako je osjećaj nelagodan, važno je mirno ležanje [19]. Likvorna tekućina će teći nakon što igla dosegne subarahnoidalni prostor. Nakon prikupljanja uzoraka likvorske tekućine, ona se uklanja, sterilnom se gazom nježno prislanja na područje gdje je ubodena i područje se pokriva malim zavojem [18].



Slika 3.4.1.1 Anatomski prikaz mjesta punktiranja za uzimanje uzorka cerebrospinalne tekućine

Izvor: <https://mayfieldclinic.com/pe-lp.htm>

## 3.5. Liječenje encefalitisa

Za većinu encefalitisa, osim herpesvirusnog nema specifičnog liječenja [2]. Kada se sumnja na virusni encefalitis, prve mjere uključuju potpuno liječenje i korekciju bilo kakvog poremećaja elektrolita, autonomne disregulacije te bubrežne i jetrene disfunkcije. Također, važno je liječiti napadaje i nekonvulzivni epileptični status [17]. Američko društvo za infektivne bolesti i Udruga britanskih neurologa te Nacionalne smjernice britanske udruge za infektivne bolesti predložili su preporuke za liječenje bolesnika sa sumnjom na encefalitis. Sve bolesnike s kliničkom

sumnjom na herpes virusni encefalitis potrebno je što je prije moguće podvrgnuti analizi likvora i magnetskoj rezonanciji. Empirijsku antivirusnu terapiju intravenskim aciklovirom u dozi od 10 mg/kg svakih 8 sati potrebno je započeti odmah, u iščekivanju rezultata laboratorijskih pretraga [20]. Iako je došlo do velikog poboljšanje u liječenju encefalitisa antivirusnim lijekovima, stope morbiditeta i mortaliteta su i dalje visoke [21]. To je vidljivo u neliječenim ili prekasno liječenim slučajevima, dok pravovremeni početak liječenja može dovesti do dobrih rezultata [22]. Toksičnost i nuspojave aciklovira uključuju supresiju koštane srži, povraćanje i hipotenziju nakon intravenske primjene i (povremeno) neoligurijsko zatajenje bubrega u dehidriranih pacijenata. Zbunjenost, halucinacije, napadaji i koma su rijetki. Potrebno je pažljivo pratiti krvnu sliku i relevantne biokemijske parametre. Potreban je oprez u prisutnosti oštećenja bubrega jer se 80% lijeka izlučuje nepromijenjeno u urinu. Recidivi se mogu pojaviti u čak 5% slučajeva, dok je rezistencija na aciklovir vrlo rijetka [12].

Teški slučajevi trebaju se liječiti u jedinici intenzivne njege [12]. Prvi prioritet pri prezentaciji je prepoznavanje i tretiranje bilo kakvih hitnih problema. To uključuje brzu procjenu hemodinamske i respiratorne funkcije, što je osobito važno u uvjetima smanjene razine svijesti. Brza procjena drugih potencijalno reverzibilnih uzroka encefalopatije kao što su hipoglikemija ili abnormalnosti elektrolita, može se lako provesti u hitnim slučajevima, a abnormalnosti treba liječiti odmah. Nakon početne stabilizacije, pacijenta treba odgovarajuće trijažirati što može zahtijevati prijem u jedinicu intenzivnog liječenja. Smanjena razina svijesti, teški komorbiditeti i autonomna disfunkcija neke su od indikacija za prijem na intenzivnu njegu [16].

Pretkliničke studije i studije na životinjama ukazale su na potencijalnu korist povezanu s upotrebom kortikosteroida u herpesvirusnom encefalitisu. Međutim, klinički dokazi kod ljudi su oskudni. Dok imunološki sustav domaćina paradoksalno pridonosi ozljedi tkiva, on je također važan za suzbijanje širenja i replikacije virusa. Budući da kortikosteroidi imaju snažne protuupalne i imunomodulatorne učinke koji mogu, teoretski, olakšati replikaciju virusa, nije iznenađujuće da postoje različita mišljenja o njihovoj uporabi kod herpesvirusnog encefalitisa [16].

Ako se jave konvulzije, one se najbolje rješavaju intravenskim antikonvulzivima kao što su fenitoin ili valproat koji ne potiskuju svijest. Hranjenje sondom može se započeti nakon što se pacijent stabilizira i konvulzije budu kontrolirane. Važno je prevenirati moguću aspiraciju, kao i poštivanje protokola za liječenje bolesnika u komi. Bolesnika treba postaviti u bočni položaj [12].

### **3.6. Posljedice encefalitisa**

Virusna infekcija mozga može izazvati trajna neurološka oštećenja, koja su češća nakon virusnog encefalitisa [6]. Bez obzira na etiologiju, većina preživjelih pati od dugotrajnih posljedica

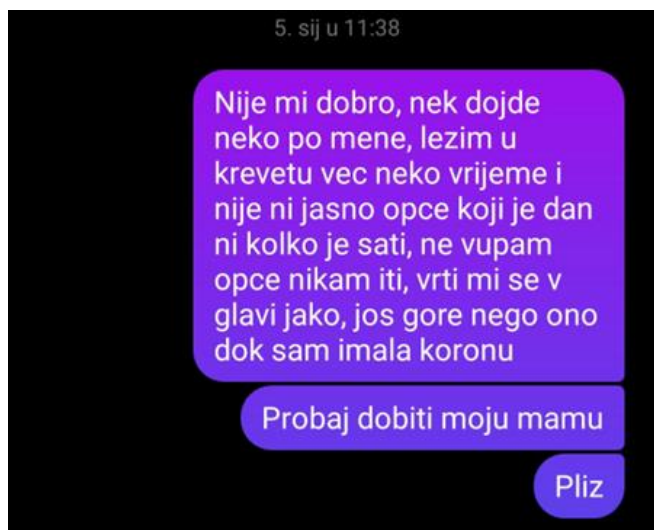
nekog oblika. Otprilike dvije trećine pacijenata ne uspije se u potpunosti oporaviti ni nakon 2 godine nakon dijagnoze, što često odražava poremećaje u koncentraciji, ponašanju, govoru i pamćenju te napadaje, što zajedno može rezultirati značajnim interpersonalnim i profesionalnim invaliditetom [23]. Posljedice prijavljene nakon virusnog encefalitisa mogu uključivati kognitivna oštećenja, motoričku disfunkciju i epilepsiju, pri čemu su slučajevi epilepsije opisani u do 20% osoba koje su preživjele virusni encefalitis [6].

Kombinacija neuroloških i psihijatrijskih simptoma može objasniti zašto se toliko pacijenata ne može vratiti na posao nakon encefalitisa. Suprotno tome, iako su ove neurokognitivne posljedice značajne, one se kod mnogih potencijalno rano promaknu, za razliku od onih koje se javljaju u drugim uobičajenim stanjima koja utječu na mozak, poput moždanog udara. Budući da mnogi pacijenti s encefalitisom nemaju očitu tjelesnu nesposobnost, često su otpušteni iz bolnice bez konkretnih smjernica za rehabilitaciju [23].

S obzirom da infekcija herpes virusom može uzrokovati teške posljedice, povezane s kognitivnim, psihijatrijskim ili neurodegenerativnim poremećajima, pacijentima je potrebno osigurati dugotrajan nadzor. Svrha nadzora jest njihovo adekvatno prepoznavanje i zbrinjavanje.

## 4. Prikaz slučaja

Jutro nakon proslave nove 2023. godine, dvadesetdvogodišnja studentica počela se osjećati čudno što je pripisala konzumaciji nekoliko pića tijekom proslave. 2.1.2023. odlazi na dogovoreno radno mjesto u starački dom; prvi radni dan. U jutro se probudila i dalje se osjećala neobično. Pogledala je na sat i nije mogla pročitati koliko je sati. Spremila se na posao koji se nalazi u blizini mjesta stanovanja. Dolazi na posao bez predviđene radne uniforme, konfuzna i zaboravlja obući radnu obuću koju je uzela sa sobom. U glavi je imala osjećaj „kao da sanja“, nije znala da li se probudila i stvarno došla ili je to proizvod njene mašte. Smjena u domu činila se zbunjujućom, svi aparati, pacijenti i osoblje bili su jako udaljeni i neobični. Nije se mogla fokusirati na izvršavanje radnih zadataka, u glavi joj se događala bujica misli i ideja koje nisu imale nikakve veze sa stvarnim svijetom. Ponovo dolazi do problema vremena. Prema dogovoru ostaje od 7 do 12 sati, pri čemu često dolazi u sestrinsku ambulantu i pokušava iščitati koliko je sati, ali i dalje bezuspješno. Misli da je većinu radnog vremena provela zbunjeno stojeći na sredini hodnika. Pomagala je pacijentima oko obavljanja osobne higijene i hranjenja. Nakon nekog vremena ponovo odlazi u ambulantu i napamet govori da bi sada mogao biti kraj radnog vremena, uzima svoje stvari i odlazi kući. Za vrijeme radnog vremena, zaposlenici nisu primijetili njeno čudno ponašanje. Dolaskom kući, osjeća neobjašnjivi umor, jede i odlazi na spavanje. Prespavala je dva cijela dana, budila se da obavi osobnu higijenu, jede i ponovo odlazila na spavanje. Nakon ta 2 dana, više nije mogla razaznati koji je dan, koliko je sati i gdje se nalazi. 5.1. 2023. budi se sa strašnom vrtoglavicom i tek onda shvaća da nešto nije u redu. Putem društvenih mreža kontaktirala je prijateljicu (Slika 4.1) koja je odmah nazvala njezinu obitelj. Sjeća se poziva s majkom koja je bila jako zabrinuta, otključava ulazna vrata od stana kako bi se moglo doći do nje i legne u krevet. Dolaskom i na poziv majke ne podiže glavu i uopće ne reagira. Obitelj je prvo mislila da je u stanu došlo do provale, dok djevojka nije mogla objasniti novonastalu situaciju. Vidjevši da nešto vidno nije u redu, roditelji su je odmah spremili u bolnicu, pri čemu im je ona objasnila gdje se u bolničkom krugu nalazi odjel neurologije. Toga dana, oko 12:30 sati pacijentica je hospitalizirana na istom odjelu [24].



*Slika 4.1. Pacijentica shvaća da treba pomoć*

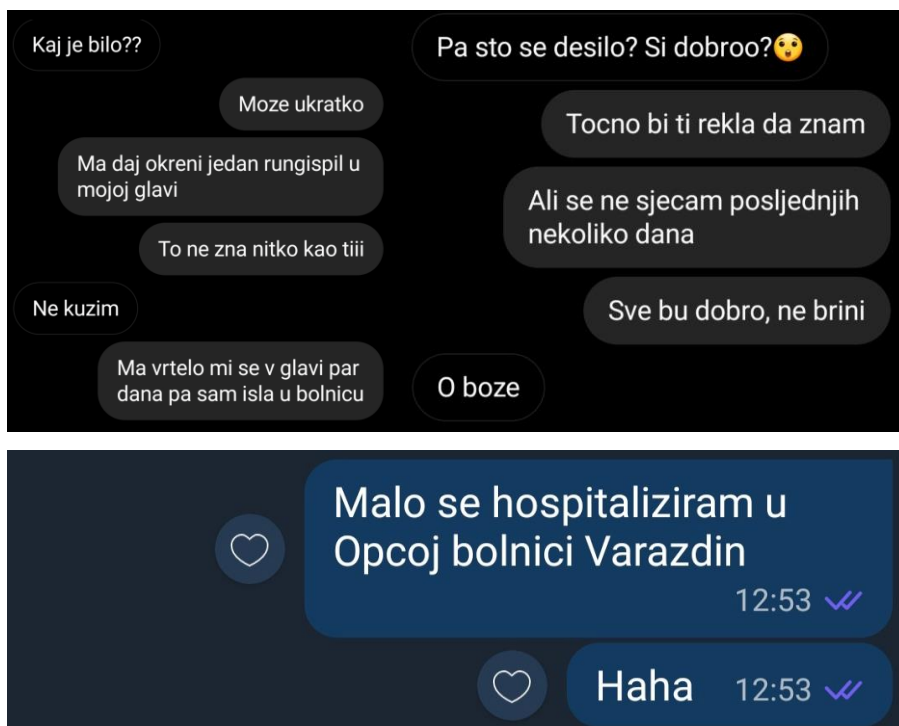
Izvor: autor

Pacijentica na prijem dolazi u pratnji obitelji, vidno dezorijentirana. Navodi da od jutra osjeća slabost i vrtoglavicu, ne može se sjetiti ničega što se događalo tijekom jutra, ne rekonstruira događaje koji su se dogodili prethodno dolasku u ambulantu. Govori jako tiho, skoro nečujno, usporeno hoda i ne odiže stopala od podloge i na većinu postavljenih pitanja odgovara s "ne znam". Majka navodi da su se dan ranije čule preko video poziva, pri čemu nije primijetila nikakva odstupanja prilikom razgovora, jedino se žalila na umor i pospanost i brzo prekinula taj poziv. Negira konzumaciju alkohola ili droga i energetske pića, samo se žali na umor i slabost. Pacijentica se doima pogubljeno, na pitanje o bolovima navodi da ne zna ima li bolove, dok alergije negira. Podatak o mogućem ugrizu krpelja je nepoznat. Stolica i mokrenje do onda bili su uredni, ne puši i alkohol konzumira prigodno, ali jako rijetko. Prilikom prijema krvni tlak je iznosio 105/70 mmHg, TT 36,5°C i GUK 4,9 mmol/L. Pacijentici su prilikom prijema izvađeni uzorci krvi, (navodi da je taj čas u glavi imala osjećaj da ona vadi krv, zbog čega je mahala s rukama pokušavajući pomoći medicinskoj sestri pri izvođenju postupka), uzorak urina, hitno je poslana na CT mozga, pregledana od strane neurologa i nakon toga smještena na stacionarni odjel. Pri smještaju na odjel rađena je lumbalna punkcija, ponovo su kontrolirani vitalni znakovi i snimljen je EKG nalaz. Navodi da prilikom lumbalne punkcije nije osjećala nikakav bol ni prodor igle, samo lagano tapkanje neposredno prije uboda [24].

Nakon dva dana 7.1.2023., pacijentica je došla „normalnoj“ svijesti i navodi kako se sjeća gotovo svih događaja, kao i prijema na odjel. Ponovo prepričava prethodne događaje, govoreći da je izašla na doček nove godine s poznatim društvom i popila nekoliko pića. Nakon ponoći više se ne sjeća gotovo ničega, samo da se probudila u svojoj sobi uz najbolju prijateljicu. Po njezinom odlasku počela se osjećati neobično i dalje je sve bilo u magli, kao da je bila u nekom paralelnom svemiru. Jedan dan je kratko u stanu razgovarala s prijateljicom s kojom stanuje, nakon čega



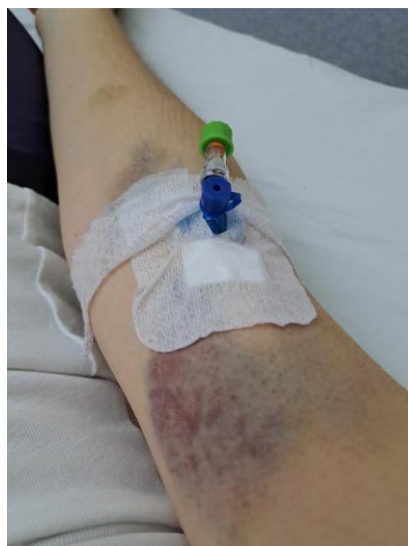ponovo nije znala da li je taj razgovor bio stvaran ili ne. Nakon ta dva dana, sjeća se da se probudila uz vrtoglavicu koja nije prestala. Tek tada je shvatila da nešto stvarno nije u redu. Sjeća se redosljeda događaja prilikom prijema, pri čemu navodi da je čula postavljena pitanja, znala je na njih odgovoriti, ali nije mogla izgovoriti riječi. Također, navodi da joj nije bilo jasno zbog čega je na pregledu jer se subjektivno osjećala dobro, nije osjećala apsolutno nikakav bol. Kaže da joj je sve bilo smiješno. Dva dana provela je ležeći u krevetu. Imala je osjećaj da joj se sve misli zaista i ostvaruju. Tijekom ta dva dana normalno je kontaktirala s prijateljima i obitelji putem društvenih mreža. Sve poslone poruke bile su pravilno napisane, sa svim interpunkcijskim znakovima. Kada je došla urednoj svijesti, navodi da se ne sjeća tih razgovora i poslanih poruka. Nekoliko prvih razgovora nakon smještanja na odjel, prikazano je na slijedećim fotografijama:



*Slika 4.2 Prikaz nekoliko prvih razgovora nakon hospitalizacije*

Izvor: autor

Prvih par dana hospitalizacije nije mogla ništa čitati (knjigu, statuse na društvenim mrežama i slično) ni gledati filmove jer je odmah osjetila jaku vrtoglavicu, u glavi je osjećala ljuljanje koje opisuje "kao da je na valovima". Bila je jako iscrpljena. Tijekom cijele hospitalizacije vitalni znakovi bili su urednih vrijednosti, ordiniran je magnet mozga i EEG. Pacijentica je dobro prihvatila hospitalizaciju i novonastalo zdravstveno stanje. Zbog loših perifernih žila, prilikom izvođenja dijagnostičkih postupaka (vađenja krvi, uvođenja intranile) došlo je do pojave hematoma, koji je prikazan na fotografiji 4.3. Osim toga, navodi da je za vrijeme cijele hospitalizacije osjećala abnormalnu glad i žeđ koja je potrajala i nekoliko dana nakon otpusta kući [24].



*Slika 4.3 Prikaz hematoma za vrijeme hospitalizacije*

Izvor: autor

Nakon otpusta kući, pacijentica nije mogla podnositi nikakav napor, sjedenje za stolom u trajanju od pola sata bilo je nezamislivo. Sve aktivnosti samozbrinjavanja provodila je u krevetu jer je u glavi i dalje osjećala „ljuljanje kao da je na valovima.“ Još je nekoliko dana osjećala jaki nalet pozitivne energije i smijeha. Takvo stanje potrajalo je desetak dana dok pacijentica nije popila svu ordiniranu terapiju. Nakon toga počela se više kretati i šetati što joj više nije predstavljalo napor. Kada je željela učiti i nastaviti s obavezama na fakultetu, to nije bilo moguće jer joj je i pokušaj učenja kako bi nešto zapamtila izazvao glavobolju. Osim toga, kada se željela sjetiti prijašnjih događaja ili nekih riječi koje nije svakodnevno koristila, osjetila je kratkotrajno probadanje u glavi. Korištenje mobitela, televizije i laptopa svela je na minimum. Vrijeme je provodila slušajući glazbu uz pretežiti odmor. Svakodnevno je konzumirala voće i povrće. Prvih nekoliko dana nakon otpusta popila je dnevno oko 3,5 litara vode zbog jake žeđi, što je kasnije prošlo [24].

#### **4.1. Rezultati provedenih dijagnostičkih postupaka**

Dolaskom na odjel, 5.1.2023. pacijenticu je pregledao tim liječnika neurologa. Provedenim pregledom zaključeno je da je hospitalizirana pri svijesti, orijentirana u prostoru, ali ne i u vremenu, psihomotorno usporena uz znatno tiši govor. Pregledom kranijalnih živaca utvrđeno je da je vidno polje orijentacijski uredno, zjenice jednake, uredne fotomotorike, bulbomotorika uredna, nema nistagmus ni dvoslike, osjet lica je uredan, mimična muskulatura simetrično inervirana, nepčane lukove odizala je simetrično, dok je jezik bio u medijalnoj liniji pri protruziji. Ispitivanjem motorike vidljivo je da pacijentica u autogenim položajima uredno održava

ekstremitete, bez jasne lateralizacije, dok su tonus i trofika uredni, kao i obostrano uredan plantarni odgovor. Pokuse koordinacije izvodila je uredno, bez jasne dizimetrije. Bila je eupnoična i kardiopulmonalno kompenzirana [25].

Nakon provedenog pregleda, hitno je poslana na CT mozga. Pregledom moždanih struktura utvrđeno je da su hemisfere cerebruma i cerebeluma uredno oblikovane i urednih su koeficijenta apsorpcije. Nisu bile vidljive ishemičke ni hemoragijske lezije ni znakovi ekspanzije. Ventrikularni sustav bio je medioponiran, simetričan, veličinom u fiziološkim granicama uz održane bazalne cisterne [25].

Mikrobiološkim nalazom nisu detektirani slijedeći mikroorganizmi: *Escherichia coli*, *Haemophilus influenzae*, *Listeria monocytogenes*, *Neisseria meningitidis*, *Streptococcus agalactiae*, *Streptococcus pneumoniae*, Citomegalovirus (CMV), Enterovirus, Herpes simplex virus 1, Herpes simplex virus 2, Humani herpesvirus 6, Humani parehivirus, Varicella zoster virus i *Cryptococcus neoformans/gatii* [25].

9.1.2023. pacijentica je prvi put vertikalizirana iz kreveta na dulji period koji nije uključivao odlazak do toaleta ili kratke šetnje po sobi. Dizanjem iz kreveta žalila se medicinskoj sestri u pratnji na umor i slabost uz laganu vrtoglavicu. Na MR mozga odvezena je u kolicima. Snimanje je proteklo uredno, bez ikakvih komplikacija. Vraćanjem na odjel pacijentica je osjetila nalet mučnine te je nedugo nakon toga povraćala [24].

Dobiveni nalaz magnetske rezonance uspoređen je s nalazom CT-a. Prema tome, zaključeno je da nije došlo do pogoršanja stanja. Vidljivo je da nema akutnog kranijalnog zbivanja ili relevantnih kroničnih ishemijskih lezija, fokalnog ekspanzivnog procesa kao ni encefalitisa. Ventrikularni sustav bio je medioponiran, simetrično oblikovan, bez znakova hidrocefalusa, dok su periventrikularno obostrano uočeni T2 hiperintenziteti - dominacija parijetalno uz stražnji rog. Preporučeno je napraviti kontrolni nalaz za 6. mjeseci i isključiti multiplu sklerozu [25].

Istog dana, nakon obavljenog MR-a mozga pacijentica je upućena na EEG koji je također prošao uredno. Dobivenim nalazom utvrđeno je, da je srednje do visokovoltazna osnovna cerebralna aktivnost u alfa frekvenciji uz dobro izraženu reakcija vizualnog blokiranja. Centroparietalno, više desno, primijećena je pojava visokovoltaznih zašiljenih valovi i šiljaka sa paroksizmalnim izbijanjima u trajanju jedne do dvije sekunde na metode provokacije. EEG je fokalno iritativno promijenjen centroparietalno više desno uz difuznu paroksizmalnu dizritmiju na metode provokacije [25].

Provedenim imunološkim pretragama u serumu i likvoru nisu pronađena autoantitijela na ekstracelularne neuralne antigene. Klinika za infektivne bolesti dr. Fran Mihaljević također nije detektirala promatrane parametre: enterovirusnu RNA, HSV ½ DNA, VZV DNA [25].

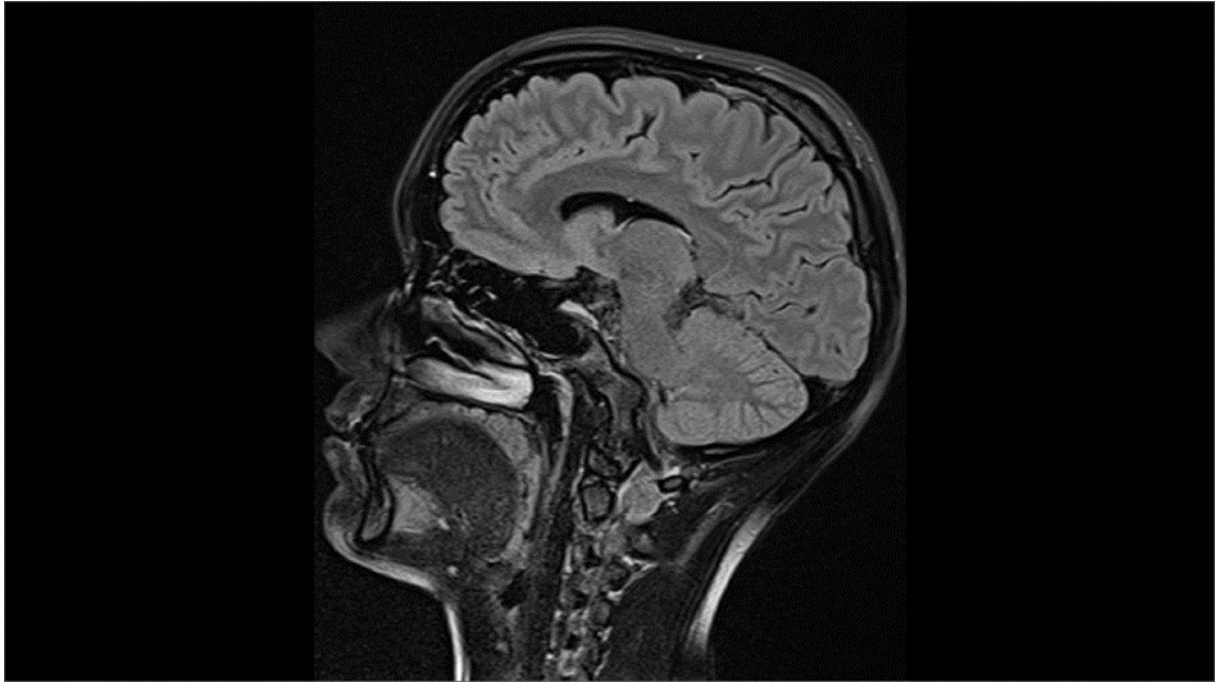
Na dan otpusta pacijentice iz bolnice ponovno je snimljen EEG koji je i dalje iritativno disritmički promijenjen desno frontoparijetotemporalno uz neovisnu lateralizaciju lijevo centroparijetotemporalno i naznačenu difuznu paroksizmalnu tendenciju [25].

Nakon svih provedenih dijagnostičkih postupaka, zaključeno je da je pacijentica hospitalizirana zbog kvalitativno promijenjenog stanja svijesti, a pod sumnjom na akutno infektivno zbijanje središnjeg živčanog sustava. S obzirom na nalaze neurološke obrade, kliničku sliku, kao i dobar klinički odgovor na terapiju aciklovirom te kortikosteroidima, liječnici su zaključili da se radilo o encefalitisu virusne etiologije B00.4. Encephalitis herpeticus. Pacijentica je otpuštena kući dobrog općeg stanja te urednog neurološkog statusa uz preporuku kontrole za mjesec dana. Propisana terapija je slijedeća: Zipantola 40 mg 1x1; Medrol 32 mg kroz dva dana, 16 mg kroz 3 dana, 8 mg kroz 3 dana, 4 mg kroz 2 dana i potom ex. Za 6 mjeseci potrebno je učiniti kontrolni EEG i kontrolni MR mozga i vratne kralježnice s kontrastom [25].

## **4.2. Kontrolni pregled**

Prvi kontrolni pregled obavljen je 08.02.2023. godine. Pacijentica navodi da se sada osjeća dobro, iako još uvijek ponekad zna biti umorna, ne može učiti jer je odmah počinje boljeti glava. Nakon otpusta kući još je par dana bila lagano nestabilna; „ljudanje kao na valovima“ u glavi, tako da je nastavila mirovati još 10ak dana kada nije popila svu ordiniranu terapiju. Navodi da nije mogla podnositi napor (nakon pola sata sjedenja osjećala se kao da je pola sata trčala). Sada se sve smirilo. Preporučena je vitaminska terapija – uzimanje dovoljno voća i povrća, dobra hidracija i odmor [26].

Polu godine kasnije, kao što je i preporučeno, napravljen je MR mozga i cervikalne kralježnice. Usporedbom s prijašnjim nalazom od 09.01.2023. vidljivo je da nema relevantne dinamike u kontrolnom intervalu. Nema akutnog intrakranijalnog zbijanja u smislu ishemije ili hemoragije, kao ni kroničnih ishemijskih lezija. Poznati T2 hiperintenziteti periventrikularno obostrano dominantno u području stražnjih rogova postraničnih komora su i dalje bez relevantne dinamike u kontrolnom intervalu. Ne vide se nove fokalne lezije uz uredan prikaz preostalih moždanih struktura. Također, uredan je i prikaz cervikalne kralježnice pri inicijalnoj skoliozi u cervikotorakalnom prijelazu kao i prikaz medule spinalis bez fokalnih lezija. Ne vidi se intraspinozni ekspanzivno-tumorski proces. Na svim razinama nema stenoze spinalnog kanala ili neuralnih foramina [27].



*Slika 4.2.1 Prikaz moždanih struktura*

Izvor: nalaz MR-a 15.06.2023.

20.06.2023. napravljen je kontrolni EEG koji je i dalje iritativno disritmički promijenjen desno frontoparijetotemporalno uz neovisnu lateralizaciju lijevo centroparijetotemporalno i naznačenu difuznu paroksizmalnu tendenciju na metode provokacije [28].

Dana 04.07.2023. obavljen je drugi kontrolni pregled. Pacijentica se osjeća dobro i nema nikakvih simptoma ni znakova koji bi upućivali na recidiv upale središnjeg živčanog sustava. Na MR-u od strane neuroradiologa preporučena MR kontrola za 6 mjeseci s obzirom na nekoliko demijelinizacijskih lezija supratentorijalno – obavila je kontrolni pregled koji je bez ikakve relevantne dinamike u proteklom periodu. Pacijentica je proglašena neurološki zdravom te daljnje kontrole nisu potrebne. Pola godine kasnije nisu zabilježene nikakve posljedice postavljene dijagnoze [29].

## 5. Usporedba s drugim encefalitisima

### 5.1. Encefalitis povezan s COVID-19

Od izbijanja COVID-19, razne studije spominju pojavu neuroloških poremećaja. Među njima, encefalitis je poznat kao kritična neurološka komplikacija kod pacijenata s COVID-19 [30]. Iako COVID-19 primarno utječe na dišni sustav, nedavne studije su otkrile da ima ozbiljan učinak i na neurološki sustav. Sve se više govori o pojavi neuroloških komplikacija COVID-19, kao što su moždani udar i anosmija. Međutim, manje uobičajene neurološke komplikacije COVID-19 kao što su encefalitis, Guillain-Barréov sindrom i mijelitis još uvijek nisu dovoljno istražene [31]. Nekoliko izvješća o slučajevima i serija slučajeva prijavilo je pacijente s encefalitisom povezanim s COVID-19, koji je u nekim slučajevima bio smrtonosan. Prijavljeno je da je objedinjena stopa smrtnosti od encefalitisa povezanog s COVID-19 13,4% [30].

Cilj ove studije bio je je procijeniti kliničke simptome, dijagnozu, liječenje i ishod encefalitisa povezanog s COVID-19. Pretražene su slijedeće baze podataka: Pubmed/Medline, Embase i Web of Science. Uključeni članci bili su samo oni objavljeni na engleskom jeziku od 1. siječnja 2019. do 7. ožujka 2021. Korištene ključne riječi za pretraživanje bile su "encefalitis", "mozak", "neurološki", "COVID-19" i mnogi drugi [30].

Na prvoj projekciji preuzeto je 4455 radova. U drugoj fazi, nakon uklanjanja duplikata, ostao je 2171 rad. Ovi su radovi pregledani prema naslovu i sažetku, a 119 je odabrano za detaljnu procjenu punog teksta. Primjenom kriterija na dokumente s punim tekstom, 45 članaka bilo je prihvatljivo za uključivanje u sustavni pregled [30].

Od ukupno 45 studija, uključeno je 53 pacijenata s encefalitisom povezanim s COVID-19 iz 18 zemalja. Bolesnici su bili 21 žena i 32 muškarca prosječne dobi od 52,12 godina u rasponu od 9 mjeseci do 89 godina. Najveća učestalost encefalitisa povezanog s COVID-19 zabilježena je u osoba starijih od 50 godina (54,72%) [30].

Kliničke manifestacije prijavljene su u pet kategorija: neurološke manifestacije kao što su promijenjen mentalni status (53,70%), smanjena svjesnost/nesvjestica (33,33%) i napadaj (29,62%); psihijatrijski simptomi (14,81%); opći simptomi kao što su groznica (70,37%), glavobolja (20,37%), slabost/astenija (18,51%) i pospanost (16,66%); neuromuskularni simptomi kao što su mialgija (7,40%), mioklonus (5,55%); i druge kliničke manifestacije kao što su respiratorni simptomi (68,51%), bubrežna disfunkcija (18,51%) i oštećenje vida (7,40%) [30].

U ovom sustavnom pregledu proučavani su različiti aspekti encefalitisa povezanog s COVID-19. Encefalitis povezan s COVID-19 je jedna od komplikacija SARS-CoV-2, koja može biti praćena drugim neurološkim simptomima i pogoršati stanje bolesnika. Obično se javlja u

teškim slučajevima i može povećati stopu smrtnosti. Stoga se tijekom epidemije COVID-19 preporuča obratiti posebnu pozornost na neurološke simptome [30].

## **5.2. Prikaz slučaja akutnog encefalitisa nakon cjepiva AstraZeneca**

Cjepiva protiv koronavirusne bolesti pokazala su se sigurnima, učinkovitima i spasonosnima. Međutim, malo je informacija dostupno o neurološkim komplikacijama cjepiva protiv COVID-19. Istraživanje prikazuje razvoj akutnog encefalomijelitisa tjedan dana nakon primjene cjepiva AstraZeneca u Tajvanu [32].

Muškarac star 55 godina primljen je u bolnicu s temperaturom i poremećajem svijesti. Primio je prvu dozu cjepiva 1 tjedan prije prijema. Uočena je blaga bol na mjestu injiciranja koja je nestala u sljedeća 2 dana. Dva dana prije prijema bolesnik je imao temperaturu do 39°C, neproduktivni kašalj, opću slabost i bolove u mišićima. Dan prije prijema razvila se progresivna slabost i smanjena svijest te pospanost. Zbog slabosti mu je bilo teško sjesti iz kreveta i presvući se. Zbog progresivne dezorijentiranosti na ljude i mjesto te usporenog reagiranja, javlja se u bolnicu. Pacijent je u anamnezi imao hipertenziju, hiperlipidemiju i apneju za vrijeme spavanja i trenutno je bio pod lijekovima. Nije pušio duhan, koristio nedopuštene droge niti pio alkohol. Živio je u urbanom naselju sa suprugom. Nije imao kućnog ljubimca [32].

Na hitnom prijemu tjelesna temperatura bila je 37,9°C, krvni tlak 135/74 mmHg, puls 108 otkucaja u minuti, respiratorna frekvencija 18 udisaja u minuti, a saturacija kisikom 97% na sobnom zraku. Napravljen je neurološki pregled, Glasgow koma skala iznosila je 10 i pacijent nije mogao izgovarati složene rečenice, samo jednostavne riječi. Napravljen je lumbalna punkcija i magnetna rezonanca i dijagnosticiran je encefalomijelitis. Nakon primjene ordinirane terapije i vrućica je popustila i razina svijesti postepeno se vraćala u normalu. Pacijent je otpušten 14. dan hospitalizacije bez komplikacija [32].

U ovom slučaju simptomi postvaccinacijskog encefalitisa javili su se 7. dana nakon cijepljenja. Magnetna rezonancija mozga učinjena je uz normalan status parenhima. Nakon terapije steroidima zabilježeno je značajno poboljšanje simptomatologije [32].

Prema javnim bazama podataka, incidencija encefalitisa nakon cijepljenja izuzetno je rijetka, oko 0,08 na 100 000 u AZ cjepivu protiv COVID-19 [32].

Racionalna vremenska povezanost cijepljenja protiv COVID-19, negativna dijagnostička obrada drugih etiologija meningoencefalitisa i brzi klinički odgovor nakon liječenja steroidima poduprli su mogućnost upale izazvane cijepljenjem. Zbog pandemije COVID-19, cjepivo protiv COVID-19 brzo je razvijeno i stavljeno u kliničku upotrebu. Sigurnost cijepljenja protiv COVID-

19 treba pomno pratiti i ponovno procijeniti omjer koristi i rizika. Potrebna su daljnja istraživanja kako bi se proučio mehanizam neuroloških nuspojava povezanih s cjepivom [32].

### **5.3. Krpeljni encefalitis – Engleska, srpanj 2019.**

Krajem srpnja 2019. Njemačkom obveznom nadzornom sustavu za zarazne bolesti prijavljen je slučaj krpeljnog encefalitisa kod 3-mjesečnog djeteta. Pacijentova obitelj, koja živi u regiji u Njemačkoj koja nije endemska, bila je na odmoru u Engleskoj tijekom vremena inkubacije [33].

Njemačka obitelj s 3-mjesečnim djetetom provela je odmor u južnoj Engleskoj od 1. do 15. srpnja 2019. Obitelj je otišla na piknik gdje je dijete bilo polegnuto na deku u travi. Nenadražen krpelj, pričvršćen za djetetov vrat, otkriven je 7. srpnja. Krpelj je nepotpuno odstranjen pincetom, a rana je dezinficirana. Preostali fragmenti krpelja su se odvojili 2 dana kasnije. Prethodno zdravo dijete dobilo je temperaturu 17. srpnja, 11 dana nakon uboda krpelja. Povijest bolesti nije bila značajna; dojenče je do sada primilo jedno šestovalentno rutinsko cijepljenje u djetinjstvu. Oduzimajući maksimalno razdoblje inkubacije od 28 dana od početka simptoma, 19. lipnja predstavlja najraniji mogući datum infekcije. Dojenče navodno nije posjetilo nijednu drugu lokaciju gdje bi se mogao dogoditi ubod krpelja. Svaki napad vrućice bio je popraćen žarišnim napadajima koji su trajali oko 1 minutu. Pacijent je hospitaliziran 17. srpnja, što je uključivalo niz dijagnostičkih testova. Na temelju povišenih markera cerebrospinalne tekućine dijagnosticiran je meningitis i dijete je liječeno intravenskim cefotaksimom, ampicilinom i aciklovirom. Fokalni napadaji postali su generalizirani u trajanju do 5 minuta i liječeni su antikonvulzivima. Dijete je 20. srpnja prebačeno u specijaliziranu bolnicu. Magnetska rezonancija i ponovljeni elektroencefalogrami otkrili su patološke rezultate. Nakon isključivanja brojnih neurotropnih patogena, serologija specifična za meningoencefalitis pokazala se pozitivnom na IgM i IgG. Liječnici su postavili dijagnozu meningoencefalitisa. Dojenče je otpušteno 15 dana nakon prijema s blagim preostalim neurološkim simptomima koji su se povukli do kontrole 6 tjedana kasnije [33].

Nekoliko dokaza podupire vjerojatnost da se radi o pravom slučaju krpeljnog meningoencefalitisa. Prvo, ugriz krpelja, klinički simptomi i vrijeme inkubacije od 11 dana, blizu medijana od 8 dana odgovaraju tipičnoj slici infekcije. Drugo, budući da dojenče živi u području Njemačke koje nije endemično, vrlo je malo vjerojatno da se tamo dogodio drugi ubod krpelja unutar vremena inkubacije, prošao nezapaženo i izazvao infekciju. Budući da majka nije prijavila prethodno cijepljenje protiv KME ili infekciju, malo je vjerojatno da je došlo do prijenosa antitijela protiv KME s majke, a svakako ne s tako visokim titrima [33].



U svrhu profilakse preporuča se korištenje zaštitne odjeće (duge hlače) i sredstava koja odbijaju krpelje. Nakon dolaska kući važno je pregledati cijelo tijelo. Specifična profilaksa uključuje primjenu hiperimunog globulina i 3 doze cjepiva. Pasivnu zaštitu treba provesti neposredno nakon ugriza krpelja, a učinkovita je četiri dana nakon ekspozicije [2].

#### **5.4. Usporedba članaka – rasprava**

Encefalitis je hitno, po život opasno stanje koje mijenja strukturu i funkciju mozga. Usporedbom članaka potvrđeno je da su uzroci nastanka različiti, da može nastati nakon cjepiva te djelovanja različitih vrsta virusa. Ni u jednom od navedenih slučajeva, ne može se sa 100% sigurnošću procijeniti točan uzrok nastanka. Vidljivo je da encefalitis može pogoditi bilo koju dobnu skupinu od dojenčeta do osoba starije životne dobi.

Pregledom članaka, također je vidljivo da je klinička slika veoma šarolika. Kod svih dolazi do promjene mentalnog statusa koji se može manifestirati u vidu dezorijentiranosti, nesvjestice, pospanosti i kod djeteta u vidu konvulzija. Slučaj muškarca od 55 godina simptomatski je najbližiji slučaju dvadesetdvo godišnjakinje (poremećeno stanje svijesti uz afaziju i mialgiju). Pojava bilo kojeg simptoma zasigurno ovisi o mjestu u mozgu koji zahvaća određeni virus. Pa prema tome, osim promjene mentalnog statusa, vidljiv je negativan učinak na govor, mišiće, mogu se javiti respiratorni simptomi, vrućica, poremećaji vida ili poremećaj bubrežne funkcije.

Kod postavljanja dijagnoze uglavnom su korištene iste metode: laboratorijski nalazi krvi, analiza imunoglobulina, lumbalna punkcija, magnetska rezonanca, EEG i analizom dobivenih patoloških rezultata teško je sa sigurnošću postaviti konačnu dijagnozu encefalitisa.

Liječenje također ovisi o dobivenim dijagnostičkim rezultatima. Korišteni su antivirusni lijekovi, antikonvulzivna terapija, steroidi, antiedematozna terapija te antibiotici. Kod encefalitisa je jako važno započeti liječenje na vrijeme kako ne bi kasnije došlo do razvoja komplikacija. U većini prikazanih slučajeva liječenje je započeto na vrijeme, hospitalizacija je trajala oko 15ak dana pri čemu se stanje svijesti popravilo. Kod djeteta su nakon hospitalizacije vidljivi blagi neurološki simptomi koji nisu specificirani, ali su se povukli do kontrolnog pregleda, djevojka navodi probleme s učenjem i pamćenjem dok kod muškarca nisu zabilježene nikakve negativne posljedice pri otpustu uz bolnice. Kod KME važno je izbjegavati endemska područja, zaštititi se adekvatnom odjećom i pregledati tijelo nakon boravka u prirodi. S obzirom da je smrtnost i dalje visoka, bez obzira na napredak tehnologije i medicine, važno je pravovremeno prepoznavanje simptoma encefalitisa, što ranije postavljanje dijagnoze kako bi se na vrijeme počelo liječenje i izbjegao negativan ishod i moguće posljedice.

## 6. Uloga medicinske sestre

Osnovna zadaća medicinskih sestra jest provedba zdravstvene njege. U zbrinjavanju bolesnika sudjeluje multidisciplinarni tim koji čine: medicinske sestre, liječnici, fizioterapeuti, radni terapeuti, logopedi, psiholozi i članovi drugih djelatnosti prema potrebama bolesnika. Svi zajedno sudjeluju u planiranju cjelovite skrbi za pacijenta. Medicinska sestra provodi najviše vremena uz bolesnika, ali surađuje i s obitelji pacijenata. Njena je zadaća zajedno s bolesnikom isplanirati zdravstvenu njegu i provedbu svih postupaka, sukladno njegovim potrebama i mogućnostima. To je moguće samo uz uspostavljanje odnosa povjerenja prema bolesniku i razvijene komunikacijske vještine [9].

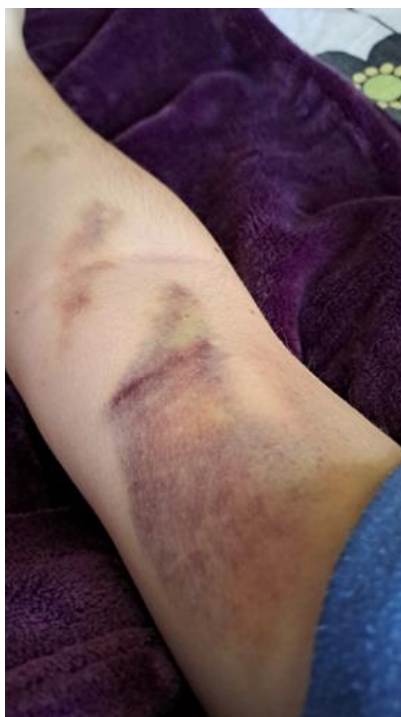Medicinske sestre imaju važnu ulogu u skrbi za pacijente s encefalitisom jer im je potrebna individualizirana njega specifična za stanje pacijenta, istovremeno promičući sigurnost i udobnost pacijenta, pomažući u režimima liječenja, dajući točne informacije o stanju i određujući potencijalne rizike i potrebe. Važna je pedantna procjena i pravilna dijagnoza u liječenju i skrbi za pacijente kako bi se odgovarajuće intervencije mogle odmah započeti. Liječenje temeljnog uzroka stanja je ključno jer to može poboljšati pacijentove simptome i spriječiti trajne strukturne promjene i nepovratna oštećenja mozga [34].

Sestrinske intervencije uključuju:

- često praćenje zjenica i vitalnih znakova zbog povećanog intrakranijalnog tlaka (nepravilne zjenice, nepravilan krvni tlak, tahikardija, nepravilno disanje, hipertermija)
- praćenje bolesnikova odgovora na lijekove i nuspojave
- praćenje neurološkog statusa: pripaziti na suptilne promjene, kao što su promjene ponašanja ili osobnosti, slabost ili zahvaćenost kranijalnih živaca
- pratiti unos i izlaz tekućine kako bi se osigurala odgovarajuća hidracija
- održavati tiho okruženje i nježno provoditi njegu kako bi se izbjegla pretjerana stimulacija i uznemirenost, što može uzrokovati povećanje intrakranijalnog tlaka
- održavati mjere opreza; postaviti bočne ograde kreveta i imati opremu za disanje i aspiraciju dostupnu uz krevet
- održavati standardne mjere opreza i dodatnu izolaciju u skladu s politikom bolnice
- primijenite antipiretike i druge mjere snižavanja tjelesne temperature
- uspostaviti intravenski put i osigurati primjenu terapije prema odredbi liječnika
- pružiti potporu pacijentu i obitelji [35].

Medicinska je sestra odgovorna za primjenu intravenozne terapije koju ordinira liječnik (antivirusna ili antibiotska terapija) prilikom liječenja encefalitisa. Uloga medicinske sestre je

priprema bolesnika za postupak primjene terapije. To znači da mu treba objasniti sam postupak, umiriti ga i odgovoriti mu na pitanja, ako ih ima. Osim toga, potrebno je uspostaviti venski put, razrijediti i pripremiti ordinirani lijek za aplikaciju te kontrolirati aplikaciju lijeka i venski put kako ne bi došlo do paravenskog istjecanja lijeka, pojave hematoma (slika 6.1) ili razvoja tromboflebitisa. Bolesnika je potrebno redovito kontrolirati i pravovremeno prepoznati moguće znakove alergijske reakcije na lijek [36]. Paravenski infiltrat nastaje kao posljedica istjecanja tekućine izvan vene. Tada se primjena infuzije treba prekinuti i uspostavlja se novi venski put za primjenu terapije. Na mjesto infiltrata potrebno je staviti oblog. Osim infiltrata, može doći do razvoja hematoma zbog oštećenja vene prilikom uspostavljanja venskog puta. Područje nastalog hematoma treba se namazati heparin kremom i staviti oblog [37].



*Slika 6.1 Hematom kao posljedica paravenskog istjecanja lijeka*

Izvor: autor

Kod neuroloških bolesnika nerijetko je prisutan visok rizik za pojavu komplikacija smanjene pokretljivosti: visok rizik od poremećaja respiracijske funkcije, visok rizik od oštećenja kože, visok rizik od poremećaja periferne cirkulacije i visok rizik od oštećenja tjelesne pokretljivosti [38]. Tijekom hospitalizacije važno je nadzirati bolesnika i redovito kontrolirati vitalne funkcije kako bi se pravovremeno prepoznalo pogoršanje pacijentova stanja svijesti ili razvoj komplikacija opasnih po život. S obzirom da liječenje često zahtjeva dugotrajnu hospitalizaciju, važno je provoditi mjere za sprječavanje komplikacija dugotrajnog mirovanja. One uključuju: prevenciju dekubitusa, pneumonije, kontraktura, duboke venske tromboze te razvoj bolničkih infekcija [2].

## 6.1. Sestrinske dijagnoze

Neke od sestrinskih dijagnoza kod encefalitisa su: hipertermija, neučinkovita perfuzija tkiva, poremećena osjetilna percepcija, anksioznost, nedostatno znanje i umor [39]. Poremećena senzorna percepcija je sestrinska dijagnoza koja se odnosi na promjenu u odgovoru na podražaje, koji može biti ili slabiji ili jači odgovor na njih. Uključuje: promjene u obrascima ponašanja pacijenta, promjene u mentalnoj oštini i osjetilnoj oštini, probleme u kritičkom razmišljanju i/ili donošenju odluka, zbunjenost, loša koncentracija, nedostatak orijentacije i pažnje prema ljudima, vremenu, mjestu i podražajima, lošu komunikaciju [40].

Sestrinske intervencije su sljedeće:

- ocjena pacijentove razine svijesti pomoću Glasgowske ljestvice kome
- pratiti i obavijestiti liječnika o kontinuiranoj degradaciji svijesti pacijenta
- procijeniti kliničke manifestacije cerebralnog edema kao što su glavobolja, vrtoglavica, bol u vratu, nepravilno disanje, povraćanje ili mučnina
- ocjena sposobnosti pacijenta da se pridržava jednostavnih ili složenih uputa
- procjena kliničke manifestacije encefalitisa kao što su fotofobija, glavobolja, ukočen vrat, mentalna konfuzija i napadaji
- podići uzglavlje kreveta između 30 i 45° dok držite pacijentovu glavu u neutralnom položaju (smanjenje intrakranijalnog tlaka)
- osigurati tiho i mirno okruženje pacijenta, neka svjetla u okolini pacijenta budu što je više moguće prigušena
- procijeniti pacijentovu veličinu zjenice svaka 3 sata tijekom prva 24 sata, zatim svakih 6 sati tijekom sljedećih ili osim ako nije drugačije naređeno (nejednake i proširene zjenice kod povećanog intrakranijalnog tlaka)
- prepoznati i zabilježite kvalitetu epizoda napadaja, usredotočujući se na učestalost i vrstu, obavijestite liječnike o svakoj epizodi napadaja
- primjena terapije prema odredbi liječnika [39].

## 7. Zaključak

Mozak je jedan od vitalnih organa, neophodan za normalno funkcioniranje i život. Jedna od bolesti koja ga može oštetiti je virusni encefalitis koji označava hitno zdravstveno stanje koje, ako se na vrijeme ne prepozna i ne liječi, može završiti kobno. Može nastati kao posljedica djelovanja različitih vrsta mikroorganizama, ali i autoimunih reakcija, kao posljedica cijepljenja, zbog čega nema specifičnu kliničku sliku, već ona ovisi o lokalizaciji upale. Jedan od simptoma koja se često javlja jest poremećaj stanja svijesti koji može biti od blaže konfuzije ili dezorijentiranosti pa sve do komatoznog stanja. Bez obzira na napredak medicine i tehnologije koje otvaraju pregršt dijagnostičkih mogućnosti, velika većina encefalitisa još uvijek ostaje nepoznatog uzroka. Dijagnoza uključuje prepoznavanje simptoma i znakova, laboratorijske pretrage krvi, EEG, CT ili MR mozga te lumbalnu punkciju. Ako je pacijent pri svijesti, važno ga je pravovremeno, razumljivo i jasno pripremiti za sam postupak, uputiti ga na nelagodu i bol. Priprema i obrada pacijenata ovisi o dobi, a prema analiziranim istraživanjima, jasno je vidljivo da ne postoji dobna granica. Encefalitis pogađa bilo koju dobnu skupinu, bez pravila. S obzirom da je teško sa sigurnošću postaviti uzrok, liječenje se uglavnom svodi na suportivnu terapiju kako bi se ublažili ili smanjili popratni simptomi bolesti. Jedina vrsta encefalitisa koja se može tretirati ciljanom medikamentoznom terapijom je herpesvirusni encefalitis. Upravo zato, kako ne bi došlo do razvoja komplikacija i negativnih posljedica, kao i mogućeg negativnog ishoda liječenja, vrijeme igra ključnu ulogu. Osim vremena, važno je naglasiti važnost multidisciplinarnog tima koji sudjeluje u zbrinjavanju bolesnika oboljelih od virusnog encefalitisa. Potrebno je puno kliničkog znanja i vještina kako bi se navedeno stanje adekvatno tretiralo i kako ne bi došlo do razvoja trajnih neuroloških oštećenja. Medicinska sestra provodi najviše vremena uz bolesnika te treba biti dovoljno educirana kako bi mogla pravovremeno reagirati i pružiti mu pomoć, podršku i skrb.

## 8. Literatura

- [1] V. Demarin, Z. Trkanjec: Neurologija: Medicinska naklada, Zagreb, 2008.
- [2] I. Kuzman: Infektologija za visoke škole, Medicinska naklada, Zagreb, 2012.
- [3] <http://www.msd-prirucnici.placebo.hr/msd-prirucnik/neurologija/infekcije-mozga/encefalitis>, dostupno 25.03.2023.
- [4] T. Vilbić-Čavlek: Virus krpeljnog encefalitisa: epidemiološka i klinička slika, dijagnostika, i prevencija, Acta medica Croatica, br. 68, 2014., str. 393-403
- [5] <https://www.traveldoctor.network/country/croatia/risk/tick-borne-encephalitis/>, dostupno 25.03.2023.
- [6] K. Bohmwald i suradnici: The Causes and Long-Term Consequences of Viral Encephalitis, Front Cell Neurosci, br 15, studeni 2021.
- [7] <https://mayfieldclinic.com/pe-anatbrain.htm>, dostupno 26.03.2023.
- [8] S. Benganem i suradnici: Brainstem dysfunction in critically ill patients, Crit Care, br. 5, 2020.
- [9] B. Kurtović i suradnici: Zdravstvena njega neurokirurških bolesnika, Hrvatska komora medicinskih sestara, 2013.
- [10] D. Ferro: Human Brain: Facts, Functions & Anatomy, Journal of Contemporary Medical Education, br. 3, 2022. str. 1
- [11] M. Ellul, T. Solomon: Acute encephalitis - diagnosis and management, Clin Med (Lond), br. 2, 2018., str. 155-159
- [12] R. Kumar: Understanding and managing acute encephalitis, F1000Res, br. 9, 2020.
- [13] L. Almeida Dutra: Autoimuni encefalitis: pregled dijagnoze i liječenja, br. 1, 2018.
- [14] T. Cellucci i suradnici: Clinical approach to the diagnosis of autoimmune encephalitis in the pediatric patient, Neurol Neuroimmunol Neuroinflamm, br. 2, siječanj 2020.
- [15] K. Messacar: Encephalitis in US Children, Infect Dis Clin North Am, br. 1, 2018., str. 145-162
- [16] M. J. Bradshaw: Herpes Simplex Virus-1 Encephalitis in Adults: Pathophysiology, Diagnosis, and Management, Neurotherapeutics, br. 3, 2016., str. 493-508
- [17] BDK Costa, DK Sato: Viral encephalitis: a practical review on diagnostic approach and treatment, J Pediatr (Rio J), br. 1, 2020., str. 12-19
- [18] <https://www.ncbi.nlm.nih.gov/books/NBK557553/>, dostupno 27.03.2023.
- [19] <https://mayfieldclinic.com/pe-lp.htm>, dostupno 31.03.2023.
- [20] J. Piret i G. Boivin: Immunomodulatory Strategies in Herpes Simplex Virus Encephalitis, Clin Microbiol Rev, br. 2, 2020, str. 115-19

- [21] E. Parlak, A. Erturk, L. Karaca: Early diagnosis of herpes encephalitis saves lives: A case report, *J. Exp. Clin. Med.*, br. 1, 2015. str. 35-38
- [22] H. Karen i suradnici: Herpes simplex encephalitis, *Eastern Journal of Medicine*, br. 15, 2010, str. 34-39
- [23] H. Van Den Tooren: How should we define a 'good' outcome from encephalitis? A systematic review of the range of outcome measures used in the long-term follow-up of patients with encephalitis, *Clin Med (Lond)*, br. 2, 2022., str. 145-148
- [24] Autor
- [25] Medicinska dokumentacija: otpusno pismo, 13.01.2023.
- [26] Medicinska dokumentacija: povijest bolesti, 08.02.2023.
- [27] Radiološki nalaz, 15.06.2023.
- [28] Medicinska dokumentacija: povijest bolesti, 20.06.2023.
- [29] Medicinska dokumentacija: povijest bolesti, 4.07.2023.
- [30] M. Koupaei i suradnici: Clinical symptoms, diagnosis, treatment, and outcome of COVID-19-associated encephalitis: A systematic review of case reports and case series, *J Clin Lab Anal*, br. 5., 2022.
- [31] I. Siov i suradnici: Encephalitis as a neurological complication of COVID-19: A systematic review and meta-analysis of incidence, outcomes, and predictors, *Eur J Neurol*, br. 10., listopad 2021, str. 3491-3502
- [32] SY. Li i suradnici: Case report of acute encephalitis following the AstraZeneca COVID-19 vaccine, *Int J Rheum Dis*, br. 8, kolovoz 2022. str. 950-956
- [33] TM. Kreusch i suradnici: robable case of tick-borne encephalitis (TBE) acquired in England, July 2019, *Euro Surveill*, br. 47, studeni 2019.
- [34] <https://www.nursetogether.com/encephalopathy-nursing-diagnosis-care-plan/>, dostupno 13.04.2023.
- [35] <https://nursingcrib.com/nursing-notes-reviewer/encephalitis/> dostupno 13.04.2023.
- [36] A. Čučić: Posebnosti u liječenju encefalitisa u djece i adolescenata – zadaci medicinske sestre, *Zbornik radova za medicinske sestre*, Split, 2017., str. 238
- [37] M. Carev i suradnici: Modul L: Lijekovi i otopine, dostupno: [http://neuron.mefst.hr/docs/katedre/anesteziologija/MODUL%20F\\_Carev\\_final%20final%2006.02.2011.pdf](http://neuron.mefst.hr/docs/katedre/anesteziologija/MODUL%20F_Carev_final%20final%2006.02.2011.pdf) (2.04.2023.)
- [38] LJ. Broz i suradnici: Zdravstvena njega 3: Zdravstvena njega neuroloških i infektivnih bolesnika te starijih osoba, *Školska knjiga*, Zagreb, 2009.
- [39] [https://nursestudy.net/encephalitis-nursing-diagnosis/?utm\\_content=cmp-true](https://nursestudy.net/encephalitis-nursing-diagnosis/?utm_content=cmp-true) dostupno 13.04.2023.

[40] <https://nursestudy.net/disturbed-sensory-perception-nursing-diagnosis/> dostupno  
13.04.2023.



## Popis slika

Slika 2.1 Prikaz režnjeva mozga, izvor: <https://mayfieldclinic.com/pe-anatbrain.htm> .....

**Pogreška! Knjižna oznaka nije definirana.**

Slika 3.4.1.1. Anatomski prikaz mjesta punktiranja za uzimanje uzorka cerebrospinalne tekućine, izvor: <https://mayfieldclinic.com/pe-lp.htm> .....9

Slika 4.1. Pacijentica shvaća da treba pomoć, izvor: autor .....13

Slika 4.2. Prikaz nekoliko prvih razgovora nakon hospitalizacije, izvor: autor .....13

Slika 4.3. Prikaz hematoma za vrijeme hospitalizacije, izvor: autor .....14

Slika 4.2.1. Prikaz moždanih struktura, izvor: MR 15.06.2023. ....17

Slika 6.1. Hematom kao posljedica paravenskog istjecanja lijeka, izvor: autor .....23

## **Popis tablica**

Tablica 3.1.1. Mogući uzročnici encefalitisa .....	5-6
--	-----

LIBRARIJA  
ALFABETNO

## Sveučilište Sjever

VŠ KC



MMI

SVEUČILIŠTE  
SJEVER

### IZJAVA O AUTORSTVU

Završni/diplomski rad isključivo je autorsko djelo studenta koji je isti izradio te student odgovara za istinitost, izvornost i ispravnost teksta rada. U radu se ne smiju koristiti dijelovi tuđih radova (knjiga, članaka, doktorskih disertacija, magistarskih radova, izvora s interneta, i drugih izvora) bez navođenja izvora i autora navedenih radova. Svi dijelovi tuđih radova moraju biti pravilno navedeni i citirani. Dijelovi tuđih radova koji nisu pravilno citirani, smatraju se plagijatom, odnosno nezakonitim prisvajanjem tuđeg znanstvenog ili stručnoga rada. Sukladno navedenom studenti su dužni potpisati izjavu o autorstvu rada.

Ja, IVA TOMIĆ (ime i prezime) pod punom moralnom, materijalnom i kaznenom odgovornošću, izjavljujem da sam isključivi autor/ica završnog/diplomskog (obrisati nepotrebno) rada pod naslovom Od epidemiologije do kliničke prakse: (upisati naslov) te da u navedenom radu nisu na nedozvoljeni način (bez pravilnog citiranja) korišteni dijelovi tuđih radova.

analiza virusnih  
uzročnika encefalitis  
s naglaskom na  
herpesvirusni  
encefalitis

Student/ica:  
(upisati ime i prezime)

Iva Tomić

(vlastoručni potpis)

Sukladno čl. 83. Zakonu o znanstvenoj djelatnosti i visokom obrazovanju završne/diplomske radove sveučilišta su dužna trajno objaviti na javnoj internetskoj bazi sveučilišne knjižnice u sastavu sveučilišta te kopirati u javnu internetsku bazu završnih/diplomskih radova Nacionalne i sveučilišne knjižnice. Završni radovi istovrsnih umjetničkih studija koji se realiziraju kroz umjetnička ostvarenja objavljuju se na odgovarajući način.

Sukladno čl. 111. Zakona o autorskom pravu i srodnim pravima student se ne može protiviti da se njegov završni rad stvoren na bilo kojem studiju na visokom učilištu učini dostupnim javnosti na odgovarajućoj javnoj mrežnoj bazi sveučilišne knjižnice, knjižnice sastavnice sveučilišta, knjižnice veleučilišta ili visoke škole i/ili na javnoj mrežnoj bazi završnih radova Nacionalne i sveučilišne knjižnice, sukladno zakonu kojim se uređuje znanstvena i umjetnička djelatnost i visoko obrazovanje.