

# Uloga fizioterapeuta kod sindroma trkačke potkoljenice

---

Hrman, Dorian

Undergraduate thesis / Završni rad

2023

Degree Grantor / Ustanova koja je dodijelila akademski / stručni stupanj: **University North / Sveučilište Sjever**

Permanent link / Trajna poveznica: <https://um.nsk.hr/um:nbn:hr:122:684147>

Rights / Prava: [In copyright](#) / [Zaštićeno autorskim pravom.](#)

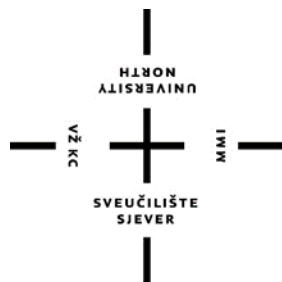
Download date / Datum preuzimanja: **2025-01-15**



Repository / Repozitorij:

[University North Digital Repository](#)





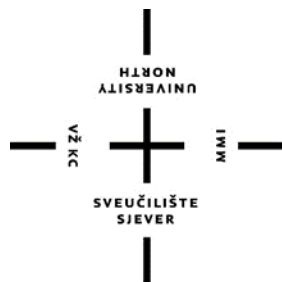
**Sveučilište  
Sjever**

Završni rad br. 245/FIZ/2023

## **Uloga fizioterapeuta kod sindroma trkačke potkoljenice**

Dorian Hrman, 0336046929

Varaždin, kolovoz 2023.



# Sveučilište Sjever

Odjel za fizioterapiju

Završni rad br. 245/FIZ/2023

## **Uloga fizioterapeuta kod sindroma trkačke potkoljenice**

Student

Dorian Hrman 0336046929

Mentor

dr.sc. Pavao Vlahek, dr. med.

Varaždin, kolovoz 2023.

# Prijava završnog rada

## Definiranje teme završnog rada i povjerenstva

ODJEL Odjel za fizioterapiju

STUDIJI Preddiplomski stručni studij fizioterapije

PRISTUPNIK Dorian Hrman

MATIČNI BROJ 0336046929

DATUM 22.08.2023

KOLEGIJI Osnove motoričkih transformacija

NASLOV RADA Uloga fizioterapeuta kod sindroma trkačke potkoljenice

NASLOV RADA NA ENGL. JEZIKU The role of physiotherapist in shin splints syndrome

MENTOR dr. sc. Pavao Vlahek dr. med. FEBPRM

ZVANJE Viši predavač

### ČLANOVI POVJERENSTVA

- Vesna Hodić, pred., predsjednik
- dr.sc. Pavao Vlahek, mentor
- Jasminka Potočnjak, v.pred., član
- Anica Kuzmić, pred., zamjenski član
- 

## Zadatak završnog rada

BROJ 245/FIZ/2023

### OPIS


Ponavljanje repetativnih istih ili sličnih pokreta predstavlja obrazac po kojem nastaje sindrom trkačke potkoljenice. Takvi uzastopni pokreti uzrokuju mikrotraume na tkivima, a problem nastaje kada takva trauma nadilazi sposobnost tkiva da se oporavi. Najčešći simptom dotičnog sindroma prenaprezanja odnosno sindroma trkačke potkoljenice je nelagoda i osjetljivost na palpaciju zahvaćenog područja. Ljudi koji su najčešće zahvaćeni ovim sindromom prenaprezanja jesu profesionalni i amaterski trkači, samim time jedan od uzroka nastanka dotičnog sindroma za vrijeme trčanja je kada je stopalo u kontaktu s podlogom s prednjim dijelom stopala uz nedostatak kontakta pete i podloge. Kako bih se mogao pravilno dijagnosticirati sindrom trkačke potkoljenice, potrebno je pravilno poznavati anatomiju koljena i potkoljenice te biomehaniku hoda i trčanja. Dijagnostika je vrlo kompleksna kod dotičnog sindroma stoga se provodi kroz nekoliko faza, a to su anamneza, opservacija, testovi i mjerenja. Rehabilitacija i uloga fizioterapeuta se očituje kroz nekoliko faza. Najvažnije su edukacija pacijenta, preventivne mjere, savjetodavna funkcija, pravilna kineziterapija, odmor, fizikalne procedure poput krioterapije, elektrostimulacija itd.

ZADATAK URUČEN

28.09.2023.

POTPIS MENTORA

Pavao Vlahek



## Sažetak

Ponavljanje repetativnih istih ili sličnih pokreta predstavlja obrazac po kojem nastaje sindrom trkačke potkoljenice. Takvi uzastopni pokreti uzrokuju mikrotraume na tkivima, a problem nastaje kada takva trauma nadilazi sposobnost tkiva da se oporavi. Najčešći simptom dotičnog sindroma prenaprezanja odnosno sindroma trkačke potkoljenice je nelagoda i osjetljivost na palpaciju zahvaćenog područja. Ljudi koji su najčešće zahvaćeni ovim sindromom prenaprezanja jesu profesionalni i amaterski trkači, samim time jedan od uzroka nastanka dotičnog sindroma za vrijeme trčanja je kada je stopalo u kontaktu s podlogom s prednjim dijelom stopala uz nedostatak kontakta pete i podloge.

Kako bih se mogao pravilno dijagnosticirati sindrom trkačke potkoljenice, potrebno je pravilno poznavati anatomiju koljena i potkoljenice te biomehaniku hoda i trčanja. Hod je skup ravnomjernih i naizmjeničnih koordiniranih pokreta ekstremiteta i trupa s ciljem premještanja s jedne lokacije na drugu u prostoru, točnije akt prijenosa tijela anteriorno i održavanja ravnoteže u toj dinamici. Ciklus hoda podijeljen je u dvije faze, oslonca i njihanja. Hod je podijeljen detaljno u 8 podfaza. Prvih 5 podfaza predstavlja fazu oslonca, a ostalo predstavlja fazu njihanja.

Dijagnostika je vrlo kompleksna kod dotičnog sindroma stoga se provodi kroz nekoliko faza, a to su anamneza, opservacija, testovi i mjerenja. U radu su opisana i nekoliko drugih dijagnoza koje mogu biti uzrok ili povod sindrom trkačke potkoljenice, ali isto tako mogu završiti kao rezultat pogrešne dijagnoze. To su redom: Stres fraktura goljениčne i lisne kosti, MTSS, kompartment sindromi, sindrom *m. tibialis posteriora*, periostitis goljениčne kosti te zamor goljениčne kosti.

Rehabilitacija i uloga fizioterapeuta se očituje kroz nekoliko faza. Najvažnije su edukacija pacijenta, preventivne mjere, savjetodavna funkcija, pravilna kineziterapija, odmor, fizikalne procedure od kojih su krioterapija, elektrostimulacija, terapija ultrazvukom i manualna masaža

KLJUČNE RIJEČI: sindrom, trkačka potkoljenica, hod, fizioterapeut

## **Abstract**

Repetition of the same or similar movements is the pattern that causes shin splints syndrome. Such repeated movements cause microtrauma to the tissues, and the problem arises when such trauma exceeds the tissue's ability to recover. The most common symptom of the respective overexertion syndrome or runner's shin syndrome is discomfort and sensitivity to palpation of the affected area. The people who are most often affected by this overexertion syndrome are professional and amateur runners, thus one of the causes of the syndrome in question during running is when the foot is in contact with the ground with the front part of the foot with a lack of contact between the heel and the ground.

In order to be able to properly diagnose shin splints syndrome, it is necessary to have a proper knowledge of the anatomy of the knee and lower leg, as well as the biomechanics of walking and running. Gait is a set of uniform and alternating coordinated movements of the limbs and trunk with the aim of moving from one location to another in space, more precisely the act of transferring the body anteriorly and maintaining balance in this dynamic. The gait cycle is divided into two phases, support and swing. The walk is divided in detail into 8 sub - phases. The first 5 sub - phases represent the support phase, and the rest represent the swing phase.

Diagnostics is very complex for the syndrome in question, therefore it is carried out through several stages, namely history, observation, tests and measurements. Several other diagnoses are described in the paper that can be the cause or cause of shin splints syndrome, but can also end up as a result of a wrong diagnosis. These are: Stress fracture of the tibia and fibula, MTSS, compartment syndromes, tibialis posterior muscle syndrome, periostitis of the tibia and fatigue of the tibia.

Rehabilitation and the role of the physiotherapist manifests itself through several stages. The most important are patient education, preventive measures, advisory function, proper kinesitherapy, rest, physical procedures, of which cryotherapy, electrostimulation, ultrasound therapy, and manual massage are the most important.

**KEY WORDS:** syndrome, shin splints, gait, physiotherapist

## **Popis korištenih kratica**

**SP** – sindrom prenaprezanja

**itd.** – i tako dalje

**MR** – magnetska rezonanca

**ES** – elektro stimulacija

**UZV** – ultrazvuk

**NSAIL** - nesteroidni protupalni lijekovi

**RTG** – rendgensko snimanje

## Sadržaj

1. Uvod.....	1
2. Anatomija.....	3
2.1. Anatomija kostiju potkoljenice.....	3
2.2. Anatomija koljenskog zgloba.....	4
2.2.1. Ligamenti koljena.....	4
2.3. Zglobovi potkoljenice.....	5
2.4. Mišići potkoljenice.....	6
2.4.1. Ekstenzijska skupina prednjih mišića potkoljenice.....	6
2.4.2. Fibularna skupina prednjih mišića potkoljenice.....	7
2.4.3. Površinski sloj stražnjih mišića potkoljenice.....	8
2.4.4. Dubinski sloj stražnjih mišića potkoljenice.....	9
3. Biomehanika.....	11
3.1. Biomehanika hoda.....	11
3.2. Biomehanika trčanja.....	12
4. Sindrom trkačke potkoljenice.....	13
5. Etiologija sindroma trkačke potkoljenice.....	14
5.1. Stres fraktura goljениčne i lisne kosti.....	14
5.2. MTSS.....	16
5.3. Sindrom m. tibialis posterior.....	16
5.4. Kompartiment sindrom potkoljenice i stopala.....	17
6. Dijagnostika.....	19
6.1. Opservacija.....	19
6.2. Testovi i mjerenja.....	19
6.3. Dodatne dijagnostičke metode.....	19
7. Liječenje i uloga fizioterapeuta kod sindrom trkačke potkoljenice.....	21
7.1. Liječenje sindroma m. tibialis posterior.....	21
7.2. Liječenje periostitisa goljениčne kosti.....	22



7.3. Liječenje zamora goljenične kosti.....	22
7.4. Preventivne mjere.....	22
7.5. Uloga fizioterapeuta.....	23
7.6. Vježbe za mišiće potkoljenice.....	24
8. Zaključak.....	27
9. Popis literature.....	28
10. Popis slika i tablica.....	30

# 1. Uvod

Trčanje je od pamtivijeka jedan od nekoliko načina kretanja ljudi. Najčešće se smatra da je trčanje ustvari samo brži način hodanja, no ono je mnogo više od toga. Danas, dotični način kretanja spada u sami vrh najpopularnijih fizičkih aktivnosti prije svega zato što se može prakticirati gotovo svugdje, a tek onda i zato jer nabava osnovne opreme nije financijski prezahtjevna. Također, sama popularnost se postigla i brojnim zdravstvenim, psihičkim i tjelesnim dobrobitima u pogledu kvalitete života. Kao i u svakoj fizičkoj aktivnosti, uz pozitivne strane nailazi se na negativne strane te aktivnosti, što bi svakako u trčanju bile razne ozljede te sindromi prenaprezanja (u daljnjem tekstu SP) [1].

Nekoliko je SP u području potkoljenice te stopala. Njihov pojavljivanje je usko vezano uz bavljenje sportom i rekreacijom, no može biti povezani i sa radnim aktivnostima. Uz sindrom trkačke potkoljenice, u SP spadaju i: sindrom *m. tibialis posterior*, kronični sindrom prednjega fascijalnog prostora te prijelomi zamora [2].

Trkačka potkoljenica je SP koji se veže uz goljenu i lisnu kost (lat. *tibia et fibula*). Bol te osjećaj nelagode se lokaliziraju u blizini ranije navedenih kostiju. Ovisno o dijelu potkoljenice koji je zahvaćen, dijele se na anteriorne, posteriorne te na medijalne ozljede [2]. Trkačka potkoljenica je kompleksno stanje što znači da se sastoji od više od jednog stanja odnosno nekoliko različitih uzroka nastanka. Neki od stanja koja su i sama uzrok nastanku dotičnog sindroma su periostitis tibije, akutni umor mišića, stres frakture kostiju potkoljenice, kompartment sindromi te različite vrste tendinopatija [3].

Kod dijagnoze i rehabilitacije sindroma trkačke potkoljenice, svaka klinička slika se razlikuje ovisno u uzroku nastanka sindroma. Od velike je pomoći u dijagnosticiranju ovog sindroma magnetna rezonanca (u daljnjem tekstu MR), no ponekad ni najsuvremenije dijagnostičke metode ne mogu pomoći u pronalasku glavnog uzroka nastanka sindroma [2]. Što se tiče rehabilitacije važno je dobro biti upućen u principe biomehanike i anatomije potkoljenica, poglavito kostiju i potkoljenih mišića kako bi se napravila kvalitetna konzervativna terapija, dok u nekim slučajevima je obavezan i operativni zahvat [4].

Cilj ovog završnog rada je opisati i prikazati sindrom trkačke potkoljenice kroz detaljnu analizu i raščlambu uzroka nastanka sindroma, mjera prevencije, načina dijagnosticiranja,

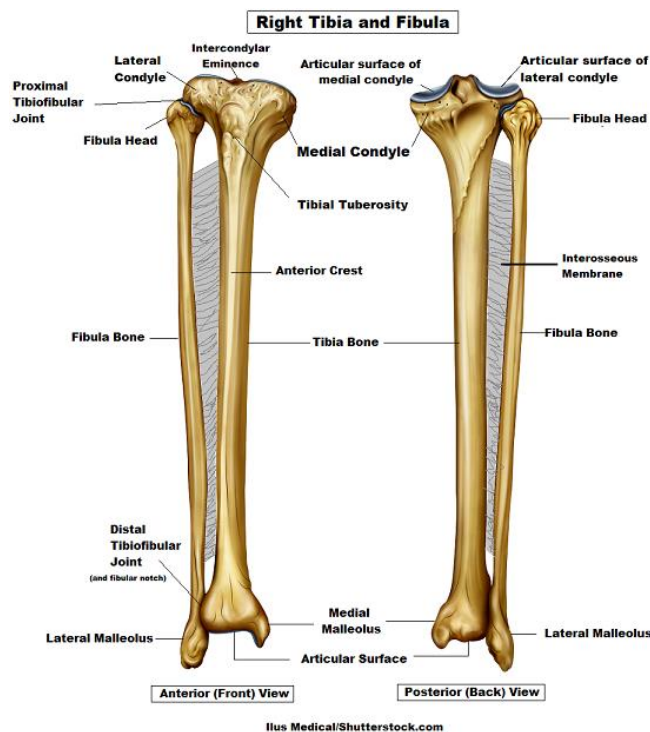
konzervativne i nekonzervativne terapije itd. Ako se sindrom trkačke potkoljenice uspješno analizira i prikaže po potonjim stavkama, uvelike se može olakšati terapija brojnim sportašima, radnicima i svim pacijentima ili svim ljudima kojima je u nekom trenutku potrebna učinkovita pomoć [3].

## 2. Anatomija

### 2.1. Anatomija kostiju potkoljenice

Potkoljenica kao dio tijela sastavljena je od dvije kosti. Dotične kosti su goljenična kost (*os tibiae*) i lisna kost (*os fibulae*). Jača od tih dvaju kostiju je svakako tibia, te je uzglobljena i sa bedrenom kosti (*os femur*) i sa kosturom stopala. Ona se sastoji od tri dijela, dva kraja – proksimalni i distalni te trokutasto tijelo (*corpus tibiae*). *Condylus medialis et condylus lateralis* se nalaze na proksimalnom dijelu goljenične kosti, dok je proksimalno usmjerena zglobna ploha presvođena *eminentiom intercondylaris*. Ona pak se pak dijeli na dva interkondilarna tuberkula, odnosno medijalni i lateralni. Na strani potonjeg nalazi se manja zglobna ploha (*facies articularis fibularis*) kojoj je usmjerenje lateralno i inferiorno, a njezin primarni zadatak je da se uzglobljuje sa glavom lisne kosti (*caput fibulae*). Trokutasto tijelo goljenične kosti na anteriornoj strani sadrži *margo anterior* koji se nakon toga nastavlja u *tuberositas tibiae*. Na stražnjoj plohi tibie proksimalno pozicionirana je *linea m. solei*, a nešto lateralnije nalazi se *foramen nutricum*. Donji dio goljenične kosti je produžen, a to produženje se naziva *malleolus medialis*. Lateralno od toga nalazi se usjek odnosno *incisura fibularis* na koju se veže lisna kost [5].

S druge strane, lisna kost (*os fibulae*) elastična je i tanje građe od susjedne kosti. Njezini dijelovi su dijafiza kosti, tijelo kosti i dva kraja. Prvi odnosno proksimalni kraj fibule sastoji se od *caput fibulae*, *facies articularis capitis i apex capitis*. *Corpus fibulae* ima tri ruba i tri plohe u središnjem dijelu, te u distalnom dijelu se nalazi i četvrti rub. *Margo anterior*, osim što je najoštriji rub, on odjeljuje *facies lateralis i facies medialis*, dok greben odjeljuje medijalnu i posteriornu plohu koju pak od lateralne plohe odjeljuje *margo posterior*. Na distalnom kraju fibule nailazi se na *malleolus lateralis* koji s svoje unutrašnje strane sadrži *facies articularis malleoli lateralis* koja služi za uzglobljivanje s gležanjskom kosti (*os talus*). Stražnji talofibularni ligament veže se na duboku udobinu (*fossa malleoli lateralis*) ispod zglobne plohe. Još je bitno za napomenuti da se posteriorno od maleola nalazi brazda (*sulcus malleolaris*) kojoj je zadaća da kroz nju prolaze tetive *mm. peronei* [5].



Slika 2.1. Anteriorni i posteriorni prikaz goljenične i lisne kosti

[izvor: <https://www.registerednurses.com/tibia-and-fibula-anatomy/>]

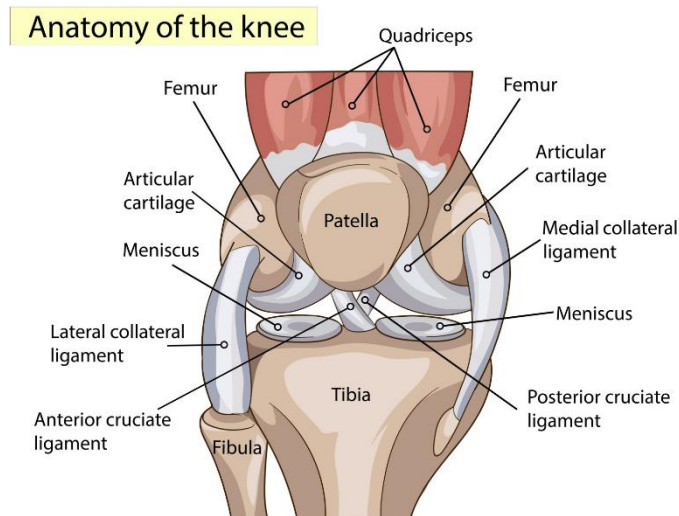
## 2.2. Anatomija koljenskog zgloba

*Articulatio genus* najveći je zglob u čovjeka. Kada se zglobovi svrstavaju po mehanici, koljeno bi se svrstalo u redove *trochoginglymus*-a (obrotni + kutni zglob). Pokreti mogući u dotičnom zglobovima su fleksija i ekstenzija, te po nekoj literaturi u flektiranom položaju zgloba moguće su i rotacije. Koljeno se sastoji od dva zglobna tijela (*condyli femoris et condyli tibiae*), meniskova i *patelle*. Lateralni kondil je sprijeda širi nego sa stražnje strane, dok je medijalni jednolike širine. Kondile međusobno razdvaja *eminentia intercondylaris et areae intercondylares* [6].

### 2.2.1. Ligamenti koljena

Koljenska čahura široka je i mlohava, a pojačana je sa nekoliko sveza (ligamenata). *Ligamentum patellae* je nastavak tetive *musculus quadriceps* i prostire se od patele sve do *tuberositas tibiae*. *Ligamentum collaterale tibiale* je ligament koji izgledom podsjeća na trokut. Ugrađen je u membranozni dio koljenske čahure i u pravilu čvrsto srasta s medijalnim meniskom

koljena. Kolateralni tibijalni ligament dijelom prekriva *pes anserinus* i križa se sa dijelom tetive *musculus semimembranosus*. Sljedeći ligament jest *Ligamentum collaterale fibulare*. Dotični ligament je okruglog oblika i nije srašten s zglobnom čahuricom te lateralnim meniskom, a proteže se od lateralnog epikondila do *caput fibulae*. Dva posljednja ligamenta koljena su *Ligamentum popliteum obliquum* i *Ligamentum popliteum arcuatum* [6].



Slika 2.2. Anteriorni prikaz anatomije koljena i popratnih ligamenata

[izvor: <https://3sporta.com/uvod-u-anatomiju-zasto-je-koljeno-trkacko/>]

### 2.3. Zglobovi potkoljenice

Gornji nožni zglob (*articulatio talocruralis*) čine lisna kost, goljenična kost i gležnajska kost. U ovom zglobu mogući su pokreti dorzalne i plantarne fleksije stopala. Prilikom dorzalne fleksije stopalo se diže u smjeru prema potkoljenici te je opseg pokreta 25°. Dok je obrnuto kod plantarne fleksije gdje se stopalo odmiče od potkoljenice u suprotnom smjeru, a opseg pokreta je 45°. Distalni kraj goljenične kosti oblikuje medijalni maleol, a distalni kraj lisne kosti lateralni maleol. U donjem nožnom zglobu (*articulatio talocalcaneonavicularis et subtalaris*) izvode se pokreti rotacija stopala. Kod unutarnje rotacije medijalni se svod odiže od podloge, a lateralni dio stopala dotiče pod. To se još naziva i inverzijom stopala ili supinacijom. Prilikom vanjske rotacije dešava se suprotno, medijalni svod dotiče podlogu, a lateralni se odiže u prostor. Ovaj pokret naziva se još i everzijom stopala ili pronacijom. Donji nožni zglob se sastoji od gležnajske kosti (*os talus*) i petne kosti (*os calcaneus*) [7].

## 2.4. Mišići potkoljenice

Mišići koji polaze sa nekog polazišta koje je lokalizirano u regiji potkoljenice, a vežu se na stopalo spadaju u duge mišiće potkoljenice. Oni se dijele prema smještaju na prednju i stražnju skupinu koje se dalje dijele u podskupine (koje su prikazane u tablici 2.1.) [5].

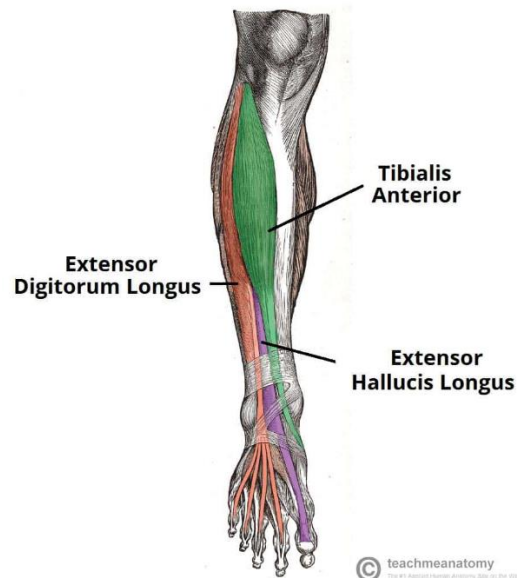
Prednja skupina mišića potkoljenice	Stražnja skupina mišića potkoljenice
Ekstenzijska skupina	Površinski sloj
m. tibialis anterior	m. triceps surae + Ahilova tetiva
m. extensor digitorum longus	m. soleus
m. extensor hallucis longus	m. gastrocnemius
Fibularna skupina	m. plantaris
m. fibularis longus	Dubinski sloj
m. fibularis brevis	m. tibialis posterior
	m. flexor hallucis longus
	m. flexor digitorum longus

Tablica 2.1. Mišići potkoljenice

### 2.4.1. Ekstenzijska skupina prednjih mišića potkoljenice

*Musculus tibialis anterior* polazi s *facies lateralis tibiae*, *fascia cruris* te interosealne membrane te se distalno hvata na središnju klinastu kost i prvu metatarzalnu kost. Inervira ga *nervus fibularis profundus*, a mišić je agonist pokreta dorzalne fleksije stopala, te je sinergist u supinaciji stopala. *Musculus extensor digitorum longus* ima proksimalno hvatište lokalizirano na lateralnom kondilu goljениčne kosti, interosealne membrane, *margo anterior fibulae* i *fascie cruris* i hvata se distalno na dorzalne aponeuroze 2. - 5. prsta stopala. Inervira ga *nervus fibularis profundus*, a mišić izvodi pokrete dorzalne fleksije stopala i prstiju. *M. extensor hallucis longus* ima proksimalno hvatište na *facies medialis fibulae*, interosealnoj membrani, a distalno hvatište na proksimalni članak *halluxa*. Inervira ga *nervus fibularis profundus*. Pokrete koje izvodi dotični

mišić jesu dorzalna fleksija palca, a kao sinergist sudjeluje u pokretima dorzalne fleksije stopala, pronaciji stopala te supinaciji stopala [5].



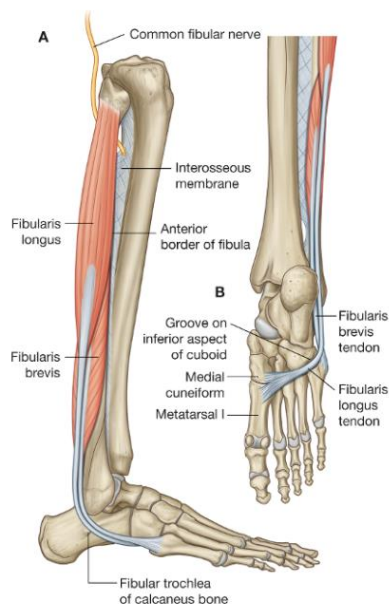
Slika 2.3. Anteriorni prikaz ekstenzijske skupine prednjih mišića potkoljenice

[izvor: <https://teachmeanatomy.info/lower-limb/muscles/leg/anterior-compartment/>]

## 2.4.2 Fibularna skupina prednjih mišića potkoljenice

Fibularnu ili peronealnu skupinu čine dva mišića. Prvi je *musculus fibularis (peroneus) longus* koji polazi sa zglobne čahure, *articulatio tibiofibularis* i proksimalnog dijela lisne kosti te se hvata na medijalni rub stopala. Njegova glavna zadaća je održavanje svedenosti stopala te zatezanje i održavanje poprječnog svoda stopala. Također, on je agonist u pokretima pronacije i plantarne fleksije stopala. Drugi mišić je *musculus fibularis (peroneus) brevis* koji ima proksimalno hvatište na lateralnoj plohi lisne kosti, a distalno se hvata na *tuberositas os metatarsale V*. Zajednička inervacija oba mišića dolazi od *nervusa fibularisa superficialisa*, a kao što imaju istu inervaciju, tako imaju i istu funkciju i zaslužni su za odrađivanje istih pokreta [5].



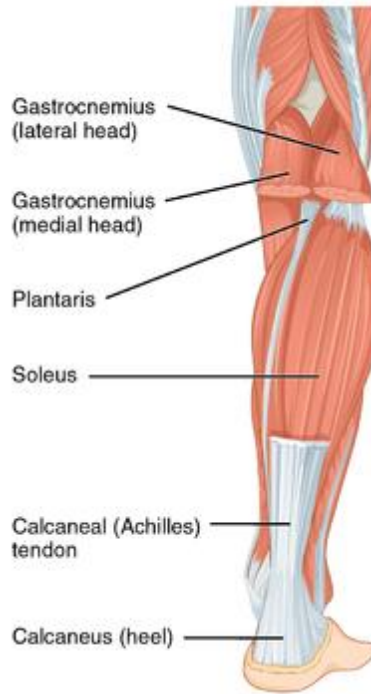

Slika 2.4. Lateralni prikaz fibularne skupine prednjih mišića potkoljenice

[izvor: <https://capitalareapt.com/1602-2/>]

### 2.4.3. Površinski sloj stražnjih mišića potkoljenice

Ovu podskupinu mišića tvori dva mišića. Jedan mišić je *musculus triceps surae* kojeg oblikuju *musculus soleus* i *musculus gastrocnemius*. Prvi polazi od *caput fibulae*, *linea m. solei tibiae* i s tetivnog luka između glava lisne i goljenične kosti. Hvata se na *tuber calcanei*. S druge strane *m. gastrocnemius* ima dvije glave (*caput mediale et laterale*). Prva polazi proksimalno od medijalnog kondila, a druga proksimalno od lateralnog kondila femura. Veže se također na *tuber calcanei*. Lisni mišić je plantarni fleksor i podiže težinu tijela pri stajanju i hodanju, a najjaču kontrakciju vrši kod stajanja na prstima. Inervira ga *nervus tibialis*. Drugi mišić u ovoj skupini jest *musculus plantaris* kojem je proksimalno hvatište u području lateralne glave *m. gastrocnemius*, proksimalno od lateralnog kondila femura i zglobna čahura. Distalno hvatište mu je medijalni rub Ahilove tetive, a inervira ga kao i lisni mišić *nervus tibialis* [5].

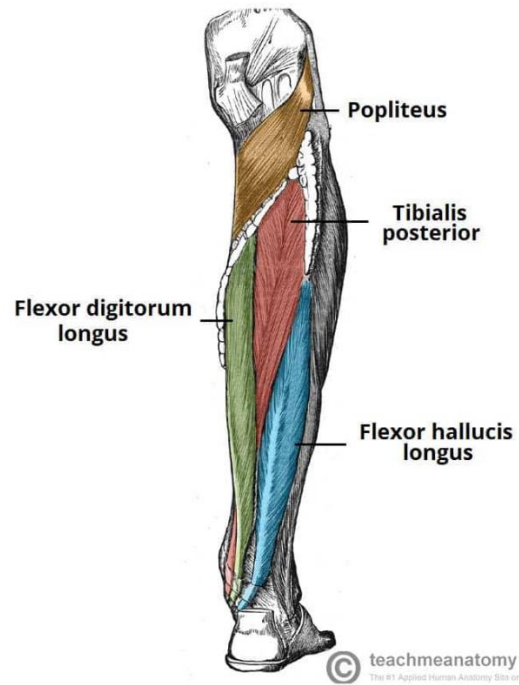


Slika 2.5. Posteriorni prikaz površinskog sloja stražnjih potkoljenih mišića

[izvor: [https://www.physio-pedia.com/Triceps\\_Surae](https://www.physio-pedia.com/Triceps_Surae)]

#### 2.4.4. Dubinski sloj stražnjih mišića potkoljenice

*Musculus tibialis posterior* polazi sa susjednih ploha goljenične i lisne kosti i interosealne membrane. Distalno mišić ima dva hvatišta, ono medijalnije jest *tuberositas ossis navicularis*, a lateralnije *ossa cuneiformia*. Dotični mišić je ekstenzor i supinator stopala, a inervira ga *nervus tibialis*. *Musculus flexor hallucis longus* ima proksimalno hvatište lokalizirano na stražnjoj plohi lisne kosti, interosealnoj membrani te *septum intermusculare posterius cruris*. Distalno se hvata na bazu distalnog članka *halluxa*. Inervira ga također *nervus tibialis*, a njegova zadaća je izvršavanje pokreta plantarne fleksije palca. Kao sinergist ovaj mišić sudjeluje u plantarnoj fleksiji ostalih prstiju i supinaciji stopala. *Musculus digitorum longus* polazi proksimalno sa stražnje plohe goljenične kosti, a hvata se distalno na distalne članke nožnih prstiju. Inervira ga *nervus tibialis*. On plantarno flektira prste stopala te sudjeluje u pokretu supinacije stopala [5].



Slika 2.6. Posteriorni prikaz dubinskog sloja stražnjih mišića potkoljenice

[izvor: <https://teachmeanatomy.info/encyclopaedia/t/tibialis-posterior/>]

### 3. Biomehanika

#### 3.1. Biomehanika hoda

Hod je skup ravnomjernih i naizmjeničnih koordiniranih pokreta ekstremiteta i trupa s ciljem premještanja s jedne lokacije na drugu u prostoru. Hodanje je akt prijenosa tijela anteriorno i održavanja ravnoteže u toj dinamici. U ostvarivanju dinamike hoda jedno je stopalo uvijek u kontaktu sa podlogom (za razliku od trčanja gdje postoji period dvostrukog njihanja tj. period leta) [8].

Hod je podložan mnogim vanjskim i unutarnjim faktorima prema kojima se mijenja (umor, bol, loše psihičko stanje i slično). Postoje četiri motoričke radnje koje se moraju izvršiti u cilju ostvarivanja normalnog obrasca hoda a to su: propulzija i kontrola kretanja prema naprijed cijelog tijela, apsorpcija energije radi smanjenja šoka tijekom kontakta pete o podlogu, prijenos težine tijela na stopalo tijekom faze oslonca te kontrola stopala odnosno prilagodba pozicije zgloba i podloge (u fazi oslonca) te sklanjanje stopala (u fazi njihanja). Ciklus hoda podijeljen je u dvije faze, oslonca i njihanja. Hod je podijeljen detaljno u 8 podfaza (kao što je prikazano u tablici 3.1.) Prvih 5 podfaza predstavlja fazu oslonca, a ostalo predstavlja fazu njihanja [9,10].

Podfaze hoda	
1. Inicijalni kontakt (heel strike)	- 10% ciklusa hoda - prenosi se težina na jedno stopalo dok druga noga gubi kontakt sa tlom
2. Dvostruki oslonac (foot flat)	- apsorpcija šoka od inicijalnog kontakta provodi se kroz fazu dvostrukog oslonca - odgovor na prijenos tereta
3. Međufaza (single leg stance)	- 40% ciklusa - jedna noga sama nosi opterećenje tijela - tijelo spremno balansirati na stajnoj nozi
4. Terminalna faza (heel off)	- period bez opterećenja kroz 10% ciklusa -stajna noga prenosi težinu tijela na kontralateralnu stranu
5. Faza predrotacije (toe off)	- stajna noga u pripremi za fazu njihanja

	- obavljene su sve rotacije i ulazi se u krajnju fazu dvostrukog oslonca prije faze njihanja
6. Inicijalno njihanje	- stopalo je oslobođeno kontakta sa tlom - akceleraciju stopala naprijed potpomažu fleksija koljena i dorzalna fleksija stopala
7. Međunjihanje	- noge su međusobno paralelne
8. Terminalno njihanje	- noga u njihanju usporava i priprema se za inicijalni kontakt sa tlom - to je deceleracija za koju su važni odnosi m. quadriceps i hamstringsa

Tablica 3.1. Podfaze hoda – oslonac i njihanje

[izvor: <https://pubmed.ncbi.nlm.nih.gov/21820535/>]

### 3.2. Biomehanika trčanja

Trčanje i hodanje imaju gotovo iste parametre po pitanju aktivnosti mišićnog i koštanog sustava, no ipak nađe se pokoja razlika. Veća brzina zahtijeva snažnije mišiće, veći opseg pokreta u zglobovima te veći stupanj ravnoteže. Faza njihanja se produljuje s povećanjem brzine trčanja, dok se faza oslonca skraćuje. Također, kod trčanja nema trenutka gdje su oba stopala u doticaju s podlogom kao što je to praksa kod hodanja [11].

Što se tiče aktivacije mišića kod obje aktivnosti i ovdje se nailazi na pojedine razlike. *Musculus tibialis anterior* je kod trčanja prisutan 73% cjelokupnog ciklusa, u obje faze, dok je kod hodanja njegova aktivnost znatno manja. Slična situacija je i s *musculus triceps surae* koji je aktivan u 80% faze oslonca i u 25% faze njihanja, što je osjetno više nego kod aktivnosti hodanja [11].

## 4. Sindrom trkačke potkoljenice

Prema nomenklaturi atletskih ozljeda Američkog liječničkog udruženja, sindrom trkačke potkoljenice označava bol i nelagodu u potkoljenici izazvanu ponavljanim trčanjem na tvrdim površinama ili nasilnom, ekstenzivnom upotrebom fleksora stopala. Nelagoda najčešće nestaje unutar nekoliko tjedana, ali bilo je i slučajeva da bol postane kronična s napadima boli koji se ponavljaju mjesecima. Nelagoda može biti toliko intenzivna da je konstantno vježbanje praktički nemoguće. Sindrom trkačke potkoljenice je ustvari bolna upala pokosnice goljenične kosti koje nastaje ponavljanim fizičkim aktivnostima [2].

Engleski naziv ovog SP je „shin splints“ što na hrvatskom jeziku označava „goljenica - cjevanica“. Dotični sindrom nemoguće je specifično odrediti niti točno lokalizirati. Samim time teže je „individualizirati“ kliničku sliku, no ipak zajednička karakteristika svih tegoba je da se pojave zbog konstantnih opetovanih mikrotrauma ili naprezanja na potkoljenici [12].

Obrazac po kojem sindrom trkačke potkoljenice nastaje jest taj da ga uzrokuje ponavljanje repetativnih istih ili sličnih pokreta. Takvi uzastopni pokreti uzrokuju mikrotraume na tkivima, a problem nastaje kada takva trauma nadilazi sposobnost tkiva da se oporavi [13].

Najčešći simptom ozljede od prenaprezanja je nelagoda i osjetljivost na palpaciju zahvaćenog područja. Još neki od uzroka mogu biti neravne površine za kretanje, stupanj kondicijske spremne sportaša, česte promjene u razini aktivnosti, mišićno - koštane abnormalnosti, stil trčanja i obuća (vrsta, kvaliteta, odgovarajuća veličina). Ljudi koji su najčešće zahvaćeni ovim sindromom prenaprezanja jesu profesionalni i amaterski trkači, samim time jedan od uzroka nastanka dotičnog sindroma za vrijeme trčanja je kada je stopalo u kontaktu s podlogom s prednjim dijelom stopala uz nedostatak kontakta pete i podloge [14].

Što se same boli i osjećaja nelagode tiče oni se ovdje ponašaju kao i kod ostalih SP. Točnije pojavljuju se u početku tik nakon obavljene aktivnosti, odnosno u inicijalnoj fazi mirovanja. Nakon nekog određenog perioda, bol se javlja i na početku aktivnosti i tijekom aktivnosti. A u finalnim fazama bol i nelagoda se mogu osjećati i bez bilo kakve aktivnosti. Što se tiče lokalizacije boli, osjećati se može na nekoliko lokacija na potkoljenici, a neke od njih su: anterolateralno na donjem dijelu potkoljenice uz samu tibi, na medijalnoj strani donje dvije trećine potkoljenici itd [13].

## 5. Etiologija sindroma trkačke potkoljenice

Sindrom trkačke potkoljenice jedan je od SP koji nije jasno definiran te se u njegovom proučavanju nailazi na brojna preklapanja mogućih povoda i uzroka dijagnoze. Sami naziv ovaj SP je dobio zbog raznih bolova koji su se pojavljivali ispod samog koljena. No, baš to područje je izuzetno nezahvalno i teško za 100% točno dijagnosticiranje jer se simptomi ne mogu lagano klasificirati. Potrebno je razumijevanje nastanka, dijagnosticiranja i liječenja različitih stanja povezanih sa dotičnim sindromom koje onda olakšavaju pravilnu i pravodobnu dijagnostiku samog sindroma trkačke potkoljenice [15].

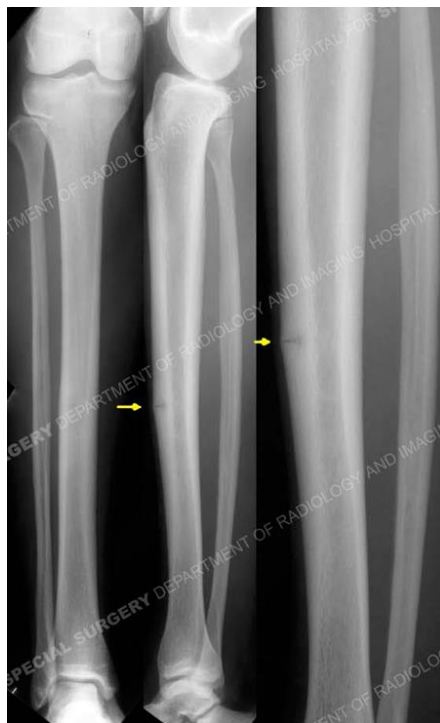Nekoliko drugačijih literatura navodi slične ili gotovo jednake uzroke sindroma trkačke potkoljenice, a neki od njih su: stres frakture goljenične i lisne kosti, sindrom m. tibialisa posteriora, kompartment sindrom potkoljenice, medijalni tibijalni stres sindrom (u daljnjem tekstu MTSS) itd. [14].

### 5.1. Stres fraktura goljenične i lisne kosti

Stres frakture su žarišne strukturalne slabosti u kosti koje su uzrokovane ponavljajućim i pretjeranim stresom same koštane strukture. Oni se inače javljaju kod kroničnog preopterećenja kostura koje traje određeni vremenski period koji nije dovoljan da kost „odradi“ odgovarajuću prilagodbu. Ove vrste prijeloma najčešće se viđaju u vojnoj i atletske populaciji. Rizik od stres frakture mogu povećati nekoliko čimbenika od kojih su najznačajniji niska kvaliteta prehrane i niska kvaliteta života. Stres frakture su u rijetkim slučajevima povezane s teškim oblicima osteoartritisa koljena, praćene patološkim otklonima osi opterećenja i pretilošću. Najčešće mjesto prijeloma je na prijelazu proksimalnog dijela kosti u njezin središnji dio odmah ispod kože gdje se može napipati sama kost. Bol je dobro lokalizirana što znači da se može točno palpirati mjesto prijeloma. Postoji i mogućnost nastajanja edema na području prijeloma, koji potencijalno može biti popraćen *erythema*-om te hiperfebrilnošću. Najčešća mjesta stres fraktura su na tibia-i (23,6 %), *os naviculare* (17,6%), metatarzalne kosti (16,2%), fibula (15,5%), bedrena kost (6,6 %), zdjelica (1,6%) i kralježnica (0,6%). Kao što i podaci govore, najčešća stres fraktura je ona na goljeničnoj kosti, a većina izvješća procjenjuje da prijelom tibijalnog stresa čini od 18,9 % do 63,0 % svih prijeloma kod sportaša. Ovakva ozljeda kod sportaša zahtijeva period bez treninga i

nastupanja na službenim utakmicama/natjecanjima. Rehabilitacija prosječno traje 7 - 12 tjedana ovisno o težini ozljede [16].

Dijagnoza stres frakture često može biti odgođena, jer obične radiografske snimke ne mogu otkriti stres frakture nakon pojave prvih simptoma. Štoviše, dokaz frakture može izostati i na ponovljenim običnim rendgenskim snimkama (kao što je jedan primjer na slici 5.1.). Scintigrafija kosti u 3 faze i MR osjetljivije su metode u dijagnostici ranih promjena i metode su prvog izbora za postavljanje početne dijagnoze. Trofazna nuklearna skeniranja su također osjetljivija u otkrivanju stres frakture. MR također može biti korisna, njezine slike su mnogo bolje od običnih radiografskih snimaka i može karakterizirati prijelom bolji od radiografije. Većina stres fraktura je nekomplikirana i može ih se liječiti konzervativno. Neke stres frakture mogu se kirurški liječiti s nekoliko različitih tehnika i pristupa. No najčešće se liječi pomoću modificiranog mirovanja, vježbama bez (većeg) opterećenja i protuupalnim lijekovima. Na kraju, stres frakture tibie i fibule spadaju u SP potkoljenice te samim time u uski krug „favorita“ uzroka sindroma trkačke potkoljenice [17].



Slika 5.1. Anteroposteriorni i lateralni rendgenski snimci stres frakture prednjeg tibijalnog korteksa

[izvor: <https://www.hss.edu/orthopedic-trauma-case39-leg-stress-fractures.asp>]



## 5.2. MTSS

Medijalni tibijalni stres sindrom (u daljnjem tekstu MTSS) se ugrubo definira kao skup bolnih simptoma na medijalnom aspektu goljenične kosti, često se nalazi u srednjem ili distalnom dijelu. MTSS je benigno i bolno stanje i čest problem u trkača. Može se naći i u vojnog osoblja i plesača. Često se mijenja sa dijagnozama poput sindroma trkačke potkoljenice, soleus sindromom, sindrom tibijalnog stresa i periostitisa. No kao i kod potonje nabrojanih, točan uzrok ovog stanja je nepoznat. Prijašnje teorije prikazivale su da se radi ustvari o upali *periosta* odnosno pokosnice. Noviji dokazi ukazuju na bolnu reakciju na stres frakture kostiju. Žene češće bivaju zahvaćene ovom dijagnozom [18].

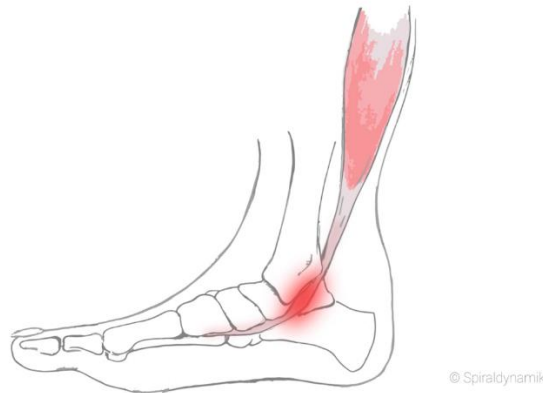Procjena pacijenta temelji se na pedantnom uzimanju anamneze i sistematskom pregledu. Iako dijagnoza ostaje klinička, slikovne studije, kao što su radiografija i skeniranje kostiju obično su dovoljni, iako je MR korisna u graničnim slučajevima za isključivanje značajnije patologije. Konzervativno liječenje je u 90% i više slučajeva uspješno i uključuje nekoliko opcija. Najboljim se pokazao odmor, no tu se koriste i ulošci za stopala koji apsorbiraju udarce od podloge. Kirurški postupci su rijetko rabljeni, ali su pokazali neke obećavajuće rezultate kod pacijenata koji nisu pokazali nikakav napredak nakon konzervativne terapije [14].

## 5.3. Sindrom m. tibialis posterior

*M. tibialis posterior* spada u dubinski sloj stražnjih mišića potkoljenice te ga inervira *nervus tibialis*. On je po funkciji ekstenzor i supinator stopala te ima veliku ulogu u stabilizaciji stopala. Zbog ogromnih opterećenja tijekom aktivnosti, tetiva dotičnog mišića dosta trpi. Tada dolazi do prenaprezanja tetive što vodi do upale ili degeneracije tkiva. Od tud i dolazi naziv *tendinitis m. tibialis posterior*. *Pes planovalgus*, hiperpronacija stopala, učestalost ponavljanja istih pokreta u stopalu samo su neki od faktora rizika koji doprinose pojavnosti sindroma *m. tibialis posterior*. Simptomi koji usko vežemo uz ovo stanje su bolnost medijalnog maleola (koja je prikazana crvenom bojom na slici 5.2.) te umanjeni opseg pokreta fleksije stopala i inverzije stopala. Kako se stanje pogoršava, može se uočiti bolna oteklina na posteriornom području medijalnog maleola [19].

U dijagnosticiranju dotičnog sindroma, nakon anamneze slijedi palpacija bolnog mjesta. Može se napraviti i radiološka pretraga te scintigrafija, koje će isključiti mogućnost oštećenja kosti.

MR je dijagnostička metoda koja identificira ozljede mekih tkiva te se njezinim provođenjem klasificira oštećenja tetive *m. tibialis posterior*. Faktori rizika koji doprinose pojavnosti ovog sindroma su spušteno stopalo, velika pronacija stopala te učestalo ponavljanje istih ili sličnih pokreta [14,19].



Slika 5.2. Sindrom *m. tibialis posterior* (slikovni prikaz)

[izvor: <https://spiraldynamik.com/de/therapie/krankheitsbilder/fuss/tibialis-posterior-syndrom.html>]

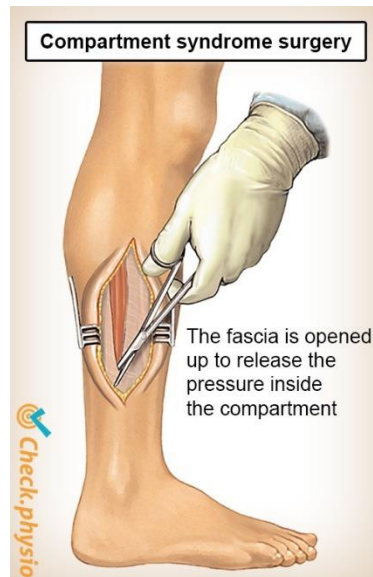#### **5.4. Kompartment sindrom potkoljenice i stopala**

Kompartment sindrom potkoljenice je teška komplikacija uz ipak malu pojavnost. Uzrok joj je većinom visokoenergetska udarna ozljeda koja nastaje na dijelu tijela koji je ozlijeđen djelovanjem sile kada se objekt naglo zaustavi. Takve ozlijede mogu se dogoditi kod vozila koja se brzo kreću pa se naglo zaustave ili uspore ili kada se putnici iz vozila izbace iz vozila dok se ono kreće [20].

Dijagnoza dotičnog sindroma temelji se na kliničkom pregledu i intrakompartmentalnom mjerenju tlaka. Da bi se lakše došlo do dijagnoze, redom se pregledavaju osnovni klinički simptomi. Prvi je je jaka bol te pojava edema. Najčešće se pojavljuju na lateralnoj strani potkoljenice. Bol se očekivano s vremenom pojačava, a još više se senzualizira kroz neku aktivnost. Najjača bol se osjeti kod pasivnog istežanja mišića potkoljenice. Živčana funkcija je poremećena te se pacijenti mogu žaliti na paresteziju *nervusa tibialisa*, odnosno promijenjen osjet

koji uključuje trnjenje na području niže od koljenskog zgloba. Od ostalih osnovnih simptoma nailazi se na slabu prokrvljenost noge, oslabljeno bilo ili čak u nekim težim slučajevima dolazi i do paralize. Svi klinički nalazi se pažljivo dokumentiraju. Kada se dijagnoza i definitivno postavi i klasificira, potrebna je hitna fasciotomija svih odjeljaka potkoljenice. Fasciotomija potkoljenice (koja je prikazana na slici 5.3.) može se izvoditi se ili jednim lateralnim rezom ili medijalnim i bočnim rezovima. Postoje dva oblika (što se tiče trajanja stanja), a to su kronični i akutni. Kronični se javlja većinom kod sportaša (trkača), on nastaje zbog intenzivnih aktivnosti pri kojima nedovoljno rastezljiva fascija ne može podnijeti veliko napinjanje i naprezanje mišića. Akutni oblik je nešto jačeg intenziteta baš zato što nastaje u slučajevima ozbiljnih prijeloma te kontuzija zbog kojih dolazi do unutarnjeg krvarenja [21].

S druge strane, kompartment sindrom stopala zahtijeva temeljito ispitivanje svih odjeljaka te poseban fokus na odjeljak gležnjske kosti. Kirurško liječenje ne eliminira rizik od razvoja disfunkcije živaca i mišića. Kada je sindrom neliječen, može doći do loših ishoda s kontrakturama, nožni prsti mogu biti deformirani, paralizirani i može doći do senzorne neuropatije. U teškim slučajevima može biti potrebna amputacija prstiju [20].



Slika 5.3. Crtani prikaz fasciotomije potkoljenice kod kompartment sindroma potkoljenice

[izvor: <https://www.physiocheck.ca/condition/101/compartment-syndrome-of-the-lower-leg>]

## **6. Dijagnostika**

Dijagnostiku sindroma trkačke potkoljenice možemo podijeliti u nekoliko faza, a to su anamneza, opservacija, testovi i mjerenja. Za početak se zabilježe opći osnovni podatci o pacijentu: ime, prezime, dob, spol, zanimanje te datum pregleda [3].

### **6.1. Opservacija**

Opservacija pacijenta zapravo starta kada fizioterapeut prvi put ugleda svog pacijenta. Tada fizioterapeut automatski primjećuje način na koji je pacijent ušao u prostoriju, posjeduje li kakvo pomagalo za hod, da li pacijent pravilno hoda te se dobiva uvid u držanje i posturu tijela. Za sindrom trkačke potkoljenice izuzetnog su značaja informacije o stanju kostiju („X“ ili „O“ noge) te trofika mišića donjih ekstremiteta. Neke stvari koji se još kontroliraju su eventualno postojanje crvenila, edema, cijanoza, ožuljčanog tkiva ili rana. Nakon vizualnog dijela pregleda, slijedi palpiranje kojim se provjerava kompletno stanje kože, mekih struktura ili goljениčnih i lisnih kostiju te zglobova. Palpiranjem se lako uočava hiper/hipotrofija mišića, povišenje/sniženje temperatura kože te se lako pronađu bolna mjesta na tijelu zbog reakcije na opip [16].

### **6.2. Testovi i mjerenja**

Poslije opservacije slijedi dio dijagnostičkih testova i mjerenja. Neki od najosnovnijih testova su: mjerenje obujma mišića s ciljem praćenja hipotrofije ili hipertrofije, mjerenje dužine donjih ekstremiteta, mjerenje opsega pokreta donjih ekstremiteta. Postoje i specifični testovi kao što je jest mjerenje intramuskularnog tlaka. On se koristi kod dijagnostike kompartment sindroma. Ukoliko je intramuskularni tlak povišen određeni period nakon prestanka treninga ili obavljanja uobičajene aktivnosti, tada je test na kompartment sindrom pozitivnog rezultata [16].

### **6.3. Dodatne dijagnostičke metode**

Najpopularnije dodatne dijagnostičke metode u dijagnosticiranju sindroma trkačke potkoljenice su: rendgensko snimanje (u daljnjem tekstu RTG), scintigrafija kostiju i MR. RTG je vrsta radijacije koja uz pomoć elektromagnetskih valova stvara slike unutrašnjosti ljudskog tijela. Scintigrafija kostiju je druga pomoćna metoda. Ona se provodi pomoću radiofarmaka, koji se iniciraju u pacijentovo tijelo. Tada se uzima specifična kamera koja može pomoću gama zraka pratiti dotične radiofarmake i na taj način dobije konačna slika kostiju (u ovom slučaju tibie i

fibule). Scintigrafija je pokazala bolje rezultate u odnosu na RTG. MR predstavlja neinvazivnu, bezbolnu i posve sigurnu dijagnostičku metodu koja radi na principu magneta i radio valova. Tada stvara najbolje moguće 3D slike bilo kojeg dijela tijela kojeg se želi pregledati. Ne smije se zaboraviti i na vizualno analognu skalu boli (VAS) koja brojevima od 1 do 10 predstavlja intenzitet boli, pri čemu 10 označava najjaču i neizdrživu bol, dok s druge strane ocjena 1 predstavlja neznatnu ili nikakvu bol [22,23,24].

## 7. Liječenje i uloga fizioterapeuta kod sindrom trkačke potkoljenice

Prije samog liječenja od velike je važnosti da se fizioterapeut informira o stanju i „željama“ svog pacijenta. Točnije, mora direktno saznati bitne informacije kao što su zanimanje ili dob, zatim pacijentove mogućnosti te njegove ciljeve po povratku u život nakon rehabilitacije. Kod liječenja dotičnog sindroma, primarno je smanjenje upale na zahvaćenom području te edukacija pacijenta. Pacijenta je bitno educirati kako pravilno ispraviti funkcionalne faktore kretanja (poglavito hodanja i trčanja) kao i prisutnost preopterećenja u treningu. Tijekom akutne faze opravak se provodi kroz nekoliko procedura kao što su: krioterapija, sonoforeza, mobilizacija mekog tkiva, ES, UZV te sami čin odmora. Kod drugačijih oblika i pristupa medicine, mogu se prepisati neki NSAIL koji za cilj imaju smanjenje upale [2,25].

U slijedećoj, odnosno subakutnoj fazi mijenja se način treninga i eliminiraju se biomehaničke abnormalnosti. Kod sportaša potrebno je smanjiti intenzitet treninga, samu njegovu vremensku dužinu trajanja i specifično kod trkača udaljenosti koja se prolazi na treningu. U ovoj fazi još je potrebno izbjegavati neravne površine te kretanje u smjeru uzbrdice. Za vrijeme rehabilitacije pacijent radi vježbe niskog intenziteta kao i „cross over“ treninge (trčanje protiv sile uzgona, leđno plivanje, prsno plivanje). Ukoliko ova faza prođe očekivano, povećava se intenzitet treninga i metraža kretanja odnosno trčanja. Samim time, uzbrdice i neravna površina više ne predstavljaju problem i dozvoljeno je vježbanje i u dotičnim uvjetima. Fizioterapeut postepeno uvodi vježbe istezanja i jačanje *musculus triceps surae*. Jačaju se i mišići u području kuka te glutealnom, trbušnom i bedrenom području [25].

### 7.1. Liječenje sindroma *m. tibialis posterior*

Prije svega kod sanacije sindroma *m. tibialis posteriora* ponajbitniji je prestanak aktivnosti tijekom koje se pojavljuje bol. U tu svrhu koriste se NSAIL, krioterapija, masaža noge, ES itd. Najveći udio u rehabilitaciji odnosi se na provođenje vježbi istezanja i jačanja mišića te korekcija statičke deformacije stopala uz pomoć ortopedskih uložaka i kvalitetnije sportske obuće. Komplikacije koje bi se mogle pojaviti u rehabilitaciji dotičnog sindroma redom su: visoki tlak u odjeljku *m. tibialis posteriora*, nedosljednost u dijagnostičkom putu, pogrešan odabir liječenja itd. U nekim slučajevima, koji jesu rijetki, može se liječenje provoditi i operativno [19].

## **7.2. Liječenje periostitisa goljenične kosti**

Kod periostitisa goljenične kosti, primarna i najbitnija je sama prevencija. Ona uključuje nošenje kvalitetne obuće, izbjegavanje trčanja po asfaltu ili betonu, te istezanje Ahilove tetive. Nakon toga kreće se u rehabilitaciju gdje je najbitnije otkloniti osjećaj boli. To se postiže odgovarajuće dugim odmorom i hladnim procedurama. Pozitivne ocjene dobio je i postupak bandažiranja gležnanskog zgloba. Nakon toga u tretman se uključuje fizikalna terapija, gdje se primjenjuju laseri, elektroterapija, UZV, magnetoterapija, kinesiotaping, udarni val te masaža dubokog tkiva i kineziterapija. Upala se može smanjiti također uz smanjenje dotoka krvi, pa je preporučljivo držanje noge na povišenom iznad razine srca. Kada bol napokon izostane, preporuka je da se kretanje odnosno trčanje provodi na mekim, travnatim površinama ili atletskom stazom. Intenzitet, tj. brzina i dužina trčanja postepeno se povećava. Ono na što se posebno treba obratiti pozornost kod obuće peta zbog amortiziranja udaraca od podloge [26].

## **7.3. Liječenje zamora goljenične kosti**

Kod navedene ozlijede fizioterapeut je dužan pratiti simptome i pojavljivanje boli kroz pacijentovu aktivnost. Intenzitet treninga se u početku značajno smanjuje, pogotovo uz prisutnost boli i u relaksirajućem položaju i ako je bol konstantna. Tada se poduzimaju mjere prestanka opterećivanje ozlijeđene noge. Ukoliko se pojave samo blagi bolovi, tada se ne prestaje opterećivati zahvaćena noga, no potrebno je krenuti s liječenjem. Većina prijeloma zamora potkoljenice uspješno zacjeljuje neoperacijskim liječenjem koje sadrži mirovanje u trajanju od 8 tjedana, kineziterapiju, sve do ponovne aktivnosti, treninga i natjecanja (u slučaju da je pacijent sportaš). Kod nekih prijeloma zamora može doći do komplikacija u vidu nesrastanja, što zahtijeva operativno liječenje i postoperativnu rehabilitaciju. Tijekom liječenja pacijentu je potrebna čim veća fleksibilnost i ojačani mišići potkoljenice. Također treba jačati mišiće cijeloga tijela, te provoditi aktivnosti koje održavaju aerobne i anaerobne kapacitete [26].

## **7.4. Preventivne mjere**

Moguće je prevenirati pojavu sindroma ukoliko osoba prakticira određene smjernice u svakodnevnom životu [27]. Smjernice su navedene u tablici 7.1.

Prevenција pojave sindroma trkačke potkoljenice
Udobna obuća (mekana uz mogućnost apsorpcije sila)
Izbjegavanje vježbe na tvrdim i neravnim podlogama
Postupno povećavati intenzitet vježbanja
Pravilno i redovno istezanje
Kvalitetno zagrijavanje prije tjelesne aktivnosti
Vježbe za stopala
Bosonogo trčanje

Tablica 7.1. Prevenција pojave sindroma trkačke potkoljenice

[izvor: <https://zir.nsk.hr/islandora/object/unin:4630>]

## 7.5. Uloga fizioterapeuta

Fizioterapeut je vrlo bitna individua u liječenju i rehabilitaciji sindroma trkačke potkoljenice. Fizioterapeut treba postići motivaciju svog pacijenta i uvjeriti ga da se može fizički vratiti u stanje prije susreta s bolovima u potkoljenici. S druge strane, zadaća pacijenta u ovoj „kategoriji fizioterapeutske pomoći“ je da bude zainteresiran, opušten i da konkretno surađuje tijekom rehabilitacije. Nakon toga fizioterapeut tijekom rehabilitacije radi fizioterapeutsku procjenu i fizioterapeutsku dijagnozu. Kroz ovaj rad moglo se uvidjeti da je dijagnostika dotičnog sindroma itekako komplicirana i da se vrlo lagano „skrene u pogrešnu ulicu“. Nakon što se uspješno obavi zadatak fizioterapeutske dijagnoze, pred fizioterapeuta se stavlja zadaća pravilnog odabira terapije. Točnije odabira fizikalnih procedura, fizioterapeutskih postupaka i dobro odabrane i dozirane kineziterapije. Kod sindroma trkačke potkoljenice ključno je to da se najčešće liječi konzervativnim putem gdje su osnovni zadaci smanjenje boli, dozirani odmor i vježbe istezanja.

Sljedeća bitna stavka u domeni fizioterapeuta kod sindroma trkačke potkoljenice jest edukacija pacijenta. Fizioterapeut je dužan konstantno obavještavati pacijenta o njegovom stanju, napretku, eventualnom nazadovanju, promjenama plana terapije. Prije same terapije potrebno je objasniti pacijentu kojim mehanizmom je došlo do SP i zbog čega se od tog trenutka više taj mehanizam ne smije prakticirati. Naravno, fizioterapeut svoju ulogu pronalazi i u pravilnom



objašnjenju vježbe (jačanja i istezanja) te pratiti pacijenta da li ih pravilno izvodi. Ukoliko pacijent u nečemu pogriješi, fizioterapeut je tu da ga korigira.

I posljednja, ali ništa manje bitna uloga fizioterapeuta je savjetodavna. Fizioterapeut bi trebao davati savjete pacijentu gdje i kakvu obuću da kupuje, da li da koristi uloške za stopala ili ne, po kakvim površinama da se kreće (trenira ili rekreira) i da li je dozvoljeno često mijenjanje podloge u sportu (ukoliko je pacijent sportaš).

## 7.6. Vježbe za mišiće potkoljenice

U ovom odlomku biti će navedeni po 1 primjer jačanja ili istezanja za najbitnije mišiće sindroma trkačke potkoljenice. Prva vježba (koja je prikazana na slici 7.1.) je vježba jačanja *musculus tibialis posterior* gdje je početni položaj stopala na podlozi u neutralnom položaju, zatim pacijent radi pokrete abdukcije i addukcije stopala protiv otpora elastične trake, najbitnije kod ove vježbe da stopalo bude u konstantnom kontaktu s podlogom [28].



Slika 7.1. Jačanje *musculus tibialis posterior*

[izvor: <https://www.physiotutors.com/wiki/tibialis-posterior-strengthening/>]


Druga vježba (koja je prikazana na slici 7.2.) je vježba jačanja *musculus tibialis anterior* gdje je početni položaj pacijenta sjedeći na ravnoj podlozi uz ekstenzirani zglob koljena. Stopalo se nalazi u blagoj plantarnoj fleksiji, a preko dorzalne strane stavi se elastična traka. Pacijent radi pokret dorzalne fleksije stopala uz fleksiju prstiju stopala protiv otpora elastične trake [28].



Slika 7.2. Jačanje musculus tibialis anterior

[izvor: <https://mobilephysiotherapyclinic.in/tibialis-anterior-strengthening-exercise/>]

Treća vježba (koja je prikazana na slici 7.3.) je vježba za površinsku skupinu stražnjih potkoljenih mišića, točnije za *musculus triceps surae*. Početni položaj je ispred švedskih ljestava ili bilo čega za što se može pacijent rukama pridržavati. Pacijent stoji na „stepperu“ ili bilo kojoj ravnoj podlozi (koja je povišena u odnosu na pod). Prva polovica stopala je na višoj podlozi, a druga polovica „visi“ sa dotične podloge. Tada pacijent radi dvije aktivnosti, prva je podizanje na prste odnosno odizanje pete u zrak gdje nekoliko sekundi zadrži taj položaj. Slijedi spuštanje pete ispod razine povišene podloge gdje se pacijent ponovno zadrži u tom položaju nekoliko sekundi. Vježba se ponovi do 10 puta [28].



Slika 7.3. Jačanje i istežanje musculus triceps surae

[izvor: <https://fitpage.in/exercises-to-strengthen-the-achilles-tendon-and-triceps-surae-calf-muscles/>]

Četvrta vježba (koja je prikazana na slici 7.4.) je vježba istežanja *musculus fibularis longus*. Početni položaj pacijenta je sjedeći na stolcu gdje je jedan ekstremitet na podlozi, a drugi je flektiran u zglobovima kuka i koljena, a uz to je abduciran i u vanjskoj rotaciju u kuku. Također

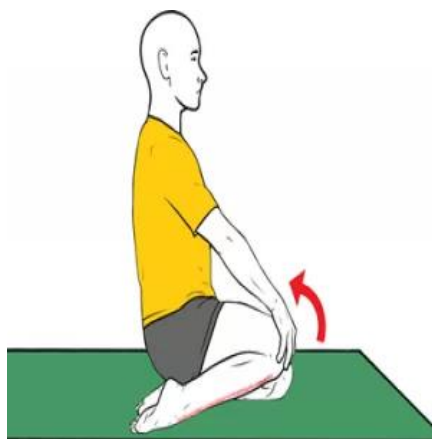
druga noga je položena preko prve. Pacijent tada rukama čvrsto uhvati prednji dio stopala s superiorne strane i privlači ga prema tabanu. Dotični položaj zadrži se desetak sekundi [28].



Slika 7.4. Istezanje musculus fibularis longus

[izvor: <https://www.plivazdravlje.hr/vjezbe/vjezbe-za-potkoljenu/4.html>]

Peta vježba (koja je prikazana na slici 7.5.) je vježba istezanja *musculus tibialis anterior*. Početni položaj ovdje je da pacijent klekne na koljena na pod i sjedne na pete. Nožni prsti trebali bi biti usmjereni unatrag. Nakon toga hvata desno koljeno desnom rukom (ili lijevo - lijevom) i odvaja ga od poda dok ne osjeti istezanje prednjeg tibijalnog mišića. Bol se ne smije osjećati [28].



Slika 7.5. Istezanje musculus tibialis anterior

[izvor: <https://mobilephysiotherapyclinic.in/tibialis-anterior-stretch/>]

## 8. Zaključak

Zaključak ovog rada je da je sindrom trkačke potkoljenice itekako kompleksan kroz nekoliko pogleda. Kada bi bio izoliran od ostalih stanja bilo bi ga lagano dijagnosticirati i liječiti, no to nije slučaj. Postoji nekolicina sličnih stanja i sindroma koja mogu biti sami uzrok nastanku sindroma trkačke potkoljenice, no mogu postati i pogrešni rezultat dijagnoze. Zato je vrlo važno biti otvorena uma i pogleda i ne gledati na dijagnostiku i postavljanje kliničke slike kroz određene okvire. Od velike važnosti je i poznavanje anatomije koljenskog zgloba, kostiju potkoljenice, gležanjskog zgloba te mišića u tom području ljudskog tijela. Isto tako, krucijalno je poznavati biomehaniku hoda i trčanja koja se međusobno ipak razlikuje te je važno biti upućen u pojavnost sindroma trkačke potkoljenice u različitim sportovima kao što su atletsko trčanje, nogomet, rukomet, košarka itd. iz razloga mehanizma nastanka sindroma. Fizioterapijska intervencija ni nije toliko komplicirana u odnosu na postavljanje dijagnoze te se temelji na nešto laganijem pristupu, odmoru i praktički osnovnim fizikalnim procedurama. Neke od njih su krioterapija, masaža, elektro stimulacije, kinesiotaping, ultrazvuk, bandažiranje. Vrlo važno je istezanje i jačanje *musculus tibialis posterior et anterior*. Fizioterapeut je dužan biti uz pacijenta tijekom cijele rehabilitacije i pružati mu usluge fizioterapeuta poput edukacije pacijenta o prestanku prakticiranja mehanizma nastanka sindroma, savjetodavne uloge oko nabave odgovarajuće obuće i korištenje raznih podloga za kretanje, psihološku ulogu gdje mora biti izraziti motivator kako bi zadobio povjerenje od pacijenta i njegovu suradnju te na kraju onu svoju osnovnu ulogu učenja, provođenja i korekcija vježbi istezanja i jačanja mišića potkoljenice.

## 9. Popis literature

- [1] P. Vlahek i L. Havaš: Abeceda trčanja, Lumbalis, Gornji Hrašćan, 2016.
- [2] S B. Thacker, J.Gilchrist, D.F. Stroup i C.D. Kimsey: The prevention of shin splints in sports: a systematic review of literature, Med. Sci. Sports Exerc., br. 34, 2002., str. 32-40
- [3] M. Smerdelj, M. Madjarević i K. Oremuš, "Sindromi prenaprežanja na potkoljenici i stopalu", Arhiv za higijenu rada i toksikologiju, br. 4, 2001., str. 451-464, Dostupno na: <https://hrcak.srce.hr/493> 01.08.2023.
- [4] P. H. Edwards, M. L. Wright, J. F. Hartman: A Review of the Differential Diagnosis of Chronic Leg Pain in the Athlete, Sports Medicine, br. 36, 2006., str. 819-840
- [5] W. Platzer: Priručni anatomske atlas u tri sveska, Sustav organa za pokretanje, Medicinska naklada, Zagreb, 2011.
- [6] J. Krmptić-Nemanić i A. Marušić: Anatomija čovjeka, Medicinska naklada, Zagreb, 2007.
- [7] P. Keros, M. Pećina, M. Ivančić-Košuta: Temelji anatomije čovjeka, Medicinska biblioteka, Zagreb, 1999.
- [8] P. Miklić: Normalan hod i analiza hoda, Zagreb, 2017.
- [9] V. Medved i M. Kasović: Biomehanička analiza ljudskog kretanja u funkciji sportske traumatologije, Hrvatski športskomedicinski vjesnik 22, br. 1, 2007., str. 40-47 Dostupno na: <https://hrcak.srce.hr/14351>
- [10] R.W. Bohannon i A.W. Andrews: Normal walking speed: a descriptive meta-analysis, Physiotherapy, br. 3, 2011., str. 182-189
- [11] S.A. Dugan i K.P. Bhat: Biomechanics and analysis of running gait, Phys Med Rehabil Clin N Am, br. 3, 2007., str. 603-621
- [12] M. Pećina: Sindromi prenaprežanja sustava za kretanje, Globus, 1992.
- [13] M. Pećina: Sindromi prenaprežanja sustava za kretanje općenito, Arhiv za higijenu rada i toksikologiju, br. 52, 2001., str. 383-392

- [14] Physiopedia: <https://www.physio-pedia.com/Shin-splints> . dostupno 4.8.2023.
- [15] D.S. Patel , M. Roth i N.Kapil: Stress fractures: diagnosis, treatment, and prevention, Am Fam Physician, br. 83, 2011, str. 39-46
- [16] Physiopedia: [https://www.physio-pedia.com/Stress\\_Fractures](https://www.physio-pedia.com/Stress_Fractures) dostupno 8.8.2023.
- [17] M. Miškulin, G. Vrgoč i D. Kraguljac: Stres fraktura tibije kod rukometaša, Medicina Fluminensis, br. 49, 2013., str. 98-105
- [18] N. Reshef i D.R. Guelich: Medial Tibial Stress Syndrome, Clinics in Sport Medicine, br, 2, 2012., str. 273-290
- [19] K.Yao, T. Xianyi Yang, W. Ping Yew: Posterior Tibialis Tendon Dysfunction: Overview of Evaluation and Management, Orthopedics, 2015., str. 385-391
- [20] M. Frink,, F. Hildebrand, C. Krettek, J. Brand i S. Hankemeier: Compartment Syndrome of the Lower Leg and Foot, Clinical Orthopaedics and Related Research, br. 468, 2010., str. 940-950
- [21] V. Goñi i H. Galindo: Foot and Ankle Disorders, Wagner Hirschfeld, 2022.
- [22] I. Borić, R. Ivelj, M. Leko, I. Bojanić i G. Roić: Radiološka dijagnostika sindroma prenaprezanja u djece i adolescenata, Paediatrica Croatica, br. 3, 2007., str. 97-103
- [23] S. Gonna, S.C.Pang i A. Smith: Digital Scintigraphy: Principles ,Design and Performance, Basic Science, br. 22, 1981., str. 365-371
- [24] N. Ožvald: Magnetska rezonancija-razvoj,primjena,perspektive, Zdravstveno veleučilište, Zagreb, 2020.
- [25] M. Pećina i S. Heimer: Športska medicina, Naprijed, Zagreb, 1995.
- [26] L. Dragić: Sindromi prenaprezanja: Trkača potkoljenica, Sveučilište u Zagrebu, kineziološki fakultet, Zagreb, 2020.
- [27] N. Habrlin: Fizikalna terapija kod sindroma prenaprezanja u trkača dugoprugaša, Sveučilište Sjever, Koprivnica,2021.
- [28] C. Kisner i L. A. Colby: Therapeutic exercise: foundations and techniques, 5. izdanje, F.A. Davis Company, Philadelphia, 2007.

## **10. Popis slika i tablica**

### **Slike**

Slika 2.1. Anteriorni i posteriorni prikaz goljениčne i lisne kosti

Slika 2.2. Anteriorni prikaz anatomije koljena i popratnih ligamenata

Slika 2.3. Anteriorni prikaz ekstenzijske skupine prednjih mišića potkoljenice

Slika 2.4. Lateralni prikaz fibularne skupine prednjih mišića potkoljenice

Slika 2.5. Posteriorni prikaz površinskog sloja stražnjih potkoljenih mišića

Slika 2.6. Posteriorni prikaz dubinskog sloja stražnjih mišića potkoljenice

Slika 5.1. Anteroposteriorni i lateralni rendgenski snimci stres frakture prednjeg tibijalnog korteksa

Slika 5.2. Sindrom m. tibialis posterior (slikovni prikaz)

Slika 5.3. Crtani prikaz fasciotomije potkoljenice kod kompartment sindroma potkoljenice

Slika 7.1 Jačanje musculus tibialis posterior

Slika 7.2. Jačanje musculus tibialis anterior

Slika 7.3. Jačanje i istežanje musculus triceps surae

Slika 7.4. Istežanje musculus fibularis longus

Slika 7.5. Istežanja musculus tibialis anterior

### **Tablice**

Tablica 2.1. Mišići potkoljenice

Tablica 3.1. Podfaze hoda – oslonac i njihanje

Tablica 7.1. Prevencija pojave sindroma trkačke potkoljenice

# Sveučilište Sjever



## IZJAVA O AUTORSTVU I SUGLASNOST ZA JAVNU OBJAVU

Završni/diplomski rad isključivo je autorsko djelo studenta koji je isti izradio te student odgovara za istinitost, izvornost i ispravnost teksta rada. U radu se ne smiju koristiti dijelovi tuđih radova (knjiga, članaka, doktorskih disertacija, magistarskih radova, izvora s interneta, i drugih izvora) bez navođenja izvora i autora navedenih radova. Svi dijelovi tuđih radova moraju biti pravilno navedeni i citirani. Dijelovi tuđih radova koji nisu pravilno citirani, smatraju se plagijatom, odnosno nezakonitim prisvajanjem tuđeg znanstvenog ili stručnoga rada. Sukladno navedenom studenti su dužni potpisati izjavu o autorstvu rada.

Ja, DORIAN HERMAN (ime i prezime) pod punom moralnom, materijalnom i kaznenom odgovornošću, izjavljujem da sam isključivi autor/ica završnog/diplomskog (obrisati nepotrebno) rada pod naslovom ULOGA PILOTTERAPEVTA KOD SINDROMA TRUKUČE POTKOLJEMICE (upisati naslov) te da u navedenom radu nisu na nedozvoljeni način (bez pravilnog citiranja) korišteni dijelovi tuđih radova.

Student/ica:  
(upisati ime i prezime)

DORIAN HERMAN  
Dorian Herman  
(vlastoručni potpis)

Sukladno Zakonu o znanstvenoj djelatnosti i visokom obrazovanju završne/diplomske radove sveučilišta su dužna trajno objaviti na javnoj internetskoj bazi sveučilišne knjižnice u sastavu sveučilišta te kopirati u javnu internetsku bazu završnih/diplomskih radova Nacionalne i sveučilišne knjižnice. Završni radovi istovrsnih umjetničkih studija koji se realiziraju kroz umjetnička ostvarenja objavljuju se na odgovarajući način.

Ja, DORIAN HERMAN (ime i prezime) neopozivo izjavljujem da sam suglasan/na s javnom objavom završnog/diplomskog (obrisati nepotrebno) rada pod naslovom ULOGA PILOTTERAPEVTA KOD (upisati naslov) čiji sam autor/ica. SINDROMA TRUKUČE POTKOLJEMICE

Student/ica:  
(upisati ime i prezime)

DORIAN HERMAN  
Dorian Herman  
(vlastoručni potpis)