

Upućenost studenata u načine samopregleda pigmentiranih promjena kože

Tomašić, Lucija

Undergraduate thesis / Završni rad

2023

Degree Grantor / Ustanova koja je dodijelila akademski / stručni stupanj: **University North / Sveučilište Sjever**

Permanent link / Trajna poveznica: <https://um.nsk.hr/um:nbn:hr:122:668906>

Rights / Prava: [In copyright](#)/[Zaštićeno autorskim pravom.](#)

Download date / Datum preuzimanja: **2024-09-27**



Repository / Repozitorij:

[University North Digital Repository](#)





**Sveučilište
Sjever**

Završni rad br. 1714/SS/2023

**Upućenost studenata u važnost i načine samopregleda
pigmentnih promjena kože**

Lucija Tomašić, 0336048213

Varaždin, rujan, 2023. godine



Sveučilište Sjever

Odjel za Sestrinstvo

Završni rad br. 1714/SS/2023

Upućenost studenata u važnost i načine samopregleda pigmentnih promjena kože

Student

Lucija Tomašić, 0336048213

Mentor

dr.sc. Tajana Borlinić, dr.med., pred.

Prijava završnog rada

Definiranje teme završnog rada i povjerenstva

ODJEL	Odjel za sestrinstvo		
STUDIJ	preddiplomski stručni studij Sestrinstva		
PRISTUPNIK	Lucija Tomašić	JMBAG	0336048213
DATUM	14.7.2023.	KOLEGIJ	Dermatologija
NASLOV RADA	Upućenost studenata u načine samopregleda pigmentiranih promjena kože		
NASLOV RADA NA ENGL. JEZIKU	Students' familiarity with methods of skin pigment lesions self-examination		
MENTOR	dr.sc. Tajana Borlinić	ZVANJE	predavač
ČLANOVI POVJERENSTVA	1. izv.prof.dr.sc. Rosana Ribić, predsjednica		
	2. dr.sc. Tajana Borlinić, pred., mentor		
	3. Željka Kanižaj Rogina, pred., član		
	4. Zoran Žeželj, pred., zamjenski član		
	5. _____		

Zadatak završnog rada

BROJ 1714/SS/2023

OPIS

Pigmentirane promjene predstavljaju jedno od najvažnijih područja dermatološke onkologije s obzirom da je ponekad teško razlikovati benigni nevus od malignog melanoma. Maligni melanom je zloćudni tumor melanocita, a zbog velike sklonosti ranom metastaziranju ubraja se u najzloćudnije tumore kože i sluznica. Incidencija melanoma u svijetu u stalnom je porastu, stoga je edukacija o odgovornom zdravstvenom ponašanju te poticanju na redovito provođenje samopregleda pigmentiranih promjena važan djelokrug rada liječnika dermatologa i medicinske sestre/tehničara. U radu će biti provedeno istraživanje kod studenata treće godine Sveučilišta Sjever.

Pristupnica će u radu:

- definirati melanocitne promjene kože
- opisati načine samopregleda kožnih promjena
- usporediti znanje studenata Sveučilišta Sjever o prepoznavanju malignih kožnih pigmentiranih promjena
- usporediti znanje i stavove studenata zdravstvenih i nezdravstvenih smjerova vezane uz samopregled nevusa

ZADATAK URUČEN

19.07.2023.



POTPIS MENTORA

M

Predgovor

Studiranje je najljepši period života, govorili su mi. Prije tri godine, stajala sam u redu za upis i čekajući pitala se: „Mogu li ja ovo?“, „Jesam li spremna?“, „Hoću li uspjeti?“ I uspjela sam. Iako smo generacija koja nije doživjela studentski život kakav smo zamišljali, obzirom na pandemiju Covid 19, svoje profesore na samom početku viđala sam samo kao ikone Google Meeta. Bez obzira na to, oni su se neizmjerne trudili prenijeti mi svoje znanje i formirati me u prvostupnicu kakva postajem. Ovim se putem želim zahvaliti svim profesorima Sveučilišta Sjever koji su utjecali na moj osobni i akademski razvoj.

Najiskrenije zahvaljujem svojoj mentorici dr.sc Tajani Borlinić, dr.med., pred. što je prije svega pristala biti moja mentorica. Vaša stručnost, podrška i savjeti bili su ključni za formiranje ovog rada. Hvala Vam na uloženom vremenu, trudu i ukazanom povjerenju tijekom izrade završnog rada.

Također veliko hvala mojoj obitelji koja mi pruža neizmjernu potporu od samog početka studiranja. Hvala vam što ste vjerovali u mene i bili oslonac u najtežim trenucima.

Naposljetku, od srca hvala svim kolegama i prijateljima koji su mi uljepšali dane studiranja i učinili ih nezaboravnima.

Sažetak

Pigmentne promjene kože predstavljaju jedno od najvažnijih područja dermatološke onkologije obzirom na težinu razlikovanja benignog nevusa od malignog melanoma. Prema vremenu nastanka nevusi se dijele na kongenitalne i stečene. Čimbenici kao što su svijetla koža, svijetle oči i boja kose također mogu utjecati na broj i razvoj nevusa, zato osobe svjetlije puti imaju više nevusa od onih tamnije puti. Melanom je najzloćudniji tumor kože i sluznica sklon ranom metastaziranju. Peta je najčešća maligna bolest u muškaraca i sedma po učestalosti u žena. Najvažniji čimbenici dobre prognoze su rana dijagnoza i rano liječenje, stoga se preporučuje redoviti samopregled kože prema ABCDE pravilu uz poznate mjere fotozaštite. Medicinska sestra/tehničar potiče populaciju na redovit samopregled nevusa u skladu s ABCDE pravilom čime ih educira o odgovornom zdravstvenom ponašanju. Uz sve veću pojavnost melanoma u svijetu, edukacija o odgovornom zdravstvenom ponašanju i poticanje redovitog samopregleda pigmentnih promjena važno je područje rada dermatologa i medicinskih sestara/tehničara.

U radu je provedeno istraživanje kod studenata treće godine Sveučilišta Sjever zdravstvenih i nezdravstvenih smjerova kako bismo dobili uvid u njihova znanja i stavove. Rezultati istraživanja ukazali su varijabilnu razinu svijesti i znanja o važnosti samopregleda kože i prepoznavanju pigmentnih promjena. Medicinske sestre/tehničari i dermatolozi imaju ključnu ulogu u podizanju svijesti o redovitim pregledima i samopregledu kože kod studenata s ciljem smanjenja incidencije oboljenja od najzloćudnijeg raka kože.

Ključne riječi: samopregled, pigmentne promjene kože, melanom, istraživanje, edukacija

Abstract

Skin pigment changes represent one of the most important areas in dermatological oncology, as it is sometimes difficult to distinguish between a benign nevus and a malignant melanoma. Nevi are categorized into congenital and acquired based on the time of onset. Factors such as light skin, light eyes, and blond hair color can also influence the number and development of nevi, where individuals with lighter skin have more nevi than those with darker skin. Melanoma is the most malignant skin and mucosal tumor prone to early metastasis. It ranks fifth in terms of frequency in men and seventh in women. The most important factors for a good survival rate are early diagnosis and early treatment. Therefore, regular self-examination of the skin according to the ABCDE rule is highly, along with known sun protection measures. Nurses/technicians play a key role in encouraging people to regularly self-examine nevi following the ABCDE rule in order to educate them and stimulate responsible health behavior. With the increasing incidence of melanoma worldwide, education about responsible health behavior and promoting regular self-examination of pigment changes is an important area of work for dermatologists but also for nurses/technicians.

A study was conducted among third-year students at the University North, both in healthcare and non-healthcare fields, investigating their knowledge about the importance of skin self-examination and recognizing pigment changes. Nurses and dermatologists have a crucial role in raising awareness about regular examinations and skin self-examination among students, with the goal of reducing the incidence of the most malignant skin cancer.

Keywords: self-examination, skin pigment changes, melanoma, research, education

Popis korištenih kratica

m² metar kvadratni

mm milimetar

SZO Svjetska Zdravstvena Organizacija

UV ultraljubičasto zračenje (engl. ultraviolet radiation)

s.c. subkutana primjena lijeka

DNA deoksiribonukleinska kiselina (engl. deoxyribonucleic acid)

UVA ultraljubičaste A zrake

UVB ultraljubičaste B zrake

UVC ultraljubičaste C zrake

SPF engl. Sun protection factor (zaštitni faktor)

A engl. asymmetry - asimetrija

B engl. border - rubovi

C engl. color - boja

D engl. diameter - promjer

E engl. elevation - elevacija (uzdignuće nevusa iznad razine kože)

Sadržaj

1.	Uvod	1
2.	Građa kože	2
2.1.	Epidermis	2
2.1.1.	Melanociti	3
2.2.	Dermis	3
2.3.	Subcutis	4
3.	Utjecaj UV zraka na kožu	5
3.1.	Tipovi kože po Fitzpatricku	6
4.	Nevusi	8
4.1.	Epidermalni melanocitni nevusi	8
4.1.1.	Sunčane pjege	9
4.1.2.	Beckerov nevus	9
4.1.3.	Lentiginosis	10
4.1.4.	Lentigo solaris	10
4.1.5.	Pjega boje bijele kave	11
4.2.	Dermalni melanocitni nevusi	11
4.2.1.	Plavi nevus	11
4.2.2.	OTA	12
4.2.3.	ITO	12
4.2.4.	Macula mongolica	13
4.3.	Nevoceularni nevusi	13
4.3.1.	Displastični nevus	14
4.3.2.	Halo nevus	14
5.	Melanoma malignum	15
5.1.	Površinskošireći melanom	15
5.2.	Nodularni melanom	16
5.3.	Akrolentiginozni melanom	16
5.4.	Lentigo maligna melanoma	17
5.5.	Amelanotični melanom	17
5.6.	Dijagnostika i liječenje	18

6.	Samopregled kože.....	19
7.	Uloga medicinske sestre/tehničara u dermatološkoj onkologiji.....	21
8.	Dermatoskopija.....	23
8.1.	Dermatoskop.....	23
8.2.	FotoFinder	24
9.	Istraživački dio rada.....	25
9.1.	Cilj istraživanja.....	25
9.2.	Metode istraživanja.....	25
9.2.1.	Sudionici ankete	25
9.2.2.	Instrument istraživanja	25
9.2.3.	Statistička obrada.....	25
9.3.	Rezultati.....	26
9.4.	Rasprava	32
10.	Zaključak	35
11.	Literatura	36

1. Uvod

Koža je plosnati organ koji prekriva vanjsku stranu organizma i štiti ga. Ukupna površina u odraslih osoba iznosi između 1,6 do 2 m² i debljina između 1,5 i 4 mm [1]. Primarna funkcija kože je stvaranje barijere između tijela i vanjskog okoliša [2].

Rak kože, posebno melanom, predstavlja značajan zdravstveni problem u svijetu. Broj slučajeva melanoma i drugih malignih promjena kože kontinuirano raste, što zahtijeva veću svijest i proaktivnost u otkrivanju i prevenciji ovog oblika raka. Trendovi incidencije melanoma pokazuju zabrinjavajući porast u posljednjim desetljećima. Godišnje se, prema podacima Svjetske Zdravstvene Organizacije (SZO) dijagnosticira više od 300.000 novih slučajeva melanoma, a broj oboljelih i dalje raste. Više faktora pridonosi trendu povećanja incidencije melanoma. Jedan od ključnih faktora je izloženost kože štetnom UV zračenju, naročito od Sunca i solarija. Promjene u stilu života, kao što su putovanje i sunčanje na egzotičnim destinacijama također su doprinijele povećanju rizika. Važnost ranog otkrivanja melanoma ne može se dovoljno naglasiti. Kada se melanom otkrije u ranoj fazi, postoji velika vjerojatnost uspješnog liječenja i izlječenja. Međutim, kasno otkriveni melanom ima lošiju prognozu i veliku stopu smrtnosti, stoga je važno naglasiti potrebu za ranim otkrivanjem kako bi se poboljšala prognoza oboljelih i smanjila smrtnost [2, 3].

Jedan od ključnih elemenata u ranom otkrivanju melanoma je samopregled pigmentnih promjena kože, proces kojim pojedinac redovito pregledava vlastitu kožu kako bi identificirao sumnjive promjene [3]. Redovit pregled i praćenje promjena na koži omogućuju ranu identifikaciju sumnjivih lezija, poput nepravilnih nevusa (madeža) ili promjena u veličini, obliku ili boji već postojećih pigmentnih promjena. Edukacija o važnosti ranog otkrivanja melanoma i samopregleda pigmentnih promjena kože igra ključnu ulogu u podizanju svijesti među populacijom.

Uključivanje studenata u ovaj proces od iznimne je važnosti jer oni čine mlađu populaciju izloženu riziku od razvoja melanoma, ali često nedovoljno svjesnu potencijalnih opasnosti [3]. Kombinacija samopregleda s redovitim posjetima dermatologu i zaštitom od Sunca stvara cjelovit pristup prevenciji melanoma. Važno je istaknuti kako samopregled ne zamjenjuje stručnu procjenu i dijagnozu dermatologa, već je važan korak u održavanju zdrave kože i ranoj detekciji potencijalno opasnih promjena. Ukupno gledano, samopregled pigmentnih promjena kože ima značajan utjecaj u prevenciji melanoma. Povećana svijest, edukacija o zaštiti i redoviti pregledi kože mogu smanjiti incidenciju melanoma, poboljšati ishode liječenja i spasiti živote [4].

U kontekstu sve većeg broja oboljelih mladih osoba, posebno među studentskom populacijom, važno je istražiti njihovu upućenost u važnost samopregleda pigmentnih promjena kože. Studenti,

kao mladi odrasli ljudi, često su izloženi intenzivnom izlaganju suncu i drugim štetnim čimbenicima koji mogu potencijalno izazvati razvoj melanoma, stoga je ključno educirati ih o važnosti redovitog samopregleda i znakovima koje trebaju tražiti kako bi na vrijeme identificirali potencijalno opasne promjene [3].

Ovaj istraživački rad ima za cilj istražiti razinu upućenosti studenata u važnost samopregleda pigmentnih promjena kože, kao i njihovu svijest o rizicima za nastanak melanoma. Kroz prikupljanje podataka o znanju i prakticiranju samopregleda među studentskom populacijom, rad će identificirati svijest o potrebi prevencije i edukacije. S obzirom na ove specifične rizike, važno je usmjeriti edukacijske napore prema studentskoj populaciji. Osiguravanje pravilne edukacije o rizicima Sunčevih zraka, korištenju zaštite od Sunca, redovitom samopregledu i važnosti ranog otkrivanja melanoma može značajno utjecati na smanjenje rizika među mladima i pravodobno otkrivanje sumnjivih pigmentnih promjena. Dodatno, promicanje mjera zaštite od sunca na sveučilištima i u studentskim zajednicama, poput postavljanja sjenila na otvorenim prostorima i osiguravanja pristupa kvalitetnoj zaštiti od Sunca također su važan faktor za smanjenje izloženosti i rizika od nastanka melanoma među studentima [5].

Svijest o rizicima i promoviranje preventivnih mjera među studentskom populacijom ključno je u borbi protiv melanoma i očuvanju zdravlja kože mladih [5]. Nedostaci u svijesti i upućenosti studenata o samopregledu kože poput: nedostatka edukacije, nedovoljne svijesti o riziku, samosvijesti o vlastitoj koži, nedovoljnim pristupačnim resursima, nepravilnom prakticiranju samopregleda samo su neki nedostaci koji predstavljaju izazov u prevenciji melanoma [6]. Važnost edukacije o samopregledu kože među studentima je iznimno velika. Pravilna edukacija pruža studentima potrebno znanje i svijest o važnosti samopregleda pigmentnih promjena kože, identifikaciji sumnjivih promjena i ranom otkrivanju melanoma [7].

2. Građa kože

Koža je najveći organ ljudskog tijela, površine oko 1,6 do 2m² i sadrži otprilike 10% ukupne tjelesne mase prosječne odrasle osobe. Primarna funkcija kože je stvaranje barijere između tijela i vanjskog okoliša. Funkcija barijere jest zaštita kože od ultraljubičastog (UV) zračenja, kemikalija, alergena i mikroorganizama. Osim toga, koža ima ulogu u homeostazi i regulaciji tjelesne temperature [2]. Koža je također važan osjetilni organ koji sadrži osjetna tjelešca za: dodir, bol, svrbež, pritisak, toplinu i hladnoću. Morfološki se sastoji od tri glavna sloja: epidermis, dermis, subcutis [1]

2.1. Epidermis

Epidermis je površinski sloj kože. Građen je od stanica keratinocita koje su međusobno povezane dezmosomima. U epidermisu se također nalaze stanice melanociti čija je glavna uloga stvaranje melanina kao i Langerhansove i Merkelove stanice. Langerhansove stanice imaju ključnu ulogu u imunološkoj obrani organizma prepoznajući strane tvari poput bakterija, virusa i/ili alergena. Merkelove stanice nalaze se u bazalnom sloju epidermisa te su odgovorne za osjetilne funkcije. One omogućuju osjetilnom sustavu prenijeti informaciju o dodiru, omogućujući razlikovanje različitih tjelesnih senzacija. Epidermis se dijeli na dodatnih pet slojeva: bazalni sloj (*stratum basale*), nazubljeni sloj (*stratum spinosum*), zrnati sloj (*stratum granulosum*), svjetlucavi sloj (*stratum lucidum*), rožnati sloj (*stratum corneum*) [8].

Bazalni sloj (*stratum basale*) najdublji je sloj epidermisa i sadrži stanice koje se neprestano dijele i razvijaju u nove stanice kože. U bazalnom sloju nalaze se i stanice koje proizvode pigment melanin, melanociti. Također vrlo važnu ulogu imaju i Merkelove stanice povezane živčanim stanicama u dermisu koje služe za osjet dodira te Langerhasove stanice koje sudjeluju u imunološkom odgovoru organizma [8].

Nazubljeni sloj (*stratum spinosum*) nalazi se iznad bazalnog sloja i sadrži 4 do 8 redova poligonalnih stanica koje povezuju jedna drugu i pružaju čvrstu vezu koja štiti kožu od ozljeda i infekcija [8].

Zrnati sloj (*stratum granulosum*) nalazi se iznad nazubljenog sloja i sastoji se od rombičnih stanica (keratinocita) koje u citoplazmi sadrže zrnca keratohijalina, međuprodukta keratina [8].

Svjetlucavi sloj (*stratum lucidum*) je tanak sloj između zrnatog i rožnatog sloja. Sastoji se od plosnatih stanica koje se nalaze samo na određenim dijelovima kože, poput tabana i dlanova [8].

Rožnati sloj (*stratum corneum*) je najpovršniji sloj epidermisa i sastoji se od 20 do 30 redova odumrlih stanica, odnosno stanica bez jezgre i organela. Ove se stanice stalno ljušte i obnavljaju novim stanicama koje se razvijaju u bazalnom sloju [8].

2.1.1. Melanociti

U ljudskoj koži melanociti su prisutni u epidermisu i folikulima dlake. Smješteni su u bazalnom sloju epidermisa kao dendrične stanice, iznad bazalne membrane. Osnovno obilježje ovih stanica jest proizvodnja pigmenta melanina. Melanociti tvore heterogenu skupinu stanica u ljudskom tijelu. Iako imaju sposobnost proizvodnje melanina i potječu iz stanica neuralnog grebena, njihove posebne funkcije u svim ciljnim mjestima su mnogo šire od same sinteze melanina. Mikroskopski, analiza ukazuje kako su zreli melanociti ovalni ili fuziformne, dendritične stanice, manje od keratinocita. U citoplazmi postoje posebne membranske vezane organele koje proizvode melanin, melanosomi [9]. Melanociti se nalaze u bazalnom sloju epidermisa gdje se formiraju epidermalne melaninske jedinice kao rezultat odnosa između jednog melanocita i 30 do 40 povezanih keratinocita. Omjer melanocita i keratinocita je 1 : 10 u epidermalnom bazalnom sloju. Melanogeneza je odgovoran biokemijski put za sintezu melanina. Odvija se u melanocitima, zasebnim citoplazmatskim organelama, melanosomima. Melanin ima brojna svojstva koja su korisna za tijelo, kao što su: apsorpcija i raspršenje UV zračenja, oksidacijsko-redukcijske reakcije i ion skladištenje. Ljudska koža sadrži mješavinu različitih vrsta melanina, a njihov omjer dijelom određuje vidljivu pigmentaciju [1,2]. Raznolikost pigmentacije kože među različitim etničkim skupinama ovisi o sadržaju eumelanina. Omjer eumelanina prema ukupnom melaninu odlučuje o boji kože za razliku od feomelanina koji nije u korelaciji s pigmentom kože. Kao posljedica toga, rizik od melanoma kod svjetlije kože je 30 do 40 puta veći nego kod osoba tamnije puti [9].

2.2. Dermis

Dermis je dublji sloj kože koji se nalazi ispod epidermisa. Granica između epidermisa i dermisa valovita je, polupropusna bazalna membrana [2]. Bazalna membrana smatra se najčvršćom strukturom građenom od kolagena i laminina. Dermis je sloj koji podupire i hrani, a osnovna struktura jest vezivno tkivo sastavljeno od kolagenskih i elastičnih vlakana. Dermis se obično dijeli na dva sloja: papilarni sloj i retikularni sloj. Papilarni sloj sastoji se od tankih kolagenskih vlakana i stanica. Ovaj sloj sadrži i mnoge kapilare i živčane završetke koji pomažu u hranjenju i osjetu kože. Retikularni sloj nalazi se ispod papilarnog sloja te je sastavljen od debljih kolagenskih i elastičnih vlakana. Ovaj sloj pruža koži snagu i elastičnost te sadrži žile, živce, folikule dlake,

žlijezde lojnice i znojnice [7]. U dermisu se nalaze i druge važne stanice, uključujući fibroblaste, koji proizvode kolagen i elastin, mastocite, koji su uključeni u odgovor na upalu i makrofage, koji se bore protiv infekcija. Važna uloga dermisa je pružanje potpore i zaštite koži, kao i osiguravanje hranjivih tvari kroz krvne žile [10].

2.3. Subcutis

Subcutis ili hypodermis potkožni je sloj kože. Nalazi se ispod retikularnog sloja dermisa i građen je od rahlijeg vezivnog tkiva koje je podijeljeno pregradama. U njima se nalaze veće krvne i limfne žile. Sastoji se od lipocita raspoređenih u masne reznjice međusobno povezane kolagenim i elastičnim vlaknima. Masne stanice tvore sloj različite debljine, ovisno o njegovom položaju u tijelu, spolu i statusu uhranjenosti. Masno tkivo doprinosi toplinskoj izolaciji i skladištenju energije te djeluje kao amortizer. Njegova primarna funkcija je zaštita protiv fizičkog udara, toplinska izolacija i skladištenje energije. Postoji opsežna mreža kapilara u subcutisu što dopušta brzu apsorpciju lijeka datu supkutano (s.c.), kao na primjer, inzulin [9,10].

3. Utjecaj UV zraka na kožu

Izloženost UV zrakama ima značajan utjecaj na kožu. UV zrake koje dolaze iz Sunčeve svjetlosti mogu prodrijeti duboko u kožu i izazvati različite štetne učinke. Oštećenje DNA u stanicama kože, rano starenje kože, opekline od Sunca, supresija imunološkog sustava kože i povećan rizik od razvoja raka kože samo su neki od rezultata izlaganja UV zrakama. Kada su kožne stanice izložene UV zrakama, one apsorbiraju energiju koju zračenje nosi. Ova energija može oštetiti DNA u stanicama, što može dovesti do mutacija i genetskih promjena. Ponavljano oštećenje DNA može pridonijeti razvoju karcinoma kože, uključujući melanom. Izlaganje UV zrakama također može uzrokovati rano starenje kože, obzirom da one potiču razgradnju kolagena i elastina, važnih komponenti koje održavaju čvrstoću i elastičnost kože. To može rezultirati pojavom bora, gubitkom elastičnosti kože, tamnim mrljama i drugim znakovima starenja [12]. Opekline od Sunca još su jedan rezultat prekomjerne izloženosti UV zrakama. Intenzivna izloženost može izazvati: crvenilo, bol, oticanje i ljuštenje kože. Ponovljene opekline od Sunca povećavaju rizik od razvoja raka kože. Također, UV zrake mogu potisnuti imunološki sustav kože što može oslabiti njegovu sposobnost borbe protiv infekcija i nekontroliranog rasta atipičnih stanica. Dugotrajna izloženost UV zrakama povećava rizik od razvoja raka kože. Melanom, najopasniji oblik raka kože, često je povezan s izlaganjem UV zrakama, stoga je važno razumjeti utjecaj UV zraka na kožu i poduzeti korake za zaštitu od Sunca kako bi se smanjio rizik od oštećenja kože i razvoja raka kože [12,13].

UVA, UVB i UVC su vrste ultraljubičastih zraka koje potječu od Sunca. Ove zrake imaju različite karakteristike i sposobnosti prodiranja kroz Zemljinu atmosferu [13].

UVA zrake čine najveći dio UV zračenja koje stiže do Zemljine površine, oko 95% ukupnog UV zračenja. Imaju dulju valnu duljinu, stoga prodiru dublje u kožu. Glavni su krivac za fotostarenje kože (oštećenje kolagena i elastina u koži) i moguću pojavu bora. UVA zrake prisutne su tijekom cijelog dana i ne reagiraju na većinu konvencionalnih krema za sunčanje [13].

UVB zrake čine manji dio ukupnog UV zračenja, oko 5- 10% koje stiže do Zemljine površine. Kraće su valne duljine od UVA zraka. Većinom uzrokuju opekline od Sunca, crvenilo kože i osip nakon izlaganja Suncu. UVB zrake mogu proći kroz staklo i prisutne su u većem intenzitetu tijekom ljeta u podnevnim satima [13].

UVC zrake čine najmanji dio UV zračenja i gotovo se u potpunosti apsorbiraju u Zemljinom ozonskom sloju prije nego što stignu do površine. Obzirom na to da su većinom zaustavljene ozonskim slojem, ljudi su im obično izloženi samo u industrijskim uvjetima, kao što su neke vrste svjetiljki i sterilizacijskih uređaja. Zbog njihovog utjecaja na kožu, važno je zaštititi se od UV zraka boravkom na Suncu. Korištenje zaštitnih krema s odgovarajućim SPF faktorom može

pomoći u sprečavanju oštećenja kože od UV zraka. Također je preporučljivo izbjegavati direktno izlaganje Suncu tijekom najjačih sunčevih sati, nositi zaštitnu odjeću i sunčane naočale s UV zaštitom [13].

3.1. Tipovi kože po Fitzpatrick-u

Fitzpatrick skala tipova kože je sustav koji se koristi za klasificiranje kože na temelju njezine reakcije prilikom i nakon izlaganja Suncu. Razvio ju je Thomas B. Fitzpatrick 1975. godine kako bi procijenio rizik od oštećenja kože od Sunca, rizik od opekline i potreba za zaštitom od UV zraka. Skala uzima u obzir pigmentaciju kože, sklonost tamnjenju i reakciju na izlaganje Suncu [14].

Postoje šest različitih Fitzpatrickovih fototipova kože:

Fototip kože I:

- vrlo svijetla koža
- uvijek izgori, nikada ne tamni
- visoki rizik od opekline
- vrlo niska sposobnost zaštite od sunca

Fototip kože II:

- svijetla koža
- sklonost opeklinama, teško tamni
- visok rizik od opekline
- niska sposobnost zaštite od sunca

Fototip kože III:

- svijetla do umjereno tamna koža
- povremene opeklinae, postupno tamni
- umjeren rizik od opekline
- umjerena sposobnost zaštite od sunca

Fototip kože IV:

- umjereno tamna koža
- rijetko izgori, lako tamni
- nizak rizik od opekline
- visoka sposobnost zaštite od sunca

Fototip kože V:

- tamna koža
- rijetke opekline, brzo tamni
- vrlo nizak rizik od opeklina
- vrlo visoka sposobnost zaštite od sunca

Fototip kože VI:

- izrazito tamna koža
- rijetke opekline, brzo tamni
- minimalan rizik od opeklina
- izuzetno visoka sposobnost zaštite od sunca

Određivanje fototipa kože pomaže pojedincima da bolje razumiju rizik oštećenja kože od Sunca i donose informirane odluke o potrebi za zaštitom od UV zraka. Bez obzira na fototip kože, važno je primjenjivati zaštitne mjere od Sunca kako bi se smanjio rizik oštećenja kože i razvoja bolesti kože povezanih s UV zračenjem uključujući korištenje krema za sunčanje s odgovarajućim SPF-om , nošenje zaštitne odjeće i izbjegavanje izlaganja Suncu tijekom najjačih sunčevih sati [14].

4. Nevusi

Nevusi (madeži) predstavljaju lezije na koži i sluznicama koje mogu biti prisutne prilikom rođenja ili u odrasloj dobi. Klinički, nevusi se manifestiraju kao tamnosmeđe, svijetlosmeđe, crne i plave makule ili papule sa ili bez dlaka. Prosječna odrasla osoba u svome životu ima otprilike 20 do 40 nevusa, uglavnom na koži trupa, lica i ekstremiteta. Nevusi predstavljaju jedno od najvažnijih područja dermatološke onkologije obzirom na teško razlikovanje benignog nevusa od malignog melanoma. Nevusi se prema vremenu nastanka dijele na kongenitalne i stečene. Na broj i razvoj nevusa utječu i faktori poput svijetle puti, svijetle boje očiju i kose. Iz tog razloga osobe sa svjetlijim fototipom kože imaju više nevusa u odnosu na osobe tamnijeg fototipa. Mnogi čimbenici mogu utjecati na izgled i veličinu nevusa koji se tijekom vremena mogu mijenjati. Različita fiziološka stanja, primjerice pubertet i trudnoća mogu uzrokovati morfološke promjene nevusa. S ciljem što ranije dijagnostike melanoma, nužno je poznavati kliničke karakteristike nevusa [15].



Slika 4.1. Melanocitni nevus

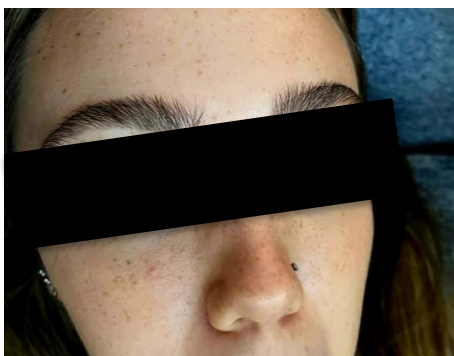Izvor: Autor - L.T.

4.1. Epidermalni melanocitni nevusi

Epidermalni melanocitni nevusi uobičajene su pigmentne promjene kože koje se javljaju kao posljedica nakupljanja melanocita u epidermisu. Oni su benigni i najčešće se javljaju u djetinjstvu ili adolescenciji, iako se mogu pojaviti u bilo kojoj životnoj dobi. Epidermalni melanocitni nevusi mogu imati različite oblike, veličine, boje i teksture. Većina epidermalnih melanocitnih nevusa je bezopasna i ne zahtijeva liječenje. Međutim, u nekim slučajevima, posebno ako postoji promjena u veličini, boji, obliku ili simptomima poput svrbeža, krvarenja ili bolnosti, može biti potrebna medicinska evaluacija radi isključenja melanoma. Redoviti pregledi kože i svijest o promjenama mogu pomoći u ranom otkrivanju melanoma i drugih ozbiljnih stanja kože [16].

4.1.1. Sunčane pjege

Sunčane pjege nastaju autosomno-dominantnim nasljeđivanjem sinteze melanina kod normalnog broja melanocita. Klinički su vidljive nepravilne makule smeđe boje lokalizirane na licu, rukama i trupu. Češće se javljaju, prema Fitzpatrick klasifikaciji, kod osoba fototipova kože I i II. Manifestiraju se u ranoj životnoj dobi, najčešće u proljeće. Dijagnoza se postavlja anamnezom i kliničkom slikom. Obzirom da su promjene benigne, liječenje nije potrebno, no preporuča se odgovarajuća fotozaštita [15].

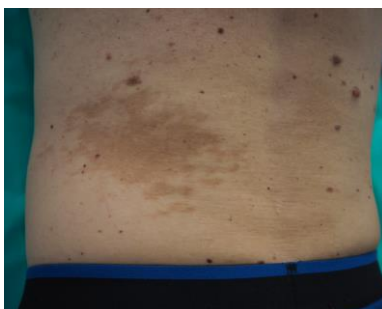


Slika 4.1.1.2. Sunčane pjege

Izvor: Autor – L.T.

4.1.2. Beckerov nevus

Beckerov nevus opaža se unilateralno, najčešće na ramenima i prsima. Histološki se radi o epidermalnoj hiperpigmentaciji. Češće je aktivan tijekom puberteta, kod dječaka s hiperpigmentacijom nevusa. Boja nevusa u početku je svijetlosmeđa, ali u pubertetu, kao odgovor na otpuštanje i aktivnost androgena, postaje veći i tamniji s pojačanim rastom dlaka. Beckerov nevus dijagnosticira se na temelju kliničke slike i analize androgenih receptora. Liječenje nije potrebno. Kirurški se uklanja isključivo zbog estetskih razloga [15].

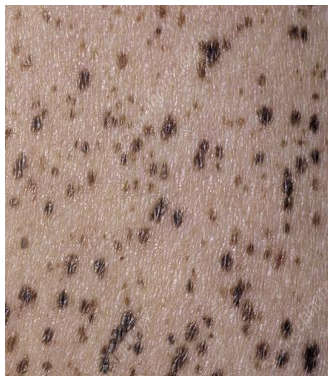


Slika 4.1.2.3. Beckerov nevus

Izvor: Autor – L.T.

4.1.3. Lentiginosis

Benigne smeđe pigmentacije veličine leće prisutne prilikom rođenja, lokalizirane na koži cijelog tijela neovisno o izloženosti UV zrakama. Histološki se manifestiraju povećanom količinom melanina. Dijagnoza se postavlja kliničkom slikom, a obzirom na benignost promjena, liječenje nije potrebno [15].

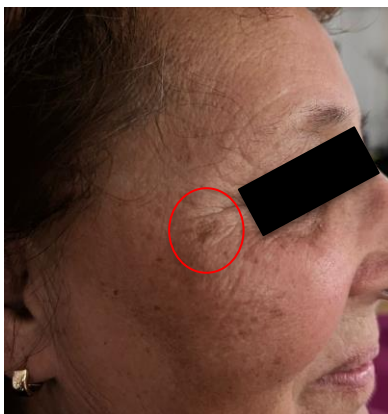

Slika 4.1.3.1. Lentiginosis

Izvor: <https://www.sciencephoto.com/media/1169774/view/lentiginosis>

4.1.4. Lentigo solaris

Smeđe pigmentirane makule, nekoliko milimetara promjera. Promjene su lokalizirane na fotoekspoziranim mjestima, nakon četrdesete godine života. Dijagnoza se postavlja fizikalnim pregledom pacijenta. Liječenje nije potrebno [2].

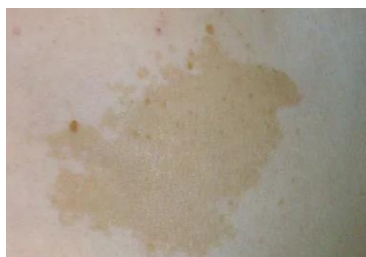

Slika 4.1.4.1. Lentigo solaris

Izvor: Autor – L.T.

4.1.5. Pjega boje bijele kave

Benigna makula boje bijele kave lokalizirana najčešće na gornjem dijelu trupa i ekstremitetima. Nikada maligno ne alterira. Histološki dolazi do povećanja broja melanocita, a dijagnosticira se na temelju kliničke slike. Liječenje nije potrebno [2].



Slika 4.1.5.1. Pjega boje bijele kave

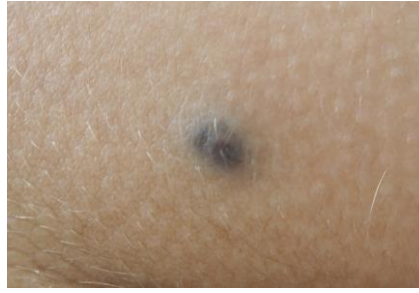Izvor: <https://www.healthline.com/health/cafe-au-lait-spots>

4.2. Dermalni melanocitni nevusi

Dermalni melanocitni nevusi su pigmentne promjene kože koje se javljaju kao rezultat nakupljanja melanocita u dermisu. Za razliku od epidermalnih melanocitnih nevusa koji su smješteni u epidermisu, dermalni melanocitni nevusi prodiru dublje u kožu. Dermalni melanocitni nevusi obično se pojavljuju kao ravne ili izbočene promjene smeđe do crne boje. Mogu biti različitih veličina, oblika i tekstura. Ove promjene na koži često su prisutne od rođenja ili se mogu razviti tijekom djetinjstva ili adolescencije. Važno je pratiti dermalne melanocitne nevuse i obratiti pažnju na bilo kakve promjene u veličini, obliku, boji ili simptomima poput svrbeža, krvarenja ili bolnosti [15].

4.2.1. Plavi nevus

Plavi nevus je dermalni melanocitni nevus lokaliziran na glavi, vratu i distalnim dijelovima ekstremiteta. Javlja se u djetinjstvu i adolescenciji. Klinički se očituje mekanom, okruglom, plavkastom lezijom veličine do 15 mm. Dijeli se na običan i celularani plavi nevus. Celularni tip plavog nevusa uglavnom je veći te ima veću mogućnost maligne alteracije [2].

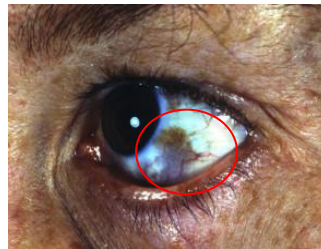


Slika 4.2.1.1. Plavi nevus

Izvor: S ljubaznošću dr.sc. T. Borlinić

4.2.2. OTA

Nevus fuscoaereleus ophthalmomaxillaris je nevus crvenkasto plave boje, najčešće se javlja kod Mongola. Lokaliziran na oftalmičnoj i maksilarnoj grani n. trigeminusa. Dijagnosticira se kliničkom slikom, a liječenje se provodi estetskim prekrivanjem nevusa [16].

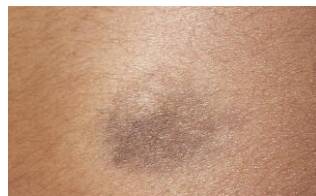

Slika 4.2.2.1. Nevus fuscoaereleus ophthalmomaxillaris

Izvor: <https://dermatly.com/de/navus-de-ota-navus-de-ito-y-navus-de-hori/>

4.2.3. ITO

Naevus fuscoaereleus deltoacromialis je nevus velikog plosnatog oblika, lokaliziran na prsištu te se javlja samo u Japanaca. Dijagnosticira se fizikalnim pregledom, a obzirom na veličinu nevusa liječenje je gotovo nemoguće. Nevus često maligno alterira [16].



Slika 4.2.3.1. Naevus fuscoaereleus deltoacromialis

Izvor: <https://www.altmeyers.org/de/dermatologie/naevus-fuscocoeruleus-deltoideoacromialis-2637>

4.2.4. Macula mongolica

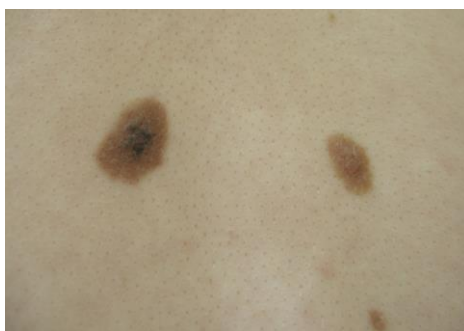Benigna pigmentacija sivkasto plave boje lokalizirana u lumbosakralnoj regiji, veličine do nekoliko centimetara. Češće se pojavljuje kod Latinoamerikanaca i Mongola. Histološki su prisutni melanociti vretenastog oblika u dermisu. Obzirom se radi o benignoj promjeni, terapija nije potrebna [15].

4.3. Nevocelularni nevusi

Najčešći pigmentirani nevusi građeni od nevus stanica jesu nevocelularni nevusi. Prosječna odrasla osoba obično tijekom života ima dvadesetak nevusa. Ukoliko su nevusi prisutni već od samog rođenja, nazivaju se kongenitalni nevusi, a nevusi nastali u dječjoj ili mlađoj odrasloj dobi jesu stečeni nevocelularni nevusi [18].

Kongenitalni nevusi prisutni su već kod rođenja. Nenasljedni su, manjih veličina. Klinički se očituju makulama, kasnije papulama uglavnom tamnosmeđe boje. Histološki su prisutne nevusne stanice u adneksima ili dublje. Kod gigantskih nevusa, najčešće lokaliziranih na trupu, moguća je zahvaćenost središnjeg živčanog sustava što posljedično dovodi do razvoja različitih neuroloških simptoma poput epileptičkog napadaja. Postoji mogućnost maligne alteracije kongenitalnog nevusa koji se manifestira nakon navršene osamnaeste godine života [2].

Za razliku od kongenitalnih nevusa, stečeni nevocelularni nevusi nastaju u dječjoj ili mlađoj odrasloj dobi, klinički se očituju svijetlo do tamnosmeđim makulama simetričnog izgleda, jednolike pigmentacije i veličine do 6 mm. Histološki su prisutne nevusne stanice u području bazalnog sloja epidermisa [19].



Slika 4.3.1. Nevocelularni nevus

Izvor: S ljubaznošću mentorice dr.sc. T. Borlinić

4.3.1. Displastični nevus

Displastični (Clarkov) nevus označava specifičnu vrstu nevusa različitih veličina, oblika i boje [1]. Za dijagnosticiranje displastičnog nevusa potrebno je zadovoljiti tri od pet kriterija koji uključuju:

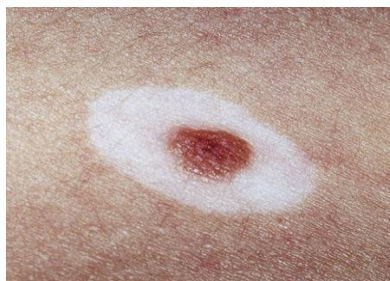- promjer veći od 6 mm
- nepravilne rubove
- nejednoliku pigmentaciju
- nepravilan oblik
- promjene na nevusu

Ovi znakovi upućuju na malignu alteraciju nevusa, zato se takav nevus treba pregledati kod dermatologa te eventualno kirurški odstraniti i patohistološki ispitati [15].

Za razliku od stečenih nevocelularnih nevusa koji se obično pojavljuju do četrdesete godine života, displastični se nevusi mogu pojaviti i u starijoj životnoj dobi. Klinički se očituju kao ravne ili elevirane pigmentne lezije veće od 6 mm lokalizirane na fotoekspoziranim područjima kože [21].

4.3.2. Halo nevus

Melanocitni nevus smeđe boje okružen jasno definiranom depigmentacijom okrugla oblika. Incidencija halo nevusa u općoj populaciji je oko 1%. Obično se javlja kod djece ili mlađih odraslih osoba oba spola, no može se javiti i u starijoj životnoj dobi. U većini slučajeva spontano nestaje zato liječenje nije neophodno [22].

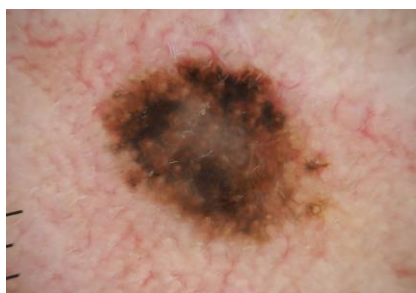


Slika 4.3.2.1. Halo nevus

Izvor: <https://www.hakanbuzoglu.com/halo-nevus>

5. Melanoma malignum

Melanom je agresivna maligna neoplazma koja nastaje iz melanocita, stanica bazalnog sloja epidermisa. Obzirom da nastaje iz melanocita, lokaliziran je na svim dijelovima tijela gdje su prisutni, a to su osim kože i sluznice: limfni čvorovi, oči i moždane ovojnice. Učestalost malignog melanoma u velikom je porastu u cijelom svijetu, a taj je porast brži nego kod bilo kojeg drugog raka osim raka pluća kod žena [23]. Melanom zauzima petu najčešću zloćudnu bolest u muškaraca i sedmu najčešću zloćudna bolest u žena. Do danas, pravi razlog njegove pojave nije poznat. Smatra se da pigmentacija označava vrlo važan etiološki faktor u nastanku melanoma. Prema brojnim epidemiološkim studijama crvenokose osobe, osobe sa fototipom kože I i II i plavim očima imaju 50% veći rizik oboljenja. Egzogeni čimbenici također imaju važnu ulogu u nastanku melanoma, koji se u 70% slučajeva razvije iz melanocitnih nevusa, posebice kod osoba s više od 50 nevusa. Izloženošću UV zračenju dolazi do nakupljanja genetskih mutacija koje aktiviraju onkogene, inaktiviraju tumor supresorske gene i ometaju popravak DNA. Ovaj proces može dovesti do nekontrolirane proliferacije melanocita te posljedično do melanoma. Za pacijente s melanomom, prognoza je povezana s mjestom i dubinom primarnog tumora i prisutnosti ili odsutnosti lokalizirane i udaljene metastatske bolesti [24]. Klinički, melanom pokazuje nepravilan oblik i nepravilnu boju. Ponekad melanom pokazuje ulceracije i krvarenja, što je povezano s lošijom prognozom. Postoji pet glavnih podtipova invazivnog kožnog melanoma: površinskošireći, nodularni, amelanotični, lentigo maligna i akrolentiginozni [25].



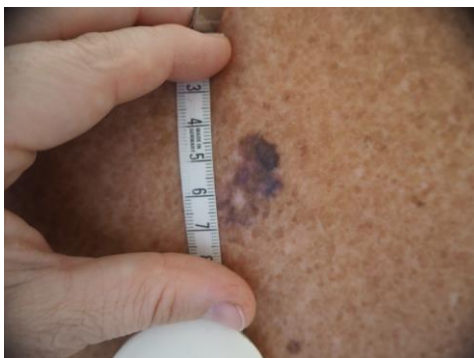
Slika 5.1. Dermatoskopski prikaz melanoma

Izvor: S ljubaznošću mentorice dr.sc. T. Borlinić

5.1. Površinskošireći melanom

Površinskošireći melanom čini otprilike 70% melanoma, a najčešće se razvija kod osoba srednje životne dobi iz displastičnog nevusa. Klinički se očituje makulom svijetlosmeđe ili tamnosmeđe boje. U kasnijoj fazi očituje se pojavom čvorića na površini što upućuje na prodiranje

malignih stanica u dermis. Najčešće je lokaliziran na leđima muškaraca i donjim ekstremitetima žena [25].

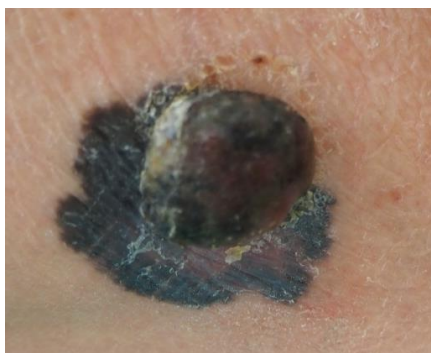

Slika 5.1.1. Površinskošireći melanom

Izvor: S ljubaznošću mentorice dr.sc. T. Borlinić

5.2. Nodularni melanom

Nodularni melanom je agresivan, okomito rastući melanom koji čini 15% do 30% slučajeva [25]. Nema radijalnu fazu rasta, stoga raste u dubinu brže nego u širinu i time potvrđuje izrazitu agresivnost. Iz tog razloga, osobi može trebati više vremena da posumnja na malignu leziju. Nodularni melanom obično se pojavljuje kao tamno pigmentirani pedunkulirani ili polipozni čvorić koji često krvari i egzulcerira [26].



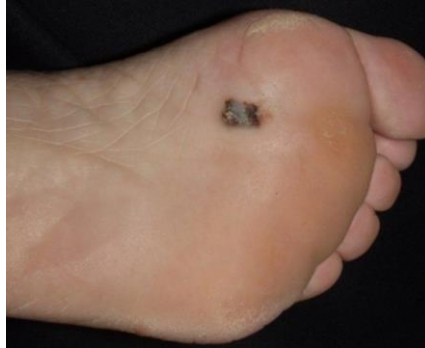Slika 5.2.1. Nodularni melanom

Izvor: S ljubaznošću mentorice dr.sc. T. Borlinić

5.3. Akrolentiginozni melanom

Akrolentiginozni melanom javlja se u 5 do 10% slučajeva svih tipova melanoma [25]. Najčešće kod osoba starije životne dobi na dlanovima, tabanima i sluznicama. Karakteristična je pojava

melanoma na mjestima koja nisu fotoeksponirana. Očituje se makulom tamno smeđe ili crne boje koja s vremenom prelazi u papulu. Ovaj je tip melanoma specifičan po vertikalnom i horizontalnom rastu [27].

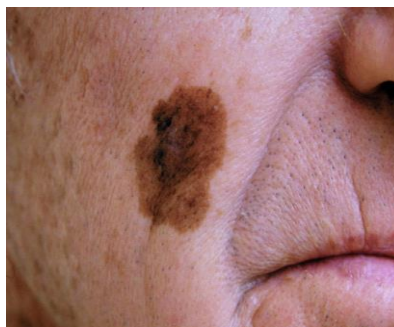

Slika 5.3.1. Akrolentiginozni melanom

Izvor: <https://www.pcds.org.uk/clinical-guidance/acral-lentiginous-melanoma-including-subungual-melanoma>

5.4. Lentigo maligna melanoma

Lentigo maligna melanoma je drugi najčešći podtip melanoma nastao iz prekanceroze lentigo maligna [28]. Javlja se u 4% do 10% svih slučajeva melanoma kao smeđa ili crna makula lokalizirana na licu osoba starije životne dobi. S progresijom, dolazi do nakupina atipičnih stanica u bazalnu membranu koje prelaze u dermis [25].

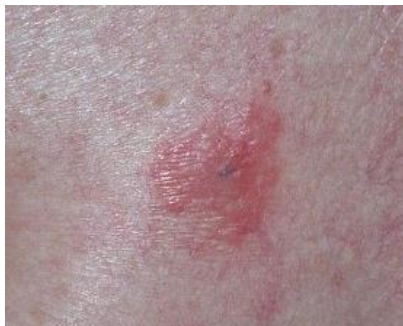

Slika 5.4.1. Lentigo maligna melanoma

Izvor: <https://dermnetnz.org/topics/lentigo-maligna-and-lentigo-maligna-melanoma>

5.5. Amelanotični melanom

Amelanotični melanom je poseban nepigmentiran oblik melanoma, najčešće ružičaste boje. Klinički se pojavljuje kao čvorić ili plak. Biološki je značajno agresivan [26].



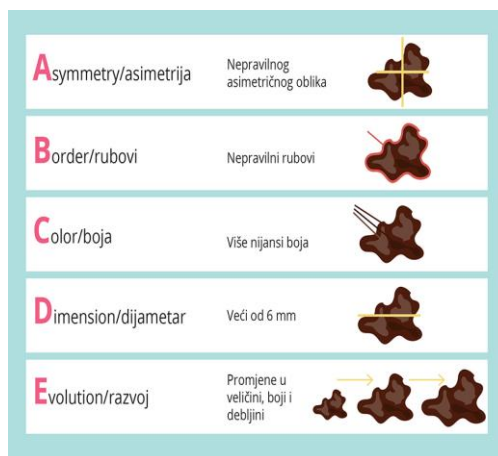
Slika 5.5.1. Amelanotični melanom

Izvor: <https://www.opcabolnica.ba/index.php/506-m-e-l-a-n-o-m>

5.6. Dijagnostika i liječenje

Zlatnim standardom dijagnostike melanoma smatra se histološka analiza kirurški odstranjenog tkiva, odnosno ekscizijska biopsija kao dijagnostička metoda. Najprije dermatolog vrši fizikalni pregled koji se sastoji od provjere cijelog tijela pacijenta radi bilo kakvih sumnjivih lezija [25]. U dijagnostici, medicinska sestra/tehničar ima vrlo važnu ulogu. Intervencije medicinske sestre/tehničara obuhvaćaju pripremu pribora te psihičku i fizičku pripremu pacijenta prije biopsije, asistiranje liječniku prilikom biopsije, praćenje stanja pacijenta i previjanje rane [29]. Također se uz fizikalni pregled pacijenta i biopsije vrši pregled dermatoskopom, uređajem pomoću kojeg se uz povećanje od 10 do 100 puta promatraju nevusi. Nakon potvrđene dijagnoze, utvrđuje se stupanj proširenosti tumora te se izvodi operativni zahvat. Pojavom metastaza liječenje se svodi na adjuvantnu kemoterapiju, monokemoterapiju i polikemoterapiju [27, 29].

Najvažniji čimbenici dobre prognoze su rana dijagnoza i rano liječenje, stoga se preporučuje redoviti samopregled nevusa prema ABCDE pravilu uz poznate fotoprotektivne mjere [30].



Slika 5.6.1. ABCDE pravilo

Izvor: <https://www.adiva.hr/zdravlje/kozne-bolesti/kako-najlakse-mozemo-prepoznati-melanom-rak-koze/>

6. Samopregled kože

Samopregled kože predstavlja važan korak u očuvanju zdravlja kože i otkrivanju potencijalnih problema, uključujući promjene koje mogu ukazivati na razvoj melanoma. Samopregled kože je važan korak u očuvanju zdravlja kože i otkrivanju potencijalnih problema. Pravilno izvršen samopregled može omogućiti rano otkrivanje sumnjivih promjena, što može biti ključno za uspješno liječenje melanoma. Međutim, samopregled ne zamjenjuje stručnu procjenu dermatologa. Suradnja s dermatologom važna je za točnu dijagnozu, liječenje i praćenje zdravlja kože. Redoviti samopregled i posjeti dermatologu trebali bi biti dio rutinske brige o koži kako bi se očuvalo zdravlje kože i spriječile ozbiljnije komplikacije. Njegova redovita primjena omogućuje pojedincima da postanu svjesni svoje kože, identificiraju promjene i potencijalne problematične znakove te pravovremeno reagiraju radi daljnje evaluacije i liječenja [30].

Glavni alat za provođenje samopregleda nevusa i rano prepoznavanje melanoma jest ABCDE metoda [31].

- A (engl. asymmetry): označuje asimetriju
- B (engl. border): označuje nepravilne rubove
- C (engl. color): označuje boju koja je kod displastičnog nevusa nejednolika
- D (engl. diameter): označuje promjer nevusa, suspektnim se smatra dijametar veći od 6mm
- E (engl. elevation): označuje promjenu i/ili uzdignuće na nevusu

Ovi znakovi upućuju na alteraciju nevusa, stoga takav nevus treba pregledati dermatolog te eventualno kirurški odstraniti i patohistološki ispitati [31].

Samopregled kože važan je korak u očuvanju zdravlja kože, stoga je vrlo važno redovito provoditi ga. Pojedinaac treba odabrati dobro osvijetljenu prostoriju s ogledalom i skinuti odjeću kako bi imao jasan pogled na cijelo tijelo. Preporučuje se korištenje dodatnog rasklopnog ogledala kako bi se pregledala teško dostupna područja poput vlasišta, leđa i genitalnog područja [30].

Pravilan samopregled sastoji se od:

1. Pregleda lica, uški i područja iza ušiju
2. Pregleda vlasišta
3. Pregleda vrata, dojki, trbuha
4. Pregleda laktova, pazuha, nadlaktica
5. Pregleda zatiljka, ramena, leđa, stražnjice
6. Pregleda unutarnje strane bedara, nogu, tabana, noktiju na nogama
7. Pregleda genitalnog područja (uz pomoć ogledala)

Samopregled kože je koristan alat, ali nije zamjena za stručnu procjenu dermatologa. Ako pojedinac primijeti bilo kakve sumnjive promjene tijekom samopregleda, važno je potražiti stručno mišljenje dermatologa. On će moći pružiti daljnju procjenu, izvršiti biopsiju ako je potrebno i postaviti točnu dijagnozu. Suradnja s dermatologom od ključne je važnosti u očuvanju zdravlja kože i pravilnom upravljanju potencijalnim problemima ili sumnjivim promjenama. Iako samopregled kože omogućuje otkrivanje promjena, dermatolog je stručnjak koji pruža dodatnu procjenu, dijagnostiku i stručno mišljenje. Važno je poticati javnost o važnosti suradnje s dermatologom i educirati populaciju o pravilnoj njezi kože kako bi se smanjio rizik od raka kože i poboljšalo ukupno zdravlje kože [30, 31].

7. Uloga medicinske sestre/tehničara u dermatološkoj onkologiji

Medicinska sestra/tehničar ima vrlo važnu ulogu u dermatološkoj onkologiji. Kako bi mogla stručno i kompetentno sudjelovati u dermatološkoj dijagnostici i terapiji nužno je steći znanje iz svih područja. Medicinska sestra/tehničar sudjeluje u mjerama prevencije, naročito kod samopregleda kože, uzimanja materijala za patohistološku dijagnozu, provođenja lokalne i sistemske terapije te psihološkoj potpori obzirom da su oboljeli većinom ustrašeni radi bolesti i prognoze [32].

Zdravstvena njega pacijenta započinje uzimanjem anamneze koristeći se polustrukturiranim ili strukturiranim intervjuom te medicinskom dokumentacijom. Nakon toga vrši se fizikalni pregled pacijenta od glave do pete prilikom kojeg se dobiva uvid u moguće promjene na koži. Nakon sestrinske anamneze medicinska sestra/tehničar formira sestrinske dijagnoze, ciljeve i popratne intervencije koje će dovesti do uspješne evaluacije [32]. Medicinska sestra/tehničar u dermatologiji stručnjak je za stanja kože i njegu pacijenata s dermatološkim problemima, blisko surađuje s pacijentom, njegovom obitelji i liječnikom dermatologom kako bi osigurala adekvatnu edukaciju pacijenta, nesmetan oporavak i minimalne komplikacije. Posao medicinske sestre/tehničara obuhvaća širok spektar postupaka od onih estetskih do najzloćudnijeg raka kože, melanoma [33].

Osnovna uloga medicinske sestre/tehničara jest edukacija koja ima presudnu važnost u dermatološkoj onkologiji. Dobre komunikacijske vještine smatraju se osnovnim alatom sestrinske prakse te su kao takve preduvjet za kvalitetnu edukaciju ključnu u ovom području dermatologije. Primarna, sekundarna i tercijarna prevencija ključan je čimbenik u smanjenju rizika od melanoma [33].

Primarna prevencija uključuje edukaciju populacije o korištenju proizvoda sa zaštitnim faktorima, nošenju primjerene odjeće i obuće te uporabu sunčanih naočala. Sve ove mjere zaštite, kao i izbjegavanje izlaganja suncu od 10 do 17 sati mogu uvelike smanjiti rizik od nastanka melanoma. Medicinska sestra/tehničar educira populaciju o odgovornom zdravstvenom ponašanju, potičući jednomjesečno provođenje samopregleda nevusa putem ABCDE pravila. Uočavanje i prepoznavanje sumnjivih promjena na koži te pravovremeno javljanje dermatologu poboljšati će se osviještenost populacije. Smanjenje rizika od melanoma zdravstveni je prioritet jer poboljšava stopu preživljavanja, smanjuje troškove zdravstvene skrbi i poboljšava ukupnu kvalitetu života među preživjelim. Samopregled kože potencijalno je koristan alat za smanjenje ozbiljnih posljedica melanoma omogućujući pacijentima da otkriju displastične nevuse, sumnjive lezije ili promjene na već postojećim lezijama. Prilikom samopregleda vrlo je važno obuhvatiti

lice i vlasište, šake i ruke, prsa i torzo, leđa, stražnjicu i stražnji i prednji dio nogu, genitalije i stopala. U dermatološkoj ordinaciji tijekom godine obavljaju se preventivni pregledi [33].

Svrha sekundarne prevencije je rano otkrivanje melanoma, rana dijagnoza i liječenje. Potrebno je identificirati osobe s većim rizikom od razvoja melanoma radi pravodobnog djelovanja i postavljanja dijagnoze [33].

Tercijarna prevencija uključuje mjere usmjerene na usporavanje postojećih patoloških stanja, produljenje života i poboljšanje kvalitete života bolesnika s otkrivenim melanom kao i pružanje psihosocijalne podrške oboljelima i njihovim obiteljima [33].

8. Dermatoskopija

Dermatoskopija je neinvazivna tehnika koja omogućuje in vivo, uvećano promatranje detalja i struktura kože koje nisu vidljive golim okom. Može se izvesti pomoću ručnih uređaja, računalno potpomognutih digitalnih sustava ili videodermatoskopa. Ručni dermatoskop je uređaj koji se najčešće koristi zbog jednostavnosti korištenja i ekonomičnosti. To nije puko povećalo, već složeniji instrument koji omogućuje vizualizaciju kožnih mikrostruktura različitih slojeva kože. Videodermatoskopi su skuplji sustavi koji omogućuju veća povećanja i pojednostavljuju proces pregledavanja, pohrane, organizacije, analize i pronalaženja slike [35].

8.1. Dermatoskop

Ručni dermatoskop funkcionalno simulira povećalo, s dodanim značajkama mnogo većeg povećanja i podesivim ugrađenim sustavom osvjetljenja. Postoji veliki izbor ručnih dermatoskopa. Klasični ručni dermatoskop uključuje visokokvalitetnu leću koja dopušta 10 puta povećanje i sustav transiluminacijske rasvjete koji koristi izvor upadne svjetlosti [36].

Bitne komponente dermatoskopa uključuju:

- set akromatskih leća s povećanjem od 10 puta ili više
- ugrađeni sustav osvjetljenja sastavljen od halogenih žarulja
- izvor napajanja

Najnovija generacija dermatoskopa uključuje ugrađene ukrštene polarizatore koji filtriraju raspršeno svjetlo s periferije, smanjuju odsjaj i dopuštaju vizualizaciju supstratnih struktura bez potrebe za povezivanjem tekućine. Neki dermatoskopi imaju ugrađeni sustav za fotografiranje s pratećim softverom za snimanje i pohranu slika. Napredni uređaji imaju sustave analize cijelog tijela za detaljno praćenje kožnih lezija tijekom vremena [36].

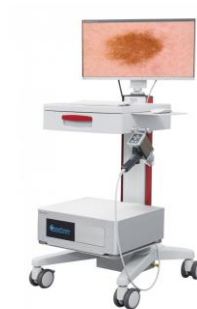

Slika 8.1.1. Dermatoskop

Izvor: Autor – L.T.

8.2. FotoFinder

Novi uređaj njemačke tvrtke FotoFinder predstavljen je kao zlatni standard za praćenje visokorizičnih pacijenata za nastanak melanoma. Uređaj se koristi umjetnom inteligencijom koja analizira svaku suspektanu promjenu na koži. Obzirom na njegovu inovativnost sustav koristi sofisticirane algoritme za nadzor kože i nevusa identifikacijom novih ili izmijenjenih promjena. Pregled FotoFinderom predstavlja izuzetan napredak u dermatologiji, obzirom da ima mogućnost prepoznavanja i vrlo rijetkih podtipova melanoma što uvelike daje prednost nad dermatološkim pregledom golim okom [37].



Slika 8.2.1. FotoFinder

Izvor: <https://mohs-md.com/tag/fotofinder/>

9. Istraživački dio rada

9.1. Cilj istraživanja

Cilj ovog istraživanja bio je ispitati znanje i stavove studenata zdravstvenih i nezdravstvenih smjerova Sveučilišta Sjever vezane uz samopregled nevusa.

9.2. Metode istraživanja

9.2.1. Sudionici ankete

Anketa je namijenjena studentima treće godine prijediplomskih zdravstvenih (odjel za sestrinstvo, odjel za fizioterapiju) i nezdravstvenih (računarstvo i informatika, strojarstvo, elektrotehnika, multimedija, graditeljstvo) smjerova Sveučilišta Sjever. U istraživanju je sudjelovalo 239 studenata, od kojih 77 studenata sestrinstva, 75 studenta fizioterapije te 87 studenata nezdravstvenih smjerova. Svaka je skupina studenata prema dobi podijeljena u četiri skupine, a njih 202 (85%) je u dobi od 18 do 25 godina. Najmanje ispitanika, njih 7 (3%) u dobnoj je rasponu od 45 godina i više.

9.2.2. Instrument istraživanja

U svrhu istraživanja provedena je anonimna anketa u Google obrascima pod nazivom Upućenost studenata u važnost i načine samopregleda pigmentnih promjena kože. Provedena je od listopada do prosinca 2022. godine. Anketa je sadržavala 12 pitanja zatvorenog tipa. Prva tri pitanja vezana su uz sociodemografske podatke, idućih šest pitanja prikazuje percepciju studenata o važnosti samopregleda nevusa kao i utjecaj nevusa u njihovom životu. Posljednja tri pitanja sastavljena su u svrhu provjere znanja studenata.

9.2.3. Statistička obrada

Prikupljeni su se podatci obrađivali pomoću programa Microsoft365 Excel, a prikazani su pomoću tablica.

9.3. Rezultati

U istraživanju je sudjelovalo 239 studenata treće godine prijediplomskih studija Sveučilišta Sjever u Varaždinu, od toga 77 studenta sestrinstva, 75 studenta fizioterapije i 87 studenata ostalih smjerova. U studenata sestrinstva na anketu je najviše odgovorilo studenata ženskog spola, njih 56 (72,7%) kao i studenata fizioterapije, njih 54 (72%). U studenata ostalih odjela podjednak je broj muških i ženskih sudionika, njih 46 (52,9%) muškog i 41 (47,1%) ženskog spola.

(tablica 9.3.1.)

Odjel preddiplomskog studija Sveučilišta Sjever				
	Spol		Postotak	
	Muški	Ženski	%	
Odjel za sestrinstvo	21	36	27,3%	72,7%
Odjel za fizioterapiju	21	54	18%	72%
Ostali odjeli	46	41	52,9%	47,1%

Tablica 9.3.1. Spol sudionika po odjelima

Izvor: Autor – L.T.

U svih triju smjerova najveći broj studenata je u dobi od između 18 i 25 godina, njih 63 (82%) studenta sestrinstva, 63 (86,7%) studenta fizioterapije te 74 (85,1%) studenata ostalih smjerova.

(tablica 9.3.2.)

Dob sudionika	18-25		26-35		36-45		>45	
Odjel za sestrinstvo	63	82%	9	12%	3	3,9%	2	2,1%
Odjel za fizioterapiju	65	86,7%	6	8%	1	1,3%	3	4%
Ostali odjeli	74	85,1%	8	9,2%	3	3,4%	2	2,3%

Tablica 9.3.2. Dob sudionika po odjelima

Izvor: Autor – L.T.

Istraživanjem smo željeli ustanoviti imaju li naši studenti velik broj nevusa. Do 5 nevusa ima 22 (29%) studenta sestrinstva, 21 (28%) student fizioterapije i 42 (48,2%) studenta ostalih smjerova. Više od 20 nevusa broje 23 (30%) studenta sestrinstva, 16 (21,3%) studenta fizioterapije i 25 (28,8%) studenata ostalih smjerova.

(tablica 9.3.3.)

Broj nevusa po tijelu	Do 5		Do 20		>20	
	Broj	Postotak	Broj	Postotak	Broj	Postotak
Odjel za sestrinstvo	22	29%	32	41%	23	30%
Odjel za fizioterapiju	21	28%	38	50,7%	16	21,3%
Ostali odjeli	20	23%	42	48,2%	25	28,8%

Tablica 9.3.3. Broj nevusa studenata

Izvor: Autor – L.T.

Nevuse na drugim osobama primjećuje 63% studenata zdravstvenih i 47% studenata nezdravstvenih smjerova.

(tablica 9.3.4.)

Uočavanje nevusa na drugima	Da		Ne	
	Broj	Postotak	Broj	Postotak
Odjel za sestrinstvo	42	55%	32	45%
Odjel za fizioterapiju	54	72%	21	28%
Ostali odjeli	42	55%	35	45%

Tablica 9.3.4. Uočavanje nevusa na drugim osobama

Izvor: Autor – L.T.

Kako bismo saznali imaju li studenti spoznaje o zloćudnom promjenama kože, upitali smo znaju li koji je tumor kože najzloćudniji. Velik broj studenata, njih 138 (90%) zdravstvenih smjerova znalo je ovaj odgovor, kao i 66 (75%) studenata nezdravstvenih smjerova.

(tablica 9.3.5.)

Najzloćudniji tumor kože	Fibrom		Hemangiom		Keloid		Melanom	
	Broj	Postotak	Broj	Postotak	Broj	Postotak	Broj	Postotak
Odjel za sestrinstvo	2	2,6%	1	1,3%	5	6,1%	69	90%
Odjel za fizioterapiju	2	2,7%	3	4%	0	0	69	93,2%
Ostali odjeli	7	8%	13	15%	1	1%	66	76%

Tablica 9.3.5. Naziv najzloćudnijeg tumora kože

Izvor: Autor – L.T.

Nadalje, 115 (76%) studenata zdravstvenih i 40 (46%) nezdravstvenih smjerova smatraju da znaju prepoznati atipični nevus.

(tablica 9.3.6.)

Prepoznavanje atipičnog nevusa	Da		Ne	
	Broj	Postotak	Broj	Postotak
Odjel za sestrinstvo	63	89%	14	11%
Odjel za fizioterapiju	52	69,3%	23	30,7%
Ostali odjeli	40	46%	47	54%

Tablica 9.3.6. Prepoznavanje atipičnog nevusa

Izvor: Autor – L.T.

Pri prepoznavanju opisa atipičnog nevusa, 129 (85%) studenata zdravstvenih i 57 (66%) studenata nezdravstvenih smjerova odgovorilo je točno.

(tablica 9.3.7.)

Izgled atipičnog nevusa	Mekan, viseći, boje kože		> 6 mm, gladak		> 6 mm, nejednolike pigmentacije		Gladak, promjera 4 mm, tamnosmeđ	
	Odjel za sestrinstvo	1	1,3%	5	6,5%	67	87%	4
Odjel za fizioterapiju	7	9,5%	2	2,7%	62	83,8%	3	4%
Ostali odjeli	14	16%	8	9,2%	57	65,6%	8	9,2%

Tablica 9.3.7. Izgled nevusa kojeg bi trebao pregledati liječnik

Izvor: Autor – L.T.

Zanimalo nas je znaju li studenti na koji način samopregledati nevuse, odnosno znaju li kako se nevusi gledaju prema ABCDE pravilu. 74 (49%) studenata zdravstvenih i 34 (39%) studenata nezdravstvenih smjerova odgovorilo je točno.

(tablica 9.3.8.)

Pravilo za samopregled kože	SCORAD		ABCDE		ABC		FAST	
	Odjel za sestrinstvo	19	25%	44	57%	7	9%	7
Odjel za fizioterapiju	29	38,7%	30	40%	1	1,3%	15	20%
Ostali odjeli	32	37%	34	39%	9	10,4%	12	13,6%

Tablica 9.3.8. Naziv pravila za samopregled kože

Izvor: Autor – L.T.

Samopregled nevusa nikad ne provodi 64 (42%) studenata zdravstvenih i 52 (59%) nezdravstvenih smjerova. Redovito, svakih 1 do 2 mjeseca samopregled provodi 11 (7%) studenata zdravstvenih i 3 (3%) nezdravstvenih smjerova.

(tablica 9.3.9.)

Provođenje samopregleda	Nikad		1 - 2 puta godišnje		Svakih 1 – 2 mjeseca		Uočavanjem promjene	
	Odjel za sestrinstvo	33	43%	2	2,6%	7	9%	35
Odjel za fizioterapiju	31	41,3%	21	28%	4	5,4%	19	25,3%
Ostali odjeli	52	60%	20	23%	3	3,4%	12	13,6%

Tablica 9.3.9. Učestalost provođenja samopregleda nevusa

Izvor: Autor – L.T.

Nevuse kod dermatologa nikada ne pregledava 108 (71%) studenata zdravstvenih i 72 (83%) nezdravstvenih smjerova, dok redovito, jednom godišnje nevuse kod dermatologa pregleda 17 (11%) studenata zdravstvenih i 5 (6%) nezdravstvenih smjerova. Ostatak, njih 27 (18%) zdravstvenih i 10 (12%) nezdravstvenih smjerova pregledava nevuse svakih nekoliko godina.

(tablica 9.3.10.)

Pregled nevusa kod dermatologa	Nikad		Svakih nekoliko godina		Redovito	
	Odjel za sestrinstvo	56	73%	14	18%	7
Odjel za fizioterapiju	52	69,3%	17	17,3%	10	13,3%
Ostali odjeli	72	83%	10	11,5%	5	5,5%

Tablica 9.3.10. Pregled nevusa kod dermatologa

Izvor: Autor – L.T.

Kirurški je uklanjalo nevuse 18 (12%) studenata zdravstvenih i 7 (8%) studenata nezdravstvenih smjerova, dok njih 134 (88%) zdravstvenih i 80 (92%) nezdravstvenih nije. (tablica 9.3.11.)

Kirurško uklanjanje nevusa	Da		Ne	
	Odjel za sestринство	10	13%	67
Odjel za fizioterapiju	8	10,7%	67	89,3%
Ostali odjeli	7	8%	80	92%

Tablica 9.3.11. Kirurško uklanjanje nevusa

Izvor: Autor – L.T.

9.4. Rasprava

Prema statistici Agencije za strukovno obrazovanje, u medicinskim srednjim školama u Hrvatskoj više je ženskih učenika nego muških, omjera 4:1 [37]. U prilog tome govori podatak da u studenata zdravstvenih smjerova ima više studenata ženskog spola, dok je u nezdravstvenim smjerovima situacija obratna obzirom na opis posla i tradicionalno uvjerenje kako se zanimanje poput mehatronike ili strojarstva smatra muškim područjem.

Podatci o starosti studenata svih smjerova ukazuju kako većina njih nastavlja svoje obrazovanje odmah nakon srednje škole. Samo nekolicina njih, 8,4% starija je od 45 godina.

Prosječan broj nevusa na tijelu i sluznicama odrasle osobe je od 20 do 40 nevusa nastalih ovisno o genetici, izloženosti UV zrakama i drugim čimbenicima [2]. Naše istraživanje je pokazalo kako je prosječan broj nevusa u studenata zdravstvenih i nezdravstvenih smjerova do 20 nevusa što je sukladno s istraživanjem iz 1985. godine provedenim u Ujedinjenom Kraljevstvu u kojem je prosječan broj nevusa na tijelu u dobnom rasponu od 1 do 96 godina bio 30 za muškarce i 20 za žene [38]. Slično istraživanje provedeno je na Medicinskom fakultetu Sveučilišta u Otagu, Novom Zelandu. Istraživanjem se ispitivao prosječan broj nevusa kod 872 studenta. Prosječan broj iznosio je 15 nevusa promjera 2 mm. Brojnost nevusa s godinama je opadala i varirala ovisno o lokalizaciji na tijelu [39]. Preporučuje se detaljnije istraživanje na ovu temu obzirom na mali broj informacija vezan za epidemiologiju nevusa koje bi moglo dati značajan doprinos objašnjenju porasta učestalosti melanoma u brojnim zemljama.

Medicinske sestre/ tehničari kao članovi zdravstvenog tima najviše vremena provode s pacijentima, zato ne čudi podatak da u visokom postotku (55%) primjećuju nevuse na koži i/ili sluznici pacijenta. Međutim, naše istraživanje ukazuje kako veći postotak studenata fizioterapije, njih 72% koji primjećuju nevuse na drugim osobama. Smatramo kako je takav rezultat vjerojatan i moguć, obzirom na opis posla fizioterapeuta koji između ostalog uključuje primjenu različitih masažnih tehnika prilikom kojih je koža direktno izložena pogledu zdravstvenog djelatnika. Fizioterapeutske tehničari, završetkom svoj srednjoškolskog obrazovanja educirani su u području dermatologije, zato radeći s pacijentima tijekom terapije mogu prepoznati promjene na koži i/ili nevusima svojih pacijenata koje potencijalno mogu ukazivati na malignu promjenu.

Benigni tumori kože su nekancerogene izrasline koje obično ne predstavljaju prijetnju po zdravlje, budući se obično ne šire na druge dijelove tijela i rijetko uzrokuju ozbiljne komplikacije. Najzloćudniji tumor kože, melanom, predstavlja ozbiljan zdravstveni problem zbog sposobnosti agresivnog rasta i potencijalnog širenja na druge dijelove tijela putem metastaza. Studenti zdravstvenih smjerova, ali i oni nezdravstvenih znali su i prepoznali ovaj termin te ih je 86%

odgovorilo točno što ukazuje na bazično dobru edukaciju studenata o postojanju malignih promjena kože.

U korelaciji s pitanjem o prepoznavanju najzloćudnijeg tumora kože, od studenata se tražilo znanje o prepoznavanju atipičnog nevusa. 76% studenata zdravstvenih i 46% studenata nezdravstvenih smjerova smatra da zna prepoznati atipični nevus što pokazuje da su studenti zdravstvene struke bolje educirani.

Iako 76% studenata smatra da zna prepoznati atipični nevus, nastavno provjerom znanja studenata željelo se saznati znaju li prepoznati izgled nevusa kojeg bi trebao pregledati liječnik. Visok postotak studenata zdravstvenih smjerova, njih 85% smatra da nevus mora biti nepravilna oblika, nejednolike pigmentacije i veći od 6 mm po čemu bi se moglo zaključiti kako naspram danih odgovora, 9% više studenata moglo bi prepoznati atipični nevus. Također, studenti nezdravstvenih smjerova pokazuju znanje u prepoznavanju atipičnog nevusa, njih čak 66% zna izgled atipičnog nevusa, što je 20% više u odnosu na prethodno dani odgovor. Ova je informacija donekle uvjetovana korištenjem digitalnih medija koji su izrazito zastupljeni među studentskom populacijom i internetom kao vodećim medijem za prenošenje informacija.

Obzirom na odgovore studenata o prepoznavanju atipičnog nevusa smatra se kako bi trebali znati naziv glavnog alata za provođenje samopregleda kože i rano prepoznavanje melanoma, ABCDE pravilo. Usprkos tome, rezultati ne pokazuju korelaciju sa prethodno datim odgovorima. Samo 49% studenata zdravstvenih i 39% nezdravstvenih smjerova znalo je naziv pravila za samopregled kože. Obzirom na velik broj preventivnih akcija o štetnosti UV zraka na kožu te o načinu samopregleda kože smatramo kako je i dalje potrebna edukacija mladih ljudi kako bi se osigurale sveobuhvatne informacije.

Primjena ABCDE pravila pruža jednostavan i efikasan način prepoznavanja potencijalno opasnih promjena na koži koje bi mogle ukazivati na prisutnost melanoma. Samopregled kože može smanjiti stopu smrtnosti od melanoma za čak 63%. Naše istraživanje ukazalo je kako 42% studenata zdravstvenih i 59% nezdravstvenih smjerova nikad ne provodi samopregled, dok nekolicina njih, 7% studenata zdravstvenih i 3% nezdravstvenih smjerova samopregled provodi redovito, svakih 1 do 2 mjeseca. Istraživanje „Indikatori uspješnosti samopregleda kože“ provedeno u lipnju 2002. godine u Sjedinjenim Američkim Državama definiralo je indikatore učinka samopregleda kože u populaciji visokorizičnih pojedinaca od razvoja melanoma [40]. U istraživanju je sudjelovalo 200 pacijenta ispitanih o poznavanju pravila za samopregled kože i sposobnost izvođenja kao i njihovom stavu o istom. 70% sudionika izvršilo je samopregled kože. Tri najjača indikatora učinka samopregleda bili su stav, posjete dermatologu te najmanje jedan tumor kože u prethodne 3 godine. U ostale identificirane indikatore pripada visok rizik, znanje i mlađa životna dob. Godišnji pregled kože od strane liječnika i mjesečni samopregled kože od

strane pacijenata međusobno jačaju u promicanju ranog otkrivanja melanoma [40]. Ljudi dobro poznaju vlastitu kožu i snose posljedice za neuspjeh u ranom otkrivanju i liječenju tumora kože, zato mjesečni samopregled kože postaje relevantan kao osobna navika za promicanje zdravlja. Isto tako, neophodna je i bolja edukacija i poticanje provođenja samopregleda kože kod mladih ljudi, obzirom se najčešće oštećenja UV zrakama stječe u djetinjstvu i mladosti i još uvijek nije kasno početi s prevencijom. Nadalje, u vrijeme sve veće globalne brige o zdravlju i sve većeg pritiska bolesnika na zdravstveni sustav, poznavanje načina samopregleda i prepoznavanje suspektno malignih promjena je izvrstan alat za smanjenje nepotrebnog dolaska liječniku.

Redoviti pregledi omogućuju dermatologu pravovremeno prepoznavanje potencijalne promjene u nevusima koje bi mogle ukazivati na najozbiljniji oblik kožnog raka. Tijekom pregleda, dermatolog pažljivo pregledava sve nevuse na tijelu. Pregled nevusa bezbolan je i brz postupak, ali vrlo informativan za rano otkrivanje potencijalnih problema. Vrlo velik broj studenata, njih 71% zdravstvenih i 83% nezdravstvenih smjerova nikad ne pregledava nevuse kod dermatologa, dok redovito to provodi sveukupno 9% studenata, što je obzirom na prevalenciju melanoma u Hrvatskoj i svijetu vrlo mali postotak. Upravo stoga bi studente, odnosno mlade ljude trebalo poticati na samopreglede kože kako bi se potencijalno opasne pigmentne promjene uputile na dodatne preglede i analize.

Kirurško uklanjanje nevusa je čest postupak koji se provodi iz različitih razloga, uključujući medicinske, estetske i preventivne. Prednost ovog postupka je precizno i brzo uklanjanje nevusa, omogućujući patohistološku analizu i pružajući mogućnost uklanjanja nevusa koji mogu predstavljati zdravstveni rizik ili estetski problem. Vrlo mali postotak studenata, 12% zdravstvenih i 8% nezdravstvenih smjerova kirurški je uklanjalo nevuse. Takav rezultat mogao bi biti posljedica malog broja malignih tumorskih promjena u osoba mlađe životne dobi.

10. Zaključak

Iako je većina nevusa benigna i ne predstavlja opasnost po zdravlje, važno je razumjeti njihove karakteristike, vrste i potencijalno rizične znakove. Medicinske sestre/tehničari i dermatolozi imaju ključnu ulogu u poticanju i educiranju pacijenata o važnosti samopregleda kože kako bi se otkrili potencijalni problemi i promjene koje mogu ukazivati na prisutnost melanoma. Kroz edukaciju, redovite preglede i samopreglede, pacijenti mogu postati svjesniji svoje kože, a to može dovesti do ranog otkrivanja i boljeg upravljanja kožnim stanjima što može značajno utjecati na njihovu kvalitetu života i dugoročno zdravlje. Vrlo je važno da medicinske sestre/tehničari prilikom rada s pacijentima znaju prepoznati i identificirati vrstu pigmentnih promjena na koži kako bi mogli kontinuirano pratiti moguće promjene.

Provedeno istraživanje pokazalo je da postoji varijabilna razina svijesti i znanja među studentima zdravstvenih i nezdravstvenih smjerova. Samo mali postotak studenata redovito provodi samopregled kože čime postoji rizik od propuštanja ranih znakova melanoma i drugih ozbiljnih kožnih problema. Kroz dodatne edukacijske programe i kampanje, može se povećati svijest o značaju redovitog praćenja promjena na koži i ranog otkrivanja potencijalnih problema. Medicinske sestre/tehničari često rade u timskom okruženju gdje komunikacija s drugim medicinskim stručnjacima, uključujući dermatologe, može biti ključna. Poznavanje naziva pigmentnih promjena na koži pomaže u jasnoj i preciznoj komunikaciji s kolegama, što je važno za postavljanje dijagnoze, planiranje liječenja i praćenje pacijenata. U konačnici, identifikacija suspektnih pigmentnih promjena na koži pomaže medicinskim sestrama/tehničarima da budu odgovorni zdravstveni profesionalci koji doprinose pravovremenoj dijagnostici, praćenju pacijenata i prevenciji melanoma.

11. Literatura

- [1] A.B. Juzbašić i suradnici: Dermatovenerologija, Medicinska naklada, Zagreb, 2014.
- [2] I. Brajac, E.H. Đečević, M.Kaštelan, L.P. Massari, D. Periša: Kožne i spolno prenosive bolesti, Medicinska naklada, Zagreb, 2009.
- [3] A.C. Green, G.M. Williams, V. Logan, G.M. Strutton: Reduced melanoma after regular sunscreen use: randomized trial follow-up, br. 3, siječanj 2011, str. 257-263
Dostupno na: <https://pubmed.ncbi.nlm.nih.gov/21135266/>, 17.06.2023.
- [4] D.S. Rigel, J. Russak, R. Friedman: The evolution of melanoma diagnosis: 25 years beyond the ABCDs, br. 5, rujanj 2010, str. 301-316
Dostupno na: <https://pubmed.ncbi.nlm.nih.gov/20671054/>, 17.06.2023.
- [5] L.G. Gordon, D. Rowell: Health system costs of skin cancer and cost-effectiveness of skin cancer prevention and screening: a systematic review, br. 2, svibanj 2015, str. 141-149
Dostupno na: <https://pubmed.ncbi.nlm.nih.gov/25089375/>, 17.06.2023.
- [6] J.J. Luke, K.T. Flathery, A. Ribas, G.V. Long: Targeted agents and immunotherapies: optimizing outcomes in melanoma, br. 1, travanj 2017, str. 1-20
Dostupno na: <https://pubmed.ncbi.nlm.nih.gov/28374786/>, 17.06.2023.
- [7] A.E. Benson: Current Science, Skin Permeation and Enhancement Approaches: Skin Structure, Function and Permeation, br. 1, studeni 2012, str. 3-19
Dostupno: <https://onlinelibrary.wiley.com/doi/10.1002/9781118140505.ch1>, 19.06.2023.
- [8] O. Arda, N. Goksugur, Y. Tuzulun: Basic histological structure and functions of facial skin, br. 32, travanj 2014, str. 3-13
Dostupno na: <https://pubmed.ncbi.nlm.nih.gov/24314373/>, 19.06.2023.
- [9] M. Cichorek, M. Wachulska, A. Stasiewicz, A. Tyminska: Skin melanocytes: biology and development, br. 10, lipanj 2013, str. 30-41
Dostupno na: <https://www.ncbi.nlm.nih.gov/pmc/articles/PMC3834696/>, 23.06.2023.
- [10] C. Vitorino, J. Sousa, A. Pais: Overcoming the skin permeation barrier: Challenges and Opportunities, br. 1, svibanj 2015, str. 1-5
Dostupno na: <https://pubmed.ncbi.nlm.nih.gov/25925125/>, 23.06.2023.
- [11] Y. Matsumura, H.N. Ananthaswamy: Toxic effects of ultraviolet radiation on the skin, br. 3, kolovoz 2003, str. 298-308
Dostupno na: <https://pubmed.ncbi.nlm.nih.gov/15020192/>, 23.06.2023.

- [12] D.L. Narayanan, R.N. Saladi, J.L. Fox: Ultraviolet radiation and skin cancer, *International Journal of Dermatology*, 2010.
Dostupno na: <https://pubmed.ncbi.nlm.nih.gov/20883261/>, 23.06.2023.
- [13] M. Widel, A. Krzywon, K. Gajda, M. Skonieczna, J.N. Wolny: Induction of bystander effects by UVA, UVB and UVC radiation in human fibroblasts and the implication of reactive oxygen species, *Free Radical Biology and Medicine*, 2014.
Dostupno na: <https://pubmed.ncbi.nlm.nih.gov/24373962/>, 23.06.2023.
- [14] O.R. Ware, J.E. Dawson, M.M. Shinohara, S.C. Taylor: Racial limitations of Fitzpatrick skin type, br. 2, veljača 2020, str. 77-80
Dostupno na: <https://pubmed.ncbi.nlm.nih.gov/32186531/>, 23.06.2023.
- [15] G. Rassner: *Dermatologija, Naknada slap, Jastrebarsko*, 2004.
- [16] M. Šamija, E. Vrdoljak, Z. Krajina: *Klinička onkologija, Medicinska naklada, Zagreb*, 2006.
- [17] L. Thomas: Becker nevus syndrome, *Medical life sciences*, 2019.
Dostupno na: <https://www.news-medical.net/health/Becker-Nevus-Syndrome.aspx>, 10.07.2023.
- [18] H.A. Dawson, D.J. Atherton, B. Mayou: A prospective study of congenital melanocytic naevi: progress report evaluation after 6 years, *British Journal of Dermatology*, 1996., str. 617-623
Dostupno na: <https://pubmed.ncbi.nlm.nih.gov/8733360/>, 10.07.2023.
- [19] A.C. Viana, B. Gontijo, F.V. Bittencourt: Giant congenital melanocytic nevus, br. 6, svibanj 2013, str. 863-878
Dostupno na: <https://www.ncbi.nlm.nih.gov/pmc/articles/PMC3900335/>, 10.07.2023.
- [20] P. Macneal, B.C. Patel: *Congenital melanocytic nevi*, National Library of Medicine, 2023.
Dostupno na: <https://www.ncbi.nlm.nih.gov/books/NBK563168/>, 10.07.2023.
- [21] D. Baigrie, L.S. Tanner: *Dysplastic nevi*, National Library of Medicine, 2023.
Dostupno na: <https://www.ncbi.nlm.nih.gov/books/NBK482210/>, 10.07.2023.
- [22] A. Oakley: *Halo naevus*, DermNet, 2018.
Dostupno na: <https://dermnetnz.org/topics/halo-naevus>, 10.07.2023.
- [23] S. Yagerman, A. Marghoob: Melanoma patient self-detection: a review of efficacy of the skin self-examination and patient-directed educational efforts, br. 3, studeni 2013, str. 1423-1431
Dostupno na: <https://pubmed.ncbi.nlm.nih.gov/24236821/>, 24.06.2023.
- [24] Y. Puckett, A.M. Wilson, F. Farci, C. Thevenin: *Melanoma pathology*, National Library of Medicine, 2022.
Dostupno na: <https://www.ncbi.nlm.nih.gov/books/NBK459367/>, 02.07.2023.

- [25] M.A. Linares, A. Zakaria, P. Nizran: Skin cancer, br. 4, lipanj 2015, str. 645-659
Dostupno na: <https://pubmed.ncbi.nlm.nih.gov/26612377/>, 02.07.2023.
- [26] J.B. Heistein, U. Acharya, S. Kumar: Malignant melanoma, National Library of Medicine, 2023.
Dostupno na: <https://www.ncbi.nlm.nih.gov/books/NBK470409/>, 02.07.2023.
- [27] N.B. Niehues, B. Evanson, A. Smith, C.T. Fiore, P. Parekh: Melanoma patient notification and treatment timelines, br. 4, travanj 2019, str. 1-3
Dostupno na: <https://pubmed.ncbi.nlm.nih.gov/31046916/>, 02.07.2023.
- [28] C.G. Watts, K. Loughlin, C. Goumas, C.H.Kemenade, J.F. Aitken, H.P. Soyer, P.F. Penas, P. Guitera, R.A. Scolyer, G.J. Mann: Association between melanoma detected during routine skin checks and mortality, JAMA Dermatology, 2021.
Dostupno na: <https://www.ncbi.nlm.nih.gov/pmc/articles/PMC8567188/>, 03.07.2023.
- [29] M. Burgić, A. Rifatbegović, M. Burgić: Dijagnostički, preventivski i prognostički parametri kod primarnog melanoma kože, Naučna revija, Evropski univerzitet Kallos, Tuzla, 2018., str. 110-124
Dostupno na: http://eukallos.edu.ba/n_revija/Naucna_revija_JUL_2020.pdf#page=110, 03.07.2023.
- [30] L.S. Graycar, V.M. Rotemberg, K. Matsoukas, A.C. Halpern, M.A. Marchetti, J.L. Hay: Interactive skin self – examination digital platforms for the prevention of skin cancer: A narrative literature review, br. 5, svibanj 2021, str. 1459-1468
Dostupno na: <https://pubmed.ncbi.nlm.nih.gov/32659420/>, 04.07.2023.
- [31] S.A. Oliveria, P.J. Christos, A.C Halpern: Evaluation of factors associated with skin self-examination, br. 8, studeni 1999, str. 971-978
Dostupno na: <https://pubmed.ncbi.nlm.nih.gov/10566551/>, 24.07.2023.
- [32] <https://www.nursingexplorer.com/careers/dermatology-nursing>, dostupno 04.07.2023.
- [33] G. Rassner: Dermatologija, Naknada slap, Jastrebarsko, 2004.
- [34] M. Šamija, E. Vrdoljak, Z. Krajina: Klinička onkologija, Medicinska naklada, Zagreb, 2006.
- [35] G. Micali, F. Lacarrubba: Dermatoskopy: Instrumental Update, br. 2, lipanj 2018, str. 347-348
Dostupno na: <https://pubmed.ncbi.nlm.nih.gov/30201143/>, 24.07.2023.
- [36] A. Lallas, G. Argenziano: Dermatoscope – the dermatologist's stethoscope, br. 6, studeni 2014, str. 493-495
Dostupno na: <https://pubmed.ncbi.nlm.nih.gov/25382503/>, 27.07.2023.
- [37] <https://www.asoo.hr/obrazovanje/strukovno-obrazovanje/dokumenti/>, dostupno 27.07.2023.

- [38] M.S. Madaktar, V.R. Koti: FotoFinder dermatoscopy analysis and histopathological correlation in primary localized cutaneous amyloidosis, *Dermatology Practical and Conceptual*, 2021.
Dostupno na: <https://pubmed.ncbi.nlm.nih.gov/34123561/>, 27.07.2023.
- [39] R.M. Mackie, J. English, T.C. Aitchison, C.P. Fitzsimons, P. Wilson: The number and distribution of benign pigmented moles (melanocytic naevi) in a healthy British population, *British Journal of Dermatology*, br. 2, kolovoz 1985, str. 167-174
Dostupno na: <https://pubmed.ncbi.nlm.nih.gov/4027184/>, 29.07.2023.
- [40] K.R. Cooke, G.F. Spears, D.C. Skegg: Frequency of moles in a defined population, *Journal of Epidemiology and Community Health*, br. 1, ožujak 1985, str. 48-52
Dostupno na: <https://pubmed.ncbi.nlm.nih.gov/3989434/>, 29.07.2023.
- [41] J.K. Robinson, S.G. Fisher, J.R. Turrisi: Predictors of skin self-examination performance, br. 1, lipanj 2002, str. 135-145
Dostupno na: <https://pubmed.ncbi.nlm.nih.gov/12115327/>, 30.07.2023.

Popis slika

Slika 4.1. Melanocitni nevus	8
Slika 4.1.1.1. Sunčane pjege.....	9
Slika 4.1.2.1. Beckerov nevus	9
Slika 4.1.3.1. Lentiginosis	10
Slika 4.1.4.1. Lentigo solaris	10
Slika 4.1.5.1. Pjega boje bijele krave	11
Slika 4.2.1.1. Plavi nevus	12
Slika 4.2.2.1. Nevus fuscoaereleus ophthalmomaxillaris	12
Slika 4.2.3.1. Naevus fuscoaereleus deltoacromialis.....	12
Slika 4.3.1. Nevocelularni nevus	13
Slika 4.3.2.1. Halo nevus	14
Slika 5.1. Dermatoskopski prikaz malanoma	15
Slika 5.1.1. Površinskošireći melanom.....	16
Slika 5.2.1. Nodularni melanom	16
Slika 5.3.1. Akrolentiginozni melanom.....	17
Slika 5.4.1. Lentigo maligna melanoma	17
Slika 5.5.1. Amelanotični melanom	18
Slika 5.6.1. ABCDE pravilo	18
Slika 8.1.1. Dermatoskop	23
Slika 8.2.1. FotoFinder	24

Popis tablica

Tablica 9.3.1. Spol sudionika po odjelima	26
Tablica 9.3.2. Dob sudionika po odjelima.....	26
Tablica 9.3.3. Broj nevusa studenata.....	27
Tablica 9.3.4. Uočavanje nevusa na drugim osobama.....	27
Tablica 9.3.5. Naziv najzloćudnijeg tumora kože	28
Tablica 9.3.6. Prepoznavanje atipičnog nevusa.....	28
Tablica 9.3.7. Izgled nevusa kojeg bi trebao pregledati liječnik	29
Tablica 9.3.8. Naziv pravila za samopregled kože	29
Tablica 9.3.9. Učestalost provođenja samopregleda nevusa	30
Tablica 9.3.10. Pregled nevusa kod dermatologa	30
Tablica 9.3.11. Kirurško uklanjanje nevusa	31



IZJAVA O AUTORSTVU

Završni/diplomski rad isključivo je autorsko djelo studenta koji je isti izradio te student odgovara za istinitost, izvornost i ispravnost teksta rada. U radu se ne smiju koristiti dijelovi tuđih radova (knjiga, članaka, doktorskih disertacija, magistarskih radova, izvora s interneta, i drugih izvora) bez navođenja izvora i autora navedenih radova. Svi dijelovi tuđih radova moraju biti pravilno navedeni i citirani. Dijelovi tuđih radova koji nisu pravilno citirani, smatraju se plagijatom, odnosno nezakonitim prisvajanjem tuđeg znanstvenog ili stručnoga rada. Sukladno navedenom studenti su dužni potpisati izjavu o autorstvu rada.

Ja, LUCIJA TOMAŠIĆ (ime i prezime) pod punom moralnom, materijalnom i kaznenom odgovornošću, izjavljujem da sam isključivi autor/ica završnog/diplomskog (obrisati nepotrebno) rada pod naslovom UPUĆENOST STUDENATA U VAŽNOST I NAČINE SAHO- (upisati naslov) te da u navedenom radu nisu na nedozvoljeni način (bez pravilnog citiranja) korišteni dijelovi tuđih radova.
~~PROJEKTA PIGMENTNIH PROMJENA KOŽE~~

Student/ica:
(upisati ime i prezime)

Lucija Tomašić
(vlastoručni potpis)

Sukladno čl. 83. Zakonu o znanstvenoj djelatnosti i visokom obrazovanju završne/diplomske radove sveučilišta su dužna trajno objaviti na javnoj internetskoj bazi sveučilišne knjižnice u sastavu sveučilišta te kopirati u javnu internetsku bazu završnih/diplomskih radova Nacionalne i sveučilišne knjižnice. Završni radovi istovrsnih umjetničkih studija koji se realiziraju kroz umjetnička ostvarenja objavljuju se na odgovarajući način.

Sukladno čl. 111. Zakona o autorskom pravu i srodnim pravima student se ne može protiviti da se njegov završni rad stvoren na bilo kojem studiju na visokom učilištu učini dostupnim javnosti na odgovarajućoj javnoj mrežnoj bazi sveučilišne knjižnice, knjižnice sastavnice sveučilišta, knjižnice veleučilišta ili visoke škole i/ili na javnoj mrežnoj bazi završnih radova Nacionalne i sveučilišne knjižnice, sukladno zakonu kojim se uređuje znanstvena i umjetnička djelatnost i visoko obrazovanje.