

Poslijeoperacijska fizioterapija nakon ugradnje endoproteze zgloba kuka

Posavec, Borna

Undergraduate thesis / Završni rad

2023

Degree Grantor / Ustanova koja je dodijelila akademski / stručni stupanj: **University North / Sveučilište Sjever**

Permanent link / Trajna poveznica: <https://um.nsk.hr/um:nbn:hr:122:672018>

Rights / Prava: [In copyright](#)/[Zaštićeno autorskim pravom.](#)

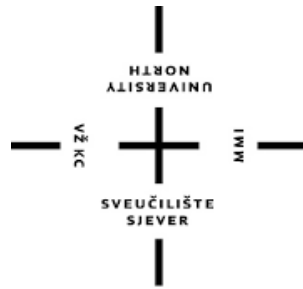Download date / Datum preuzimanja: **2024-07-17**



Repository / Repozitorij:

[University North Digital Repository](#)





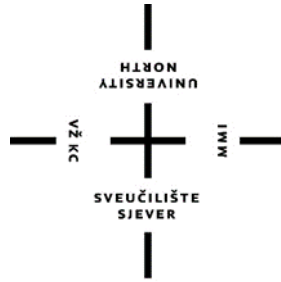**Sveučilište
Sjever**

Završni rad br. 255/FIZ/2023

**Poslijeoperacijska fizioterapija nakon ugradnje
endoproteze zgloba kuka**

Borna Posavec, 0336044854

Varaždin, rujan, 2023.



Sveučilište Sjever

Odjel za fizioterapiju

Završni rad br. 255/FIZ/2023

Poslijeoperacijska fizioterapija nakon ugradnje endoproteze kuka

Student

Borna Posavec, 0336044854

Mentor

Anica Kuzmić, mag. physioth

Varaždin, rujan, 2023.

Prijava završnog rada

Definiranje teme završnog rada i povjerenstva

ODJEL Odjel za fizioterapiju

STUDIJ preddiplomski stručni studij Fizioterapija

PRISTUPNIK Borna Posavec

JMBAG 0336044854

DATUM 29.08.2023.

KOLEGIJ Fizioterapija u traumatologiji

NASLOV RADA Poslijeoperacijska fizioterapija nakon ugradnje endoproteze zgloba kuka

NASLOV RADA NA ENGL. JEZIKU Postoperative physiotherapy after hip joint endoprosthesis installation

MENTOR Anica Kuzmić, mag.physioth.

ZVANJE predavač

ČLANOVI POVJERENSTVA

1. Marija Arapović, pred., predsjednik
2. Anica Kuzmić, pred., mentor
3. Jasminka Potočnjak, v.pred., član
4. Vesna Hodić, pred., zamjenski član
- 5.

VZ
KC

MI
MI

Zadatak završnog rada

BROJ 255/FIZ/2023

OPIS

Ugradnja endoproteze zgloba kuka se danas smatra jednim od najvećih dostignuća medicine prošlog stoljeća. Najčešća indikacija za ugradnju endoproteze kuka je osteoartritis. Kakva endoproteza će se ugraditi ovisi o individualnom zdravstvenom stanju pacijenta, njegovoj dobi, spolu i zanimanju. Poslijeoperacijska fizioterapija nakon ugradnje endoproteze zgloba kuka igra ključnu ulogu u uspješnom oporavku pacijenta. Ova terapija usmjerena je na obnovu pokretljivosti, smanjenje boli te jačanje mišića i stabilnosti operiranog zgloba. Kroz pažljivo planirane vježbe i tehnike, fizioterapeut pomaže pacijentu postići optimalan raspon pokreta, poboljšati funkcionalnost i povratiti neovisnost u svakodnevnim aktivnostima. Pravilno vođena poslijeoperacijska fizioterapija omogućuje siguran napredak, minimizira rizik od komplikacija i omogućuje pacijentu povratak normalnom životu s obnovljenim samopouzdanjem.

ZADATAK URUČEN

29.08.2023.



POTPIS MENTORA

SVEUČILIŠTE
SJEVER

Predgovor

Zahvaljujem se Anici Kuzmić, magistri fizioterapije koja je velikodušno prihvatila mentorstvo i pratila cijeli proces nastajanja završnog rada kao i na savjetima, znanju i stručnosti koje sam dobio za vrijeme studiranja. Ovim putem se želim zahvaliti Obitelji i prijateljima koji su mi pružali veliku podršku tijekom studiranja.

Borna

Sažetak

Degenerativne bolesti starije populacije su medicinski termin koji se koristi za opisivanje niza kroničnih zdravstvenih stanja koja se obično javljaju kod starijih osoba. Ove bolesti obično napreduju tijekom vremena i uzrokuju postepeni gubitak funkcija zahvaćenih dijelova tijela. Jedna od najčešćih je osteoartritis. Ovo je najčešća vrsta artritisa koja se javlja kod starijih osoba koja uzrokuje propadanje hrskavice u zglobovima, što dovodi do bola, ograničenja pokretljivosti i ukočenosti. Obično zahtijevaju dugotrajno liječenje, njegu i prilagođavanje svakodnevnog života. Prevencija, pravilna ishrana, tjelesna aktivnost i redoviti zdravstveni pregledi igraju ključnu ulogu u očuvanju zdravlja starijih osoba i smanjenju rizika od ovih bolesti. Jedan od najčešće zahvaćenih zglobova je zglob kuka. Endoproteza zgloba kuka je medicinska procedura koja se primjenjuje kako bi se olakšala bol, povećala pokretljivost i poboljšala kvaliteta života pacijenata. Ova tehnika predstavlja jedan od najznačajnijih dostignuća moderne ortopedije, omogućavajući pacijentima da povrate funkcionalnost i nezavisnost koju su izgubili uslijed oboljenja. Endoproteza se sastoji od zamjene oštećenih dijelova zgloba kuka umjetnim komponentama, čime se obnavlja struktura i funkcija zgloba. Danas, ova procedura predstavlja rutinsku operaciju koja se izvodi širom svijeta, sa izuzetnim uspjesima u poboljšanju kvaliteta života pacijenata različite životne dobi. Poslijeoperacijska fizioterapija tijekom rehabilitacije nakon ugradnje endoproteze zgloba kuka igra ključnu ulogu u obnovi funkcionalnosti, pokretljivosti i kvalitete života pacijenta. Stručnim vođenjem postupaka u fizioterapiji tijekom faza rehabilitacije, pacijent postepeno postiže napredak u povećanju raspona pokreta, jačanju mišića te povratku normalnim svakodnevnim aktivnostima. Fizioterapijski plan i program usklađuje se individualno i prilagođen je zdravstvenom stanju i potrebama pacijenta primjenom postupaka usmjerenih na siguran i učinkovit oporavak. U radu će biti opisani osnovni aspekti endoproteze zgloba kuka, uključujući indikacije za operaciju, vrste endoproteza koje se koriste i poslijeoperacijska fizioterapija u rehabilitaciji. Također će biti opisani potencijalni rizici i komplikacije koje su povezane sa ovim postupkom. Kroz sveobuhvatan pregled ove teme, približiti će se razumijevanje ugradnje endoproteze zgloba kuka u vraćanju mobilnosti i povećanju kvalitete života osoba s umjetnim zglobom kuka.

Ključne riječi: endoproteza kuka, operacija, fizioterapija, rehabilitacija, sport

Abstract

Degenerative diseases of the elderly population are a medical term used to describe several chronic health conditions that often occur in the elderly. These diseases usually progress over time and cause a gradual loss of function in the affected parts of the body. One of the most common is osteoarthritis. This is the most common type of arthritis that occurs in the elderly and causes the cartilage in the joints to wear away, leading to pain, limited mobility, and stiffness. They usually require long-term treatment, care, and adjustment of daily life. Prevention, proper nutrition, physical activity and regular health check-ups play a key role in preserving the health of the elderly and reducing the risk of these diseases. One of the most commonly affected joints is the hip joint. Hip arthroplasty is a medical procedure that relieves pain, increases mobility, and improves the quality of life of patients. This technique represents one of the most significant achievements of modern orthopedics, enabling patients to regain the functionality and independence they have lost due to illness. Endoprosthetics consists of replacing damaged parts of the hip joint with artificial components, which restores the structure and function of the joint. Today, this procedure is a routine operation performed all over the world, with exceptional success in improving the quality of life of patients of different ages. Postoperative physiotherapy during rehabilitation after hip joint endoprosthesis has a key role in restoring the patient's functionality, mobility, and quality of life. With the expert guidance of physiotherapy procedures during the rehabilitation phases, the patient gradually achieves progress in increasing the range of motion, strengthening the muscles, and returning to normal daily activities. The plan and program of physiotherapy are adjusted individually and adjusted to the health condition and needs of the patient by applying procedures aimed at safe and effective recovery. The paper will describe the basic aspects of hip joint endoprosthesis, including indications for surgery, types of endoprostheses used, and postoperative physiotherapy in rehabilitation. Possible risks and complications associated with this procedure will also be described. Through a complete review of this topic, the understanding of the installation of hip joint endoprosthesis in restoring mobility and increasing the quality of life of people with an artificial hip joint will be approached.

Keywords: hip endoprosthesis, surgery, physiotherapy, rehabilitation, sport

Popis korištenih kratica

EP endoproteza

CCD kolodijafizarni kut

AT anteverzijski kut

TEP totalna endoproteza

PEP parcijalna endoproteza

CT kompjutorska tomografija

MRI magnetska rezonanca

DVT duboka venska tromboza

OA osteoartritis

FAI femoroacetabularni impingement

VAS Vizualna analogna skala

TENS transkutana električna nervna stimulacija

IFS interferentne struje

SŽS središnji živčani sustav

mA miliamper

ms milisekunda

Hz herc

Sadržaj

1. Uvod.....	1
2. Biomehanika zgloba kuka.....	2
3. Endoproteza zgloba kuka.....	4
4. Dijagnostika.....	6
5. Indikacije i kontraindikacije za ugradnju endoproteze zgloba kuka.....	7
6. Komplikacije kod endoproteze zgloba kuka.....	10
7. Ciljevi poslijeoperacijske fizioterapije nakon EP zgloba kuka.....	13
8. Individualni pristup i napredak.....	14
8.1. Fizioterapijska procjena.....	14
8.1.1. Procjena obima pokreta zgloba kuka.....	15
8.1.2. Procjena ravnoteže i koordinacije.....	18
8.1.3. Procjena boli i nelagode.....	18
8.1.4. Procjena snage mišića.....	19
9. Poslijeoperacijska fizioterapija.....	21
9.1. Povećanje raspona pokreta.....	23
9.2. Jačanje mišića.....	25
9.3. Edukacija hoda s pomagalom.....	27
9.4. Primjena fizikalnih čimbenika.....	29
10. Postupno vraćanje normalnim aktivnostima.....	33
11. Edukacija o mjerama opreza i prevenciji komplikacija.....	34
12. Završna faza poslijeoperacijske fizioterapije nakon ugradnje EP zgloba kuka.....	38
13. Sport nakon endoproteze zgloba kuka.....	39
14. Zaključak.....	40
15. Literatura.....	41

Popis Slika

Popis Tablica

1. Uvod

Kuk je najopterećeniji zglob u ljudskom tijelu stoga je zahvaćenim brojnim degenerativnim bolestima kao i frakturama u blizini zgloba. Stoga dolazi do anatomskih i funkcionalnih promjena u zglobu kuka koje su uzrok pojave boli koji pojedincu ograničavaju svakodnevni život bez poteškoća. Endoproteza, znači kalupljenje ili oblikovanje zgloba. S kirurškog gledišta, navodi se kao obnavljanje zgloba koji je oštećen degeneracijom, abnormalnošću, traumom ili bolešću. Porast broja starije populacije i sve duži životni vijek doveli su do porasta broja oboljelih od degenerativnih bolesti kao i fraktura zgloba kuka. Jedan od najčešćih uzroka ugradnje endoproteze (EP) zgloba kuka jesu degenerativne bolesti u napredovalom stadiju i frakture u području zgloba kuka [1].

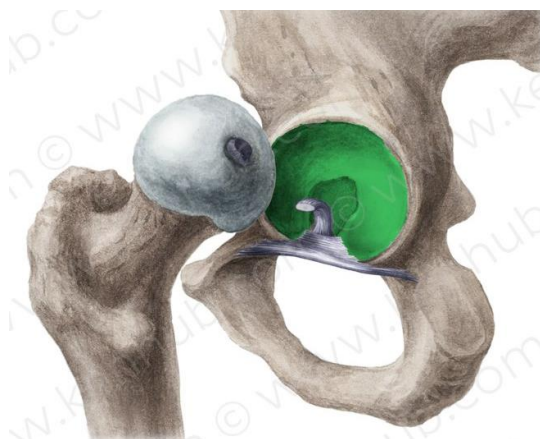U svijetu se procjenjuje da se prijelom kuka češće događa kod žena, oko 23 % dok je kod muškaraca prisutan oko 9 %. Incidencija za ugradnju endoproteze (EP) kuka, nakon prijeloma u mnogo zemalja se smanjuje, s obzirom na danas moguće druge kirurške pristupe. Ugradnja endoproteze kuka je operacijski zahvat tijekom kojeg se otklanjaju oštećeni dijelovi zgloba kuka i zamjenjuje ih se umjetnim dijelovima koji su izrađeni od različitih materijala. Postupak se provodi za ublažavanje boli i poboljšanje funkcije kod osoba s napredovanim artritismom zgloba kuka, dok je simptomatski osteoartritis najčešća indikacija za operaciju [2, 3].

Svake godine se u svijetu napravi više od milijun endoproteza, a predviđa se da će se taj broj udvostručiti u sljedeća dva desetljeća. Ovaj medicinski postupak ima duboko korijenje u povijesti, s obzirom da se je prva endoproteza zgloba kuka učinjena prije nekoliko desetljeća. Napretkom tehnologije tijekom vremena, dolazi do razvoja različitih metoda što je dovelo do unaprjeđenja pouzdanosti, trajnosti i efikasnosti endoproteza. Danas, ugradnja endoproteze predstavlja rutinsku operaciju koja se izvodi širom svijeta, pružajući oboljelima poboljšanje kvalitete života različitih dobnih skupina [4, 5].

Rehabilitacija nakon ugradnje endoproteze zgloba kuka uključuje prijeoperacijsku i poslije operacijsku rehabilitaciju. Poslijeoperacijska rehabilitacija predstavlja osnovu bržeg oporavka pacijenta i vraćanja u aktivnosti svakodnevnog života. Kako bi rehabilitacija bila kvalitetno provedena neizostavan dio nje je fizioterapija i edukacija pojedinca koji je povrgnut operaciji ugradnje endoproteze zgloba kuka [6, 7].

2. Biomehanika zgloba kuka

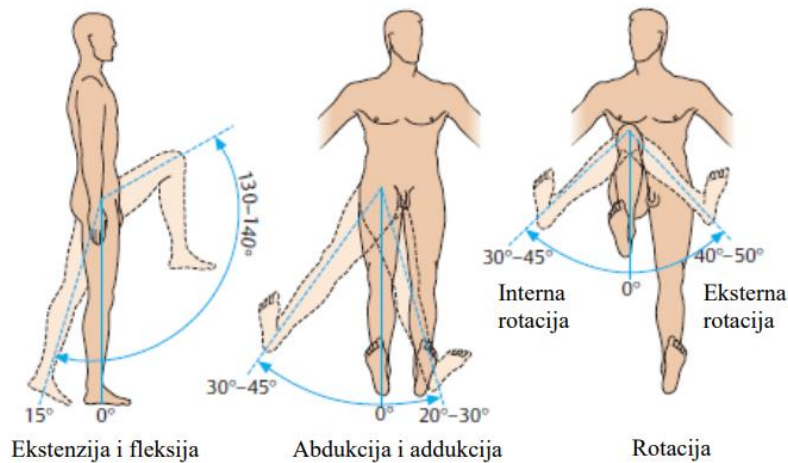
Articulatio coxae, zglob kuka (Slika 2.1), smatra se najstabilnijim zglobom u tijelu čovjeka. To je veliki, kuglasti i sinovijalni zglob između glave bedrene kosti, *caput femorisa*, i acetabuluma zdjelice. Zaobljeni dio glave bedrene kosti je sferoidalan, jer je gornji dio glave bedrene kosti spljošten. Rezultat toga je da je opterećenje raspoređeno poput prstena u samom zglobnom prostoru. Zglobna čašica prima glavu bedrene kosti i leži na bočnoj strani kuka. Acetabulum kod odrasle osobe ima izgled polovice kugle s udubljenim dijelom. Unutarnja strana acetabuluma obložena je zglobnom hrskavicom, koja se prekida inferiorno dubokim acetabularnim usjekom. Taj dio čini acetabularnu jamu i odvojen je od dna zdjelične kosti. Kod osoba s zdravim zglobom kuka, središte glave bedrene kosti se poklapa sa središtem acetabuluma [8].



Slika 2.1. Zglob kuka

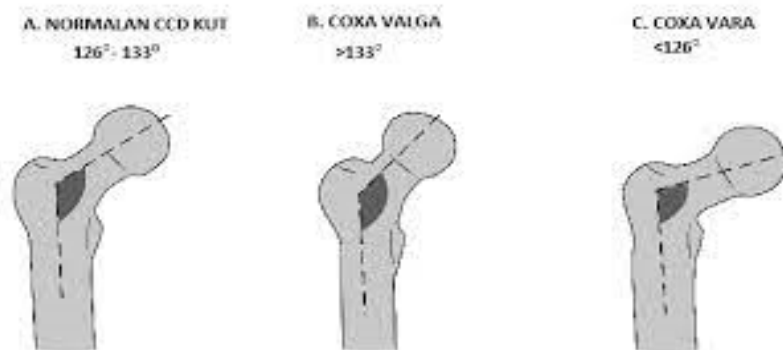
Izvor: <https://www.kenhub.com/en/library/anatomy/hip-bone>

Zglob kuka po vrsti je kuglasti zglob te stoga ima veliki opseg pokreta (Slika 2.2.). Moguće je izvesti pokrete kao što su fleksija i ekstenzija, abdukcija i adukcija te unutarnja i vanjska rotacija. Pokret fleksije u kuku s savijenom potkoljenicom moguće je izvesti od 130° do 145° stupnjeva, pokret ekstenzije do 10° u sagitalnoj ravnini oko transverzalne osi. Pokreti abdukcije od 30° do 45° te addukcije od 20° do 30° u frontalnoj ravnini oko sagitalne osi. Pokreti rotacije izvode se u horizontalnoj ravnini oko vertikalne osi, unutarnja rotacija iznosi u punom opsegu od 30° do 40° te vanjska rotacija natkoljenice od 40° do 50° [7].



Slika 2. 2. Prikaz pokreta u zglobu kuka.
 Izvor: Faller, A., Schuenke, M.: The Human Body, Thieme, Stuttgart, 2004.

Glava bedrene kosti drži vrat bedrene kosti koji se spaja s trupom. Osovina vrata bedrene kosti postavljena je koso a kut nagiba predstavlja kut između uzdužne osi vrata bedrene kosti i uzdužne osi dijafize bedrene kosti koji se naziva kolodijafizalni kut (CCD) (Slika 2.3.) [8]. U odrasloj dobi CCD kut iznosi od 126° do 133°. Kod povećanja CCD kuta prisutan je valgus položaj kuka, *coxa valga*. Kada se vrijednost CCD kuta smanji, govori se o varus položaju kuka, *coxa vara* [7]. Upravo, ovaj kut ima važnu ulogu, jer uvjetuje funkciju samog zgloba kuka i raspodjelu sile na taj zglob. Antevertzijski kut ili kut torzije (AT-kut) je oštar kut koji čini vrat bedrene kosti s transversalnom osi kondila bedrene kosti. AT-kut ima veliki raspon, od 4° do 20°, dok je prosjek kod odraslog čovjeka 12°. Za razliku od CCD kuta, AT-kut nije toliko funkcijski uvjetovan [8].

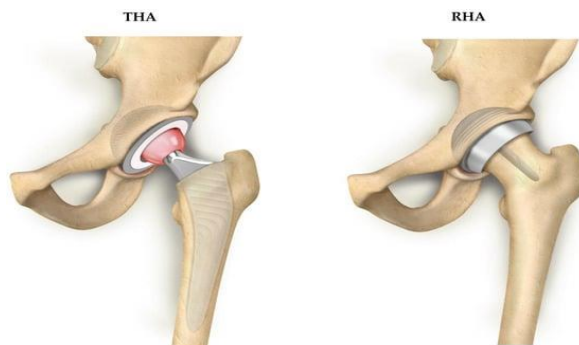


Slika 2. 3. Prikaz CCD kuta
 Izvor: : <http://imgarcade.com/1/coxa-varum>,

3. Endoproteza zgloba kuka

Tijekom povijesti postojali su razni pokušaji endoproteze te da se čovjeku olakša funkcioniranje u svakodnevici. Nakon velikih ratova zaslužnima za rasprostranjenost ideje o endoprotezi zgloba kuka, javlja se mnogo novih ideja koje su primjenjive i funkcionalno značajne za operirane osobe. Što se tiče EP zgloba kuka doprinijelo se današnjem razvoju i saznanjima koji osiguravaju kvalitetu ovog operacijskog postupka [9]. Ugradnja endoproteze zgloba kuka se danas smatra jednim od najvećih dostignuća medicine prošlog stoljeća, jer se daje pacijentu mogućnost povratka svakodnevnom životu [10]. Endoproteza zgloba kuka je ortopedska operacija u kojoj se zamjenjuje oštećeni ili bolni zglob kuka implantatom (endoprotezom) kako bi se poboljšala funkcionalnost i smanjila bol. Postoje različite vrste endoproteza zgloba kuka, a izbor će ovisiti o specifičnim potrebama i stanju pacijenta. Važno je napomenuti, da će liječnik specijalista kirurgije ili ortopedije pažljivo procijeniti stanje pacijenta, uključujući dob, zdravstveno stanje i anatomiju, kako bi odabrao najbolji tip endoproteze kuka za svakog pojedinca. Postupak zamjene kuka je ozbiljan proces i zahtijeva temeljitu pripremu i rehabilitaciju kako bi se postigao najbolji mogući ishod [11]. Endoproteze kuka se mogu razlikovati po obliku, vrsti, sastavu, ali i po načinu fiksacije. Postoje nekoliko vrsti endoproteza, Glavna podjela endoproteze jest na parcijalnu i totalnu endoprotezu (Slika 3.1.). Razlika između parcijalne i totalne endoproteze je takva da se kod parcijalne endoproteze zamjenjuje ili zglobno tijelo ili zglobna čašica. Kod totalne endoproteze (TEP) zamjenjuje se oba zglobna tijela u cjelini [11]. Kakva vrsta endoproteze, cementna ili bezcementna i na koji način će se ugraditi ovisiti će i o gustoći kosti kod osobe kojoj je potrebna operacija. Cementna endoproteza se najčešće ugrađuje kod osobe koje ima lošiju gustoću kosti, odnosno gdje postoji osteoporotična kost kako bi se što bolje učvrstila endoproteza postavljenim cementom. Postoje i kombinacija cementnih i bescementnih endoproteza. Nazivaju se hibridne endoproteze, gdje je najčešća kombinacija da je postavljena bescementna acetabularna komponenta i cementna femoralna komponenta, ali je moguća i obrnuta kombinacija [11, 12]. Dizajn endoproteza kukova je takav da se implantat sastoji od četiri komponente: čašice, glave, vrata i trupa. Kod totalne zamjene kuka, sljedeće komponente se implantiraju kako bi se ponovno stvorio kuglasti zglob kuka: glava, čašica i tijelo. Tijelo endoproteze se uklapa u bedrenu kost i povezuje s glavom. Glava zamjenjuje glavu bedrene kosti i nalazi se unutar čašice, koja zamjenjuje istrošeni acetabulum. Ove komponente trebaju oponašati anatomiju i pokrete koji omogućuje zglob kuka. Kod

parcijalne endoproteze (PEP) će se ugraditi glava u zamjenu za *caput femoris* ili samo čašica kao zamjena za *acetabulum* [10].



Slika 3.1. Prikaz totalne i parcijalne endoproteze zgloba kuka

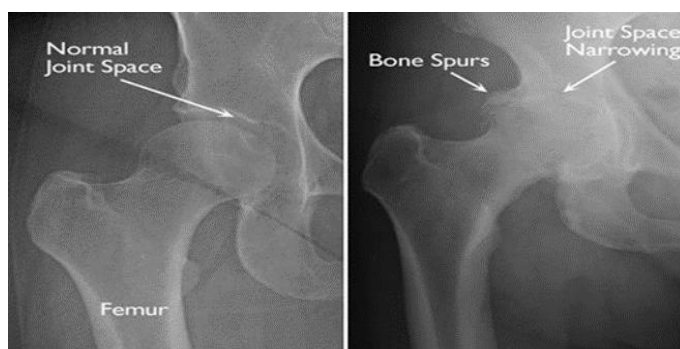Izvor: <https://www.mdpi.com/2077-0383/12/6/2093>

Najčešće se koriste sljedeće vrste endoproteza zgloba kuka:

- ❖ Totalna endoproteza kuka (*engl. Total Hip Replacement - THR*): Ovo je najčešći tip endoproteze kuka pri čemu se zamjenjuje cijeli zglob kuka. Glava bedrene kosti se uklanja, a acetabulum (šupljina zdjelične kosti) se zamjenjuje metalnom ili plastičnom čašicom. Zatim se učvršćuje metalna komponenta u bedrenoj kosti [13].
- ❖ Parcijalna endoproteza kuka: Ovaj tip endoproteze zamjenjuje samo dio zgloba kuka, obično samo glavu bedrene kosti, a acetabulum ostaje netaknut. Parcijalna endoproteza se često koristi kod starijih pacijenata koji imaju slabu koštanu strukturu ili kod pacijenata koji nisu kandidati za totalnu endoprotezu [13].
- ❖ Resurfacing endoproteza kuka: Ova vrsta endoproteze kuka podrazumijeva uklanjanje samo oštećenog tkiva s površine glave bedrene kosti i postavljanje metalnog omotača na glavu bedrene kosti. Ovaj postupak se koristi kod mlađih pacijenata s dobrim i zdravim kostima kako bi se sačuvalo više kosti nego kod totalne zamjene [14].
- ❖ Revizijska endoproteza kuka: Postupak se primjenjuje kada je prethodna endoproteza kuka postala oštećena ili nefunkcionalna te zahtijeva zamjenu ili rekonstrukciju. Revizija endoproteze može biti izazovnija od prve operacije zamjene kuka [14].
- ❖ Custom-made endoproteze: Vrste prilagođenih endoproteza koja se ugrađuju po odluci liječnika specijaliste kirurga i one su dizajnirane specifično za pojedinog pacijenta. Izrađuju na osnovu anatomskih karakteristika pacijenta i obično su puno skuplje od standardnih implantata [14].

4. Dijagnostika

Dijagnostičke metode za procjenu stanja zgloba kuka mogu uključivati različite tehnike i testove kako bi se utvrdila prisutnost problema, ozbiljnost ozljeda ili bolesti, te kako bi se odredila najbolja opcija liječenja. Jedna od osnovnih dijagnostičkih metoda za procjenu stanja kuka je uzimanje anamneze i fizički pregled. Temeljitom anamnezom liječnik će bolje razumjeti simptome pacijenta uzimajući i njegovu medicinsku povijest. Također će obaviti i fizički pregled kako bi ocijenio pokretljivost i bolnost zgloba, kao i funkcionalnost zgloba kuka. Rendgenski snimci (X-zrake), su često prva dijagnostička metoda za procjenu (Slika 4.1), pomoću koje se očitavaju kosti kuka kako bi se identificirala moguća fraktura, osteoartritis, displazija kuka ili neke druge promjene u kostima [15]. CT (kompjutorska tomografija) i MRI (magnetska rezonancija), omogućuju detaljniji prikaz kuka i okolnih struktura. MRI je posebno koristan za procjenu mekih tkiva kao što su hrskavica, tetive i ligamenti. Ultrazvuk se često koristi za procjenu stanja tetiva, mišića i ligamenata u području kuka. Može pomoći u dijagnosticiranju problema poput tendinitisa ili izljeva u zglobu. Ponekad je potrebno provesti i laboratorijske krvne pretrage kako bi se isključili drugi zdravstveni problemi koji mogu biti uzrok simptomima u području kuka (upalni procesi, infekcije). Danas se često koristi i artroskopija (umetanje kamere artroskopa) za izravnu vizualizaciju unutarnjih struktura zgloba. Isto tako, primjenjuju se i funkcionalni testovi kako bi se procijenila funkcionalnost kuka, kao što su testiranje raspona pokreta i snage. Ovisno o rezultatima navedenih dijagnostičkih metoda, postavlja se dijagnoza i preporučuje odgovarajuće liječenje, koje može uključivati konzervativne metode ili kirurške intervencije, ovisno o ozbiljnosti problema s kukom [16,17].



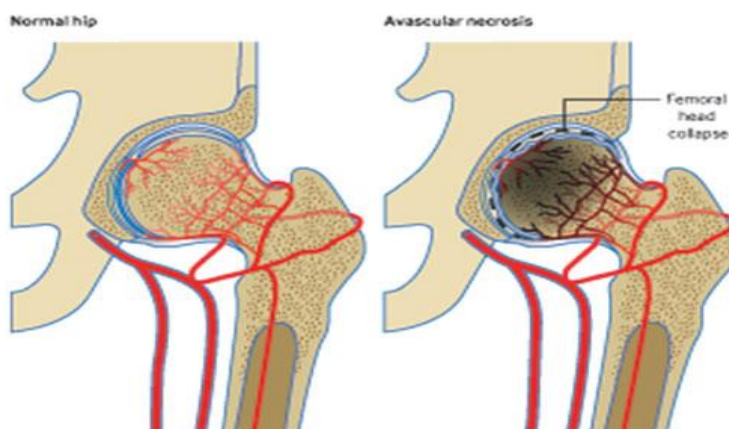
Slika 4.1. Rendgenski prikaz zdravog kuka i kuk s osteoartritisom

Izvor: <https://www.vbjs.com.au/hip-pelvis/conditions/hip-arthritis>

5. Indikacije i kontraindikacije za ugradnju endoproteze zgloba kuka

Dob, spol i aktivnost pacijenta utječu na odabir pacijenta prilikom indikacije za operaciju. Potrebno je također uzeti i jačinu bolesnikovih subjektivnih tegoba. Najčešće pitanje „Kada ugraditi endoprotezu kuka“? postavlja se kod mlađih pacijenata gdje je neophodno stručno proučiti i analizirati prisutne subjektivne tegobe. Kod osoba starije životne dobi iznad 60 godina, važno je uzeti u obzir samu rizičnost operacije [12,18]. Prema podacima u literaturi prisutna je sve veća prevalencija simptomatskog osteoartritisa kuka (OA), osobito u zapadnim zemljama svijeta koja se smatra jednom od najčešćih indikacija za ugradnju EP-e [19]. Indikacijski parametri osteoartritisa su prisutnost radioloških znakova u kuku, ograničen opseg pokreta, deformacije, otečenost zglobova, nestabilnost ili osjetljivost na palpaciju pri kliničkom pregledu kuka. Osim degenerativne bolesti kao što je OA, indikacija za operaciju može biti i razvojni poremećaji kuka kao što je displazija kuka [19,20].

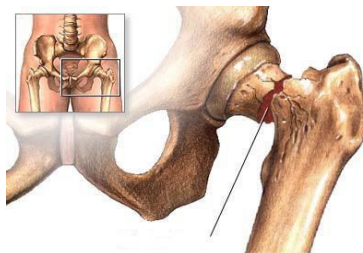
Stanja kao što su epifizioliza glave bedrene kosti kao i avaskularna nekroza glave bedrene kosti (Slika 5.1.) mogu također biti uzrok i indikacija postavljanja jedne vrste endoproteze. Avaskularna nekroza je među najčešćim indikacijama za endoprotezu kuka kod bolesnika s prisutnim iskliznućem epifize femura. Većina endoproteza kuka u bolesnika s iskliznućem epifize femura izvodi se zbog mogućnosti nastanka avaskularne nekroze, a ne zbog degenerativnih promjena povezanih s femoroacetabularnim impingementom [21].



Slika 5.1. Prikaz avaskularne nekroze glave bedrene kosti

Izvor: <https://www.bmj.com/content/365/bmj.l2178>

Moguće indikacije su i reumatske bolesti, prijelomi, tumori, metabolički i endokrini poremećaji. Kod trauma najčešće se govori o prijelomu vrata bedrene kosti (Slika 5.2.), uslijed padova nakon čega je često neophodna ugradnja endoproteze [12].



Slika 5.2. Prijelom vrata bedrene kosti

Izvor: <https://hr.puntomariner.com/hip-fracture-causes-symptoms-treatment/>

U niže prikazanoj Tablici 5.1. navedene su indikacije i razlozi za endoprotezu zgloba kuka, a u Tablici 5.2. prikazane su kontraindikacije.

Tablica 5.1. Indikaciji i razlozi ugradnje endoproteze kuka. Izvor: [19].

1. Osteoartritis (artroza): Najčešći razlog za endoprotezu zgloba kuka je teški osteoartritis ili degenerativno oštećenje hrskavice u zglobu. Ovaj poremećaj dovodi do bola, smanjene pokretljivosti i ograničene funkcionalnosti zgloba kuka.
2. Reumatoidni artritis: Ova autoimuna bolest može dovesti do kronične upale i jakog oštećenja zgloba kuka, što neminovno zahtjeva endoprotezu za ublažavanje simptomatologije i poboljšanja kvalitete života oboljelog
3. Nekroza glave femura: Smanjen dotok krvi u glavu bedrene kosti može uzrokovati umiranje tkiva (nekrozu), što dovodi do bola i oštećenja zgloba kuka. Endoproteza se može koristiti za obnovu funkcije zgloba u ovakvim slučajevima.
4. Posttraumatske povrede: Teške povrede zgloba kuka, kao što su prjelomi, dislokacije ili druga ozbiljna traumatska stanja, mogu dovesti do ireverzibilnih oštećenja zgloba koja se mogu liječiti ugradnjom endoproteze.

Tablica 5.2. Kontraindikacije za endoprotezu zgloba kuka. Izvor: [19].

1. Nedovoljno opće zdravstvena stanje pojedinca: Pacijenti koji imaju ozbiljne probleme sa srcem, plućima, bubrezima ili drugim vitalnim organima, koji povećavaju rizik za operaciju i rehabilitaciju, mogu biti kontraindicirani za endoprotezu.
2. Akutne infekcije: Aktivne infekcije u tijelu osobe mogu povećati rizik od infekcije na mjestu operacije, što može ozbiljno kompromitirati uspješnost zahvata.
3. Nedovoljno čvrste kosti: Ako pacijent ima ozbiljne probleme s kostima u području zgloba kuka, kao što su osteoporoza ili oštećenje kostiju koje sprječava stabilno pričvršćivanje endoproteze, operacijski zahvat i rehabilitacija može biti otežana.
4. Nedovoljno dobra opća fizička forma: Pacijenti koji nisu u stanju da izdrže operaciju i rehabilitaciju uslijed fizičke slabosti, nedostatka pokretljivosti ili drugih fizičkih ograničenja, mogu biti kontraindicirani za operaciju ugradnje endoproteze.
5. Neodržive očekivane koristi: Ako pacijent ima ozbiljne mentalne ili emocionalne probleme koji ga sprječavaju da razumno shvati operacijski zahvat potrebne napore rehabilitacije i realna očekivanja, endoproteza možda neće biti preporučena.

Od ostalih stanja kod kojih je kontraindicirana ugradnje endoproteze zgloba kuka jesu bolesti bubrega, alergije, hipotrofija i atrofija miškulature, neuromuskularne bolesti, imunodeficijencije (AIDS), bolesnici koji su na visokim dozama glukokortikoida, vaskularna insuficijencija i prekomjerna tjelesna težina [12].

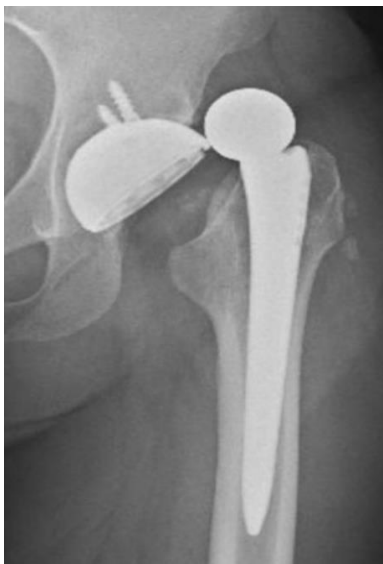Važno je napomenuti da je svaki pacijent jedinstven i da odluka o endoprotezi zgloba kuka zahtjeva pažljivu evaluaciju stručnog tima, uključujući kirurga, ortopeda, anesteziologa i drugih zdravstvenih stručnjaka.

6. Komplikacije kod endoproteze zgloba kuka

Proteza kuka spada među uspješnije operacije na mišićno-koštanom sustavu, ali može imati ozbiljne komplikacije. Česta je dislokacija totalne endoproteze kuka, koja se javlja u oko 2% pacijenata unutar 1. godine od operacije. Iščašenje (luksacija) totalne endoproteze kuka je emocionalno traumatizirajući događaj za pacijenta i potrebno ga je prevenirati i spriječiti. Analiza podataka iz registra pokazala je da je dislokacija EP jedan od glavnih razloga revizijske operacije. Oko 8 do 12% godišnje obavljenih operacija kuka su revizijski zahvati, od toga se 11 do 24% izvodi zbog dislokacije EP. U međunarodnoj literaturi i registrima podatci o godišnjoj stopi dislokacija nakon ugradnje primarne EP variraju između 0,2% i 10%. Provedene studije uključujući i Škotski nacionalni registar s implantiranim 14 314 TEP-a u periodu između 1996. i 2004. godine upućuju na stopu iščašenja od 1,9%, što se čini realnim, s obzirom na suvremene tehnologije implantata i biomehaničke karakteristike [19].

S obzirom da je endoproteza zgloba kuka veliki operacijski zahvat kod kojeg se reže kost, može doći i do oštećenja mišića, tkiva i živaca. Općenito, komplikacije se mogu podijeliti na intraoperacijske i poslijeoperacijske. Moguće su intraoperacijske komplikacije s anesteziološke strane, kao i metaboličke i neurovaskularne komplikacije na bedrenoj kosti i zdjelici. Uz to veliki rizik tijekom ovakvog zahvata je prekomjerno krvarenje i gubitak velike količine krvi [12].

Duboka venska tromboza (DVT) česta je komplikacija nakon EP kuka, sa stopom incidencije od 40–60 %. Nastanak DVT donjih ekstremiteta rezultira lošijim emocionalnim stanjem pacijenta i produženim vremenom hospitalizacije i liječenja. U težim slučajevima može izazvati plućnu emboliju, i dovesti do fatalnog ishoda [12, 22]. Kada se govori o alergijskim reakcijama u literaturi se opisuju poput ekcema, osipa, dugotrajne otekline, osteomijelitisa ili aseptičnog labavljenja implantata. Prevalencija alergija na komponente koje se koriste u artroplastici kod opće populacije u literaturi je navedena od 13,1 % (20,4 % žena, 5,8 % muškaraca) koji imaju alergiju na nikal, 2,4% do 3 % u odnosu na kobalt, a približno 1 % u odnosu na krom. Potencijalni alergeni sadržani su u koštanim cementima kao što su gentamicin, benzoil peroksid i hidrokinon. Jedna od poslijeoperacijske komplikacije može biti luksacija endoproteze (Slika 6.1.) [23,24].



Slika 6.1. Primjer luksacije totalne endoproteze zgloba

Izvor: <https://www.orthobullets.com/recon/5012/tha-dislocation>

Većina ortopedskih operacija, uključujući i ugradnju endoproteza, kategorizirani su kao 'čisti' postupci, za koje je ukupna incidencija infekcije kirurškog mjesta vrlo niska. Prema literaturi prijavljena stopa duboke infekcije nakon zamjene kuka je oko 0,3 % do 2 %. Mikrobiološka razmatranja upućuju da infekcija može nastati kontaminacijom u vrijeme operacije ili kasnije krvotokom. Najčešći izvori kontaminacije su okolina u kojoj boravi pacijent, gdje je izložen mogućem kontaktu s bakterijama koje dopijevaju u ranu, gdje se moguće uvrstiti i osoblje u operacijskoj sali [12,25].

Iako je endoproteza zgloba kuka često uspješna operacija i poboljšava kvalitetu života pacijenata, ipak se mogu pojaviti komplikacije tijekom ili nakon operacijskog zahvata. Važno je da pacijenti budu informirani i svjesni potencijalnih rizika nastanka nekih komplikacija. Poštivanjem dobivenih uputa za rehabilitaciju i praćenjem simptoma pacijenti mogu sebi pomoći u ranoj identifikaciji potencijalno mogućih problema [26]. U Tablici 6.1. navedene su i ostale moguće komplikacije koje se mogu javiti nakon ugradnje endoproteze zgloba kuka.

Tablica 6.1. Komplikacije nakon ugradnje endoproteze zgloba kuka. Izvor: [12].

1. <i>Infekcija</i> : Infekcija može biti površinska ili duboka što zahtjeva ozbiljno liječenje antibioticima, a u nekim situacijama i dodatnim operacijama. Na mjestu operacije može se javiti iako se primjenjuju striktno određene higijenske mjere.
2. <i>Luksacija (iščašenje) zgloba</i> : Umjetni se zglob iznenada može pomaknuti iz svog mjesta, osobito u prvih nekoliko mjeseci nakon operacije. Ukoliko dođe do navedenoga potrebna je hitna medicinska intervencija.
3. <i>Problemi sa pričvršćivanjem</i> : Ugrađene umjetne komponente endoproteze mogu pomjeriti, ili razlabaviti tijekom vremena, što također zahtjeva dodatnu operaciju za stabilizaciju proteze.
4. <i>Krvni ugrušci</i> : Nakon operacije, pacijenti su podložni stvaranju krvnih ugrušaka (duboka venska tromboza) koji se mogu uzrokovati plućnu emboliju. U slučaju nastanka ovoga ozbiljnog stanja neophodna je hitna intervencija za liječenje.
5. <i>Oštećenje krvnih žila i živaca</i> : Tijekom operacije, okolne krvne žile i živci mogu biti povrijeđeni, što može izazvati krvarenja, pojavu edema ili smanjenu osjetljivost.
6. <i>Oštećenje okolnih tkiva</i> : Prilikom ugradnje endoproteze, okolna tkiva kao što su mišići, ligamenti i tetive također mogu biti povrijeđeni. Navedeno, može rezultirati produženim periodom rehabilitacije ili smanjenom funkcionalnošću zgloba.
7. <i>Nekroza tkiva</i> : Smanjen dotok krvi u okolna tkiva može dovesti do odumiranja tkiva (nekroze). Ukoliko je navedeno prisutno potrebni su dodatni postupci za uklanjanje mrtvog tkiva.
8. <i>Različite dužine nogu</i> : U nekim situacijama nakon operacije, pacijent i fizioterapeut mogu primijetiti neravnotežu u dužini nogu zbog nastale promjene u anatomiji zgloba kuka.
9. <i>Reakcija na materijale</i> : Vrlo rijetko, pacijent može razviti alergijsku reakciju na ugrađene materijale od kojih su napravljene komponente endoproteze.
10. <i>Smanjena pokretljivost ili bol</i> : Iako je cilj ugradnje endoproteze poboljšati pokretljivost i smanjiti bol, poslijeoperacijska bol i ograničena pokretljivost može i dalje biti prisutna.

7. Ciljevi poslijeoperacijske fizioterapije nakon EP zgloba kuka

Ciljevi poslijeoperacijske fizioterapije nakon ugradnje endoproteze zgloba kuka (Tablica 7.1.), su usmjereni na postizanje optimalnog oporavka, vraćanje mobilnosti, smanjenje boli te povratak pacijenta normalnim svakodnevnim aktivnostima. Postavljeni ciljevi pomažu postizanju dugoročnog uspjeha nakon operacije i poboljšavaju kvalitetu života pacijenta a fizioterapeut ih prilagođava individualnim potrebama pacijenta [27,28].

Tablica 7.1. Ciljevi poslijeoperacijske fizioterapije. Izvor [27,28].

Poboljšanje raspona pokreta: Osiguravanje da pacijent postupno vrati potreban obim pokreta u zglobu kuka. To uključuje fleksiju, ekstenziju, abdukciju, adukciju i rotacije. Povećanje obima pokreta omogućuje pacijentu obavljanje svakodnevnih aktivnosti.
Jačanje mišića: Potrebno staviti fokus na jačanje mišića oko zgloba kuka kako bi se postigla i održala stabilnost i funkcionalnost zgloba. Posebna pažnja posvećuje se mišićima kvadricepsa, gluteusa, kukova, zdjelice i trupa.
Smanjenje boli i edema: Primjenom odgovarajućih vježbi i tehnika fizioterapeut pomaže smanjiti bol i edem na/oko operiranog zgloba što pacijentu olakšava proces rehabilitacije.
Poboljšanje cirkulacije: Provedba aktivnosti usmjerenih na poboljšanje cirkulacije što dovodi do promicanja ozdravljenja i uklanjanja toksina iz tijela, smanjujući rizik od mogućih komplikacija.
Trening hodanja i ravnoteže: Postupno usmjeravanje pacijenta prema samostalnom hodanju i povratku ravnoteže kako bi se smanjio rizik od pada i vratila sigurnost pacijenta kod svakodnevnih aktivnosti.
Povećanje funkcionalnosti: Primjena odgovarajućih vježbi i tehnika za poboljšanje sposobnosti pacijenta za izvođenje svakodnevnih zadataka kao što su ustajanje, sjedenje, hodanje i penjanje stepenicama.
Edukacija i prevencija: Pružanje i edukacija pacijenta potrebnih informacija o pravilnom ponašanju kod kuće, mjerama opreza, izbjegavanju komplikacija te promicanju zdravog načina života nakon operacije.

Svi ovi ciljevi se postižu kroz individualno prilagođene fizioterapijske planove koje razvija iskusni fizioterapeut. Svaka faza rehabilitacije ima svoje specifične ciljeve kako bi se pacijenta postupno pripremio za povratak normalnim aktivnostima. Praćenje napretka, prilagodba plana terapije i kontinuirana podrška od strane fizioterapeuta ključni su za postizanje uspješnog oporavka nakon ugradnje endoproteze zgloba kuka [27,28].

8. Individualni pristup i napredak

Individualni pristup i praćenje poslijeoperacijske fizioterapije nakon ugradnje endoproteze zgloba kuka predstavljaju osnovne elemente u procesu koje je potrebno dokumentirati u fizioterapeutske karton (Prilog 1). Svaki pacijent ima jedinstvene potrebe, drugačiju tjelesnu kondiciju, različitost u brzini oporavka, stoga je iznimno važno da se fizioterapijski proces prilagodi pojedincu [29]. Faze individualnog pristupa i napretka u fizioterapiji kod endoproteze kuka uključuje sljedeće aspekte:

- Početna procjena: Fizioterapeut pažljivo procjenjuje trenutno stanje pacijenta, njegovu pokretljivost, snagu, bol i druge čimbenike koji mogu utjecati na rehabilitaciju.
- Prilagodba terapijskog plana: Na temelju početne procjene, fizioterapeut izrađuje plan prilagođen individualnim potrebama pacijenta (vježbe, tehnike i ciljeve).
- Praćenje napretka: Tijekom rehabilitacije, fizioterapeut kontinuirano prati pacijentov napredak (obim pokreta, snagu mišića, bol, sposobnosti obavljanja svakodnevnih aktivnosti).
- Prilagodba terapije: Praćenjem napretka, fizioterapeut prilagođava terapijski plan s ciljem postizanja optimalnih rezultata.
- Postizanje ciljeva: Postavljeni ciljevi postupno se ostvaruju, a pacijent postiže napredak u svom oporavku [29].

Kroz individualni pristup, pacijentu se pruža podrška i motivacija uzimajući u obzir njegove specifične potrebe kod planiranja terapije. Također, fizioterapeut pruža pacijentu potrebnu stručnost i smjernice kako bi pacijent vratio svojim svakodnevnim aktivnostima s obnovljenim povjerenjem i samopouzdanjem [29].

8. 1. Fizioterapijska procjena

Fizioterapijska procjena pacijenta nakon endoproteze zgloba kuka važan je korak u procesu rehabilitacije pacijenata. Postupci procjene pomaže fizioterapeutu da razumije trenutno stanje pacijenta, identificira potrebe za rehabilitacijom i razvije individualizirani plan fizioterapije [30].

Ključni korak u fizioterapijskoj procjeni endoproteze zgloba kuka je uzimanje anamneze pacijenta. Fizioterapeut će razgovorom prikupiti informacije o njegovoj povijesti bolesti, vrsti operacije zamjene zgloba kuka, postojećim trenutnim simptomima i razinama boli. Ovim pristupom saznaje podatke kako se pacijent osjeća i kako bi postavio osnovni plan rehabilitacije. Fizioterapeut će izvršiti i temeljan fizički pregled pacijenta kako bi procijenio mobilnost zgloba, snagu, ravnotežu i druge važne čimbenike. U procjenu uključuje testiranje obima pokreta zgloba kuka, susjednih i ostalih zglobova kao i procjenu eventualnih komplikacija ili drugih problematičnih područja na tijelu pacijenta. Fizioterapeut pažljivim pristupom uključuje testiranje fleksije (savijanja), ekstenzije (pružanja), abdukcije (odmicanja) i addukcije (približavanja) kuka. Osim toga, provjerava i rotaciju i stabilnost zgloba. Koristi posebne testove kako bi utvrdio moguća ograničenja pokreta ili eventualne komplikacije poput dislokacija. Procjenjuje snagu mišića oko zgloba kuka, uključujući mišiće kukova i stražnjice. Procjenjujući snagu mišića, fizioterapeut prilagođava plan vježbi s ciljem poboljšanja funkcionalnosti [30,31].

Također, procjenjuje ravnotežu i koordinaciju pacijenta što može uključivati testiranje sposobnosti stajanja na jednoj nozi, hodanja po ravnoj površini i/ili hod po stepenicama. Ovim načinom identificira potrebu za primjenom vježbi za poboljšanje stabilnosti i koordinacije. Nježnom palpacijom fizioterapeut palpira područje oko operacijskog ožiljka kako bi procijenio eventualnu nelagodu i osjetljivost. Praćenjem navedenoga procjenjuje eventualne moguće komplikacije na ožiljku i osigurava postupke u cilju sprječavanja adhezija i ožiljaka. Tijekom fizioterapeutskog pregleda, pacijent izražava razinu boli ili koju fizioterapeut ocjenjuje koristeći skale boli uz podatke kakva je bol i prisutnost tijekom određenih pokreta i aktivnosti. Pacijent se zamoli da izvede određene pokrete i vježbe kako bi se procijenila njegova funkcionalnost i sposobnost izvođenja svakodnevnih aktivnosti kao što su ustajanje, sjedenje ustajanje i hodanje. Uz sve navedeno, potrebno je da fizioterapeut obrati pozornost na moguće komplikacije kao što su infekcije, edem ili tromboza. Na temelju rezultata procjene, fizioterapeut će napraviti individualizirani plan postupaka koji će uključivati vježbe, mobilizaciju, terapiju boli i druge fizioterapeutske intervencije [30,31].

8.1.1. Procjena obima pokreta zgloba kuka

Obim pokreta ovisi o anatomske građi zgloba, ligamenata i tetiva, mišića, pacijentovoj dobi, spolu, kao i stanju istreniranosti. Ograničenje pokreta može se odnositi na aktivni ili pasivni pokret, zbog toga se mjeri obim i aktivnog i pasivnog pokreta [31].

✚ *Fleksija:* Fizioterapeut pacijentu omogućuje pravilno ležanje na leđima. Raspon pokreta fleksije u zglobu kuka mjeri se pomoću goniometra. Donji ekstremiteti su ekstenzirani na podlozi. Goniometar se postavlja na lateralnu stranu natkoljenice. Centar goniometra se postavi na mjesto velikog trochantera, nepomični krak je paralelan s dugom osi trupa u liniji s velikim obrtačem natkoljenične kosti, a pomični krak duž lateralne središnje linije na natkoljeničnoj kosti (Slika 8.1.1.1.). Pažljivim savijanjem pacijentove noge izvede se pasivni pokret i očitaju dobivene vrijednosti izražene u stupnjevima. Prilikom mjerenja fizioterapeut treba obratiti pozornost da ne dođe do kompenzacijskih pokreta u lumbalnom djelu kralježnice i zdjelice. Tijekom izvođenja pokreta potrebno je fiksirati zdjelicu. Ovim načinom procjenjuje se funkcionalnost i opseg pokreta u fleksiji natkoljenice [31].



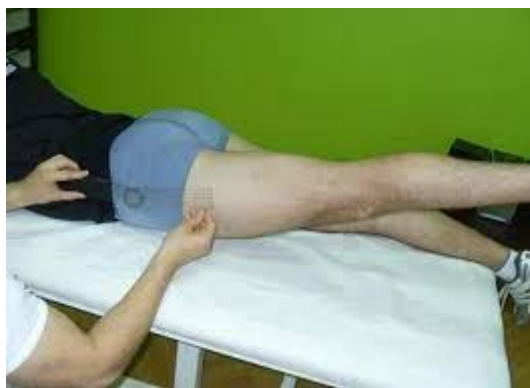Slika 8.1.1.1. Prikaz mjerenja fleksije natkoljenice sa flektiranom potkoljnicom

Izvor: <http://www.ss-medicinska-sb.skole.hr/upload/ss-medicinska-sb/images/static3/766/File/Krpan-ERASMUS-pripreme.pdf>

✚ *Abdukcija:* Raspon pokreta abdukcije u zglobu kuka mjeri se goniometrom. Početni položaj pacijenta je ležeći na leđima, dok su donji ekstremiteti ekstenzirani na podlozi. Goniometar je smješten na prednjoj strani zgloba kuka u liniji s velikim obrtačem na natkoljeničnoj kosti, gdje se postavlja i vrh goniometra. Nepokretni krak je paralelan s anteriornim izbočinama na ilijačnoj kosti a pokretni krak je na prednjoj površini natkoljenice uzduž središnje linije. Pacijentu se izvede pasivni pokret i očitaju dobivene vrijednosti izražene u stupnjevima. Pri mjerenju treba obratiti pozornost da ne dođe do

dodatnih pokreta lateralne rotacije zgloba kuka. Tijekom izvođenja pokreta zdjelica je fiksirana [31].

- ✚ *Ekstenzija:* Raspon pokreta se mjeri goniometrom. Fizioterapeut omogućuje pacijentu početni pronirani položaj. Donji ekstremiteti su ekstenzirani na podlozi, stopala izvan podloge. Goniometar se postavlja na lateralnu stranu natkoljenice. Vrh goniometra se postavlja na mjesto velikog obrtača na natkoljениčnoj kosti, nepomični krak paralelno s dugom osi trupa u liniji s velikim obrtačem natkoljениčne kosti, a pomični krak se postavlja duž lateralne središnje linije na natkoljениčnoj kosti (Slika 8.1.1.2.). Pažljivim pokretanjem fizioterapeut izvodi pasivni pokret i očitava dobivene vrijednosti u stupnjevima. Važno obratiti pozornost da ne dođe do dodatnih pokreta u lumbalnom djelu kralježnice i pokreta zdjelice kao i zadržavanje koljena u punoj ekstenziji kako bi spriječilo istezanje prednjeg bedrenog mišića. Tijekom izvođenja pokreta, zdjelica i lumbalni dio kralježnice su u stabilnom položaju [31].



Slika 8.1.1.2 Prikaz mjerenje ekstenzije natkoljenice goniometrom

Izvor:<http://www.ss-medicinska-sb.skole.hr/upload/ss-medicinska-sb/images/static3/766/File/Krpan-ERASMUS-pripreme.pdf>

- ✚ *Rotacija:* Fizioterapeut će nježno također testirati rotaciju zgloba kuka. To može uključivati minimalne pokrete unutarnje i vanjske rotacije kako bi se procijenila stabilnost zgloba [31].

Fizioterapeut će također usporediti pokrete između operiranog i neoperiranog zgloba kuka kako bi ocijenio postojeće asimetrije i disbalanse. Ovo je važno jer disbalans može uzrokovati dodatne probleme s držanjem tijela, hodom pacijenta i njegovom funkcionalnošću [30,31].

8.1.2. Procjena ravnoteže i koordinacije

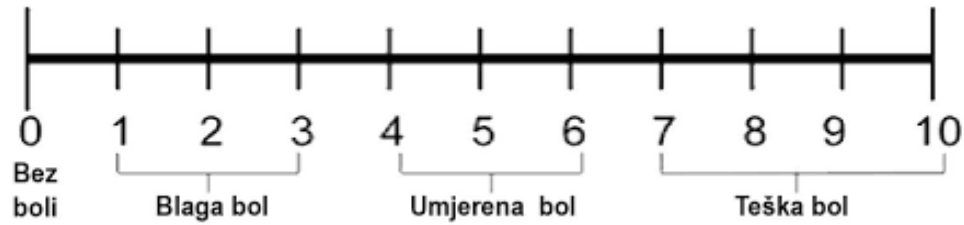
Procjena ravnoteže i koordinacije u procesu rehabilitacije nakon zamjene zgloba kuka je iznimno važna jer pomaže u smanjenju rizika od padova i poboljšava sposobnost pacijenta da sigurno i bez problema izvodi svakodnevne aktivnosti.

- ✚ *Statička ravnoteža:* Fizioterapeut će početi procjenjivati statičku ravnotežu pacijenta, što je sposobnost održavanja stabilnosti tijela dok pacijent mirno stoji ili sjedi na čvrstoj podlozi. Pacijent će možda stajati na jednoj nozi ili naizmjenično zatvarati oči kako bi fizioterapeut testirao ravnotežu promatranjem držanja pacijenta i uočio eventualne znakove nesigurnosti ili posturalne oscilacije .
- ✚ *Dinamička ravnoteža:* Procjena dinamičke ravnoteže uključuje aktivnosti poput hodanja po ravnom i neravnom terenu, okretanja i penjanja stepenicama. Fizioterapeut će pratiti kako pacijent održava ravnotežu tijekom navedenih pokreta, osobito u operiranom zglobu kuka. Ovim načinom će identificirati eventualne probleme pacijenta povezane s koordinacijom i ravnotežom tijekom svakodnevnih aktivnosti [32,33].

8.1.3. Procjena boli i nelagode

Procjena boli i nelagode također ima utjecaj na ukupnu kvalitetu života pacijenta. Fizioterapeut će razgovarati s pacijentom o tome kako bol utječe na njegovo svakodnevno funkcioniranje u postizanju bolje kvalitete života. Ona je ključna je u fizioterapijskom procesu jer pomaže fizioterapeutu da prilagodi terapiju kako bi se smanjila bol i nelagoda i omogućila bolja funkcionalnost i poboljšala kvaliteta života pacijenta nakon zamjene zgloba kuka [34].

- ✚ *Pitanja o boli:* Fizioterapeut će postavljati pitanja pacijentu kako bi razumio prirodu i intenzitet boli. Pacijenta će zamoliti da opiše gdje osjeća bol, karakter boli (oštra, tup, pulsirajuća itd.), koliko dugo traje i kod kojih aktivnosti se izaziva ili pogoršava.
- ✚ *Vizualna analogna skala (VAS):* Fizioterapeut može koristiti VAS skalu, koja je grafikon ili ljestvica s brojevima od 0 do 10 (Slika 8.1.3.1), gdje pacijent označava stupanj boli. Ovim načinom dobiva se kvantitativna ocjena boli, koja će pomoći u praćenju njenih promjena kod pacijenta tijekom rehabilitacije.



Slika 8.1.3.1. Prikaz VAS skale boli

Izvor: <https://urn.nsk.hr/urn:nbn:hr:105:988019>

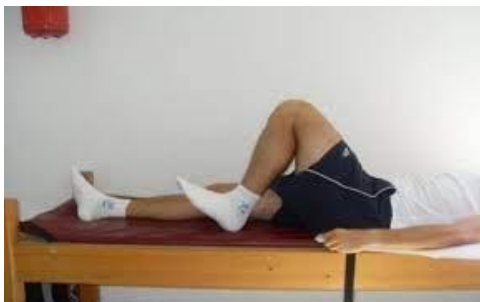- ✚ *Lokalizacija boli:* Fizioterapeut će bilježiti točna mjesta gdje pacijent izražava osjećaje boli. Ovaj način fizioterapeutu pomaže identificirati eventualne probleme poput upale ili iritacije oko endoproteze zgloba kuka.
- ✚ *Ocjena boli tijekom pokreta:* Fizioterapeut će zamoliti pacijenta da izvodi određene pokrete i/ili vježbe, a fizioterapeut će pratiti kako se bol mijenja tijekom izvođenja tih aktivnosti. Navedeno, može pomoći u utvrđivanju pokreta koje pacijent treba izbjegavati ili ih je potrebno prilagoditi kako bi se smanjila bol.
- ✚ *Ocjena nelagode tijekom terapije:* Tijekom primjene fizioterapijskih postupaka, fizioterapeut će pratiti reakciju pacijenta na terapijske intervencije poput mobilizacije ili terapije hladnoćom/toplinom. Ovo je važno kako bi se osiguralo da primijenjena terapija ne uzrokuje pacijentu nepotrebnu nelagodu ili bol.
- ✚ *Konzultacija o terapiji za kontrolu boli:* Ako je bol prisutna, fizioterapeut će surađivati s pacijentom kako bi razvili plan terapije za kontrolu boli. To može uključivati primjenu analgetika, primjenu hladnoće/topline ili druge postupke za ublažavanje nelagode.
- ✚ *Praćenje boli:* Fizioterapeut će kontinuirano pratiti napredak kod pacijenta u smanjenju boli i nelagode, što će omogućiti pravovremenu prilagodbu terapije i osigurati da se postignu bolji rezultati [34, 35].

8.1.4. Procjena snage mišića

Procjena snage mišića je ključna u rehabilitacijskom procesu jer omogućava fizioterapeutu da pravilno usmjeri postupke u cilju poboljšanja stabilnosti, pokretljivosti i funkcionalnosti pacijenta nakon endoproteze zgloba kuka [36].

- ✚ *Mišići bedara:* Fizioterapeut će ocijeniti snagu mišića kvadricepsa i mišića femura, koji igraju ključnu ulogu u stabilnosti i pokretljivosti zgloba kuka. To može uključivati

različite vježbe koje pacijent izvodi. Primjerice, pacijenta se može zamoliti da pokuša saviti nogu u koljenu (Slika 8.1.4.1.).



Slika 8.1.4.1. Prikaz vježba povlačenja pete po podlozi te flektiranje kuka

Izvor:<http://www.ss-medicinska-sb.skole.hr/upload/ss-medicinska-sb/images/static3/766/File/Krpan-ERASMUS-pripreme.pdf>

- ✚ *Mišići stražnjice:* Snaga mišića stražnjice, uključujući mišiće gluteusa, također je ključna za stabilnost i funkcionalnost zgloba kuka. Fizioterapeut može pacijenta zamoliti da izvodi pokret poput podizanja noge ili stiska između nogu kako bi se procijenila snaga ovih mišića.
- ✚ *Mišići kukova i trbuha:* Fizioterapeut će također obratiti pažnju na mišiće kukova i trbuha jer ovi mišići podržavaju ravnotežu i držanje tijela. Pacijent može izvoditi pokrete kao što su podizanje nogu ili pomicanje na stranu kako bi se procijenila snaga ovih mišića [36].

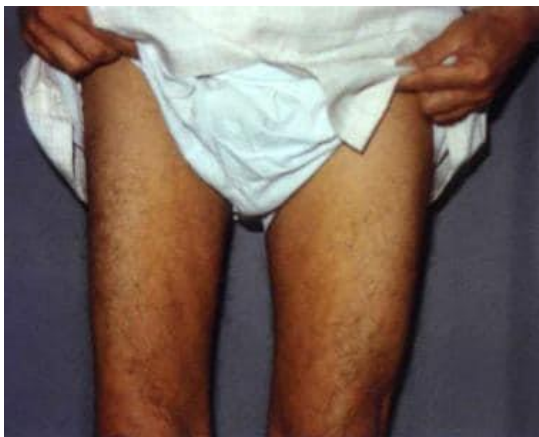Fizioterapeut će usporediti snagu mišića operiranog i neoperiranog zgloba kuka kako bi identificirao eventualne disbalanse i asimetriju jer neravnoteža mišića može utjecati na držanje tijela i pokretljivost. U nekim slučajevima, fizioterapeut može koristiti različite vrste otpora (npr. elastične trake) kako bi dodatno procijenio snagu mišića i pratio napredak kod pacijenta tijekom vremena. Provoditi će sistematsko testiranje snage mišića, uključujući specifične pokrete i vježbe koje su prilagođene potrebama pacijenta. Ovisno o rezultatima, fizioterapeut će prilagođavati plan terapije s ciljem poboljšanja snage mišića. Tijekom procjene kontinuirano će komunicirati s pacijentom kako bi razumio eventualne nelagode, bol ili umor tijekom testiranja snage [36].

9. Poslijeoperacijska fizioterapija

Poslijeoperacijska funkcionalnost endoproteze kuka kod pacijenta, usko je povezana s pravilnom provedbom fizioterapije. Dobar raspon pokreta, dovoljno smanjenje boli i minimalni poremećaj mišićnog tkiva uvjeti su koji pacijentima omogućuju izvođenje individualiziranih vježbi za jačanje mišića i uvježbavanje novostečene pokretljivosti, nakon vježbanja tijekom ranog poslijeoperacijskog razdoblja još u bolnici [32, 33].

Cilj poslijeoperacijske rehabilitacije je odgovoriti na funkcionalne potrebe pacijenta, poboljšati mobilnost, snagu, fleksibilnost i smanjiti bol. Rehabilitacija započinje kao potpomognuti proces, no cilj je učiniti pacijenta što je moguće funkcionalnijim prije otpusta iz bolnice [34].

Kao rezultat temeljne prijeoperacijske patologije, pacijenti mogu imati atrofiju mišića i gubitak snage, osobito u mišićima m. gluteus medius i m. quadricepsa (Slika. 9.1.). Rezultat gubitka mišićne snage osobito kod osoba starije životne dobi dovodi do smanjene neovisnosti. Istraživanja su pokazala da je slabost abduktora kuka nakon operacije veliki rizik povezan s nestabilnošću zgloba i labavljenjem proteze [34]. Pacijenti mogu postići značajna poboljšanja kroz ciljani program jačanja mišića nakon zamjene kuka. Isto tako, trening motoričkih sposobnosti može biti koristan terapijski alat jer poboljšava i specifične i opće prilagodbe koje su povezane s fizičkim sposobnostima pacijenata [34].



Slika 9.1. Prikaz atrofije natkoljene muskulature desne noge

Izvor: <https://emedicine.medscape.com/article/1170572-clinical>

U ranoj fazi rehabilitacije nakon ugradnje endoproteze zgloba kuka, naglasak je na postizanju stabilnosti, smanjenju rizika od komplikacija te postupnom vraćanju pacijenta na noge. Ova faza obično počinje odmah nakon operacije i traje do nekoliko tjedana. Ključni ciljevi ove faze uključuju [35]:

- ❖ Ustajanje i hodanje uz pomoć pomagala: Fizioterapeut educira i pomaže pacijentu postupnom ustajanju iz kreveta i početnom hodu uz pomoć pomagala poput hodalice ili štaka. Hodanje je potrebno započeti na kratkim udaljenostima i postepeno povećavati kako pacijent postaje stabilniji.
- ❖ Vježbe disanja i cirkulacije: Fizioterapeut educira pacijenta o provođenju vježbi disanja kako bi se spriječile komplikacije kao što je pneumonija ili plućna embolija (Slika 9.2.). Pravilnom provedbom tehnike dubokog disanja pomaže pacijentu smanjiti rizik od upale pluća te potaknuti cirkulaciju krvi i kisika.



Slika 9.2. Prikaz vježbe disanja

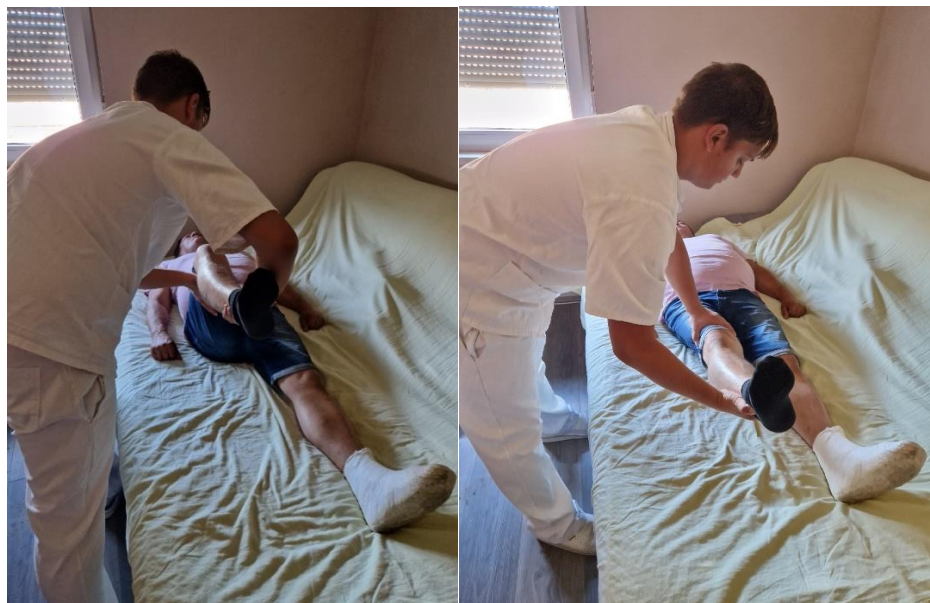Izvor: autor rada B.P.

Fizioterapeut u ovoj fazi pruža blisku podršku pacijentu, prateći svaki korak rehabilitacije. Postupno uvodi pacijenta u vježbe i tehnike kako bi se postigao pravilan uzorak hodanja, smanjila bol i potaknula cirkulacija. Edukacija o pravilnom korištenju pomagala i tehnika disanja ključna je kako bi pacijent što sigurnije napredovao kroz ovu fazu rehabilitacije [35,36].

9.1. Povećanje raspona pokreta

U ovoj fazi rehabilitacije, s pacijentom se postupno radi na obnovi i povećanju raspona pokreta u operiranom zglobu kuka. Cilj primjene fizioterapijskih postupaka je je postići potreban raspon pokreta kako bi pacijent mogao izvoditi svakodnevne aktivnosti s većom lakoćom. Faza povećanja raspona pokreta obično se provodi nekoliko dana nakon operacije i zahtijeva postupan pristup. Ključni elementi ove faze uključuju:

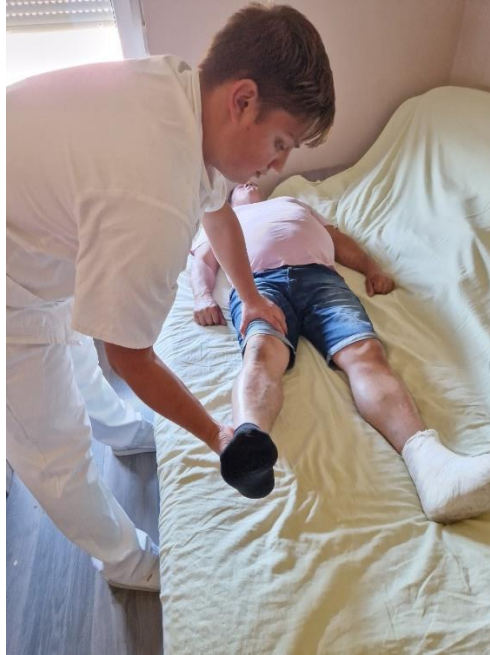- ❖ *Pasivne vježbe fleksije i ekstenzije:* Fizioterapeut nježno i oprezno izvodi vježbe savijanja (fleksije) (Slika 9.1.1.) i ispružanja (ekstenzije) operiranog zgloba kako bi postupno povećao raspon pokreta. Primjena pasivnih vježbi pomoći će održavanju i poboljšanju pokretljivosti zgloba u pokretu fleksije do potrebnih 90° i potpune ekstenzije.



Slika 9.1.1. Prikaz pasivne fleksije i ekstenzije u zglobu kuka

Izvor: autor rada B.P.

- ❖ *Pasivne vježbe abdukcije i adukcije:* Fizioterapeut koristi blagu silu kako bi pokretao operiranu nogu pacijenta u smjeru prema van (abdukcija) (Slika 9.1.2.) i prema unutra (adukcija), ne prelazeći središnju liniju kod pokreta vraćanja noge prema unutra.

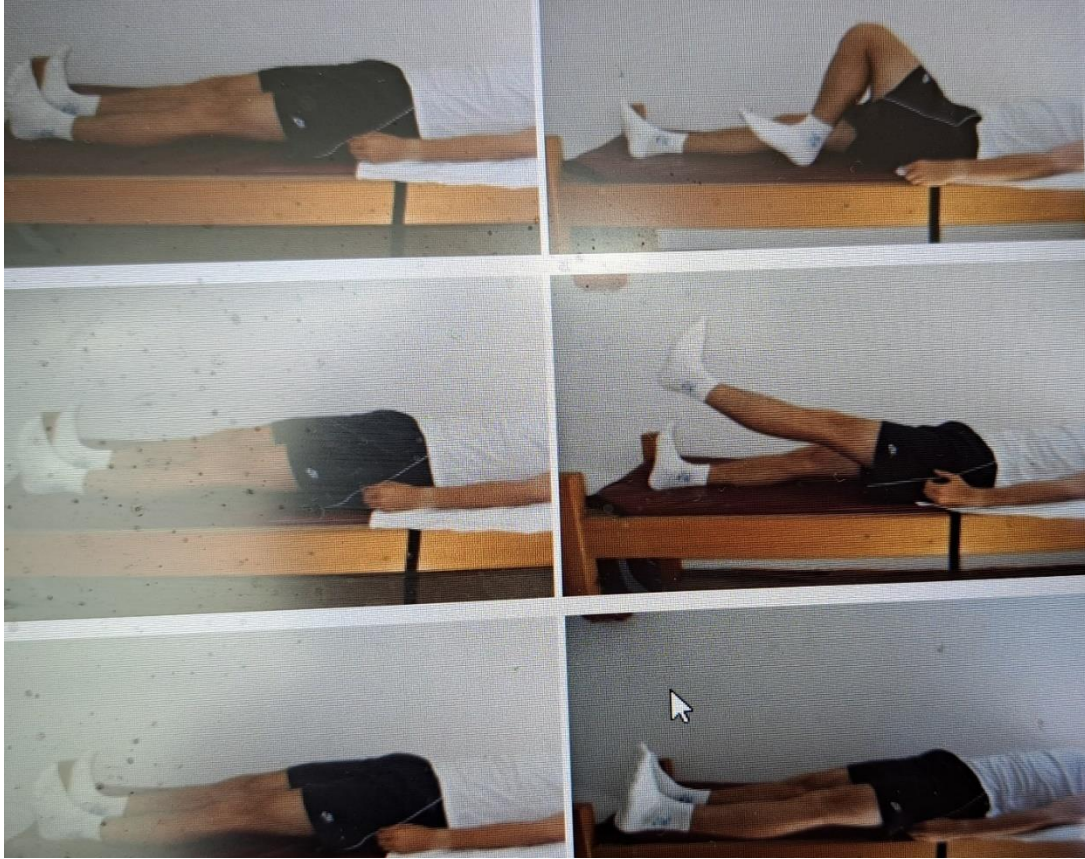

Slika 9.1.2. Prikaz pasivne abdukcije u zglobu kuka

Izvor: autor rada B.P.

- ❖ *Aktivne vježbe fleksije i ekstenzije:* Postupnim pristupom fizioterapeut osigurava da pacijent preuzme kontrolu nad pokretima/vježbama fleksije i ekstenzije aktivnim sudjelovanjem u obnavljanju raspona pokreta. Aktivno sudjelovanje pacijenta potaknuti će aktivaciju mišića i vratiti mu kontrolu nad pokretom.

Ova faza zahtijeva stručan i nježan pristup fizioterapeuta kako bi se izbjegle moguće ozljede i smanjio rizik od preopterećenja endoproteze. Fizioterapeut individualno prilagođava vježbe svakom pacijentu, uzimajući u obzir njegovu trenutnu razinu pokretljivosti i oporavka. Postupno povećavanje intenziteta vježbi omogućiti će postizanje optimalnog raspona pokreta bez nepotrebnog stresa na operirani zglob [37, 38]. Na Slici 9.1.3. prikazane su neke od aktivnih vježbi.



Slika 9.1.3 Prikaz aktivnih vježbi za natkoljenu muskulaturu

Izvor:<http://www.ss-medicinska-sb.skole.hr/upload/ss-medicinska-sb/images/static3/766/File/Krpan-ERASMUS-pripreme.pdf>


9.2. Jačanje mišića

Jačanje mišića je ključan element rehabilitacijske fizioterapije nakon ugradnje endoproteze zgloba kuka. Cilj primjene je povećati snagu mišića oko operiranog zgloba kako bi se podržala stabilnost, pokretljivost i funkcionalnost. Snažni mišići pridonose boljem držanju tijela te omogućuju izvođenje svakodnevnih aktivnosti s manje napora [39]. Ključni elementi ove faze uključuju:

- ❖ *Vježbe za kvadriceps i glutealne mišiće:* Fizioterapeut educira pacijenta izvedbi vježbi koje su usmjerene na jačanje prednjih (kvadriceps) i stražnjih (glutealni) mišića kuka. Ove vježbe potiču stabilnost zgloba kuka i podržavaju funkcionalno hodanje pacijenta.

- ❖ *Vježbe za mišiće kukova i trupa:* U izboru vježbi fizioterapeut stavlja fokus na jačanju mišića unutarnje i vanjske strane kuka te trbušnih mišića. Ovi mišići pružaju podršku zglobovima i pomažu u održavanju ravnoteže [39].

Postupno povećavanje opterećenja i intenziteta vježbi omogućuje mišićima da se pravilno prilagode i postanu jači. Fizioterapeut prati napredak pacijenta te prilagođava vježbe kako bi osigurao siguran i učinkovit oporavak. Ispravna tehnika izvođenja vježbi ključna je kako bi se izbjegle ozljede i osigurala maksimalna korist. Kroz redovito izvođenje vježbi za jačanje mišića, pacijent postaje sve sposobniji i spremniji za povratak svakodnevnim aktivnostima [39]. Na Slici 9.2.1. i Slici 9.2.2., prikazane su neke od vježbi za jačanje mišića.



Slika 9.2.1. Prikaz vježbe jačanja ekstenzora natkoljenice

Izvor:<http://www.ss-medicinska-sb.skole.hr/upload/ss-medicinska-sb/images/static3/766/File/Krpan-ERASMUS-pripreme.pdf>



Slika 9.2.2. Prikaz statičkih vježbi za natkoljenu i glutealnu muskulaturu

Izvor:<http://www.ss-medicinska-sb.skole.hr/upload/ss-medicinska-sb/images/static3/766/File/Krpan-ERASMUS-pripreme.pdf>

9.3. Edukacija hoda s pomagalom

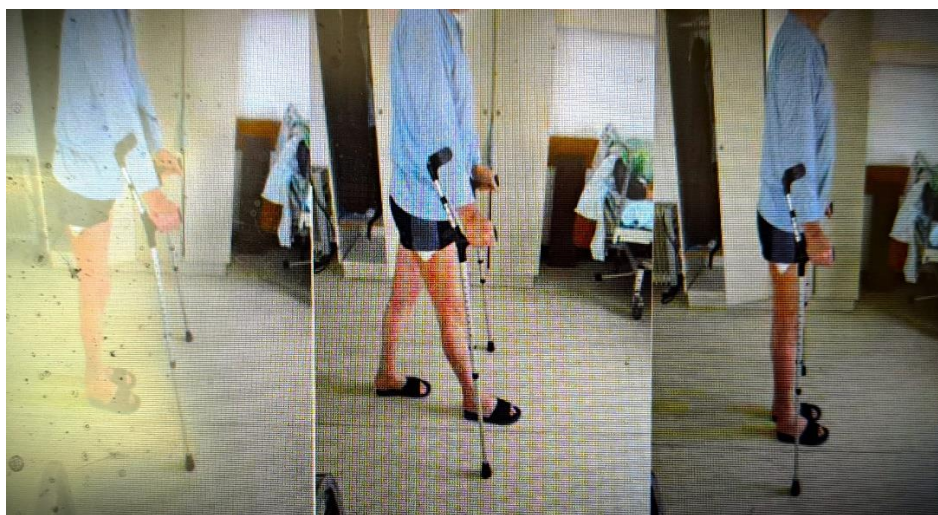
Vežano za vertikalizaciju pacijenta nakon endoproteze, trenutano se ne koristi standardizirani protokol već opći protokoli koji su ponuđeni od strane operatera. Na primjer, u nekim protokolima poboljšanog oporavka nakon operacije, pacijenti se dižu iz kreveta unutar prvih 6 sati nakon operacije, dok u drugim slučajevima tek prvi ili drugi dan nakon operacije. U literaturi se pokazalo da programi ubrzane rehabilitacije i rana mobilizacija daju pacijentima više povjerenja u njihovu poslijeoperacijsku mobilizaciju i aktivnosti svakodnevnog života, kao i da ima učinak na raniji otpust [40, 41]. Nakon operacije nema ograničenja u kretanju, ali se preporuča da pacijenti slušaju vlastito tijelo i izbjegavaju bolne pokrete ili položaje. Osim toga, pacijent, fizioterapeut ili neka druga osoba ne bi trebala forsirati pokretanje kuka u bilo kojem smjeru. Hodanje je dobra aktivnost nakon operacije, ali je važno povećati količinu hodanja polagano kako bi se izbjeglo povećanje boli i otekline. Na primjer, pokušati hodati 5 minuta, ako se bol ne pojačava, pokušati sljedeći hod povećati na više minuta [42,43].

Nakon ugradnje endoproteze zgloba kuka, pacijent će koristiti pomagalo za kretanje za vrijeme oporavka. Ovisno o individualnom stanju pacijenta, odabrat će se adekvatno pomagalo za hod, hodalica ili štaka. Fizioterapeut ima ulogu naučiti pacijenta kako sigurno koristiti hodalicu/štaku i pomoći odabrati najsigurnije, ovisno o individualnoj sposobnosti pacijenta. Pacijent sa hodalicom (Slika 9.3.1.) hoda na način da se objema rukama drži za spomenuto pomagalo, pomiče hodalicu ispred sebe u dužini polovice koraka. Nakon toga, oslanja se rukama na hodalicu i zakoračuje prema naprijed operiranom nogom, prenosi težinu na ruke i zatim je potrebno zakoračiti zdravom nogom naprijed. Na opisani način se hoda i korištenjem štaka (Slika 9.3.2) [44,45].



Slika 9.3.1. Prikaz hoda uz hodalicu

Izvor: <https://www.saintlukeskc.org/health-library/after-hip-replacement-using-your-walker>



Slika 9.3.2. Prikaz trotaktnog hoda pomoću štaka

Izvor: <http://www.ss-medicinska-sb.skole.hr/upload/ss-medicinska-sb/images/static3/766/File/Krpan-ERASMUS-pripreme.pdf>

Hodanje uz stepenice, provodi se na način da se pacijent s štakama, što je moguće bliže približi prvoj stepenici. Nakon toga, postavlja zdravu nogu, s punim stopalom na plato stepenice. Koristeći štace podiže i operiranu nogu. Hodajući niz stepenicu, pacijent prvo spušta štace na plato stepenice, nakon toga operiranu nogu i sigurnim osloncem na štace spušta zdravu nogu (Slika 9.3.3.). Tijekom hoda po ravnom terenu kao i hoda po stepenicama, potrebno je naučiti pacijenta o potrebnom opterećenju na operiranoj nozi, koje treba biti u skladu s operacijskim

zahvatom. Najčešće, u prvom tjednu se koristi početno podražajno opterećenje, nakon toga je dopušteno staviti onoliko težine koliko odgovara pacijentu na operiranu nogu, koje se naziva podnošljivim opterećenjem [45].



Slika 9.3.3. Prikaz hoda uz i niz stepenice

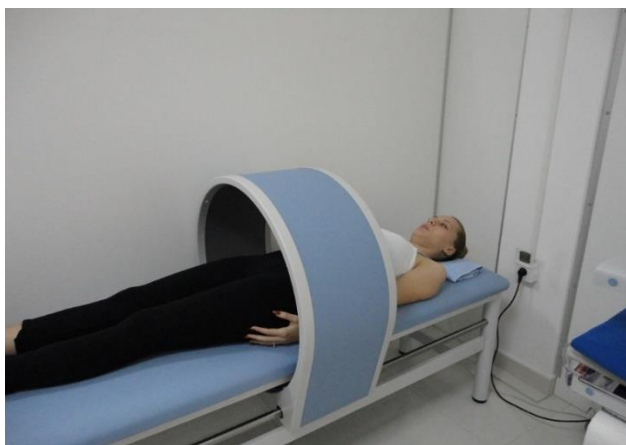
Izvor: autor rada B.P.

Tijekom navedenih postupaka u poslijeoperacijskoj fizioterapiji u fazi hoda pacijenta iznimno je važna uloga fizioterapeuta u stručnoj i sigurnoj provedbi. Neispravno korištenje pomagala za hodanje, kao i upotreba neadekvatnih pomagala za hod mogu uzrokovati nestabilnost i pad pacijenta. Visok udio starijih pacijenata čini odluke o upotrebi svog pomagala za hodanje bez sudjelovanja fizioterapeuta. Prisutan je i relativno visok udio korištenja neprikladnih pomagala za hodanje. Ovo je posebno zabrinjavajuće, s obzirom da istraživanja navode kako 53 % ljudi koji su imali prijelom kuka ponovno doživljavaju pad tijekom šest mjeseci. Zbog navedenoga iznimno je važno da se organizira pregled upotrebe za hodanje i mobilnosti nakon otpusta od strane fizioterapeuta [43,45].

9. 4. Primjena fizikalnih čimbenika

Od fizioterapijskih procedura koje se koriste u svrhu smanjenja boli nakon operacijskog zahvata ugradnje endoproteze kuka su fizikalni čimbenici kao što su: magnetoterapija,

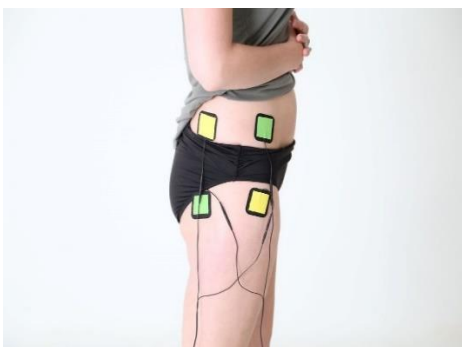
transkutana električna nervna stimulacija (TENS), elektrostimulacija, interferentne struje (IFS), termoterapija i/ili krioterapija te hidroterapija. Što se tiče elektroterapije najčešće se koristi TENS i IFS dok su galvanske i dijadinamske struje kontraindicirane kod rehabilitacije endoproteze kuka. Magnetoterapija (Slika 9.4.1.), je primjena niskofrekventnih magnetskih polja određenog intenziteta i gustoće. Korisna je u liječenju bolnih stanja i kod smanjenog tonusa i snage mišića, što je značajno u rehabilitaciji nakon ugradnje TEP-a kuka. Termoterapija ima vazodilatatorni učinak kojim se smanjuje mišićni spazam. Termoterapija se provodi primjenom toplih obloga, infracrvenih lampi ili toplom vodom koji zagrijavaju tkivo i djeluju na spazam mišića širenjem krvnih žila te tako imaju analgetski učinak. Važno je naglasiti da se primjena toplinskih procedura može izvoditi samo u kasnijim fazama ukoliko je još uvijek prisutna bol i/ili spazam mišića ali s velikim oprezom [46].



Slika 9.4.1. Primjena magnetoterapije na zglob kuka
Izvor: <https://www.natus.hr/Magnetoterapija>

Primjena IFS-a djeluje s ciljem izazivanja aktivne hiperemije i analgezije. Također, djeluje i na trofiku muskulature kao i podražavajuće djelovanje na motorne živce (provodljivost i regeneraciju), smanjuju ili povećavaju tonus simpatikusa, podražuju parasimpatikus, djeluju na krvne žile (male f do 20Hz povećavaju, dok iznad 50Hz smanjuju tonus krvnih žila), na metabolizam i edem tkiva) [46]. Prema neurofarmakološkoj teoriji primjenom TENS-a, (Slika 9.4.2.), provocira se povišenje nivoa endogenih opijata u središnjem živčanom sustavu (SŽS). Analgezija se postiže podraživanjem inhibitornih sustava neurona stražnjeg roga leđne moždine (endorfinima i enkefalinima) f 1-5Hz. Postavljanje elektroda ovisi o vrsti i lokalizaciji boli. Elektrode se stavljaju na zahvaćeni dermatom, najbolnije mjesto pripadajućeg dermatoma, i

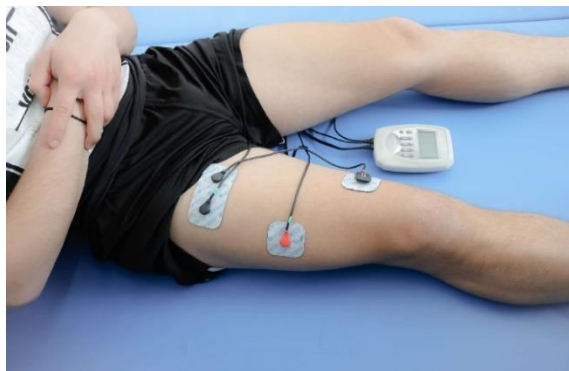odgovarajući segment leđne moždine (duž perifernih živaca, paravertebralno uz kralježnicu ili transartikalno. Vrijeme trajanja može biti od 20 do 30 minuta do 2 sata ili više puta na dan. Kontraindikacije za primjenu navedene terapije su: dekompenzirano srce, primjena u području glave i vrata -subokcipitalne regije (može doći do spazma grkljana i ždrijela te smetnje disanja – gušenja), i epilepsija. Prednosti primjene su: jednostavnost, neinvazivnost, sigurnost i mogućnost primjene i kod kuće. U literaturi se navodi da je 90 % učinkovita u smanjenju boli kod pacijenta nakon operacijskih zahvata [46].



Slika 9.4.2. Prikaz primjene TENS-a

Izvor: <https://www.bobandbrad.com/post/23-how-to-use-a-tens-unit-with-hip-pain-side-front-correct-pad-placement>

U elektrostimulaciji (Slika 9.4.3.), koriste se impulsi koji su najbliži onima koji dolaze iz SŽS-a. Impulsi se mogu regulirati po jakosti, trajanju, frekvenciji i pauzi, a izražavaju se u mjernim jedinicama (mA, ms, Hz, ms). Prije same primjene stimulacije potrebno je znati koja je veličina mišića radi odabira elektroda, koliko se mišića tretira, odrediti polaritet elektroda, kao i relaksirajući položaj ekstremiteta pacijenta [46].



Slika 9.4.3. Prikaz primjene elektrostimulacije

Izvor: <https://www.peharec.com/fizikalne-terapije/elektrostimulacija/>

Krioterapija se također, primjenjuje kod akutnih stanja i ima brzi analgetski učinak. Često se primjenjuje i u poslije rehabilitacijskom procesu zbog upala mišića aktiviranih provođenjem vježbi jačanja. U krioterapiji koriste se hladni oblozi (Slika 9.4.4.), hladni sprejevi, kupke i kriomasaža [46,47].



Slika 9.4.4. Primjena hladnih obloga

Izvor: <https://drjohnrmoore.com/ice-bath-vs-ice-pack-get-icy-cold-joint-relief/>

U liječenju hidroterapija ima široku primjenu kroz povijest sve do današnjih dana upotrebom termalnih i fizikalnih svojstava vode uz klimatske pogodnosti. Svojstva vode koja dovode do prividnog smanjenja težine tijela jesu sila uzgona, hidrostatski tlak i gustoća, a dovode i do poboljšanja cirkulacije te popuštanja mišićnog spazma i analgetskog učinka. Hidroterapija se može primjenjivati u bazenu (Slika 9.4.5.), izvedbom grupnih ili individualnih vježbi uz vođenje i nadzor fizioterapeuta [46].



Slika 9.4.5. Prikaz vježbi u bazenu

<https://physioonwheels.au/mobile-services/hydrotherapy/>

10. Postupno vraćanje normalnim aktivnostima

U ovoj fazi rehabilitacije, fokus se premješta prema postupnom vraćanju pacijenta normalnim svakodnevnim aktivnostima. Cilj je osposobiti pacijenta za neovisno obavljanje uobičajenih svakodnevnih zadataka i povratak u normalan život. Ova faza obično počinje nakon što pacijent postigne određeni napredak u povećanju pokretljivosti i jačanju mišića. Ključni elementi ove faze uključuju:

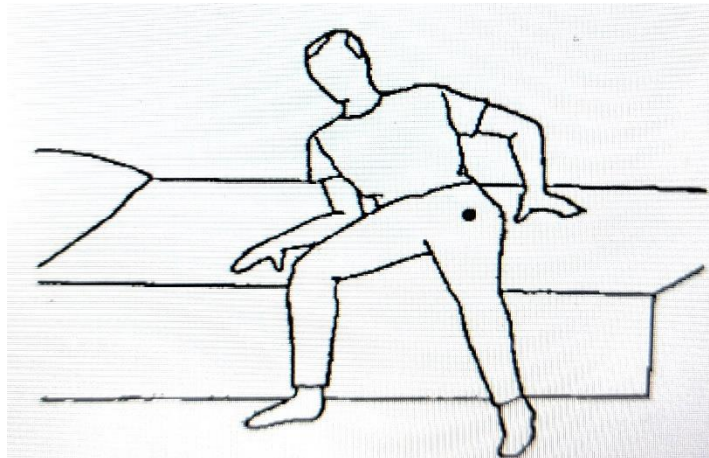
- ✚ *Trening hodanja i stepenica:* Fizioterapeut postupno uvodi pacijenta u tehnike hodanja bez ili s minimalnom potporom pomagala. Također, radi na usavršavanju tehnika penjanja i silaženja stepenicama kako bi se osigurala sigurnost pacijenta pri svakodnevnim izazovima.
- ✚ *Simuliranje svakodnevnih pokreta:* Fizioterapeut radi s pacijentom na simuliranju svakodnevnih aktivnosti kao što su sjedenje, ustajanje, savijanje, podizanje i okretanje. Provođenjem navedenog, pomaže pacijentu razvijati povjerenje u svoje sposobnosti i povratku osjećaja stabilnosti u operiranom zglobu kuka [48,49].

Postupno vraćanje normalnim aktivnostima zahtijeva pažljivu ravnotežu između izazova potrebnih zadataka i sigurnosti pacijenta. Fizioterapeut prilagođava terapijski plan prema individualnim potrebama pacijenta te osigurava da se ne preopterećuje operirani zglob. Edukacija pacijenta o pravilnim tehnikama kretanja i izvođenja svakodnevnih aktivnosti ključna je kako bi se izbjegle povrede ili napetosti. Postupnim i stručno vođenim povratkom normalnim aktivnostima, pacijent postaje sve samostalniji i povratno vraća svoju kvalitetu života [48,49,50].

11. Edukacija o mjerama opreza i prevenciji komplikacija

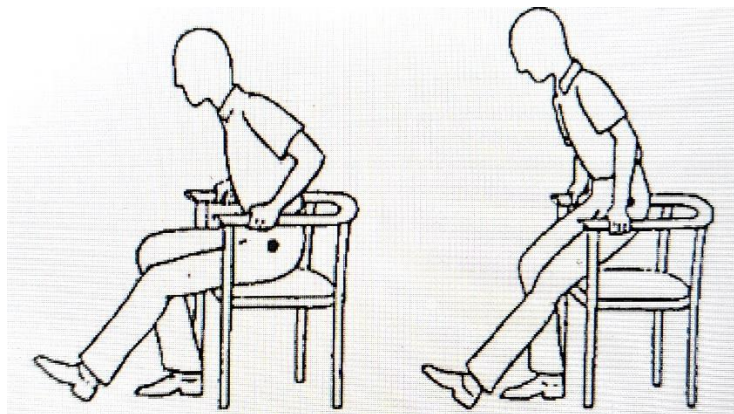
Edukacija o mjerama opreza i prevenciji komplikacija sastavni je dio poslijeoperacijske fizioterapije nakon ugradnje endoproteze zgloba kuka. Njen osnovni cilj je educirati pacijenta važnim informacijama i vještinama kako bi se smanjio rizik od potencijalnih komplikacija i olakšao siguran i uspješan povratak u svakodnevne aktivnosti. Ključni elementi ove faze uključuju:

- *Pravilna higijena i njega operiranog područja:* Edukacija o pravilnom održavanju čistoće i suhoće operiranog područja kako bi se spriječila infekcija. Upoznavanje pacijenta s pravilnim tehnikama previjanja i čišćenja operiranog područja.
- *Tehnike pravilnog sjedenja i ustajanja:* Poučavanje pacijenta kako pravilno ustati i sjesti s kreveta i stolice, bez prekomjernog opterećenja operiranog zgloba (Slika 11.1., Slika 11.2.). Također, iznimno važno je savjetovanje pacijenta o korištenju odgovarajućeg namještaja i pomagala za olakšavanje navedenih aktivnosti.



Slika 11.1. Prikaz pravilnog posjedanja iz ležećeg položaja

Izvor:<http://www.ss-medicinska-sb.skole.hr/upload/ss-medicinskab/images/static3/766/File/Krpan-ERASMUS-pripreme.pdf>



Slika 11.2. Prikaz pravilnog sjedenja i ustajanja sa stolice

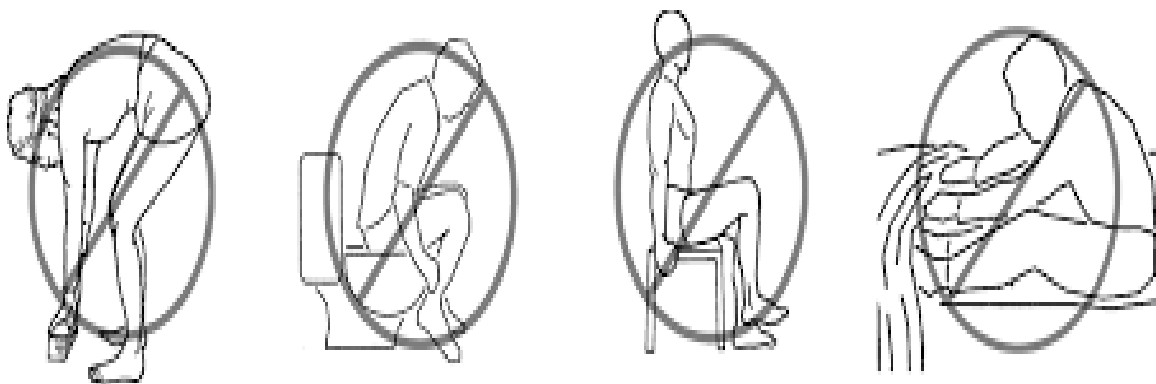
Izvor:<http://www.ss-medicinska-sb.skole.hr/upload/ss-medicinska-sb/images/static3/766/File/Krpan-ERASMUS-pripreme.pdf>

- ❖ *Upotreba pomagala i izbjegavanje opterećenja:* Edukacija o pravilnom korištenju pomagala kao što su hodalice, štake ili šetalice. Poučavanje o tehnikama hodanja i prenošenja tereta kako bi se izbjeglo preopterećenje operiranog zgloba.

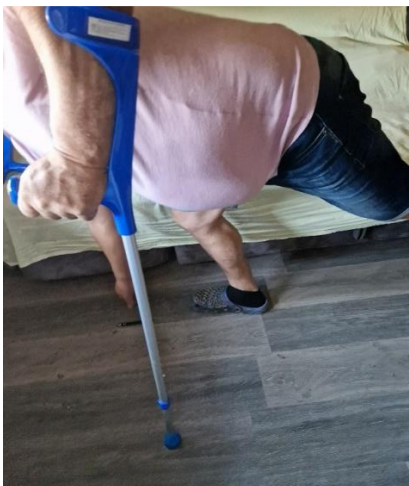Edukacija pacijenta o mjerama opreza i prevenciji komplikacija pomaže osigurati da pacijent samostalno može brinuti o svom zdravlju i sigurnosti nakon završetka fizioterapije. Stručno vođena edukacija pruža pacijentu informacije i alate potrebne za siguran i učinkovit oporavak kod kuće. Fizioterapeut kontinuirano pruža podršku i odgovara na pitanja kako bi pacijent bio što bolje pripremljen za daljnje korake u svom oporavku [51,52].

Važnost pridržavanja mjera opreza i izbjegavanje kontraindiciranih aktivnosti dovode do sprječavanja luksacije endoproteze. Za prevenciju navedenog, fizioterapeuti koriste stručno osmišljenu intervenciju kako bi se pomoglo pacijentima u obavljanju svakodnevnih životnih aktivnosti kod kuće ili na poslu. Zajedničkom suradnjom i djelovanjem, fizioterapeuti i medicinske sestre u suradnji s operaterima podučavaju pacijenta potrebnim mjerama opreza u prijeoperacijskom razdoblju. Uobičajene mjere opreza nakon endoproteze kuka su: izbjegavanje pokreta fleksije kuka iznad 90° (Slika 11.3.), adukcija kuka iznad središnje linije, unutarnja i vanjska rotacija kuka ne više od 20° neutralne linije [53]. Uz izbjegavanje određenih pokreta savjetuje se izmjena okoliša (uklanjanje opasnosti od spoticanja, raspored namještaja za poboljšanje pristupa oko kuće, postavljanje rukohvata). Neizostavan dio je postavljanje pomagala dizajniranih da pomognu u aktivnostima svakodnevnog života kao što su: povišene

WC daske, podnožja za namještaj, pomagala za presvlačenje, sjedenje na stolicima). Osim navedenoga, potrebna je i edukacija za poboljšanje aktivnosti kao što su pranje, odijevanje, podizanje predmeta s poda (Slika 11.4.), ali i edukacija o proširenim aktivnostima kao što su: kuhanje, kućanske aktivnosti, provođenje slobodnog vremena i angažman u zajednici) [53].



Slika 11.3. Prikaz mjera opreza pokreta fleksije iznad 90°
(Izvor: <https://ahc.aurorahealthcare.org/fywb/x41744.pdf>)

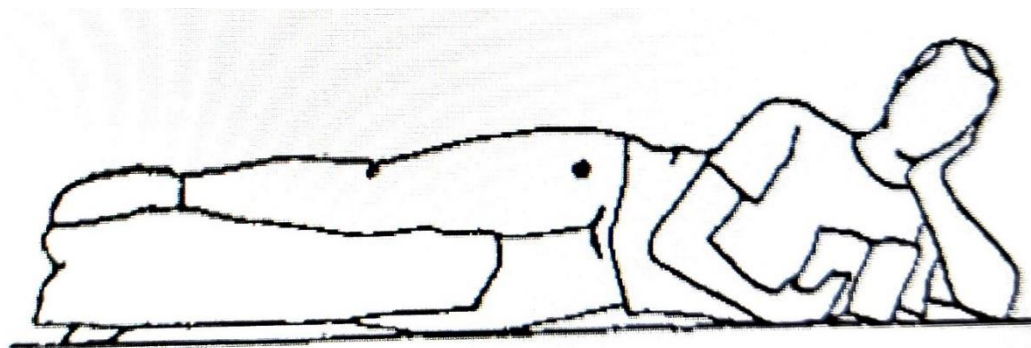


Slika 11.4. Prikaz pravilnog podizanja predmeta

Izvor: autor rada B.P.

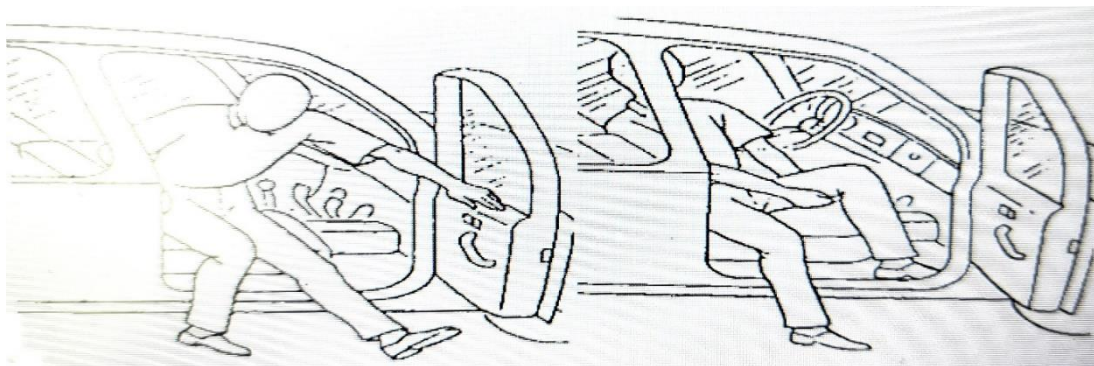
Sjedenje bolesnika s EP-om kuka ne smije trajati predugo u istom položaju i potrebno je mijenjati češće položaj. Preporuča se sjedeći presvlačiti te koristiti pomagala pri navlačenju cipela ili čarape, dok tijekom svlačenja odjeće najprije se svlači sa zdrave strane, a zatim s operirane strane tijela. Korištenje povišenog WC sjedala je neizbježno, kao i prilikom kupanja

koristiti posebno sjedalo za kadu ili tuš. Mjere opreza zahtijevaju od pacijenata sjedenje na visokim stolicama i ne sjediti prekriženih nogu. Tijekom spavanja na boku potrebno je postaviti jastuk između koljena radi sprječavanja prekomjerne adukcije (Slika 11.5.). Osim toga, pacijentima obično nije dopušteno voziti automobil nekoliko mjeseci nakon operacije, a kasnije mogu ali uz edukaciju pravilnog ulaska i izlaska iz auta (Slika 11.6.). Glavno obrazloženje ovih smjernica je spriječiti dislokaciju novo postavljene endoproteze kuka [54].



Slika 11.5. Prikaz pravilnog pozicioniranja položaja na boku

Izvor:<http://www.ss-medicinska-sb.skole.hr/upload/ss-medicinska-sb/images/static3/766/File/Krpan-ERASMUS-pripreme.pdf>



Slika 11.6. Prikaz pravilnog ulaska i izlaska iz automobila

Izvor:<http://www.ss-medicinska-sb.skole.hr/upload/ss-medicinska-sb/images/static3/766/File/Krpan-ERASMUS-pripreme.pdf>

12. Završna faza poslijeoperacijske fizioterapije nakon ugradnje EP zgloba kuka

Ova faza označava završetak formalne fizioterapije, ali istodobno označava i početak samostalnog oporavka pacijenta i njegov povratak svakodnevnim aktivnostima. U ovoj fazi potrebno je da je pacijent stručno educiran od strane fizioterapeuta o primijeni postupaka koje je naučio tijekom rehabilitacije i koristi te vještine za dugotrajno poboljšanje kvalitete života. Ukoliko je potrebno, fizioterapeut ostaje dostupan za pitanja i savjete, te pruža podršku koja će osigurati kontinuiranu dobrobit pacijenta. Ključni elementi ove faze uključuju:

- *Procjena postignuća ciljeva:* Fizioterapeut i pacijent procjenjuju postignute ciljeve postavljene na početku terapije. Učinjenom fizioterapijskom procjenom i evaluacijom rezultata analizira se postignuti napredak postignuto i dogovaraju daljnji potrebni koraci.
- *Savjetovanje za daljnje aktivnosti:* Fizioterapeut pruža pacijentu smjernice o tome kako nastaviti s vježbama i aktivnostima kod kuće kako bi se održao i još poboljšao postignuti napredak.
- *Planiranje za budućnost:* Pacijent i fizioterapeut razgovaraju o dugoročnim ciljevima i načinu kako održavati postignute rezultate tijekom dužeg vremenskog perioda.
- *Kontinuirana podrška:* Iako formalna fizioterapija završava, pacijent dobiva informaciju o tome da uvijek može konzultirati fizioterapeuta za savjet ili podršku u budućnosti [36].

13. Sport nakon endoproteze zgloba kuka

Izvorno su ove operacije bile namijenjene pacijentima starije životne dobi s degenerativnim promjenama kako bi se ublažila bol i omogućilo kretanje. Posljednjih nekoliko godina postale su uobičajene i kod mlađih osoba koje se žele vratiti sportskim aktivnostima. Naveden aktivnosti se procjenjuju prema preporukama kirurga, opterećenju implantata i dugoročnim ishodima. Preporučene sportske aktivnosti nakon artroplastike zgloba su hodanje, plivanje i vožnja bicikla. Ne savjetuju se nogomet, košarka i trčanje. Uz prethodno iskustvo preporučuje se tenis, skijaški spust i jahanje. Postoji mnogo više sportskih aktivnosti u kojima se pacijenti mogu uključiti, ali je važno da pacijent razgovara o različitim mogućnostima prije operacije. Budući da su ove operacije u današnje vrijeme česte, mnogi liječnici operateri u svom radu se susreću s takvim pacijentima [55]. Hip Society i Američka udruga kirurga za kuk i koljeno upućuju na preporuke za sudjelovanje u sportu s većim naglaskom na niske do srednje sportske aktivnosti. Nadalje, razvoj kirurških pristupa i dizajn implantata doprinijeli su većoj otpornosti su na trošenje. Literatura upućuje da je umetanje veće glave bedrenih kostiju dovelo do promijene mišljenja kirurga o sportskom sudjelovanju [56]. U usporedbi sa sličnim istraživanjem provedeno 1999. godine pokazuju da, iako još uvijek postoji konsenzus da treba izbjegavati aktivnosti s velikim naporom, aktivnosti s umjerenijim naporom, poput planinarenja i korištenja sprava za utege, rekategorizirane su kao „dopuštene“ aktivnosti. Iako je sposobnost povratka na visoku razinu aktivnosti važna za pacijente, treba uzeti u obzir povezane rizike. Često nakon operacije, aktivni pacijenti koji iskuse rano ublažavanje boli prerano se vrate pretjeranom aktivnom načinu života tijekom ključnog razdoblja zacjeljivanja [56]. U istraživanju Jacobs i sur. iz 2007. preporučeni vremenski interval za povratak atletskim aktivnostima navodi se period od 3 do 6 mjeseci nakon operacije. Odgađanje povratka na sportske aktivnosti omogućuju pacijentu da sigurno poboljša raspon pokreta, snagu miškulature kuka, ravnotežu i obrasce hoda na kontroliran način bez povećanog rizika od bolova u mišićima, dislokacije, labavljenja implantata ili drugih komplikacija [55,56].

Preporučeni sportovi uključuju jedrenje, plivanje, ronjenje, biciklizam, golf i kuglanje nakon zahvata endoproteze kuka. Sportovi koji se ne preporučuju su: trčanje, skijanje na vodi, nogomet, baseball, košarka, hokej, rukomet, karate i nogomet. Nakon ugradnje endoproteze kuka potrebno je poticati sudjelovanje u sportovima bez ili s niskim opterećenjem, ali sudjelovanje u sportovima s velikim opterećenjem bi trebalo biti zabranjeno [57,58].

14. Zaključak

Poslijeoperacijska fizioterapija nakon ugradnje endoproteze zgloba kuka igra ključnu ulogu u vraćanju pokretljivosti, funkcionalnosti i kvalitete života pacijenta. Kroz stručno vođene fizioterapijske postupke pacijent postepeno postiže napredak u povećanju obima pokreta, jačanju mišića te povratku normalnim životnim aktivnostima. Fizioterapijski proces je prilagođen individualnom stanju i potrebama pacijenta a dobro osmišljen fizioterapeutski plan omogućuje pacijentu siguran i učinkovit oporavak. Ciljevi usmjereni na povećanje pokretljivosti, smanjenje boli, jačanje mišića te obnovu funkcionalnosti pacijenta, postižu se kroz strukturirane fizioterapijske vježbe i tehnike. Neizostavna je edukacija pacijenta o mjerama opreza, prevenciji komplikacija te pravilnom izvođenju aktivnosti svakodnevnog života. Individualni pristup pacijentu osigurava da fizioterapija odgovara specifičnostima svakog pacijenta, omogućujući postizanje optimalnih rezultata. Poslijeoperacijska fizioterapija ne samo da pomaže pacijentima vratiti se svojim svakodnevnim aktivnostima, već ih uči savladavanju vještina i znanju za dugotrajno održavanje postignutog napretka.

15. Literatura

- [1] A. Gibson. Arthroplasty of the hip joint, Can Med Assoc J, br. 71, october 1954 str. 353-356.
- [2] N. Veronese, S. Maggi. Epidemiology of Hip Fracture and Social Costs-In Orthogeriatrics, Springer Cham, br. 1, listopad 2019, str. 19-30
- [3] R. Ferguson, A. Palmer, A. Taylor, M. Porter, H. Malchau, S. Glyn-Jones. Hip replacement, Lancet, br. 386, studeni 2018, str. 1662-1671
- [4] R. Pivec, A. Johnson, S. Mears, M. Mont. Hip arthroplasty, Lancet, br. 380, studeni 2012, str. 1768-1777
- [5] P. Kirschner. Hüftendoprothetik, Chirurg, br, 104, siječanj 2005, str. 76(1):95-103
- [6] S. Chor-Wing, L. Tzu-Chieh, S. Bartholomew. Global epidemiology of hip fractures: a study protocol using a common analytical platform among multiple countries, BMJ Open, br. 11, listopad 2021, str. 1-12
- [7] M. Babić. Modeliranje i analiza dinamičke čvrstoće totalne endoproteze zgloba kuka, Diplomski rad, Sveučilište u Zagrebu, 2017.
- [8] D.R. Peterson, J.D. Bronzino. Biomechanics principles and applications, CRC Press Taylor & Francis Group, 2008.
- [9] B. Posinković. Prijelom vrata bedrene kosti, Školska knjiga, Zagreb, 1985.
- [10] I. Learmonth, C. Young, C. Rorabeck. The operation of the century. total hip replacement, Lancet, br. 370, listopad 2007, str. 1508-19.
- [11] N. Slavković, Z. Vukašinović, Z. Baščarević, B. Vukmanović. Total hip arthroplasty, Srp Arh Celok Lek, svibanj-lipanj 2012, str.379-84
- [12] R. Kolundžić, D. Orlić. Četrdeset godina ugradnje totalne endoproteze zgloba kuka u hrvatskoj, u klinici za ortopediju Zagreb – ortopedska operacija 20. Stoljeća, Liječnički vjesnik, br. 9, svibanj 2011, str. 9-10

- [13] M. Palazzuolo, A. Bensa, S. Bauer, W. G. Blakeney, G. Filardo, M. Riegger. Resurfacing Hip Arthroplasty Is a Safe and Effective Alternative to Total Hip Arthroplasty in Young Patients: A Systematic Review and Meta-Analysis. *J. Clin. Med.* 2023, 12(6), 2093;
- [14] C.D. Brown, J.J. Joseph. Novel custom made composite spacer for first-stage revision total hip replacement in the presence of extensive acetabular/femoral bone loss with abductor deficiency. *BMJ Case Rep.* 2021 Apr 7;14(4):e238421.
- [15] F. Khan, T. Ahmad, F. Condon, B. Lenehan. Review of quality of x-rays for templating for total hip arthroplasty, *Acta Orthop Belg*, br.1, march 2015, str. 72-76
- [16] H. Imhof, C. Czerny, A. Gahleitner, S.Grampp, F. Kainberger, C. Krestan, I. Sulzbacher I. Koxarthrose. *Coxarthrosis, Radiologe*, br. 6, siječanj 2002, str. 416-31.
- [17] V. Carvalhais, V. Araújo, T. Souza, G. Gonçalves, M. Ocarino, S. Fonseca. Validity and reliability of clinical tests for assessing hip passive stiffness, *Man Ther*, br. 16, siječanj 2011, str. 240-245
- [18] P. Dust, J. Corban, J. Sampalis, J. Antoniou, S. Bergeron. Patient Functional Status as an Indication for Primary Total Hip Arthroplasty: A Systematic Review and Meta-Analysis, *J Arthroplasty*, br. 37, veljača 2022, str. 390-397
- [19] S. Löfvendahl, S. Bizjajeva, J. Ranstam, L. Lidgren. Indications for hip and knee replacement, Sweden. *Journal of Evaluation in Clinical Practice*., br. 17(2), 2010., str. 251–260
- [20] E. Greber, C. Pelt, J. Gililland, M. Anderson, J. Erickson, C. Peters. Challenges in Total Hip Arthroplasty in the Setting of Developmental Dysplasia of the Hip. *J Arthroplasty*, studeni 2017, str. 38-44
- [21] A. Larson, A. McIntosh, R. Trousdale, D. Lewallen. Avascular necrosis most common indication for hip arthroplasty in patients with slipped capital femoral epiphysis, *J Pediatr Orthop*, br. 8, prosinac 2010, str. 767-773
- [22] X. Yu, Y. Wu, R. Ning. The deep vein thrombosis of lower limb after total hip arthroplasty: what should we care, *BMC Musculoskelet Disord*, br. 1, siječanj 2021, str. 547
- [23] D. Guenther, P. Thomas, D. Kendoff, M. Omar, T. Gehrke T, C. Haasper. Allergic reactions in arthroplasty: myth or serious problem?, *Int Orthop*, br. 2, veljača 2016, str. 239-44

- [24] D. Kaltsas. Infection after total hip arthroplasty, *Ann R Coll Surg Engl*, br.4, lipanj 2004 Jul, str. 267-71
- [25] L. Yuan, S. Li, W. Li, J. Bian, Y. Bao, X. Zhou, Y. Zhang, W. Li, G. Wang. Femoral prosthesis fracture after hip arthroplasty revision: A Case Report and Review of Literature, *Medicine (Baltimore)*, br. 26, lipanj 2022
- [26] J. Dargel, J. Oppermann, G. Brüggemann, P. Eysel. Dislocation following total hip replacement, *Dtsch Arztebl Int*, br. 111, prosinac 2014, str. 884-890
- [27] J.B. Stambough, R.M. Nunley, M.C. Curry, K. Steger-May, J.C. Clohisy. Rapid recovery protocols for primary total hip arthroplasty can safely reduce length of stay without increasing readmissions. *J Arthroplasty*. 2015;30:521–526
- [28] A.D. Kaye, R.D. Urman, E.M. Cornett, B.M. Hart, A. Chami, J.A. Gayle, C.J. Fox. Enhanced recovery pathways in orthopedic surgery. *J Anaesthesiol Clin Pharmacol*. 2019;35:S35–S39.
- [29] M.S. Ibrahim, H. Twaij, D.E. Giebaly, I. Nizam, F.S. Haddad. Enhanced recovery in total hip replacement: a clinical review. *Bone Joint J*. 2013;95-B:1587–1594.
- [30] C.A. Myers, P.J. Laz, K.B. Shelburne, et al.. The impact of hip implant alignment on muscle and joint loading during dynamic activities. *Clin Biomech*. 2018; 53: 93-100.
- [31] I. Klaić, L. Jakuš. Fizioterapijska procjena. Zagreb : Zdravstveno veleučilište, 2017.
- [32] M. Monaco, F. Vallero, R. Tappero, A. Cavanna. Rehabilitation after total hip arthroplasty: a systematic review of controlled trials on physical exercise programs, *Eur J Phys Rehabil Med*, br.3, rujan 2009, str.303-317
- [33] E. Jansen, S. Brienza, A. Gierasimowicz-Fontana, C. Matos, C. Reynders-Frederix-Dobre, S. HateM. Revalidation après les arthroplasties de hanche et de genou [Rehabilitation after total knee arthroplasty of hip and knee], *Rev Med Brux*, rujan 2015, 313-20
- [34] E. Šťastný, T. Trč, T. Philippou. Rehabilitace po totální náhradě kyčelního a kolenního kloubu [Rehabilitation

- [35] M. Bourazani, E. Asimakopoulou, C. Magklari, N. Fyrfiris, I. Tsirikas, G. Diakoumis, M. Kelesi, G. Fasoï, T. Kormas, G. Lefaki. Developing an enhanced recovery after surgery program for oncology patients who undergo hip or knee reconstruction surgery. *World J Orthop.* 2021 Jun 18;12(6):346-359.
- [36] D. Belušić. Kineziterapijski program nakon ugradnje endoproteze kuka, Diplomski rad, Kineziološki fakultet, Zagreb, 2015.
- [37] M.L. Guerra, P.J. Singh, N.F. Taylor. Early mobilization of patients who have had a hip or knee joint replacement reduces length of stay in hospital: a systematic review. *Clin Rehabil.* 2015;29:844–854.
- [38] L.C. Klapwijk, N.M. Mathijssen, J.C. Van Egmond, B.M. Verbeek, S.B. Vehmeijer. The first 6 weeks of recovery after primary total hip arthroplasty with fast track. *Acta Orthop.* 2017;88:140–144.
- [39] I.M. Dávila Castrodad, T.M. Recai, M.M. Abraham, J.I. Etcheson, N.S. Mohamed, A. Edalatpour, R.E. Delanois. Rehabilitation protocols following total knee arthroplasty: a review of study designs and outcome measures. *Ann Transl Med.* 2019;7:S255.
- [40] M.B. Schache, J.A. McClelland, K.E. Webster. Does the addition of hip strengthening exercises improve outcomes following total knee arthroplasty? *BMC Musculoskelet Disord.* 2016;17:259
- [41] L.J. Hawke, N. Shields, M.M. Dowsey, P.F.M. Choong, N. F. Taylor. Physical activity levels after hip and knee joint replacement surgery: an observational study. *Clin Rheumatol.* 2019;38:665–674
- [42] K.J. Saleh, L.W. Lee, R. Gandhi, C.D. Ingersoll, N.N. Mahomed, S. Sheibani-Rad, W.M. Novicoff, W.M. Mihalko. Quadriceps strength in relation to total knee arthroplasty outcomes. *Instr Course Lect.* 2010;59:119–130.
- [43] H. Haffer, S. Popovic, F. Martin, S. Hardt, T. Winkler, P. Damm. In vivo loading on the hip joint in patients with total hip replacement performing gymnastics and aerobics exercises. *Sci Rep.* 2021 Jun 28;11(1):13395.

- [44] G. Bergmann, G. Deuretzbacher, M. Heller, F. Graichen, A. Rohlmann, J. Strauss, et al. Hip contact forces and gait patterns from routine activities. *J. Biomech.* 2001;34(7):859–871.
- [45] V. Schwachmeyer, P. Damm, A. Bender, J. Dymke, F. Graichen, G. Bergmann. In vivo hip joint loading during post-operative physiotherapeutic exercises. *PLoS ONE.* 2013;8(10):e77807.
- [46] I. Jajić. Načini liječenja. Jajić I, Jajić Z. i sur. *Fizikalna i rehabilitacijska medicina: Osnove i liječenje.* Zagreb. Medicinska naklada. 2008. pogl. 5, pp. 129-254.
- [47] J. Ovadia, N. Khabyeh-Hasbani, E. Amar, E. Rath. Clinical Assessment and Treatment Options for Posterior Hip Pain, *Isr Med Assoc J*, br. 23 (8), kolovoz 2021, str. 534-540
- [48] T. Bandholm, H. Kehlet. Physiotherapy exercise after fast-track total hip and knee arthroplasty: time for reconsideration? *Arch Phys Med Rehabil.* 2012;93:1292–1294.
- [49] M.J. Chua, A.J. Hart, R. Mittal, I.A. Harris, W. Xuan, J.M. Naylor. Early mobilisation after total hip or knee arthroplasty: A multicentre prospective observational study. *PLoS One.* 2017;12:e0179820.
- [50] K. Larsen, T.B. Hansen, K. Søballe, H. Kehlet. Patient-reported outcome after fast-track hip arthroplasty: a prospective cohort study. *Health Qual Life Outcomes.* 2010;8:144
- [51] W. Zhang, M. Doherty, N. Arden. EULAR evidence based recommendations for the management of hip osteoarthritis: Report of a task force of the EULAR Standing Committee for International Clinical Studies Including Therapeutics (ESCISIT). *Annals of the rheumatic diseases;* 64(5):669-81. 2005
- [52] Schnurrer-Luke-Vrbanić. Osteoarthritis – i vježbe djeluju kao lijekovi koji modificiraju tijek bolesti?. Pregledni rad. *Zavod za fizikalnu i rehabilitacijsku medicinu, KBC Rijeka, Rijeka. Reumatizam,* 62(1), 2015.
- [53] T. Smith, P. Jepson, A. Beswick, G. Sands, A. Drummond, E. Davis, C. Sackley. Assistive devices, hip precautions, environmental modifications and training to prevent dislocation and improve function after hip arthroplasty, *Cochrane Database Syst Rev*, br.7, srpanj 2016

[54] L.A. Vogel, G. Carotenuto, J.J. Basti, W.N. Levine. Physical activity after total joint arthroplasty. *Sports Health*. 2011;3(5):441–450

[55] A. Keren, Y. Berkovich, M. Soudry. Sport activity after hip and knee arthroplasty Harefuah, studeni 2013, str.649-653

[56] C. Jacobs, C. Christensen, M. Berend. Sport activity after total hip arthroplasty: changes in surgical technique, implant design, and rehabilitation, *J Sport Rehabil*, br.1, veljača 2009, str .47-59

[57] B. McGrory, M. Stuart, F. Sim. Participation in sports after hip and knee arthroplasty: review of literature and survey of surgeon preferences, *Mayo Clin Proc*, br.4, travanj 1995, str. 342-348

[58] M. Lequesne, Y-. Catonné. Total hip arthroplasty. how much physical activity is too much?, *Joint Bone Spine*, br. 1, siječanj 2006, str. 4-6

Popis Slika

Slika 2.1. Zglob kuka.....	2
Slika 2.2. Prikaz pokreta u zglobu kuka.....	3
Slika 2.3. Prikaz CCD kuta.....	3
Slika 3.1. Prikaz parcijalne i totalne endoproteze zgloba kuka.....	5
Slika 4.1. Rendgenski prikaz zdravog kuka i kuk s osteoartritisom.....	6
Slika 5.1. Prikaz avaskularne nekroze glave bedrene kosti.....	7
Slika 5.2. Prijelom vrata bedrene kosti.....	8
Slika 6.1. Primjer luksacije totalne endoproteze zgloba.....	11
Slika 8.1.1.1. Prikaz mjerenja fleksije natkoljenice sa flektiranom potkoljnicom.....	16
Slika 8.1.1.2 Prikaz mjerenje ekstenzije natkoljenice goniometrom.....	17
Slika 8.1.3.1. Prikaz VAS skale boli.....	19
Slika 8.1.4.1. Prikaz vježba povlačenja pete po podlozi te flektiranje kuka.....	20
Slika 9.1. Prikaz atrofije natkoljene muskulature desne noge.....	21
Slika 9.2. Prikaz vježbe disanja.....	22
Slika 9.1.1. Prikaz pasivne fleksije i ekstenzije u zglobu kuka.....	23
Slika 9.1.2. Prikaz pasivne abdukcije u zglobu kuka.....	24
Slika 9.1.3 Prikaz aktivnih vježbi za natkoljenu muskulaturu.....	25
Slika 9.2.1. Prikaz vježbe jačanja ekstenzora natkoljenice.....	26
Slika 9.2.2. Prikaz statičkih vježbi za natkoljenu i glutealnu muskulaturu.....	26
Slika 9.3.1. Prikaz hoda uz hodalicu.....	28
Slika 9.3.2. Prikaz trotaktnog hoda pomoću štaka.....	28

Slika 9.3.3. Prikaz hoda uz i niz stepenice.....	29
Slika 9.4.1. Primjena magnetoterapije na zglob kuka.....	30
Slika 9.4.2. Prikaz primjene TENS-a.....	31
Slika 9.4.3. Prikaz primjene elektrostimulacije.....	31
Slika 9.4.4. Primjena hladnih obloga.....	32
Slika 9.4.5. Prikaz vježbi u bazenu.....	32
Slika 11.1. Prikaz pravilnog posjedanja iz ležećeg položaja.....	34
Slika 11.2. Prikaz pravilnog sjedenja i ustajanja sa stolice.....	35
Slika 11.3. Prikaz mjera opreza pokreta fleksije iznad 90°.....	36
Slika 11.4. Prikaz pravilnog podizanja predmeta.....	36
Slika 11.5. Prikaz pravilnog pozicioniranja položaja na boku.....	37
Slika 11.6. Prikaz pravilnog ulaska i izlaska iz automobila.....	37

Popis Tablica

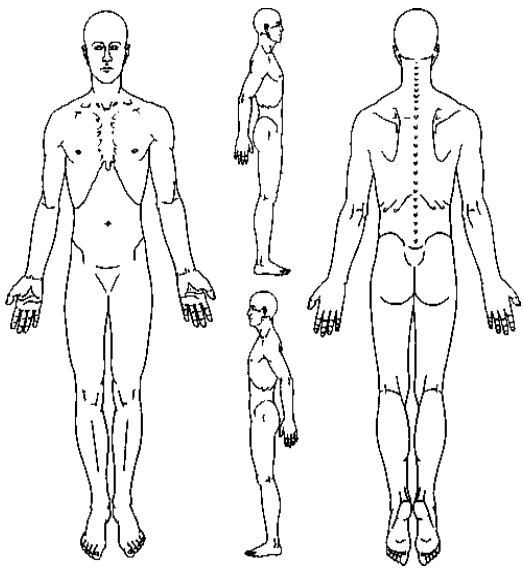
Tablica 5.1. Indikaciji i razlozi ugradnje endoproteze kuka.....	8
Tablica 5.2. Kontraindikacije za endoprotezu zgloba kuka.....	9
Tablica 6.1. Komplikacije nakon ugradnje endoproteze zgloba kuka.....	12
Tablica 7.1. Ciljevi poslijeoperacijske fizioterapije.....	13

Prilozi

Prilog 1. Prikaz fizioterapeutskog kartona.

Izvor: <https://www.scribd.com/doc/298964148/FIZIOTERAPEUTSKI-KARTON-HKF>

FIZIOTERAPEUTSKI KARTON

(1) Ime i prezime:		(2) Broj upisa:
(3) Zanimanje	(4) Dob	(5) Spol
(6) Liječnička dijagnoza:		
(7) Funkcionalna dijagnoza:		
(8) Početna procjena:		
		
(9) Podaci važni za fizioterapiju (komorbitet, pacemaker, medikamenti i sl.):		

(10) Ciljevi fizioterapije:

(11) Plan fizioterapije:

(12) Informirana suglasnost pacijenta/skrbnika s ciljevima i planom
(potpis):

(13) Zabilješke tijekom procesa fizioterapije i kontrolne procjene:

(14) Mišljenje (zaključak) po obavljenoj fizioterapiji:

(15) Potpis
fizioterapeuta:

(16) Datum pružene usluge i potpis fizioterapeuta:

(17) Prilozi fizioterapeutskom kartonu: - funkcionalni testovi i mjerenja		

**NAPUTAK
za ispunjavanje Fizioterapeuskog kartona**

- (1) Ime i prezime pacijenta/korisnika
- (2) Broj upisa u evidenciju
- (3) Zanimanje pacijenta/korisnika
- (4) Godina rođenja pacijenta/korisnika
- (5) Spol pacijenta/korisnika
- (6) Liječnička dijagnoza (MKBO)
- (7) Funkcionalna dijagnoza obuhvaća tjelesne funkcije, aktivnosti i sudjelovanje.
(primjer 1: Smanjena pokretljivost desnog ramena uz prisutnu nestabilnost.
primjer 2. Akutno antalgično loše držanje uz pojačavanje boli u sjedenju
primjer 3. Nemogućnost samostalnog sjedenja.)
- (8) Početna procjena uključuje subjektivne i objektivne podatke prikupljene na početku fizioterapijskog procesa. Karta tijela može poslužiti kao pomoćno sredstvo.
- (9) Bilježi se samo ono što je važno za proces fizioterapije i nije obuhvaćeno početnom procjenom.
- (10) Zabilježiti nekoliko najvažnijih ciljeva uzimajući u obzir razinu zdravstvene zaštite. Ukoliko se radi o bolničkoj razini često se ciljevi postavljaju unutar desetak dana. Cilj mora biti mjerljiv, konkretan i ograničen u vremenu. Primjer: U deset dana postići bezbolnu promjenu položaja iz sjedećeg u stojeći pet puta za redom.
- (11) Plan fizioterapije odnosi se na odgovor na pitanje kako ostvariti ciljeve. U zadnjem redu potrebno je navesti šifre iz „Plave knjige“ ili DTS sustava.
- (12) S ciljevima i planom treba se obvezatno suglasiti pacijent/korisnik ili njegov skrbnik (potvrđuje vlastoručnim potpisom).
- (13) Upisati sve promjene tijekom procesa fizioterapije. Obvezatno upisati pojavu komplikacija. Zabilježiti svaku promjenu ciljeva ili plana.
- (14) Završno mišljenje fizioterapeuta koje može sugerirati nastavak fizioterapije s novim ciljevima ili predložiti prekid fizioterapije jer su ciljevi

ostvareni.

- (15) Evidentirati svaku intervenciju fizioterapeuta uz njegov vlastoručni potpis. Ukoliko se fizioterapija odvija u setu uz uvijek istog fizioterapeuta moguće je zapisati datum početka i završetka jednog seta uz potpis fizioterapeuta (npr. fizioterapija u kući).
- (16) Prilažu se svi testovi koji su bili korišteni. Ukoliko je obrazac nedostatan za količinu prikupljenih podataka moguće je priložiti dopunske obrasce.

NAPOMENA: Ovaj obrazac nije obvezatan za korištenje, ali zbog toga što sadrži sve zakonom propisane stavke vezano uz dokumentaciju (članak 17. Zakona o fizioterapeutskoj djelatnosti, NN 120/2008.) Hrvatska komora fizioterapeuta ga preporučuje u kliničkoj praksi fizioterapeuta. Svi fizioterapeuti imaju pravo koristiti i druge obrasce no oni moraju sadržavati sve ono što je propisano.

—
H A L K O N
A L I S B E R A I N O
—

Sveučilište
Sjever



S V E U Č I L I Š T E
S J E V E R
—

IZJAVA O AUTORSTVU

Završni/diplomski rad isključivo je autorsko djelo studenta koji je isti izradio te student odgovara za istinitost, izvornost i ispravnost teksta rada. U radu se ne smiju koristiti dijelovi tuđih radova (knjiga, članaka, doktorskih disertacija, magistarskih radova, izvora s interneta, i drugih izvora) bez navođenja izvora i autora navedenih radova. Svi dijelovi tuđih radova moraju biti pravilno navedeni i citirani. Dijelovi tuđih radova koji nisu pravilno citirani, smatraju se plagijatom, odnosno nezakonitim prisvajanjem tuđeg znanstvenog ili stručnoga rada. Sukladno navedenom studenti su dužni potpisati izjavu o autorstvu rada.

Ja, BOANKA POSAVEC (ime i prezime) pod punom moralnom, materijalnom i kaznenom odgovornošću, izjavljujem da sam isključivi autor/ica završnog/diplomskog (obrisati nepotrebno) rada pod naslovom POSREDOVAČKA POMOĆ U PROMETU NEKRETNIM PRAVNIM PREDMETIMA U PROMETU NEKRETNIM PRAVNIM PREDMETIMA (upisati naslov) te da u navedenom radu nisu na nedozvoljeni način (bez pravilnog citiranja) korišteni dijelovi tuđih radova.

Student/ica
(upisati ime i prezime)

BOANKA POSAVEC
(vlastoručni potpis)

Sukladno čl. 83. Zakonu o znanstvenoj djelatnosti i visokom obrazovanju završne/diplomske radove sveučilišta su dužna trajno objaviti na javnoj internetskoj bazi sveučilišne knjižnice u sastavu sveučilišta te kopirati u javnu internetsku bazu završnih/diplomskih radova Nacionalne i sveučilišne knjižnice. Završni radovi istovrsnih umjetničkih studija koji se realiziraju kroz umjetnička ostvarenja objavljuju se na odgovarajući način.

Sukladno čl. 111. Zakona o autorskom pravu i srodnim pravima student se ne može protiviti da se njegov završni rad stvoren na bilo kojem studiju na visokom učilištu učini dostupnim javnosti na odgovarajućoj javnoj mrežnoj bazi sveučilišne knjižnice, knjižnice sastavnice sveučilišta, knjižnice veleučilišta ili visoke škole i/ili na javnoj mrežnoj bazi završnih radova Nacionalne i sveučilišne knjižnice, sukladno zakonu kojim se uređuje znanstvena i umjetnička djelatnost i visoko obrazovanje.

