

# Fizioterapija i triangularni fibrokartilaginozni kompleks - TFCC

---

**Bukal, Klara**

**Undergraduate thesis / Završni rad**

**2023**

*Degree Grantor / Ustanova koja je dodijelila akademski / stručni stupanj:* **University North / Sveučilište Sjever**

*Permanent link / Trajna poveznica:* <https://um.nsk.hr/um:nbn:hr:122:588721>

*Rights / Prava:* [In copyright](#)/[Zaštićeno autorskim pravom.](#)

*Download date / Datum preuzimanja:* **2024-12-23**



*Repository / Repozitorij:*

[University North Digital Repository](#)





# Sveučilište Sjever

Završni rad br. 279/FIZ/2023

## Fizioterapija i triangularni fibrokartilaginozni kompleks - TFCC

Klara Bukal 03360452115

Varaždin, rujan 2023.





# Sveučilište Sjever

Odjel za fizioterapiju

Završni rad br. 279/FIZ/2023

## Fizioterapija i triangularni fibrokartilaginozni kompleks - TFCC

Student:

Klara Bukal, 03360452115

Mentor:

Jasminka Potočnjak, mag. physioth.

Varaždin, rujan 2023.

# Prijava završnog rada

## Definiranje teme završnog rada i povjerenstva

ODJEL	Odjel za fizioterapiju		
STUDIJ	preddiplomski stručni studij Fizioterapija <input type="checkbox"/>		
PRISTUPNIK	KLARA BUKAL	JMBAG	
DATUM	20.09.2023	KOLEGIJ	FIZIOTERAPIJA U ORTOPEDIJI
NASLOV RADA	" Fizioterapija i triangularni fibrokartilaginozni kompleks - TFCC "		
NASLOV RADA NA ENGL. JEZIKU	" Physiotherapy and triangular fibrocartilaginous complex - TFCC "		
MENTOR	Jasminka Potočnjak, mag.physioth.	ZVANJE	viši predavač
ČLANOVI POVJERENSTVA	1. doc.dr.sc.Jeleč Željko, predsjednik		
	2. Jasminka Potočnjak, v.pred., mentor		
	3. Vesna Hodić, pred., član		
	4. Marija Arapović, pred., zamjenski član		
	5. _____		

## Zadatak završnog rada


BROJ	279/FIZ/2023
OPIS	<p>Ovaj rad je pregledni rad prema dostupnoj literaturi i pregledom baza podataka. Problematika ove teme je kompleksni pristup dugotrajne rehabilitacije. Sama ozljeda opisuje djelomični ili potpuni gubitak funkcije šake. Šaka služi za obavljanje svakodnevnih aktivnosti pa je važna njezina pokretljivost i funkcija. Kvaliteta života sa ovakvom vrstom ozljede je uvelike narušena pa je svrha ovog rada opisati tijek rehabilitacije, obrasce njegova oštećenja, prikazati anatomske strukture koje su zahvaćene pri samoj ozljedi.</p> <p>Triangularni fibrokartilaginozni kompleks (TFCC) vrlo je složena struktura od koje je narušena biomehanika distalnog radioulnarnog zgloba.</p> <p>Važno je napomenuti kako pri ovoj vrsti ozljede treba kompleksniji pristup te je rehabilitacija dugotrajna i specifična prema individualnom pristupu.</p>

ZADATAK URUČEN

20.09.2023

POTPIS MENTORA

Potočnjak



## **SAŽETAK**

Ovaj rad je obradio problem i ozljedu triangularnog fibroartilaginoznog kompleksa (TFCC). Unatoč tome postoje mnogobrojni uzroci bolova no pomoću određenih testova može se prepoznati TFCC ozljeda. Ova kompleksna ozljeda spada u česte ozljede ručnog zgloba. Također je omogućio razvoj različitih programa vježbi za liječenje općih nestabilnosti distalnog radioulnarnog zgloba (DRUJ). Međutim, ne postoji konsenzus je li najbolje liječenje TFCC lezija sa stabilnim DRUJ konzervativno ili kirurško. Ovaj rad sažima najnovija anatomska, biomehanička i patofiziološka istraživanja. Na temelju ovih podataka predlažemo rehabilitacijske tretmane ovisno o stabilnosti DRUJ-a, kao i postoperativno vođenje prema kirurškoj tehnici.

**Ključne riječi:** TFCC, ozljeda, rehabilitacija

## **ABSTRACT**

This paper addressed the problem and injury of the triangular fibrocartilaginous complex (TFCC). Despite this, there are many causes of pain, but TFCC injury can be recognized using certain tests. This complex injury is one of the frequent wrist injuries. It also enabled the development of various exercise programs for the treatment of general instability of the distal radioulnar joint (DRUJ). However, there is no consensus as to whether the best treatment for TFCC lesions with stable DRUJ is conservative or surgical. This paper summarizes the latest anatomical, biomechanical and pathophysiological research. Based on these data, we suggest rehabilitation treatments depending on the stability of the DRUJ, as well as postoperative guidance according to surgical technique.

**Key words:** TFCC, injury, rehabilitation

## **Popis korištenih kratica**

**TFCC** – Triangularni fibrokartilaginozni kompleks

**DRUZ** – Distalni radioulnarni zglob

**PRUZ** – Proksimalni radioulnarni zglob

**IP** – Interfalangealni zglobovi

**MCP** – Metakarpofalangealni zglobovi

**DVSE** – Rehabilitacijsko povjerenstvo Njemačkog društva za kirurgiju gornjih ekstremiteta

**MR** – Magnetska rezonanca

**CT** – Kompjuterizirana tomografija

**MH** - struktura koja se nalazi između ulne i triquetruma



# SADRŽAJ

1. UVOD.....	1
2. GORNJI EKSTREMITETI .....	2
Slika 2.1. Prikaz anatomije gornjih ekstremiteta .....	2
2.1. Rame .....	3
2.2. Nadlaktica .....	3
2.3. Lakat .....	4
2.4. Podlaktica.....	5
3. TRIANGULARNI FIBROKARTILAGINOZNI KOMPLEKS .....	6
3.1. Struktura.....	6
3.2. Etiologija .....	12
3.3. Epidemiologija .....	12
3.4. Patofiziologija .....	12
3.5. Simptomi kod pacijenta.....	13
3.6. Evaluacija .....	15
4. REHABILITACIJSKI POSTUPCI NAKON OZLJEDE TFCC-A.....	16
4.1. Liječenje.....	16
4.2. Cilj rehabilitacije.....	18
4.3. Opseg pokreta tijekom rehabilitacije .....	20
4.4. Fizioterapija .....	21
4.5. Vježbe opće mobilnosti.....	21
4.5.1. Opseg pokreta zapešća.....	21
4.5.2. Istezanje zgloba .....	22
4.5.3. Istezanje zapešća.....	22
4.5.4. Pronacija i supinacija podlaktice .....	23
4.6. Imobilizacija i pozicioniranje ruku .....	24
4.7. Usklađenost terapije.....	26
4.8. Prognoza.....	28
4.9. Postoperativna rehabilitacija .....	29
5. ZAKLJUČAK.....	30
LITERATURA .....	31



## 1. UVOD

Bolovi u području ulnarnog dijela ručnog zgloba i šake opisuju ozljedu triangularnog fibroartilaginoznog kompleksa (TFCC). Unatoč tome postoje mnogobrojni uzroci bolova no pomoću određenih testova može se prepoznati TFCC ozljeda. Ova kompleksna ozljeda spada u česte ozljede ručnog zgloba.

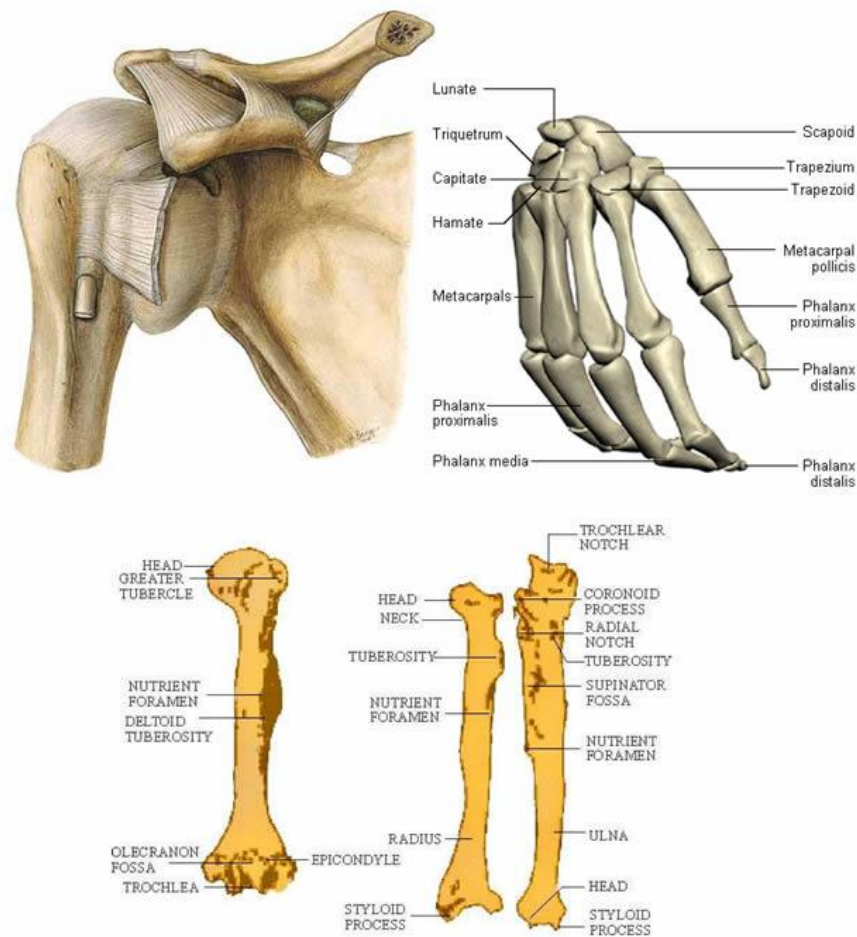
U početku način liječenja ozljede je neoperacijski provođenjem fizioterapijskih postupaka liječenja. Motorika šake omogućava ponavljanje svakodnevnih rutinskih i osnovnih pokreta kao što su osobna higijena te obavljanje radnih aktivnosti u svakodnevnom životu. Tako je funkcija šake i ručnog zgloba od izuzetne važnosti kod svakog pojedinca.

Pomoću šake izvršavamo svakodnevne radnje pa je bitna njezina usklađenost sa ostalim dijelovima ruke. Podložnost traumatskih ozljeda TFCC je zbog mnogobrojnih svakodnevnih aktivnosti šake, kompleksne anatomske građe i velike pokretljivosti.

Posljedica ozljede triangularnog fibroartilaginoznog kompleksa je djelomičan ili potpuni gubitak funkcije šake i ručnog zgloba. TFCC je vrlo kompleksan jer je sastavljen od mnogobrojnih anatomske struktura koje sudjeluju u različitim motoričkim radnjama.

## 2. GORNJI EKSTREMITETI

Gornji udovi ili gornji ekstremiteti kod čovjeka protežu se od lopatica i ključnih kostiju do prstiju, uključujući sve mišiće i ligamente koji su uključeni u zglobove ramena, lakta, zapešća i zglobova. Kod ljudi se svaki gornji ekstremitet dijeli na ruku, podlakticu i šaku, a prvenstveno se koristi za penjanje, podizanje i rukovanje predmetima.



Slika 2.1. Prikaz anatomije gornjih ekstremiteta

Izvor: <https://gornjiekstremiteti.wordpress.com/>

## 2.1.Rame

Rame je mjesto gdje se gornji ekstremitet spaja s trupom. Njegov najvažniji dio je glenohumeralni zglob; koji čine humerus, lopatica i ključna kost [1].

Rameni zglob ojačan je s dvije skupine mišića, površinskim i dubokim. Površinski mišići uključuju deltoid i trapezius, dok duboka skupina sadrži (*lat. m. supraspinatus, m. infraspinatus, m. teres minor i m. subscapularis*) (*rotator cuff*).

## 2.2.Nadlaktica

Nadlaktica je područje između ramena i lakta. Postoji samo jedna kost unutar nadlaktice a to je nadlaktična kost. To je stup na koji se oslanjaju sve ostale mekotkivne strukture [1].

Mišići su grupirani u prednji i stražnji odjeljak pregradama koje se pričvršćuju na humerus. Prednji odjeljak sadrži mišiće *m. coracobrachialis, m. brachialis* i *m. biceps brachii*. Dok stražnji odjeljak sadrži samo jedan mišić, *m. triceps brachii*.

Posljednji, ali ne i najmanje važan, je neurovaskularni odjeljak. Svaku pojedinu strukturu ruke inervira brahijalni plexus, mreža živaca koji potječu od C5-T1 spinalnih živaca. Arterijska krv dolazi iz brahijalne arterije, koja na svom putu niz ruku stvara niz grana dajući mnoge grane za opskrbu struktura ruke.

Šaka - metakarpali i falange prstiju, tvore metakarpofalangealne zglobove (MCP, uključujući zglobove) i interfalangealne zglobove (IP). Od zglobova između karpusa i metakarpusa, karpometakarpalnih zglobova, samo sedlasti zglob palca nudi visok stupanj pokretljivosti dok je suprotno za metakarpofalangealne zglobove. Zglobovi prstiju su jednostavni zglobni zglobovi [2].

Primarna uloga same šake je hvatanje i manipulacija; zadaci za koje je šaka prilagođena na dva glavna zahvata - snažan i precizan hvat. U snažnom hvatu predmet se drži uz dlan, a u preciznom hvatu predmet se drži prstima, oba hvata izvode unutarnji i vanjski mišići šake zajedno.

Opozicija je složena kombinacija fleksije i abdukcije palca koja također zahtijeva rotaciju palca za 90° oko vlastite osi. Bez ovog složenog pokreta, ljudi ne bi mogli izvesti precizan hvat.

Osim toga, središnja skupina unutarnjih mišića ruke daje važan doprinos ljudskoj spretnosti. Palmarni i dorzalni interossei aduciraju i abduciraju na MCP zglobovima i važni su u štipanju. Lumbrikali, pričvršćeni za tetive fleksora prstiju profundus (FDP) i extensor digitorum communis (FDC), savijaju MCP zglobove dok ispružuju IP zglobove i omogućuju nesmetan prijenos sila između ova dva mišića dok ispružaju i savijaju prste [1].

Šaka je vjerojatno najfiniji proizvod ljudske evolucije s aspekta mehanike našeg tijela. Anatomija šake omogućuje nam različite pokrete, od grubih pokreta, poput obaranja ruke, do najfinijih pokreta poput sviranja gitare ili pak crtanja.

S druge strane, metakarpalne kosti je lakše zapamtiti jer se nazivaju metakarpalne I do V, pri čemu je metakarpalni I 'korijen' za palac, a metakarpalni V za mali prst. Konačno, prsti su podržani s tri uzastopno spojene kosti koje se nazivaju proksimalne, srednje i distalne falange, a sve su posebno imenovane dodavanjem IV na kraju [3].

Kada je riječ o mišićima, oni se nazivaju intrinzičnim mišićima šake. Unutarnji mišići šake su: m. palmaris brevis, m. interossei (palmarni i dorzalni), m. adductor pollicis, m. thenar, hypothenar i lumbrikalni mišići.

### **2.3.Lakat**

Lakat je još jedan "most" unutar gornjeg ekstremiteta koji spaja nadlakticu i podlakticu. Tri kosti sudjeluju u zglobu lakta: humerus, radius i ulna. Oblikovani su i pričvršćeni na takav način da omogućuju jedinstveni pokret podlaktice pronacije i supinacije [1].

Prednji dio lakta naziva se kubitalni dio fossa, u kojoj se, osim zgloba, nalaze važni živci i žile namijenjene opskrbi i podlaktice i šake.

## 2.4.Podlaktica

Podlaktica je sastavljena od radijusa i ulne, potonji je glavni distalni dio zgloba lakta, dok prvi čini glavni proksimalni dio zgloba zapešća. Većina velikog broja mišića u podlaktici podijeljena je na ekstenzore zapešća, ruke i prstiju na dorzalnoj strani (stražnja strana šake) i iste fleksore u površinskim slojevima na ventralnoj strani (strana dlana) [2].

Podlakticu okružuju dvadeset mišića i dvije kosti (radijus i ulna). Kada je u anatomsom položaju (supinacija), radijus se nalazi lateralno dok je ulna medijalno u podlaktici. Zbog toga ćete se, proučavajući anatomiju podlaktice, često susresti s izrazima radijalno, što znači lateralno, i ulnarno koji se odnosi na medijalni dio podlaktice.

Radius i ulna artikuliraju jedno s drugim proksimalnim i distalnim radioulnarnim zglobovima i također doprinose zglobovima lakta i zapešća. Zahvaljujući anatomske razlozima, pomoću ove dvije kosti možemo izvoditi pokrete jedinstveno vidljive u podlaktici, kao što su supinacija i pronacija [1].

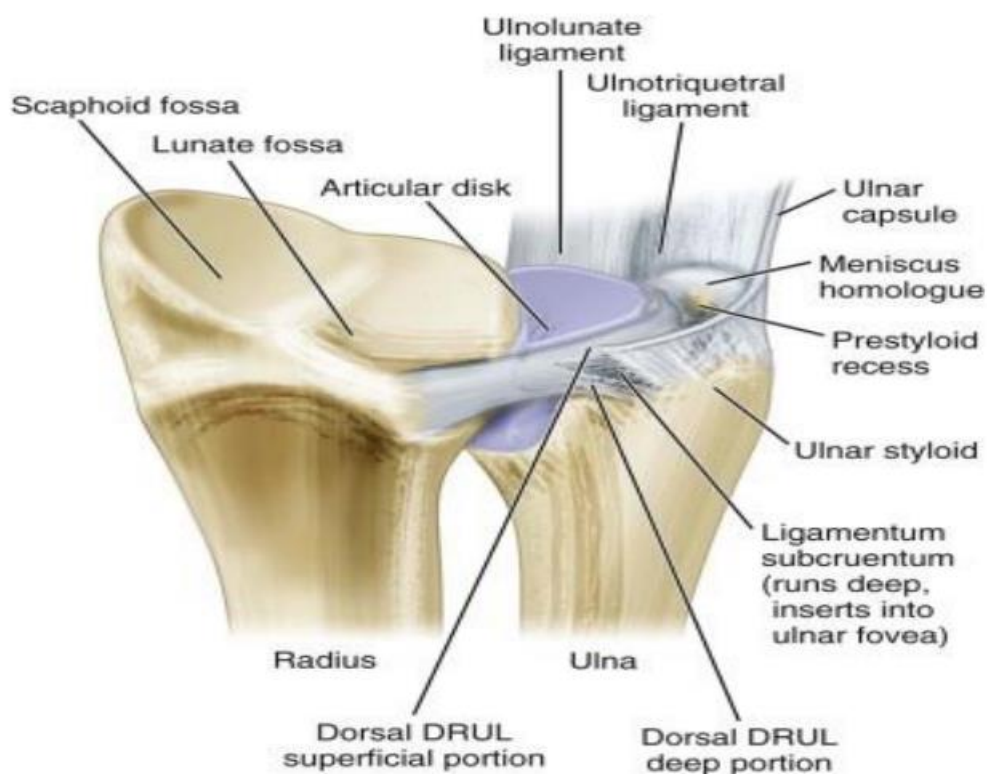
Mišići podlaktice grupirani su u prednji i stražnji odjeljak, pri čemu prednji odjeljak sadrži uglavnom fleksore, a stražnji ekstenzore. I prednji i duboki odjeljak mogu se dalje podijeliti na površinske i duboke slojeve.

Arterijska opskrba podlaktice je preko ogranaka radijalne i ulnarne arterije, dok inervacija dolazi od radijalnog, ulnarnog i srednjeg živca.

### 3. TRIANGULARNI FIBROKARTILAGINOZNI KOMPLEKS

#### 3.1.Struktura

Triangularni fibrokartilaginozni kompleks (TFCC) je nevjerojatno složena struktura koja osigurava intrinzičnu stabilnost distalnog radioulnarnog zgloba i ulnokarpalnog aspekta zapešća. Nazvan je tako zbog svoje trokutaste anatomije kao i strukturnog oblika. Ozljede TFCC-a najčešći su uzrok boli u ulnarnoj strani zapešća. Može se ozlijediti padom na ispruženu ruku u hiperekstenziji i pronaciji zgloba šake. Često je udružen s prijelomima distalnog kraja radijusa.



Slika 3.1.1. Prikaz strukture TFCC-a

Izvor: [https://www.physio-pedia.com/Triangular\\_Fibrocartilage\\_Complex\\_Injuries](https://www.physio-pedia.com/Triangular_Fibrocartilage_Complex_Injuries)

Triangularni fibrokartilaginozni kompleks(TFCC) pomaže stabilizirati zglob. TFCC se sastoji od ligamenata i hrskavice. Spaja kosti podlaktice (ulna i radijus) jednu za drugu i za male kosti zapešća. TFCC pomaže stabilizirati, poduprijeti i ublažiti vaš zglob.



Zahvaljujući TFCC-u zglob se može okretati te je on zaslužan za stabilizaciju i čvrsto hvatanje predmeta. Kada osoba potrga TFCC, zglob može biti slabiji i manje stabilan.

Ova mala, ali složena struktura može se lako ozlijediti kao rezultat iznenadnog udara ili ozljede pri uvijanju. Pukotine kod TFCC-a također se češće događaju kod starijih osoba, jer se tkiva koja čine TFCC s godinama razgrađuju i postaju tanja. Ova degeneracija ostavlja TFCC ranjivijim.

Postoje dva glavna uzroka problema TFCC [1]:

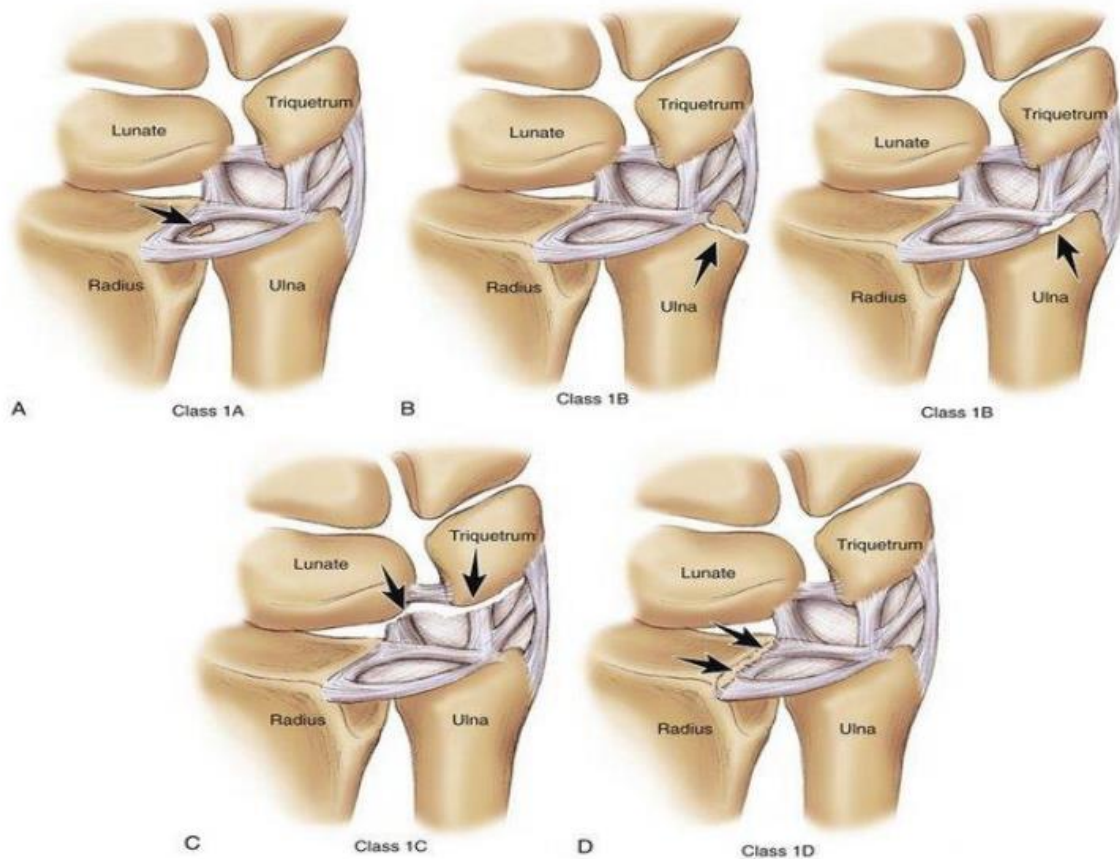
- Ozljeda: Sila pada na ruku ili zglob može ozlijediti TFCC. Pad ili druga ozljeda koja lomi vaš radijus također može potrgati TFCC. Iznenadno okretanje ruke koje previše rotira zglob također može uzrokovati ozljedu TFCC-a.
- Degeneracija: Kao i sve tetive i ligamenti u tijelu, vaš TFCC se troši i postaje tanji s godinama. Tanje tkivo će vjerojatnije puknuti. Ova kronična TFCC puknuća često se javljaju postupno tijekom vremena. Ponavljajući pokreti (kao što je zamah palicom ili reketom) također mogu razgraditi tkiva koja čine TFCC, što dovodi do boli.

U mnogim slučajevima, kronične ili degenerativne TFCC pukotine ne uzrokuju bol ili druge simptome. Kada osoba potrga svoj TFCC kao posljedicu akutne ozljede, može imati simptome kao što su [1]:

- Zvukovi poput škljocanja ili pucketanja kada okrećete zglob ili podlakticu.
- Poteškoće s rotacijama u zglobo.
- Bol na ularnoj strani zapešća (s vanjske strane, blizu malog prsta).
- Smanjena sposobnost čvrstog hvatanja predmeta.
- Slabost mišića zapešća.

Triangularni fibrokartilaginozni kompleks (TFCC) nosiva je struktura između lunatuma, triquetruma i ularne glave. Funkcija TFCC-a je da djeluje kao stabilizator za ularnu stranu zgloba. TFCC je u opasnosti od akutne ili kronične degenerativne ozljede. Prisilna ularna devijacija i pozitivna ularna varijacija povezuju se s ozljedama TFCC-a.

Slika 3. Ozljede TFCC-a



Izvor: <https://my.clevelandclinic.org/health/diseases/21832-triangular-fibrocartilage-complex-tear-tfcc>

Pacijenti s ozljedom TFCC-a imaju bol u zapešću na strani lakatne kosti koja se može manifestirati škljocanjem ili osjetljivošću između pisiforma i glave lakatne kosti. MR snimanje je korisno kao uvodni dijagnostički alat, artroskopija je dijagnostički zlatni standard. Mogućnosti liječenja uključuju konzervativne terapije kao što su mirovanje, nesteroidni protuupalni lijekovi, injekcije kortikosteroida i operativno liječenje.

Triangularni fibrokartilaginozni kompleks (TFCC) nosiva je struktura između lunatuma, triquetruma i ulnarne glave. Funkcija TFCC-a je da djeluje kao stabilizator za ularnu stranu zgloba. TFCC je u opasnosti od akutne ili kronične degenerativne ozljede. Prisilna ularna devijacija i pozitivna ularna varijacija povezuju se s ozljedama TFCC-a.

TFCC je ligamentarna i hrskavična struktura koja stabilizira DRUZ (distalni radioulnarni zglob). Benjamin i suradnici (1990) su izjavili da se trokutasti zglobni disk zgloba šake i njegove povezane strukture protežu od donjeg kraja radijusa i ulne do baze pete metakarpalne kosti. Godine 1981. Palmer i Warner ovo su nazvali trokutastim fibrokartilagenim kompleksom (TFCC) [4].

Ovaj naziv je danas široko prihvaćen u kliničkoj literaturi. Često je uključen u ozljede ručnog zgloba. Palmer (1987) navodi da su anatomske odnose između distalnog radijusa i ulne i ulnarnog karpusa precizni i da čak i manje izmjene u tim odnosima dovode do značajnih promjena opterećenja i posljedičnog bolnog sindroma [4].

Fornalski i suradnici (1999) dali su kratak i živopisan prikaz evolucije ručnog zgloba. Oni tvrde da je evolucija zapešća započela prije nekih 400 milijuna godina s prsnim perajama kod primitivnih riba; a nekoliko stotina milijuna godina kasnije pojavio se primitivni vodozemac s pentadaktilnim ekstremitetom i sindezmotičnim DRUZ. Pronacija i supinacija nisu bile prisutne jer je ulna bila primarna kost podlaktice koja je nosila težinu. Od vodozemaca do gmazova, anatomija gornjeg ekstremiteta ostala je relativno nepromijenjena. Tek kad su se sisavci prvi put pojavili prije otprilike 230 milijuna godina, podlaktica se počela značajno mijenjati [5].

S kontinuiranom unutarnjom rotacijom i pronacijom podlaktice, sisavac je uspio staviti svoj ekstremitet u učinkovitiji položaj ispod svog tijela. S razvojem bipedalizma, hominidi su razvili pokretni zglob koji je bio važan za brahijaciju, skupljanje hrane, samozaštitu i brigu o mladima. Složeno kretanje uključujući supinaciju i pronaciju razvilo se s evolucijom u tri različite karakteristike [5]:

- proksimalno povlačenje ulne tako da nije bilo koštane artikulacije između ulne i karpusa,
- razvoj trokutastog fibrokartilnog kompleksa (TFCC) i ulnokarpalnog meniskusa, i
- razvoj DRUZ-a kao sinovijalnog zgloba. DRUZ je dio međusobno povezane podlaktične jedinice. Supinacija i pronacija nastaju kroz složenu interakciju koštanih artikulacija i struktura mekog tkiva uključujući radiokarpalni zglob, proksimalni radioulnarni zglob (PRUZ), introseoznu membranu i DRUZ.

Autori Dan i suradnici (2003) pokazali da TFCC igra ključnu ulogu u biomehanici zgloba i da je raspored nekoliko struktura [6]:

- Primarna struktura je trokutasti fibrokartilagenozni disk (TFC).

- Ulnokarpalni meniskalni homolog (MH).
- Dorzalni i volarni radiokarpalni ligamenti.
- Ovojnica tetive extensor carpi ulnaris.
- Dorzalni i palmarni ulnokarpalni ligamenti.
- Kapsula DRUZ-a.
- Ulnarni kolateralni ligament palca.

S funkcionalnog stajališta TFCC djeluje kao glavni stabilizator ulnarnog karpusa i DRUZ-a. Osigurava jastuk ili površinu koja nosi opterećenje na zglobu zapešća, povećavajući zglobnu površinu za karpus, dopuštajući aksijalno opterećenje ulnarnog dijela podlaktice. Stoga je važan u opterećenju DRUZ-a i također djeluje kao oslonac za podupiranje proksimalnog karpalnog reda [6].

Tijekom aksijalnog opterećenja radijus nosi većinu opterećenja (80%), a ulna manje opterećenje (20%). Glava ulne je isključena iz formiranja zgloba zapešća i tu posreduje TFCC koji djeluje i kao jastuk za ulnarni karpus i glavni stabilizator za DRUZ. Iako DRUZ nije dio pravog zapešća, važan je za normalno funkcioniranje zapešća i često je uključen u patologiju zapešća. DRUZ je opisan kao dio složenog spoja s PRUZ-om (proksimalni radioulnarni zglob). Zajedno su ovi zglobovi izvor pronacije i supinacije podlaktice.

Pfarrmann i suradnici (2001) analizirali su morfologiju TFCC-a tijekom pronacije i supinacije podlaktice MR artrografijom i naglasili da je [7]:

- disk vodoravan u neutralnom položaju i nagnut distalnije kako bi se poravnao s proksimalnim karpalnim redom u pronaciji i supinaciji,
- kod ulnarnog pripoja zglobnog diska otkrivene su najznačajnije promjene: njihova orijentacija bila je krunična u neutralnom položaju i sagitalna u položajima pronacije i supinacije.

Nakamura (1995) je nakon temeljitog istraživanja zapešća svježih leševa predložio funkcionalni model TFCC-a i opisao dinamičke promjene u TFCC-u tijekom pronacije i supinacije. Tijekom pronacije i supinacije primijećena je mala deformacija samog diska; dok je ulnarna insercija trokutastog ligamenta bila uvijena.

Predložio je teoriju suspenzije koja objašnjava stabilnost i pokretljivost TFCC-a tijekom pronacije i supinacije kod ove tri komponente: pravi disk, MH, ulnarni kolateralni ligament. Disk je obično dva do tri puta deblji ulnarno nego radijalno i vaskulariziran je granama ulnarnih i stražnjih međukoštanih arterija. Središnji i radijalni aspekti diska su relativno avaskularni. MH je struktura koja se nalazi između ulne i triquetruma, ima zajedničko podrijetlo s trokutastim ligamentom i umćeće se na ulnarnu granicu triquetruma (Joseph i suradnici, 2006).

Nakon ispitivanja serijski presječenih svježe smrznutih kadaveričnih zapešća pokazali su da je medijalno TFCC pričvršćen na široko područje u ulnarnoj fovei preko okomito orijentiranih Sharpey-evih vlakana i pričvršćen za bazu ulnarnog stiloida vodoravno usmjerenim vlaknima. Dno ovojnice ECU-a čvrsto je pričvršćeno na dorzalni dio ulnarne (*lat. fovea articularis*). Velik dio ulnarnog pripoja je preko zona kalcificirane i nekalcificirane fibro-hrskavice koja se stapa sa susjednom hrskavicom. Takav raspored tkiva sprječava nepotrebno trošenje ulnarne pripojne zone tijekom pronacije i supinacije podlaktice [8].

Autori su također analizom MR artrografije opisali dvije lamine od kojih je distalno orijentirana vodoravno i proširena između TFCC-a i stiloidnog nastavka ulne. Proksimalna lamina bila je okomito usmjerena i zakrivljena od donje površine zglobnog diska do ulnarne (*lat. fovea articularis*). Naveli su da je ulnarni dio radioulnarnog ligamenta mijenjao svoju orijentaciju u različitim položajima podlaktice: rotaciju radijusa oko ulne prati translacija ulne tako da je u supinaciji ulna donekle palmarna, a u pronaciji ulna više dorzalna. u odnosu na radijus. U neutralnom položaju, distalna površina ulne potpuno je prekrivena zglobnim diskom. U pronaciji i supinaciji, glava lakatne kosti se ljulja izvan ovog pokrovnog krova tako da disk više nije u potpunosti poduprt distalnom ulnom. Ovo bi moglo biti objašnjenje veće ranjivosti TFCC-a u ovim položajima podlaktice [6].

U preglednom članku 'Ulnarna varijanca: činjenice i fikcija' iskazuje se da se relativna duljina ulne u usporedbi s radijusom ili 'ulnarnom varijacijom' čini važnim elementom u patologiji zapešća. Pozitivna ulnarna varijanca štetna je za ulnarni odjeljak zapešća i uzrokuje degeneraciju i perforaciju TFCC-a i trošenje hrskavice karpalnih kostiju - 'ulnarni udarni sindrom' [9].

Autori su pokazali da je stiloidni nastavak ulne prekriven zglobnom hrskavicom i povezan s prestiloidnim reesusom (divertikulum radiokarpalnog zgloba) [2].

### **3.2.Etiologija**

Ozljeda TFCC-a često se događa kada je opterećenje prenošeno na TFCC dok je ručni zglob u ulnarnoj devijaciji. Uobičajeni uzroci prisilne devijacije ulne uključuju zamah reketom ili palicom [10].

Ozljeda TFCC-a također je povezana s pozitivnom varijantom ulne, to je kada je zglobna površina ulne distalnija od zglobne površine radijusa. Pozitivna varijanta ulne često je posljedica prethodne operacije ili prijeloma.

### **3.3.Epidemiologija**

Jedno je istraživanje pokazalo da prevalencija TFCC ozljeda raste s dobi. Autori su pronašli 49% prevalenciju u bolesnika u dobi od 70 ili starijih i prevalenciju od 27% u bolesnika u dobi od 30 ili mlađih [11].

Autori su pronašli sličnu prevalenciju u bolesnika mlađih od 30 godina, ali su također pokazali da je prevalencija TFCC-a, ozljeda je bila slična kod pacijenata s bolovima na lakatnoj strani u usporedbi s pacijentima koji su imali snimanje zapešća iz drugih razloga osim boli na lakatnoj strani. Ovo istraživanje sugerira da sve ozljede TFCC-a ne uzrokuju bol na lakatnoj strani.

### **3.4.Patofiziologija**

Anatomski TFCC uključuje trokutasti fibro-hrskavični disk, podljsku tetive (*lat. extensor carpi ulnaris*), ulnotriquetral i ulnolunate ligamente, dorzalne i volarne distalne radioulnarne ligamente, homolog meniskusa i ulnokarpalni kolateralni ligament. Trokutasti fibrokartilalni disk pričvršćen je na radijalnoj strani za hijalinsku hrskavicu, što je čini slabijim od koštanog pričvršćenja lakatne strane [11].

Pozitivna ularna varijacija može učiniti TFCC osjetljivim na ozljede. Ulnarna varijacija smanjit će se supinacijom, a povećati pronacijom. Pokazalo se da male promjene u duljini lakatne kosti imaju značajne učinke na količinu opterećenja lakatne kosti.

Ekstenzor carpi ulnaris oslanja se na TFCC za kretanje, pa stoga promjena kretanja ekstenzora carpi ulnarisa može dovesti do abnormalnosti sila kroz TFCC, predisponirajući ga za ozljede.

Histopatologija komponenti TFCC-a može se raščlaniti na sljedeći način [10]:

- Trokutasti fibro-hrskavični disk: fibro-hrskavica s krvnim žilama na ularnoj strani; inače je ova struktura avaskularna
- Sub-omotač tetive (*lat. extensor carpi ulnaris*): kombinacija labavog i čvrstog paralelnog kolagena
- Ulnotriquetralni i ulnolunatni ligamenti: kombinacija labavog i čvrstog paralelnog kolagena. Ulnolunat ima manje elastičnih vlakana nego ulnotriquetral
- Dorzalni i volarni distalni radioulnarni ligamenti: paralelni kolagenski snopovi
- Homolog meniskusa: većina se sastoji od rastresitog vezivnog tkiva

### 3.5.Simptomi kod pacijenta

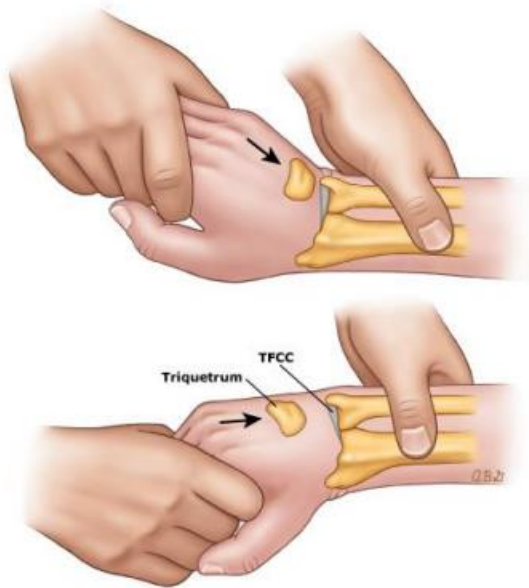
Pacijenti će se žaliti na bol u zglobu lakatne strane koja se često pogoršava s aktivnošću. Također može postojati slabost u stisku, nestabilnost ili škljocanje. Postoje neki elementi povijesti koji se mogu pojaviti u kombinaciji s pojedinačnim sportovima.

Na primjer, akutna ozljeda specifična za bejzbol može biti uzrokovana prisilnim istezanjem ručnog zgloba dok izvodite klizanje glavom prema naprijed ili kada napadač pokuša udariti unutarnje polje i ostane "zaglavljen". Kronična ozljeda može nastati kod igrača bejzbola kao rezultat velikog opterećenja zgloba tijekom zamaha. Ovi sportaši mogu zadobiti TFCC ozljede čak i ako nemaju pozitivnu ularnu varijancu [11].

Na pregledu, palpacija TFCC-a je najbolja sa zglobom u pronaciji. Nalazi se između (*lat. flexor carpi ulnaris, ulnar styloid i os pisiform*). Nekoliko testova fizičkog pregleda može sugerirati dijagnozu TFCC ozljede. To uključuje [12]:

- Test kompresije TFCC: podlaktica u neutralnom položaju s ularnom devijacijom reproducira simptome
- TFCC stres test: primjenom sile preko lakatne kosti sa zglobom u lakatnoj devijaciji reproducira simptome
- Test pritiskom: pacijent se podiže sa stolca koristeći zapešća u ispruženom položaju. Bol ukazuje na pozitivan test.

- Test supinacije: pacijent hvata donju stranu stola supiniranim podlakticama; to uzrokuje opterećenje TFCC-a i dorzalnog sudara, što će uzrokovati bol ako postoji periferno, dorzalno poderotinu.
- Test klavirske tipke: Stavite obje ruke na ispitni stol i pritisnite dlanove na stol. Ako je distalna ulna istaknuta na zahvaćenoj strani, to ukazuje na nestabilnost distalnog radioulnarnog zgloba, što može biti povezano s ozljedom TFCC-a. Ako su dlanovi opušteni i glava lakatne kosti se vrati u normalan položaj, to je pozitivan test.
- Grind test: Stisnite radijus i ulnu i neka pacijent rotira podlakticu. Bol može ukazivati na degenerativni proces.



Slika 3.5.1. Prikaz testa kompresije

Izvor: Izvor: <https://my.clevelandclinic.org/health/diseases/21832-triangular-fibrocartilage-complex-tear-tfcc>

Kada pacijenti imaju nestabilnost distalnog radioulnarnog zgloba (DRUZ), to je povezano sa slabošću pronacije i supinacije, što također može biti značajka ozljede TFCC-a.



### 3.6.Evaluacija

Početna obrada obično započinje radiografijom za procjenu prijeloma i procjenu varijance ulne. Sljedeći korak često će biti napraviti MRI sa ili bez artrograma. Nedavni podaci pokazuju da je MR artrogram minimalno bolji, ali se vjerojatno ne isplati raditi umjesto MR-a s obzirom na povećanu nelagodu i troškove povezane s MRA [11].

Kada MR nije dostupan ili je kontraindiciran, CT može biti opcija, iako je osjetljivost manja od MRI.

Utvrđivanje je li lunotriquetralni ligament intaktan ili potrgan ključno je za usmjeravanje opcija liječenja; to se može učiniti putem radiografije traženjem volarnog nagiba skafoida i lunate. Alternativno, artrogram koji pokazuje komunikaciju kontrasta ili izravna vizualizacija pukotine drugi su načini dijagnosticiranja puknuća lunotriquetralnog ligamenta.

Jedna studija na 85 pacijenata s distalnim prijelomima radijusa liječenih kirurški otkrila je da je 53% pacijenata također imalo TFCC leziju dijagnosticiranu artroskopijom. Međutim, nisu našli korelaciju između TFCC lezije i bilo kojeg specifičnog parametra na rendgenskoj snimci. Stoga početni radiograf prijeloma distalnog radijusa ne predviđa ozljedu TFCC-a [12].

## 4. REHABILITACIJSKI POSTUPCI NAKON OZLJEDE TFCC-A

### 4.1. Liječenje

Početno liječenje uključuje mirovanje, fizikalnu terapiju i injekcije kortikosteroida. Duljina vremena potrebnog za pokušaj konzervativnog liječenja prije prelaska na kirurške opcije varira. Šest mjeseci konzervativnog liječenja je razumno ako nema DRUZ nestabilnosti.

Postoje ograničeni dokazi koji podupiru upotrebu steznika kao opcije liječenja za TFCC pukotine. Jedan prikaz slučaja pratio je jednog pacijenta s TFCC razderotinom tijekom jedne godine. Rezultati su bili povećana upotreba gornjih ekstremiteta neposredno nakon nošenja steznika i postojana poboljšanja primijećena na pregledu nakon jedne godine [11].

Ovo je bila prva studija koja je pokazala korisnu nekiruršku opciju nakon neuspješnog konzervativnog liječenja. Potrebne su dodatne informacije u vezi s korisnošću steznika za TFCC.

Kirurške mogućnosti treba razmotriti ako konzervativno liječenje ne uspije ili ako postoji nestabilnost DRUZ-a. Uobičajene kirurške opcije uključuju artroskopski popravak, artroskopski debridman, skraćivanje ulne i postupak Wafer.

Debridman je kirurška opcija koja izaziva krvarenje kako bi se potaknulo zacjeljivanje. Debridman ima korisne ishode za središnje TFCC pukotine, ali se pokazalo da ima lošije ishode kod degenerativnih pukotina ili pacijenata s većom pozitivnom ulnarnom varijantom. Što se tiče artroskopskog naspram otvorenog pristupa, nema značajne razlike u boli, stopi ponovne operacije, stisku, snazi ili rasponu pokreta između dva pristupa. Kirurško liječenje ovisit će o Palmerovoj klasifikaciji ozljede [10].

Tipovi ozljede su [11]:

- 1A: Ova je ozljeda u avaskularnoj regiji koja neće zacijeliti ako se ne liječi. Zbog nedostatka vaskularizacije, ne reagira na izravno kirurško liječenje, tako da je debridman intervencija izbora.
- 1B: Područje ima vaskularizaciju, tako da je izravni kirurški popravak opcija. Ako je trokutasti fibro-hrskavični disk potpuno odvojen od ulnarne insercije, tada postoji ozljeda radioulnarnih ligamenata i doći će do nestabilnosti. Ako je to slučaj, potrebno je izmjeriti količinu retrakcije tetive i može biti potreban tetivni graft kao dio kirurškog popravka. Kada djelomična pukotina ne bi uključivala ozljedu radioulnarnog ligamenta tada se može

artroskopski liječiti šavovima. Pukotine na fovealnoj inserciji zahtijevaju ponovno pričvršćivanje kosti i stoga imaju značajniju posljedicu od pukotina stiloidne insercije.

- 1C: Artroskopija i debridman su obje opcije. Debridman je opcija ako se ligamenti ne mogu popraviti.
- 1D: Ako ozljeda uključuje oštećenje radioulnarnog ligamenta, kirurško ponovno pričvršćivanje je tretman izbora. Ako ozljeda štedi radioulnarne ligamente, opcija je djelomična resekcija putem artroskopije.
- Liječenje lezije tipa 2 razlikuje se po tome je li lunotriquetralni ligament pokidan ili netaknut. Najbolji način da se to utvrdi je MR artrografija, iako je učinkovita i CT artrografija. Lezije tipa 2A, 2B i 2C mogu imati konzervativnu terapiju. Ako konzervativno liječenje ne uspije, razuman sljedeći korak je Wafer postupak, koji je resekcija distalnog dijela glave lakatne kosti. Lezije tipa 2E također se mogu liječiti resekcijom glave ulne. Lezije tipa 2D mogu se liječiti skraćivanjem dijafize lakatne kosti osteotomijom.

Za pacijente s kroničnim rupturama koji su podvrgnuti operaciji, jedna studija na 57 pacijenata koji su imali bolove u prosjeku devet mjeseci prije operacije otkrila je 98% zadovoljstva i povratak na posao oko devet tjedana.

Liječenje sportaša može se razlikovati od liječenja nesportaša. Srednjoškolski sportaš koji se neće natjecati nakon srednje škole trebao bi početi s četiri tjedna odmora, leda i protuupalnih sredstava. Za vrhunske sportaše, ako nema nestabilnosti distalnog radioulnarnog zgloba, razumno je tjedan dana odmora s udlagom i ponovnim pregledom nakon tjedan dana. Ako postoji pukotina TFCC-a s nestabilnošću distalnog radioulnarnog zgloba, to je potencijalno opasno po karijeru [11].

Prema tome, sportaš može odlučiti pokušati igrati ozlijeđen dok sezona ne završi ili bi sportaš mogao izabrati operaciju odmah. Injekcije kortikosteroida su također opcija, posebno kod vrhunskih sportaša koji odluče odgoditi kiruršku intervenciju u pokušaju da završe sezonu.

## 4.2. Cilj rehabilitacije

Cilj rehabilitacije nakon ozljeda TFCC-a je ublažavanje boli i vraćanje raspona pokreta kao i prethodne razine funkcije. Za pravilno liječenje ove skupine pacijenata bitno je dobro razumijevanje anatomije, biomehanike i progresije vježbanja temeljenog na dokazima.

Iako su se kirurške tehnike poboljšale, a tehnike postoperativne rehabilitacije uznapredovale, potrebno je pozabaviti se liječenjem komplikacija. U nedavnom sustavnom pregledu najčešća komplikacija bila je ponovna ruptura ili ponovno pucanje popravka, u rasponu od 11 do 95%, nakon čega su slijedile ukočenost i komplikacije povezane koje su se kretale od 1,5 do 11,1%. Brojni autori navode ukočenost kao najčešću komplikaciju u rasponu od 2,7 do 15% [1].

Ostale komplikacije uključuju ozljedu živca, refleksnu simpatičku distrofiju, infekciju, duboku vensku trombozu i komplikacije povezane s anestezijom. Iako su zabilježene i ove druge komplikacije, postoperativna ukočenost šake ostaje jedan od najčešćih problema i na koji bi liječnici trebali biti oprezni tijekom liječenja.

Pukotine TFCC-a čest su uzrok boli zapešća. Poboljšanje u smislu snage, pokreta i smanjenja boli može se očekivati nakon operacije. Nažalost, ne postoji jednoglasna odluka skupine o rehabilitacijskim protokolima i sadržajima nakon kirurškog zahvata [13].

Konvencionalni rehabilitacijski protokoli nakon rekonstrukcije TFCC-a često se značajno razlikuju, čak i u pogledu osnovnog sadržaja kao što su duljina imobilizacije, ograničenja pokreta i treba li se koristiti ortoza ili ne. Još uvijek nedostaju dokazi za mnoge uobičajene oblike rehabilitacijskih sadržaja, iako je u mnogim zdravstvenim sustavima medicina utemeljena na dokazima zauzela mjesto. U Njemačkoj je, između ostalih, program smjernica Njemačkog saveza mirovinskog osiguranja bio usmjeren na ovaj problem.

Rehabilitacijsko povjerenstvo Njemačkog društva za kirurgiju gornjih ekstremiteta (DVSE) intenzivno je proučavalo ovo pitanje. Cilj ovog rada bio je, prvo, provesti evaluaciju najvažnijih oblika liječenja nakon TFCC-a temeljenu na dokazima, na temelju opsežnog pregleda literature i, uz pomoć ankete među stručnjacima za DVSE ramena, utvrditi postoji li postojeći konsenzus najbolje kliničke prakse za ili protiv specifičnih oblika liječenja [11].

Početne faze rehabilitacije TFCC-a naglašavaju cijeljenje tkiva, smanjenje upale i boli te zaštitu oporavka. Neposredno nakon operacije, pacijenti se stavljaju u imobilizator, obično između 4 i 6 tjedana [1].

Odgovarajući raspon pokreta nakon operacije važan je kako bi se smanjile šanse za razvoj postoperativne ukočenosti. Kako se postiže raspon pokreta, potrebno je pratiti pravilno napredovanje vježbe kako bi se ograničio stres na popravak zacjeljivanja. Tijekom cijelog ovog procesa potrebno je poštivati zacjeljivanje tkiva.

Jedna studija na primatima pokazala je gotovo zrelo zacjeljivanje tetive do kosti 15 tjedana nakon operacije. Do 8. tjedna primjećeno je početak usklađivanja i organizacije kolagena. Sharpeyeva vlakna koja drže tetivu i kost zajedno nisu se pojavila u značajnom broju sve do 12 tjedana što sugerira da se prekomjerna napetost na popravku treba izbjegavati 12 tjedana nakon operacije [14].

### **4.3. Opseg pokreta tijekom rehabilitacije**

Tijekom postoperativne rehabilitacije važno je pratiti oporavak, promicati cijeljenje tetiva na kost i minimizirati razmak između rubova tetive i njezina koštanog umetanja. Nekada se vjerovalo da rano i neposredno pasivno kretanje nakon operacije pomaže u smanjenju postoperativne ukočenosti [14].

Uočeno je da neposredna postoperativna imobilizacija rezultira boljim cijeljenjem tetiva i kosti od neposredne postoperativne mobilizacije. Drugi model pokazao je da treba izbjegavati neposredno rano pasivno kretanje i da odgođeno pasivno kretanje nema negativan učinak na snagu i zrelost TFCC-a.

Rano pasivno kretanje može stimulirati prekomjerno i povećano stvaranje ožiljaka u TFCC prostoru što dovodi do pogoršanja mehanike zgloba, povećane ukočenosti i gubitka pokreta. Razdoblje imobilizacije od 2 tjedna pomaže ekstracelularnom matriksu da predstavlja slične karakteristike neozlijeđenog tkiva [15].

Ovo razdoblje imobilizacije rezultira povećanom organizacijom kolagena tipa I i manjim stvaranjem ožiljaka u usporedbi s ranom mobilizacijom, čime se zaključuje da se kvaliteta tkiva poboljšava sa smanjenim opterećenjem. Ova smanjena opterećenja tkiva tijekom ranog cijeljenja mogu pružiti zaštitno okruženje koje omogućuje pravilnu integraciju tetiva i kosti.

Budući da se pasivni raspon pokreta slijedi nakon razdoblja imobilizacije od 4-6 tjedana, znanje o naprežanju pojedinih mišića i tetiva može biti od koristi. Važno je minimizirati aktivaciju i naprežanje repariranog tkiva, zbog čega se prvo izvodi pasivno kretanje, zatim aktivno potpomognuto i na kraju aktivno kretanje [15].

## **4.4.Fizioterapija**

Pri samim počecima fizioterapije treba obratiti pozornost na prikupljanje informacija o pacijentu kako bi došli do što točnijih podataka o svakodnevnim aktivnostima i zanimanju pacijenta. Početak tretmana fizikalne terapije obuhvaća mirovanje, fizikalnu terapiju te aplikaciju anestetika i kortikosteroida. Svakom pacijentu pristupa se individualno i na drugačiji način. Primjerice ukoliko pacijent obavlja poslove teškog fizičkog rada, guranje i podizanje teških stvari. S time dolazi razlučivanje koji funkcionalni pokreti su problem za pacijenta. Potrebno je postupno povećavati pokrete kojima treba jače opterećenje ali uz mjere opreza s poštovanjem pacijentovih granica boli.

Prilikom jačanja i napredovanja snage rješavat će se pozicioniranje i aktivacija mišića jer je to jednako važno u oporavku ove skupine pacijenata. Važno je postupno i oprezno vraćati rotacijske pokrete, supinaciju i pronaciju jer je DRUZ izrazito nestabilan i bolan. Ručni zglob je često izložen mnogobrojnim preopterećenjima i ozljedama, isključivo prilikom padova ili baratanjem teškim teretima. Ne smije se isključiti pravovremeno i pravilno liječenje ozljeda ligamentarnih struktura TFCC-a kako bi se čim prije vratila i očuvala njegova funkcija. Kada govorimo o boli na ovom području ručnog zgloba tada je najčešće zahvaćen kompletan TFCC [14].

Tijekom napredovanja aktivnosti, treba obratiti pozornost na obnavljanje narušenog funkcionalnog pokreta u ručnom zglobu. Bol može donekle usporiti tijek fizioterapije pa fizioterapeut treba prilagoditi pristup pacijentu i vježbe, kako bi se postupno obnovilo tkivo na spor i siguran način. Pa tako i osnažili mišići te poboljšala funkcionalna pokretljivost zapešća, DRUZ – a i podlaktice.

## **4.5.Vježbe opće mobilnosti**

### **4.5.1. Opseg pokreta zapešća**

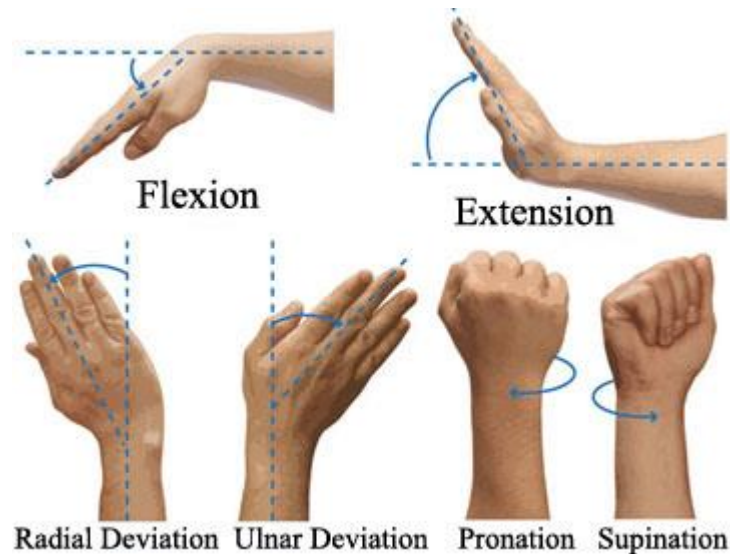
Fleksija, pacijent mora nježno saviti zglob prema naprijed. Držite 5 sekundi. Napraviti 2 serije od 15.

Ekstenzija, pacijent mora nježno saviti zglob unatrag. Zadržite ovaj položaj 5 sekundi. Napraviti 2 serije od 15.

S jedne strane na drugu, pacijent mora nježno pomicati zglob s jedne na drugu stranu (pokret rukovanja). Zadržite 5 sekundi u svakom smjeru. Napraviti 2 serije od 15

### 4.5.2. Istezanje zgloba

Drugom rukom pacijent mora pritisnuti nadlanicu na ozlijeđenoj strani kako bis lakše savio zglob. Zatim treba zadržati 15 do 30 sekundi. Zatim ispružiti ruku unazad pritiskajući prste u smjeru unatrag. Pacijent treba zadržati 15 do 30 sekundi. Držite ruku na ozlijeđenoj strani ravno tijekom ove vježbe. Napravite 3 serije.



Slika 4.5.1.1. Prikaz vježbi

Izvor: <https://www.crossfitinvictus.com/blog/simple-solutions-for-poor-wrist-mobility/>

### 4.5.3. Istezanje zapešća

Pacijent treba stati za stol s dlanovima prema dolje, prstima ravnim i ispravljenim laktovima. Nagniti težinu tijela prema naprijed, te zadržati ovaj položaj 15 sekundi i ponoviti 3 puta.

Fleksibilno istezanje zapešća, pacijent treba stati sa stražnjom stranom šake na stol, dlanovi okrenuti prema gore, prsti usmjereni prema tijelu i ispravljeni laktovi. Nagni se od stola. Zadržite se u ovom položaju 15 do 30 sekundi te ponoviti 3 puta.



#### **4.5.4. Pronacija i supinacija podlaktice**

Saviti lakat ozlijeđene ruke za 90 stupnjeva, držeći lakat uz bok. Okrenite dlan prema gore i držite 5 sekundi. Zatim polako okrenite dlan prema dolje i držite 5 sekundi. Paziti da lakat držite uz bok i savijen za 90 stupnjeva dok radite vježbu. Napravite 2 serije od 15.

#### **4.6.Imobilizacija i pozicioniranje ruku**

Neposredno nakon operacije postavlja se pitanje treba li i u kojoj mjeri imobilizirati rame. Rizik od ponovnog pucanja ili poremećenog cijeljenja tetiva kao posljedica prevelikog naprezanja mora se odmjeriti u odnosu na ukočeno rame uzrokovano premalom mobilizacijom. Studije kadavera otkrivaju da je takozvana “vremenska nulta snaga” zašivene tetive TFCC-aotporna na 70-100% sila koje utječu na nju [14].

Međutim, biomehaničke studije pokazale su da postoji “učinak praznine” za ciklički, klinički relevantan soj, čak i u slučaju tehnika dvorednog šava. Kako zacjeljivanje tetiva napreduje, biomehanička svojstva konstrukta tetiva-šav se mijenjaju. Stoga treba uzeti u obzir vrijeme koje je potrebno da tetive zacijele.

Često se spominju studije na životinjama, budući da je proces zacjeljivanja tetiva već intenzivno proučavan na životinjama. Na životinjskim modelima krhki ožiljak pojavljuje se 0-14 dana nakon operacije tijekom upalne faze. U kasnijoj proliferativnoj fazi, 3-4 tjedna nakon operacije, pojavljuju se fibroblasti, miofibroblasti i endotelne stanice, počinje neoangiogeneza i razvija se jača veza tetiva-kost. U fazi sazrijevanja i remodeliranja, počevši od 4. do 6. tjedna, kolagen III se sve više zamjenjuje zrelim kolagenom I i tetiva se snažnije i stabilnije integrira u kost [13].

Studije na životinjama pokazale su da vrijeme potrebno za postizanje pune snage varira između 12 i 26 mjeseci. Kada se pitanje rane terapije vježbanjem prevedu na životinjske modele, pojavljuju se poteškoće u usporedbi i tumačenju različitih životinjskih modela. Također je teško standardizirati bilo kakve vježbe za životinje. Prenosjenje nalaza na ljude također predstavlja izazov.

Autor navodi da je rano pasivno vježbanje pogodovalo cijeljenju tetiva kod kunića. Peltz i sur. pokazali su na modelu štakora da je kretanje bilo slabije kada je bilo pasivno vježbanje neposredno nakon operacije kao rezultat povećanog stvaranja ožiljaka. Nije bilo razlika u pogledu zacjeljivanja tetiva. Nasuprot tome, Gimbel i sur. su na modelima štakora otkrili da zacjeljujuća tetiva ima bolja mehanička svojstva kada je imobilizacija produžena. Međutim, zanimljivo je primijetiti da se čini da potpuno smanjenje naprezanja korištenjem botulinum toksina ima negativne učinke na oporavak tetiva na životinjskim modelima [13].

U usporednoj studiji kunića koja je uspoređivala trenutno dopuštanje kretanja, kratkotrajnu imobilizaciju s naknadnom pasivnom vježbom i potpunu imobilizaciju. Zhang i sur. otkrili su da izravna, postoperativna pasivna vježba s povremenom imobilizacijom nije negativno utjecala na zacjeljivanje tetiva histološki i u magnetskoj rezonanciji (MRI). Međutim, utvrđeno je da se zacjeljivanje tetiva smanjuje kada je funkcija potpuno dopuštena.

U usporedbi s ovim heterogenim studijama na životinjama, prospektivne studije na ljudima pružaju dobru razinu podataka. Čini se da rano pasivno vježbanje nije štetno. Nadalje, uspjeli su pokazati u meta analizama randomiziranih kliničkih komparativnih studija da se ne mogu očekivati značajne razlike u kliničkom ishodu i u pogledu stope ponovne rupture [16].

Kada postoji rana pasivna vježba, puni raspon pokreta (ROM) također se postiže brže, osobito u smislu fleksije. U detaljnoj evaluaciji meta analiza i našem dodatnom pregledu literature identificirane su ukupno četiri studije razine I koje podržavaju preporuku rane pasivne mobilizacije [18].

Nasuprot tome, ranu agresivnu aktivnu tjelovježbu treba izbjegavati jer to negativno utječe na proces ozdravljenja. Kako bi se pacijenti zaštitili od prekomjernog naprezanja izvan terapijskog okruženja, može se koristiti pomoćno sredstvo za imobilizaciju ruke.

Na temelju gore navedenog vremenskog okvira zacjeljivanja tetiva, duljina imobilizacije uvelike varira između 4 i 8 tjedana. Ne postoje prospektivne studije koje se bave samo duljinom imobilizacije.

Dok je trajanje imobilizacije predmet rasprave, ispitani stručnjaci uglavnom preferiraju imobilizaciju u laganoj abdukciji jer to povećava cirkulaciju krvi u tetivi i smanjuje opterećenje na rekonstrukciju.

Autori su također uspjeli pokazati na životinjskim modelima da položaj koji smanjuje opterećenje na rekonstrukciju tetiva TFCC-a ima pozitivan učinak na orijentaciju kolagenih vlakana i elastičnost tetive. Ortoze su u principu prikladne za snižavanje aktivnosti RC mišića. Kada su lakat i šaka bili pomaknuti udlagom, aktivnost RC mišića izmjerena je na najviše 10% normalne aktivnosti. Ne postoje klinička ispitivanja koja posebno gledaju na vrstu korištenih ortoza. Njemački katalog medicinskih pomagala dopušta korištenje remena za ruke i jastuka za abdukciju s promjenjivom abdukcijom od 15–45° za naknadno liječenje nakon RCR-a [1].

Rana pasivna, postoperativna vježba može se koristiti bez naznake povećane stope poremećaja procesa cijeljenja ili ruptura. Korištenje ortoze može zaštititi od aktivnog naprezanja koje se primjenjuje prerano. Ne postoje preporuke utemeljene na dokazima o duljini trajanja postoperativne imobilizacije. Može se razmotriti korištenje jastuka za otmicu ruku

#### **4.7.Usklađenost terapije**

Kao što je ranije spomenuto, početno liječenje svih vrsta TFCC ozljeda je konzervativno. Očekuje se da će ovaj način liječenja proizvesti simptomatsko olakšanje kod otprilike jedne trećine populacije pacijenata. Rezultat liječenja uvelike ovisi o suradljivosti bolesnika s terapijom. Potpuna apstinencija od sporta, modifikacija aktivnosti, udlage ili gipsevi, farmakološka sredstva koja smanjuju bol i upalu, hladni oblozi za smanjenje otekline predlažu se kako bi se postiglo zacjeljivanje i smanjila bol.

Početno liječenje svih vrsta TFCC ozljeda uključuje odmor, modifikaciju aktivnosti, udlagu, fizikalnu terapiju i injekcije kortikosteroida. U slučaju neuspjeha konzervativnog liječenja ili u slučaju rupture s nestabilnošću zgloba, preporučuje se rana kirurška intervencija. Izbor liječenja temelji se na vrsti lezije i može uključivati otvoreni ili artroskopski popravak, artroskopski debridman, skraćivanje ulne i postupak Wafer [19].

Debridman je postupak u kojem se rub razdera obrezuje kako bi se uklonio ožiljak i dosegnuo rub krvarenja TFCC-a kako bi se stimuliralo zacjeljivanje. Zabilježeno je da je debridman koristan za središnje razderotine, no pokazalo se da daje lošije rezultate za lezije i razderotine klase 2 kod pacijenata s pozitivnom varijansom lakatne kosti. Tehnike popravka kontinuirano su se razvijale tijekom godina [20].

Posljednja dva desetljeća svjedočimo velikom napretku u razumijevanju artroskopske anatomije zgloba i njegovih ligamenata. I otvorene i artroskopske tehnike popravka korištene su za liječenje razderanog TFCC-a. Do danas su obje metode dale dobre rezultate u smislu ublažavanja boli, stope neuspjeha ili raspona pokreta bez značajne razlike.

Injekcije kortikosteroida ili terapija plazmom bogatom trombocitima također se mogu koristiti u neposlušnim slučajevima. Fizikalna terapija za sprječavanje ukočenosti i povećanje opsega pokreta

se provodi nakon što se smiri nelagoda uzrokovana akutnom traumom ili upalom. Vježbe jačanja obično započinju nakon 6 tjedana uspješnog oporavka [3].

Trajanje konzervativnog ispitivanja varira ovisno o simptomima i klasi ozljede. Obično se može provesti 6-mjesečno ispitivanje neoperativnog liječenja u nedostatku velike nestabilnosti DRUJ-a ili prijeloma koji zahtijeva hitnu intervenciju.

S poboljšanjem kirurških tehnika i povećanim znanjem o zacjeljivanju ozljeda TFCC-a. Specijalist za rehabilitaciju igra važnu ulogu u njezi ovih pacijenata, a primjenom modela utemeljenog na dokazima i kriterijima, pacijenti bi se mogli vratiti na prijašnje razine funkcije prije s manje komplikacija [14].

Vrijeme progresije za pacijente s ozljedom TFCC-a treba biti usklađeno ne samo s cijeljenjem nego i potencijalnim opterećenjem zahvaćenog tkiva. Nedavne elektromiografske studije identificirale su vježbe koje izazivaju najvišu razinu mišićne aktivacije za pojedinačne dinamičke stabilizatore. Fizioterapeut bi također trebao biti svjestan mogućih komplikacija i biti spreman na odgovarajući tretman ako se pojave [13].

Tijekom rehabilitacije nakon popravka TFCC-a treba postojati stalna komunikacija s kirurškim timom. Svijest o liječenju komplikacija, potencijalu zacjeljivanja popravljene tetive i anatomiji kompleksa ramena su kritični. Tijekom ranih faza, smanjenje boli i upale treba biti prioritet, nakon čega slijedi progresivna obnova raspona pokreta.

Kod napredovanja raspona pokreta, napredovanje od pasivnih, aktivnih potpomognutih i aktivnih pokreta omogućuje postupno uvođenje stresa u konstrukt iscjeljivanja. Iako se vremenski okviri ne koriste za progresiju, važno je ne stavljati prekomjeren stres na rame do 12 tjedana kako bi se omogućilo pravilno zacjeljivanje tetive do kosti. Kako vježbe napreduju, započinje aktivacija mišića skapule, nakon čega slijede izometrijske i na kraju izotonične vježbe rotatorne manšete. Kod tretmana nadzemnih sportaša izvodi se napredno jačanje u položaju iznad glave, nakon čega slijedi pliometrijski trening [19].

Međutim, ako se simptomi nastave nakon tri mjeseca neoperativnog liječenja, treba razmotriti operaciju. Kirurške opcije za akutne TFCC pukotine uključuju popravak pukotine, debridman pukotine, skraćivanje ulne i razne vrste resekcije glave ulne.

Odluka o tome koji je najprikladniji postupak ovisi o mjestu pukotine, vrsti pukotine, simptomima pacijenta, varijanci ulne i stabilnosti DRUZ-a. Općenito, akutnu perifernu rupturu treba popraviti. Stabilni središnji razrezi bez DRUZ nestabilnosti imaju izvrsno ublažavanje boli s debridmanom. U situaciji pozitivne varijance ulne, potrebno je razmotriti postupak skraćivanja ulne kako bi se oslobodila aksijalna opterećenja kroz TFCC. Neki od ovih zahvata mogu se izvesti artroskopski, dok drugi zahtijevaju otvoreni zahvat [20].

Degenerativne TFCC pukotine (klasa II) obično su rezultat ulnokarpalnog sudara i stoga je glavni oslonac kirurškog liječenja rasterećenje pritiska kroz ulnokarpalni zglob. Neoperativno, to se može učiniti s udlagom koja ograničava devijaciju ulnarnog zgloba, ali pacijenti to mogu teško podnijeti. Dostupni kirurški zahvati uključuju osteotomiju skraćivanja ulne ili neku od vrsta resekcije glave ulne [19].

Napredno jačanje započinje kada su ispunjeni svi prethodni kriteriji. Važno je da se pacijenti rano educiraju u procesu rehabilitacije kako bi mogli upravljati svojim očekivanjima u realnim vremenskim okvirima.

#### **4.8.Prognoza**

Prognoza za ozljedu TFCC-a općenito je povoljna. Artroskopski popravak i artroskopski debridman pokazali su se učinkovitim postupcima kada se izvode zajedno s skraćujućom osteotomijom lakatne kosti.

Kirurško liječenje također ima dobru prognozu kod djece jer je utvrđeno da ima uspješne rezultate kod pedijatrijskih i adolescenata na visokoj razini. sportaši koji se žele vratiti sportu. Jedna studija na 71 pacijentu mlađem od 45 godina sa središnjim TFCC-om je otkrila stopu zadovoljstva od 70% nakon artroskopskog debridmana. Također su otkrili da degenerativne pukotine i veća pozitivna ulnarna varijanca općenito imaju lošije ishode. Neki loši prognostički čimbenici uključuju negativan DRUZ stres test, ženski spol i duže trajanje simptoma. Dugoročna prognoza je najbolja kada se pacijenti pridržavaju postoperativnih uputa [20].

#### **4.9. Postoperativna rehabilitacija**

Oporavak nakon operacije varira, ali obično se očekuje četiri do šest tjedana za artroskopiju i približno tri mjeseca za otvoreni pristup. Nakon zahvata pacijenti će biti podvrgnuti fizikalnoj terapiji. Točno vrijeme početka fizikalne terapije i duljina fizikalne terapije ovisi o vrsti operacije koja se izvodi i preferencijama kirurga.

Kada se radi osteotomija radi skraćivanja lakatne kosti, pacijenti su imobilizirani otprilike 4 tjedna prije nego počnu s vježbama raspona pokreta. Jedan od načina da odredite kada započeti vježbe snage je snaga stiska. Procjene su da je snaga stiska 10% veća u dominantnoj ruci.

Kada je snaga stiska 80% očekivane normale, sportaš može započeti s vježbama jačanja i postupno se vratiti igri. Ako se operacija izvede na ruci za bacanje, elitni se sportaš može vratiti u igru za 8 do 12 tjedana. Ako je kirurška intervencija na ruci bez bacanja, moguć je povratak u igru za 6 do 8 tjedana.

Postoperativne komplikacije poput infekcija, hipertrofičnog ožiljka, ozljede tetive, ozljede živaca, refleksne simpatičke distrofije i ukočenosti zglobova mogu se pojaviti kod artroskopskog liječenja. Drugi veliki rizik je jatrogena nestabilnost nakon agresivnog debridmana i tijekom postupka pločice.

Jedna od ozbiljnih komplikacija je potencijalna ozljeda dorzalne osjetne grane ulnarnog živca. Može se spriječiti pažljivim tehnikama disekcije i rukovanjem živcem nakon izlaganja. Poznavanje varijacije položaja živca s rotacijom podlaktice smanjuje rizik od ozljede živca. Neuropraksija dorzalne osjetne grane ulnarnog živca obično je prolazna i spontano se oporavlja za 3-4 mjeseca [19].

Kirurški ožiljak na ularnoj strani zapešća može se zalijepiti za dublja tkiva i postati osjetljiv tijekom ranih faza fizikalne terapije. Kao i kod drugih artroskopskih zahvata, infekcija ostaje rizik, koji se obično sprječava profilaktičkom dozom parenteralnih antibiotika prije započinjanja zahvata [20].

## 5. ZAKLJUČAK

Ozljede triangularnog fibrokartilaginoznog kompleksa (TFCC) čest su uzrok invaliditeta i boli u ulnarnom rubu zgloba. Opsežno biomehaničko znanje koje je trenutno dostupno omogućilo je kirurzima šake da razviju nekoliko kirurških postupaka, od debridmana bez popravka do plastike za rekonstrukciju uz pomoć artroskopije.

Također je omogućio razvoj različitih programa vježbi za liječenje općih nestabilnosti distalnog radioulnarnog zgloba (DRUZ). Međutim, ne postoji konsenzus je li najbolje liječenje TFCC lezija sa stabilnim DRUZ-om konzervativno ili kirurško. Ovaj rad sažima najnovija anatomska, biomehanička i patofiziološka istraživanja. Na temelju ovih podataka predlažemo rehabilitacijske tretmane ovisno o stabilnosti DRUZ-a, kao i postoperativno vođenje prema kirurškoj tehnici.

Biomehaničko znanje koje je dostupno omogućuje razvoj rehabilitacijskih protokola za TFCC ozljede. Međutim, ključno je razlikovati kako i kada će se ti tretmani koristiti na temelju vrste ozljede i kirurške intervencije. Naglašena je važnost pravilnog razdoblja imobilizacije i odgovarajućih ortoza za svaki slučaj.

U radu su navedene studije, kojie su pokazale stabilizirajuću ulogu PQ i ECU. Novi podaci pokazuju kako drugi mišići pomažu u toj stabilizaciji, a protokoli moraju uključivati vježbe usmjerene na njih. Svi radovi slažu se oko pogodnosti neuromuskularne rehabilitacije za pravilno funkcioniranje DRUZ-a, a to je jedan od temelja naših tretmana. Uspješan ishod definiramo kao potpuni izostanak boli pri opterećenju u različitim pronosupinacijskim položajima



## LITERATURA

- [1]. Barber F.A., Field L.D., Ryu R.K. (2018). Biceps tendon and superior labrum injuries: decision making. *Instr Course Lect.*, str. 527–538
- [2]. Benjamin M., Evans E., Pemberton D. (1990). Histological studies on the triangular fibrocartilage complex of the wrist. *J Anat.* 1990; 17 (2), str. 59-67.
- [3]. Keros, P., Pećina, M. (1992) *Temelji anatomije čovjeka*, Zagreb: Medicinski fakultet, Sveučilišta u Zagrebu.
- [4]. Palmer A.K. (1987). The distal radioulnar joint anatomy, biomechanics, and triangular fibrocartilage complex abnormalities. *Hand Clin.* 3, str. 31-40.
- [5]. Fornalski S., Lee T., Gupta R. (1999). Chronic instability of the distal radioulnar joint. *A Review Orthopaedic Journal*, str. 1-23.
- [6]. Dan C., Felix H., Larry D. (2003). *Clinical Orthopaedic and Rehabilitation in Hand & Wrist Injuries*. 2 Edn. Mosby, str. 67-69.
- [7]. Pfirmenn C., Nicolas H., Theumann C., Chung Michael J., Trudell J., Resnick D. (2001). What happens to the triangular fibrocartilage complex during pronation and supination of the forearm? Analysis of its morphology and diagnostic assessment with MR arthrography. *Skeletal Radiol* 2001; 30, str. 677-685.
- [8]. Nakamura T., Takayama S., Horiuchi Y. (2001). Origins and insertions of the triangular fibrocartilage complex: A histological study. *J. Hand Surg (Br.)* 26 (5), str. 446-544
- [9]. De Smet L. (1994). Ulnar Variance Facts and Fiction: Review Article. *Acta Orthop Belg*, 60(1) str. 1-9.
- [10]. Barlow S. J. A (2016). Non-surgical Intervention for Triangular Fibrocartilage Complex Tears. *Physiother Res Int.*, str. 271-276.
- [11]. Skalski M. R., White E. A., Patel D. B., Schein A. J., RiveraMelo H., Matcuk G. R. (2016). The Traumatized TFCC: An Illustrated Review of the Anatomy and Injury Patterns of the Triangular Fibrocartilage Complex. *Curr Probl Diagn Radiol*, 45(1), str. 39-50.
- [12]. Roh Y. H., Kim S., Gong H. S., Baek G. H. (2018). Prevalence and clinical characteristics of radiographic central triangular fibrocartilage complex tears in symptomatic and asymptomatic individuals younger than 50 years. *Arch Orthop Trauma Surg.* 138(8), str. 1173-1178.
- [13]. Janković, S. (2009). *Sportska medicina: priručnik za sportske trenere*. Zagreb: Odjel za izobrazbu trenera Društvenog veleučilišta u Zagrebu; Kineziološki fakultet Sveučilišta u Zagrebu,

- [14]. Arroyo J.S., Hershon S.J., Bigliani L.U. (1997). Special considerations in the athletic throwing shoulder. *Orthop Clin North Am.*, 28(1), str. 69–78.
- [15]. Ivančić-Košuta, M., Keros, P. (2009). *Osnove Funkcionalne anatomije organa za pokretanje*. Zagreb: Odjel za izobrazbu trenera Društvenog veleučilišta u Zagrebu; Kineziološki fakultet Sveučilišta u Zagrebu
- [16]. Rudzki J.R., Shaffer B. (2008). New approaches to diagnosis and arthroscopic management of partial-thickness cuff tears. *Clin Sports Med.*, 27(4), str. 691–717
- [17]. James D., Bruckner M., Washington F., Captain A., Alexander A. (1995). Acute dislocation of the distal radioulnar joint. *Journal of Bone & Surgery*, str. 958-966.
- [18]. Zuckerman J.D., Kummer F.J., Cuomo F. (1992). The influence of coracoacromial arch anatomy on rotator cuff tears. *J Shoulder Elbow Surg.*, 19(1), str. 4–13.
- [19]. Erceg, M. (2006). *Ortopedija: za studente medicine*, Medicinski fakultet, Split,
- [20]. Andreis, I., Jalšovec, D. (2009) *Anatomija i fiziologija*, Školska knjiga, Zagreb.

# IZJAVA

UNIVERSITY  
OF NORTH

Sveučilište  
Sjever

+

SVEUČILIŠTE  
SJEVER

|

**IZJAVA O AUTORSTVU**

**I**

**SUGLASNOST ZA JAVNU OBJAVU**

Završni/diplomski rad isključivo je autorsko djelo studenta koji je isti izradio te student odgovara za istinitost, izvornost i ispravnost teksta rada. U radu se ne smiju koristiti dijelovi tuđih radova (knjiga, članaka, doktorskih disertacija, magistarskih radova, izvora s interneta, i drugih izvora) bez navođenja izvora i autora navedenih radova. Svi dijelovi tuđih radova moraju biti pravilno navedeni i citirani. Dijelovi tuđih radova koji nisu pravilno citirani, smatraju se plagijatom, odnosno nezakonitim prisvajanjem tuđeg znanstvenog ili stručnoga rada. Sukladno navedenom studenti su dužni potpisati izjavu o autorstvu rada.

Ja, Klara Bukal (ime i prezime) pod punom moralnom, materijalnom i kaznenom odgovornošću, izjavljujem da sam isključivi autor/ica završnog rada pod naslovom Fizioterapija i triangularni fibrokartilaginozni kompleks-IFFC (upisati naslov) te da u navedenom radu nisu na nedozvoljeni način (bez pravilnog citiranja) korišteni dijelovi tuđih radova.

Student/ica: Klara Bukal (upisati ime i prezime)  
(vlastoručni potpis)

Sukladno Zakonu o znanstvenoj djelatnosti i visokom obrazovanju završne/diplomske radove sveučilišta su dužna trajno objaviti na javnoj internetskoj bazi sveučilišne knjižnice u sastavu sveučilišta te kopirati u javnu internetsku bazu završnih/diplomskih radova Nacionalne i sveučilišne knjižnice. Završni radovi istovrsnih umjetničkih studija koji se realiziraju kroz umjetnička ostvarenja objavljuju se na odgovarajući način.

Ja, Klara Bukal (ime i prezime) neopozivo izjavljujem da sam suglasan/na s javnom objavom završnog rada pod naslovom Fizioterapija i triangularni fibrokartilaginozni kompleks-IFFC (upisati naslov) čiji sam autor/ica.

Student/ica: (upisati ime i prezime) Klara Bukal (vlastoručni potpis)