

Multidisciplinarni pristup u liječenju rascjepa usne i/ili nepca

Lukačević, Ana

Master's thesis / Diplomski rad

2023

Degree Grantor / Ustanova koja je dodijelila akademski / stručni stupanj: **University North / Sveučilište Sjever**

Permanent link / Trajna poveznica: <https://um.nsk.hr/um:nbn:hr:122:453446>

Rights / Prava: [In copyright](#) / [Zaštićeno autorskim pravom.](#)

Download date / Datum preuzimanja: **2025-01-22**



Repository / Repozitorij:

[University North Digital Repository](#)





**Sveučilište
Sjever**

Diplomski rad br. 246/SSD/2023

**MULTIDISCIPLINARNI PRISTUP U LIJEČENJU
RASCJEP A USNE I/ILI NEPCA**

Ana Lukačević, 1003054330

Varaždin, listopad 2023. godine



**Sveučilište
Sjever**

Sestrinstvo – menadžment u sestrinstvu

Diplomski rad br. 246/SSD/2023

**MULTIDISCIPLINARNI PRISTUP U LIJEČENJU
RASCJEP A USNE I/ILI NEPCA**

Student

Ana Lukačević, 1003054330

Mentor

Rosana Ribić, izv.prof.dr.sc.

Varaždin, listopad 2023. godine

Predgovor

Posebnu zahvalu upućujem svojoj mentorici prof. dr. sc. Rosani Ribić koja je svojim stručnim savjetima pridonijela izradi ovog diplomskog rada.

Hvala prof. dr. sc. Predrag Knežević na ustupljenim fotografijama, velikodušnoj pomoći i strpljivosti.

Zahvala svim mojim kolegicama na podršci tijekom mog školovanja.

Zahvala kolegicama Vesni i Barbari i na svim lijepim doživljajima tijekom našeg putovanja.

I najveća zahvala mojoj obitelji, izvoru najveće ljubavi, razumijevanja i podrške. Nenad, Tea i Luka – ovo ne bi bilo moguće bez vaše podrške.

Sažetak

Rascjep usne i/ili nepca je defekt tkiva nastao zbog razdvajanja prethodno normalno strukturiranih tkiva. To je prirođena malformacija lica koja nastaje kao posljedica nedovršenog razvoja usne i/ili nepca u ranim tjednima trudnoće. Rascjepi otežavaju hranjenje i disanje novorođenčeta a kasnije utječu na razvoj zubi, sluha i govora. Liječenje rascjepa je isključivo kirurško, dugotrajno i uključuje više specijalnosti u multidisciplinarnan tim. Na području Republike Hrvatske operacije rascjepa usne i/ili nepca provode se samo u Kliničkoj bolnici Dubrava. Za uspješno saniranje rascjepa usne i/ili nepca, potrebna je dobra koordinacija svih članova multidisciplinarnog tima. U svakoj fazi liječenja neizostavan član tima je medicinska sestra. U ovom radu opisana je važnost uloge medicinske sestre u cjelokupnom funkcioniranju tima i koordinaciji među članovima tima te su statistički obrađeni podaci o učestalosti rascjepa, dobi majke, genetskoj predispoziciji te geografskoj lokaciji u razdoblju od 2018. do 2022. godine.

Ključne riječi: rascjep usne i/ili nepca, multidisciplinarnan pristup liječenju, uloga medicinske sestre, učestalost rascjepa

Summary

Cleft lip and/or palate is a tissue defect caused by the separation of previously normally structured tissues. It is a congenital malformation of the face that occurs because of incomplete development of the lip and/or palate in the early weeks of pregnancy. Clefts make it difficult for the newborn to feed and breathe, and later affect the development of teeth, hearing and speech. Cleft treatment is exclusively surgical, long-term and involves several a multidisciplinary team. In the territory of the Republic of Croatia, cleft lip and/or palate operations are performed only at the Dubrava Clinical Hospital. Successful repair of cleft lip and/or palate requires good coordination of all members of the multidisciplinary team. In every phase of treatment, a nurse is an indispensable member of the team. This thesis describes the importance of the nurse's role in the overall functioning of the multidisciplinary team and coordination among team members, and statistically processed data on the frequency of clefts, maternal age, genetic predisposition, and geographic location in the period from 2018 to 2022.

Key words: cleft lip and/or palate, multidisciplinary approach to treatment, nurse's role, cleft frequency

Popis kratica

KB Dubrava
KBC Zagreb

Klinička bolnica Dubrava
Klinički bolnički centar Zagreb

Prijava diplomskog rada

Definiranje teme diplomskog rada i povjerenstva

ODJEL	Odjel za sestrinstvo		
STUDIJ	diplomski sveučilišni studij Sestrinstvo – menadžment u sestrinstvu		
PRISTUPNIK	Ana Lukačević	MATIČNI BROJ	1003054330
DATUM	18.5.2023.	KOLEGIJ	Nacrt diplomskog rada
NASLOV RADA	Multidisciplinarni pristup u liječenju rascjepa usne i/ili nepca		
NASLOV RADA NA ENGL. JEZIKU	Multidisciplinary approach in cleft lip and/or palate treatment		
MENTOR	izv.prof.dr.sc. Rosana Ribić	ZVANJE	izvanredni profesor
ČLANOVI POVJERENSTVA	1. doc.dr.sc. Duško Kardum, predsjednik		
	2. izv.prof.dr.sc. Rosana Ribić, mentorica		
	3. doc.dr.sc. Sonja Obranić, član		
	4. izv.prof.dr.sc. Marijana Neuberg, zamjenski član		
	5.		

Zadatak diplomskog rada

BROJ 246/SSD/2023

OPIS

Rascjepi usne i/ili nepca najčešće su prirodene malformacije lica koje nastaju kao posljedica nedovršenog razvoja usne i/ili nepca u ranim tjednima trudnoće. Rascjepi otežavaju hranjenje i disanje novorođenčeta, a kasnije i razvoj sluha i govora. Cilj je diplomskog rada provesti retrospektivno istraživanje analizom medicinska dokumentacija novorođenčadi s rascjepom usne i/ili nepca hospitalizirane u Kliničkoj bolnici Dubrava u razdoblju od pet godina te opisati multidisciplinarni pristup liječenju rascjepa usne i/ili nepca. U okviru diplomskog rada potrebno je prikazati epidemiološke karakteristike novorođenčadi sa rascjepom usne i/ili nepca te usporediti pojavnost s dobi majke te pojavnošću rascjepa usne u obitelji majke i oca, odnosno genetske predispozicije. Nadalje, potrebno je prikazati ulogu medicinske sestre, kao člana multidisciplinarnog tima, koja sudjeluje u liječenju djece s rascjepima usne i nepca.

ZADATAK URUČEN

22.05.2023.



Sadržaj

1. UVOD	1
2. RASCJEPI USNE I/ILI NEPCA	4
2.1. Anatomija i razvoj lica	4
2.2. Rascjep usne i/ili nepca	6
2.2.1. Klasifikacija rascjepa usne i/ili nepca	7
2.2.2. Etiologija i epidemiologija rascjepa	11
3. Liječenje rascjepa usne i/ili nepca	14
3.1. Liječenje rascjepa usne i/ili nepca u Kliničkoj bolnici Dubrava.....	18
3.2. Multidisciplinarni pristup liječenju	19
4. Uloga medicinske sestre u liječenju rascjepa usne i/ili nepca	22
5. Prevencija rascjepa usne i/ili nepca	24
6. Istraživački dio.....	28
6.1. Cilj i svrha rada	28
6.2. Metode.....	28
6.2.1. Istraživanje novorođenčadi s rascjepom usne i/ili nepca hospitalizirane u KB Dubrava 2018.-2022.....	28
6.2.2. Uloga medicinske sestre opisana kroz prikaz slučaja liječenja rascjepa usne i/ili nepca	29
7. Rezultati	30
7.1. Istraživanje novorođenčadi s rascjepom usne i/ili nepca hospitalizirane u KB Dubrava 2018.-2022.....	30
7.2. Prikaz slučaja liječenja rascjepa usne i/ili nepca.....	36
7.2.1. Prikaz slučaja liječenja rascjepa usne i nepca	36
7.2.2. Prikaz slučaja liječenja rascjepa usne	45
8. Rasprava.....	49

8.1. Istraživanje novorođenčadi s rascjepom usne i/ili nepca hospitalizirane u KB Dubrava 2018.-2022.....	49
8.2. Uloga medicinske sestre opisana kroz prikaz slučaja liječenja rascjepa usne i/ili nepca ..	51
9. Zaključak.....	53
10. Literatura.....	54
11. Popis slika.....	60
12. Popis tablica.....	62
13. Popis grafikona.....	63
14. Prilozi.....	64
14.1. Prilog A – Upitnik za roditelje djece rođene s rascjepom.....	64
14.2. Prilog B – Potvrda etičkog povjerenstva KB Dubrava	71
14.3. Prilog C – Izjava o autorstvu.....	72

1. UVOD

Embriološki razvoj lica je složen te uključuje formaciju i koordinaciju tkiva kako bi se odvio normalno. Već nakon trećeg tjedna razvoja embrija vidljiva je orofaringealna membrana iz koje će se razviti lice. Lice svake osobe je jedinstveno te je ujedno osnova identiteta osobe [1,2]. U slučaju pojave malformacija lica, kvaliteta života pacijenta iznimno je smanjena.

Rascjepi usne i/ili nepca najčešća su urođena malformacija u području glave i vrata te označavaju prazninu ili izostanak uobičajene anatomske strukture u gornjoj usni, alveolarnom grebenu ili tvrdom i/ili mekom nepcu. Rascjep usne u narodu je poznat kao „zečja usna“, dok je rascjep nepca ili usne i nepca poznat kao „vučje ždrijelo“. Orofacijalni rascjepi čine 65 % deformiteta glave i vrata te se pojavljuju u svim populacijama neovisno o etnicitetu, socijalnoj i ekonomskoj situaciji. Kod rascjepa niti jedan dio strukture lica ne nedostaje, nego su strukture lica nepravilno razvijene [3,4,5,6]. U velikom broju država nisu zabilježeni svi porođaji i relevantni podaci o novorođenoj djeci te koriste podaci pojedinačnih bolničkih odjela i bolnički registri. Moguća je pojava problema površne dijagnostike, na primjer pojava mikroformnih rascjepa nekad ostane neprepoznata i neliječena.

Rascjepi se mogu pojaviti kao izolirana malformacija, ali ih rijetko prate i druge anomalije kao dio sindroma. Čak 15 % ukupnih rascjepa javljaju se u sklopu sa sindromima te u 50 % slučajeva riječ je o izoliranim rascjepima nepca [3,4,7,8]. Etiologija rascjepa usne i/ili nepca je kompleksna i uključuje genetičke i okolišne faktore. Iako se ne zna točan uzrok nastanka rascjepa, smatra se da rascjepi nastaju kao posljedica nedovršenog razvoja usne i/ili nepca tijekom formiranja lica od šestog do osmog tjedna trudnoće. S obzirom da se usna i nepce formiraju u različito vrijeme, rascjep može zahvatiti usnu, nepce ili oboje [3,4,9]. Nastanak rascjepa uzrokovan je kombinacijom genotipa i okolišnih faktora te se etiološki faktori mogu podijeliti na: mutacije gena, kromosomske aberacije, vanjski faktori te multifaktorsko nasljeđivanje [4,7,8,10].

Učestalost nastanka orofacijalnog rascjepa iznosi 1,5 na 1000 živo rođene djece te se svake godine javlja 220000 novih slučajeva godišnje [4,11]. U Europi, učestalost orofacijalnih rascjepa procijenjena je između 13,17 i 13,45 na 10000 živo rođene djece [12,13]. U Republici Hrvatskoj učestalost rascjepa iznosi 1,7 na 1000 novorođene djece, odnosno godišnje se rađalo 70 – 80 djece s orofacijalnim rascjepom [7,14]. U stresnom razdoblju zabilježena je veća incidencija djece rođene s orofacijalnim rascjepom. Tako je u razdoblju od 1988. do 1998. godine učestalost rascjepa u Hrvatskoj iznosila u rasponu 1,43 na 1000 živo rođene djece te 2,02 na 1000 živo rođene djece.

Veći broj djece s orofacijalnim rascjepom također je rođen u područjima uz velike gradove te agronomski jačim središtima Hrvatske. Najmanja učestalost zabilježena je u industrijskim i poljoprivredno nerazvijenim krajevima Ličko-senjske županije [3,6].

Najstariji zapis o liječenju rascjepa datira iz 4. st. iz Kine. Nakon toga pronalazi se malo dokumentiranih zapisa [15]. Nažalost ne postoje metode prevencije nastanka rascjepa osim opće njege i brige za zdravlje trudnice i djeteta. U većini slučajeva rascjep je moguće otkriti vrlo rano tijekom trudnoće pomoću 3D ultrazvuka, što daje vremena roditeljima na pripremu te omogućuje pravovremeno informiranje i pružanje potrebne podrške [7,16]. Osim izgleda, problemi djece s rascjepom uključuju otežano hranjenje i disanje, probleme sa sluhom, govorom i denticijom, a mogu se pojaviti i socijalni i psihološki problemi [7,17]. Kako bi se lakše potražila pomoć i povezali roditelji s djecom s rascjepom usne i/ili nepca, u Kliničkoj bolnici Dubrava (KB Dubrava) osnovana je Udruga roditelja djece rođene s rascjepom „OSMIJEH“, čiji je predsjednik i osnivač prof. dr. sc. Predrag Knežević [18].

Jedini način liječenja rascjepa je operacijskim zahvatom, pri čemu je potrebno poštivati sve faze rasta i razvoja djeteta, obratiti pozornost na fizičko i psihičko zdravlje djeteta je paziti da operacijski zahvati ne utječu na normalno razvijanje usta i nepca. Sva djeca s dijagnosticiranim rascjepom usne i/ili nepca u Republici Hrvatskoj se liječe u Kliničkoj bolnici Dubrava.

Potpuno izlječenje podrazumijeva oblikovanje usne, nosa i nepca, uspostave normalne funkcije sluha, govora, zubnog statusa i psihosocijalne integracije. S obzirom na kompleksnost rascjepa, za uspješno liječenje potrebna je suradnja multidisciplinarnog tima koji se sastoji od maksilofacijalnog kirurga, ortodonta, logopeda, pedijatra, neonatologa, pedodonta, anesteziologa, otorinolaringologa – audiologa, dječjeg stomatologa, genetičara, socijalnog radnika i psihologa [6,7]. Svaki član tima ima određenu i važnu ulogu u liječenju. U svakoj fazi liječenja neizostavan član tima je medicinska sestra.

Medicinska sestra je prvi član tima kojeg roditelji upoznaju uz maksilofacijalnog kirurga. Medicinska sestra procjenjuje cjelokupni fizički razvoj djeteta, potvrđuje raste li dijete normalno i je li dobrog zdravlja. Medicinska sestra često je stručnjak koji pomaže obitelji u razvoju tehnika kompenzacijske prehrane te je stručnjak koji savjetuje obitelj u vezi s kirurškim zahvatima i odgovara na njihova specifična pitanja [19].

Iako je uloga medicinske sestre u timu opsežna i nezamjenjiva, može se reći i ključna, malo je istraživanja posvećeno istraživanju emocionalne, socijalne i informacijske potpore koju

medicinske sestre pružaju. U provedenim istraživanjima, medicinska sestra ima veliko poštovanje roditelja te njezine vještine i znanje mogu ojačati suradnju multidisciplinarnog tima za liječenje i roditelja. Ključnu ulogu u radu medicinske sestre imaju edukacija, informiranje, podrška roditeljima te komunikacijske vještine [20,21].

U ovom radu predstaviti će se i objasniti rascjepi usne i/ili nepca, njihova etiologija, epidemiologija, liječenje i prevencija. Poseban naglasak stavlja se na važnost multidisciplinarnog tima u liječenju rascjepa usne i/ili nepca te ulogu medicinske sestre unutar tima. Osim prikaza važnosti uloge medicinske sestre, u sklopu rada statistički su obrađeni podaci u razdoblju od 2018. do 2022. godine. Ispitivanje je provedeno na temelju prikupljenih podataka iz arhiva informatičkog sustava KB Dubrava te podataka prikupljenih iz upitnika za roditelje djece rođene s rascjepom. Prikupljeni podaci obuhvaćaju novorođenčad rođenu s orofacijalnim rascjepom kao samostalnom dijagnozom kao i one kod kojih je rascjep jedan od znakova malformacijskog sindroma te dob majke djeteta, genetsku predispoziciju i pojavnost rascjepa u obitelji i geografsku raspodjelu po mjestu rođenja djeteta. Na temelju prikupljenih podataka izračunata je incidencija pojave rascjepa usne i/ili nepca u Republici Hrvatskoj, distribucija prema tipu rascjepa, udio slučajeva s genetskom predispozicijom, distribucija tipova rascjepa po godini te struktura tipova rascjepa obzirom na geografsku lokaciju i dob majke.

2. RASCJEPI USNE I/ILI NEPCA

2.1. Anatomija i razvoj lica

Svaka osoba ima jedinstveno lice koje je ujedno i osnova njihovog identiteta. Međutim, embriološki razvoj lica jednak je kod svih ljudi te je vrlo sličan drugim sisavcima. Razvoj lica je složen te uključuje formaciju i koordinaciju tkiva kako bi se odvio normalno. Orofaringealna membrana iz koje će se razviti lice može se vidjeti već nakon trećeg tjedna razvoja embrija [1,2].

Između četvrtog i osmog tjedna započinje embrionalni razvoj lica. Na orofaringealnoj membrani počinju se pojavljivati pravilno raspoređene izbočine iz kojih će se razviti lice [1]. Izbočine su nastaje dijeljenjem stanica mezenhima nastalog od stanica neuralnog grebena te predstavljaju nastavke lica (maksilarni nastavci ili izbočine, mandibularni, čeon i nosne plakode) [1,12,16]. Na lateralnim rubovima čeonog nastavka nastaju ograničena zadebljanja nosne plakode koje se udubljuju, čime nastaju nosne jamice. Bujanjem mezenhima oko nosnih jamica nastaju nove izbočine – nosni nastavci. Nosne nastavke čine lateralni nosni nastavak s vanjske i medijalni nosni nastavak s unutrašnje strane nosne jamice [1,12,22].

Maksilarni nastavak u sljedeća dva tjedna raste i izdužuje se u medijalnom smjeru prema medijalnim nosnim nastavcima koje potiskuje prema sredini lica. U drugom i trećem mjesecu trudnoće razvija se srednji dio lica i usna šupljina. Nakon potiskivanja medijalnih nosnih nastavaka, slijedi spajanje medijalnih nosnih nastavaka i maksilarnih nastavaka, pri čemu nestaju granične brazde između nastavaka. Od dva maksilarna nastavka i dva medijalna nosna nastavka nastaje gornja usna. Lateralni nosni nastavci ne sudjeluju u razvoju gornje usne [1,12,16,22].

Intermaksilarni segment čine dva medijalna nosna nastavka koji se, osim površinski, spajaju i na dubljoj razini te se sastoje od:

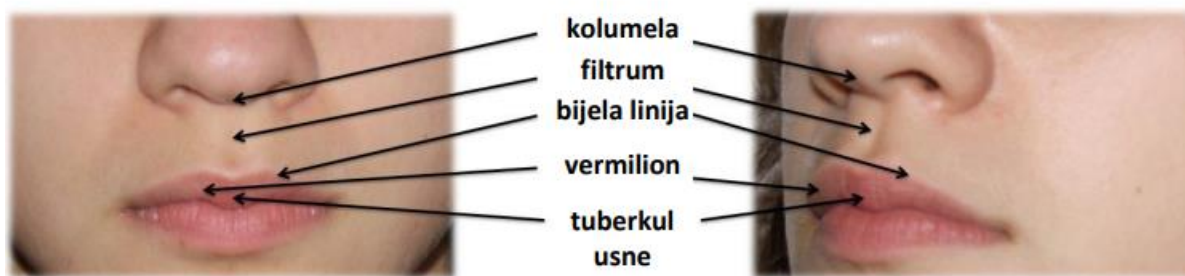
- usnog dijela (od kojeg se razvija filtrum gornje usne),
- dijela alveolarnog nastavka gornje čeljusti (u kojem se nalaze četiri sjekutića) i
- trokutastog primarnog nepca [1,12,22].

U šestom tjednu nastaje najveći dio konačnog nepca od nepčanih nastavaka koji rastu iz maksilarnog nastavka koso prema dolje s obje strane jezika. U sedmom tjednu trudnoće nastavci zauzimaju vodoravni položaj iznad jezika, spajaju se i do dvanaestog tjedna trudnoće formiraju sekundarno nepce. Sekundarno nepce obuhvaća 90 % tvrdog nepca i cijelo meko nepce. Konačno

formirano definitivno nepce, koje čine primarno i sekundarno nepce, odjeljuje usnu šupljinu od nosne [1,12,16,22,23].

Nakon embrionalnog razvoja, konačno formirana usna šupljina okružena je usnama i sastoji se od dva dijela: vestibule (područje između obraza, zubiju, usnica) te prave usne šupljine. Najveći mišić u području nosa i usta je kružni mišić usta (lat. *musculus orbicularis oris*). Kružni mišić usta tvori osnovu usana te sa još 14 mišića sudjeluje u pomicanju usne. Uz njega važno je spomenuti i podizače gornje usne (lat. *musculus levator labii superioris et levator labii superioris alaeque nasi*) te obrazni mišić (lat. *musculus buccalis*) koji sudjeluje pri žvakanju i omogućava sisanje [5,24].

Na sljedećoj slici prikazana je formirana usnica i njezini dijelovi (Slika 2.1.1.). Okomita brazda u srednjem dijelu gornje usne zove se filtrum. Filtrum ima estetsku i funkcijsku ulogu te ima važnu ulogu u mimici lica. Usno crvenilo ili vermilion izrazito je naglašeno kod ljudi svjetlije puti dok je kod ljudi tamnije puti samo naznačeno. Iznad vermilion naalazi se bijela linija kao granična zona između vermilion i kože te ima estetsku ulogu [5,24].



Slika 2.1.1. Prikaz formirane usnice [5]

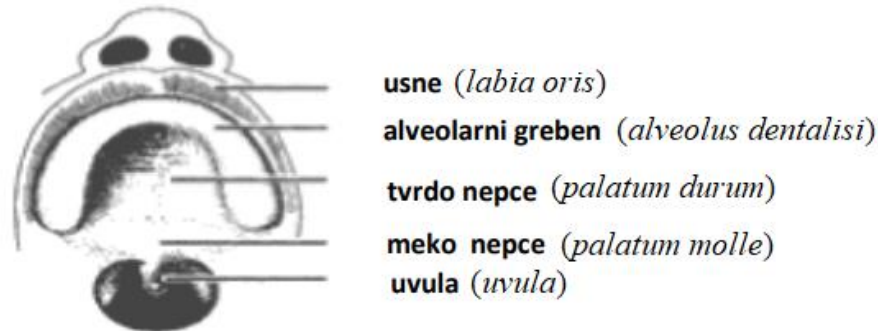
Unutar prave usne šupljine nalazi se jezik te je sprijeda i sa strane ograničena alveolarnim grebenom u kojima se nalaze zubi, a sa stražnje strane je nepčani luk. Krov usne šupljine čine tvrdo (naprijed) i meko nepce (iza tvrdog nepca) dok dno usne šupljine čine milohioidni mišići. U medijalnoj liniji na kraju usne šupljine visi resica ili uvula [5,24,25].

Meko nepce (lat. *palatum molle*) sastoji se od parnih mišića:

- *musculus tensor veli palatini*,
- *musculus levator veli palatini*,
- *musculus palatopharyngeus*,
- *musculus palatoglossus* i

- *musculus uvulae* [5,24,25].

U odvajanju usne i usne šupljine pri podizanju mekog nepca ulogu ima *musculus levator veli palatini*. Opskrba krvlju odvija se preko ogranka vanjske karotidne arterije (lat. *arteria carotis externa*), odnosno za opskrbu nepca krvlju uglavnom je odgovorna *arteria major palatine* [5,24,25]. Sljedeća slika prikazuje formiranu usnu šupljinu (Slika 2.1.2.).



Slika 1.1.2. Prikaz formirane usne šupljine [5]

Oralna sluznica sastoji se od slojevitog pločastog epitela te čini unutrašnju sluznicu usta. Submandibularne i sublingvalne žlijezde slinovnice luče viskoznu i mukoidnu tekućinu za održavanje usne šupljine vlažnom. Opskrba krvlju odvija se preko lične arterije (lat. *arteria facialis*) koja pruža ogranke u gornju i donju usnu [5,24,25].

2.2. Rascjep usne i/ili nepca

Rascjepi usne i/ili nepca najčešća su urođena malformacija u području glave i vrata. Rascjep označava prazninu ili izostanak uobičajene anatomske strukture u gornjoj usni, alveolarnom grebenu ili tvrdom i/ili mekom nepcu [3,4,6]. Poznati u narodu kao „zečja usna“ (rascjep usne) ili „vučje ždrijelo“ (rascjep usne i/ili nepca), orofacijalni rascjepi čine 65 % deformiteta glave i vrata te se pojavljuju kod svih populacija i etničkih skupina te svih socijalnih i ekonomskih slojeva [3,4,5,6,].

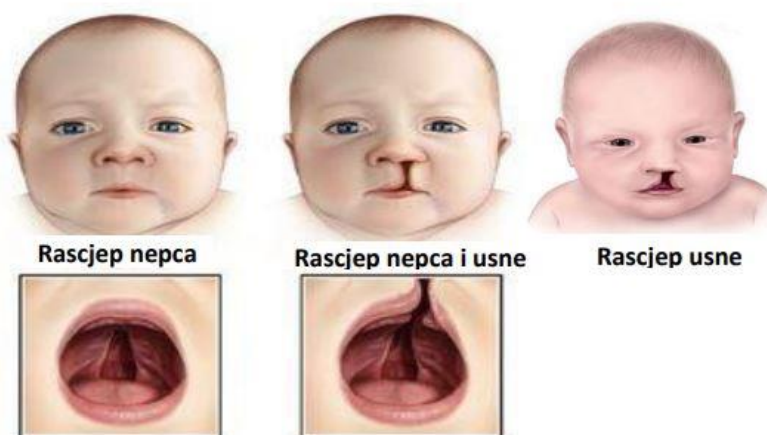Rascjep usne (*cheiloschisis*, engl. *hare lip*, *cleft lip* (CL)) predstavlja rascjep nastao izostankom spajanja frontonazalnih i maksilarnih izbočina, čime nastaje rascjep raznih duljina kroz usnu, alveolarni greben te dio tvrdog nepca do foramena incizivuma. Nepotpuni rascjep ne

zahvaća nosni pod, dok potpuni rascjep podrazumijeva rascjep između alarne baze i medijalnog labijanog elementa [4,12,26].

Rascjep nepca (*palatoschisis*, engl. *cleft palate* (CP)) predstavlja rascjep mekog i tvrdog nepca do foramena incizivuma, odnosno rascjep sekundarnog nepca. Rascjep nepca nastaje kao izostanak spajanja „palatal shelves“ maksilarnih izbočina ili nastavaka. Ovi rascjepi nastaju prilikom četvrtog stadija razvoja te mjesto njihove pojave ovisi o vremenu nastanka tijekom embrionalnog razvoja [4,12,26].

Rascjep usne i nepca (*cheilognathopalatoschisis*, engl. *cleft lip and palate* (CLP)) predstavlja rascjep primarnog i sekundarnog nepca [12,26].

Iduća slika prikazuje ilustrirani izgled na licu te unutar usne šupljine rascjep usne, nepca te usne i nepca (Slika 2.2.1.).



Slika 2.2.1. Ilustrirani prikaz vrsta rascjepa [5]

Kako bi precizno opisali vrste, točnu lokaciju i opseg deformiteta, potreban je sustav klasifikacije koji je lako razumjeti i dokumentirati te koji nadilazi jezične barijere i primjenjiv je na računalne analize podataka [27,28].

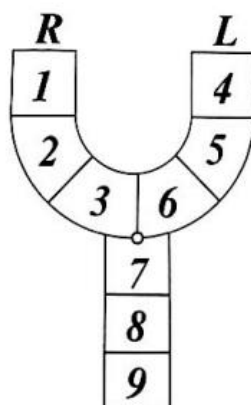
2.2.1. Klasifikacija rascjepa usne i/ili nepca

Prvu najraširenije prihvaćenu klasifikaciju rascjepa usne i/ili nepca prezentirali su Kernahan i Stark 1958. godine. Kernahan i Stark opisali su poznate vrste rascjepa usne i/ili nepca, potpune jednostrane rascjepe usne i/ili nepca te izolirane stražnje rascjepe nepca prema

simboličkom sustavu. 1971. godine predložena je Y-simbolična klasifikacija rascjepa usne i/ili nepca. Nedostaci predložene klasifikacije uključivali su nemogućnost opisivanja asimetričnih deformiteta kod obostranog rascjepa usne, nedovoljno detalja za procjenu deformiteta nepca povezanih s govornim rezultatima i stopama formiranja fistule te potencijalno pogrešno očitane podatke koje je bilo teško analizirati računalom [12,26,27,28]. 1998. godine Smith i sur. modificirali su „Y klasifikaciju“, nakon čega je bilo moguće detaljnije opisati deformitete rascjepa. Rascjep usnice podijeljen je u dodatne kategorije označene od a) do d) ovisno o zahvaćenosti površine rascjepom. Na sličan način podijeljen je i rascjep sekundarnog nepca [12,26,27,28,29].

Prema Bagatin i Virag, rascjepe možemo klasificirati prema strani (jednostrani ili obostrani), prema stupnju zahvaćenosti (potpuni ili djelomični) te prema regiji zahvaćenoj rascjepom (rascjep primarnog nepca, rascjep sekundarnog nepca, kombinirani rascjep). Potpuni rascjep usne i nepca zahvaća gornju usnu, alveolarni nastavak između maksile i premaksile u regiji očnjaka te tvrdo i meko nepce. Djelomični rascjep usne varira od neznatne dijastaze mišića do širokog rascjepa kojeg premošćuje samo uska traka mekog tkiva. Potpuni rascjep nepca obično se javlja uz rascjep usne te predstavlja rascjep cijelog nepca. Djelomičan rascjep nepca varira veličinom submukoznog rascjepa mekog i tvrdog nepca do foramena incizivuma. Rascjep nepca prikriven samo oralno sluznicom je submukozni rascjep nepca [12,22,26].

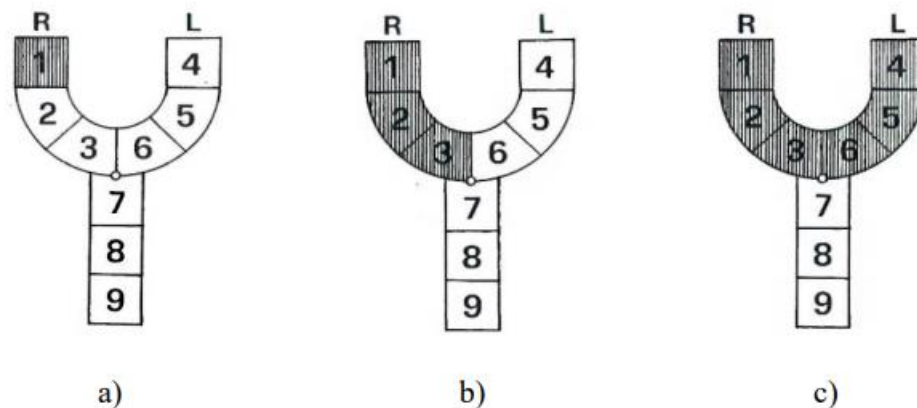
Na sljedećoj slici vizualno je prikazano područje na kojem rascjep može nastati prema Kernahanu, tzv. Y-simbolična klasifikacija (Slika 2.2.1.1.) [12,26].



Slika 2.2.1.1. Vizualni prikaz područja na kojem rascjep može nastati. **1** – desna strana usne, **2** – desno područje alveolarnog grebena, **3** – desna strana primarnog nepca, **4** – lijeva strana

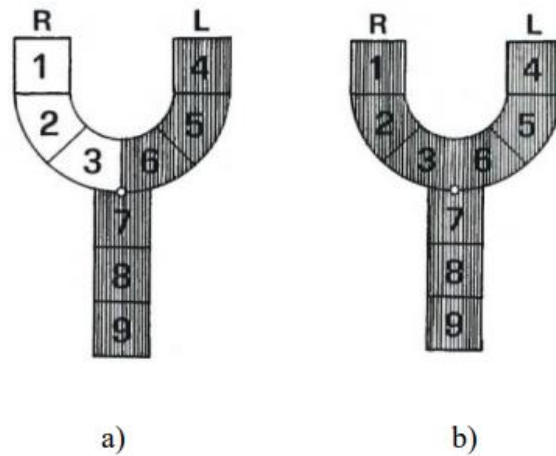
usne, **5** – lijevo područje alveolarnog grebena, **6** – lijeva strana primarnog nepca, **7** – prednji dio tvrdog nepca, **8** – stražnji dio tvrdog nepca, **9** – meko nepce [12,30]

Rascjepi prednjeg nepca mogu obuhvaćati rascjep usne i alveolarni nastavak ili predstavljaju obostrani rascjep usne, alveolarnog grebena i primarnog nepca. Ovi rascjepi čine prvu grupu rascjepa nepca te su grafički prikazani Y-simboličnom klasifikacijom na sljedećoj slici (Slika 2.2.1.2.) [12,30].



Slika 2.2.1.2. Grupa 1. rascjepa prednjeg nepca. **a)** Desni rascjep usne, **b)** Desni rascjep usne, alveolarnog grebena i primarnog nepca, **c)** obostrani rascjep usne, alveolarnog grebena i primarnog nepca [12,26]

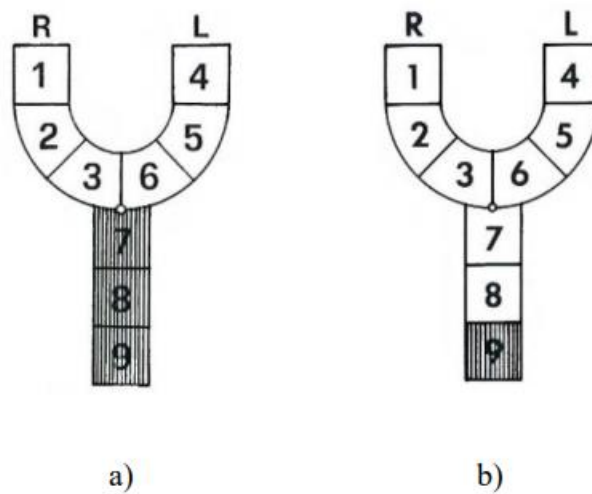
Drugu grupu rascjepa čine rascjepi prednjeg i stražnjeg nepca. Rascjepi prednjeg i stražnjeg nepca mogu obuhvaćati usnu (desno, lijevo ili obostrano), alveolarni nastavak (desno, lijevo ili obostrano) te tvrdo i meko nepce što je prikazano na sljedećoj slici (Slika 2.2.1.3.) [12,30].



Slika 2.2.1.3. Grupa 2. rascjepa prednjeg i stražnjeg nepca. **a)** Rascjep koji obuhvaća lijevu stranu usne, alveolarnog grebena i primarnog nepca te tvrdo i meko nepce. **b)** Rascjep koji obuhvaća obostrani rascjep usne, alveolarnog grebena i primarno nepce te tvrdo i meko nepce.

[12,26]

Treća grupa rascjepa sastoji se od rascjepa stražnjeg nepca, koji mogu biti rascjepi mekog i tvrdog nepca te su prikazani Y-simboličnom klasifikacijom na sljedećoj slici (Slika 2.2.1.4.).



Slika 2.2.1.4. Grupa 3. rascjepa stražnjeg nepca. **a)** Rascjep tvrdog i mekog nepca. **b)** Rascjep mekog nepca [12,26]

2.2.2. Etiologija i epidemiologija rascjepa

Etiologija rascjepa usne i/ili nepca je kompleksna te uključuje genetičke i okolišne faktore. Smatra se da rascjepi nastaju kao posljedica nedovršenog razvoja usne i/ili nepca tijekom formiranja lica (od šestog do osmog tjedna trudnoće). Usna i nepce se formiraju u različito vrijeme te rascjep može zahvatiti usnu, nepce ili usnu i nepce [3,4,9]. Nastanak rascjepa nije uzrokovan pojedinačnim razlogom, već kombinacijom genotipa te štetnih okolišnih faktora koji mogu dovesti do različitog stupnja oštećenja tijekom embrionalnog razvoja [7,8]. Rascjepi mogu biti udruženi s drugim malformacijama, odnosno sindromima, te je potrebno izolirati rascjepe koji nisu povezani s drugim sindromima. Čak 15 % ukupnih rascjepa javljaju se u sklopu sa sindromima te u 50 % slučajeva riječ je o izoliranim rascjepima nepca. Sindromi uz koje se javljaju rascjepi često uključuju malformacije srca i kostura te neurološke smetnje, mentalnu retardaciju, itd. [3,4,7,8].

Prema tome, etiološki faktori odgovorni za nastanak rascjepa usne i/ili nepca mogu se podijeliti na genetičke i ne-genetičke (okolišne). Genetički faktori mogu se podijeliti na sindromske i ne-sindromske. Okolišni faktori uključuju razne faktore kao što su pušenje, konzumiranje alkohola, izloženost teratogenima kao što su kemikalije i ostalo [4,7]. Isti etiološki faktori mogu se prikazati podjelom na četiri skupine:

1. Mutacije gena: sindromski rascjepi uzrokovani monogenetskim nasljeđivanjem.
2. Kromosomske aberacije: sindromski rascjepi nastali uslijed kromosomskih aberacija.
3. Vanjski faktori: izloženost raznih okolišnim čimbenicima tijekom trudnoće. Okolišni čimbenici su mnogi i raznoliki, na primjer majčina prehrana, izloženost kemikalijama, uzimanje lijekova, konzumiranje opojnih sredstava, alkohol, pušenje, disbalans vitamina ili elektrolita.
4. Multifaktorsko nasljeđivanje: istovremeno djelovanje genetičkih i okolišnih čimbenika [4,7,10].

Pojava orofacijalnog rascjepa vezana je uz starost roditelja, odnosno što su roditelji stariji, veća je mogućnost pojave orofacijalnog rascjepa kod djeteta [12,31,32]. Pokazano je kako je i pušenje u trudnoći u pozitivnoj korelaciji s nastankom rascjepa usne i/ili nepca [12,33]. Osim pušenja, teratogeni učinak ima i konzumacija alkohola kojoj se pripisuje teratogeni učinak na stanice neuralnog grebena iz kojih se razvijaju nepce i gornja usna [12,34]. Urođene malformacije

također može uzrokovati manjak ili višak vitamina A te manjak folne kiseline također ima sličan utjecaj [12,35,36].

Orofacijalni rascjepi također su povezani s kongenitalnim anomalijama drugih organskih sustava. Udio pojedinaca s rascjepom s dodatnim kongenitalnim anomalijama varira u studijama, ali pokazano je da su učestaliji kod djece s izoliranim rascjepom nepca [12,37].

Učestalost nastanka orofacijalnog rascjepa iznosi 1,5 na 1000 živo rođene djece, odnosno svake godine javlja se 220000 novih slučajeva godišnje s velikim razlikama ovisno o geografskom području, etničkim skupinama te prirodi rascjepa [4,11]. Potrebno je napomenuti kako u nekim dijelovima svijeta učestalost orofacijalnih rascjepa nije poznata [12,37]. U velikom broju država nisu zabilježeni svi porođaji i relevantni podaci o novorođenoj djeci te se koriste podaci pojedinih bolničkih odjela i bolnički registri. Također može doći do problema površne dijagnostike, na primjer pojava mikroformnih rascjepa nekada ostane neprepoznata i neliječena. Učestalost orofacijalnih rascjepa u Europi procijenjena je između 13,17 i 13,45 na 10000 živo rođene djece [12,13].

Ovisno o rasnoj pripadnosti, učestalost orofacijalnih rascjepa je različita, odnosno najveća učestalost javlja se kod američkih Indijanaca (3,6:1000) te je najmanja kod crne rase (0,3:1000) [16,38,39].

U Republici Hrvatskoj učestalost rascjepa iznosi 1,7 na 1000 novorođene djece. Drugim riječima, godišnje se rađalo 70 – 80 djece s orofacijalnim rascjepom. Danas je taj broj manji, ali je ujedno manja i stopa nataliteta. U stresnim razdobljima uočena je povećana incidencija orofacijalnih rascjepa te je moguće zaključiti da stres utječe na pojavu orofacijalnih rascjepa. Tako je 1992. godine zabilježena najveća incidencija (djeca začeta 1991. godine u ratnom razdoblju) [7,14]. U razdoblju od 1988. do 1998. godine učestalost rascjepa u Hrvatskoj mijenjala se svake godine te je iznosila u rasponu 1,43 na 1000 živo rođene djece te 2,02 na 1000 živo rođene djece. Osim faktora stresa, veći broj djece s orofacijalnim rascjepom rođen je u područjima uz velike gradove te agronomski jačim središtima Hrvatske. Najmanja učestalost zabilježena je u industrijskim i poljoprivredno nerazvijenim krajevima Ličko-senjske županije [3,6].

Rascjepi usne i/ili nepca češći su kod dječaka nego kod djevojčica (omjer dječaci:djevojčice = 1,29:1). Kod dječaka zabilježena je veća učestalost rascjepa usne ili kombinacije rascjepa usne i rascjepa nepca, dok su kod djevojčica češći izolirani rascjepi [5,7,40,41].

S obzirom na mjesto zahvaćenosti 10-30 % djece ima rascjepom zahvaćenu samo usnu dok 35-55 % rascjep obuhvaća usnu i nepce. 30-40 % iznosi učestalost izoliranih rascjepa nepca. Postoje mogućnost da vaskularizacija utječe na mjesto pojave rascjepa s obzirom da je 70 % rascjepa na lijevoj strani tijela, ali ne postoje istraživanja na ovu temu koja bi dala potpuni podatak [5,42].

3. Liječenje rascjepa usne i/ili nepca

Karakterističan izgled nosa i usne koji se javlja kao posljedica rascjepa usne i/ili nepca utječe na sve aspekte života te ako se ne liječi, kvaliteta života djeteta bitno je smanjena. Narušeni izgled te poremećaj brojnih funkcija kod djece s rascjepom usne i/ili nepca razlog je stigmatizacije ovakve djece u društvu [16,43]. Osim izgleda, poteškoće djece s rascjepom uključuju poteškoće pri hranjenju, poteškoće sluha, razvoja govora i denticije te se mogu javiti i socijalne i psihološke poteškoće [7,17]. U početku roditelji pokazuju zabrinutost za kvalitetu života djeteta. Roditeljima je potrebno objasniti tijek liječenja te njihova prilagodba nakon dijagnosticiranja rascjepa usne i/ili nepca zahtijeva vremena i strpljenja [5,12].

Poteškoće koje djeca s rascjepom usne i/ili nepca imaju pri dojenju nisu nesavladive, iako mogu ostaviti emocionalni i psihološki utjecaj na majku i dijete. Dijete s rascjepom usne i/ili nepca može imati poteškoća sa sisanjem te se javlja i otežano gutanje. Osjećaji napetosti, zabrinutosti i frustracije prenose se na dijete što može negativno utjecati na odnos i povezanost djeteta s roditeljima [44].

Najčešći problem prilikom razvoja denticije kod rascjepa usne i/ili nepca predstavlja hipodoncija zubi ili prekobrojni zubi. Prekobrojni zubi nalaze se oko rubova rascjepa alveolarnog grebena te je prekobrojne trajne zube potrebno kirurški ukloniti prije kirurškog spajanja alveolarnog grebena [12,45]. Rascjep koji zahvaća kost može dovesti do malokluzije, odnosno skeletne diskrepancije veličine, oblika i položaja čeljusti. Pojavom malokluzije, potrebno je ortodontsko liječenje od djetinjstva do adolescentske dobi [12,45].

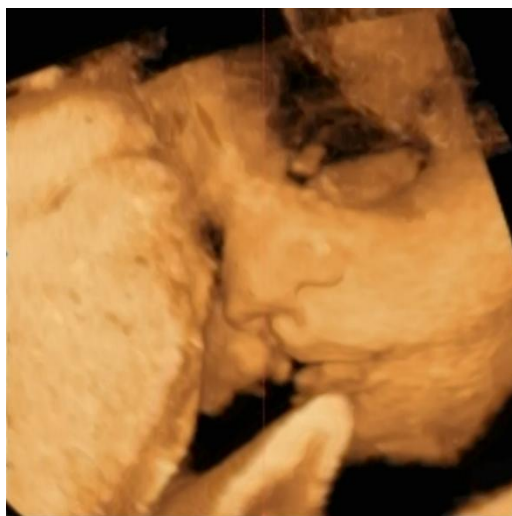Kod djece s rascjepom usne često su prisutni deformiteti nosne strukture. Ukoliko se rascjep proteže do baze nosa, hrskavica nosnog krila je hipoplastična, a kolumela je usmjerena prema nezahvaćenoj strani [12,45].

Djeca s dijagnosticiranim rascjepom mekog nepca imaju predispoziciju za razvoj infekcije srednjeg uha. Zbog rascjepa mišićje mekog nepca nema normalno hvatište te ne može obavljati normalnu funkciju prilikom gutanja. Drugim riječima, zbog nemogućnosti drenaže srednjeg uha i izjednačavanja tlaka srednjeg uha s atmosferskim, dolazi do nakupljanja serozne tekućine u zatvorenom prostoru srednjeg uha što dovodi do upale. Ovo predstavlja ozbiljan problem kod razvoja sluha kod djece s rascjepom nepca [12,45].

Najčešći problemi u govoru kod djece s rascjepom usne i/ili nepca uključuju izgovor konsonantnih zvukova (*p, b, t, d, h, g*). Također je prisutna i hipernazalnost kod djece s rascjepom

mekog nepca te je prisutna sve do kirurške korekcije. Problemi artikulacije nastaju i prije liječenja nepca zbog malformacije zubiju, malokluzije te nenormalno postavljanje jezika. Problemi sa sluhom pridonose govornim poremećajima [12,45].

Temeljiti pregled djeteta prije početka liječenja rascjepa usne i/ili nepca iznimno je važan zbog mogućnosti otkrivanja dodatnih malformacija kao što je npr. submukozni rascjep nepca. Kod submukoznog rascjepa nepca usna i nosna šupljina su odvojene sluznicom. Napredak medicine i tehnologije omogućio je prenatalno otkrivanje rascjepa ultrazvučnom dijagnostikom tijekom trudnoće. Na Slici 3.1. prikazan je dijagnosticirani rascjep otkriven prenatalnim ultrazvukom (Slika 3.1.). Prenatalnim otkrivanjem rascjepa usne i/ili nepca omogućuje pravovremeno informiranje i pružanje potrebne podrške roditeljima. Osjetljivost i specifičnost prenatalne dijagnostike sindromskih i nesindromskih rascjepa moguće je genetskim testiranjem. Kod osoba s genetskom predispozicijom, odnosno osoba koje imaju povećan rizik za nastanak rascjepa, važno je otkrivanje gena odgovornih za nastanak rascjepa usne i/ili nepca [7,16,46,47].



Slika 3.1. Rascjep prikazan ultrazvukom. Izvor: Arhiva KB Dubrava (uz dopuštenje prof. dr. sc. Predraga Kneževića)

Ovisno o ozbiljnosti malformacija, pružanje skrbi, odnosno liječenje djece s rascjepom usne i/ili nepca uključuje nekoliko kirurških zahvata i suradnju multidisciplinarnog tima. Svaki rascjep je specifičan i individualan te je potreban individualan pristup svakom djetetu. Predoperativni postupak određuje se zajedničkom odlukom stručnjaka multidisciplinarnog tima, nakon čega slijedi izvršavanje operativnog zahvata te ako je potrebno postoperativni ispravci

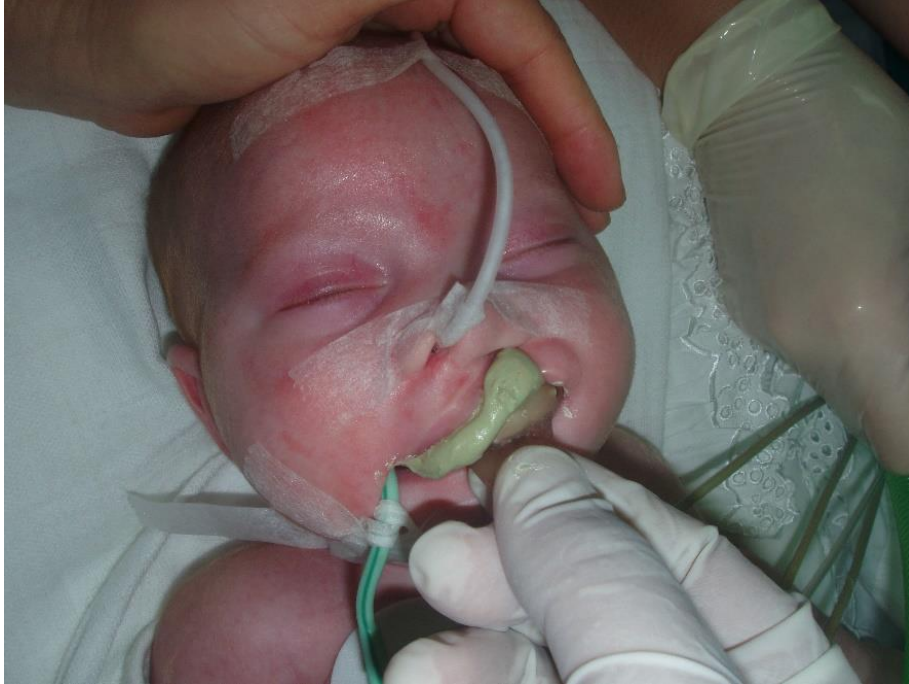[7,16,48,49]. Drugim riječima, operacije se izvode u više faza te se obraća pozornost na estetske i funkcionalne zahtjeve te je važno imati što manji negativni utjecaj na djetetov rast i razvoj.

Dobra praksa za određivanje termina operacije rascjepa usne uključuje tzv. „pravilo desetke“. Kako bi se mogla provesti operacija rascjepa usne u slučaju kada nisu prisutne dodatne kontraindikacije, potrebno je zadovoljiti sljedeće uvjete:

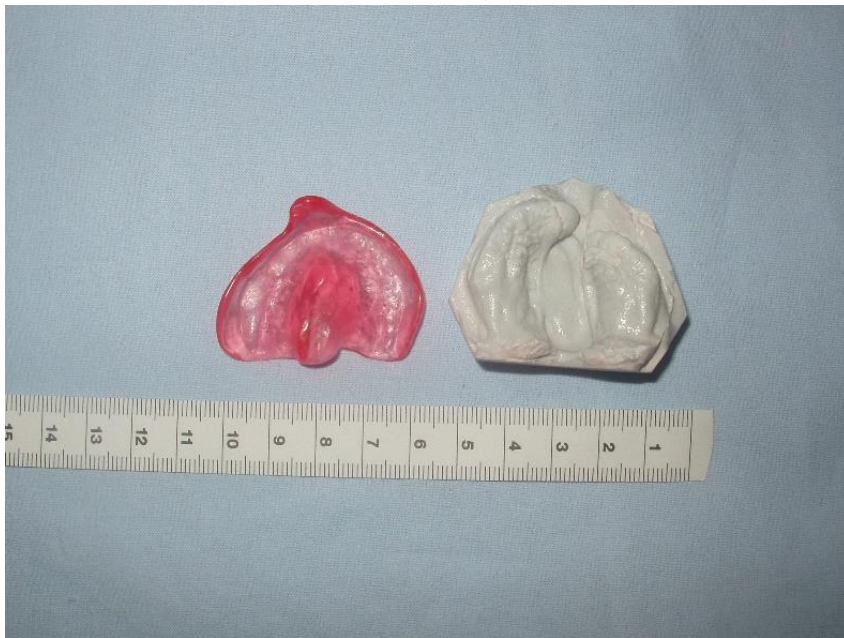- dijete mora biti staro bar 10 tjedana,
- vrijednost hemoglobina mora biti iznad 100,0 g/L,
- težina djeteta je iznad 5 kg (eng. *10 pounds*) [5,50].

„Pravilo desetke“ potječe iz anesteziološkog pravila prema kojem je na temelju istraživanja zaključeno kako je veća vrijednost komplikacija kod djece koje nemaju zadovoljeno ovo pravilo. Osim anesteziološkog pravila, najvažnije je da je dijete zdravo i u dobroj općoj kondiciji [3]. Prilikom kirurškog liječenja nikada se ne žuri, pacijenti su djeca koja rastu i razvijaju se te se poštuju sve faze rasta i razvoja djeteta.

Liječenje potpunog rascjepa započinje netom nakon rođenja te spada u predkirurško-ortodonsko liječenje. Do prve operacije dijete nosi tzv. palatinalnu ploču. Palatinalna ploča omogućuje približavanje segmenata te osigurava pravilan rast i olakšava hranjenje djeteta. Također je mobilna i može se izvaditi nakon hranjenja, očistiti i ponovno vratiti. Primjer uzimanja otiska za izradu palatinalne ploče i palatinalna ploča prikazani su na sljedećim slikama (Slika 3.2. i Slika 3.3.) [5,51,52].



Slika 3.2. Uzimanje otiska gornje čeljusti i mekog nepca za izradu palatinalne ploče [51]



Slika 3.3. Palatinalna ploča (lijevo) i otisak palatinalne ploče (desno) [51]

Stručnjaci su podijeljenih mišljenja o korisnosti korištenja palatinalne ploče. Određeni broj djece rođene s rascjepom može se normalno dojiti i hraniti na bočicu kao i djeca koja nisu rođena

s ovom malformacijom. Palatinalna ploča izrađuje se od akrila te se koristi samo u slučaju da se beba ne može hraniti. Odluku o izradi i korištenju palatinalne ploče donosi maksilofacijalni kirurg.

Postoje mnoge općeprihvaćene kirurške tehnike za primarni popravak jednostranog (Millardova, Fisherova i Mohlerova tehnika) i obostranih (Mulliken tehnika) rascjepa usne. Zajednički cilj u svim popravcima je ponovno uspostavljanje kompetentnog mišića *orbicularis oris*, produljenje filtra i usne te minimiziranje vidljivih ožiljaka [50,53,54].

Kirurško liječenje rascjepa nepca provodi se između 9-24 mjeseca starosti djeteta, odnosno operacija mekog nepca se provodi oko 9 mjeseci života. Ranim liječenjem, odnosno zatvaranjem mekog nepca olakšava se djetetu hranjenje, govor te pomaže ventilaciji srednjeg uha. Zatvaranje tvrdog nepca predviđeno je u dobi oko 2 godine kako bi se osigurao normalan rast i razvoj srednjeg lica. Ako se ovakvom zahvatu pristupi ranije, postoji mogućnost negativnog utjecaja na razvoj koštanog dijela. Cilj kirurških operacija nepca je što ranije uspostavljanje fizioloških funkcija uz što manji utjecaj na rast i razvoj lica [5,52]. Uz liječenje rascjepa, velika pažnja posvećuje se i obliku nosa te se uz kirurško liječenje usne radi i operacija nosa [7].

3.1. Liječenje rascjepa usne i/ili nepca u Kliničkoj bolnici Dubrava

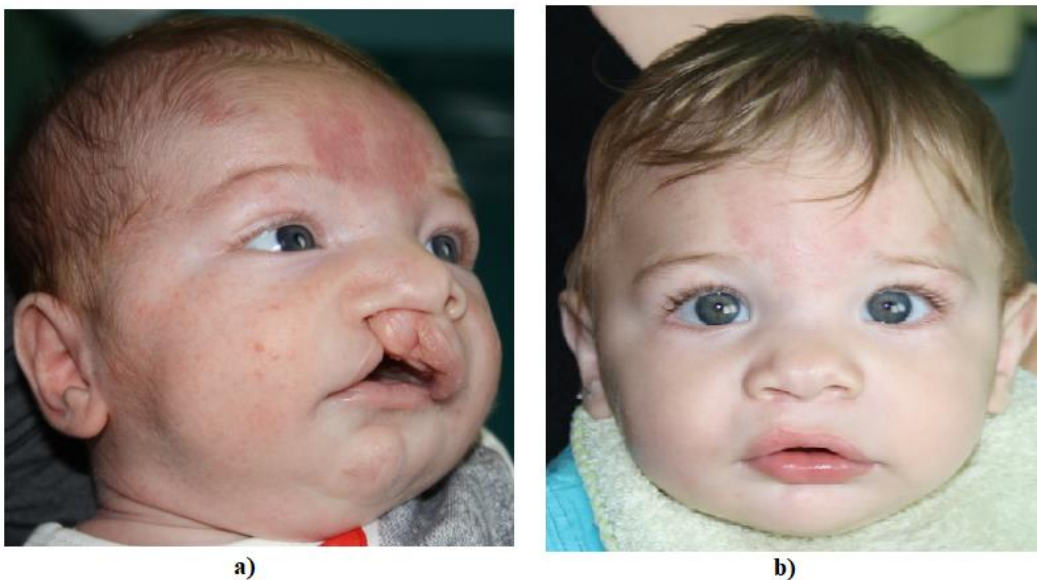
Klinika za kirurgiju čeljusti, lica i usta u Kliničkoj bolnici Dubrava (KB Dubrava) osnovana je u prosincu 1939. godine. Već u siječnju 1940. godina akademik Ivo Čupar proveo je prvu operaciju rascjepa na području Republike Hrvatske. Slijede Mladen Barlović i profesor Marijo Bagatin koji je Kliniku doveo na svjetski nivo u liječenju i operacijama djece rođene s rascjepom usne i/ili nepca. Danas se profesor Predrag Knežević trudi održati svjetske standarde u liječenju rascjepa usne i/ili nepca [55].

Od 2018. godine Klinika sudjeluje u europskom projektu čija je uloga kreiranje smjernica u liječenju i poslijeoperacijskoj rehabilitaciji. Od 2021. godine traje suradnja s laboratorijem za medicinsku genetiku u Klinici za dječje bolesti te se provode genetska istraživanja etiologije rascjepa. Iste godine Klinika za kirurgiju čeljusti, lica i usta postaje referentni centar Ministarstva zdravstva za kirurgiju malformacija glave i vrata u Republici Hrvatskoj, ali i u ovom dijelu Europe [55]. Pojavom epidemije bolesti COVID 19 Klinika se seli u prostore Kliničkog bolničkog centra Zagreb (KBC Zagreb) i ne gubi na kontinuitetu liječenja i skrbi malih pacijenata (20.03.2020.-21.06.2021.).

3.2. Multidisciplinarnan pristup liječenju

Kompleksnost liječenja te optimalan učinak u liječenju rascjepa mogu se postići samo multidisciplinarnim pristupom i zajedničkim djelovanjem stručnjaka. Multidisciplinarni tim koji sudjeluje u liječenju rascjepa čine maksilofacijalni kirurg, ortodont, logoped, pedijatar, neonatolog, pedodont, anesteziolog, otorinolaringolog - audiolog, dječji stomatolog, genetičar, socijalni radnik i psiholog [6,7]. Svaki član tima ima određenu i važnu ulogu u liječenju.

Maksilofacijalni kirurg koordinira pojedine članove tima te upućuje na odgovarajućeg specijalista koji je potreban u određenoj fazi djetetovog razvoja. Uz razvoj medicine i tehnologije razvijaju se i načini i tehnike liječenja rascjepa te su potvrdile važnost postojanja multidisciplinarnog tima za uspješno liječenje [7]. Na sljedećoj slici prikazano je dijete s rascjepom te isto dijete nakon uspješnog kirurškog saniranja rascjepa (Slika 3.2.1.).



Slika 3.2.1. **a)** Dijete s rascjepom. **b)** Uspješno kirurško saniranje rascjepa. Izvor: Arhiva KB Dubrava (uz dopuštenje prof. dr. sc. Predraga Kneževića)

Maksilofacijalni kirurg ne smije pristupiti liječenju standardizirano zbog individualnosti pacijenata i specifičnosti svakog rascjepa. Prilikom odabira vremena i načina operiranja maksilofacijalni kirurg mora paziti na estetske i funkcijske zahtjeve, ali i da ima što manji utjecaj na pravilan rast i razvoj. Niti u jednom drugom kirurškom polju nema toliko važan utjecaj rane kirurške intervencije na rast i razvoj kao kod rascjepa [7,56]. Ranom kirurškom intervencijom utječe se na estetski izgled, funkciju govora, gutanja i sluha, ali ožiljci koji nastaju liječenjem mogu

ometati rast i razvoj srednjeg lica te gornje čeljusti. U tom slučaju potrebne su korektivne operacije ožiljaka. Konačni rezultati kirurgije, estetski i funkcijski, vidljivi su tek prestankom rasta i razvoja djeteta [7,57].

Ortodoncija je specijalistička grana stomatologije te ortodontsko liječenje ima veliki značaj u rehabilitaciji osoba rođenih s rascjepom usne i/ili nepca. Ortodont se u tim uključuje neposredno po rođenju djeteta te sudjeluje u zbrinjavanju skeletnih dentofacijalnih anomalija [7]. S obzirom na dob pacijenta, česta je suradnja ortodonta s dječjim stomatologom. U slučaju potrebe za protetikom, ortodont pomiče i uspravlja pogrešno nagnute zube potencijalnih nosača fiksnog nadomjestka. Kod pacijenata s dijagnozom parodontopatija i mobilnosti zubi, ortodont uspostavlja normalniju okluziju i sudjeluje u imobilizaciji zubiju. Osim dječjih stomatologa, suradnja s oralnim kirurzima omogućuje zajedničku procjenu indikacija za vađenje retiniranih zubi te manjih kirurških zahvata na mekim tkivima usne šupljine koji mogu biti zapreka ortodontskom tretmanu [7,58].

Prije operacije rascjepa, logoped ima savjetodavnu ulogu. Kod rođenja djeteta s rascjepom usne i/ili nepca, roditelji su zabrinuti i bespomoćni. Uloga logopeda prije operacije je priprema roditelja na činjenicu da će njihovo dijete možda imati govorne teškoće koje se mogu otkloniti stručnim vježbama. Uz to, logoped pomaže roditeljima da prihvate svoj novorođenče te ih upućuje da kroz igru s djetetom postignu da mu usna šupljina ne bude nelagoda [7,59]. Nakon operacije, logoped upućuje roditelje kako razvijati orofacijalnu muskulaturu, vokalnu igru te kako raditi predgovorne vježbe za kasniji razvoj govora. Također je važna pomoć logopeda kod pravilnog žvakanja i disanja. U praksi, što se prije započne terapija, rezultati su bolji te su ponekad potrebne i godine terapije za dobar govor [7].

Nakon zatvaranja rascjepa, djeca često znaju imati upale uha i smetnje sa sluhom. Otorinolaringolog je odgovoran za praćenje funkcije srednjeg uha te provjeru sluha uz liječenje bolesti srednjeg uha koja je česta kod djece s rascjepom [7]. Otorinolaringolog također procjenjuje strukturne aspekte usne šupljine, orofarinksa, nosne šupljine i gornjih dišnih putova te liječi anomalije, uključujući adenotonzilarnu hipertrofiju, faringealne mase ili abnormalnosti glasnica [19]. Važne su i redovite kontrole audiologa koji prema individualnom nalazu i samom pacijentu donosi odluku koji je zahvat najprikladniji kada je u pitanju razvoj (srednjeg) uha [7].

Genetičar je odgovoran za procjenu pacijenata s poviješću rascjepa, velofaringealne disfunkcije ili kraniofacijalnih anomalija za obrazac koji ukazuje na poznati sindrom. Nakon

identificiranja sindroma, genetičar savjetuje obitelj u vezi s dijagnozom te rizikom ponovnog pojavljivanja za dodatno potomstvo u obitelji ili jednog dana u obitelji pacijenta [19,60].

Procjenu općenitog medicinskog stanja pacijenta, njegov rast i razvoj donosi pedijatar. Pedijatar također određuje je li potreban drugi oblik medicinske njege prije kirurškog liječenja rascjepa [19,61].

Psiholog procjenjuje psihološke potrebe pacijenta te pomaže pacijentu i obitelji u nošenju s medicinskim, socijalnim i emocionalnim izazovima koji proizlaze iz pacijentove dijagnoze. Psiholog također pomaže procjeni spremnosti i pripremljenosti pacijenta prije svake operacije [19,62]. Uz psihologa, socijalni radnik također pomaže obitelji u nošenju s problemima koji su povezani uz pacijentovu dijagnostiku. Socijalni radnik također pomaže u nošenju sa stresom i emocionalnim reakcijama na probleme i brige vezane uz djetetovo liječenje.

Potpuno izlječenje djeteta podrazumijeva oblikovanje usne, nosa i nepca, uspostave normalne funkcije sluha, govora, zubnog statusa i psihosocijalne integracije. Kompleksnost i uspješno saniranje rascjepa usne i/ili nepca moguća je jedino dobrim funkcioniranjem cijelog tima.

U svakoj fazi liječenja neizostavan član tima je medicinska sestra.

4. Uloga medicinske sestre u liječenju rascjepa usne i/ili nepca

Uloga medicinske sestre u multidisciplinarnom timu za liječenje rascjepa usne i/ili nepca je višestruka. Uz maksilofacijalnog kirurga, medicinska sestra je prvi član tima kojeg roditelji upoznaju. Medicinska sestra procjenjuje cjelokupni fizički razvoj djeteta, potvrđuje raste li dijete normalno i je li dobrog zdravlja. Medicinska sestra često je stručnjak koji pomaže obitelji u razvoju tehnika kompenzacijske prehrane te je stručnjak koji savjetuje obitelj u vezi s kirurškim zahvatima i odgovara na njihova specifična pitanja. S obzirom na količinu stručnih radova sa smjernicama za liječenje rascjepa, nužne su redovite edukacije ne samo medicinskih sestara, već i cijelog tima [19].

U trenutku saznavanja dijagnoze, roditelji trebaju podršku i razumijevanje. Zabrinutost roditelja u prvim danima života djeteta, briga oko hranjenja, disanja, osjeća li dijete bol zbog rascjepa – samo su neka od najčešćih pitanja roditelja. Medicinska sestra svojim znanjem i vještinama pomaže budućim roditeljima da se prilagode na novonastalu situaciju.

Kao stručnjak u razvoju tehnika kompenzacijske prehrane, medicinska sestra mora znači načine hranjenja i kako riješiti poteškoće koje bi se mogle javiti. Pri tome je potrebno poznavati i dostupnost pomagala kao što su posebne bočice i dude za hranjenje. Posljedice oronazalne komunikacije mogu biti nazalna regurgitacija (hrana se prilikom hranjenja vraća na nos), kašalj, produljeno hranjenje i umor djeteta. Sve ovo dovodi do pojave straha roditelja. Medicinska sestra svojim znanjem, iskustvom i vještinama pomaže majci u prvim danima kada su one najosjetljivije. Sve dok dijete može usnama napraviti podtlak i uz majčinu povećanu strpljivost i produženo vrijeme hranjenja, hranjenje je omogućeno. Razni proizvođači danas nude specijalne dude i bočice za hranjenje djece rođene sa rascjepom (NUK, Dr. Brown, Haberman). Osim hranjenja, potrebno je podučiti roditelje ispravnom čišćenju nosa bebe nakon hranjenja. Mama i beba s vremenom pronađu način hranjenja koji im najviše odgovora. Potrebno je pratiti težinu bebe prilikom rasta [63]. Roditeljima je potrebno objasniti uobičajene pojave iza kirurškog zahvata. U postoperativnom periodu potrebno je zaštititi ranu od nehotičnih oštećenja. Kako bi se to postiglo, koriste se posebne „narukvice“ koje se stavljaju djetetu na ruke.

Uz pomoć roditeljima prilikom hranjenja i dobre brige o rascjepu usne i/ili nepca novorođenčeta, medicinska sestra također pomaže roditeljima da se pripreme za operaciju, objašnjava očekivanja života s rascjepom te pred- i post-operativne postupke, komunicira sa svim članovima tima koji sudjeluju u liječenju djeteta. Uloga medicinske sestre uključuje osiguravanje

nesmetanog procesa od dijagnoze do porođaja te kroz cijeli proces liječenja i nastavka normalne njege. Osim toga, medicinske sestre su u dobroj poziciji za poticanje pridržavanja protokola liječenja, na primjer za pospješivanje zacjeljivanja rana [20,63,64,65].

Unatoč specijaliziranoj njezi i potpori, malo je istraživanja posvećeno istraživanju emocionalne, socijalne i informacijske potpore koju medicinske sestre pružaju. Kvalitativno istraživanje Nelsona i sur. s 27 roditelja pokazalo je kako roditelji s kojima medicinske sestre rade pripisuju veliko poštovanje medicinskim sestrama [20,21]. Prema Feragen i sur., prisustvo jedne posvećene i dostupne osobe u svakom timu za liječenje rascjepa koju roditelji mogu kontaktirati kada je to potrebno predstavlja dragocjeno ulaganje u prilagodbu roditelja na djetetovu dijagnozu te također može ojačati suradnju tijekom liječenja između roditelja i zdravstvenih djelatnika [20,66]. Međutim u većini istraživanja uloga medicinske sestre je prijavljena kao sekundarna ili slučajna.

Medicinska sestra ključni je pružatelj socijalne i informacijske podrške obiteljima s djecom s rascjepom usne i/ili nepca te svojim znanjem i vještinama može pomoći da se zaobiđe hijerarhijska društvena struktura odozgo prema dolje u putu liječenja rascjepa usne i/ili nepca iz perspektive roditelja. Medicinska sestra mora donositi važne odluke u vezi sadržaja i širenja informacija između multidisciplinarnog tima i roditelja. Medicinska sestra također određuje koje informacije podijeliti, kako, kada i gdje ih podijeliti [20]. Ključnu ulogu u radu medicinske sestre imaju edukacija, informiranje, podrška roditeljima te komunikacijske vještine. Iako nedovoljno prepoznata, može se zaključiti kako je uloga medicinske sestre u funkcioniranju multidisciplinarnog tima iznimno važna i nezamjenjiva.

5. Prevencija rascjepa usne i/ili nepca

Nastanak rascjepa kod novorođenčadi se, nažalost, ne može prevenirati. Prevencija uzimanjem preparata folne kiseline nema značajnu ulogu u sprječavanju pojave rascjepa. S obzirom na utjecaj vanjskih čimbenika, savjetuje se izbjegavanje uporabe nepotrebnih lijekova i izlaganje rizičnim čimbenicima u prvim tjednima trudnoće. Ako postoji genetska predispozicija za rascjep usne i/ili nepca, potrebno je savjetovati se s genetičarom. Jedan od razloga nedostatka preventivnih mjera za nastanak rascjepa usne i/ili nepca je nedovoljno objašnjen mehanizam razvoja normalne i nastanka rascijepljene orofacijalne regije [6,16,67].

Unatoč nemogućnosti prevencije nastanka rascjepa usne i/ili nepca, moguće je informirati i educirati roditelje i obitelj djece kako bi se umanjio šok i trauma povezani s dijagnostikom rascjepa te kako bi se omogućilo što lakše privikavanje i liječenje.

Veliki uspjeh funkcioniranja multidisciplinarnog tima je i savjetovanje trudnica koje su tek saznale da će roditi dijete sa rascjepom usne i/ili nepca. Kod većine trudnica malformacija se može vidjeti prenatalno na 3D ultrazvuku, ali se još uvijek veliki dio njih otkriva kliničkim pregledom po rođenju. S nalazom dobivenim od ginekologa, buduća majka dolazi na savjetovanje. Ambulanta za malformacije i deformitete gdje ih dočekuje iskusan kirurg i medicinska sestra je pravo mjesto za pouzdane i vrijedne informacije o liječenju rascjepa i funkcioniranju multidisciplinarnog tima. Početna tuga i strah na kraju se zamijeni za razumijevanje i prihvaćanje novonastale situacije. Prenatalno otkrivanje malformacije omogućuje emocionalnu pripremu roditelja. Javlja se strah od nepoznatog ali im se i daje na vremenu da se suoče sa problemima koji očekuju. Važno je u tom trenutku objasniti budućim roditeljima da se rascjepi uspješno liječe i da neće biti posljedica koje bi kasnije mogle utjecati na djetetov pravilan rast i razvoj u odnosu na njegove vršnjake.

Udruga roditelja djece rođene s rascjepom „OSMIJEH“ osnovana je 2007. godine u KB Dubrava. Predsjednik i osnivač je prof. dr. sc. Predrag Knežević. Udruga služi roditeljima i obitelji djece kako bi se lakše povezali i potražili pomoć. Zakonom o zdravstvenoj zaštiti također su zajamčena ostvarivanja prava roditelja na određene beneficije te uz to zajamčen je nadzor i stručni savjeti svih članova tima [18].

U vremenu globalne informatizacije i dijeljenja informacija putem društvenih mreža, roditelji su okupljeni i na Facebook stranici OSMIJEH. Uz pouzdanog partnera u obliku roditelja

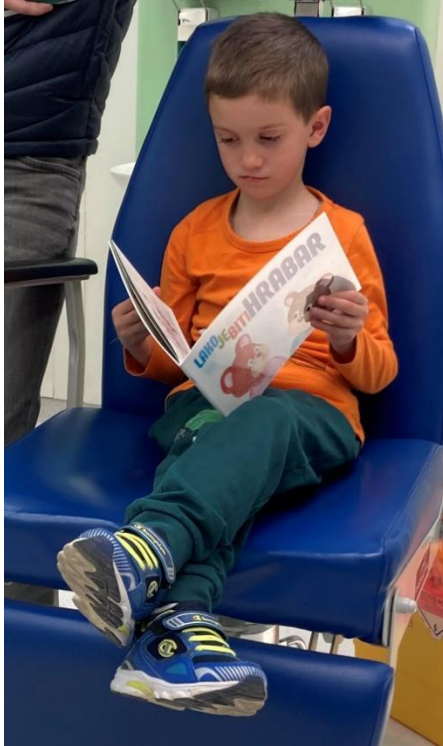
i administratora grupe, dijele se informacije i savjeti. Ovakav način pozitivne komunikacije pokazao se izuzetno korisnim i vrijednim u doba pandemije bolesti COVID 19.

Članovi tima za liječenje također su potaknuli izdavanje slikovnice za djecu i roditelje „Lako je biti hrabar“. Slikovnica na edukativan i jednostavan način prikazuje najvažnije informacije o rascjepu i liječenju rascjepa te je na sljedećoj slici prikazana naslovnica slikovnice (Slika 5.1.).



Slika 5.1. Naslovnica slikovnice „Lako je biti hrabar“ (osebna fotografija)

Slikovnica je prilagođena djeci te na jednostavan način približava djeci što je to rascjep te kako se rascjep liječi. Također ohrabruje djecu da je rascjep nešto što je moguće izliječiti i da se ne treba bojati liječenja. Na sljedećoj slici prikazano je dijete u KB Dubrava koje čita slikovnicu „Lako je biti hrabar“ (Slika 5.2.).



Slika 5.2. Pacijent (dijete s dijagnosticiranim i liječenim rascjepom) koji čita slikovnicu „Lako je biti hrabar“. Izvor: Arhiva KB Dubrava (uz dopuštenje prof. dr. sc. Predraga Kneževića)

Udruga također pomaže i materijalnim sredstvima kako bi se prostor Odjela za malformacije i deformitete čeljusti i lica u KB Dubrava i dječja igraonica na odjelu uredio i učinio ugodnim za naše male pacijente, od nabave namještaja, igračkaka, toplomjera, posebno dizajniranih dudu i bočica za hranjenje. Slika 5.3. prikazuje uređenu prostoriju Odjela za malformacije i deformitete čeljusti i lica u kojoj borave djeca i njihove majke.



Slika 5.3. Prostorije Odjela za malformacije i deformitete čeljusti i lica prilagođen djeci.

Izvor: Arhiva KB Dubrava (uz dopuštenje prof. dr. sc. Predraga Kneževića)

6. Istraživački dio

6.1. Cilj i svrha rada

Cilj rada je provesti retrospektivno istraživanje učestalosti rascjepa usne i/ili nepca analizom medicinske dokumentacije hospitalizirane djece u KB Dubrava u razdoblju od pet godina te opisati multidisciplinarnan pristup liječenju rascjepa usne i/ili nepca uz poseban naglasak na ulogu medicinske sestre kao člana multidisciplinarnog tima.

6.2. Metode

6.2.1. Istraživanje novorođenčadi s rascjepom usne i/ili nepca hospitalizirane u KB Dubrava 2018.-2022.

Provedeno je retrospektivno istraživanje u razdoblju od 2018. do 2022. godine. Ispitivanje je provedeno na temelju prikupljenih podataka iz arhiva informatičkog sustava KB Dubrava. Za potrebe retrospektivnog istraživanja analizirana je medicinska dokumentacija novorođenčadi rođene s rascjepom usne i/ili nepca hospitalizirane u KB Dubrava od 2018. do 2022. godine. Ovi podaci uključuju spol djeteta, broj hospitalizirane djece te vrstu rascjepa (usne, nepca, usne i nepca). Prikupljeni podaci obuhvaćaju novorođenčad rođenu s orofacijalnim rascjepom kao samostalnom dijagnozom kao i one kod kojih je rascjep jedan od znakova malformacijskog sindroma. Važno je napomenuti kako se sva djeca s dijagnosticiranim rascjepom usne i/ili nepca u Republici Hrvatskoj liječe u KB Dubrava.

Za potrebe rada korišteni su i podaci upitnika za roditelje djece rođene s rascjepom. Ovaj upitnik počeo se dijeliti u KB Dubrava od 2019. godine jer se stekao dojam da je povećan broj novorođenčadi s ovom malformacijom. Za upitnik su dobivene sve potrebne suglasnosti Etičkog povjerenstva KB Dubrava. U upitniku je navedeno više informacija nego što je korišteno prilikom izrade ovog rada (*14.1. Prilog A*). U radu su korišteni podaci o:

- dobi majke djeteta,
- genetskoj predispoziciji i pojavnosti rascjepa u obitelji,
- geografska raspodjela po mjestu rođenja djeteta.

Više od navedenog bilo bi primjereno za temu nekog opširnijeg rada.

Podaci o broju rođene djece u razdoblju od 2018. do 2022. godine u Republici Hrvatskoj preuzeti su s internetskih stranica Državnog zavoda za statistiku Republike Hrvatske [68,69].

Na temelju prikupljenih podataka izračunata je incidencija pojave rascjepa usne i/ili nepca u Republici Hrvatskoj, distribucija prema tipu rascjepa, udio slučajeva s genetskom predispozicijom, distribucija tipova rascjepa po godini te struktura tipova rascjepa obzirom na geografsku lokaciju i dob majke.

Za obradu podataka korišteni su paketi Microsoft Excel te IBM SPSS Statistics v.26.

Istraživanje je provedeno u skladu sa Zakonom o zaštiti prava pacijenata i Uredbom EU o zaštiti pojedinaca u vezi s obradom osobnih podataka i slobodnom kretanju takvih podataka te odredbama Kodeksa liječničke etike i deontologije i pravilima Helsinške deklaracije i njenih verzija 1964.-2013. (Klasa: 500-03/19-01/80, Ur.br. 2181-147-01/06/M.S.-19-2). U prilogu se nalazi etičko odobrenje KB Dubrava za provedeno istraživanje (*14.2. Prilog B*).

6.2.2. Uloga medicinske sestre opisana kroz prikaz slučaja liječenja rascjepa usne i/ili nepca

Uz retrospektivno istraživanje novorođenčadi s rascjepom usne i/ili nepca hospitaliziranih u KB Dubrava u razdoblju od 2018. do 2022. godine, odabrani su slučajevi kroz čiji će se prikaz objasniti specifičnost rada medicinske sestre kroz cijeli proces liječenja rascjepa. Kao i za statističke podatke, uvid u dokumentaciju proveden je u KB Dubrava na Klinici za kirurgiju lica, čeljusti i usta u periodu od 01.01.2018.-31.12.2022.

Istraživanje je provedeno u skladu sa Zakonom o zaštiti prava pacijenata i Uredbom EU o zaštiti pojedinaca u vezi s obradom osobnih podataka i slobodnom kretanju takvih podataka te odredbama Kodeksa liječničke etike i deontologije i pravilima Helsinške deklaracije i njenih verzija 1964.-2013. (Klasa: 500-03/19-01/80, Ur.br. 2181-147-01/06/M.S.-19-2). U prilogu se nalazi etičko odobrenje KB Dubrava za provedeno istraživanje (*14.2. Prilog B*).

7. Rezultati

7.1. Istraživanje novorođenčadi s rascjepom usne i/ili nepca hospitalizirane u KB Dubrava 2018.-2022.

Prema prikupljenim podacima iz informatičkog sustava KB Dubrava promatranom razdoblju (2018. - 2022.) hospitalizirano je 280 pacijenata od čega je 253 (90,36%) iz Hrvatske. U nastavku će biti obrađeni podaci samo za slučajeve iz Republike Hrvatske, odnosno podaci za 253 pacijenta.

Incidencija pojave rascjepa usne i/ili nepca u Republici Hrvatskoj prikazana je u sljedećoj tablici (Tablica 7.1.1.).

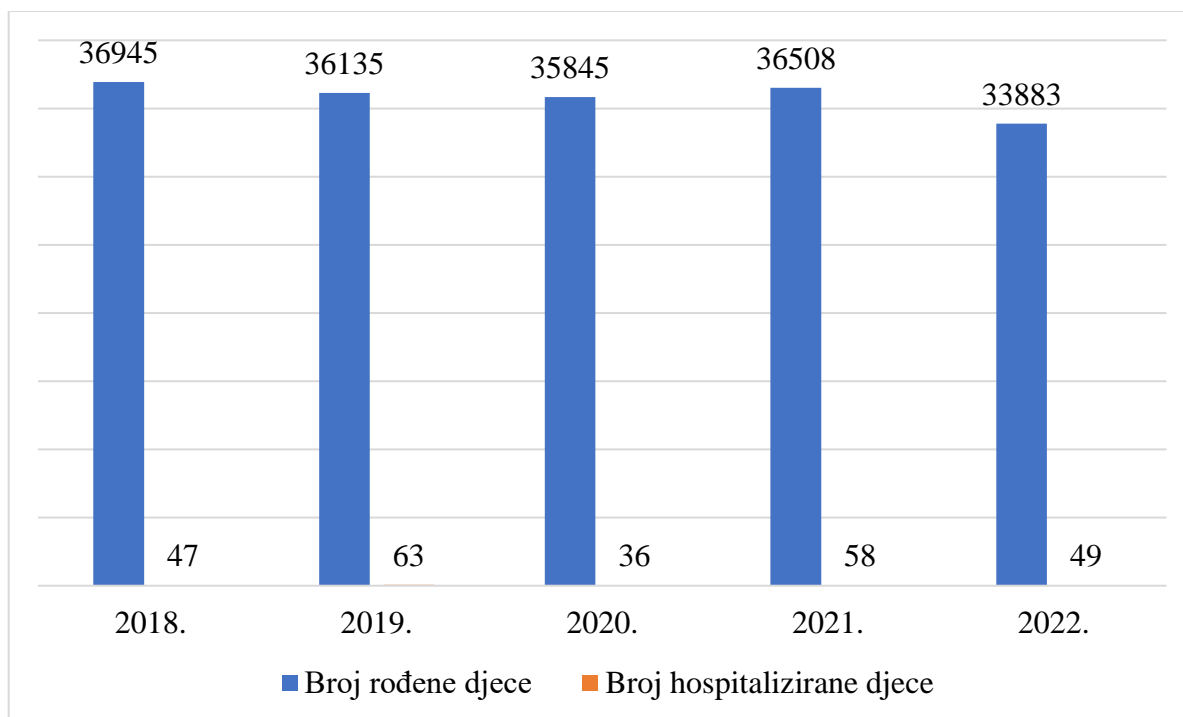
Tablica 7.1.1. Incidencija pojave rascjepa usne i/ili nepca u Republici Hrvatskoj u razdoblju od 2018. do 2022. godine

Godina	2018.	2019.	2020.	2021.	2022.
Broj rođene djece	36945*	36135*	35845*	36508*	33883**
Broj hospitalizirane djece	47	63	36	58	49
Incidencija/ na 1000 rođene djece	1,3	1,7	1,0	1,6	1,4

* [68]

**[69]

Broj rođene i hospitalizirane djece u KB Dubrava u razdoblju od 2018. do 2022. godine grafički je prikazan na Grafikonu 7.1.1.



Grafikon 7.1.1. Broj rođene i hospitalizirane djece u razdoblju od 2018. do 2022. godine

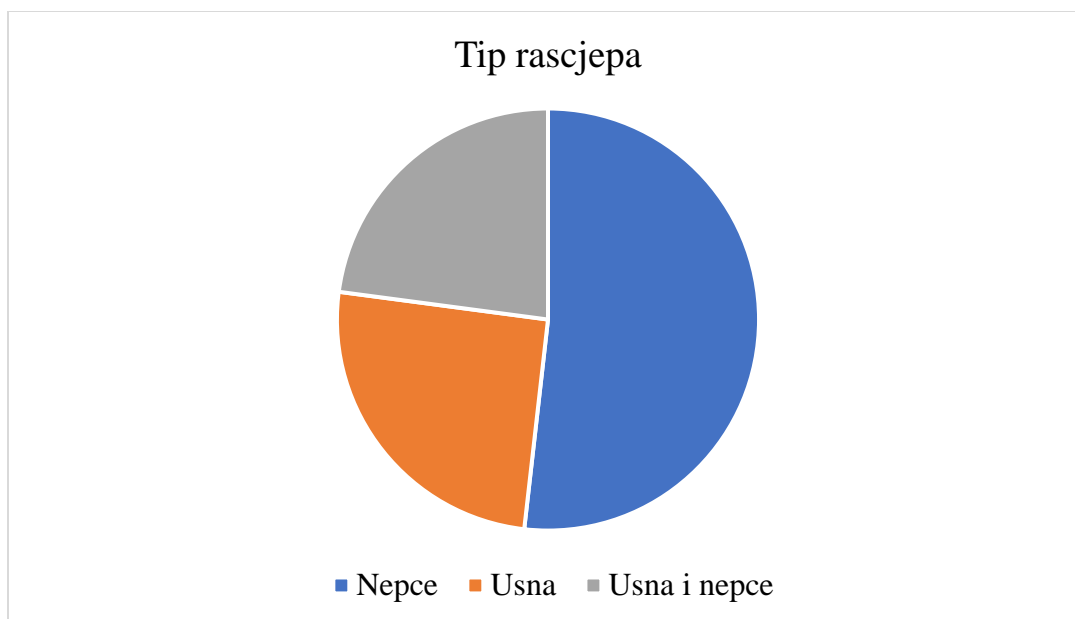U promatranom razdoblju najveća incidencija bila je 2019., a najmanja incidencija 2020. godine. P vrijednost dobivena Hi kvadrat testom za incidenciju je 0,710 (>0,05), odnosno incidencija se nije statistički značajno mijenjala kroz godine promatranog razdoblja.

Prikazana je u sljedećoj tablici (Tablica Distribucija prema tipu rascjepa (rascjep usne, nepca ili usne i nepca) za cijelo promatrano razdoblje (2018. - 2022.) prik 7.1.2.).

Tablica 7.1.2. Distribucija prema tipu rascjepa (rascjep usne i/ili nepca) u razdoblju od 2018. do 2022. godine

Tip rascjepa	Broj slučajeva (%)
Nepce	131 (51,8)
Usna	64 (25,3)
Usna i nepce	58 (22,9)

Udio tipova rascjepa (rascjep usne, nepca te usne i nepca) grafički je prikazan na Grafikonu 7.1.2.



Grafikon 7.1.2. Udio pojedinih tipova rascjepa (usne, nepca i usne i nepca)

Udio pojedinih tipova rascjepa nije podjednak, odnosno u više od polovice slučajeva (51,8 %) riječ je o rascjepu nepca.

U 26 slučajeva (10,3 %) postojala je genetska predispozicija za rascjep usne i/ili nepca.

Dob majke nije normalno distribuirana (Kolmogorov-Smirnov test $P = 0,000$) te je srednju dob majki potrebno izraziti kao medijan, a ne kao aritmetičku sredinu. Srednja dob majke izražena kao medijan je 30 godina, odnosno broj majki koje su mlađe i starije od 30 godina je jednak. Najmlađa majka imala je 18, a najstarija 48 godina.

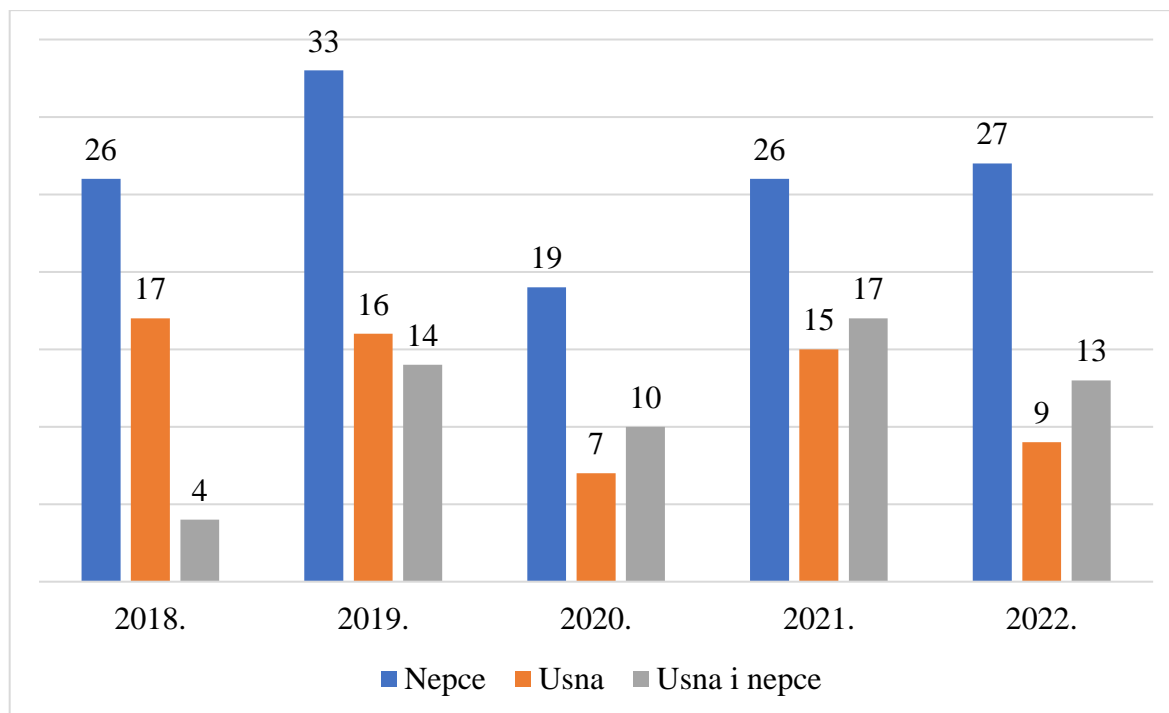
Prema geografskoj lokaciji podaci su podijeljeni u dvije grupe – kopnena i priobalna Hrvatska. 170 pacijenata (68, 0 %) dolazi iz kopnene Hrvatske, a 80 pacijenata (32, 0 %) iz priobalne Hrvatske. Za 3 pacijenta ne postoje podaci. Većina pacijenata dolazi iz kopnene Hrvatske.

U sljedećoj tablici prikazana je struktura tipova rascjepa po godinama (Tablica 7.1.3.). Radi lakšeg prikaza, struktura tipova rascjepa po godinama prikazana je grafički na Grafikonu 7.1.3.

Tablica 7.1.3. Struktura tipova rascjepa u razdoblju od 2018. do 2022. godine

Godina	Nepce	Usna	Usna i nepce	P*
2018.	26	17	4	0,242
2019.	33	16	14	
2020.	19	7	10	
2021.	26	15	17	
2022.	27	9	13	

* *Hi kvadrat test; razina značajnosti 0,05*



Grafikon 7.1.3. Grafički prikaz strukture tipova rascjepa od 2018. do 2022. godine

Obzirom da je $P > 0,05$ ($P = 0,242$), može se zaključiti ne postoji statistički značajna razlika u distribuciji tipova rascjepa po godini. Drugim riječima, distribucija tipova rascjepa nije se mijenjala značajno kroz godine.

Srednja dob majke (medijan) je 30 godina. Kako bi vidjeli mijenja li se struktura tipova rascjepa kod mlađih i starijih majki, majke su podijeljene u skupine 18-30 godina i 31-48 godina starosti. Za tri majke ne postoje podaci o starosti te one nisu uzete u izračun ($N=250$, umjesto $N=253$). Tablica 7.1.4. prikazuje strukturu tipova rascjepa usne i/ili nepca kod mlađih (18-31) i

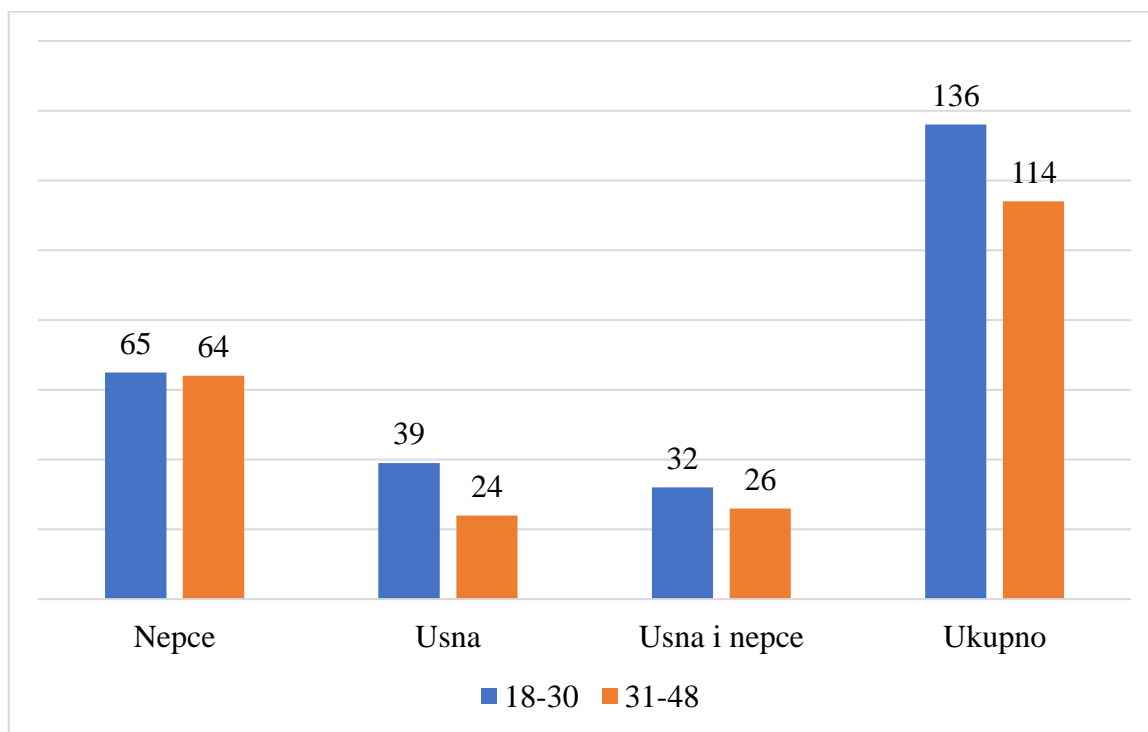
starijih (31-48) majki. Spomenuta struktura tipova rascjepa također je prikazana grafički na Grafikonu 7.1.4.

Tablica 7.1.4. Struktura tipova rascjepa usne i/ili nepca kod mlađih (18-31) i starijih (31-48) majki

Tip rascjepa	Dobne grupe**		P*
	18-30	31-48	
Nepce	65	64	0,320
Usna	39	24	
Usna i nepce	32	26	
Ukupno	136	114	0,164

* *Hi kvadrat test; razina značajnosti 0,05*

***Napomena: za 3 majke ne postoje podaci o starosti te nisu uzete u obzir (N = 250, a ne 253).*



Grafikon 7.1.4. Grafički prikaz strukture tipova rascjepa usne i/ili nepca kod mlađih (18-31) i starijih (31-48) majki

Obzirom da je dobiveni $P > 0,05$ ($P = 0,320$) možemo tvrditi da nema statistički značajne razlike u strukturi tipova rascjepa kod mlađih (18-30) i starijih (31-48) majki. Dobiveni P ukupno

je veći od 0,05 (0,164), stoga razlika u pojavnosti rascjepa bez obzira na tip kod mlađih (136) i starijih majki (114) nije značajna te se ne razlikuje značajno od omjera 50:50. Drugim riječima, može se tvrditi da je apsolutna pojavnost rascjepa podjednaka i u starijih i u mlađih majki. Međutim, za određivanje relativne pojavnosti, potrebno je analizirati ukupan broj poroda kod starijih i mlađih majki te navedeni podatak nije dostupan.

Sljedeća tablica prikazuje učestalost genetske predispozicije obzirom jesu li majke starije ili mlađe (Tablica 7.1.5.).

Tablica 7.1.5. Učestalost genetske predispozicije obzirom na dob majke (mlađe ili starije)

Dobna skupina	Genetska predispozicija		P*
	postoji, N	ne postoji N	
mlađe	16	120	0,440
starije	10	104	

* *Hi kvadrat test; razina značajnosti 0,05*

Dobiveni $P > 0,05$ te ne postoji razlika u strukturi postojanja genetske predispozicije obzirom na starost majke.

Tablica 7.1.6. prikazuje dobnu strukturu majki u kopненоj i priobalnoj Hrvatskoj.

Tablica 7.1.6. Dobna struktura majki u kopненоj i priobalnoj Hrvatskoj

Dobna skupina	Lokacija**		P*
	Kopnena Hrvatska	Priobalna Hrvatska	
Mlade	91	43	0,969
Starije	77	36	

* *Hi kvadrat test, razina značajnosti 0,05*

***Napomena: iz analize su izbačena 3 slučaja za koje ne postoji podatak o lokaciji.*

P vrijednost od 0,969 ($>0,05$) ukazuje da ne postoji statistički značajna razlika u dobnoj strukturi majki u odnosu na kopnenu i priobalnu Hrvatsku. Drugim riječima, dobna struktura majki u kontinentalnoj i priobalnoj Hrvatskoj je slična.

Promatrana je i struktura tipova rascjepa obzirom na geografsku lokaciju te su podaci prikazani u sljedećoj tablici (Tablica 7.1.7.).

Tablica 7.1.7. Strukturni tipovi rascjepa obzirom na geografsku lokaciju

Tip rascjepa	Lokacija**		P*
	Kopnena Hr	Priobalna Hr	
Nepce	85	43	0,175
Usna	40	24	
Usna i nepce	45	13	

* *Hi kvadrat test, razina značajnosti 0,05*

***Napomena: iz analize su izbačena 3 slučaja za koje ne postoji podatak o lokaciji.*

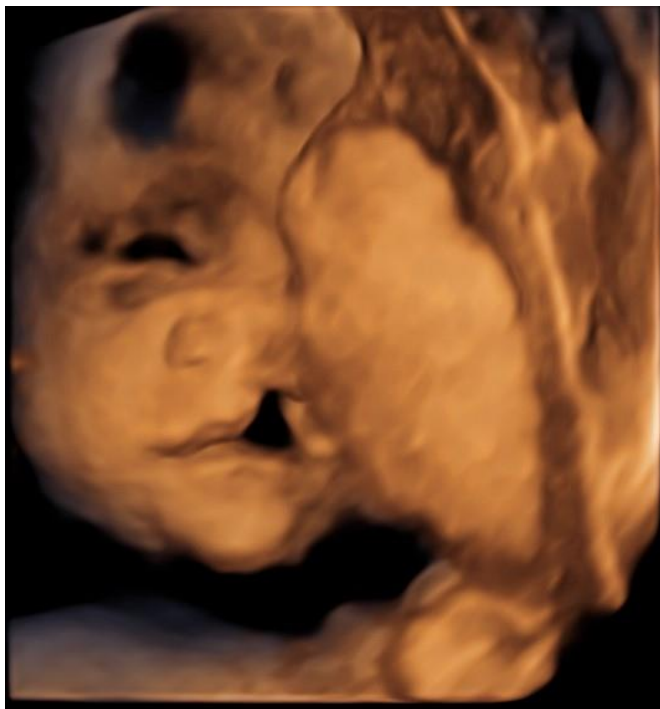Prema $P = 0,175$ može se zaključiti da ne postoji razlika u strukturi tipova rascjepa obzirom na geografsku lokaciju. Drugim riječima, na obje lokacije dominira rascjep nepca te se ne može tvrditi kako na priobalnoj Hrvatskoj dominira rascjep usne i rascjep usne i nepca.

7.2. Prikaz slučaja liječenja rascjepa usne i/ili nepca

7.2.1. Prikaz slučaja liječenja rascjepa usne i nepca

Prikazan je slučaj pacijentice s rascjepom usne i nepca. Pacijentici (žensko novorođenče) dijagnosticiran je potpuni desnostrani rascjep primarnog i sekundarnog nepca s rascjepom usne. Po međunarodnoj klasifikaciji bolesti šifra je Q37.5. Alveolarni grebeni su izrazito udaljeni. Pacijentica je podvrgnuta pod tri operativna zahvata, pri čemu su se poštovala pravila planiranja operativnog liječenja vezana uz „pravilo desetke“ i potreban vremenski razmak između svakog operativnog zahvata. Nema jedinstvenog savjeta za liječenje rascjepa te je potreban individualan pristup u svakom slučaju [18].

Pacijentica (dijete) rođeno je iz majčine druge kontrolirane rizične trudnoće. Tijekom trudnoće postavljena je sumnja na intrauterini zastoje u razvoju. Prenatalnim ultrazvukom dijagnosticiran je rascjep prikazan na Slici 7.2.1.1. Porod je induciran u 38 tjednu trudnoće.

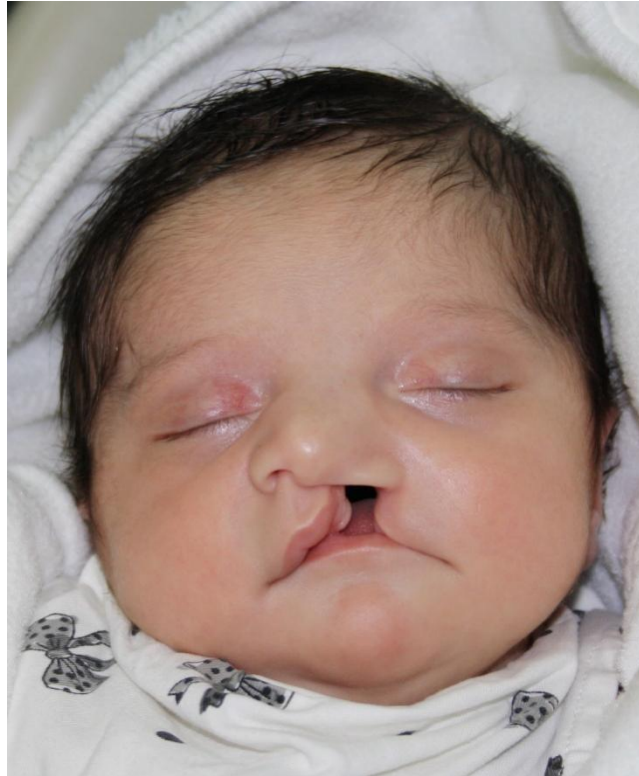

Slika 7.2.1.1. Rascjep dijagnosticiran prenatalnim ultrazvukom. Izvor: Arhiva KB Dubrava (uz dopuštenje prof. dr. sc. Predraga Kneževića)

Nakon rođenja djeteta s rascjepom, ginekolog konzultira maksilofacijalnog kirurga radi terapijskog mišljenja vezanog uz daljnje liječenje potvrđenog rascjepa. Majka, trudnica, dolazi na savjetovanje u ambulantu za malformacije i deformitete Klinike za kirurgiju lica, čeljusti i usta u KB Dubrava gdje je upućena od strane ginekologa. Majka je zdrava trudnica, ima 35 godina, zaposlena je te ne uzima nikakve lijekove. Otac djeteta je zdrav i bez ikakvih rizičnih faktora. Prvo dijete u obitelji je zdravo te u obitelji nema poznatih slučajeva djece rođene s rascjepom usne i/ili nepca. U anamnezi se ne navode nikakvi faktori rizika. Prva trudnoća i porod su protekli uredno, bez komplikacija. Majka dobiva upute o hranjenju novorođenčeta te dogovara prvi pregled s kirurgom. Kod prvih pregleda, iznimno je važno odaslati roditeljima optimističnu poruku o prognozi i tijeku liječenja [71].

U svakoj fazi liječenja djeteta s rascjepom sudjeluje medicinska sestra uvažavajući sve specifičnosti vezane uz majku i dijete. Medicinske sestre na odjelu dio su tima i educirane su za specifične potrebe u vezi hranjenja i njege postoperativne rane [18]. Medicinska sestra u ambulanti u timu s maksilofacijalnim kirurgom u prvom kontaktu se upoznaje s budućim roditeljima. Svojim pristupom ulijeva povjerenje te dijeli korisne savjete o prehrani djeteta s rascjepom.

Važno je uspostaviti normalan ritam hranjenja bez obzira na malformaciju. Sve dok dijete može normalno napraviti podtlak, djeca rođena s rascjepom mogu se normalno dojiti. U slučaju kada to nije moguće, koriste se posebno dizajnirane bočice za hranjenje i dude. Dude „varalice“ bi bilo dobro ukloniti prije same prve operacije, ako je to moguće [18]. Slika 7.2.1.2. prikazuje rascjep usne i nepca dijagnosticiran kod pacijentice.

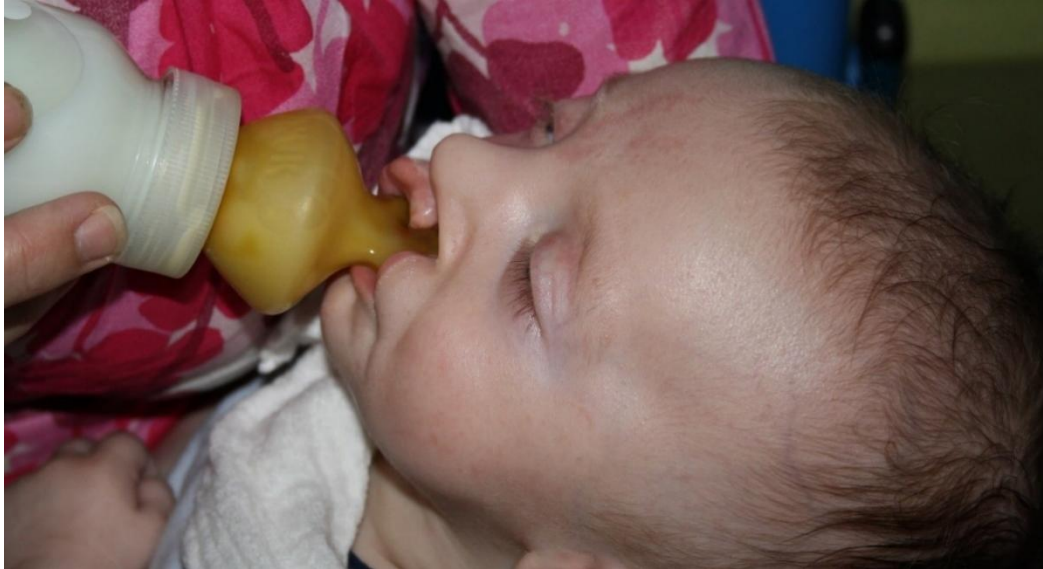

Slika 7.2.1.2. Prikaz izgleda rascjepa usne i nepca kod pacijentice (žensko novorođenče).

Izvor: Arhiva KB Dubrava (uz dopuštenje prof. dr. sc. Predraga Kneževića)

Osnovni savjet majkama je osigurati dovoljno strpljenja, vremena i mirnu okolinu za vrijeme hranjenja. Dijete treba hraniti u povišenom položaju, nikako u ležećem te može doći do gutanja veće količine zraka prilikom hranjenja. Nakon hranjenja, nos se može očistiti štapićem s vatom. Majka i dijete obično same pronađu najbolji način i položaj za hranjenje [18]. Djeca s rascjepom nepca ne mogu se normalno dojiti. Dudice namijenjene djeci s rascjepom su mekane i nježne, imaju naglašeni ekstraoralni dio koji lijepo prijanja uz gornju usnu i mogu se koristiti i kod rascjepa usne i nepca [71]. Slika 7.2.1.3. prikazuje hranjenje djeteta rođenog s rascjepom.

Medicinska sestra u razgovoru s budućim roditeljima dogovara kontrolu s novorođenčetom.



Slika 7.2.1.3. Hranjenje djeteta rođenog s rascjepom. Napomena: na slici nije pacijentica iz prikaza slučaja. Izvor: Arhiva KB Dubrava (uz dopuštenje prof. dr. sc. Predraga Kneževića)

Osim rascjepa, pacijentica je zdrava i nema nikakvih poteškoća ni znakova bolesti. Porodajna težina iznosila je 3000 g, a dužina 48 cm. Većina djece rođene s rascjepom usne i/ili nepca ima normalnu porodajnu težinu. Nalaz ultrazvuka srca je uredan te pacijentica dobro napreduje u rastu i razvoju, ne uzima nikakve lijekove do sada. Roditelji su također zdravi i ne uzimaju lijekove.

Po dolasku novorođenčeta na prvi pregled, medicinska sestra asistira kirurgu tijekom pregleda. Tijekom pregleda majka drži dijete u naručju, obgrli ruke i noge djeteta, a za to vrijeme medicinska sestra namješta položaj svjetla kako bi kirurg imao što bolji pogled u usnu šupljinu djeteta. Prvi pregled obavljen je u ambulanti na Klinici za kirurgiju lica, čeljusti i usta te je pregledom ustanovljen potpuni desnostrani rascjep primarnog i sekundarnog nepca s rascjepom usne. Lijeva nosnica je spuštena i izrazito asimetrična, lijevi vršak nosa je spušten. Roditeljima su pojašnjene mogućnosti liječenja i zajedno s roditeljima se kreće u planiranje operativnog zahvata. Dogovara se termin za prvu operaciju. Roditeljima se objašnjavaju koraci u liječenju i zbog čega su potrebni određeni vremenski razmaci između zahvata. U svakoj fazi liječenja nužna je uspostava povjerenja i partnerskog odnosa između roditelja i medicinskog tima [18]. U slučaju da treba odgoditi termin operacije, medicinska sestra u dogovoru s liječnikom operaterom dogovara novi termin za dijete.

Liječenje je isključivo kirurško i potrebno je poštivati pravila struke, ovisno o zdravstvenom stanju djeteta. To uključuje poštivanje „pravila desetke“, dijete ne smije biti prehladeno, mora biti zdravo te mora proći najmanje dva tjedna od zadnjeg cijepljenja.

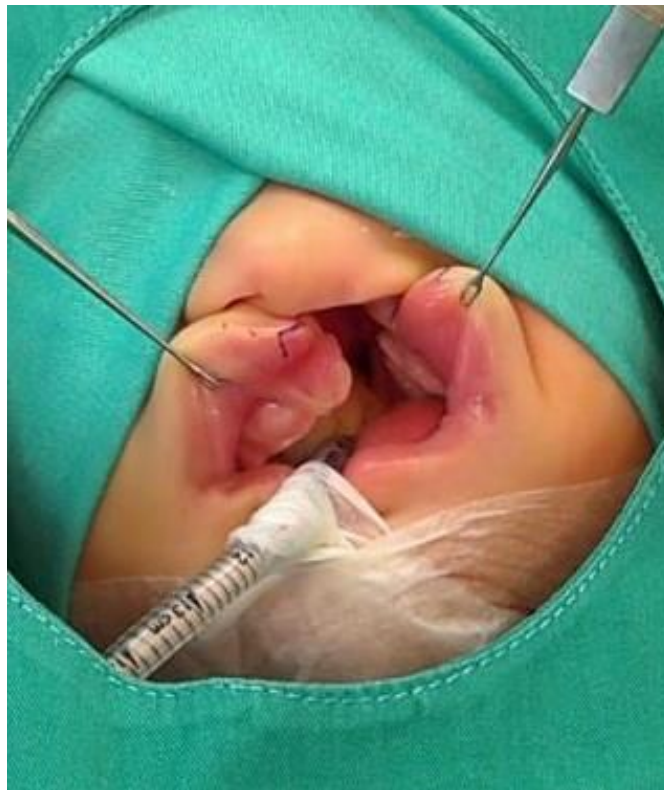Prijem djeteta u bolnicu dogovara se s roditeljima. Dijete se u pratnji majke zaprimi u Kliniku za kirurgiju lica, čeljusti i usta na Odjel za malformacije i deformitete. Boravak svim majkama omogućen je 24 sata zbog specifičnosti dijagnoze i potrebne njege i skrbi za dijete. Prilikom prijema na odjel, odjelna medicinska sestra smješta majku i dijete u njihovu sobu, upoznaje ih s prostorijama na odjelu i s kućnim redom. Slika 7.2.1.4. prikazuje uređeni zid u čekaonici KB Dubrava. Pedijatar obavlja pregled djeteta te je utvrđeno da dijete dobro napreduje i da nema nikakvih znakova bolesti zbog kojih bi trebalo odgoditi operativni zahvat. Ako dijete nema sve potrebne nalaze i ako nisu uredni, tj. u granicama referentnih vrijednosti ne može na operaciju. Ako je potrebno, ponove se pretrage potrebne za operaciju u općoj endotrahealnoj anesteziji po protokolu ustanove. Uloga medicinske sestre je da i djeca na dan operacije budu kvalitetno pripremljena [71].



Slika 7.2.1.4. Slika zida u čekaonici, KB Dubrava. Izvor: Arhiva KB Dubrava (uz dopuštenje prof. dr. sc. Predraga Kneževića)

Kirurški tim sastoji se od maksilofacijalnog kirurga, asistenta i medicinske sestre instrumentarke. Anesteziološki tim čine liječnik anesteziolog i anesteziološki tehničar. Uloga

anesteziološkog tima je održavanje dišnog i kardiološkog sustava. Za operaciju u općoj anesteziji dijete mora imati tražene nalaze po protokolu ustanove, pregled pedijatra i anesteziologa. U slučaju da neki od krvnih nalaza treba ponoviti po nalogu anesteziologa, za to je zadužena medicinska sestra. Dijete mora biti natašte za operaciju te ne smije uzimati ništa na usta (ni hranu ni tekućinu) 6 sati prije zahvata. Djetetu se daje premedikacija. Nakon sterilnog pranja, dijete se postavlja u ispravan položaj na operacijskom stolu. Prije samog početka zahvata kirurg operater još jedanput izmjeri i označi područje kirurškog reza. Slika 7.2.1.5. prikazuje označavanje područja kirurškog reza na početku operacije.

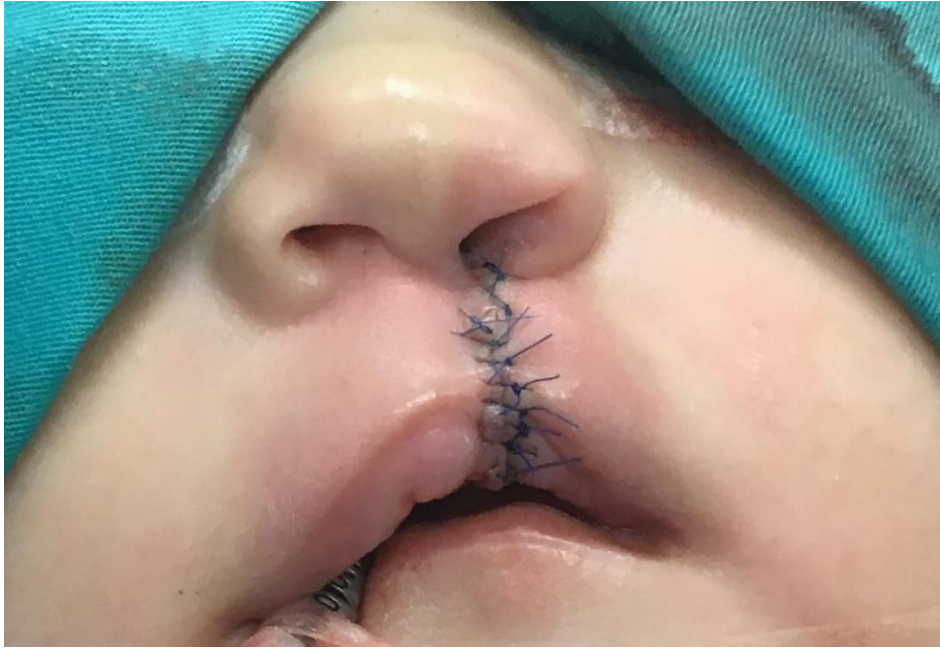

Slika 7.2.1.5. Označavanje područje kirurškog reza na početku operacije. Izvor: Arhiva KB Dubrava (uz dopuštenje prof. dr. sc. Predraga Kneževića)

Cilj operacije je postaviti „krivo posložene“ strukture tkiva u ispravan fiziološki položaj. U prvom aktu operacije radi se operacija plastike usne *cheilorhinoplastica*. Zahvat je protekao uredno te je dijete smješteno na odjel. Izgled nakon uspješno provedene operacije prikazan je na Slici 7.2.1.6.

Vrijeme preoperativne pripreme i nekoliko dana nakon zahvata, dok se majka i dijete ne vrate u svoj uobičajeni ritam, majka i dijete zahtijevaju povećanu pažnju i njegu. Medicinska sestra

upućuje majku kako da nahrani dijete. Nakon hranjenja medicinska sestra će nježno prebrisati operirano područje sa štapićem i fiziološkom otopinom, nakon toga premazati antibiotskom masti. Potrebna im je empatija kako bi zajedno prebrodili trenutke neizvjesnosti jer i roditelji i dijete imaju strahove i osjećaju nelagodu pred zahvat [18].



Slika 7.2.1.6. Uspješno provedena operacija. Izvor: Arhiva KB Dubrava (uz dopuštenje prof. dr. sc. Predraga Kneževića)

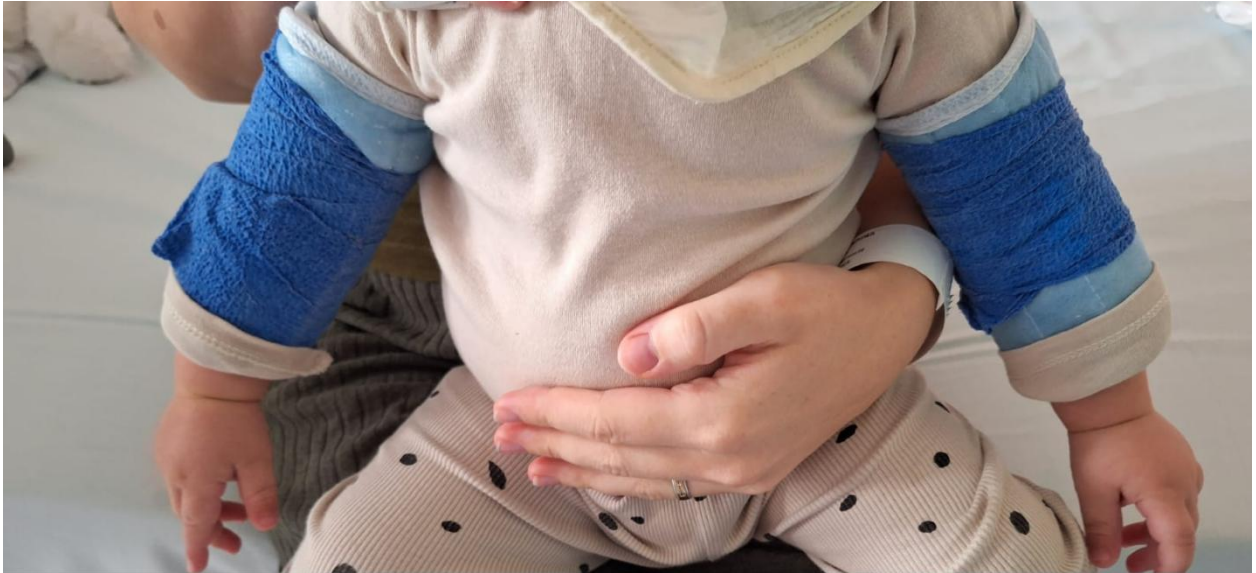Postoperativni tijek protječe uredno te nakon dva sata od anestezije dijete može dobiti malo tekućine na usta. Potreban je pojačana skrb oko šavova i njega kirurške rane po protokolu. Šavovi na usnici se čiste fiziološkom otopinom te se premažu antibiotskom masti [18]. Ako se djetetu iza operacije ne čisti usna šupljina i nos od ostataka hrane, može doći do razvoja infekcije. Također, ako se iza operacije rana ne čisti, može doći do dehiscence , tj. šavovi će se raspasti i rana se može inficirati. Medicinska sestra odgovorna je za apliciranje lijekova slijedeći osnovna pravila. Odstranjivanje šavova provodi se u kratkotrajnoj inhalacijskog anesteziji (*rausch* anestezija). Tako se sprječava dodatno traumatiziranje djeteta i bol koju može izazvati uklanjanje šavova klasičnom metodom kao kod odraslih. Duljina boravka djeteta u bolnici iza operacije je individualna te ju određuje kirurg operater. Unutarnji šavovi se ne odstranjuju, već se resorbiraju unutar nekoliko mjeseci [18]. Dijete se otpušta na kućnu njegu nakon urednog statusa. Duljina boravka djeteta u bolnici iza operacije je individualna te ju određuje kirurg operater [18]. U prvim danima iza

operacije djeteta traži više sigurnosti i pažnje, ali upotreba dudu „varalice“ može dovesti do oštećenja šavova na operiranom području [18].

Nakon operacije kako bi se zaštitilo operirano područje, djeci se stavljaju nastavci za rukave. Nastavci za rukave su nužni i sprječavaju dijete da se nehotično ozlijedi po operiranom području, na primjer dok se budi iz anestezije [18]. Prilikom otpusta iz bolnice medicinska sestra mora biti sigurna da je majka usvojila sve nove informacije u svezi hranjenja i njege rane. Potrebno je naglasiti važnost zaštite operiranog područja od štetnog utjecaja sunčevih zraka i potrebu korištenja sredstva sa visokim zaštitnim faktorom. Slika 7.2.1.7. prikazuje nastavke za rukave te su na Slici 7.2.1.8. prikazani nastavci za rukave koji su stavljeni na djetetove ruke.



Slika 7.2.1.7. Nastavci za rukave („narukvice“). Izvor: Arhiva KB Dubrava (uz dopuštenje prof. dr. sc. Predraga Kneževića)



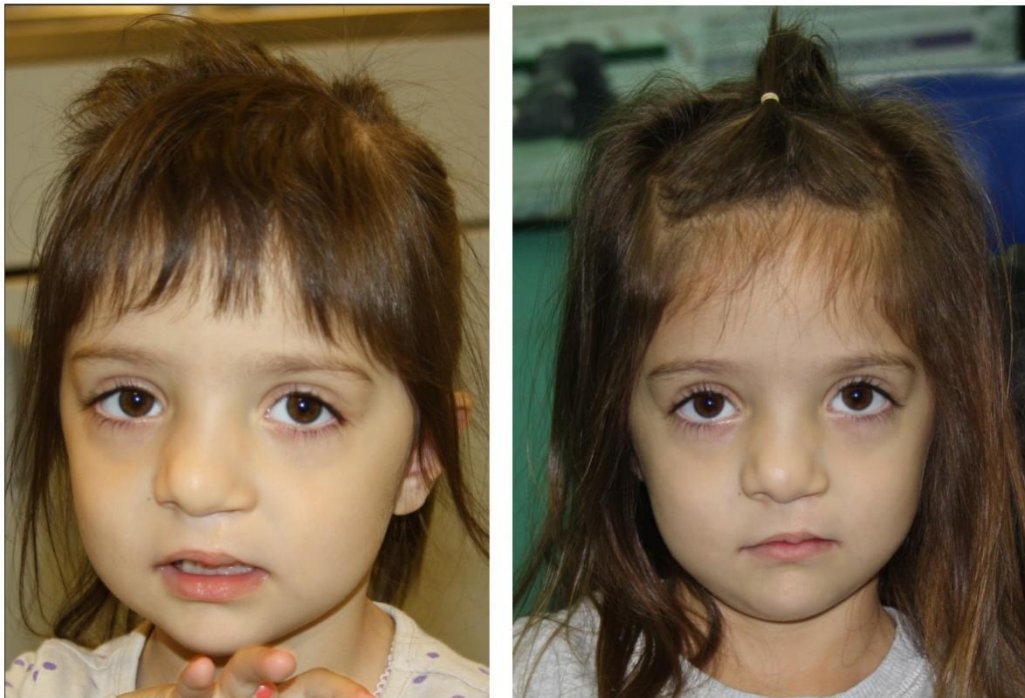Slika 7.2.1.8. Nastavci za rukave („narukvice“) na djetetu. Izvor: Arhiva KB Dubrava (uz dopuštenje prof. dr. sc. Predraga Kneževića)

Prilikom kontrolnog pregleda nakon operacije, medicinska sestra odgovara na pitanja roditelja u svezi hranjenja, asistira kirurgu prilikom pregleda usne šupljine. Na kontrolnom pregledu procjenjuju se nalazi te je nalaz iza operacije na usni uredan i zadovoljavajući. Planira se sljedeći korak operativnog liječenja i korekcija rascjepa mekog nepca (*palatoplastica*). Nalaz nakon operacije usne i mekog nepca klinički uredan. Dijete se upućuje na pregled logopedu. Ukoliko kirurg odredi da se dijete treba pregledati od strane nekog člana tima, medicinska sestra dogovara taj pregled.

Logoped upućuje roditelje u izvođenje lakših vježbi oblikovanja glasova. Planira se sljedeći korak u liječenju – operacija korekcije rascjepa tvrdog nepca. Zbog epidemije bolesti COVID-19, operacija korekcije rascjepa tvrdog nepca obavlja se u prostorima KBC Zagreb. Na kontrolnom pregledu iza operacije klinički nalaz je uredan ali je primijećena manja fistula iza alveolarnog grebena. Ovakav nalaz zahtijeva praćenje i redovite kontrole.

Godinu dana nakon zadnje operacije, na kontrolnom pregledu klinički nalaz je uredan. Dijete je pod kontrolom tima za liječenje rascjepa usne i nepca. Dijete dobro napreduje i razvija se, jede svu hranu te je cijepljena po redovitom programu cijepljenja. Ne uzima nikakve lijekove.

Dvije godine nakon zadnje operacije na kontrolnom pregledu klinički nalaz je uredan. U dogovoru s roditeljima planiraju se i dogovaraju detaljne kontrole i njihov intenzitet. Slika 7.1.2.9. prikazuje pacijenticu tijekom kontrola liječenja rascjepa usne i nepca.

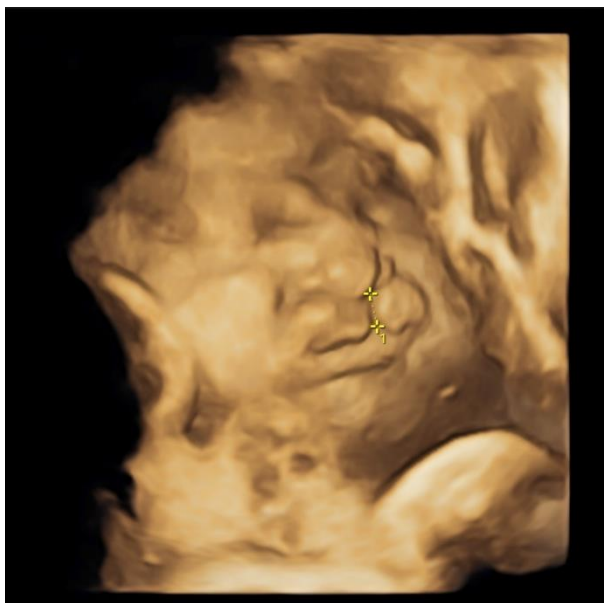


Slika 7.2.1.9. Kontrole tijekom liječenja rascjepa usne i nepca. Izvor: Arhiva KB Dubrava (uz dopuštenje prof. dr. sc. Predraga Kneževića)

7.2.2. Prikaz slučaja liječenja rascjepa usne

Prikazan je slučaj pacijenta s rascjepom usne. Pacijentu (muško novorođenče) dijagnosticiran je jednostrani rascjep usne. Po međunarodnoj klasifikaciji bolesti šifra je Q36.9. Zbog epidemije COVID-19 pacijent je operiran na KBC Zagreb te je dostupno manje detaljnih informacija o pacijentovom liječenju. Kao i kod prethodnog prikaza slučaja, osiguran je individualan pristup pacijentu te se poštuju pravila planiranja operativnog liječenja.

U obitelji pacijenta (djeteta) nema poznatih slučajeva pojave rascjepa usne i/ili nepca. Rascjep je dijagnosticiran prenatalnim ultrazvukom te slijedi konzultacija u ambulanti s nalazom prenatalnog ultrazvuka. Dijagnosticiran rascjep prenatalnim ultrazvukom prikazan je na sljedećoj slici (Slika 7.2.2.1.).

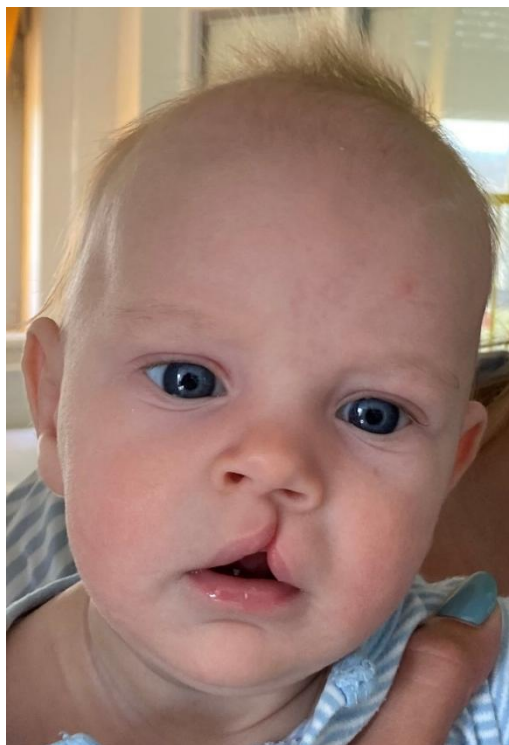

Slika 7.2.2.1. Rascjep dijagnosticiran prenatalnim ultrazvukom. Izvor: Arhiva KB Dubrava
(uz dopuštenje prof. dr. sc. Predraga Kneževića)

Porodajna težina pacijenta iznosila je 3100 g, a dužina 50 cm. Nakon rođenja djeteta slijedi savjetovanje roditelja u ambulanti gdje majka dobiva upute o hranjenju novorođenčeta. Djeca rođena s rascjepom usne mogu se normalno dojiti, ali svejedno su potrebni savjeti medicinske sestre i njezina empatija kako bi umirila roditelje i otklonila strah vezan uz dijagnozu i pravilnu brigu o djetetu. Kao i kod svakog liječenja rascjepa, iznimno je važno odaslati optimističnu poruku o prognozi i tijeku liječenja. U razgovoru s budućim roditeljima, medicinska sestra dogovara kontrolu s novorođenčetom.

Kao i kod prikaza prvog slučaja, slijedi prvi pregled kod kirurga tijekom kojeg asistira medicinska sestra. Pregledom je ustanovljen rascjep usne bez rascjepa nepca ili submukoznog rascjepa te se dogovara termin za prvu operaciju, poštujući pravila struke. Roditeljima se daju pisane upute koje nalaze je potrebno učiniti za operaciju u općoj endotrahealnoj anesteziji. Na raspolaganje im se daju svi oblici komunikacije, jer dijete mora biti zdravo kako bi se moglo operirati - ne smije biti prehladeno i treba proći minimalno dva tjedna od zadnjeg cijepljenja. U svakoj fazi liječenja nužna je uspostava povjerenja i partnerskog odnosa između roditelja i medicinskog tima [18]. Ako je potrebno dogovoriti novi termin za dijete, medicinska sestra u dogovoru s liječnikom operaterom dogovara novi termin.

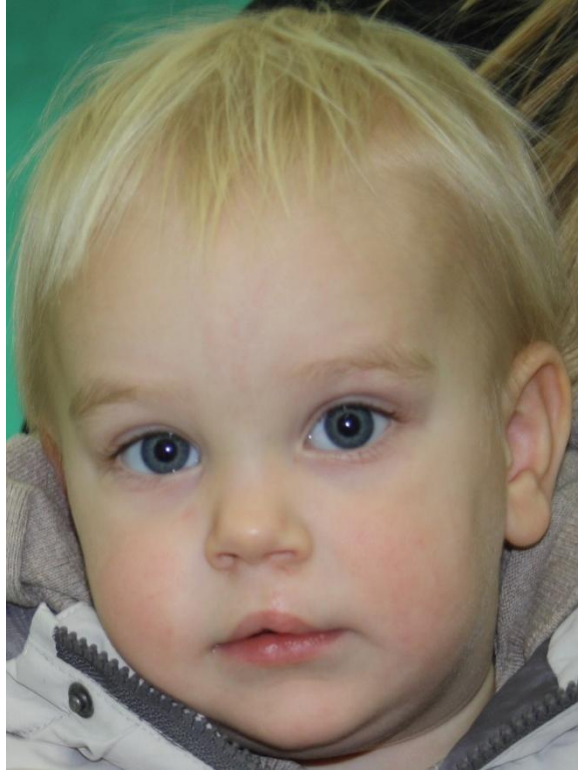Izgled rascjepa usne kod pacijenta prikazan je na Slici 7.2.2.2.



Slika 7.2.2.2. Prikaz izgleda rascjepa usne kod pacijenta (muško novorođenče). Izvor: Arhiva KB Dubrava (uz dopuštenje prof. dr. sc. Predraga Kneževića)

Zbog specifičnosti dijagnoze i djetetovih potreba, majka i dijete borave na odjelu prije operacije. Medicinska sestra je njihov „domaćin“, odnosno osoba koja ih smješta, upoznaje sa prostorijama i kućnim redom. Medicinska sestra mora osigurati, koliko je u njezinoj moći da i djeca na dan operacije budu pripremljena [71].

Za operaciju u općoj anesteziji dijete mora imati tražene nalaze po protokolu ustanove, pregled pedijatra i anesteziologa. U slučaju da neki od krvnih nalaza treba ponoviti po nalogu anesteziologa, za to je zadužena medicinska sestra. Dva sata nakon operacije, dijete može dobiti malo tekućine na usta te ako majka doji, dijete može jesti. Medicinska sestra upućuje majku kako nahraniti dijete. Osim hranjenja, medicinska sestra pokazuje kako očistiti ranu i područje oko šavova nježnim brisanjem sa štapićem i fiziološkom otopinom. Također medicinska sestra aplicira lijekove slijedeći osnovna pravila. Prilikom otpusta iz bolnice, medicinska sestra mora biti sigurna da je majka usvojila sve nove informacije o hranjenju te njezi rane. Za svaku iduću kontrolu i planiranje operativnog zahvata, po nalogu kirurga, medicinska sestra provjerava sa roditeljima koje nalaze trebaju donijeti. Prikazana je slika jedne od kontrola pacijenta tijekom liječenja rascjepa usne (Slika 7.2.2.3.).



Slika 7.2.2.3. Kontrole tijekom liječenja rascjepa usne. Izvor: Arhiva KB Dubrava (uz dopuštenje prof. dr. sc. Predraga Kneževića)

8. Rasprava

8.1. Istraživanje novorođenčadi s rascjepom usne i/ili nepca hospitalizirane u KB Dubrava 2018.-2022.

Prema dobivenim rezultatima, najveća incidencija rascjepa usne i/ili nepca bila je 2019. godine, a najmanja 2020 (Tablica 7.1.1.). godine. Međutim, iz dobivenih podataka ne može se odrediti je li incidencija u promatranom razdoblju raste ili pada. S obzirom da je dobivena vrijednost Hi kvadrat veća od 0,05, može se zaključiti kako se incidencija nije statistički značajno mijenjala kroz godine promatranog razdoblja.

Za distribuciju rascjepa prema tipu rascjepa (usne, nepca, usne i nepca) nije potrebno dodatno statističko testiranje kako bi se utvrdio udio pojedinih tipova rascjepa, odnosno prema dobivenim rezultatima najveću distribuciju ima rascjep nepca (51,8 %) (Tablica 7.1.2.).

Srednja dob majke izražena je kao medijan i iznosi 30 godina. Prema dobivenim rezultatima o geografskoj raspodjeli majki (68,0 % kopnena Hrvatska i 32,0 % priobalna Hrvatska) može se zaključiti kako većina pacijenata dolazi iz kopnene Hrvatske. Međutim, kako bi se moglo odrediti rješavaju li se rascjepi češće na kopnu nego u priobalnoj Hrvatskoj, potrebni su podaci o incidenciji rascjepa prema lokacijama. S obzirom da navedeni podatak nije dostupan, nije moguće donijeti zaključak da je incidencija rascjepa češća u kopnenoj Hrvatskoj.

Prilikom određivanja strukture tipova rascjepa po godinama, dobiveni P je veći od 0,05 ($P=0,242$) te se može zaključiti kako ne postoji statistički značajna razlika u distribuciji tipova rascjepa po godini, odnosno distribucija tipova rascjepa se nije mijenjala značajno kroz godine (**Error! Reference source not found.**). S obzirom da raspon godina uključuje godine trajanja pandemije COVID 19, očekivanje je da distribucija rascjepa bude veća tijekom godina u kojoj je trajala pandemija, s obzirom da je pokazano u literaturi kako faktor stresa utječe na incidenciju pojave rascjepa [7,14]. Međutim, promatrano razdoblje od 2018. do 2022. godine ne uključuje puni opseg tzv. „stresnog razdoblja“. Do formiranja rascjepa dolazi u ranom stadiju trudnoće, stoga broj rođene djece s rascjepom od 2018. do 2022. godine nije nužno začet unutar „stresnog razdoblja“. Kako bi se dobila prava slika o incidenciji pojave rascjepa, potrebno je uzeti puno veći raspon podataka koji bi obuhvatili godine prije „stresnog razdoblja“ (u ovom slučaju pandemije COVID 19), tijekom i nakon „stresnog razdoblja“. U tom slučaju moguće je dobiti rezultate o stvarnoj incidenciji rascjepa usne i/ili nepca. Potrebno je uzeti u obzir i točnost podataka o djeci

rođenoj s rascjepom usne i/ili nepca u razdoblju pandemije COVID 19 s obzirom na preseljenje Klinike za kirurgiju čeljusti, lica i usta KB Dubrava u KBC Zagreb (3.1. Liječenje rascjepa usne i/ili nepca u Kliničkoj bolnici Dubrava).

Error! Reference source not found.. prikazuje strukturu tipova rascjepa kod mlađih (18-30) i starijih (31-48) majki. Prema dobivenim rezultatima, dobiveni P je veći od 0,05 ($P=0,320$) te može zaključiti kako nema statistički značajne razlike u strukturi tipova rascjepa kod mlađih (18-30) i starijih (31-48) majki. S obzirom da je ukupni P veći od 0,05 (0,164), razlika u pojavnosti rascjepa kod mlađih i starijih majki nije značajna (značajnost u rangu omjera 50:50). Ovaj rezultat je iznenađujuć obzirom na da literatura ukazuje na povezanost starosti majke i rađanja djece s rascjepom usne i/ili nepca, odnosno rizik rađanja djeteta s rascjepom usne i/ili nepca povećava se sa starosti majke [12,31,32,70]. Međutim, kako bi se ustanovila relativna pojavnost rascjepa kod mlađih i starijih majki, potreban je ukupan broj poroda starijih i mlađih majki. Navedeni podatak nije dostupan, stoga nije moguće ustanoviti relativnu pojavnost rascjepa kod mlađih i starijih majki.

Prema dobivenim podacima u Tablici 7.1.4. može se zaključiti kako mlađe majke češće rađaju djecu s rascjepom (136 > 114). Međutim, kako bi ova hipoteza bila zaista potvrđena, potrebno je znati podatak koliko ukupno djece rađaju mlađe, a koliko starije majke. Ako se pretpostavi da mlađe majke rađaju više djece, moguće je da će incidencija rascjepa usne i/ili nepca biti veća kod starijih majki. Navedeni podatak trenutno nije dostupan [7].

Tablica 7.1.5. prikazuje učestalost genetske predispozicije obzirom jesu li majke starije ili mlađe. Dobiveni P je veći od 0,05 (0,440) te se može zaključiti kako ne postoji razlika u strukturi postojanja genetske predispozicije obzirom na starost majke. Za razmatranje hipoteza kao što je koliko majki bez genetske predispozicije rađa djecu s rascjepom usne i/ili nepca ili koliko majki s genetskom predispozicijom rađa djecu s/bez rascjepa, potrebni su podaci koji su nedostupni.

Kod promatranja razlika u dobnoj strukturi majki i strukturi tipova rascjepa obzirom na geografsku lokaciju, može se zaključiti kako ne postoji statistički značajna razlika u dobnoj strukturi majki u odnosu na kopnenu i priobalnu Hrvatsku ($P=0,969 > 0,05$; Tablica 7.1.6.) te ne postoji razlika u strukturi tipova rascjepa obzirom na geografsku lokaciju ($P=0,175 > 0,05$; Tablica 7.1.7.).

8.2. Uloga medicinske sestre opisana kroz prikaz slučaja liječenja rascjepa usne i/ili nepca

Kroz dva prikaza slučaja opisana je uloga medicinske sestre tijekom liječenja rascjepa usne i/ili nepca. Medicinska sestra je esencijalan dio multidisciplinarnog tima za liječenje, ali njezina uloga često se uzima olako. Na prvi pogled nije vidljiva značajnost uloge medicinske sestre, ali proučavanjem slučajeva i tijeka liječenja, medicinska sestra je prisutna u svakoj fazi liječenja te služi kao most između roditelja i ostalih članova multidisciplinarnog tima.

Više puta kroz rad napisano je kako je medicinska sestra, uz maksilofacijalnog kirurga, jedan od prvih članova tima koje roditelji upoznaju. Perinatalna dijagnoza nazvana je „djelomični/miješani blagoslov“ (eng. *mixed blessing*) [72]. Prednost postavljene dijagnoze je u emotivnoj pripremi roditelja za rođenje djeteta s rascjepom i upoznavanje s radom multidisciplinarnog tima. S druge strane, druga strana medalje sadrži pojačavanje brige, stresa i tjeskobe roditelja [71]. Psihološka istraživanja roditelja pokazala su važnost edukacije i pripreme roditelja na ono što ih očekuje nakon rođenja djeteta, uz povećanu razinu tjeskobe [71]. Ako se roditeljima na prvom pregledu kad donesu ultrazvuk i znaju da će se roditi dijete sa rascjepom ne pristupi empatično i ne objasni se funkcioniranje tima, neće se razviti odnos povjerenja.

Tijekom prvog susreta, medicinska sestra svojim znanjem i komunikacijskim vještinama dijeli vrijedne savjete roditeljima. Svojim pristupom, medicinska sestra ulijeva povjerenje i dijeli korisne savjete o prehrani djeteta s rascjepom. Prehrana djeteta jedna je od osnovnih potreba djeteta te nemogućnost ispunjavanja iste može dovesti do osjećaja frustracije, tjeskobe i straha. Kako bi majka i beba našle idealan položaj za hranjenje i oslobodile se straha i nervoze, medicinska sestra stručno ih navodi u procesu hranjenja.

Medicinske sestre su članovi tima koji educiraju majke, koje ih hrabre i odgovaraju na njihova pitanja. Smiren i pozitivan roditelj može puno pridonijeti pozitivnim učincima liječenja te je važna dobra suradnja s timom i praćenje uputa. Važno je u roditeljima imati partnere. Kao dodatna pomoć, medicinske sestre uz ostale članove tima upućuju na udrugu Osmijeh gdje ih se povezuje s drugim roditeljima okupljenima u udruzi. U doba epidemije COVID-19 korišteni su svi oblici komunikacije sa roditeljima kako se oni ne bi osjećali izgubljeni u svojoj dijagnozi.

Uz edukaciju o hranjenju, medicinska sestra pomaže kirurgu pri prvom pregledu, dogovara novi termin za operaciju ako je to potrebno, smješta majku i dijete u odjel prije prve operacije te ih upoznaje sa prostorijama i kućnim redom. Ukoliko kirurg odredi da se dijete treba pregledati od

strane nekog člana tima, medicinska sestra dogovara taj pregled. Vodi brigu o dobrobiti djeteta i njegovoj spremnosti za operaciju. Ako je potrebno ponoviti neke od pretraga, kao što je krvna pretraga za anesteziologa, medicinska sestra je zadužena za taj zadatak. Kao i prije operacije, tako i nakon medicinska sestra educira majku o ispravnom hranjenju, ali i čišćenju rane te brizi o rani i djetetu. Majke vrlo brzo nakon operacije, uz pomoć medicinske sestre same ponovo bez problema hrane svoju djecu i čiste operirano područje. Ako nešto hrane zaostane u usnoj šupljini ili nosu medicinska sestra to počisti, nježnim pokretom koristeći sterilnu gazu. Također pazi da su potrebni lijekovi aplicirani po pravilima. I prilikom otpusta iz bolnice medicinska sestra je osoba koja mora biti najsigurnija da je majka usvojila sve nove informacije o hranjenju i njezi rane.

Iz navedenih prikaza slučaja vidi se samo djelić rada medicinske sestre. Medicinske sestre često se nalaze u situaciji da moraju biti spremne komunicirati s roditeljima na sve načine (mail, SMS, WhatsApp, i sl.) te ako nije spremna komunicirati s roditeljima na takav način, roditelji se osjećaju izgubljeno. Komunikacija je pogotovo bila važna u doba pandemije COVID-19, kada je bilo ograničeno kretanje izvan doma i posla, bolnice su bile pune pacijenata koji boluju od COVID-19, a društvene mreže pune informacija i dezinformacija. Roditelji uvijek imaju mnoštvo pitanja te je potrebno pružiti svu pažnju koliko djetetu, toliko i roditeljima, unatoč tome što će se neka pitanja i odgovori ponavljati puno puta.

Svaki član multidisciplinarnog tima koji sudjeluje u liječenju rascjepa usne i/ili nepca ima svoju nezamjenjivu ulogu. Uz ostale članove tima, i medicinska sestra ima nezamjenjivu ulogu te ima veliku odgovornost, ne samo kao stručan dio tima, već i kao savjetnik i partner roditeljima tijekom liječenja, vodič roditeljima kroz cijeli proces liječenja kojem se u bilo kojem trenutku mogu obratiti i koji ih prati od početka do kraja uspješnog liječenja.

9. Zaključak

Rascjepi usne i/ili nepca najčešća su urođena malformacija u području glave i vrata. Rascjep označava prazninu ili izostanak uobičajene anatomske strukture u gornjoj usni, alveolarnom grebenu ili tvrdom i/ili mekom nepcu. Niti jedan dio strukture usne šupljine ne nedostaje, već je nepravilno razvijen. Točan razlog nastanka rascjepa tijekom embrionalnog razvoja djeteta nije poznat. Rascjepe nije moguće prevenirati, ali ih je moguće sanirati kirurškim liječenjem. S obzirom na kompleksnost rascjepa i individualnost svakog pacijenata, za uspješno liječenje potrebna je dobra suradnja multidisciplinarnog tima za liječenje rascjepa usne i/ili nepca.

Uloga medicinske sestre u multidisciplinarnom timu za liječenje rascjepa usne i/ili nepca je višestruka te je medicinska sestra jedan od prvih članova tima kojeg roditelji upoznaju. Medicinska sestra često je stručnjak koji pomaže obitelji u razvoju tehnika kompenzacijske prehrane te je stručnjak koji savjetuje obitelj u vezi s kirurškim zahvatima i odgovara na njihova specifična pitanja. Iako nedovoljno prepoznata, može se zaključiti kako je uloga medicinske sestre u funkcioniranju multidisciplinarnog tima iznimno važna i nezamjenjiva.

Provedena je statistička obrada podataka u razdoblju od 2018. do 2022. godine te su na temelju podataka doneseni sljedeći zaključci:

1. Incidencija ne pokazuje trend rasta ili pada nego nepravilno kretanje, ali se ne mijenja značajno tijekom promatranog razdoblja.
2. Rascjep nepca je dominantan tip rascjepa (51,8 %) te je genetska predispozicija zabilježena je u 10,6 % slučajeva. Većina pacijenata (68,0 %) dolazi iz kopnene Hrvatske.
3. Srednja dob majke izražena kao medijan je 30 godina, pri čemu je najmlađa majka imala 18, a najstarija 48 godina. Struktura tipova rascjepa nije značajno različita kod mlađih i starijih majki.
4. Struktura tipova rascjepa se ne mijenja značajno kroz promatrane godine.
5. Dobna struktura majki nije različita u odnosu na geografsku lokaciju.
6. Struktura tipova rascjepa ne razlikuje se značajno obzirom na geografsku lokaciju.

Ovaj rad dobar je temelj za daljnje proučavanje uloge medicinske sestre u liječenju rascjepa usne i/ili nepca te postavlja temelj statističke analize podataka vezanih uz rascjep usne i/ili nepca, uz analiziranje nedostataka podataka zbog koji interpretacija podataka i zaključci nisu u skladu s literaturom.

10. Literatura

- [1] A. Ansari, B. Bordoni: Embryology, Face. <https://www.ncbi.nlm.nih.gov/books/NBK545202/> 14.09.2023.
- [2] P.M. Som, T.P. Naidich: Illustrated review of the embryology and development of the facial region, part 1: Early face and lateral nasal cavities, Am J Neuroradiol, prosinac 2013, br. 34(12), str. 2233-40
- [3] L.I. Fratrić: Kirurške tehnike oblikovanja rascjepa usne, Diplomski rad, Stomatološki fakultet, Sveučilište u Zagrebu, Zagreb, 2019.
- [4] T. Vyas, P. Gupta, S. Kumar, R. Gupta, T. Gupta, H.P. Singh: Cleft of lip and palate: A review, J Family Med Prim Care, siječanj 2020, br. 9(6): 2621-2625. DOI: 10.4103/jfmpe.jfmpe_472_20.
- [5] A. Zlački: Specifičnosti rada medicinske sestre instrumentarke kod operacije rascjepa usne i nepca, Završni rad, Visoka tehnička škola u Bjelovaru, Bjelovar, 2016.
- [6] P. Knežević: Kirurško liječenje rascjepa usne i nepca. U: A. Zorić, P. Knežević, I. Aras, urednici. Rascjepi usne i nepca - multidisciplinarni pristup. Zagreb: Medicinska naklada; 2014. str. 1-43
- [7] A. Mladenović: Multidisciplinarni pristup u liječenju rascjepa usne i nepca, Diplomski rad, Sveučilište u Zagrebu, Stomatološki fakultet, Zagreb, 2019.
- [8] M. Stott Miller, C.L. Heike, M. Kratz, J.R. Starr: Increased risk of orofacial clefts associated with maternal obesity: case-control study and Monte Carlo-based bias analysis, Paediatr Perinat Epidemiol., rujan 2010, br. 24, str. 502-12
- [9] M.J. Dixon, M.L. Marazita, T.H. Beaty, J.C. Murray: Cleft lip and palate: understanding genetic and environmental influences. Nature reviews Genetics 2011, br. 12(3), str. 167-78
- [10] M. Bagatin: Rascjepi usne i nepca. U: M. Bagatin, M. Virag, urednici. Maksilofacijalna kirurgija. Zagreb: Školska knjiga, 1991. str. 43-65.
- [11] E. Allan, J. Windson, C. Stone: Cleft lip and palate: Etiology, epidemiology, prevention and intervention strategies, AnatPhysiol, 2014, br. 4, str. 1–6
- [12] A. Kliškinjić: Učestalost orofacijalnih rascjepa u djece rođene u Kliničkom bolničkom centru Split u razdoblju od 2000. do 2018. godine, Diplomski rad, Sveučilište u Splitu, Medicinski fakultet, 2019.
- [13] EUROCAT. Number of cases, prevalence per 10,000 births and proportion of Oro-facial

- clefts for all full registries from 2000 – 2018. [Internet] Dostupno na: <https://eu-rdplatform.jrc.ec.europa.eu/eurocat/eurocat-data/prevalenc> 16.09.2023.
- [14] M. Magdalenić Meštrović, M. Bagatin: An epidemiological study of orofacial clefts in Croatia 1988-1998, *J Craniomaxillofac Surg*, travanj 2005, br. 33(2), str. 85-90
- [15] S. Bhattacharya, V. Khanna, R. Kohli: Cleft lip: The historical perspective, *Indian J Plast Surg*, listopad 2009, br. 42, str. Suppl(Suppl):S4-8. DOI: 10.4103/0970-0358.57180.
- [16] T. Delaš: Rascjepi usne i nepca, Diplomski rad, Sveučilište u Splitu, Medicinski fakultet, Split, 2014.
- [17] S. Huljev Frković: Rascjepi usne i nepca s aspekta genetičara, *Paediatr. Croat.*, 2015., br. 59, str. 95-98 DOI: <http://dx.doi.org/10.13112/PC.2015.15>
- [18] <https://www.udruga-osmijeh.hr/?id=oudruzi&langid=hr> 17.09.2023.
- [19] A. Watted, N. Watted, M. Abu-Hussein, A.H. Muhamad: Multidisciplinary Treatment in Cleft Lip and Palate Patients *International Journal of Dental Research and Oral Health*, 2020
- [20] A. Searle, P.Neville, S. Ryan, A. Waylen: The Role of the Clinical Nurse Specialist From the Perspective of Parents of Children Born With Cleft Lip and/or Palate in the United Kingdom: A Qualitative Study, *Clinical Nurse Specialist*, 2018, br. 32, str. 121-128.
- [21] P.A. Nelson, S.A. Kirk, A.L. Caress, A.M. Glenn: Parents' emotional and social experiences of caring for a child through cleft treatment, *Qual Health Res.*, 2012, br. 22(3), str. 346-359.
- [22] T. Sadler: *Langmanova medicinska embriologija*. 10. izdanje, Školska knjiga, Zagreb, 2009.
- [23] P.A. Mossey, J. Little, R.G. Munger, M.J. Dixon, W.C. Shaw: Cleft lip and palate, *Lancet*, 2009, br. 374(9703), str. 1773-85
- [24] P. Keros, M. Pećina, M. Ivančić Košuta: *Temelji anatomije čovjeka*, Naprijed, Zagreb 1999. g.
- [25] P. Kamrani, N.M Sadiq: *Anatomy, Head and Neck, Oral Cavity (Mouth)*, StatPearls Publishing, siječanj 2023, <https://www.ncbi.nlm.nih.gov/books/NBK545271/>
- [26] M. Bagatin, M. Virag: *Maksilofacijalna kirurgija*, Školska knjiga, Zagreb, 1991.
- [27] M. Khan, H. Ullah, S. Naz, T. Iqbal, T. Ullah, M. Tahir, O. Ullah: A revised classification of the cleft lip and palate, *Can J Plast Surg*, 2013, br. 21(1), str. 48-50. DOI: 10.1177/229255031302100102.
- [28] Q. Liu, M.L. Yang, Z.J. Li, et al.: Simple and precise classification for cleft lip and palate: A five-digit numerical recording system, *Cleft Palate Craniofac J.*, 2007, br. 44, str. 465–8

- [29] A.W. Smith, A.K. Khoo, I.T. Jackson: A modification of the Kernahan “Y” classification in cleft lip and palate deformities, *Plast Reconstr Surg.*, 1998, br. 102, str. 1842–7
- [30] A.C. Allori, J.B. Mulliken, J.G. Meara, S. Shusterman, J.R. Marcus: Classification of Cleft Lip/Palate: Then and Now, *Cleft Palate Craniofac J.*, 2017, https://www.researchgate.net/publication/281540973_Classification_of_Cleft_LipPalate_The_n_and_Now
- [31] D.R. Martelli, R.D. Coletta, E.A. Oliveira, M.S. Swerts, L.A. Rodrigues, M.C. Oliveir, et al.: Association between maternal smoking, gender, and cleft lip and palate, *Braz J Otorhinolaryngol.*, rujan-listopad 2015, br. 81(5), str. 514-9. DOI: 10.1016/j.bjorl.2015.07.011.
- [32] M.J. Khoury, M. Gomez-Farias, J. Mulinare: Does maternal cigarette smoking during pregnancy cause cleft lip and palate in offspring?, *Am J Dis Child.*, ožujak 1989, br. 143(3), str. 333-7
- [33] G.M. Shaw, C.R. Wasserman, E.J. Lammer, C.D. O'Malley, J.C. Murray, A.M. Basart, et al.: Orofacial clefts, parental cigarette smoking, and transforming growth factor-alpha gene variants., *Am J Hum Genet.*, 1996, br. 58, str. 551-61
- [34] J. Grewal, S.L. Carmichael, C. Ma, E.J. Lammer, G.M. Shaw: Maternal periconceptional smoking and alcohol consumption and risk for select congenital anomalies., *Birth Defects Res A Clin Mol Teratol.*, srpanj 2008, br. 82(7), str. 519-26. DOI: 10.1002/bdra.20461.
- [35] N. Millacura, R. Pardo, L. Cifuentes, J. Suazo: Effects of folic acid fortification on orofacial clefts prevalence: a meta-analysis, *Public Health Nutr.*, kolovoz 2017, br. 20(12), str. 2260-2268. DOI: 10.1017/S1368980017000878.
- [36] K. Hozyasz, M. Chełchowska, Z. Surowiec: Plasma vitamin A in mothers of children with orofacial clefts., *Ginekol Pol.*, veljača 2004, br. 75(2), str. 139-44
- [37] P.A. Mossey, J. Little: Epidemiology of oral clefts: an international perspective. In: Wyszynski DF, ed. *Cleft lip and palate: from origins to treatment*. Oxford University Press, New York, 2002, str. 127–58
- [38] L. Jaber, A. Nahmani, G.J. Halpern, M. Shohot: Facial clefting in an Arab town in Israel. *30 Clinical Genetics.*, 2002, br. 61(6), str. 448-53
- [39] B.C. Msamati, P.S. Igbibi, J.E. Chisi: The incidence of cleft lip, cleft palate, hydrocephalus and spina bifida at Queen Elizabeth Central hospital, Blantyre, Malawi, *Cent Afr J Med.*, 2000, br. 46(11), str. 292-96

- [40] N. Tinanoff: Cleft Lip and Palate. U: R.M. Kliegman, B. Stanton, J. St Geme, N.F. Schor, R.E. Behrman, urednici. Nelson Textbook of Pediatrics. 18. izd., Saunders, 2007. str. 1532-3.
- [41] P. Knežević, M. Magdalenić Meštrović, A. Dembitz, J. Kovačić, I. Ožegović: Vratimo dječicu s rascjepom osmijeh na lice, Hrvatski stomatološki vjesnik, 2008, br. 3-4, str. 11-3
- [42] A. Zorić, P. Knežević, I. Aras: Rascjepi usne i nepca, Medicinska naklada, Zagreb, 2014.
- [43] B. Grollemund, A. Guedeney, M.-P. Vazquez, A. Picard, V. Soupre, P. Pellerin, i sur.: Relational development in children with cleft lip and palate: influence of the waiting period prior to the first surgical intervention and parenteral psychological perceptions of the abnormality., BMC Pediatrics., 2012, br. 12, str. 65
- [44] A. Hančić: Poteškoće hranjenja djece sa malformacijama usne šupljine, Završni rad, Sveučilište Jurja Dobrile u Puli, Pula, 2023.
- [45] J. Hupp, M. Tucker, E. Ellis: Contemporary oral and maxillofacial surgery., 5 izdanje Mosby Elsevier
- [46] S. Ensing, C.E. Kleinrouweler, S.M. Maas, C.M. Bilardo, C.M.A.M. Van der Horst, E. Pajkrt: Influence of the 20-week anomaly scan on prenatal diagnosis and management of fetal facial clefts, Ultrasound Obstet Gynecol., kolovoz 2014, br. 44(2), str. 154-9
- [47] S.J. Berge, H. Path, P.T. Van de Vondel, T. Appel, B. Niederhagen, J.J. Von Lindern i sur.: Fetal cleft lip and palate: sonographic diagnosis, chromosomal abnormalities, associated anomalies and postnatal outcome in 70 fetuses., Ultrasound Obstet Gynecol., 2001, br. 18, str. 422-31
- [48] T. Šoša, Ž. Sutlić, Z. Stanec, I. Tonković i suradnici: Kirurgija. Medicinska biblioteka, Zagreb, 2007. str. 1132-5.
- [49] P.R. De Ladera, N. Alonso: Protocols in cleft lip and palate treatment: systematic review. Plast Sur Int., 2012, 562892
- [50] N.J. Walker, S. Anand, S. Podda: Cleft Lip. StatPearls Publishing, siječanj 2023, <https://www.ncbi.nlm.nih.gov/books/NBK482262/>
- [51] Ž. Orihovac, S. Varga: INDIVIDUALNA PALATINALNA PLOČA KOD NOVOROĐENČADI S RASCJEPOM USNE I NEPCA, Paediatrica Croatica, 2007, br. 51 (2), str. 67-69. Preuzeto s <https://hrcak.srce.hr/14730>
- [52] S.L. Goudy, T.T. Tollefson: Complete Cleft Care, Thieme Medical Publishers, New York 2014.

- [53] M. Louis, R.M. Dickey, L.H. Hollier: Smile Train: Making the Grade in Global Cleft Care, *Craniofacial Trauma Reconstr*, ožujak 2018, br. 11(1), str. 1-5
- [54] Policy on the Management of Patients with Cleft Lip/Palate and Other Craniofacial Anomalies, *Pediatr Dent.*, rujan 2017, br. 39(6), str. 429-430
- [55] <https://www.kbd.hr/odjeli-zavodi-klinike/klinika-za-kirurgiju-lica-celjusti-i-usta/zavodi-i-odjeli/odjel-za-malformacije-i-deformitete-celjusti-i-lica/> 18.09.2023.
- [56] D.S. Precious: Primary Unilateral Cleft Lip/Nose Repair Using the „Delair Technique, *Atlas Oral Maxillofac Surg Clin North Am.*, rujan 2009, br. 17, str. 125-35
- [57] T.T. Tollefson, J.M. Sykes: Cleft Lip Repair: Unilateral. U: S.L. Goudy, T.T. Tollefson, urednici. *Complete Cleft Care – Cleft and Velopharyngeal Insufficiency Treatment in Children*. Thieme Verlagsgruppe, Stuttgart, 2015, str. 37-62
- [58] J. Van Dyck, M. Cadenas de Llano PÉrula, G. Willems, A. Verdonck: Dental development in cleft lip and palate patients: A systematic review, *Forensic Sci Int.*, travanj 2019, br. 300, str. 63-74.
- [59] A.W. Kummer: *Cleft palate & craniofacial anomalies: Effects on speech and resonance*. 3. izdanje, Cengage Learning, Boston, 2013, str. 36-69
- [60] M. Abu-Hussein, N. Watted, V. Hegedűs, P. Borbély Abdulgani Azzaldeen: Human Genetic Factors in Non-Syndromic Cleft Lip and Palate: An Update, *International Journal of Maxillofacial Research*, 2015, br. 1(3), str. 7-23.
- [61] M. Abu-Hussein: Cleft lips and palate; the roles of specialists, *Minerva Pediatr*, 2011, br. 63(3), str. 227-232
- [62] J. Bardach, H.L. Morris: *Multidisciplinary Management of Cleft Lip and Palate*, WB Saunders Co., Philadelphia, 1990.
- [63] D. Gašparić: *Uloga medicinske sestre u promicanju dojenja*, Završni rad, Sveučilište Sjever, Varaždin, 2016.
- [64] A. Bessell, L. Hooper, W.C. Shaw, S. Reilly, J. Reid, A.M. Glenn: Feeding interventions for growth and development in infants with cleft lip, cleft palate or cleft lip and palate, *Cochrane Database Syst Rev.*, 2011, br. 2, CD003315
- [65] J.M. Robins, P. Damiano, C.M. Druschel et al.: Prenatal diagnosis of orofacial clefts: association with maternal satisfaction, team care and treatment outcomes, *Cleft Palate Craniofac J.*, 2010, br. 47(5), str. 476-481

- [66] K.B. Feragen, N. Rumsey, A. HeliPvaara et al.: Scandcleft randomised trials of primary surgery for unilateral cleft lip and Palate: 9. Parental report of social and emotional experiences related to their 5-year-old child's cleft diagnosis, *J Plastic Surg Hand Surg.*, 2017, br. 51(1), str. 73-80
- [67] Lj. Zergollern i suradnici: *Medicinska genetika*, Školska knjiga, Zagreb, 1986., str. 208 -22.
- [68] Prirodno kretanje stanovništva Republike Hrvatske u 2021., Zagreb, srpanj 2021., Državni zavod za statistiku, ISSN 1334-0557, <https://podaci.dzs.hr/2022/hr/29028> 27.07.2023.
- [69] Prirodno kretanje stanovništva Republike Hrvatske u 2022., Zagreb, srpanj 2023., Državni zavod za statistiku, ISSN 1334-0557, <https://podaci.dzs.hr/2023/hr/58059> 27.07.2023.
- [70] C. Bille, A. Skytthe, W. Vach, L.B. Knudsen, A.M. Andersen, J.C. Murray, K. Christensen: Parent's age and the risk of oral clefts, *Epidemiology*, svibanj 2005, br. 16(3), str. 311-6. DOI: 10.1097/01.ede.0000158745.84019.c2.
- [71] L. Karem: Rana intervencija i razvoj govora kod djece s rascjepima, Diplomski rad, Sveučilište u Zagrebu, Edukacijsko-rehabilitacijski fakultet, Zagreb, 2017.
- [72] T. Goodacre, M.C. Swan: Cleft lip and palate: current management, *Pediatrics and Child Health*, lipanj 2008, br. 18(6), str. 283-292. DOI: <https://doi.org/10.1016/j.paed.2008.03.008>

11. Popis slika

Slika 2.1.1. Prikaz formirane usnice [5].....	5
Slika 2.1.2. Prikaz formirane usne šupljine [5].....	6
Slika 2.2.1. Ilustrirani prikaz vrsta rascjepa [5].....	7
Slika 2.2.1.1. Vizualni prikaz područja na kojem rascjep može nastati. 1 – desna strana usne, 2 – desno područje alveolarnog grebena, 3 – desna strana primarnog nepca, 4 – lijeva strana usne, 5 – lijevo područje alveolarnog grebena, 6 – lijeva strana primarnog nepca, 7 – prednji dio tvrdog nepca, 8 – stražnji dio tvrdog nepca, 9 – meko nepce [12,30].....	8
Slika 2.2.1.2. Grupa 1. rascjepa prednjeg nepca. a) Desni rascjep usne, b) Desni rascjep usne, alveolarnog grebena i primarnog nepca, c) obostrani rascjep usne, alveolarnog grebena i primarnog nepca [12,26]...Ovi rascjepi čine prvu grupu rascjepa nepca te su grafički prikazani Y-simboličnom klasifikacijom na sljedećoj slici (Slika 2.2.1.2.) [12,30]. Ovi rascjepi čine prvu grupu rascjepa nepca te su grafički prikazani Y-simboličnom klasifikacijom na sljedećoj slici (Slika 2.2.1.2.) [12,30].	9
Slika 2.2.1.3. Grupa 2. rascjepa prednjeg i stražnjeg nepca. a) Rascjep koji obuhvaća lijevu stranu usne, alveolarnog grebena i primarnog nepca te tvrdo i meko nepce. b) Rascjep koji obuhvaća obostrani rascjep usne, alveolarnog grebena i primarno nepce te tvrdo i meko nepce. [12,26] prikazano na sljedećoj slici (Slika 2.2.1.3.).....	10
Slika 2.2.1.4. Grupa 3. rascjepa stražnjeg nepca. a) Rascjep tvrdog i mekog nepca. b) Rascjep mekog nepca [12,26].....	10
Slika 3.1. Rascjep prikazan ultrazvukom. Izvor: Arhiva KB Dubrava (uz dopuštenje prof. dr. sc. Predraga Kneževića).....	15
Slika 3.2. Uzimanje otiska gornje čeljusti i mekog nepca za izradu palatinalne ploče [51].....	17
Slika 3.3. Palatinalna ploča (lijevo) i otisak palatinalne ploče (desno) [51].....	17
Slika 3.2.1. a) Dijete s rascjepom. b) Uspješno kirurško saniranje rascjepa. Izvor: Arhiva KB Dubrava (uz dopuštenje prof. dr. sc. Predraga Kneževića).....	19
Slika 5.1. Naslovnica slikovnice „Lako je biti hrabar“ (osobna fotografija).....	25
Slika 5.2. Pacijent (dijete s dijagnosticiranim i liječenim rascjepom) koji čita slikovnicu „Lako je biti hrabar“. Izvor: Arhiva KB Dubrava (uz dopuštenje prof. dr. sc. Predraga Kneževića).....	26

Slika 5.3. Prostorije Odjela za malformacije i deformitete čeljusti i lica prilagođen djeci. Izvor: Arhiva KB Dubrava (uz dopuštenje prof. dr. sc. Predraga Kneževića).....	27
Slika 7.2.1.1. Rascjep dijagnosticiran prenatalnim ultrazvukom. Izvor: Arhiva KB Dubrava (uz dopuštenje prof. dr. sc. Predraga Kneževića).....	37
Slika 7.2.1.2. Prikaz izgleda rascjepa usne i nepca kod pacijentice (žensko novorođenče). Izvor: Arhiva KB Dubrava (uz dopuštenje prof. dr. sc. Predraga Kneževića).....	38
Slika 7.2.1.3. Hranjenje djeteta rođenog s rascjepom. Napomena: na slici nije pacijentica iz prikaza slučaja. Izvor: Arhiva KB Dubrava (uz dopuštenje prof. dr. sc. Predraga Kneževića).....	39
Slika 7.2.1.4. Slika zida u čekaonici, KB Dubrava. Izvor: Arhiva KB Dubrava (uz dopuštenje prof. dr. sc. Predraga Kneževića).....	40
Slika 7.2.1.5. Označavanje područje kirurškog reza na početku operacije. Izvor: Arhiva KB Dubrava (uz dopuštenje prof. dr. sc. Predraga Kneževića).....	41
Slika 7.2.1.6. Uspješno provedena operacija. Izvor: Arhiva KB Dubrava (uz dopuštenje prof. dr. sc. Predraga Kneževića).....	42
Slika 7.2.1.7. Nastavci za rukave („narukvice“). Izvor: Arhiva KB Dubrava (uz dopuštenje prof. dr. sc. Predraga Kneževića).....	43
Slika 7.2.1.8. Nastavci za rukave („narukvice“) na djetetu. Izvor: Arhiva KB Dubrava (uz dopuštenje prof. dr. sc. Predraga Kneževića).....	44
Slika 7.2.1.9. Kontrole tijekom liječenja rascjepa usne i nepca. Izvor: Arhiva KB Dubrava (uz dopuštenje prof. dr. sc. Predraga Kneževića).....	45
Slika 7.2.2.1. Rascjep dijagnosticiran prenatalnim ultrazvukom. Izvor: Arhiva KB Dubrava (uz dopuštenje prof. dr. sc. Predraga Kneževića).....	46
Slika 7.2.2.2. Prikaz izgleda rascjepa usne kod pacijenta (muško novorođenče). Izvor: Arhiva KB Dubrava (uz dopuštenje prof. dr. sc. Predraga Kneževića).....	47
Slika 7.2.2.3. Kontrole tijekom liječenja rascjepa usne. Izvor: Arhiva KB Dubrava (uz dopuštenje prof. dr. sc. Predraga Kneževića).....	48

12. Popis tablica

Tablica 7.1.1. Incidencija pojave rascjepa usne i/ili nepca u Republici Hrvatskoj u razdoblju od 2018. do 2022. godine.....	30
Tablica 7.1.2. Distribucija prema tipu rascjepa (rascjep usne i/ili nepca) u razdoblju od 2018. do 2022. godine.....	31
Tablica 7.1.3. Struktura tipova rascjepa u razdoblju od 2018. do 2022. godine.....	33
Tablica 7.1.4. Struktura tipova rascjepa usne i/ili nepca kod mlađih (18-31) i starijih (31-48) majki	34
Tablica 7.1.5. Učestalost genetske predispozicije obzirom na dob majke (mlađe ili starije)	35
Tablica 7.1.6. Dobna struktura majki u kopненоj i priobalnoj Hrvatskoj	35
Tablica 7.1.7. Strukturni tipovi rascjepa obzirom na geografsku lokaciju	36

13. Popis grafikona

Grafikon 7.1.1. Broj rođene i hospitalizirane djece u razdoblju od 2018. do 2022. godine	31
Grafikon 7.1.2. Udio pojedinih tipova rascjepa (usne, nepca i usne i nepca).....	32
Grafikon 7.1.3. Grafički prikaz strukture tipova rascjepa od 2018. do 2022. godine.....	33
Grafikon 7.1.4. Grafički prikaz strukture tipova rascjepa usne i/ili nepca kod mlađih (18-31) i starijih (31-48) majki	34

14. Prilozi

14.1. Prilog A – Upitnik za roditelje djece rođene s rascjepom



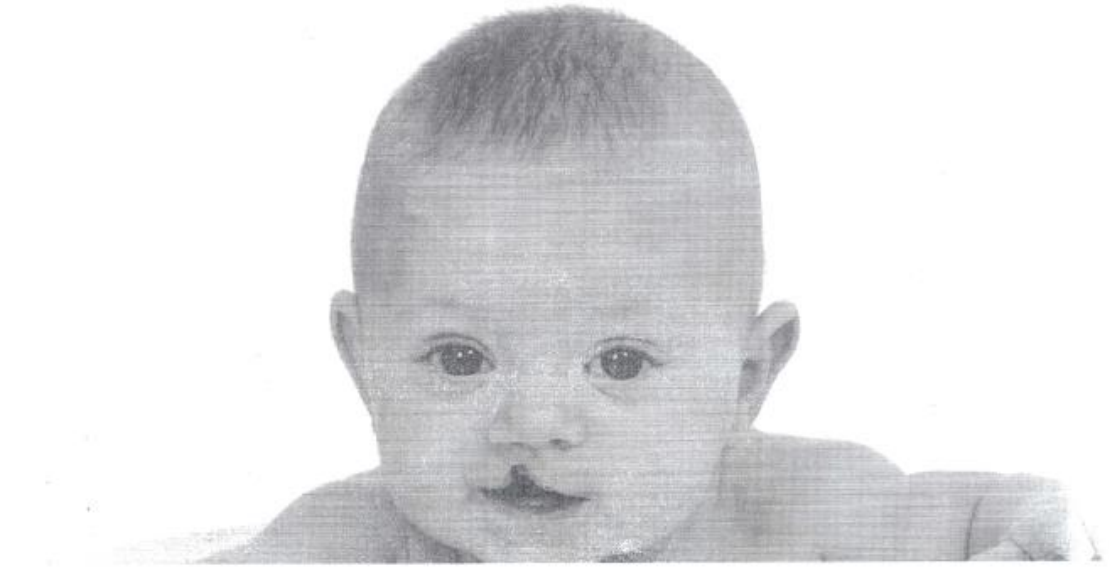KLINIKA ZA KIRURGIJU LICA, ČELJUSTI I USTA
KLINIČKA BOLNICA DUBRAVA
STOMATOLOŠKI FAKULTET SVEUČILIŠTA U ZAGREBU

UPITNIK ZA RODITELJE DJECE S OROFACIJALNIM RASCJEPOM

Ime i prezime djeteta: _____

Mjesto i datum: _____

Molimo Vas da prilikom ispunjavanja ovoga upitnika budete što detaljniji i iskreno odgovarate na pitanja kako bismo imali relevantne podatke koje bi nam dale detaljan uvid u epidemiološku situaciju orofacijalnih rascjepa u Republici Hrvatskoj i pomogli u što kvalitetnijem liječenju djece i obitelji oboljelih.



1. OPĆE INFORMACIJE O MAJCI

Ime i prezime majke: _____

Datum i godina rođenja: _____

Mjesto stanovanja: _____

Broj telefona ili mobitela: _____

Zanimanje: _____

Stupanj obrazovanja: NSS (niža stručna sprema) / SSS (srednja stručna sprema) / VŠS (viša stručna sprema) / VSS (visoka stručna sprema) / bez završene osnovne škole

Bračni status: neudana / udana / udovica / razvedena / registrirano partnerstvo

Radni status: nezaposlena / studentica / zaposlena / umirovljenica

Kako procjenjujete materijalno stanje Vašeg kućanstva?

- a) vrlo loše
- b) loše
- c) prosječno
- d) dobro
- e) vrlo dobro

e-mail: _____

2. INFORMACIJE O TRUDNOĆAMA

U tablice upišite tražene podatke vezane
ZA SVAKO ROĐENO DIJETE!

Broj trudnoća	
Broj poroda	
Broj pobačaja	
Broj spontanih pobačaja	

Ime djeteta i spol djeteta (M/Ž)	Datum i godina rođenja djeteta	Ima li dijete rascjep usne i/ili nepca (navesti stranu rascjepa)	Hormonalna kontracepcija tijekom trudnoće (tablete ili hormonska spirala)	Trajanje trudnoće (navesti trajanje u tjednima)	Izloženost zračenju ili kemikalijama tijekom trudnoće (navesti koja)	Dijete začeto umjetnom ili potpomognutom oplodnjom (Da/Ne)	Mučnine i povraćanje tijekom trudnoće (Da/Ne)	Pušenje cigareta tijekom trudnoće (Da/Ne)	Konzumacija alkohola tijekom trudnoće (Da/Ne)
1.									
2.									
3.									
4.									
5.									
6.									
7.									
8.									

a) Jeste li tijekom trudnoća bolovali od bolesti u području ginekoloških organa? DA NE

Ako je odgovor DA, navedite koje i koliko dugo ste se liječili?

- b) Jeste li tijekom trudnoća imali komplikacije (npr. visok tlak, proteini u urinu, trudnički šećer, preeklampsija, eklampsija, HELLP sindrom, placenta previa, anemija, krvarenje, febrilitet, emocionalni stres i dr.) ? DA NE
Ako je odgovor DA, navedite koje su to komplikacije i u kojoj ste ih trudnoći imali.

- c) Jeste li do sada bili operirani ili podvrgnuti nekim postupcima u području ginekoloških organa? DA NE
Ako je odgovor DA, navedite kojim.

- d) Je li Vam dijagnosticirana prirođena anomalija maternice (npr. jednoroga maternica, dvostruka maternica, septirana maternica ...)? DA NE
Ako je odgovor DA, navedite koja.

- e) Dob u kojoj je nastupila prva menstruacija: _____ godina

- f) Popunite sljedeću tablicu na način da "kvačicom" označite one bolesti i stanja koje ste imali tijekom prva 4 mjeseca OVE trudnoće.

BOLEST	✓	BOLEST	✓
Infekcija herpes simplex virusom		Akutne infekcije mokraćnog sustava	
Česte prehlade		Upalna bolest zdjelice	
Akutne respiratorne infekcije		Povišena temperatura nepoznatog uzroka	
Upala pluća		Hipertireoza	
Gripa		Hipotireoza	
Upala zuba		Epilepsija	
Upala žučnog mjehura		Migrena	
Povišeni arterijski tlak (hipertenzija)		Bubrežni kamenci	
Konstipacija (zatvor stolice)		Neuromišićni bolni sindrom	
Žučni kamenci		Anemija	
Mučnina i povraćanje		Prekomjerno povraćanje	
Reumatske bolesti		Autoimune bolesti	
Psihijatrijske bolesti		Emocionalni stres	

3. INFORMACIJE VEZANE UZ OCA I MAJKU

• MAJKA

- a) Imate li rascjep usne i/ili nepca? DA NE

Ako je odgovor DA, je li riječ o rascjepu usne, nepca ili usne i nepca? _____
Je li rascjep lijevostran, desnostran ili obostran? _____

- b) Bolujete li od kroničnih zaraznih ili nezaraznih bolesti (npr. arterijska hipertenzija, šećerna bolest, hipo ili hipertireoza, HIV, hepatitis i dr.)? DA NE
Ako je odgovor DA, navedite kojih?

c) Konzumirate li alkohol i koliko često?

- A. Ne konzumiram alkohol
- B. Konzumiram alkohol prigodno
- C. Konzumiram 0,5 L pive ili 2 dcl vina ili 0,05 L žestokog pića dnevno
- D. Konzumiram do 1,5 L piva ili do 6 dcl vina ili 0,15 L žestokog pića dnevno
- E. Konzumiram više od 1,5 L piva ili više od 6 dcl ili više od 0,15 L žestokog pića dnevno

d) Pušite li cigarete i koliko često?

- A. Ne pušim cigarete
- B. Pušim cigarete prigodno
- C. Pušim od 1-10 cigareta dnevno
- D. Pušim od 11 – 20 cigareta dnevno
- E. Pušim više od 20 cigareta dnevno

e) Jeste li tijekom trudnoća bili izloženi pasivnom pušenju? DA NE

Ako je odgovor DA, navedite tijekom koje trudnoće ste bili izloženi pasivnom pušenju. _____

• OTAC - Datum i godina rođenja oca: _____

a) Ima li OTAC rascjep usne i/ili nepca? DA NE

Ako je odgovor DA, je li riječ o rascjepu usne, nepca ili usne i nepca? _____

Je li rascjep ljevostran, desnostran ili obostran? _____

b) Boluje li OTAC od kroničnih bolesti (nasljedne, stečene, zarazne, nezarazne)? DA NE

Ako je odgovor DA, navedite ih.

d) Konzumira li OTAC alkohol i koliko često?

- A. Ne konzumira alkohol
- B. Konzumira alkohol prigodno
- C. Konzumira 0,5 L pive ili 2 dcl vina ili 0,05 L žestokog pića dnevno
- D. Konzumira do 1,5 L piva ili do 6 dcl vina ili 0,15 L žestokog pića dnevno
- E. Konzumira više od 1,5 L piva ili više od 6 dcl ili više od 0,15 L žestokog pića dnevno

e) Puši li OTAC cigarete i koliko često?

- A. Ne puši cigarete
- B. Puši cigarete prigodno
- C. Puši od 1-10 cigareta dnevno
- D. Puši od 11 – 20 cigareta dnevno
- E. Puši više od 20 cigareta dnevno

4. INFORMACIJE VEZANE UZ OBITELJ

Ispunite tablicu vezanu uz pojavu rascjepa usne i/ili nepca u obitelji. *npr. majčin otac, očev brat i sl.

	Član obitelji (navesti srodstvo)*	Spol (M/Ž)	Tip rascjepa (usna, nepce, usna i nepce)	Strana rascjepa (lijeva, desna, obostran)	Ukoliko znate, navesti probleme u trudnoći
1.					
2.					
3.					
4.					

5. INFORMACIJE VEZANE UZ DIJETE S RASCJEPOM USNE I/ILI NEPCA KOJE SE LIJEČI NA KLINICI ZA KIRURGIJU LICA, ČELJUSTI I USTA

Ime djeteta: _____

Spol djeteta: M / Ž

Datum rođenja: _____

Porođajna tjelesna težina: _____

Porođajna tjelesna dužina: _____

Komplikacije tijekom trudnoće: _____

Apgar score: ____ / 10

a) Je li djetetu dijagnosticiran rascjep u sklopu sindroma? DA NE

Ako je odgovor DA, napišite o kojem sindromu je riječ? _____

b) Jeste li tijekom ove trudnoće uzimali vitamine i/ili folnu kiselinu? DA NE

Ako je odgovor DA, kada ste ih počeli uzimati i koliko dugo? _____

c) Jeste li tijekom ove trudnoće uzimali lijekove? DA NE

Ako je odgovor DA, koje ste lijekove uzimali i u kojem mjesecu trudnoće?

d) Ima li ovo dijete brata ili sestru blizanca? DA NE

Ako je odgovor DA, je li riječ o jednojajčanim ili dvojajčanim blizancima?

Ima li brat ili sestra blizanac rascjep usne i/ili nepca? DA NE

Ako je odgovor DA, o kojem tipu i strani rascjepa je riječ

e) Je li Vašem djetetu s rascjepom dijagnosticirana još koja anomalija (npr. hipospadija, prekobrojni prsti, spojeni prsti, anomalije srca, anomalije uške, prekobrojni zubi ...)? DA NE

Ako je odgovor DA, molimo Vas da navedete anomalije.

f) Jeste li tijekom trudnoće bili dugotrajno izloženi duhanskom dimu (pasivni pušač)? DA NE

g) Je li rascjep bio dijagnosticiran prije poroda? DA NE

Ako je odgovor DA, je li Vas Vaš ginekolog uputio u našu ambulantu? DA NE

Je li dijagnoza rascjepa prije poroda negativno ili pozitivno utjecala na Vas i Vašu obitelj? Obrazložite.

h) Podatke o budućem liječenju djeteta saznali ste: a) preko udruge Osmijeh

b) preko interneta

c) od pedijatra / nonatologa

d) od roditelja / skrbnika djeteta s rascjepom

e) od maksilofacijalnog kirurga

- i) Kako se hranilo Vaše dijete tijekom prvih tjedana nakon rođenja? a) putem nazogastrične sonde
b) dojenjem
c) putem bočice – navedite tip dude:

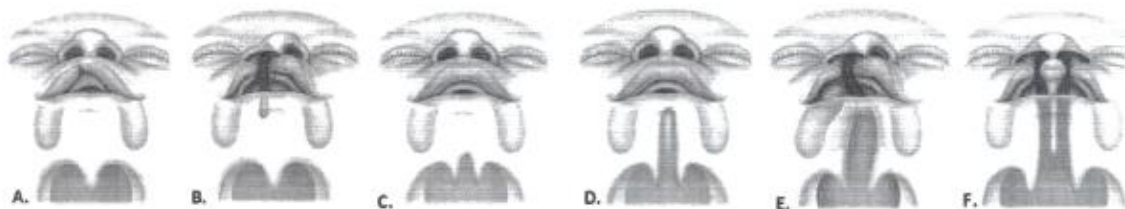
- j) Je li Vašem djetetu nakon rođenja izrađena pasivna ortodonska pločica? DA NE

k) Kada ste prvi put stupili u kontakt s logopedom? _____

- l) Je li dijete zadovoljilo test ispitivanja sluha u rodilištu? DA NE

m) Kada ste prvi put stupili u kontakt s audiologom - otorinolaringologom? _____

Hvala Vam na trudu i iskrenosti u ispunjavanju ovoga upitnika koji će uvelike doprinijeti u izradi registra djece s orofacijalnim rascjepima Klinike i tako nam dati bolji uvid u epidemiološku situaciju rascjepa u Republici Hrvatskoj. Ukoliko imate kakvih pitanja, sugestija, prijedloga obratite nam se putem sljedećeg maila: pknezev@kbd.hr.

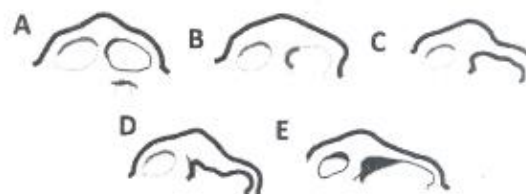


- A.
- B. Djelomični rascjep usne
- C. Potpuni rascjep usne
- D. Djelomični rascjep nepca
- E.
- Potpuni rascjep nepca
- F. Unilateralni rascjep usne i nepca
- G. Obostrani potpuni rascjep usne i nepca

Datum pregleda:

Deformacija nosa:

Tip rascjepa:



Strana rascjepa:

Sindrom:

	Datum operacije	Vrsta i tehnika kirurškog zahvata	Rane komplikacije	Kasne komplikacije
1.				
2.				
3.				

Napomena:

14.2. Prilog B – Potvrda etičkog povjerenstva KB Dubrava


00 00 00 Klinička bolnica Dubrava
00 00 00 Avenija Gojka Šuška 6
00 00 00 10000 Zagreb

SUGLASNOST VODITELJA USTROJSTVENE JEDINICE U KOJOJ SE PROVODI ZNANSTVENO ISTRAŽIVANJE

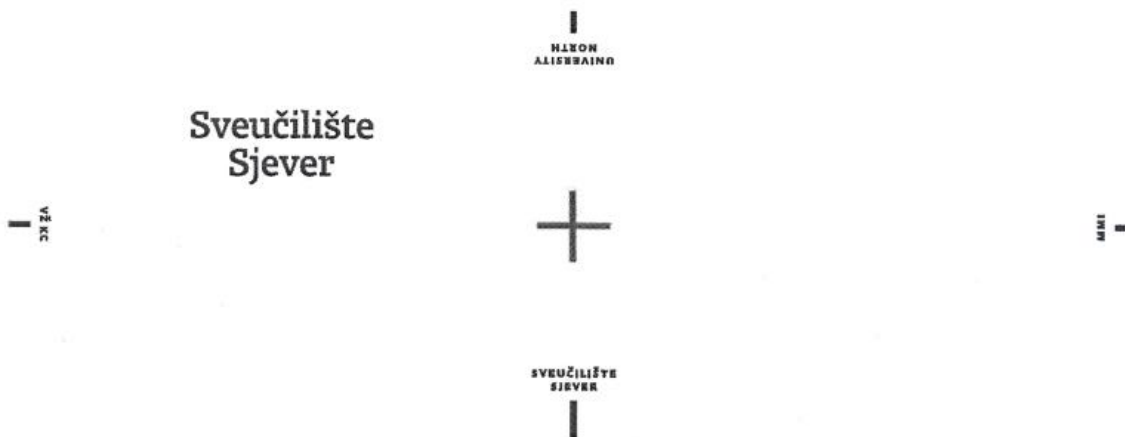
Suglasan/a sam da ANA LUKAČEVIĆ na KLINICI ZA KIRURGIJU ČELJUSI,
(ime i prezime istraživača) (naziv klinike/zavoda/odjela) LICA I USJE

Kliničke bolnice Dubrava provede znanstveno istraživanje pod nazivom:

"MULTIDISCIPLINARNI PRISTUP U LIJEČENJU RASCEPA USNE
I ILI NEPLA"


(potpis voditelja ustrojstvene jedinice)

14.3. Prilog C – Izjava o autorstvu



IZJAVA O AUTORSTVU

Završni/diplomski rad isključivo je autorsko djelo studenta koji je isti izradio te student odgovara za istinitost, izvornost i ispravnost teksta rada. U radu se ne smiju koristiti dijelovi tuđih radova (knjiga, članaka, doktorskih disertacija, magistarskih radova, izvora s interneta, i drugih izvora) bez navođenja izvora i autora navedenih radova. Svi dijelovi tuđih radova moraju biti pravilno navedeni i citirani. Dijelovi tuđih radova koji nisu pravilno citirani, smatraju se plagijatom, odnosno nezakonitim prisvajanjem tuđeg znanstvenog ili stručnoga rada. Sukladno navedenom studenti su dužni potpisati izjavu o autorstvu rada.

Ja, Ana Lukacević (ime i prezime) pod punom moralnom, materijalnom i kaznenom odgovornošću, izjavljujem da sam isključivi autor/ica završnog/diplomskog (obrisati nepotrebno) rada pod naslovom MULTIDISCIPLINARNI PRISTUP U UČEĆNOM RADI (upisati naslov) te da u navedenom radu nisu na nedozvoljeni način (bez pravilnog citiranja) korišteni dijelovi tuđih radova.

Student/ica:
(upisati ime i prezime)

Ana Lukacević
(vlastoručni potpis)

Sukladno čl. 83. Zakonu o znanstvenoj djelatnosti i visokom obrazovanju završne/diplomske radove sveučilišta su dužna trajno objaviti na javnoj internetskoj bazi sveučilišne knjižnice u sastavu sveučilišta te kopirati u javnu internetsku bazu završnih/diplomskih radova Nacionalne i sveučilišne knjižnice. Završni radovi istovrsnih umjetničkih studija koji se realiziraju kroz umjetnička ostvarenja objavljuju se na odgovarajući način.

Sukladno čl. 111. Zakona o autorskom pravu i srodnim pravima student se ne može protiviti da se njegov završni rad stvoren na bilo kojem studiju na visokom učilištu učini dostupnim javnosti na odgovarajućoj javnoj mrežnoj bazi sveučilišne knjižnice, knjižnice sastavnice sveučilišta, knjižnice veleučilišta ili visoke škole i/ili na javnoj mrežnoj bazi završnih radova Nacionalne i sveučilišne knjižnice, sukladno zakonu kojim se uređuje znanstvena i umjetnička djelatnost i visoko obrazovanje.