

Fizioterapijska intervencija nakon fracturae radii loco typico

Prugovečki, Dorian

Undergraduate thesis / Završni rad

2024

Degree Grantor / Ustanova koja je dodijelila akademski / stručni stupanj: **University North / Sveučilište Sjever**

Permanent link / Trajna poveznica: <https://um.nsk.hr/um:nbn:hr:122:071433>

Rights / Prava: [In copyright](#) / [Zaštićeno autorskim pravom.](#)

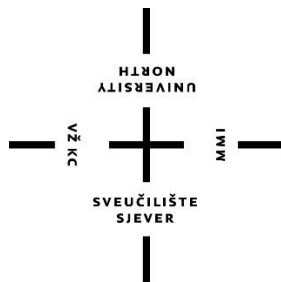
Download date / Datum preuzimanja: **2024-07-19**



Repository / Repozitorij:

[University North Digital Repository](#)





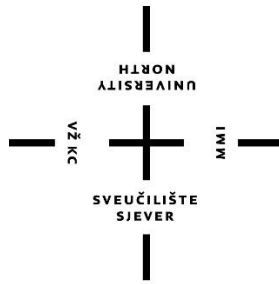
**Sveučilište
Sjever**

Završni rad br. 312/FIZ/2024

**Fizioterapijska intervencija nakon fracturae radii loco
typico**

Dorian Prugovečki, 0336055636

Varaždin, srpanj 2024. godine



Sveučilište Sjever

Odjel fizioterapije

Završni rad br. 312/FIZ/2024

Fizioterapijska intervencija nakon fracturae radii loco typico,

Student

Dorian Prugovečki, 0336055363

Mentor

Marko Bodrožić, mag.physioth., pred.


Varaždin, srpanj 2024. godine

Prijava završnog rada

Definiranje teme završnog rada i povjerenstva

ODJEL	Odjel za fizioterapiju		
STUDIJ	preddiplomski stručni studij Fizioterapija		
PRISTUPNIK	Dorian Prugovečki	IMBAG	0336055636
DATUM	19.06.2024	KOLEGIJ	Fizioterapijske vještine II
NASLOV RADA	Fizioterapijska intervencija nakon fracturae radli loco typico		
NASLOV RADA NA ENGL. JEZIKU	Physiotherapy intervention after radli loco typico fracture		
MENTOR	Marko Bodrožić, mag.physioth.	EVANJE	predavač
ČLANOVI POVJERENSTVA	1 Vesna Hodić, pred., predsjednik		
	2 Marko Bodrožić, pred., mentor,		
	3 Manja Arapović, pred., član		
	4 Nikolina Zaplatić Degač, pred., zamjenski član		
	5		

Zadatak završnog rada

OPIS	312/FIZ/2024		
OPIS	<p>Prijelom palčane kosti na tipičnom mjestu čini ukupno 75 % prijeloma ruke, pri čemu dolazi do prijeloma distalnog dijela palčane kosti, jedan do četiri centimetra udaljenosti od radiokarpalnog zgloba. Postoje tri najčešće vrste prijeloma, a to su Collesov prijelom, gdje osoba padne na ispruženu ruku, zatim Smithov prijelom, gdje osoba padne na savijenu ruku te Bartonov prijelom kod kojeg je najčešći uzrok direktan udarac.</p> <p>Operativnim liječenjem se koštani ulomci dodatno fiksiraju kako ne bi došlo do ponovnog pomaka, dok se kod konzervativnog liječenja stavlja imobilizacija koja zadržava ekstremitet u potrebnom položaju do zarastanja prijeloma. Nakon što je imobilizacija skinuta, počinje proces rehabilitacije kojeg obavljaju fizioterapeuti.</p> <p>Početak procesa rehabilitacije, odnosno fizioterapije, je fizioterapijska procjena pacijenta. Fizioterapijskom procjenom fizioterapeut dobiva kompletan uvid u stanje pacijenta te je u tom trenutku moguće osmisliti i konstruirati pravilan plan rehabilitacijskog (fizioterapijskog) postupka.</p> <p>U fizioterapijske postupke se ubrajaju fizioterapijske vježbe, kriorterapija, hidroterapija, elektroterapija te magnetoterapija. Svako trajanje, intenzitet i učestalost primjene ovih čimbenika kontrolira fizioterapeut.</p>		
ZADATAK URUČEN	20.06.2024.		

Predgovor

Zahvaljujem se svom mentoru mag. physioth. Marku Bodrožiću na pruženoj pomoći i pravilnom usmjeravanju tijekom pisanja završnog rada. Zahvaljujem se također cjelokupnom Sveučilištu Sjever na potpori za uspješan početak gradnje ove moje profesije. Velik dio zahvale želim uputiti svojoj djevojci koja me je pratila od početka odabira mentora i teme pa do objave završnog rada. Zahvaljujem se isto tako svojim roditeljima koji su mi omogućili ovo obrazovanje te svojim prijateljima na podršci.

Sažetak

Prijelom palčane kosti na tipičnom mjestu čini ukupno 75 % prijeloma ruke, pri čemu dolazi do prijeloma distalnog dijela palčane kosti, jedan do četiri centimetra udaljenosti od radiokarpalnog zgloba. Prijelom nastaje pri padu na ispruženu ruku koja je postavljena u svrhu nesvjesne zaštitne reakcije. Najveći broj slučajeva prijeloma je u dječjoj populaciji (između 6. i 10. godine) te u starijoj populaciji (između 60. i 70. godine). Postoje tri najčešće vrste prijeloma, a to su Collesov prijelom, gdje osoba padne na ispruženu ruku, zatim Smithov prijelom, gdje osoba padne na savijenu ruku te Bartonov prijelom kod kojeg je najčešći uzrok direktan udarac. Postoje dvije vrste liječenja koje zavise o vrsti i složenosti prijeloma, a to su operativno liječenje te konzervativno liječenje. Operativnim liječenjem se koštani ulomci dodatno fiksiraju kako ne bi došlo do ponovnog pomaka, dok se kod konzervativnog liječenja stavlja imobilizacija koja zadržava ekstremitet u potrebnom položaju do zarastanja prijeloma. Nakon što je imobilizacija skinuta, počinje proces rehabilitacije kojeg obavljaju fizioterapeuti.

Početak procesa rehabilitacije, odnosno fizioterapije, je fizioterapijska procjena pacijenta. Ona se sastoji od subjektivnog i objektivnog pregleda pacijenta. U subjektivnom pregledu pacijent daje vlastiti pogled na svoje probleme i ograničenja, dok objektivni pregled uključuje prikupljanje podataka koje uz specifične testove, mjerenja i opservacije obavlja fizioterapeut. Fizioterapijskom procjenom fizioterapeut dobiva kompletan uvid u stanje pacijenta te je u tom trenutku moguće osmisliti i konstruirati pravilan plan rehabilitacijskog (fizioterapijskog) postupka. Nakon fizioterapijske procjene započinje fizioterapijska intervencija kojom se osigurava uspješan ishod rehabilitacije. U nju ubrajamo doziranje i plan terapije koji se posebno prilagođava svakom bolesniku te fizioterapijske postupke i čimbenike. U fizioterapijske postupke se ubrajaju fizioterapijske vježbe, krioterapija, hidroterapija, elektroterapija te magnetoterapija. Svako trajanje, intenzitet i učestalost primjene ovih čimbenika kontrolira fizioterapeut. Njegova uloga je da cijelo vrijeme prati napredak pacijenta te sukladno s time prilagođava daljnji tijek terapije. Zadnja fizioterapijska intervencija je edukacija pacijenta. Ona je prisutna cijelo vrijeme tijekom rehabilitacije, ali i služi kako bi se postignuti rezultati mogli održavati i pospješiti nakon završetka rehabilitacije. Pacijentu su prikazane i objašnjene vježbe te mjere opreza potrebne za smanjenje rizika ponovnog prijeloma.

Ključne riječi: fractura radii loco typico, rehabilitacija, fizioterapija, intervencija

Summary

Fracture of the distal radius accounts for a total of 75 % of arm fractures. The fracture occurs at the distal part of the thumb bone, one to four centimeters away from the radiocarpal joint. It happens when falling onto an outstretched hand, which is positioned as an unconscious protective reaction. The majority of fracture cases occur in the pediatric population (between 6 and 10 years of age) and in the elderly population (between 60 and 70 years of age). There are three most common types of fractures: Colles' fracture, where a person falls onto an outstretched hand; Smith's fracture, where a person falls onto a flexed wrist; and Barton's fracture, where the most common cause is a direct impact. There are two types of treatments depending on the type and complexity of the fracture: surgical treatment and conservative treatment. Surgical treatment involves additional fixation of bone fragments to prevent re-displacement, while in conservative treatment, immobilization is applied to maintain the extremity in the required position until the fracture heals. After the immobilization is removed, the rehabilitation process begins, carried out by physiotherapists.

The beginning of the rehabilitation process, or physiotherapy, is the physiotherapeutic assessment of the patient. It consists of a subjective and objective examination of the patient. In the subjective examination, the patient provides their own view of their problems and limitations, while the objective examination involves gathering data through specific tests, measurements, and observations conducted by the physiotherapist. Through physiotherapeutic assessment, the physiotherapist gains a complete insight into the patient's condition, enabling them to devise and construct an appropriate plan for the rehabilitation (physiotherapy) procedure. This is where physiotherapeutic intervention begins, ensuring a successful outcome of rehabilitation. It includes dosing and planning of therapy designed specifically to each patient, as well as physiotherapeutic procedures and factors. Physiotherapeutic procedures include kinesiotherapy, cryotherapy, hydrotherapy, electrotherapy, and magnetotherapy. The duration, intensity, and frequency of application of these factors are controlled by the physiotherapist. Their role is to constantly monitor the patient's progress and accordingly adjust the further course of therapy. The last physiotherapeutic intervention is patient education. It is present throughout the rehabilitation process, but also serves to maintain and enhance the achieved results after the completion of rehabilitation. The patient is shown and explained exercises and precautions necessary to reduce the risk of re-fracture.

Key words: fractura radii loco typico, rehabilitation, physiotherapy, intervention

Popis korištenih kratica

m musculus

n nervus

lig ligamentum

CT kompjuterizirana tomografija

MR magnetska rezonanca

mm milimetar

cm centimetar

PNF proprioceptivna neuromuskularna facilitacija

Hz herc

ms milisekunda

mA miliamper

Sadržaj

1.	Uvod	1
2.	Anatomija podlaktice.....	2
2.1.	Kosti podlaktice	2
2.2.	Zglobovi podlaktice	3
2.3.	Mišići podlaktice.....	5
3.	Prijelomi.....	6
3.1.	Vrste prijeloma	6
3.2.	Sigurni i nesigurni znakovi prijeloma	7
3.3.	Liječenje prijeloma	7
4.	Prijelom palčane kosti na tipičnom mjestu	9
4.1.	Etiologija i prevalencija.....	9
4.2.	Collesov prijelom.....	9
4.3.	Smithov prijelom	10
4.4.	Bartonov prijelom	11
4.5.	Klinička slika	11
4.6.	Dijagnostika.....	11
4.7.	Operativno liječenje	12
4.7.1.	<i>Komplikacije.....</i>	<i>14</i>
4.8.	Konzervativno liječenje.....	15
5.	Fizioterapijska procjena pacijenta	16
5.1.	Subjektivni pregled	16
5.2.	Objektivni pregled.....	16
5.3.	Specifični testovi i mjerenja	17
6.	Fizioterapijska intervencija	19
6.1.	Doziranje i plan terapije	19
6.2.	Fizioterapijske vježbe.....	19
6.2.1.	<i>Primjena fizioterapijske vježbe kod prijeloma palčane kosti na tipičnom mjestu</i>	<i>20</i>
6.3.	Krioterapija	26
6.4.	Hidroterapija	26
6.5.	Elektroterapija.....	27
6.5.1.	<i>Transkutana električna živčana stimulacija (TENS)</i>	<i>28</i>
6.5.2.	<i>Dijadinamske struje.....</i>	<i>28</i>
6.5.3.	<i>Interferentne struje.....</i>	<i>29</i>
6.6.	Magnetoterapija	30
6.7.	Edukacija	30
7.	Zaključak.....	31
8.	Literatura	32

1. Uvod

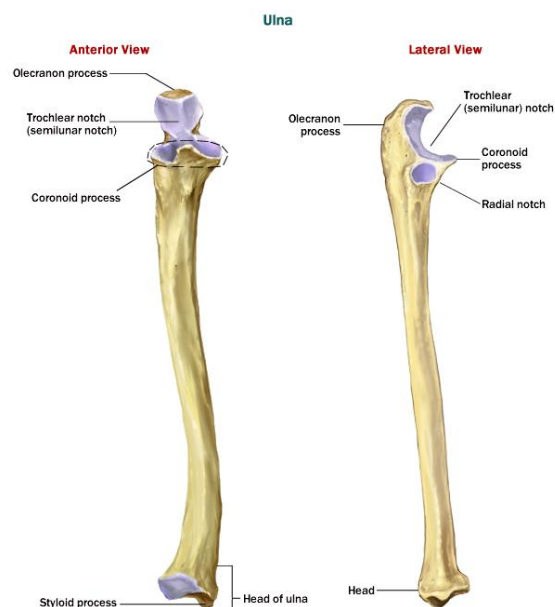
Prijelom distalnog dijela palčane kosti nastaje tijekom pada na ispruženu ruku koja se postavlja kao prirodni zaštitni položaj tijekom pada te čini ukupno 75 % prijeloma ruke. Što se tiče dobnih skupina, ova vrsta prijeloma događa se najviše kod male djece čiji padovi nastaju najčešće tijekom igre te kod osoba starije životne dobi kod kojih je razlog za pad slaba ravnoteža, oslabljena muskulatura ili problemi s vidnim poljem. Postoje tri najčešće vrste prijeloma, a to su Collesov, Smithov i Bartonov prijelom. Collesov prijelom je najučestaliji prijelom kojeg karakterizira pad na ispruženu ruku. Smithov prijelom je drugi po učestalosti te ga karakterizira pad na savijenu ruku gdje dolazi do pomaka distalnog fragmenta. Bartonov tip prijeloma je ujedno i najrjeđi tip prijeloma a njegov nastanak je posljedica direktnog udarca. U svakom slučaju kod nastanka prijeloma izvodi se repozicija koštanih fragmenata u njihov normalan fiziološki položaj. Ako su koštani fragmenti nestabilni obavlja se operacija kojom se fragmenti fiksiraju pomoću različitih metoda. Nakon operacije primjenjuje se imobilizacija kako bi se dodatno osiguralo srastanje koštanih ulomaka. Nakon skidanja imobilizacije počinje rehabilitacija u kojoj su fizioterapijski čimbenici i metode neizostavan dio. Važno je vratiti snagu mišića, uspostaviti puni opseg pokreta te na kraju svega vratiti funkcionalnost ozlijeđenog uda, odnosno podlaktice i šake. Uloga fizioterapeuta je osmisliti detaljan i strukturiran plan rehabilitacije koji se posebno prilagođava svakom pacijentu, primjenjivati konkretne fizioterapijske čimbenike, pratiti napredak te pružati podršku pacijentu [1]. Kod planiranja fizioterapijskog postupka koristi se model dokumentiranja terapijskog procesa pod nazivom SOAP (*Subjective Objective Assessment Plan*). Sastavni dijelovi SOAP modela su subjektivni pregled, objektivni pregled, analiza i plan. Nakon subjektivno i objektivnog pregleda fizioterapeut kreira plan rehabilitacije prilagođen pacijentovom trenutnom stanju. Kod provođenja same rehabilitacije najveća važnost pridodaje se fizioterapijskim vježbama pošto one imaju najveći doprinos vraćanju funkcionalnosti podlaktice i šake. Od fizioterapijskih vježbi izdvajaju se pasivne vježbe, koje izvodi fizioterapeut, te aktivne vježbe, koje samostalno izvodi pacijent. Ostale metode poput hidroterapije, krioterapije i drugih služe kao dodatna pomoć pri rehabilitaciji. Zadnja uloga fizioterapeuta je edukacija koja prati cijeli proces rehabilitacije, a i njezin kraj gdje se objašnjavaju i prikazuju daljnje vježbe i mjere opreza kako bi se rizik ponovnog nastanka prijeloma sveo na minimum. Također, važno je da suradnja fizioterapeuta i pacijenta bude prisutna i jednaka s obje strane kako bi se proces rehabilitacije mogao provoditi nesmetano i na kraju uspješno [2].

2. Anatomija podlaktice

Sama podlaktica sastoji se od dvije duge kosti, prva je palčana kost (*radius*) a druga lakatna kost (*ulna*) te se te dvije kosti međusobno uzglobljuju u zglobnim prostorima, odnosno u proksimalnom i distalnom radioulnarnom zglobu. Isto tako, obje su kosti povezane sindesmozom, odnosno podlaktičnom međukoštanom opnom (*membrana interossea antebrachii*). Gledano s anatomskeg položaja, palčana kost se nalazi na lateralnoj strani u odnosu na lakatnu kost. Tijekom kretnji pronacije i supinacije *radius* se rotira oko *ulne*, što je i moguće zbog njihovih međusobnih uzglobljenja [3].

2.1. Kosti podlaktice

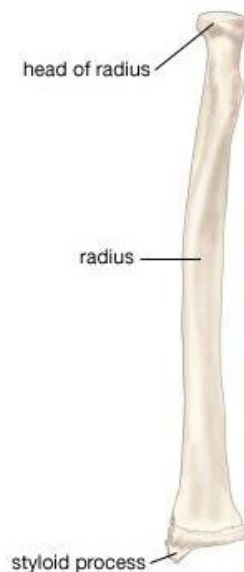
Lakatna kost (*ulna*) je duga kost (Slika 2.1) koja je zglobno povezana u laktu zajedno s nadlaktičnom kosti, što uzrokuje da joj je proksimalni završetak puno više izraženiji nego distalni. Sastoji se od dva dijela, olekranona (*olecranon*) straga i koronoidnog nastavka (*processus coronoideus*) sprijeda. Između olekranona i koronoidnog nastavka nalazi se zglobna ploha (*incisura trochlearis*). *Ulna* se isto tako spaja s palčanom kosti na svom proksimalnom kraju, gdje se na koronoidnom nastavku nalazi konkavna zglobna ploha (*incisura radialis*). Trup *ulne* je u obliku trostrane prizme, sadrži tri brida i tri površine. Na distalnom kraju se nalazi glava (*caput ulnae*) koja sadrži zglobnu plohu za spajanje s palčanom kosti (*circumferentia articularis*), dok se na medijalnom dijelu distalnog kraja proteže nastavak (*processus styloideus*) [3].



Slika 2.1.1 Prikaz anatomije lakatne kosti

Izvor: <https://anatomy-medicine.com/musculoskeletal-system/75-the-ulna.html>

Palčana kost (*radius*) je također duga kost (Slika 2.2) koja se nalazi na lateralnoj strani podlaktice. Na njezinom proksimalnom kraju se nalazi glava palčane kosti (*caput radii*). Ispod glave se nalazi vrat (*collum radii*), a ispod njega s medijalne i prednje strane se nalazi hrapavost (*tuberositas radii*), hvatište *m. biceps brachii*. Trup palčane kosti također ima tri strane, odnosno prednju, stražnju i lateralnu te tri ruba, odnosno prednji, stražnji i medijalni. Distalni je kraj palčane kosti u odnosu na proksimalni deblji. Gledano s prednje strane on je konkavan i gladak, dok stražnja strana sadrži izbočenje (*tuberculum dorsale*) te brazde koja prihvaća tetive stražnje i lateralne skupine mišića podlaktice. Na lateralnoj se pak strani nalazi nastavak (*processus styloideus radii*) koji se proteže distalnije u odnosu na stiloidni nastavak *ulne* [4].



Slika 2.1.2 Prikaz anatomije palčane kosti

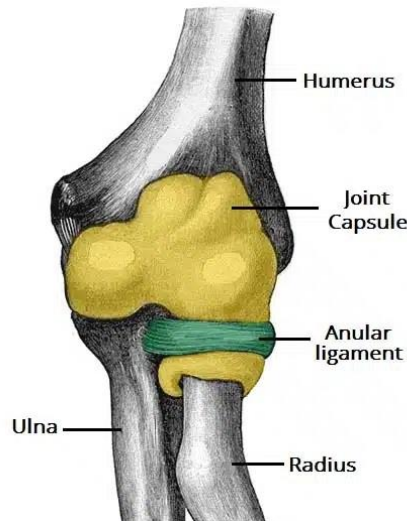
Izvor: <https://www.learnanatomy.com/ulna>

2.2. Zglobovi podlaktice

Palčana i lakatna kost su povezane kako na proksimalnom tako i na distalnom kraju. *Articulatio radioulnaris proximalis* povezuje proksimalne krajeve, dok *articulatio radioulnaris distalis* povezuje distalne krajeve. *Membrana interossea antebrachii* je čvrsta međukoštana opna koja povezuje trupove kostiju podlaktice [5].

Gornji zglob između palčane i lakatne kosti naziva se *articulatio radioulnaris proximalis* (Slika 2.2.1) koji je obrtni zglob. Konkavno tijelo koje ga formira sastoji se od ureza na proksimalnom završetku lakatne kosti (*incisura radialis*). Samo zglobno tijelo je nadopunjeno prstenastom

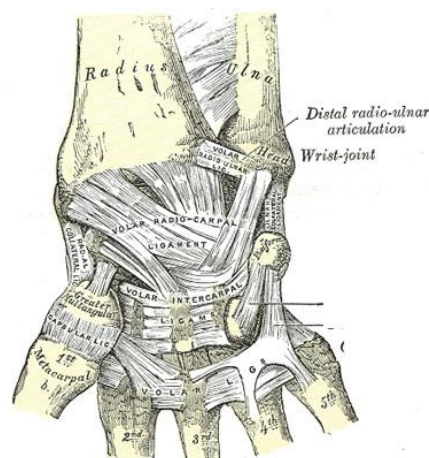
svezom (*lig. anulare radii*) koja obuhvaća 80 % kruga. Donji dio ruba prstenaste sveze obuhvaća vrat palčane kosti, dok unutarnju stranu sveze obuhvaća sloj vezivne hrskavice. Konveksno zglobno tijelo je glava palčane kosti (*caput radii*) koja je prekrivena debelim hrskavičnim slojem [4].



Slika 2.2.1 Prikaz anatomije proksimalnog radioulnarnog zgloba

Izvor: <https://teachmeanatomy.info/upper-limb/joints/radioulnar-joints/>

Donji zglob između palčane i lakatne kosti naziva se *articulatio radioulnaris distalis* (Slika 2.2.2). Radi se također o obrtnom zglobu kojeg formiraju glavu lakatne kosti (*caput ulnae*) i urez na površini palčane kosti (*incisure ulnaris radii*). *Caput ulnae* ima dvije zglobne površine - jedna je konveksna i naziva se *circumferentia articularis ulnae*, dok druga, na radijalnoj strani, ima oblik polumjeseca i prelazi pod oštrim kutom u ravnu ili blago izbočenu površinu glave radijusa. Na drugoj je strani konkavna površina (*incisura ulnaris radii*) pokrivena zglobnom hrskavicom te gotovo u potpunosti odgovara obliku glave lakatne kosti [6].



Slika 2.2.2 Prikaz anatomije distalnog radioulnarnog zgloba

Izvor: https://theodora.com/anatomy/radioulnar_articulation.html

Membrana interossea antebrachii je vezivna opna podlaktice koja je razapeta između rubova palčane i lakatne kosti. Samu opnu formiraju dva sloja vezivnih niti - palmarni (prednji) i dorzalni (stražnji) sloj. Niti prednjeg sloja su usmjerene u kosom položaju pružajući se od proksimalnog dijela palčane kosti do distalnog dijela lakatne kosti.. Niti stražnjeg sloja imaju okomit smjer na smjer niti prednjeg sloja. U središnjem dijelu međukoštane opne niti su raspoređene najgušće dok su prema krajevima sve rjeđe [4].

2.3. Mišići podlaktice

Mišići podlaktice razvrstani su u tri skupine, odnosno prednju skupinu, lateralnu skupinu i stražnju skupinu. Velika većina mišića podlaktice ima najveću ulogu u pokretima šake i prstiju, dok manji dio upravlja pokretima podlaktice [5].

Prednja skupina mišića podlaktice sadržava tri funkcionalne skupine mišića, odnosno mišiće koji sudjeluju u flektiranju šake, mišiće koji sudjeluju u flektiranju prstiju i mišiće koji sudjeluju u proniranju podlaktice i šake. Oni su raspoređeni u dubinski sloj i površinski sloj mišića. U površinskom se sloju nalaze *m. pronator teres*, *m. flexor carpi radialis*, *m. flexor carpi ulnaris*, *m. palmaris longus*, *m. i m. flexor digitorum superficialis*. U dubinskom se sloju nalaze *m. flexor digitorum profundus*, *m. flexor pollicis longus* i *m. pronator quadratus* [4]. Prednju skupina mišića podlaktice inervira *n. medianus* osim *m. flexor carpi ulnaris* i *m. flexor digitorum profundus* na ulnarom dijelu koji inervira *n. medianus*. Svi mišići prednje skupine podlaktice su uglavnom fleksorni mišići šake i prstiju, polazište im je s medijalnog epikondila kosti nadlaktice te formiraju zajedničku glavu fleksora [5].

Lateralnu skupinu mišića podlaktice formiraju četiri mišića također podijeljena u površinski i duboki sloj. Površinski sloj obuhvaća *m. brachioradialis*, *m. extensor carpi radialis longus* i *m. extensor carpi radialis brevis*. U dubokom se sloju nalazi *m. supinator*. Ovu skupinu mišića inervira *n. radialis* [5].

Stražnja se skupina mišića podlaktice sastoji od ukupno osam mišića raspodijeljenih u površinski i duboki sloj. Površinski sloj obuhvaća *m. extensor digitorum*, *m. extensor digiti minimi*, *m. extensor calpi ulnaris* i *m. anconeus*. Duboki sloj obuhvaća *m. abductor pollicis longus*, *m. extensor pollicis brevis*, *m. extensor pollicis longus* i *m. extensor indicis*. Mišići koji se nalaze na površinskom sloju imaju polazište s lateralnog epikondila kosti nadlaktice i formiraju zajedničku glavu ekstenzora. Svi mišići koji se nalaze na stražnjoj strani podlaktice su inervirani *n. radialis* [5].

3. Prijelomi

Prijelom kosti označava prekid kontinuiteta tkiva kosti, a rezultat je djelovanja vanjske ili pak unutarnje sile na samu kost. Uz samu kliničku sliku (izgled ozlijeđenog dijela tijela nakon traume), izrazito je važno uzeti dobru anamnezu, pratiti sve simptome vezane uz prijelome te odraditi potrebne laboratorijske i rendgenske obrade. Općenita podjela prijeloma se sastoji od potpunog prijeloma, prijeloma s prekidom kontinuiteta periosta i nepotpunog prijeloma, gdje je periost očuvan. Što se tiče djelovanja sile ona može biti izravna, primjerice snažan udarac na ruku nekim tupim predmetom, ili može biti posredna, primjerice pad na stražnjicu te prijenos energije do trupa kralješka gdje se zapravo dogodi sami prijelom [7].

3.1. Vrste prijeloma

Prijelomi se mogu dijeliti i svrstati u brojne skupine. S obzirom na nastanak, prijelomi koji nastaju djelovanjem sile spadaju u traumatske prijelome. Prijelomi koji nastanu uslijed neprekidnog preopterećivanja kosti nazivaju se spontani prijelomi, dok patološke prijelome obilježava pojava patoloških promjena sastava kosti, što uključuje slabljenje i razrjeđenje koštanog tkiva [7].

S obzirom na vrstu odmak samih koštanih ulomaka postoje 5 vrsta odmak, a to su odmak ulomaka u stranu (dislokacija *ad latus*), odmak ulomaka pod kutom (dislokacija *ad axim*), odmak ulomaka prema duljini (dislokacija *ad longitudinem*) koji se dijeli na odlomak sa skraćanjem (*cum contractionem*) i na odlomak s produljenjem (*cum distractionem*), te odmak ulomaka zajedno s poremećajem njihove rotacije (dislokacija *ad rotationem*) [7].

S obzirom na vrstu prijelomne pukotine prijelome dijelimo na poprečnu prijelomnu pukotinu, kosu prijelomnu pukotinu, spiralnu prijelomnu pukotinu te uzdužnu prijelomnu pukotinu. Uz djelovanje konkretne sile na kost, na formiranje pukotine jedan od većih utjecaja ima dob osobe gdje se određene vrste prijeloma pojavljuju u određenoj starosnoj dobi [7].

S obzirom na količinu ulomaka, prijelome kosti dijelimo na bifragmentarne (prijelom gdje nastanu dva ulomka), multifragmentarni (prijelom gdje je došlo do nastajanja više slobodnih komada kosti različitih po obliku i smjeru) te kominutivni (prijelom gdje postoji izraziti broj sitnih ulomaka, bez očuvanog periosta). Multifragmentarni, komadni i usitnjeni prijelomi predstavljaju najzahtjevniji i najveći traumatološki postupak [7].

S obzirom na stanje kožnog pokrova iznad samog mjesta prijeloma razlikujemo otvorene i zatvorene prijelome. Otvorene prijelome opisuje oštećenje kože nastalo probijanjem kože ostrim

odlomljenim dijelom kosti ili usred djelovanja snažnih vanjskih sila. Zatvoreni prijelomi su oni kod kojih je koža ostala sačuvana bez oštećenja [7].

3.2. Sigurni i nesigurni znakovi prijeloma

U sigurne znakove prijeloma spada deformitet uzdužne osi kosti, patološka gibljivost te krepitacije ulomaka. Sam nastanak deformacije, odnosno promatranje anatomske izgleda ozlijeđenog uda (najbolje bez odjeće) zasigurno upućuje da je došlo do prijeloma. Patološka gibljivost označava nepravilnost u pokretljivosti koje se pojavljuju na tom mjestu prijeloma te je isto tako siguran znak prijeloma. Krepitacije se odnose na zvukove „pucketanja“ prilikom pomicanja jednog prijelomnog ulomka u odnosu na drugi te ako su one prisutne radi se isto tako o sigurnom znaku prijeloma [7].

U nesigurne znakove prijeloma spadaju oteklina, bolnost na palpaciju pri pokretu, promjena boje kože te smanjenje ili potpuni ispad funkcije. Svi ti navedeni znakovi mogu ukazati tek sumnju na prijelom kosti kod ozlijeđene osobe i zbog toga ih je potrebno dodatno ispitati uz ostale pretrage poput rendgenske snimke kako bi se potvrdilo ili negiralo postojanje navedenog prijeloma [7].

3.3. Liječenje prijeloma

Kod liječenja prijeloma postoje tri osnovna načela - repozicija, retencija ulomaka te rana funkcijska mobilizacija. Retencija i repozicija ulomaka mogu se obaviti konzervativnim ili kirurškim načinom liječenja [7].

Konzervativno liječenje obuhvaća postupke terapije gdje se radi manualna repozicija ulomaka te njihovo zadržavanje u pravilnom položaju uz pomoć metoda vanjske imobilizacije, bez narušavanja integriteta kože ni pripadnih mekih tkiva. Sama imobilizacija nakon završene repozicije izvodi se uz pomoć gipsanih zavoja, od kojih danas postoje različite vrste kao što su klasični gips, tvrdi ili meki plastični gips, odljevne udlage itd. Samo konzervativno liječenje sastoji se od metoda kao što su imobilizacija traumatiziranog uda bez pomaka ulomaka, manualna repozicija ulomaka te imobilizacija ozlijeđenog uda, kožna trakcija slomljene kosti, koštana trakcija slomljene kosti, kombinacija kožne i koštane trakcije. Neke od negativnih strana konzervativnog liječenja uključuju dugotrajnost bolničkog liječenja, učestale rendgenske kontrole o stanju položaja koštanog ulomka te nošenje gipsanog zavoja dug period. Dugotrajno nošenje gipsanog zavoja dovodi do atrofije mišića koja se događa progresivno te do kontraktura zglobova, a zajedno sa svime time i većih troškova liječenja [7].

Kirurško liječenje se odvija kroz otvoreni pristup na mjestu prijeloma kosti putem kirurškog reza same kože i potkožja. Nakon toga se odvija repozicija ulomaka pomoću prikladnih

instrumenata te njihova fiksacija u pravilnom položaju. Kirurško liječenje uključuje unutarnju i vanjsku fiksaciju kosti. Unutarnja fiksacija se naziva otvorenom osteosintezom čiji je cilj spajanje i fiksiranje koštanih ulomaka uz uporabu implantata rađenih od posebnih vrsta čelika ili legura. Same osteosinteze se dijele na stabilne osteosinteze, gdje su koštani ulomci cijelo vrijeme cijeljenja u stanju mirovanja uz stabilizirajući učinak kompresije među fragmentima. Nestabilne osteosinteze opisuje približavanje frakturnih ulomaka ne uključujući interfragmentarnu kompresiju. Ova se metoda najčešće koristi u dječjoj dobi, zbog velike brzine zarastanja koštanih ulomaka i male mogućnosti razvoja pseudoartroze [7].

4. Prijelom palčane kosti na tipičnom mjestu

Prijelom palčane kosti na tipičnom mjestu se još naziva i prijelom distalnog dijela palčane kosti jer se radi o prijelomu u području koje obuhvaća jedan do četiri centimetara udaljenosti od radiokarpalnog zgloba, a nastaje tijekom pada na ispruženu ruku [8]. Isto tako to su jedni od najučestalijih prijeloma kostiju koji čine 10 - 17 % ukupnih prijeloma, odnosno 75 % prijeloma ruke [1].

4.1. Etiologija i prevalencija

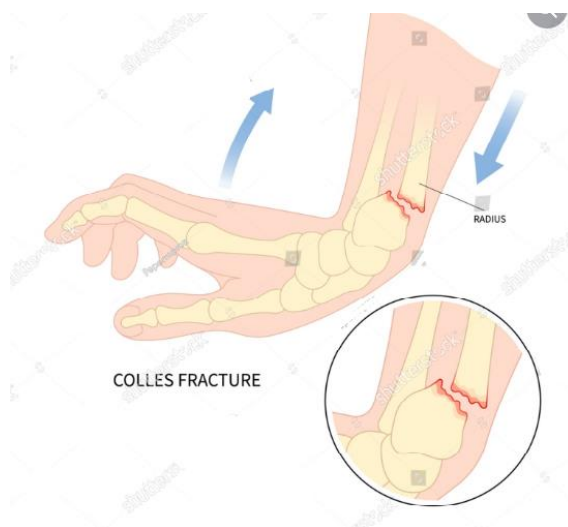
Najveća učestalost ovog prijeloma je u skupinama između šeste i desete godine te isto tako od šezdesete do sedamdesete godine. Ukupno gledano, životni rizik prijeloma distalnog radijusa je 2 % za muškarce i 15 % za žene. Također, 25 % svih prijeloma kod djece zahvaća prijelom palčane kosti na tipičnom mjestu, dok kod osoba starije životne dobi iznad 65 godina prijelom palčane kosti na tipičnom mjestu čini ukupno 18 % svih prijeloma [1].

Najveći dio ozljeda ručnog zgloba je posljedica pada na ispruženu ruku. Mehanizam koji se odnosi na ovaj prijelom je pad na sami dlan šake koja je u dorzalnoj fleksiji od 40° do 90° te ularnoj abdukciji od 30°. Isto je tako prijelom palčane kosti u 50 % do 60 % slučajeva zajedno popraćen s frakturom stiloidnog nastavka ulne [1]. Kod starijih osoba osteoporoza (stanje gdje kosti postaju krhke i lomljive) čini važan čimbenik gdje i relativno mali pad može uzrokovati prijelom. U osoba starijih od 60 godina prijelom palčane kosti na tipičnom mjestu posljedica je pada iz stojećeg položaja. Također, važno je naglasiti kako do prijeloma na ovom mjestu može doći i u zdravih kostiju, kao rezultat djelovanja snažne traumatske sile poput pada s bicikla ili pri prometnoj nesreći [9].

Kakva će biti težina i oblik prijeloma palčane kosti na tipičnom mjestu ovisi o položaju samog ručnog zgloba u trenutku kontakta o tlo. U obzir se uzima položaj supinacije, pronacije i abdukcije ručnog zgloba koji određuju jačinu i smjer djelovanja sile [9].

4.2. Collesov prijelom

Collesov prijelom (Slika 4.2.1) je ujedno i najčešći tip prijeloma palčane kosti na tipičnom mjestu, a događa se pri padu na ispruženu ruku. Javlja se kao transverzalni prijelom 25 - 40 mm proksimalno od radio-karpalnog zgloba pri čemu je distalni ulomak pomaknut dorzalno s angulacijom. Kod ovakve vrste prijeloma dolazi dolazi i do skraćivanja palčane kosti i nagiba dlana [10].

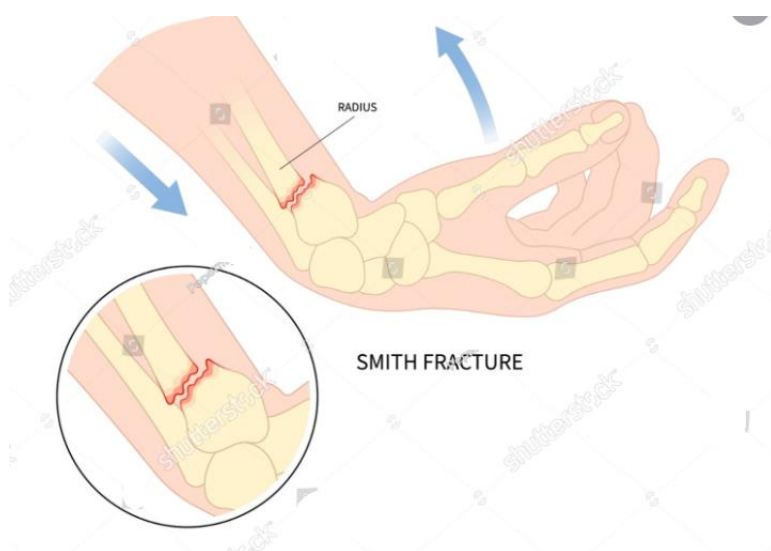


Slika 4.2.1 Prikaz Collesovog prijeloma

Izvor: <https://www.shutterstock.com/image-vector/hand-break-painful-radial-dislocated-fall-2245441235>

4.3. Smithov prijelom

Za razliku od Collesovog prijeloma, Smithov prijelom (Slika 4.3.1) se događa puno rjeđe, u svega 5 % slučajeva. Kod Smithovog prijeloma dolazi prilikom pada na flektiranu šaku ili prilikom snažnog udarca direktno u stražnji dio zgloba, pri čemu se distalni fragment palčane kosti pomiče volarno [1].

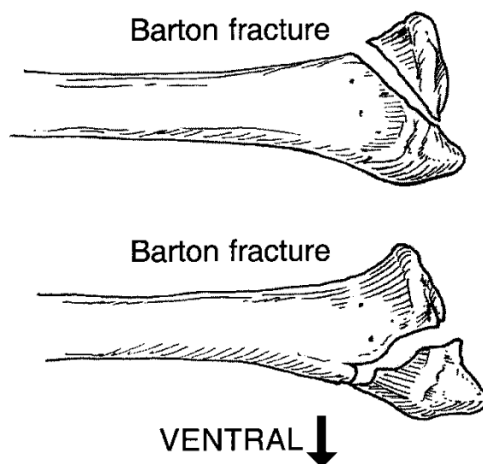


Slika 4.3.1 Prikaz Smithovog prijeloma

Izvor: <https://www.shutterstock.com/image-vector/avascular-necrosis-hand-displacement-break-painful-2245441233>

4.4. Bartonov prijelom

Bartonov prijelom (Slika 4.4.1) čini samo 3 % ukupnih prijeloma te je najrjeđi tip prijeloma. Radi se o intraartikularnom prijelomu pri kojem je frakturna linija smještena na volarnoj strani distalnog dijela palčane kosti te dolazi zajedno s dorzalnom dislokacijom ulomka [11].



Slika 4.4.1 Prikaz Bartonovog prijeloma

Izvor: https://www.researchgate.net/figure/Drawings-of-lateral-views-of-the-radius-illustrate-Colles-Smith-and-Barton-fractures_fig3_12483379

4.5. Klinička slika

Klinička slika može varirati ovisno o postojanju pomaka ulomaka. Ako se radi o prijelomu bez pomaka ulomaka tada dolazi do pojave otoka te bolova u distalnom dijelu podlaktice i ručnom zglobu. U slučajevima gdje postoji pomak ulomaka vidljiva su dva oblika deformacija na mjestu prijeloma – „oblik bajunete“ i „oblik vilice“. „Oblik bajunete“ se primjećuje gledajući ruku s njezine prednje strane, a „oblik vilice“ se primjećuje gledajući ruku s njezine bočne strane. Tijekom palpacije se osjeća pomak stiloida palčane kosti proksimalno gledano na ulnu. Samo pokretanje ručnog zgloba je ograničeno i bolno, pogotovo supinacija i pronacija. Bol može također ograničavati pokrete prstiju [12].

4.6. Dijagnostika

Sama dijagnostika određenih prijeloma može se bazirati na kliničkoj slici ili na izgledu ozlijeđenog dijela tijela, no rendgenska snimka stradalog dijela tijela ipak predstavlja osnovnu dijagnostičku metodu. Rendgensko snimanje se odvija u dvije ravnine te je u većini slučajeva to sasvim dovoljno. Najčešće se koristi anteroposteriorna te postranična rendgenska snimka distalnog

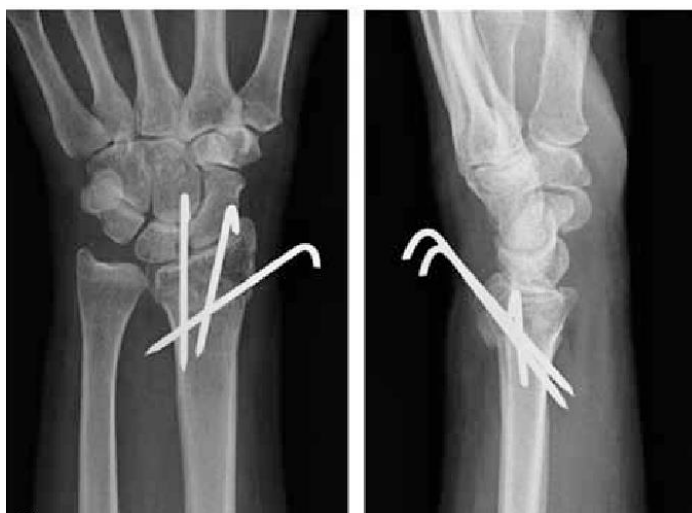dijela podlaktice. U nekim je slučajevima potrebno dopuniti osnovne snimke kosim snimkama zbog davanja boljeg uvida u zglobne plohe palčane kosti, a način izvođenja rendgenske snimke je u pronaciji i supinaciji od 45°. Kod prijeloma u zglobu moguće je koristiti i drugačije dijagnostičke metode kao što su CT ili MR koje služe za 3D rekonstrukciju položaja pojedinih koštanih ulomaka i njihovog odmaka [7,8].

4.7. Operativno liječenje

U puno slučajeva same indikacije za operativno liječenje mogu varirati. Kod mladih odraslih i fizički aktivnih starijih pacijenata **operativne indikacije** su:

1. 10 - 15° dorzalnog nagiba ili 25° volarnog nagiba
2. više od 1 - 3 mm skraćanja palčane kosti
3. zglobni iskorak veći od 1 - 2 mm [13]

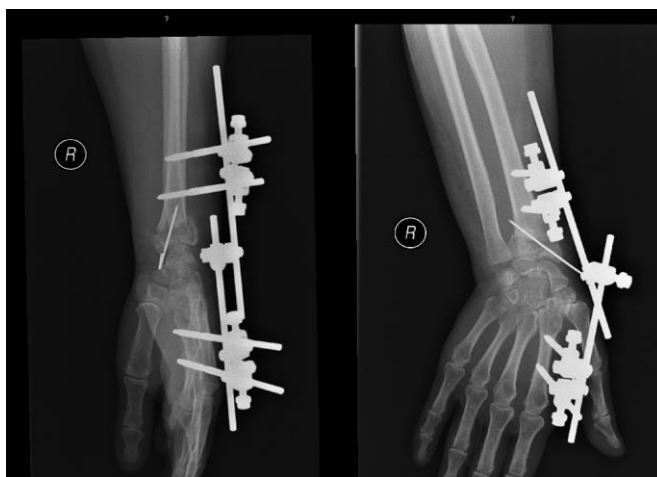
Perkutana osteosinteza (Slika 4.7.1) iglama uz zatvorenu redukciju je pogodna za prijelome bez intraartikularne nestabilnosti i bez metafizne kominucije. Najčešći primjer za to je Collesov prijelom. Perkutane Kirschnerove žice se postavljaju od vrha stiloida palčane kosti i Listerovog tuberkula ili intrafokalno kroz liniju prijeloma. Ako Kirschnerove žice ostaju na koži njihove je vrhove potrebno prekriti plastičnom zaštitom. U slučaju da su urezane ispod kože potrebno ih je saviti kako bi se spriječili pomaci žice. Gips se nosi dva tjedna postoperativno dok se udloga za skidanje nosi četiri do pet tjedana. Kirschnerove žice skidaju se četiri do šest tjedana nakon operacije [13].



Slika 4.7.1 Prikaz anteroposteriorne (lijevo) i latero-lateralne (desno) rendgenske snimke perkutane osteosinteze

Izvor: https://www.researchgate.net/figure/Distal-radius-fracture-in-a-57-year-old-woman-treated-with-percutaneous-k-wires-A-B_fig1_51213977

Vanjska fiksacija (Slika 4.7.2) je tradicionalno bila prvi izbor u liječenju gotovo svih prijeloma distalnog dijela palčane kosti osim volarnog Bartonovog prijeloma. Ona se temelji na potpori mekog tkiva i ligamentotaksiji (približavanja fragmenata jedno drugom) zbog distrakcije druge metakarpalne kosti i osovine palčane kosti. Nakon izrade plana prije operacije prvo se pristupa otvorenoj ili zatvorenoj repoziciji prijelomnih ulomaka koristeći rendgenski pojačivač. Nakon dobivanja željene dužine palčane kosti, postavljaju se Schanzovi vijci u drugu metakarpalnu kost s dorzalne strane palčane kosti i u distalni dio palčane kosti te se zatim povežu pomoću metalne spojnice [13].

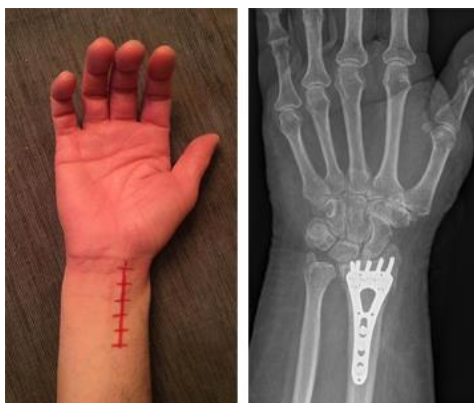

Slika 4.7.2 Prikaz latero-lateralne (lijevo) i anteroposteriorne (desno) rendgenske snimke osteosinteze vanjskom fiksacijom

Izvor: <https://epos.myesr.org/posterimage/esr/ecr2014/119719/mediagallery/543826?deliveroriginal=>

1

Otvorena repozicija i unutarnja osteosinteza pomoću pločice s vijcima (Slika 4.7.3) može biti limitirana, gdje zglobna kapsula ostaje očuvana, ili potpuna, gdje je zglobna kapsula otvorena usred samog prijeloma. Ovisno o vrsti prijeloma, operacijski pristup na ručni zglob može biti usmjeren dorzalan ili volarni. Dorzalan pristup se odnosi na Collesov prijelom, dorzalni Bartonov prijelom te na kominucijske prijelome. Volarni pristup se odnosi na Smithov prijelom, volarnu Bartonovu frakturu te ulnarni situirani kominucijski prijelom distalnog dijela palčane kosti. Nakon repozicije i prilagodbe specifikacijama radijusa, postavlja se pločica učvršćena vijcima na istoj strani s ulogom potpornog stupa prijeloma [14].



Slika 4.7.3. Prikaz rendgenske snimke (desno) osteosinteze volarnom pločicom s vijcima

Izvor: https://ota.org/for-patients/find-info-body-part/3825#/+/0/score,date_na_dt/desc/

4.7.1. Komplikacije

Komplikacije koje su najčešće kod **perkutane osteosinteze** su infekcija mjesta ulaska žica te isto tako mogućnost ozljede ili oštećenja površinske grane radijalnog živca, a posljedica tih komplikacija može biti regionalni bolni sindrom [13].

Komplikacije koje se odnose na **vanjsku fiksaciju** su također infekcija mjesta ulaska žica, zatim jatrogeni prijelomi, lezije površinske grane radijalnog živca, otpuštanje postavljenih fiksatora ili žica te ukočenost zgloba nastala pretjeranim razdvajanjem. Što se tiče jatrogenih prijeloma oni se mogu izbjeći prethodnim bušenjem puteva za žice i pravilnim postavljanjem žica za fiksiranje paralelno. Ozljeda radijalnog živca može se izbjeći pravilnom izloženosti živca tijekom umetanja žica u palčanu kost. Postavljanje žica za fiksiranje i Kirschnerovih žica, isto kao i redukcija prijeloma, izvodi se pod kontrolom rendgenskog pojačivača slike [13].

Komplikacije vezane uz **osteosintezu pomoću pločice s vijcima** su brojne, kako za dorzalni tako i za volarni pristup. Kod dorzalnog pristupa konveksni oblik dorzalne strane distalnog dijela palčane kosti i konveksna hvatišta tetiva ekstenzornih mišića onemogućuju da dorzalne pločice budu postavljene dalje od proksimalnog dijela Listerovog tuberkula. Što je veća kominutivnost prijeloma, to je dorzalni pristup zahtjevniji. Isto tako, dorzalna pločica s vijcima ne podnosi opterećenje ranih pokreta toliko dobro koliko volarne ploče s fiksnim kutom. Ostale komplikacije uključuju rupturu tetiva ili tenosinovitis (upala tetivne ovojnice) što dovodi do ponovne potrebe za operacijom u do 32 % slučajeva. Kod volarnog pristupa komplikacije uključuju gubitak fiksacije, ozljedu palmarne površinske grane medijalnog živca, postoperativni sindrom karpalnog tunela, tenosinovitis ili rupturu tetiva fleksora i tetiva ekstenzora, kompleksni bolni regionalni sindrom, odgođeno zarastanje, otpuštanje jednog vijka i intraoperativno pomicanje vijaka unutar zgloba, s ukupnom stopom komplikacija od 27 % [13].

4.8. Konzervativno liječenje

Primarni cilj liječenja je postići srastanje kosti bez simptomatskog pogrešnog srastanja. Određeni se stupanj pomaka prijelomnih ulomaka tolerira ali do određene granice. Za mlade i aktivne pacijente indikacije za **konzervativno liječenje** su:

1. skraćanje palčane kosti manje od 2 mm
2. intraartikularni razmak ili pomak manji od 2 mm
3. dorzalni nagib manji ili jednak 10° i poravnanje kosti karpusa [15]

Zatvorena redukcija se obično radi na odjelu za nesreće i hitnu medicinu pod anestezijom u hematoma, Bierovim ili regionalnim živčanim blokom. Izvodi se direktno manipulacijom prijeloma ili indirektno putem ligamentotaksije. Direktna manipulacija obično se izvodi hvatom s dva prsta preko distalnog fragmenta pomoću kojeg se on pomiče u reducirani položaj. Kada se kost postavi u ispravan položaj, daljnja trakcija nije potrebna za održavanje redukcije, već je umjereni dorzalni pritisak na distalni fragment dovoljan. Ligamentotaksija označava proces primjene traksijskih sila na distalni fragment palčane kosti kroz okolna meka tkiva. Prsti se povlače distalno, a trakcija distalnog fragmenta se vrši uglavnom putem ligamenata na volarnoj strani jer su dorzalni ligamenti slabi [15].

Imobilizacija označava zadržavanje ekstremiteta u potrebnom položaju sve do zalječenja i zarastanja prijeloma. Kod prijeloma distalnog dijela palčane kosti zapešće se stavlja u neutralni položaj između radijalne i ulnarne devijacije te u neutralnoj ili blagoj ekstenziji. Uloga imobilizacije kod prijeloma distalnog dijela palčane kosti je održavanje reduciranog položaja prijeloma bez smanjenja funkcije prstiju, odnosno sprječavanje dorzalne angulacije ili dorzalnog pomicanja distalnog fragmenta [15]. U slučaju prijeloma distalnog dijela palčane kosti upotrebljava se sadrena imobilizacija, koja se postavlja proksimalno do područja ispod lakta, dok distalno završava kod metakarpofalangealnih zglobova. Longeta se obično primjenjuje u prvom i u drugom tjednu kako bi se moglo dopustiti širenje edema, a nakon što oteklina splasne longeta se zamjenjuje cirkularnim sadrenim zavojem [1]. U zadnjih dva do tri tjedna preporučuje se promjena u udlagu kako bi se optimizirala mobilnost i fleksibilnost prstiju. Ukupni period imobilizacije traje između četiri i šest tjedana, zavisno o vrsti prijeloma [15].

5. Fizioterapijska procjena pacijenta

Baza svake fizioterapijske intervencije je procjena orijentirana na specifičan problem pacijenta. Sadržaj procjene uključuje anamnezu, opservaciju te standardizirane postupke mjerenja i testova pomoću kojih se prepoznaju odstupanja i definiraju temeljni problemi i ciljevi, što zapravo i sačinjava izradu plana fizioterapijske intervencije [16].

U planiranju fizioterapijskog postupka upotrebljava se model dokumentiranja terapijskog procesa pod nazivom SOAP (subjektivni pregled, objektivni pregled, analiza, plan) pojam nastao šezdesetih godina prošlog stoljeća čiji je začetnik dr. Lawrence Weed. Akronim SOAP (*Subjective Objective Assessment Plan*) označuje specifične dijelove koji sačinjavaju fizioterapijsku procjenu, a to su subjektivni pregled, objektivni pregled, analiza te plan [16].

5.1. Subjektivni pregled

Subjektivni pregled je alat kojim se bolesnik služi kako bi mogao dati svoj vlastiti pogled na osobne probleme i ograničenja koja utječu na njegovo normalno funkcioniranje. Stavke koje obuhvaća subjektivni pregled su komunikacija fizioterapeuta s pacijentom, definiranje problema te uzimanje medicinske dokumentacije. Komunikacijom, kao najvažnijim dijelom subjektivne procjene, fizioterapeut dobiva podatke koji se mogu svrstati u tri skupine. Prva skupina obuhvaća općenite podatke o bolesniku kao što su ime i prezime, datum obavljenog pregleda, spol, dob, zanimanje. Druga skupina sadrži podatke vezane uz sve pacijentove trenutačne simptome ili tegobe. Unutar te skupine spada bol kao najčešći simptom, zatim umor, ukočenost, abnormalni osjet, naticanje zglobova i slično. Treća skupina se odnosi na podatke vezane uz način i vrijeme nastupanja simptoma, odnosno koliko simptomi traju i koji je njihov uzrok, kada je bilo zadnje stanje bez ikakvih simptoma, kada je prvi put zatražena pomoć i slično [16].

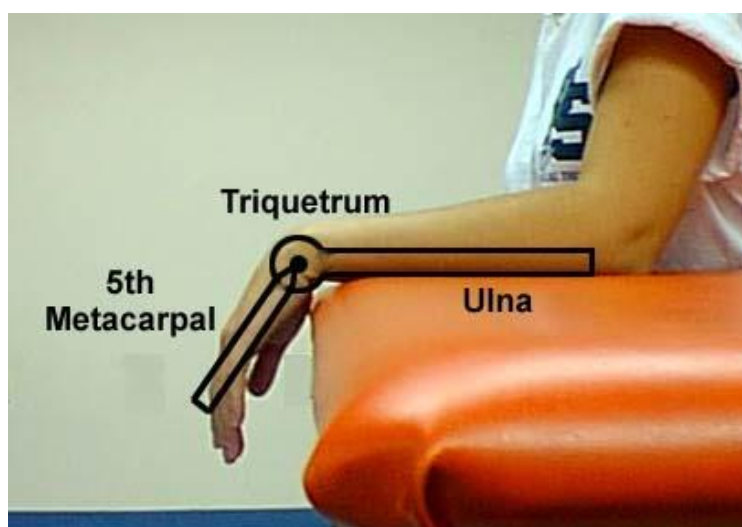
5.2. Objektivni pregled

Objektivni pregled uključuje prikupljanje podataka uz pomoć opservacije, palpacije, primjene objektivnih postupaka mjerenja i testova. Kroz opservaciju fizioterapeut stvara uvid u općeniti status same pokretljivosti i načina kretanja bolesnika, sastav tijela, stanje posture i posturalnih odnosa. Kod prijeloma je bitno opservacijom uvidjeti stanje mišićnih kontura tijela, trofiku i napetost mišića, postojanje oteklina ili disproporcije mekih tkiva. Palpacijom fizioterapeut dobiva informaciju o stanju kože i potkožnog tkiva, stanje mišića i tetiva, pristupačnih dijelova kostiju i zglobova te živaca i arterija. Redoslijed palpacije je od površnih prema dubljim strukturama te od neosjetljivih do vrlo osjetljivih i bolnih mjesta [16].

5.3. Specifični testovi i mjerenja

Testovi i mjerenja se nadovezuju na objektivnu procjenu pacijenta kako bi upotpunili i utvrdili listu problematičnih odnosno slabih područja na koja fizioterapija može učinkovito djelovati [16].

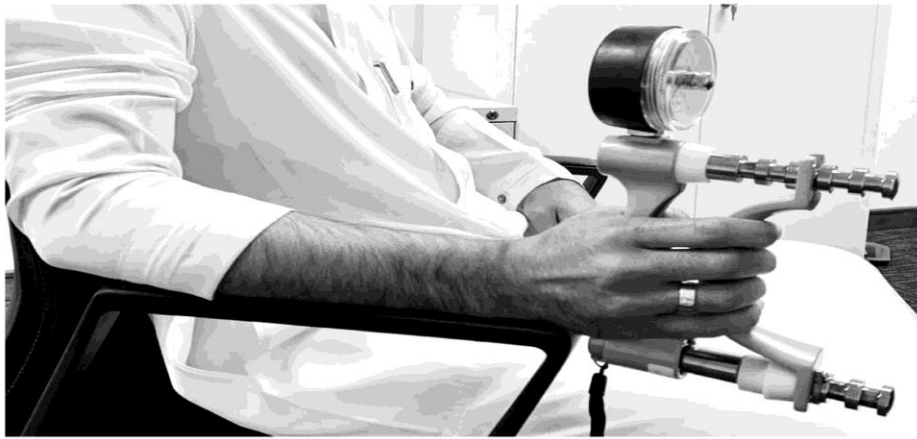Procjena opsega pokreta u ručnom zglobu uključuje mjerenje opsega pokreta (ROM) pomoću goniometra (Slika 5.3.1) u luku fleksije i ekstenzije, kao i pronacije i supinacije. Mjerenja se vrše i uspoređuju isto tako i s vrijednostima s kontralateralne strane te treba uzeti u obzir točnost izmjerenih vrijednosti zbog dominantne ruke, istovremenih patoloških stanja gornjih ekstremiteta i vratne kralježnice koji mogu iskriviti rezultate. Prosječni opseg pokreta u populaciji iznosi kod fleksije opseg od 74°, ekstenzije od 64°, supinacije od 90° i pronacije od 90°. Žene za razliku imaju približno 4° veći opseg pronacije i 5° veći opseg supinacije od muškaraca [17].



Slika 5.3.1 Prikaz pravilnog postavljanja goniometra prilikom mjerenja opsega pokreta fleksije i ekstenzije u ručnom zglobu

Izvor: <https://quizlet.com/794773793/wrist-rom-with-goniometer-flash-cards/>

Test snage stiska šake (Slika 5.3.2) procjenjuje statičku snagu koju pacijent proizvede prilikom stiskanja dinamometra. Rezultati se izražavaju u kilogramima, funtama ili njutnima. Pacijent je u sjedećem položaju s ramenima koja su abducirana i neutralno rotirana, laktom savijenim pod 90°, podlakticom u neutralnom položaju i zapešćem između 0 i 30° fleksije te između 0 i 15° ulnarne devijacije. Zatim pacijent snažno stisne dinamometar te se izmjeri snaga stiska, testiranje se obavlja tri puta na obje ruke [18]. Slično tome, koristi se i test snage stiska prstiju pomoću dinamometra za procjenu snage prstiju. Moderan primjer tog dinamometra je „Baseline® 5 position hydraulic pinch meter“ koji se sastoji od pet nivoa, odnosno udaljenosti između testiranog prsta i ostatka ruke koja iznosi 2 cm, 3 cm, 4 cm, 5 cm i 6 cm [19].



Slika 5.3.1 Prikaz pravilnog položaja tijekom testa stiska šake dinamometrom

Izvor: <https://www.mdpi.com/2077-0383/12/6/2190>

Test klavirske tipke služi za procjenu stabilnosti distalnog radioulnarnog zgloba. U ovom testu šaka je poduprta u pronaciji, a sila pritiska se primjenjuje na glavu lakatne kosti. Rezultat testa klavirske tipke je pozitivan ako se glava lakatne kosti vrati u svoj normalni anatomske položaj kada se sila ukloni [20].

Jebsen - Taylor Hand Function Test (JTT) je prvi put opisan 1969. godine te služi za objektivnu i standardiziranu procjenu funkcije ruke potrebne za aktivnosti svakodnevnog života. Pacijentu je potrebno prosječno 15 minuta da završi test. Test uključuje sedam kategorija, a to su pisanje, okretanje kartica veličine 7.6 cm puta 12.7 cm koje simuliraju okretanje stranica, podizanje malih uobičajenih predmeta, simulirano hranjenje, slagalice, podizanje velikih lakih predmeta i podizanje velikih teških predmeta. Sve zadatke po kategorijama potrebno je prvo izvesti nedominantnom rukom, a zatim dominantnom. Izvedba zadataka mjeri se vremenski kronometrom [21].

6. Fizioterapijska intervencija

Fizioterapijska intervencija je neizostavan i izrazito važan dio rehabilitacije bolesnika. Sama rehabilitacija označava širi pojam koji se zasniva na holističkom pristupu bolesniku čije usmjerenje nije stavljeno samo na bolesnikov organski sustav nego na sve ostale sfere u životu pojedinca, a glavni je cilj dijagnostika i uklanjanje disfunkcije. Smisao i svrha fizioterapijske intervencije je poticanje organizma na racionalnu upotrebu vlastite energije ili primjenu drugih fizioterapijskih postupaka kako bi se postigle ciljane promjene i efekti [2].

6.1. Doziranje i plan terapije

Fizikalna terapija je gotovo jednaka za različite obrasce fraktura, pod uvjetom da je odgovarajuće primijenjena. Plan terapije se prilagođava potrebama svakog pacijenta, ovisno o vrsti frakture i prvotnoj funkciji. Terapija se može provoditi individualno - s fizioterapeutom ili vođeno - u malim grupama. Brzina i učestalost terapija podložna je utjecaju brojnih faktora kao što su dob pacijenta, gustoća kostiju, tolerancija na bol i ostale sistemske bolesti [22].

Ciljevi fizikalne terapije kod prijeloma palčane kosti na tipičnom mjestu su:

- Smanjenje boli, upale i edema tijekom akutne faze
- Vraćanje pune pokretljivosti zgloba i funkcionalne sposobnosti
- Održavanje i povećanje mišićne snage
- Edukacija pacijenta

Fizioterapeuti upotrebljavaju aktivne i pasivne metode kako bi se postigli zadani ciljevi fizikalne terapije. Takve metode uključuju fizioterapijske vježbe, krioterapiju, elektroterapiju, magnetoterapiju, hidroterapiju, fototerapiju i edukaciju [22].

6.2. Fizioterapijske vježbe

Neki od ciljeva fizioterapijskih vježbi su dobivanje, održavanje ili postupno povećanje opsega pokreta i mišićne snage, poboljšanje rezultata u koordiniranju pokreta, korigiranje i ispravljanje stava tijela, ispravljanje deformacija te stvaranje boljih rezultata u ostalim organskim sustavima kao što su kardiovaskularni ili respiratorni sustav [2].

Prema tim ciljevima vježbe se mogu dijeliti na vježbe za opseg pokreta, vježbe istezanja, vježbe jačanja, vježbe izdržljivosti, vježbe brzine, vježbe koordinacije itd. [2].

Isto tako, glavna podjela fizioterapijskih vježbi je na aktivne i pasivne vježbe. Aktivne vježbe karakterizira obavljanje pokreta samostalno, koristeći vlastitu volju i snagu mišića koja je dovoljna za samostalno obavljanje pokreta. Aktivne se vježbe nadalje dijele s obzirom na mišićnu snagu pacijenta, a to su aktivno potpomognute, aktivne samostalne i aktivne vježbe s otporom. Pasivne vježbe se izvode kada kod pacijenta uopće nema tragova kontrakcije ili kada pacijent ne može obaviti pokret ali se može uočiti napetost ili kontrakcija mišića. Ciljevi pasivnog načina izvođenja vježbi su održavanje opsega pokreta u određenim zglobovima, održavanje duljine mišića, poticanje bolje prehrane struktura oko zgloba, poboljšanje cirkulacije krvi i kontinuirano održavanje propriocepcije [2].

S obzirom na duljinu i kontrakciju mišića vježbe se dijele na statičke i dinamičke. Statičke vježbe su karakterizirane promjenom tonusa mišića, dok duljina mišića ostaje nepromijenjena. Naziv koji se isto tako upotrebljava za statičke vježbe je izometričke vježbe. Dinamičke vježbe su karakterizirane promjenom duljine mišića, dok tonus mišića ostaje nepromijenjen. One se još dijele na izotoničke i izokinetičke. Izotoničke vježbe se provode uz stalan ili promjenjiv otpor kroz cijeli opseg zadanog pokreta, a pritom sudjeluje koncentrična ili ekscentrična kontrakcija mišića. Izokinetičke vježbe se izvode istom brzinom, ali se mijenja otpor pokretanja zadanih dijelova tijela [2].

6.2.1. Primjena fizioterapijskih vježbi kod prijeloma palčane kosti na tipičnom mjestu

Pasivne vježbe uključuju tehnike pasivne mobilizacije zglobova. Oscilacija je jedna od dvije pasivne tehnike mobilizacije, a definirana je kao oscilacija velike amplitude paralelno uz površinu zgloba u drugoj polovici opsega pokreta. Odvija se u posteroanteriornom smjeru do točke maksimalnog otpora gledajući na pojavu boli. Ova tehnika je dio Maitland „*grade III*“ tehnike mobilizacije zglobova. Produljeno istezanje je druga pasivna tehnika mobilizacije, a definira se kao klizanje paralelno s površinom zgloba. Smjer klizanja je u posteroanteriornom smjeru do točke maksimalnog otpora gledajući na pojavu boli. Zglob se u toj točki drži 60 sekundi. Ova tehnika je dio Kaltenborn „*gliding grade III*“ tehnike mobilizacije zglobova [23].

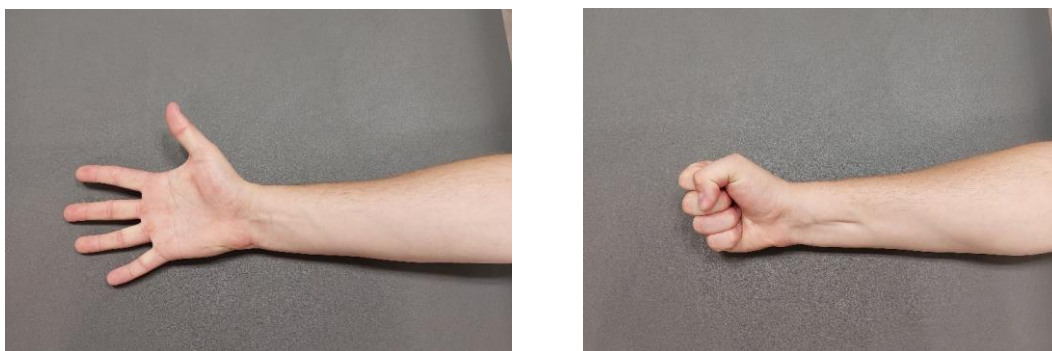
Za dobivanje što bolje fleksije šake i prstiju primjenjuje se mobilizacija karpometakarpalnih zglobova, a ona uključuje trakciju i klizanje. Primjer trakcije zahtjeva od pacijenta da sjedi i da mu je ruka stabilizirana s ulnarnim dijelom naslonjenim na stol. Fizioterapeut stabilizirajućom rukom fiksira trapezoidnu kost s palcem na palmarnoj strani, a prstima na dorzalnoj strani. Fizioterapeut mobilizirajućom rukom hvata prvu metakarpalnu kost s lateralnim dijelom dlana na dorzalnoj strani i prstom na palmarnoj strani te primjenjuje trakciju. Kod tehnike klizanja

stabilizirajuća ruka hvata trapezoidnu kost palcem na dorzalnoj strani i kažiprstom na palmarnoj strani te ga fiksira u položaju maksimalne rotacije prema dlanu. Mobilizirajuća ruka hvata prvu metakarpalnu kost odmah distalno od prostora prvog karpometakarpalnog zgloba i primjenjuje klizne pokrete. Za ograničenu ulnarnu i radijalnu devijaciju pacijent sjedi s ulnarnom stranom ruke naslonjenom na tijelo fizioterapeuta. Kod ograničene ulnarne devijacije pokret klizanja ide u dorzalnom smjeru. Za ograničenu radijalnu devijaciju pokret klizanja ide u palmarnom smjeru. Za ograničenu fleksiju i ekstenziju ruka pacijenta je okrenuta tako da je dorzalna strana naslonjena na tijelo fizioterapeuta. Za ograničenu fleksiju smjer klizanja ide u smjeru lakatne kosti, dok za ograničenu ekstenziju smjer klizanja ide u smjeru palčane kosti [24].

Sam koncept mobilizacije zglobova pomaže kod vraćanja normalne pokretljivosti zgloba gdje je opseg pokreta ograničen. Mobilizacija zgloba koristi se kao dodatak za ublažavanje bola i ukočenosti. Fizioterapeuti moraju biti svjesni kontraindikacija vezanih za intraartikularnu ili zglobnu kongruenciju [25].

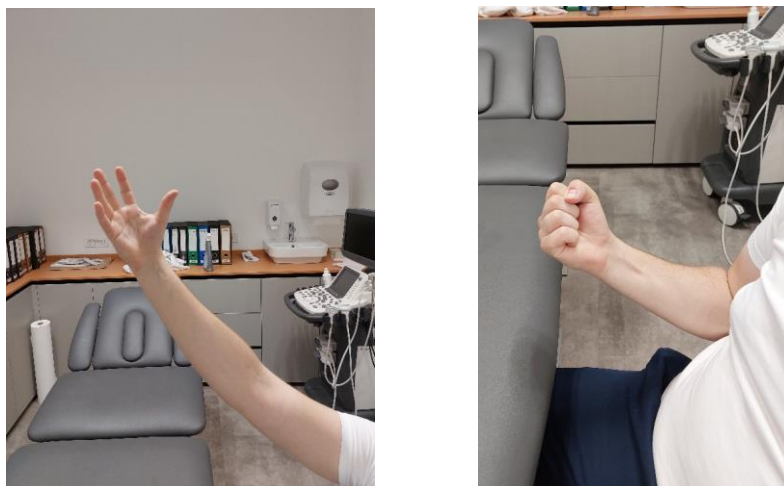
Aktivnim se vježbama postiže aktivnost i jačanje mišića, kao i postupno poboljšanje opsega pokreta. Prikazan je primjer programa fizioterapijskih vježbi koji je raspoređen po tjednima.

U prvom tjednu su prikazane dvije vježbe. Prva vježba je pokret stiskanja šake (Slika 6.2.1.1), gdje su prsti prvo u položaju potpune ekstenzije, a zatim se stišću u šaku. Doziranje vježbe iznosi 5 serija po 10 ponavljanja. Druga vježba (Slika 6.2.1.2) uključuje simuliranje radnje branja jabuka, pacijent otvara i ekstendira prste iznad glave te prilikom zatvaranja prstiju u šaku spušta ruku prema dole. Doziranje vježbe iznosi 3 serije po 15 ponavljanja [26].



Slika 6.2.1.1 Prikaz vježbe zatvaranja i otvaranja šake

Izvor: Privatna galerija



Slika 6.2.1.2 Prikaz vježbe simuliranja branja jabuka

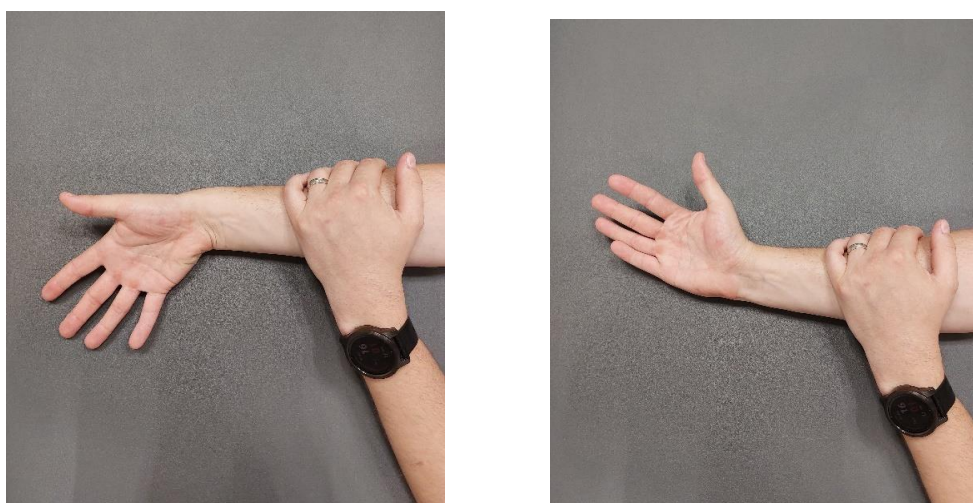
Izvor: Privatna galerija

U drugom tjednu su prikazane 4 vježbe. Prva vježba je ista kao na početku, odnosno stiskanje šake. Druga vježbe simulira mahanje (Slika 6.2.1.3), ruka je na stolu i postavljena je bočno na stranu malog prsta. Zdrava ruka stabilizira bolesnu na srednjem dijelu podlaktice, a pacijent bolesnom rukom radi lagane pokrete fleksije i ekstenzije u ručnom zglobu. Doziranje vježbe je 2 serije po 20 ponavljanja. Treća vježba simulira brisač stakla na autu (Slika 6.2.1.4), ruka leži na stolu u supinaciji te je fiksirana zdravom rukom. Pacijent radi lagane pokrete ulnarne i radijalne devijacije. Doziranje vježbe je 2 serije po 20 ponavljanja. Četvrta vježba (Slika 6.2.1.5) spada u PNF tehniku koja služi za aktivaciju motoričke funkcije kroz stimuliranu propriocepciju koja je inducirana odgovarajućom facilitacijom. Pacijent podiže ruku prema glavi, pritom radeći antefleksiju u ramenu, fleksiju u laktu, fleksiju u ručnom zglobu sa stisnutom šakom. Nakon toga pacijent vraća ruku uz tijelo, pritom radeći suprotno, retrofleksiju u ramenu, ekstenziju u laktu, ekstenziju ručnog zgloba s otvaranjem šake. Doziranje vježbe je 2 serije po 20 ponavljanja [26].



Slika 6.2.1.3 Prikaz vježbe fleksije i ekstenzije ručnog zgloba

Izvor: Privatna galerija



Slika 6.2.1.4 Prikaz vježbe ulnarne i radijalne devijacije


Izvor: Privatna galerija



Slika 6.2.1.5 Prikaz PNF vježbe

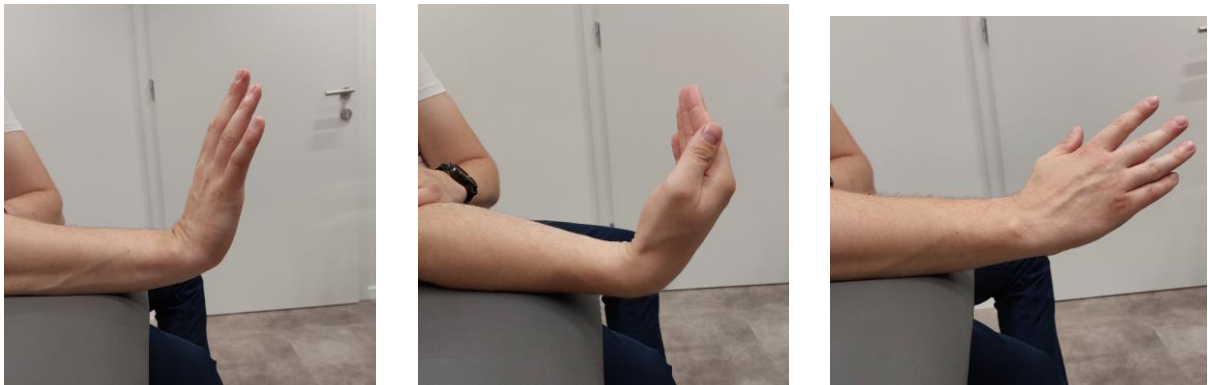Izvor: Privatna galerija

U trećem tjednu su prikazane 3 vježbe. Za prvu vježbu (Slika 6.2.1.6) pacijent polegne ruku na stol u proniranom položaju te ponovno radi pokret zatvaranja šake ali s mekanom spužvastom lopticom u ruci, stišćući ju par sekundi. Doziranje vježbe je 3 serije po 10 ponavljanja. U drugoj vježbi (6.2.1.7) pacijent postavlja ruku na rub stola te polako pomiče dlan prema sebi, prvi put flektirajući šaku, drugi put ekstenzirajući šaku te treći put palcem okrenutim prema licu (ulnarna devijacija). Doziranje vježbe je 2 serije po 10 ponavljanja. Treća vježba je simulacija aktivnosti svakodnevnog života, odnosno aktivnosti pranja zubi pri čemu se koristi ozlijeđena ruka. Trajanje vježbe je 2 puta po dvije minute [26].



Slika 6.2.1.6 Prikaz vježbe stiskanja loptice

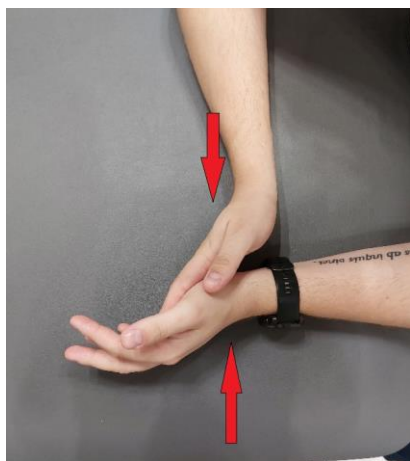
Izvor: Privatna galerija



Slika 6.2.1.7 Prikaz vježbe fleksije, ekstenzije, radijalne devijacije preko ruba stola

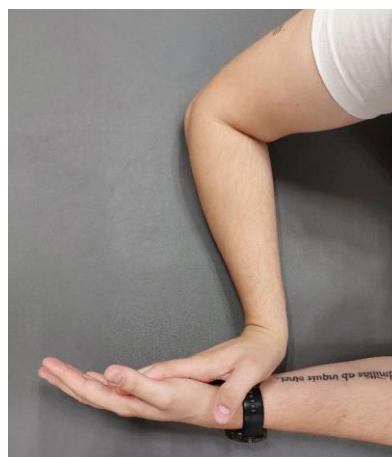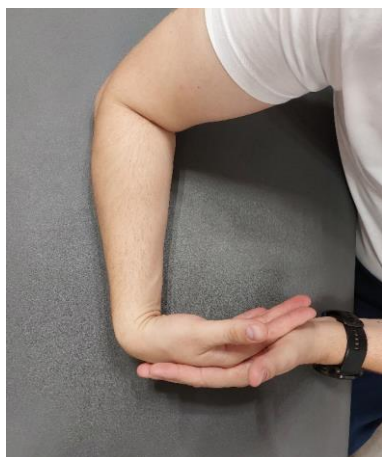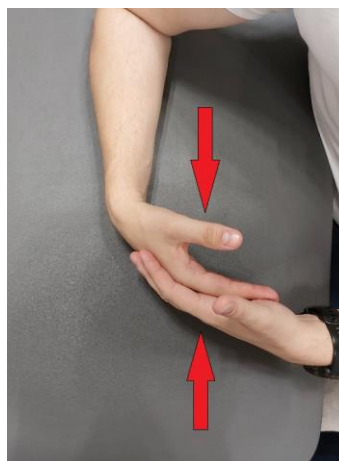Izvor: Privatna galerija

U četvrtom tjednu je prikazano 5 vježbi. Prva vježba je ponovno stiskanje spužvaste loptice. Druga i treća vježba su iste kao i u drugom tjednu, simulacija mahanja i brisača stakla. Četvrta vježba (Slika 6.2.1.8) je statička vježba kod koje se daje pritisak i kontra pritisak. Obje ruke pacijenta su na stolu, zatim pacijent pomoću dlana gura zdravu ruku protiv dlana bolesne ruke, nakon toga obrnuto. Doziranje vježbe je 2 serije po 10 ponavljanja. Peta vježba (Slika 6.2.1.) je slična četvrtoj ali aktivno potpomognuta pri čemu se radi puna ekstenzija i fleksija ozlijeđene ruke pomoću zdrave, nakon toga obrnuto. Doziranje vježbe je 2 serije po 10 ponavljanja [26].



Slika 6.2.1.8 Prikaz statičke vježbe

Izvor: Privatna galerija



Slika 6.2.1.9 Prikaz vježbe istezanja

Izvor: Privatna galerija

U petom tjednu se ponavljaju sve vježbe iz četvrtog tjedna uz još jednu vježbu. Ta vježba je ista kao druga vježba u trećem tjednu, no tijekom pokreta se u ruku dodaje otpor, odnosno uteg od 0,5 kg ili boca vode. Doziranje vježbe je 2 serije po 10 ponavljanja [26].

U šestom tjednu se ponavljaju vježbe stiskanja spužvaste loptice, vježba pomoću utega ili boce vode, zatim se radi istezanje bolesne ruke u položaj maksimalne moguće fleksije i ekstenzije. Kao posljednja vježba pacijent radi ponovno stiskanje šake ali je u ruci teniska loptica koju stišće par sekundi. Doziranje ponavljanja je 3 serije po 10 ponavljanja [26].

Sve prikazane vježbe se izvode 2 puta dnevno, uz pauzu od 10 sekundi između vježbi. Plan vježbi isto tako može varirati ovisno o simptomima i reakciji pacijenta [26].

6.3. Krioterapija

Krioterapija je jedan od čimbenika u fizioterapiji koji je karakteriziran lokalnim ili sustavnim dovođenjem niskih temperatura u cilju izvlačenja topline iz tijela a rezultat toga je smanjena temperatura tkiva. Obilježja krioterapije su nagli pad temperature kožnog tkiva te sporiji pad temperature u mišićima i zglobovima. Isto tako, ona omogućuje vazokonstrikciju arterija i kapilara u koži, što uzrokuje smanjen lokalni protok krvi [27].

Sama krioterapija ima analgetski učinak, protuupalni učinak te učinak smanjenja edema i krvarenja. Učinak analgezije nastupa kada je temperatura kože između 10 °C i 15 °C te traje između 15 i 30 minuta nakon kraja primjene krioterapije. Protuupalni učinak je rezultat smanjenja aktivnosti enzima i postupnog usporavanja staničnog metabolizma. Učinak smanjenja edema nakon operacije ili krvarenja postiže se smanjenim propustom krvnih žila te nastankom vazokonstrikcije. Kombinacijom svih triju učinaka krioterapije može doći do poticaja i oporavka same pokretljivosti zglobova [27].

Postoji više načina primjene krioterapije. Trenutačno se primjenjuju lokalni krioterapijski načini kao što su dugotrajni led od 0 °C, gel paketi od - 15 °C, kratki snažni protok hladnog zraka od - 30 °C, hiperbarični ugljikov dioksid od - 70 °C te dušikova para koja dostiže nisku temperaturu od - 160 °C [27].

Dužina primjene krioterapije nije određena. Svaka primjena, koja se najčešće radi povremeno umjesto kontinuirano, bi trebala biti u trajanju između 25 i 30 minuta. Unatoč tome, predlaže se da se vrijeme primjene krioterapije prilagodi s obzirom na količinu masnog tkiva, površinu i dubinu na kojoj se tretirano tkivo nalazi [27].

Kontraindikacije koje se vežu za krioterapiju su krioglobulinemija, ekstremna osjetljivost kože ili njezina krhkost, poremećaji periferne vaskularnosti te Raynaudov fenomen. Najčešće nuspojave uz krioterapiju su bol, kožne lezije koje uključuju ozeblinu ili nekrozu i oštećenja perifernih živaca od kojih je najčešći ulnarni ili peronealni živac. Pojava ovih neželjenih događaja je rijetka, uzimajući u obzir poduzimanje odgovarajućih mjera opreza kao što su izbjegavanje direktnog kontakta hladnog sredstva s kožom, zabranjena primjena na periferne živce te zadržavanje temperature kože iznad 2 °C [27].

Krioterapija se može primjenjivati odmah nakon prijeloma distalnog dijela palčane kosti ili za liječenje ograničenosti kod opsega pokreta uzrokovane bolom [22].

6.4. Hidroterapija

Hidroterapija u svojoj primjeni koristi tekući medij čija je svrha prenošenje topline i mehaničkih učinaka na tijelo. Postoje tri glavne karakteristike vode koje stvaraju prednost u

rehabilitaciji. Prva je specifični toplinski kapacitet vode koji omogućuje prijenos toplinske energije. Toplina vode se uz pomoć procesa kondukcije i konvekcije prenosi na tijelo te dolazi do popuštanja spazma mišića i popuštanja boli. Druga karakteristika je sila uzgona koja uzrokuje naizgledno smanjenje težine uronjenog tijela. Ona omogućuje izvođenje određenih vježbi i aktivnosti, a da pritom pacijent upotrebljava puno manju mišićnu snagu, što ima veliki psihološki utjecaj. Treća karakteristika je hidrostatski tlak. On je definiran kao tlak stupca vode na površinu tijela od četvornog centimetra. Njegovo djelovanje je da je veći od tlaka u kapilarama pa uslijed kompresije uzrokuje pražnjenje kapilarnog bazena i potiče smanjenje edema. Primjena i učinci hidroterapije su vrlo uspješni u kardiovaskularnom, respiratornom, endokrinom, renalnom i mišićno - koštanom sustavu [2].

Način primjene vode kao rehabilitacijskog medija je kod izvođenja vježbi, odnosno hidrogimnastike. Mjesto provođenja vježbi je bazen, Hubbard kada ili različite kadice za manje dijelove tijela kao što su šake i stopala. Dolazi do veće općenite pokretljivosti zbog smanjenog pritiska na zglobna tijela, smanjuje se bol i potrebna je značajno manja aktivnost mišića. Težina pokreta se mijenja uslijed promjene smjera pokreta, promjene brzine pokreta ili izvođenjem kontinuiranih pokreta. Kod vježbanja u dubokoj vodi dolazi do aktivacije svih mišićnih skupina kao što je trbušna i leđna muskulatura zbog stabilizacije trupa i kontroliranja posture [2].

Kontraindikacije vezane uz hidroterapiju se posebno odnose na srčane bolesnike, bolesnike s kožnim bolestima, bolesnike s urogenitalnim bolestima i bolesnike s neurološkim bolestima. Temperatura vode se prema tome prilagođava dijagnozi bolesnika. Neurološke bolesti zahtijevaju nižu temperaturu, dok primjerice reumatske bolesti zahtijevaju višu temperaturu [2].

Kod rehabilitacije pacijenata nakon prijeloma distalnog dijela palčane kosti primjena hidroterapije je značajna u početnom stadiju dok je samo izvođenje pokreta bolno. Vježbanjem u vodi dolazi do rasterećenja ručnog zgloba i kontinuiranog održavanja opsega pokreta [28].

6.5. Elektroterapija

Uporaba elektroterapije u fizikalnoj rehabilitaciji je široko rasprostranjena. Glavni mehanizam djelovanja je stvaranje analgezije, koja je rezultat blokade receptora za bol u području stražnjeg roga leđne moždine. Prijenos električne energije vrši se putem elektroda koje se razlikuju po obliku i veličini. Najčešće vrste elektroterapije koje se koriste kod prijeloma su transkutana električna živčana stimulacija, dijadinamske struje i interferentne struje [28].

6.5.1. Transkutana električna živčana stimulacija (TENS)

Transkutana električna živčana stimulacija, poznata pod skraćenicom TENS koristi kontrolirane električne stimulacije niske voltaže s ciljem podraživanja živčanog sustava apliciranjem na kožu i stvaranja analgezije. Frekvencija struje iznosi od 1 do 150 Hz, trajanje samog stimulusa iznosi od 0,04 do 0,3 ms a intenzitet varira od 0 do 6 mA [2].

Najpoznatija teorija djelovanja TENS-a se naziva teorija kontrole ulaza bolnih signala, odnosno *gate control theory*. Ova teorija se zasniva na neurofiziološkim promjenama koje se događaju u kralježničnoj moždini, točnije u stražnjem rogu. Postoje dvije vrste vlakana koja sudjeluju u ovoj teoriji, a to su mijelinizirana A vlakna koja služe za prijenos osjeta pritiska i dodira i nemijelinizirana C vlakna koja imaju ulogu prijenosa bolnih podražaja. Kod upotrebe TENS-a dolazi do aktivacije A-alfa i A-beta vlakana sa značajno nižim pragom podražaja nego koji je inače potreban tankim vlaknima za prenošenje boli te uslijed toga dolazi do niza kemijskih reakcija, a vrata koja služe za prijenos bolnih podražaja se zatvaraju i samim time prijenos boli je blokiran. Drugim riječima, osnova stvaranja učinka analgezije je zapravo elektrostimulacija A-vlakana [2].

Gledajući način i tehniku primjene, postoji veći broj vrsta TENS-a. Razlikuje se standardni TENS, visokofrekventni TENS, niskofrekventni (*acupuncture like*) TENS, a u zadnje vrijeme se pojavio i TENS s uporabom struja manje jakosti (MENS). Kod standardnog TENS-a frekvencija je manja od 200 Hz, jačina struje iznosi 10 – 40 mA, impuls je u trajanju od 30 – 200 ms, a sama primjena je u trajanju od pola sata do više sati. Najčešća indikacija za ovu vrstu TENS-a su bolovi prisutni u mišićno-koštanom sustavu. Niskofrekventni TENS karakterizira frekvencija između 1 i 5 Hz, jačina struje od 50 do 100 mA, impuls trajanja 200 – 500 ms dok je donja granica trajanja primjene pola sata, a najčešće 45 minuta. Prvenstveno kod ove vrste TENS-a indikacija su kronični bolovi. TENS s uporabom struja manje jakosti (MENS) koristi jačinu struje od 10 do 600 mA te se upotrebljava kod tretiranja kroničnih i akutnih bolova. Apliciranje elektroda se najčešće vrši na mjestu gdje je bol najvećeg intenziteta ili po dužini tretiranog perifernog živca [2].

Kontraindikacije kod upotrebe TENS-a su postojanje srčanih stimulatora kod pacijenta ili primjena u dijelu karotidnog sinusa. Relativne kontraindikacije uključuju epilepsiju, senilnost, trudnoću te alergiju na materijal koji dolazi u doticaj s kožom [2].

6.5.2. Dijadinamske struje

Dijadinamske struje označavaju niskofrekventne impulsne sinusoidne struje s frekvencijom od 50 – 100 Hz, koje su poluvalno ili punovalno fokusirane. Struje koje su usmjerene poluvalno stvaraju monofazne impulse u trajanju od 10 ms, s pauzom od 10 ms, što znači da se ukupno dobiva

50 impulsa po sekundi. Struje usmjerene punovalno stvaraju monofazne impulse u trajanju od 10 ms, što je jednako 10 impulsa po sekundi. Primjenom dijadinamskih struja dolazi do analgezije, bolje lokalne cirkulacije, ubrzanja regeneracije tkiva te smanjenja upalnih procesa. Koriste se pločaste ili vakuum elektrode te se obično postavljaju na bolno područje. Jačina dijadinamskih struja se prilagođava bolesnikovom pragu podnošljivosti. Intenzitet struje mora biti toliki da stvara osjećaj ugodnog vibriranja, a trajanje primjene nije definirano te ovisi o mjestu i vrsti primjene. Indikacije vezane uz dijadinamske struje su zglobne bolesti, ozljede mekih tkiva, izvanzglobni reumatizam. Kontraindikacije uključuju infekcije, promjenu ili gubljenje senzibiliteta, hemoragična stanja, primjena na prsni koš. Ne preporučuje se uporaba kod trudnica (lumbalni dio kralježnice), bolesnika s ugrađenim srčanim elektrostimulatorom, poslije primjene krioterapije [2].

6.5.3. Interferentne struje

Interferentne struje su srednjefrekventne struje u iznosu od 4000 Hz, promjenjive amplitude koja se povećava i smanjuje sukladno ritmu niskih frekvencija između 1 i 250 Hz. Nastanak interferentnih struja proizlazi iz preklapanja dviju struja koje su srednje frekvencije. Jedna struja ima stalnu frekvenciju od 4000 Hz, a druga struja ima promjenjivu frekvenciju između 4000 i 4200 Hz. Maksimalno djelovanje interferentnih struja se ne nalazi ispod elektroda nego u dubljem dijelu tkiva gdje zapravo i dolazi do preklapanja tih dviju struja. Područje koje je pod stimulacijom ima oblik djeteline s 4 lista, s time da neke vrste uređaja imaju mogućnost rotacije vektora struje pa područje stimulacije postaje veće. Učinci ovih struja su stvaranje analgezije i vazodilatacije, smanjenje upale i edema, olakšavanje mišićne kontrakcije i ubrzavanje cijeljenja kosti [2].

Interferentne struje se apliciraju na dva načina, kvadripolarno i bipolarno. Kvadripolarna metoda uključuje stavljanje dva para elektroda, odnosno dvije struje različite frekvencije. Križanjem tih strujnih krugova nastaje interferencija s terapijskim djelovanjem. Bipolaran način apliciranja uključuje upotrebu jednog para elektroda, gdje se interferencija događa u uređaju a zatim prenosi na tijelo. Postoje i vakuumske elektrode koje se pričvršćuju na kožu pomoću vakuuma. Intenzitet se mora prilagoditi tako da bolesniku stvara osjećaj ugodnog, ali i snažnog stimuliranja interferentnim strujama. Trajanje primjene traje od 10 do 30 minuta [2].

Indikacije za interferentne struje su gotovo svaka bol vezana uz mišićno-koštani sustav te osteoartritis zglobova kralježnice i perifernih zglobova. Najveći oprez je potreban kada postoje oštećenja osjeta ili promjenama na koži te primjena blizu srca. Kontraindikacije su bolesti koje zahvaćaju vene i arterije, sklonost krvarenju, malignomi, osobe koje imaju elektrostimulator srca, teške srčane bolesti, trudnice te infektivne bolesti [2].

6.6. Magnetoterapija

Magnetoterapija kao fizioterapijska metoda koristi magnetsko polje nastalo kružnim strujanjem između molekula zbog nagle promjene električnog polja. Rezultat toga je prodiranje magnetskog polja kroz tijelo te u sve stanice u pokretu. Glavni učinak elektromagnetskog polja je povišenje energijskog metabolizma. Ostala djelovanja su vidljiva kod svježih trauma, bolesti zglobova, Sudeckove distrofije ili bolova razne etiologije [2].

Doziranje magnetoterapije nije strogo određeno te se primjenjuje od 10 minuta do višesatnog apliciranja te je preporuka da se doziranje odvija individualno. Kod akutnih stanja najčešće se primjenjuje manji intenzitet, niža frekvencija te kraće trajanje. Kod kroničnih stanja koristi se veći intenzitet, veća frekvencija te dulje trajanje, uzimajući u obzir postepeno pojačavanje [2].

Indikacije kod korištenja magnetoterapije su bolesti zglobova, frakture kostiju i ozljede mekih tkiva te različita bolna stanja. U kontraindikacije spadaju akutni poremećaji cirkulacije, srčani elektrostimulator, trudnoća, infekcije akutnog stanja te gljivične bolesti [2].

6.7. Edukacija

Zadaća je svakog fizioterapeuta edukacija pacijenta koji je zadobio prijelom distalnog dijela palčane kosti, kako o vježbama kod kuće tako i o korištenim tehnikama za rehabilitaciju. Edukacija uključuje pacijenta u aktivan proces oporavka, povećava svijest o njihovim vlastitim mogućnostima i obrazlaže ciljeve postavljenih vježbi [22].

Veliki dio prijeloma distalnog dijela palčane kosti događa se kod osoba starije životne dobi. Kod osoba starije životne dobi važno je pružiti edukaciju o programima vježbi za poboljšanje balansa i snage. Osim toga, pacijenta treba educirati o dužini trajanja oporavka, uzrocima i prirodi ozljede, tijeku oporavka te kada je bol normalna, koliki je očekivani intenzitet boli kao i o potencijalnim reakcijama na vježbe. Ako postoje problemi s vidom odnosno promjene koje utječu na oštrinu vida, bitno je da ih pacijent može prepoznati i istaknuti kako bi se moglo djelovati na taj konkretan problem [28].

7. Zaključak

Prijelom palčane kosti na tipičnom mjestu najučestaliji je od svih prijeloma ruke. Nastaje prilikom pada na ispruženu ruku te se po vrsti prijeloma razlikuje se Collesov, Smithov i Bartonov prijelom. Postoji operativno i konzervativno liječenje uz imobilizaciju ozlijeđene ruke. Nakon što je imobilizacija skinuta prisutna je bol, potencijalna otečenost, smanjen opseg pokreta te slabost mišića. Poslije skidanja imobilizacije slijedi rehabilitacija čiji je neizostavan dio fizioterapijska intervencija. Ona se sastoji od fizioterapijske procjene koju vodi fizioterapeut te kreiranje plana i programa rehabilitacije. Glavni cilj je vraćanje funkcionalnosti ozlijeđene podlaktice i šake, a to uključuje smanjenje boli, povećavanje opsega pokreta, povećavanje mišićne mase te edukacija pacijenta. Fizioterapeut osmišlja plan i doziranje terapije te diktira ishod rehabilitacije. U prvi plan stavljaju se fizioterapijske vježbe jer one zahtijevaju pacijentov puni angažman te najviše doprinose funkcionalnom oporavku. Ostali fizioterapijski čimbenici koji pomažu i olakšavaju proces rehabilitacije su krioterapija, hidroterapija, elektroterapija te magnetoterapija. Edukacija je posljednja ali ne i najmanje važna intervencija pomoću koje osiguravamo održavanje postignutih rezultata. Kao i kod svake druge rehabilitacije i ovdje je najvažniji pacijentov doprinos koji se ostvaruje uspješnim praćenjem uputa koje su zadane od strane fizioterapeuta. Bez pacijentovog doprinosa niti jedan od navedenih fizioterapijskih čimbenika ne bi bio dovoljan da rehabilitacija bude u potpunosti uspješna i ostvarena. Zbog toga je važna podrška fizioterapeuta ne samo na fizičkoj (tjelesnoj) razini, nego i na psihološkoj. Fizioterapeut pruža motivaciju i ohrabrenje te kroz komunikaciju stvara jasan putokaz prema potpunom oporavku.

8. Literatura

- [1] H. A. Župić: Prijelomi distalnog radijusa, Diplomski rad, Medicinski Fakultet, Zagreb, 2018.
- [2] B. Ćurković i sur.: Fizikalna i rehabilitacijska medicina: udžbenik za studente, Medicinska naklada, Zagreb, 2004., str. 55-123
- [3] K. Rotim i sur.: Anatomija, Zdravstveno veleučilište, Zagreb, 2017., str. 27-28
- [4] J. Krmpotić-Nemanić, A. Marušić: Anatomija čovjeka, Medicinska naklada, Zagreb, 2007., str. 55-97
- [5] P. Keros, M. Pećina: Temelji anatomije čovjeka, Medicinska naklada, Zagreb, 1977., str. 59-91
- [6] A. Marinelli: Učestalost pojedinih oblika prijeloma distalnog radijusa liječenih u KBC Zagreb tijekom 2017. i 2018. godine, Diplomski rad, Medicinski fakultet, Zagreb, 2019.
- [7] N. Bukvić, Z. Lovrić, Z. Trninić: Traumatologija, [raspoloživo na: http://bib.irb.hr/datoteka/848253.Trauma_final-1.pdf] [pristupljeno 20.05.2024.], str. 633- 648
- [8] H. Jurdana, G. Gulan, R. Mihelić, D. Rubinić, M. Hero: Prijelomi distalnog radijusa, Medicina, br. 40, 2003., str. 88-96
- [9] I. Juroš: Fizioterapeutska procjena statusa šake i ručnog zgloba nakon prijeloma distalnog dijela radijusa: prije i nakon dvotjedne rehabilitacije: Diplomski rad, Sveučilište u Splitu, Split, 2023.
- [10] A. Habeebullah, A. Vasiljevic, M. Abdulla: Evidence-based review of Colles' fracture, Trauma, br. 17(3), 2015., str. 191-200
- [11] L. Kustura: Analiza kirurškog liječenja prijeloma palčane kosti na tipičnom mjestu u Klinici za ortopediju i traumatologiju KBC-a Osijek, Diplomski rad, Sveučilište Josipa Jurja Strossmayera u Osijeku, Osijek, 2021.
- [12] T. Šoša: Kirurgija, Sveučilište u Zagrebu, Zagreb, 2007., str. 946-948
- [13] J. Vasenius: Operative Treatment of Distal Radius Fractures, Scandinavian Journal of Surgery, br. 97(4), 2008., str. 290-296
- [14] N. Daraboš, M. Cesarec: Fractura Radii loco typico – naša iskustva, Liječnički vjesnik, br. 125(5-6), 2003., str. 139-144
- [15] H.H.G. Handoll, J.S. Huntley, R. Madhok: Distal Radial Fractures: Conservative Treatment, Journal of Orthopedic Trauma, br. 34(3), 2020., str. 120-125
- [16] I. Klaić, L. Jakuš: Fizioterapijska procjena, Zdravstveno Veleučilište, Zagreb, 2017.
- [17] K.C. Chung: Current Concepts in the Treatment of Distal Radius Fractures, Hand Clinics, br. 28(2), 2012., str. 135-146

[18] A. Stamate, J. Bertolaccini, M. Deriaz i sur.: Interinstrument Reliability Between the Squegg® Smart Dynamometer and Hand Grip Trainer and the Jamar® Hydraulic Hand Dynamometer: A Pilot Study, *Am J Occup Ther.*, br. 77(5), 2023.

[19] N. Hock, D. Lindstrom: Normative data for the Baseline® 5 position hydraulic pinch meter and the relationship between lateral pinch strength and pinch span, *Journal of Hand Therapy*, br. 34(3), 2021., str. 453-462

[20] P.S. Vezeridis, H. Yoshioka, R. Han, B. Philip: Ulnar-sided wrist pain. Part I: anatomy and physical examination, *Skeletal Radiology*, br. 39, 2009., str. 733-745

[21] B. Fabbri, A. Berardi, M. Tofani i sur.: A systematic review of the psychometric properties of the Jebsen-Taylor Hand Function Test (JTHFT), *Hand Surgery and Rehabilitation*, br. 40(5), 2021., str. 560-567

[22] M. Belcovska: Colles' fracture treatment and rehabilitation at University Hospital of Split : one-year retrospective study, *Diplomski rad, Medicinski fakultet, Split*, 2018.

[23] C. F. de las Penas, J.A. Cleland, P.A. Huijbregts: Neck and Arm Pain Syndromes, *Churchill Livingstone, Edinburgh*, 2011., str. 388-390

[24] J.A. Coyle, V.J. Robertson: Comparison of two mobilizing techniques following Colles' fracture: a multi-element design, *Manual therapy*. br. 3(1), 1998., str. 34-41

[25] G.F. Laseter, P.R. Carter: Management of Distal Radius Fractures, *Journal of Hand Therapy*, br. 9(2), 1996., str. 114-128

[26] G.D. Krischak, A. Krasteva, F. Schneider i sur.: Physiotherapy after volar plating of wrist fractures is effective using a home exercise program, *Arch Phys Med Rehabil.*, br. 90(4), 2009., str. 537-544

[27] E. Hrkić: Krioterapija u rehabilitaciji reumatoidne šake, *Diplomski rad, Medicinski fakultet, Zagreb*, 2019.

[28] P. Vidović: Fizioterapeutska procjena i terapija kod pacijenata s prijelomima nastalim padom u razini, *Završni rad, Sveučilište u Splitu, Split*, 2022.

Popis slika

Slika 2.1.1 Prikaz anatomije lakatne kosti	2
Slika 2.1.2 Prikaz anatomije palčane kosti	3
Slika 2.2.1 Prikaz anatomije proksimalnog radioulnarnog zgloba.....	4
Slika 2.2.2 Prikaz anatomije distalnog radioulnarnog zgloba.....	4
Slika 4.2.1 Prikaz Collesovog prijeloma.....	10
Slika 4.3.1 Prikaz Smithovog prijeloma	10
Slika 4.4.1 Prikaz Bartonovog prijeloma.....	11
Slika 4.7.1 Prikaz anteroposteriorne (lijevo) i latero-lateralne (desno) rendgenske snimke perkutane osteosinteze	12
Slika 4.7.2 Prikaz latero-lateralne (lijevo) i anteroposteriorne (desno) rendgenske snimke osteosinteze vanjskom fiksacijom	13
Slika 4.7.3. Prikaz rendgenske snimke (desno) osteosinteze volarnom pločicom s vijcima	14
Slika 5.3.1 Prikaz pravilnog postavljanja goniometra prilikom mjerenja opsega pokreta fleksije i ekstenzije u ručnom zglobu.....	17
Slika 5.3.1 Prikaz pravilnog položaja tijekom testa stiska šake dinamometrom	18
Slika 6.2.1.1 Prikaz vježbe zatvaranja i otvaranja šake	21
Slika 6.2.1.2 Prikaz vježbe simuliranja branja jabuka.....	22
Slika 6.2.1.3 Prikaz vježbe fleksije i ekstenzije ručnog zgloba	22
Slika 6.2.1.4 Prikaz vježbe ulnarne i radijalne devijacije	23
Slika 6.2.1.5 Prikaz PNF vježbe.....	23
Slika 6.2.1.6 Prikaz vježbe stiskanja loptice	24
Slika 6.2.1.7 Prikaz vježbe fleksije, ekstenzije, radijalne devijacije preko ruba stola	24
Slika 6.2.1.8 Prikaz statičke vježbe	25
Slika 6.2.1.9 Prikaz vježbe istezanja	25



**IZJAVA O AUTORSTVU
I
SUGLASNOST ZA JAVNU OBJAVU**

Završni/diplomski rad isključivo je autorsko djelo studenta koji je isti izradio te student odgovara za istinitost, izvornost i ispravnost teksta rada. U radu se ne smiju koristiti dijelovi tuđih radova (knjiga, članaka, doktorskih disertacija, magistarskih radova, izvora s interneta, i drugih izvora) bez navođenja izvora i autora navedenih radova. Svi dijelovi tuđih radova moraju biti pravilno navedeni i citirani. Dijelovi tuđih radova koji nisu pravilno citirani, smatraju se plagijatom, odnosno nezakonitim prisvajanjem tuđeg znanstvenog ili stručnoga rada. Sukladno navedenom studenti su dužni potpisati izjavu o autorstvu rada.

Ja, DORIAN PRUGOVEČKI (ime i prezime) pod punom moralnom, materijalnom i kaznenom odgovornošću, izjavljujem da sam isključivi autor/ica završnog/diplomskog (obrisati nepotrebno) rada pod naslovom FIZIOTERAPIJSKA INTERVENCIJA NAKON FRACTURAE RADII LOCO TYPICO (upisati naslov) te da u navedenom radu nisu na nedozvoljeni način (bez pravilnog citiranja) korišteni dijelovi tuđih radova.

Student/ica:
(upisati ime i prezime)

(vlastoručni potpis)

Sukladno Zakonu o znanstvenoj djelatnosti i visokom obrazovanju završne/diplomske radove sveučilišta su dužna trajno objaviti na javnoj internetskoj bazi sveučilišne knjižnice u sastavu sveučilišta te kopirati u javnu internetsku bazu završnih/diplomskih radova Nacionalne i sveučilišne knjižnice. Završni radovi istovrsnih umjetničkih studija koji se realiziraju kroz umjetnička ostvarenja objavljuju se na odgovarajući način.

Ja, DORIAN PRUGOVEČKI (ime i prezime) neopozivo izjavljujem da sam suglasan/na s javnom objavom završnog/diplomskog (obrisati nepotrebno) rada pod naslovom FIZIOTERAPIJSKA INTERVENCIJA NAKON FRACTURAE RADII LOCO TYPICO (upisati naslov) čiji sam autor/ica.

Student/ica:
(upisati ime i prezime)

(vlastoručni potpis)