

Fizioterapijski pristup nakon meniscektomije medijalnog meniska koljena

Paska, Matej

Undergraduate thesis / Završni rad

2024

Degree Grantor / Ustanova koja je dodijelila akademski / stručni stupanj: **University North / Sveučilište Sjever**

Permanent link / Trajna poveznica: <https://um.nsk.hr/um:nbn:hr:122:578690>

Rights / Prava: [In copyright](#) / [Zaštićeno autorskim pravom.](#)

Download date / Datum preuzimanja: **2024-07-19**



Repository / Repozitorij:

[University North Digital Repository](#)





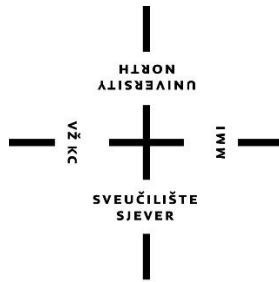
**Sveučilište
Sjever**

Završni rad br. 329/FIZ/2024

**Fizioterapijski pristup nakon meniscektomije medijalnog
meniska koljena**

Matej Paska, 0336055795

Varaždin, srpanj, 2024. godine



Sveučilište Sjever

Odjel za Fizioterapiju

Završni rad br. 329/FIZ/2024

Fizioterapijski pristup nakon meniscektomije medijalnog meniska koljena

Student

Matej Paska, 0336055795

Mentor

Nikolina Zaplatic Degač, mag. physioth., pred.

Varaždin, srpanj, 2024. godine

Prijava završnog rada

Definiranje teme završnog rada i povjerenstva

| | | | |
|-------------|--|--------------|--------------------------------|
| ODJEL | Odjel za Fizioterapiju | | |
| STUDIJ | Prijediplomski stručni studij Fizioterapije | | |
| PRISTUPNIK | Matej Paska | MATIČNI BROJ | 0336055795 |
| DATUM | 28.6.2024. | KOLEGIJ | Fizioterapija u traumatologiji |
| NASLOV RADA | Fizioterapijski pristup nakon menisectomyje medijalnog meniska koljena | | |

NASLOV RADA NA ENGL. JEZIKU Physiotherapy approach after meniscectomy of the medial meniscus of the knee

| | | | |
|----------------------|---|--------|----------|
| MENTOR | Nikolina Zaplatić Degač, mag.physioth. | ZVANJE | predavač |
| ČLANOVI POVJERENSTVA | 1. dr.sc. Mateja Znika, v.pred., predsjednica | | |
| | 2. Nikolina Zaplatić Degač, pred., mentor | | |
| | 3. Vesna Hodić, pred., član | | |
| | 4. Anica Kuzmić, pred., zamjenski član | | |
| | 5. | | |

Zadatak završnog rada

| | |
|------|--|
| BROJ | 329/FIZ/2024 |
| OPIS | <p>Ozljede meniska često su rezultat raznih sila i čimbenika, kao što su prekomjerno opterećenje ili traumatični udarci. Dijagnostički postupci, poput magnetske rezonancije (MRI), fizikalnog pregleda i anamneze pacijenta, ključni su za identifikaciju i razumijevanje ozljede. Objektivna procjena fizioterapeuta obuhvaća opservaciju stanja koljena, palpaciju te izvođenje specifičnih testova poput McMurrayeva i Apleyeva testa radi procjene stabilnosti i funkcionalnosti zgloba. Integracija fizioterapije u rehabilitacijski plan nakon rupture meniska omogućuje sveobuhvatan pristup oporavku. Terapijski planovi kombiniraju subjektivnu i objektivnu procjenu pacijenta kako bi se postavili SMART ciljevi terapije. Nakon operacije, fizioterapija je ključna za rehabilitaciju, koristeći tehnike poput krioterapije, elektrostimulacije mišića te K-tapinga. Terapijsko vježbanje ima za cilj postizanje potpune funkcionalnosti koljena, smanjenje boli i vraćanje pokreta. Posebno važne su vježbe jačanja i propriocepcije kako bi se osigurala stabilnost i prevencija ponovnih ozljeda. Integracija ovih tehnika u rehabilitacijski program pruža pacijentima kompleksan pristup oporavku i jačanju stabilnosti zgloba, uz cilj smanjenja rizika od budućih ozljeda. Kroz individualiziran pristup i redovitu evaluaciju napretka, fizioterapeuti osiguravaju da pacijenti dobiju najbolju moguću skrb i podršku tijekom procesa rehabilitacije, što rezultira optimalnim oporavkom i povratkom u normalne aktivnosti bez ograničenja.</p> |

ZADATAK URUČEN

3.7.2024.



POTPIS MENTORA

N. Degač

Predgovor

Na početku svog završnog rada, htio bih se zahvaliti svima onima koji su mi bili podrška i motivacija u procesu pisanja i izrade ovog završnog rada. Kao prvo, veliko hvala mojoj mentorici Nikolini Zaplatić Degač, magistrici fizioterapije, na pruženoj podršci, pomaganju i usmjeravanju u pisanju ovog završnog rada. Dugujem joj i veliko hvala na pruženom znanju kroz sve tri godine mog studija. Hvala svim profesorima i kolegama koji su učinili moje studiranje jednim lijepim i pozitivnim periodom života. Također, dugujem veliko hvala cijeloj svojoj obitelji na neizmornoj podršci i motivaciji kroz ove tri godine mog obrazovanja.

Sažetak

Koljeno, kao složen zglobni sustav, sastoji se od tibiofemoralnog i patelofemoralnog zgloba te ima širok raspon pokreta od 0° do 135°. Mišići poput *m. quadricepsa* i *m. tibialis anteriora* igraju ključnu ulogu u omogućavanju pokreta koljena, dok ligamenti pružaju stabilnost zglobu. Menisci su vitalni amortizeri između bedrene i goljenične kosti te pružaju dodatnu stabilnost. Ozljede meniska često su rezultat raznih sila i čimbenika, kao što su prekomjerno opterećenje ili traumatični udarci. Dijagnostički postupci, poput magnetske rezonancije (MRI), fizikalnog pregleda i anamneze pacijenta, ključni su za identifikaciju i razumijevanje ozljede. Objektivna procjena fizioterapeuta obuhvaća opservaciju stanja koljena, palpaciju te izvođenje specifičnih testova poput McMurrayeva i Apleyeva testa radi procjene stabilnosti i funkcionalnosti zgloba. Integracija fizioterapije u rehabilitacijski plan nakon rupture meniska omogućuje sveobuhvatan pristup oporavku. Terapijski planovi kombiniraju subjektivnu i objektivnu procjenu pacijenta kako bi se postavili SMART ciljevi terapije. Nakon operacije, fizioterapija je ključna za rehabilitaciju, koristeći tehnike poput krioterapije, elektrostimulacije mišića te K-tapinga. Terapijsko vježbanje ima za cilj postizanje potpune funkcionalnosti koljena, smanjenje boli i vraćanje pokreta. Posebno važne su vježbe jačanja i propriocepcije kako bi se osigurala stabilnost i prevencija ponovnih ozljeda. Integracija ovih tehnika u rehabilitacijski program pruža pacijentima kompleksan pristup oporavku i jačanju stabilnosti zgloba, uz cilj smanjenja rizika od budućih ozljeda. Kroz individualiziran pristup i redovitu evaluaciju napretka, fizioterapeuti osiguravaju da pacijenti dobiju najbolju moguću skrb i podršku tijekom procesa rehabilitacije, što rezultira optimalnim oporavkom i povratkom u normalne aktivnosti bez ograničenja.

Ključne riječi: koljeno, menisk, ruptura, fizioterapija

Abstract

The knee, as a complex joint system, consists of the tibiofemoral and patellofemoral joints and has a wide range of motion from 0° to 135°. Muscles such as *m. quadriceps* and *m. tibialis anterior* play a crucial role in enabling knee movements, while ligaments provide joint stability. Menisci are vital shock absorbers between the femur and tibia, providing additional stability. Meniscal injuries are often the result of various forces and factors, such as excessive loading or traumatic impacts. Diagnostic procedures, including magnetic resonance imaging (MRI), physical examination, and patient history, are crucial for identifying and understanding the injury. The objective assessment by a physiotherapist involves observing the knee's condition, palpation, and performing specific tests such as the McMurray and Apley tests to assess joint stability and functionality. Integration of physiotherapy into the rehabilitation plan after meniscal rupture enables a comprehensive approach to recovery. Therapeutic plans combine subjective and objective patient assessments to set SMART therapy goals. After surgery, physiotherapy is essential for rehabilitation, utilizing techniques such as cryotherapy, muscle electrostimulation, and K-taping. Therapeutic exercise aims to achieve full knee functionality, reduce pain, and restore movement. Particularly important are strengthening and proprioception exercises to ensure stability and prevent re-injuries. Integrating these techniques into the rehabilitation program provides patients with a comprehensive approach to recovery and joint stability, aiming to reduce the risk of future injuries. Through an individualized approach and regular progress evaluation, physiotherapists ensure that patients receive the best possible care and support during the rehabilitation process, resulting in optimal recovery and a return to normal activities without limitations.

Key words: knee, meniscus, rupture, physiotherapy

Popis korištenih kratica

ACL Anterior Cruciate Ligament (prednji križni ligament)

CPM Continuous Passive Motion (kontinuirani pasivni pokret)

m. musculus (mišić)

MCL Medial Collateral Ligament (medijalni kolateralni ligament)

MMT Manual Muscle Testing (manualni mišićni test)

MRI Magnetic Resonance Imaging (magnetska rezonanca)

PCL Posterior Cruciate Ligament (stražnji križni ligament)

SOAP Subjective, Objective, Assessment, Plan (subjektivno, objektivno, analiza, plan)

Sadržaj

| | | |
|--------|--|----|
| 1. | Uvod..... | 1 |
| 2. | Anatomija koljenog zgloba..... | 2 |
| 2.1. | Anatomija meniska..... | 3 |
| 3. | Biomehanika koljenog zgloba..... | 4 |
| 3.1. | Mehanizam nastanka ozljede medijalnog meniska | 4 |
| 3.2. | Rizični čimbenici za nastanak ozljede medijalnog meniska | 6 |
| 4. | Mogućnosti liječenja..... | 7 |
| 5. | Fizioterapijska procjena | 8 |
| 5.1. | Subjektivna procjena | 8 |
| 5.2. | Objektivna procjena | 9 |
| 5.2.1. | <i>Procjena mišićne snage.....</i> | 9 |
| 5.2.2. | <i>Procjena pokretljivosti zglobova</i> | 10 |
| 5.2.3. | <i>Specifični testovi</i> | 11 |
| 5.2.4. | <i>Procjena hoda.....</i> | 15 |
| 5.3. | Plan terapije..... | 15 |
| 6. | Fizioterapijska intervencija..... | 17 |
| 6.1. | Fizioterapijska intervencija nakon meniscektomije | 17 |
| 6.2. | Fizioterapijski postupci | 18 |
| 6.2.1. | <i>Krioterapija</i> | 18 |
| 6.2.2. | <i>Elektrostimulacija m. quadriceps</i> | 19 |
| 6.2.3. | <i>Interferentne struje.....</i> | 20 |
| 6.2.4. | <i>Magnetoterapija.....</i> | 20 |
| 6.2.5. | <i>Ultrazvuk</i> | 21 |
| 6.2.6. | <i>Kinesio taping.....</i> | 22 |
| 6.2.7. | <i>Easy flossing.....</i> | 22 |
| 6.2.8. | <i>Hidroterapija.....</i> | 23 |
| 7. | Terapijsko vježbanje | 24 |
| 7.1. | Vježbe disanja i cirkulacije | 24 |
| 7.2. | Vježbe opsega pokreta..... | 25 |
| 7.3. | Vježbe jačanja | 25 |
| 7.4. | Vježbe proprioceptije..... | 27 |
| 8. | Zaključak..... | 29 |
| 9. | Literatura..... | 30 |

1. Uvod

Ruptura medijalnog meniska je ozbiljna ozljeda koljena koja zahtijeva temeljitu dijagnostiku i pravilno vođenu rehabilitaciju kako bi se postigli optimalni rezultati oporavka. Koljeno, kao složeni zglobni sustav, sastoji se od tibiofemoralnog i patelofemoralnog zgloba te brojnih anatomske struktura poput meniska, ligamenata i mišića. Ova kompleksna struktura omogućuje širok raspon pokreta, ali isto tako čini koljeno podložnim raznim ozljedama, uključujući ozljede meniska. Menisci su važni amortizeri i stabilizatori koljena, no mogu biti podvrgnuti raznim silama koje rezultiraju rupturom, često kao posljedica sportskih aktivnosti, traume ili degenerativnih promjena. Dijagnostički postupci, poput anamneze, fizikalnog pregleda i magnetske rezonancije (MRI), ključni su u utvrđivanju prirode i ozbiljnosti ruptore meniska. Nakon postavljanja dijagnoze, plan terapije treba biti individualiziran i usmjeren prema potrebama svakog pacijenta. Konzervativni pristup, koji obuhvaća fizioterapiju, modifikaciju aktivnosti i primjenu ortoza, često je prva linija terapije, dok se operacija razmatra u težim slučajevima. Fizioterapijski pristup nakon ruptore medijalnog meniska ima za cilj smanjenje boli, poboljšanje funkcije i jačanje mišića te povratak pacijenta normalnim aktivnostima. Kroz terapijske tehnike poput krioterapije, elektroterapije, terapijskog vježbanja i hidroterapije, te integraciju različitih vježbi jačanja i stabilizacije, pacijent se postupno vraća punoj funkcionalnosti koljena.

U ovom radu, detaljno će se razmotriti svaka faza rehabilitacije nakon ruptore medijalnog meniska, uključujući dijagnostiku, terapijske intervencije i ciljeve terapije. Osim toga, bit će istaknuta važnost aktivnog sudjelovanja pacijenta u rehabilitacijskom procesu te uloga emocionalne podrške u postizanju optimalnih rezultata oporavka.

S obzirom na složenost ozljede i raznolikost terapijskih pristupa, ovaj rad će pružiti sveobuhvatan pregled fizioterapijskog pristupa kod ruptore medijalnog meniska, s ciljem boljeg razumijevanja ove ozljede i optimizacije terapijskih postupaka.

2. Anatomija koljenog zgloba

Koljeno, kao najveći zglob u mišićno-koštanom sustavu, predstavlja složen anatomski sklop ključan za pokrete tijela. Sastoji se od dva glavna dijela - tibiofemoralnog i patelofemoralnog zgloba. Tibiofemoralni zglob obuhvaća konveksne zglobne površine bedrene kosti (*femur*) i goljenične kosti (*tibia*), uključujući medijalni i lateralni kondil bedrene kosti (*condylus femoris medialis et lateralis*) te medijalni i lateralni kondil goljenične kosti (*condylus medialis et lateralis tibiae*). Stabilnost koljena ovisi o interakciji hrskavičnih struktura, meniska, ligamenata i mišića. Bedrena kost (*femur*) je najduža i najjača kost u tijelu, goljenična kost (*tibia*) sudjeluje u formiranju koljena, dok lisna kost (*fibula*) čini donji dio nožnog zgloba. Stabilnost zgloba osiguravaju jaki ligamenti, uključujući prednji i stražnji križni ligament (*ligamentum cruciatum anterius et posterius*) [1].

Sezamska kost (*os sesamoideum*), smještena unutar tetive četveroglavog mišića (*musculus quadriceps femoris*) na prednjoj strani koljena, doprinosi stabilnosti, dok unutarnji i vanjski epikondili bedrene kosti (*epicondylus medialis et lateralis femoris*) omogućuju ispravno uklapanje meniska. Menisci su polukružne hrskavične strukture koje djeluju kao amortizeri, smanjuju trenje i prenose opterećenje na koljenu [1].

Mišići koljena uključuju četveroglavi mišić natkoljenice (*musculus quadriceps femoris*), zadnju ložu (*musculi ischiocrurales*) i mišiće lista (*musculi surae*). Kvadriceps, koji se sastoji od *vastus lateralis*, *vastus medialis*, *vastus intermedius* i *rectus femoris*, ekstendira nogu u zglobu koljena. Zadnja loža, uključujući *biceps femoris*, *semitendinosus* i *semimembranosus*, flektira nogu u zglobu koljena. Mišić *gastrocnemius* proteže se od distalnog kraja bedrene kosti kroz Ahilovu tetivu (*tendo Achillis*) do petne kosti (*calcaneus*), djelujući kao fleksor koljena i plantarni fleksor stopala. Ostali mišići koji pomažu u pokretima koljena uključuju *m. tensor fasciae latae*, *m. popliteus* i *m. sartorius* [2].

Ligamenti koljena uključuju ekstraartikularne i intraartikularne ligamente. Ekstraartikularni ligamenti su patelarni ligament (*ligamentum patellae*), fibularni (lateralni) kolateralni ligament (*ligamentum collaterale fibulare*) i tibialni (medijalni) kolateralni ligament (*ligamentum collaterale tibiale*), te ligamenti popliteusa. Intraartikularni ligamenti, poput prednjeg i stražnjeg križnog ligamenta (*ligamentum cruciatum anterius et posterius*), pružaju dublju stabilnost. Patelarni ligament stabilizira patelarnu kost (*patella*), dok lateralni i medijalni kolateralni ligamenti pružaju bočnu stabilnost. Križni ligamenti kontroliraju rotacijske pokrete unutar zgloba [2].

2.1. Anatomija meniska

Menisci, svojom složenom anatomijom, obavljaju različite biomehaničke funkcije, kao što su podnošenje opterećenja, stvaranje kontaktnog područja, vođenje rotacije te stabilizacija translacije. Menisci su hrskavični klinovi smješteni na unutarnjoj i vanjskoj strani koljena, omogućujući glatko kretanje između femoralnih kondila i tibijalne ploče. Imaju trokutasti presjek i pokrivaju veći dio artikularne površine tibijalne ploče, čime smanjuju trenje i apsorbiraju opterećenje [3]. Njihovi rogovi čvrsto se pričvršćuju za kost, prenoseći opterećenje i stabilizirajući zglobove. Na medijalnom menisku, stražnji rog je širi od prednjeg, često čvrsto pričvršćen za kost ispred stražnjeg križnog ligamenta. Periferni rub medijalnog meniska povezan je s kapsulom koljena, dok ga koronarni ligament dodatno stabilizira. Medijalni menisk se pomiče približno 5 mm u anteroposteriornoj ravnini, što omogućuje dovoljan povrat bedrene kosti tijekom fleksije koljena. Nadalje, stražnji rog medijalnog meniska djeluje kao klip za blokiranje anteriorne translacije, što pruža stabilnost koljenskog zgloba. Stoga, osim što raspodjeljuje opterećenje, medijalni menisk doprinosi i anteroposteriornoj stabilnosti koljena djelujući u skladu s prednjim križnim ligamentom [3].

Lateralni menisk je manji i pokretljiviji, gotovo kružnog oblika, te se također čvrsto povezuje s kostima i ligamentima. Prednji rog je pričvršćen za tibiju pored mjesta pričvršćenja prednjeg križnog ligamenta, dok se stražnji rog povezuje s stražnjim križnim ligamentom (PCL) i femoralnim kondilom kroz ligamente Wrisberg i Humphrey, kao i s tetivom popliteusa. Pošto su mu hvatišta puno bliža on ima bolju pokretljivost od medijalnog meniska. Zbog povećane pokretljivosti on može zauzimati položaje koji ga rasterećuju za vrijeme različitih aktivnosti. Zbog tog podatka su upravo ozljede medijalnog meniska učestalije u odnosu na lateralni menisk [4].

3. Biomehanika koljenog zgloba

Prema biomehanici, koljeno se definira kao *trochoginglymus*, što znači da posjeduje karakteristike kutnog i obrtnog zgloba. Što se tiče funkcije, može se promatrati kao dva zasebna zgloba: tibiofemoralni i patelofemoralni. Funkcionalno *m. quadriceps*, patelofemoralni zglob, *m. tibialis anterior* i zglob gležnja imaju ključnu ulogu u pravilnom rasporedu faze zamaha i oslonca tijekom hoda. Patelofemoralni zglob često se naziva mehanizmom ekstenzije koljena, iako djeluje ekscentrično tijekom aktivnosti poput hodanja, trčanja ili skakanja. Tibiofemoralni zglob omogućava prijenos opterećenja s femura na tibiju te pokrete fleksije, ekstenzije i rotacije koljena [4].

Pokretljivost koljena je aktivno moguća u rasponu od 0° do 135° , dok je pasivna hiperekstenzija ograničena na 5° u zdravom koljenu. Fleksija se može povećati do 160° pasivnim pokretom potkoljenice prema stražnjoj grupi mišića natkoljenice. Raspon između 135° i 160° nazvan je mrtvim mišićnim prostorom. Rotacija potkoljenice je moguća kod fleksije od 90° , što omogućuje rotaciju od 10° prema unutra i 40° prema van. U osnovi pokreta između tibije i femura su klizanje i kotrljanje, no precizni omjer ovih pokreta teško je odrediti zbog složenih rotacijskih pokreta tijekom fleksije i ekstenzije [5].

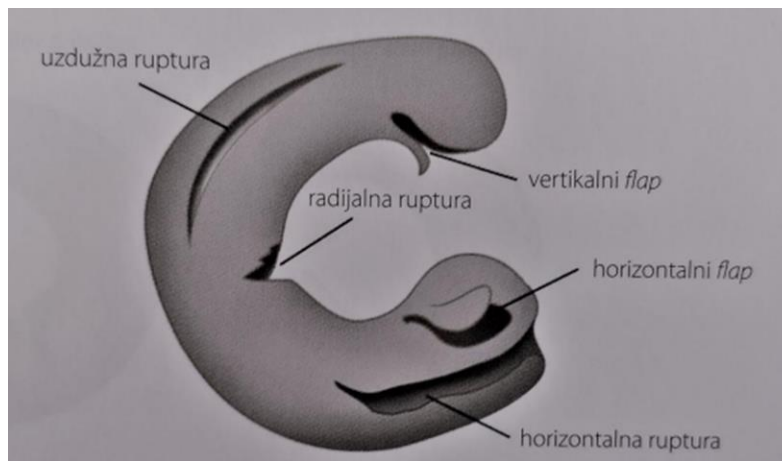
Menisci igraju ključnu ulogu u normalnom funkcioniranju koljena, pružajući prijenos opterećenja, apsorpciju udaraca, pasivnu stabilizaciju, propiocepciju i prehranu zgloba. Oni također djeluju kao osjetilni organi koljena, prenoseći informacije o položaju i pokretima. Prilikom pokreta koljena, menisci se kreću i prilagođavaju inkongruenciju između površina zglobnih tijela. Oni prenose oko 40-60% opterećenja tijekom ekstenzije koljena, s većim opterećenjem na lateralnom menisku. Tijekom fleksije, prijenos opterećenja postiže svoj maksimum od 90%. Dok u stajanju, većina opterećenja se apsorbira od strane meniska, međutim, opterećenje se razlikuje tijekom hoda ili penjanja po stubama. Uklanjanje meniska rezultira smanjenjem kontaktne površine i povećanom kontaktom napetosti, što može dovesti do degenerativnih promjena i oštećenja zglobne hrskavice. Uz to, menisci sudjeluju u apsorpciji udaraca i redistribuciji sinovijalne tekućine, što dodatno podupire njihovu ulogu u održavanju zdravlja koljena. Proprioceptivna uloga meniska doprinosi osjetilnoj povratnoj sprezi mehanizma koljena, pružajući informacije o položaju i pokretima zgloba [6].

3.1. Mehanizam nastanka ozljede medijalnog meniska

Izolirane rupturi meniska javljaju se zbog rotacijskih ili kliznih sila koje se primjenjuju preko tibiofemoralnog zgloba, posebno kada se povećava aksijalno opterećenje kroz meniske. Takvi

scenariji uključuju položaje s povećanim stupnjevima fleksije u zatvorenom kinetičkom lancu (klečanje, čučanj), podizanje/nošenje teških tereta te aktivnosti koje zahtijevaju brzo ubrzanje/usporavanje, promjenu smjera i skakanje. Traumatični udarac u koljeno također može rezultirati izoliranim rupturama meniska ili rupturama koje se javljaju istovremeno s koštanim lezijama ili oštećenjem primarnih stabilizirajućih ligamenata koljena, poput prednjeg križnog ligamenta (ACL) i medijalnog križnog ligamenta (MCL). Za stvaranje ruptura kod onih s degenerativnim promjenama meniska, obično viđenih kod odraslih starijih od 40 godina, često uz osteoartritis, potrebna je relativno manja sila. Rupture medijalnog meniska češće su od ruptura lateralnog meniska, radi relativno smanjene pokretljivosti medijalnog meniska zbog njegove veze s MCL-om. Osim toga, osobe s koljenima bez ACL-a više su izložene riziku od razvoja ruptura medijalnog meniska, posebno ako se rekonstrukcija ACL-a odgađa duže od godinu dana od vremena prvotne ozljede [5].

Rupture meniska se razvrstavaju prema obliku i mjestu kad se promatraju na magnetskoj rezonanci (MRI), gdje se visoko intenzivni signali unutar meniska povezuju s barem jednom zglobnom površinom na inače crnom tkivu meniska. Horizontalne rupture prolaze kroz središte meniska paralelno s tibijalnom pločom. Češće se javljaju kod osoba starijih od 40 godina s degenerativnim promjenama, bez jasnog okidača. Longitudinalne rupture idu okomito na tibijalnu ploču i paralelno s dugom osi meniska. Nasuprot tome, radijalne rupture idu okomito na obje osovine meniska, počevši od unutarnje slobodne ivice meniska. Složene rupture kombiniraju horizontalne, longitudinalne ili vertikalne rupture. Dislocirane rupture uključuju potpuno odvajanje dijela meniska ili preokretanje dijela meniska koji je još uvijek povezan s ostatkom meniska. Rupture u obliku ručice kante su dijelovi potpunih longitudinalnih ruptura koji migriraju prema središtu preostalih meniska, dok su rupture kljuna papige radijalne rupture s djelomično odvojenim fragmentima. Flap ruptures su djelomično odvojeni fragmenti horizontalnih ruptura. Rupture unutar vanjske 1/3 vaskularne zone meniska su "crveno-crvene", dok su one s rubovima koji se protežu u unutarnju 2/3 avaskularne zone "crveno-bijele". Rupture unutar unutarnje 2/3 avaskularne zone su "bijelo-bijele". Rupture unutar crvene zone imaju najveći potencijal za spontano zacjeljivanje uz konzervativno liječenje ili uspješan ishod nakon popravka meniska [7].



Slika 3.1.1. Najčešće vrste ozljeda meniska

Izvor: M. Pečina i sur, Sportska medicina, Medicinska naklada, Zagreb, 2007.

3.2. Rizični čimbenici za nastanak ozljede medijalnog meniska

Rizični čimbenici za nastanak ozljede medijalnog meniska obuhvaćaju širok spektar faktora, uključujući dob, degenerativne promjene, prekomjerno opterećenje, specifične sportske aktivnosti, nepravilnu biomehaniku, prethodne ozljede, genetsku predispoziciju i pretilost. Starije osobe, posebno one starije od 40 godina, često su pod povećanim rizikom zbog prirodnog procesa starenja tkiva, što dovodi do smanjene elastičnosti i otpornosti meniska na ozljede. Degenerativne promjene u tkivu meniska, poput mikroskopskih pukotina i fraktura, povećavaju osjetljivost na ozljede. Aktivnosti koje zahtijevaju ponavljajuće pokrete, naročito s opterećenjem na koljenu, poput sportova koji uključuju trčanje, skakanje ili brze promjene smjera, mogu povećati rizik od ozljede meniska. Specifični sportovi poput nogometa, košarke ili tenisa često su povezani s ozljedama meniska zbog brzih i naglih pokreta. Nepravilna biomehanika tijela, kao što su loša postura, nepravilan način hodanja ili nepravilna distribucija težine na nogama, može stvoriti neravnotežu u opterećenju na menisk, što povećava rizik od ozljeda. Prethodne ozljede meniska također su važan faktor rizika, budući da su osobe koje su već imale ozljedu meniska sklonije ponovnim ozljedama. Genetska predispozicija također može igrati ulogu, jer nasljedni faktori mogu povećati osjetljivost na ozljede meniska kod određenih osoba. Osim toga, osobe s koljenima bez ACL-a više su izložene riziku od razvoja ruptura medijalnog meniska, posebno ako se rekonstrukcija ACL-a odgađa duže od godinu dana od vremena prvotne ozljede. Konačno, pretilost može povećati opterećenje na koljenu, što može dodatno povećati rizik od ozljede meniska. Ovi faktori često djeluju sinergijski, povećavajući ukupni rizik od ozljede medijalnog meniska [3].

4. Mogućnosti liječenja

Pristup rupturi medijalnog meniska može biti konzervativan ili operativan, ovisno o različitim faktorima. Konzervativni pristup preferira se u blažim slučajevima ili kod pacijenata s manje aktivnim načinom života. To uključuje fizioterapiju za smanjenje boli, poboljšanje pokretljivosti i jačanje mišića oko zgloba, modifikaciju aktivnosti, uporabu ortoze za stabilizaciju zgloba te primjenu protuupalnih lijekova ili injekcija kortikosteroida. Operativni pristup razmatra se kada konzervativni tretmani ne daju željene rezultate ili je ozljeda teška. Odluku donosi ortopedski kirurg nakon pažljive procjene ozljede i individualnih karakteristika pacijenta [8].

Konzervativni pristup obuhvaća terapijsku strategiju usmjerenu na smanjenje simptoma, obnavljanje funkcije i poticanje ozdravljenja bez kirurške intervencije. Stabilne ruptуре meniska često se tretiraju konzervativno kako bi se smanjio rizik od osteoartritisa. U akutnoj fazi, fokus je na smanjenju upale i oticanja te obnavljanju pokretljivosti koljena. Terapijske vježbe uključuju izometričke vježbe za kvadriceps, klizne pokrete petom, podizanje ekstenziranih nogu i druge vježbe za jačanje mišića i poboljšanje pokretljivosti. U subakutnoj fazi, pacijent se uvodi u složenije terapijske vježbe zatvorenog kinetičkog lanca i progresivnu terapiju s otporom. U kroničnoj fazi, naglasak je na održavanju postignutih rezultata, daljnjem jačanju i normalizaciji hoda. Ako simptomi potraju dulje od tri mjeseca, preporučuje se konzultacija s ortopedskim specijalistom [8].

Operativni pristup uključuje različite tehnike, ovisno o stupnju ozljede meniska. Artroskopija je manje invazivna opcija, gdje se kroz male rezove umetne artroskop za pregled i popravak meniska, što rezultira manjim oštećenjem tkiva i bržim oporavkom. Šivanje meniska je također manje invazivno i obavlja se na perifernom dijelu meniska s dobrom opskrbom krvlju, očuvajući prirodno tkivo meniska. Meniscektomija, djelomično ili potpuno uklanjanje oštećenog meniska, potrebna je u slučajevima velikog oštećenja ili nepristupačnosti za popravak. Ova procedura može pružiti trenutno olakšanje, ali povećava rizik od artroze. Ugradnja umjetnog meniska može biti korisna kod velikih oštećenja ili nakon prethodnih operacija, pružajući stabilnost koljena i smanjenje simptoma, iako dugoročna učinkovitost još nije potpuno shvaćena [9].

5. Fizioterapijska procjena

Fizioterapijska procjena je temeljni korak u planiranju i provođenju terapije kod pacijenata s ozljedom medijalnog meniska. Ovaj proces obično prati SOAP model koji se sastoji od četiri ključna koraka: subjektivne procjene (Subjective), objektivne procjene (Objective), analize (Assessment) i plana terapije (Plan). U procjenu je uključena detaljna analiza pacijentovih simptoma, funkcionalnih ograničenja, biomehaničkih karakteristika tijela te procjena općeg zdravstvenog stanja. Prilikom fizioterapijske procjene, pažljivo se analiziraju simptomi pacijenta kao što su bol, oticanje, osjećaj nestabilnosti i gubitak funkcije koljena. Važno je utvrditi intenzitet i učestalost tih simptoma te njihov utjecaj na svakodnevne aktivnosti i kvalitetu života pacijenta. Procjena uključuje analizu položaja i pokreta pacijentovog tijela, posebno donjih ekstremiteta i kukova. Provođa se procjena posturalnih disbalansa, mišićne neravnoteže, opseg pokreta u zglobovima te eventualne kompenzatorne obrasce kretanja koji mogu pridonijeti razvoju ili pogoršanju ozljede meniska. Osim toga, provodi se niz funkcionalnih testova kako bi se procijenio stupanj oštećenja i funkcionalne sposobnosti zahvaćenog koljena. Ovi testovi uključuju stabilnost zgloba, snagu mišića, propriocepciju te funkcionalne testove koji simuliraju svakodnevne aktivnosti poput hodanja, penjanja stepenicama ili čučnjeva [4].

5.1. Subjektivna procjena

Subjektivna procjena ključan je korak u dijagnosticiranju rupture medijalnog meniska, pružajući dublji uvid u stanje pacijenta i njegova subjektivna iskustva. Taj proces započinje intervjuom s pacijentom, tijekom kojeg se pažljivo slušaju dojmovi pacijenta, kako se njegovo stanje promijenilo i koji je utjecaj bolesti na njegov svakodnevni život. Prikupljaju se informacije o početku i napredovanju simptoma, uključujući bol, oticanje i bilo kakve aktivnosti koje pogoršavaju nelagodu. Pacijenti često izvješćuju o osjećaju blokiranja, kočenja ili popuštanja u zahvaćenom koljenu. Međusobna komunikacija ključna je kako bi se osiguralo da su informacije koje pacijent dijeli točne i relevantne. Također je važno potaknuti pacijenta da lokalizira bol i opiše njezine karakteristike, kao i kako stanje utječe na njihovu dnevnu funkciju, uključujući aktivnosti poput trčanja, skakanja, dugotrajnog stajanja ili odmora. Tijekom subjektivne procjene, također se prikupljaju podaci o osobnoj povijesti pacijenta, dobi, zanimanju i eventualnim prethodnim zdravstvenim problemima ili ozljedama. Najčešći simptomi koje pacijenti prijavljuju su bol, umor ili ukočenost, a važno je pratiti vrstu, lokalizaciju i intenzitet boli, kao i slijed pojave simptoma. Također treba obratiti pozornost na utjecaj problema na pacijentov hod i bilo kakve simptome koji se mogu proširiti na druge dijelove poput kuka ili kralježnice. Za precizniji opis simptoma mogu

se koristiti razni upitnici i vizualne ljestvice kao što je VAS skala. VAS skala (Visual Analog Scale) je alat za subjektivnu procjenu intenziteta boli, gdje pacijent označava razinu boli na kontinuumu od 10 cm, počevši od "nema boli" (0) do "najgora moguća bol" (10). Ova metoda omogućuje kvantitativno mjerenje boli, čime se olakšava praćenje promjena u intenzitetu boli tijekom vremena te evaluacija učinkovitosti terapijskih intervencija. Iako subjektivna procjena pruža važne informacije, sama po sebi nije dovoljna za potpunu dijagnozu pacijenta [4].

5.2. Objektivna procjena

Objektivna procjena pacijenta s rupturom medijalnog meniska obuhvaća detaljan pregled zahvaćenog koljena kako bi se utvrdila priroda i ozbiljnost ozljede. Pregled započinje opservacijom općeg stanja koljena, uključujući pregled simetrije, eventualnih deformacija ili promjena u položaju. Nakon toga, provodi se palpacija zahvaćenog područja kako bi se identificirala osjetljivost duž zglobne linije, što može ukazivati na prisutnost upale. Osim toga, palpacija može otkriti prisutnost edema i pomoći u procjeni stupnja otoka koljenskog zgloba [8]. Kod prisutnosti edema koristi se mjerna vrpca za mjerenje obujma zahvaćenog područja kako bi se dobila informacija o stupnju otoka koljenskog zgloba. Mjerna vrpca se obuhvaća oko dijela zgloba koji je edematozan i bilježe se centimetarske oznake radi kvantitativne procjene volumena otoka. Specifični testovi kao što su McMurrayev test, Apleyev test kompresije, Thessalyjev test često se koriste kako bi se procijenila stabilnost zgloba koljena te detektirali simptomi karakteristični za rupturu medijalnog meniska. Nadalje, provodi se i provjera opsega pokreta u koljenu, kako bi se utvrdila eventualna ograničenja pokreta koja mogu biti posljedica rupture meniska. Pregled funkcije ligamenata, poput provjere valgusne stabilnosti kojom evaluiramo stabilnost koljenskog zgloba, posebno u smjeru valgusa ili pri izlaganju koljena vanjskoj rotaciji. Ako je medijalni menisk ozlijeđen ili oslabljen, to može rezultirati smanjenom sposobnošću koljena da se nosi s valgusnim stresom, što se može primijetiti tijekom provjere valgusne stabilnosti [8].

5.2.1. Procjena mišićne snage

Evaluacija mišićne snage kod rupture medijalnog meniska često se provodi primjenom manualnog mišićnog testa (MMT), koja omogućuje sustavnu procjenu snage mišića. Za testiranje mišića koji su ključni za stabilnost koljena, kao što su kvadriceps i hamstrings, primjenjuju se specifični MMT testovi i dinamometrija. Početna ocjena u MMT-u određuje se na temelju početne

procjene snage mišića; ako nema kontrakcije, testiranje počinje s ocjenom 0. Ako postoji neka snaga, testiranje može započeti s višom ocjenom [4].

Dinamometrija je važan dodatak MMT-u jer omogućava objektivno mjerenje mišićne snage, pružajući preciznije podatke nego što je to moguće s manualnim testovima. Ova metoda koristi specijalizirane uređaje za mjerenje sile koju mišić može proizvesti, čime se dobiva kvantitativna ocjena mišićne funkcije. Tijekom testiranja kvadricepsa, pacijent je obično postavljen u sjedeći položaj s koljenom savijenim pod određenim kutom, dok dinamometar bilježi maksimalnu snagu mišićne kontrakcije. Ova metoda omogućuje detaljnu analizu mišićne snage, identificiranje potencijalnih slabosti i asimetrija te praćenje napretka tijekom rehabilitacije [4].

S druge strane, za procjenu snage hamstringsa koristeći dinamometriju, pacijent leži na trbuhu sa savijenim koljenom. Dinamometar se postavlja tako da sonda ili poluga bude u kontaktu s potkoljenicom, neposredno iznad gležnja. Pacijent zatim izvodi maksimalnu kontrakciju hamstringsa pokušavajući saviti koljeno protiv otpora koji pruža dinamometar. Ovaj test omogućuje precizno mjerenje snage kontrakcije hamstringsa [4].

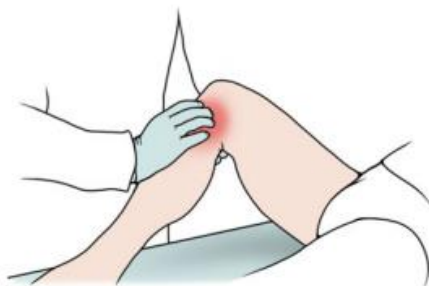Važno je prilagoditi intenzitet otpora i tehniku testiranja prema individualnim mogućnostima pacijenta kako bi se osigurala točna procjena mišićne snage i sigurnost tijekom testiranja. Rezultati dinamometrije pružaju važne informacije o funkcionalnom stanju mišića i pomažu u oblikovanju terapijskog pristupa usmjerenog na jačanje specifičnih mišićnih skupina i poboljšanje stabilnosti koljenskog zgloba kod pacijenata s rupturom medijalnog meniska. [4].

5.2.2. Procjena pokretljivosti zglobova

Procjena pokretljivosti zgloba kod rupture medijalnog meniska ključna je u određivanju opsega pokreta i mogućih ograničenja koja mogu utjecati na funkcionalnost koljena. Ovaj proces često uključuje upotrebu goniometrije i sličnih testova kako bi se objektivno izmjerili kutovi pokreta u koljenskom zglobu. Za procjenu fleksije i ekstenzije koljena, koristi se goniometar kako bi se točno izmjerili kutovi savijanja i ispravljanja zgloba. Također se provode testovi za procjenu rotacije koljena, poput unutarnje i vanjske rotacije, koristeći standardizirane metode kao što su pivot shift test ili Apleyev test. Osim toga, palpacija zgloba i okolnih struktura može pružiti dodatne informacije o boli, oteklini ili eventualnim promjenama u strukturi koljenskog zgloba. Kombinacija goniometrije i kliničkih testova omogućuje cjelovitu procjenu pokretljivosti koljena kod pacijenata s rupturom medijalnog meniska, što pomaže u dijagnostici, planiranju terapije i praćenju napretka tijekom rehabilitacije [4].

5.2.3. Specifični testovi

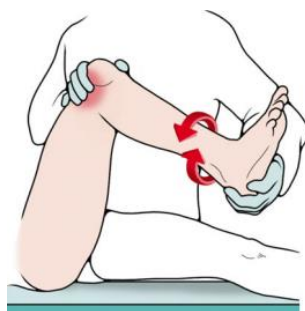Testovi se mogu podijeliti na testove palpacije (osjetljivost na dodir duž zglobne linije, McMurrayev test) i testove rotacije (Apleyev, Thessalyev, Steinmann I, Egeov, Childressov, Payrov, Bohlerov). Ovi specifični testovi koriste se za provjeru stabilnosti i integriteta medijalnog meniska. Palpacija prilikom izvođenja testova usmjerena je na otkrivanje boli ili osjetljivosti duž zglobne linije, što može ukazivati na prisutnost ozljede meniska. S druge strane, testovi rotacije provode se kako bi se provjerila stabilnost i funkcionalnost zgloba koljena kroz različite pokrete rotacije. Test osjetljivosti zglobne linije je klinički test koji se koristi za procjenu prisutnosti boli duž zglobne linije koljenskog zgloba (Slika 5.2.3.1.). Pacijent leži na leđima na krevetu s savijenim koljenom i kukom. Ispitivač drži koljeno jednom rukom dok pritišće na zglobnu liniju palcem druge ruke. U slučaju pozitivnog testa, pacijent će osjetiti bol duž zglobne linije [10].



Slika 5.2.3.1. Test osjetljivosti zglobne linije

Izvor: <http://link.springer.com/10.1007/978-3-662-49188-1>

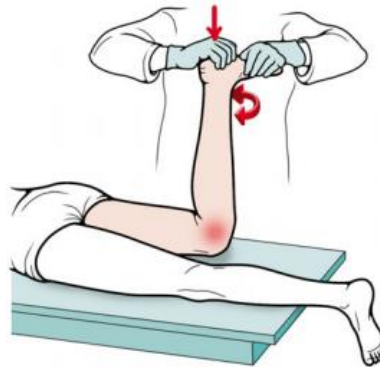
Kod McMurrayev-og testa pacijent leži na leđima na krevetu s savijenim koljenom i kukom. Držeći petu što bliže kuku, ispitivač drži koljenski zglob jednom rukom stavljajući kažiprst i palac duž zglobne linije, a zatim drugom rukom drži i okreće stopalo prema unutarnjoj rotaciji (Slika 5.2.3.2.). Ako je test pozitivan, pacijent će osjetiti bol i moguće čuti zvuk iz koljenskog zgloba koji drži ispitivač [10].



Slika 5.2.3.2. McMurrayev test

Izvor: <http://link.springer.com/10.1007/978-3-662-49188-1>

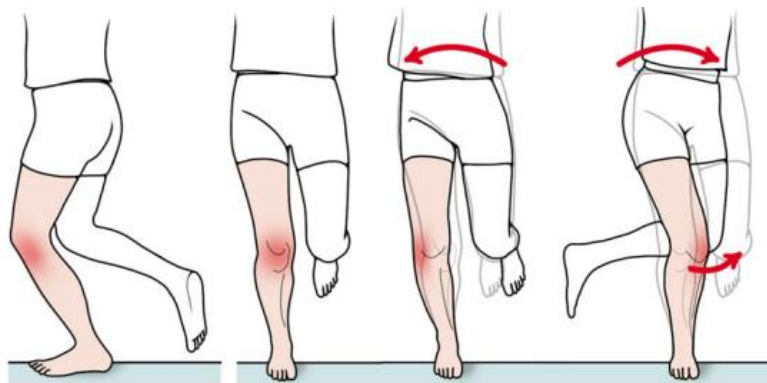Pivot shift test ili Apleyev test koristi se kod provjere unutarnje rotacije tako da pacijent leži na trbuhu na krevetu s zahvaćenim koljenom savijenim pod kutom od 90°. Ispitivač drži pacijentovu bedro blizu kreveta jednom rukom dok drugom rukom drži i okreće pacijentovu stopalo u unutarnju rotaciju, te primjenjuje kompresivnu silu na meniske (Slika 5.2.3.3). Ako pacijent osjeti bol, pretpostavlja se prisutnost patologije meniska [10].



Slika 5.2.3.3. Apleyev test

Izvor: <http://link.springer.com/10.1007/978-3-662-49188-1>

Thessalyev test također je jedan od testova kojim se provjerava stabilnost i integritet meniska. Pacijent stoji s ravnim stopalima na podu s raširenim rukama, dok ispitivač drži pacijentove raširene ruke. Pacijent zatim rotira koljeno i tijelo, unutarnje i vanjski, tri puta, zadržavajući koljeno u blagoj fleksiji (20°) (Slika 5.2.3.4.). Pacijenti sa sumnjom na rupturu meniska doživljavaju nelagodu duž unutarnje zglobne linije i mogu imati osjećaj blokiranja ili zapinjanja [10].

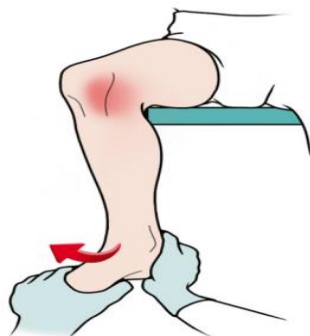

Slika 5.2.3.4. Thessalyev test

Izvor: <http://link.springer.com/10.1007/978-3-662-49188-1>

Steinmann I test provodi se tako da je koljeno savijeno preko preglednog stola, ispitivač snažno i brzo rotira tibiju prema unutarnjoj i vanjskoj strani. Bol u lateralnom dijelu tijekom prisilne

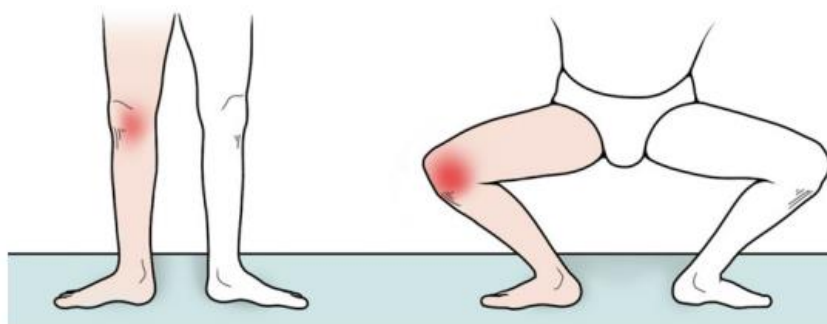unutarnje rotacije ukazuje na leziju lateralnog meniska (Slika 5.2.3.5.). Bol u medijalnom dijelu tijekom prisilne vanjske rotacije ukazuje na leziju medijalnog meniska [9].



Slika 5.2.3.5. Steinmann I test

Izvor: <http://link.springer.com/10.1007/978-3-662-49188-1>

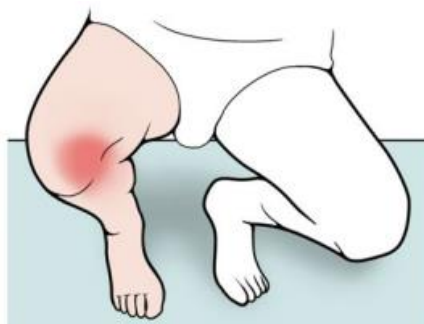Egeov test obavlja se s pacijentom u stojećem položaju. Koljena su ispravljena, a stopala su udaljena 30–40 cm jedno od drugog na početku testa. Da bi se otkrila ruptura medijalnog meniska, pacijent se čučne s oba donja ekstremiteta u maksimalnoj vanjskoj rotaciji, a zatim polako ustane (Slika 5.2.3.6.). Test se smatra pozitivnim ako pacijent osjeti bol i/ili čuje „klikanje“ [10].



Slika 5.2.3.6. Egeov test

Izvor: <http://link.springer.com/10.1007/978-3-662-49188-1>

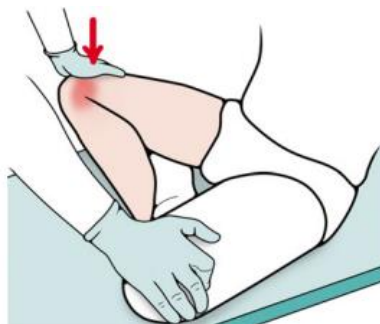Childressov znak, poznat i kao Test čučnja, koristi se za procjenu koljenske stabilnosti i eventualnih problema s meniskom. Pacijent se traži da se čučne i hoda na način koji podsjeća na hod patke (Slika 5.2.3.7.). Ako je test pozitivan, pacijent će osjetiti bol u koljenu i neće moći se čučnuti do kraja, moguće uz osjećaj škripanja ili klika iz samog koljenskog zgloba [10].



Slika 5.2.3.7. Childressov znak

Izvor: <http://link.springer.com/10.1007/978-3-662-49188-1>

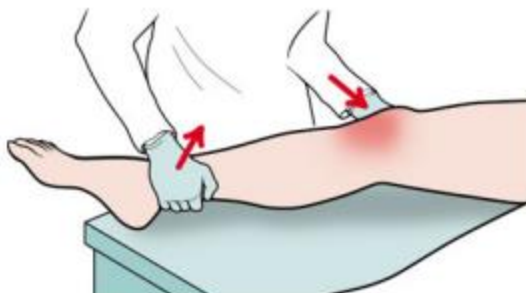Payrov test obavlja se s pacijentovim koljenima savijenim preko 90° i prekriženim nogama. Primjenom sile prema dolje na koljeno dolazi do pojave boli u medijalnom dijelu koljena zbog kompresije (Slika 5.2.3.8.). Pozitivan rezultat testa ukazuje na leziju medijalnog stražnjeg roga meniska [10].



Slika 5.2.3.8. Payrov test

Izvor: <http://link.springer.com/10.1007/978-3-662-49188-1>

Bohlerov test uključuje primjenu varusnog i valgusnog stresa na koljeno (Slika 5.2.3.9.). Ako pacijent osjeti bol tijekom ovih stresova, to može ukazivati na prisutnost rupture meniska. Specifično, bol se javlja kao odgovor na kompresiju meniska, što može biti indikativno za oštećenje meniska [10].



Slika 5.2.3.9. Bohlerov test

Izvor: <http://link.springer.com/10.1007/978-3-662-49188-1>

5.2.4. Procjena hoda

Hod se sastoji od dvije osnovne faze, a to su faza oslonca i faza njihanja. Faza oslonca podrazumijeva kontakt stopala s tlom te prebacivanje težine tijela s jedne noge na drugu, dok faza njihanja uključuje slobodno njihanje noge u zraku. Kod pacijenata s rupturom medijalnog meniska, karakteristično je da se mogu pojaviti promjene u biomehanici hodanja. To može rezultirati pojačanim opterećenjem na zdravoj nozi kako bi se smanjila nelagoda u koljenu s ozlijeđenim meniskom. Osim toga, mogu se primijetiti kompenzacijski obrasci kao što su promjene u duljini koraka, prilagođavanje uglova zglobova ili asimetrično opterećenje udova tijekom hodanja. Prepoznavanje patoloških obrazaca hoda pacijenta s rupturom medijalnog meniska može se postići kroz niz dijagnostičkih metoda i postupaka. Fizioterapeut pažljivo promatra kako pacijent distribuira težinu tijela tijekom hodanja, kako se ponašaju zglobovi i mišići, te postoji li bilo kakva asimetrija ili nepravilnosti u obrascu hodanja. Dodatno, radi se procjena raspona pokreta zgloba kuka, koljena i gležnja pomaže u identifikaciji potencijalnih ograničenja koja doprinose abnormalnoj mehanici. Snaga mišića i funkcionalnost oko tih zglobova zatim se procjenjuju kako bi se otkrile eventualne slabosti ili disbalanse koji bi mogli ugroziti stabilnost hoda. Jednako važna je procjena ravnoteže i propiocepcije, bitna za procjenu rizika od pada i potencijalnog pogoršanja ozljede. Funkcionalne aktivnosti poput penjanja po stepenicama i okretanja pružaju vrijedne uvide u ukupni utjecaj rupture meniska na pokretljivost [11].

5.3. Plan terapije

Plan terapije se sastavlja analizom subjektivne i objektivne procjene pacijenta. Na temelju ove kombinirane procjene, postavljaju se specifični, mjerljivi, ostvarivi, relevantni i vremenski ograničeni (SMART) ciljevi terapije. Ciljevi se određuju uzimajući u obzir pacijentove želje i potrebe, kliničko stanje, težinu ozljede i očekivane rezultate terapije. Ciljevi terapije mogu uključivati smanjenje boli, poboljšanje pokretljivosti i stabilnosti zglobova, te povratak pacijenta u normalne aktivnosti [3]. U planu terapije, kratkoročni ciljevi igraju ključnu ulogu u postavljanju osnova za dugoročni napredak. Kratkoročni ciljevi su obično konkretni i ostvarivi ciljevi koje pacijent može postići u relativno kratkom vremenskom razdoblju, obično u roku od nekoliko tjedana do nekoliko mjeseci. Primjerice, kratkoročni cilj može biti smanjenje razine boli ili povećanje raspona pokreta u zahvaćenom zglobu. Postizanjem kratkoročnih ciljeva pacijent dobiva motivaciju za kvalitetan nastavak terapije i postizanje dugoročnih ciljeva [3].

Dugoročni ciljevi predstavljaju šire ciljeve koje pacijent želi postići tijekom dugog vremenskog razdoblja, obično u roku od nekoliko mjeseci do godina. Ovi ciljevi mogu uključivati potpunu

obnovu funkcije zgloba, povratak na prethodnu razinu aktivnosti ili postizanje određenih sportskih ciljeva. Dugoročni ciljevi pružaju pacijentu viziju konačnog cilja terapije i motivaciju za kontinuirani rad prema poboljšanju [3].

6. Fizioterapijska intervencija

Fizioterapijska intervencija nakon operativnog zbrinjavanja rupture medijalnog meniska ključna je za rehabilitaciju koljena, s ciljem poboljšanja funkcije, smanjenja boli te povećanja opsega pokreta i jačanja okolnih mišića radi podrške i stabilizacije zahvaćenog zgloba. Učinkovitost ove intervencije ovisi o vrsti operacije, općem zdravstvenom stanju pacijenta, ozbiljnosti ozljede i individualnom odgovoru na terapiju. Aktivno sudjelovanje pacijenta u rehabilitacijskom procesu, uz prilagodbu terapije prema specifičnim potrebama i reakcijama pojedinca, ključno je za postizanje optimalnih rezultata nakon operacije ruptore medijalnog meniska [8].

6.1. Fizioterapijska intervencija nakon meniscektomije

Nakon meniscektomije, fizioterapijska intervencija započinje odmah nakon operativnog zahvata s fokusom na smanjenje otekline i kontrolu boli. U prvom tjednu, preporučuje se primjena kriobloga na koljeno nekoliko puta dnevno, uz izometričke vježbe jačanja mišića natkoljenice. Ove vježbe bi trebale biti izvedene dva puta dnevno u trajanju do pola sata, svaka vježba ponavlja se 5-8 puta s postupnim povećanjem broja ponavljanja kako se oporavak nastavlja. Također, važno je izvoditi vježbe istezanja stražnje lože natkoljenice te aktivnu fleksiju i ekstenziju koljena, što uključuje savijanje po rasteretnoj podlozi. Preporuka je savijati koljeno već isti dan operativnog zahvata i vježbom nastaviti održavati opseg pokreta. Važno je izbjegavati stavljanje jastučića ispod koljena tijekom odmora kako bi se spriječilo skraćivanje mekih struktura stražnje strane natkoljenice. Elastični zavoj se uklanja 24 sata nakon operacije, a tijekom prvog tjedna se mora nositi u hodu na dulje relacije [12]. Prvi i drugi dan nakon operativnog zahvata preporuča se hod sa ispruženom nogom u koljenu. Nakon toga što je moguće prije usvojiti pravilan obrazac hoda. Tijekom prvog tjedna, pacijent bi trebao obavljati osnovne kretanje po kući i, ako je potrebno, izvan nje, te hod po stepenicama s ispruženom operiranom nogom, te postupno početi pravilan hod po stepenicama sa savijanjem operirane noge. Kondicijske vježbe tijela, poput vježbi trbušnih i leđnih mišića te vježbi s utezima, također su dio programa rehabilitacije. U drugom i trećem tjednu, fokus se premješta na postizanje punog opsega pokreta koljena uz vježbe na sobnom biciklu, djelomične čučnjeve i balansne daske. Pacijent bi trebao početi s pravilnim obrascem hoda po stubama te izvoditi bočne iskorake operiranom nogom. U četvrtom tjednu, program rehabilitacije uključuje balansne daske, funkcionalni trening te započinjanje laganih trčanja i vožnje sobnog bicikla s većim opterećenjem. Povratak punoj aktivnosti planira se nakon četiri

tjedna od operativnog zahvata, uz postupno povećanje intenziteta i opterećenja kako bi se osigurala potpuna rehabilitacija [12].

6.2. Fizioterapijski postupci

Fizioterapijski postupci kod rupture medijalnog meniska su vrlo složeni i zahtijevaju pažljiv pristup kako bi se postigao potpuni oporavak. Prvi korak obično uključuje primjenu krioterapije radi smanjenja oticanja i upale. Nakon toga, koriste se različite elektroterapijske procedure, uključujući elektrostimulaciju mišića kvadricepsa, interferentne struje, magnetoterapiju i ultrazvuk, kako bi se potaknula kontrakcija mišića i poboljšala cirkulacija. Edukacija hoda sa štakom, posebice trotaktni hod, bitan je dio ranih faza rehabilitacije. Trotaktni hod omogućuje pacijentima da pravilno rasporede težinu i izbjegnu prekomjerno opterećenje ozlijeđenog koljena, čime se smanjuje rizik od dodatnih ozljeda i olakšava postupni povratak normalnom hodu. Terapijsko vježbanje igra ključnu ulogu u rehabilitaciji. To uključuje vježbe propriocepcije i postizometričku relaksaciju koje jačaju mišiće i poboljšavaju pokretljivost koljena. Metoda kinesio tapinga (K-taping) često se koristi jer pomaže u smanjenju boli, poboljšava cirkulaciju i pruža potporu zglobu [13]. Hidroterapija je još jedan važan dio rehabilitacijskog procesa. Terapijsko vježbanje u bazenu omogućuje pacijentu da vježba u manje opterećenom okruženju, smanjujući pritisak na ozlijeđeni zglob i olakšavajući pokrete. Dodatno, tehnike poput easy flossinga i primjene Compex uređaja, s fokusom na mišić kvadriceps, mogu pružiti dodatnu podršku i ubrzati proces ozdravljenja. Kroz individualizirani pristup i redovito praćenje napretka, cilj rehabilitacijskog tima je vratiti pacijenta u stanje prije ozljede i operacije, s punom funkcionalnošću i minimalnim rizikom od ponovne ozljede [14].

6.2.1. Krioterapija

Krioterapija je terapijski postupak koji se koristi za smanjenje oticanja, upale i boli. Kod rupture medijalnog meniska, primjena krioterapije ima za cilj smanjenje upale u zahvaćenom području i ubrzanje procesa ozdravljenja. Ovaj postupak može uključivati primjenu leda izravno na ozlijeđeno područje ili u obliku kompresije, korištenje kriogela koji se nanosi na kožu iznad ozljede ili krioaplikaciju putem posebnog uređaja koji emitira hladni zrak ili tekući dušik [13]. Krioterapija djeluje na sužavanje krvnih žila, smanjujući protok krvi u ozlijeđeno područje i smanjujući oticanje. Također, hladnoća može utjecati na receptore boli, smanjujući njihovu osjetljivost i percepciju boli. Osim toga, krioterapija potiče tijelo da proizvodi prirodne tvari koje pomažu u ozdravljenju ozlijeđenog tkiva. Ukratko, krioterapija se koristi kod rupture medijalnog

meniska kako bi se ublažila upala, smanjila bol i potaknulo ozdravljenje, što doprinosi oporavku zgloba koljena [14].



Slika 6.2.1.1. Uređaj za primjenu krioterapije pomoću kompresije

Izvor: <https://www.kinesport-marseille.com/technologies/game-ready/>

6.2.2. Elektrostimulacija m. quadriceps

Stimulacija kvadricepsa je bitan dio rehabilitacije nakon rupture medijalnog meniska. Kroz elektrostimulaciju, cilj je potaknuti kontrakciju mišića kvadricepsa primjenom električnog podražaja. Ovaj postupak omogućuje kontrolirano jačanje mišića, što je ključno za oporavak nakon ozljede. Za stimulaciju se koristi uređaj poznat kao Compex, koji omogućuje selektivno stimuliranje medijalne i lateralne glave mišića kvadricepsa. Pacijent se postavlja u supinirani ležeći položaj, a elektrode se pažljivo postavljaju na određene točke na mišiću. Tijekom stimulacije, pacijentu se daje uputa da kontrahira kvadriceps u skladu s impulsima koje osjeća. Dodatno, osim jednostavne kontrakcije, kada je dopušteno opterećenje punom težinom, pacijentu se može sugerirati izvođenje čučnjeva tijekom stimulacije (Slika 6.2.2.1.). Ova aktivnost, koja uključuje ekstenziju u koljenu, dodatno angažira mišiće kvadricepsa i pomaže u bržem oporavku. Integracija čučnjeva u proces elektrostimulacije pridonosi boljem tonusu mišića, poboljšava mišićnu snagu i stabilnost te doprinosi kvalitetnijem procesu rehabilitacije [15].



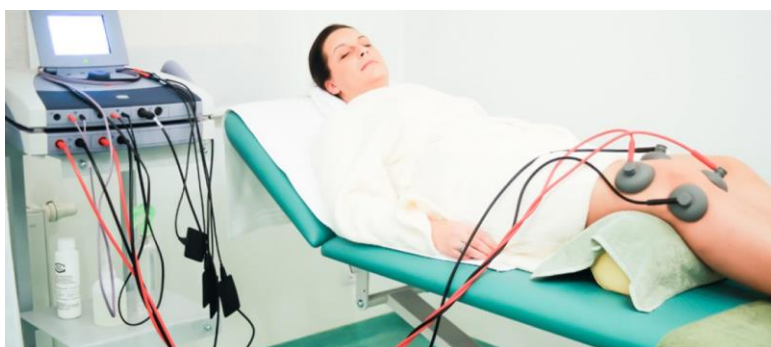Slika 6.2.2.1. Elektrostimulacija m. quadriceps u čučnju

Izvor: <https://www.compex.com/nl/compex-training>

6.2.3. Interferentne struje

Interferentne struje su oblik elektroterapije koji se koristi u fizioterapiji radi smanjenja boli, poticanja cirkulacije krvi te poticanja ozdravljenja tkiva. Nastaju preklapanjem dviju sinusoidnih struja različitih frekvencija, čime se stvara nova struja koja ima učinak dubljeg prodiranja u tkivo i bolje podnošenje pacijenta. Postoje dvije glavne vrste interferentnih struja: bipolarna i kvadrupolarna. Bipolarna interferentna struja koristi dvije elektrode koje se postavljaju na suprotne strane zahvaćenog područja, dok kvadrupolarna koristi četiri elektrode postavljene u kvadratnom uzorku oko područja liječenja. Djeluju na tijelo tako što potiču oslobađanje endorfina, prirodnih analgetika tijela, te smanjuju bol. Također, poboljšavaju cirkulaciju krvi, što može pomoći u smanjenju otoka i ubrzanju procesa ozdravljenja. Uz to, interferentne struje mogu imati i antiupalno djelovanje te poticati regeneraciju tkiva [15].

Elektrode se obično postavljaju na područje zahvaćeno ozljedom, što u slučaju rupture medijalnog meniska uključuje donji dio bedra i unutarnji dio koljena. Jedna elektroda postavlja se na distalni dio mišića kvadricepsa, dok se druga elektroda stavlja na proksimalni dio mišića. Ovaj raspored omogućuje ciljanu stimulaciju mišića kvadricepsa, što je ključno za poboljšanje snage i funkcionalnosti koljena. Pri postavljanju elektroda važno je osigurati dobar kontakt s kožom kako bi se osigurala učinkovita stimulacija i izbjeglo nelagodu pacijenta. Tijekom sesija elektroterapije, intenzitet struje može se prilagoditi prema individualnim potrebama i toleranciji pacijenta [15].



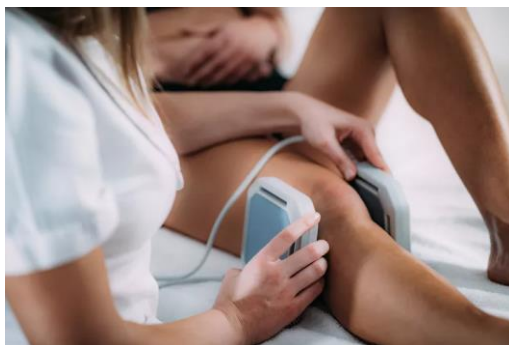Slika 6.2.3.1. Primjena interferentnih struja

Izvor: <https://fizikalna-terapija.hr/fizikalna-terapija/interferentne-struje/>

6.2.4. Magnetoterapija

Magnetoterapija je oblik fizikalne terapije koji koristi magnetska polja za liječenje i ublažavanje različitih stanja, uključujući sportske ozljede, bolove u mišićima i zglobovima te upalne procese. U rehabilitaciji ruptur medijalnog meniska, magnetoterapija može biti korisna kao dodatna terapija u procesu oporavka. Elektromagneti postavljeni iznad zahvaćenog područja

moгу generirati magnetska polja koja prodiru u tkivo koljena, potičući regeneraciju stanica i ubrzavajući proces ozdravljenja. Uz to, magnetoterapija ima potencijal za smanjenje edema ili nakupljanja tekućine u zahvaćenom području, što može pridonijeti smanjenju otoka i bolova. Osim toga, ova terapija može pomoći u poboljšanju protoka krvi u koljenu, što može ubrzati proces oporavka osiguravajući bolji dotok hranjivih tvari i kisika u ozlijeđeno područje. Kroz poboljšanje cirkulacije, magnetoterapija također može doprinijeti eliminaciji toksina iz tkiva, što dodatno potiče proces ozdravljenja [13].

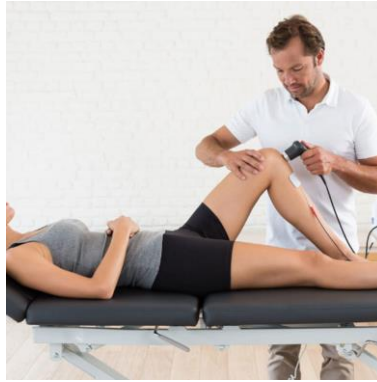

Slika 6.2.3.1. Primjena magnetoterapije na koljeno

Izvor: <https://www.verywellhealth.com/does-magnet-therapy-help-arthritis-189206>

6.2.5. Ultrazvuk

Ultrazvuk je terapijska tehnika koja koristi visokofrekventne zvučne valove radi liječenja različitih stanja i ozljeda. U fizioterapiji, ultrazvuk se često koristi za smanjenje boli, poboljšanje cirkulacije krvi te poticanje regeneracije tkiva. Kroz proces zvan fonoforeza, lijekovi se mogu primijeniti na zahvaćeno područje putem ultrazvučnih valova, što dodatno pojačava terapijski učinak. U rehabilitaciji rupture medijalnog meniska, ultrazvuk može biti koristan u smanjenju boli i upale te poticanju procesa ozdravljenja. Ultrazvučni valovi prodiru u dublje slojeve tkiva, što može doprinijeti smanjenju otoka i poboljšanju cirkulacije krvi u zahvaćenom području. Osim toga, ultrazvuk može potaknuti metaboličke procese u stanicama, što ubrzava regeneraciju oštećenog tkiva [14].

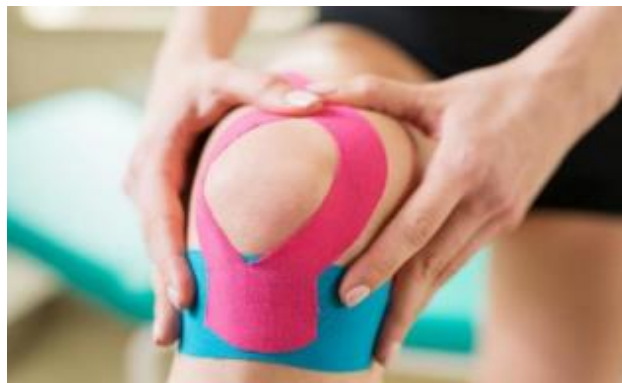

Slika 6.2.4.1. Primjena ultrazvuka na koljenu

Izvor: <https://arnicentar.com/terapija-ultrazvukom/>

6.2.6. Kinesio taping

Kinesio traka je elastična traka koja se koristi u terapiji pokreta radi podrške mišićima i zglobovima. Kod rehabilitacije rupture medijalnog meniska, kinesio taping se može koristiti kako bi se pružila podrška zahvaćenom području, smanjila bol i potaknula pravilna biomehanika pokreta. Kinesio trake rade na principu istezanja i kontrakcije kože, što može poboljšati cirkulaciju krvi i limfe, smanjiti bol i poboljšati propriocepciju (osjećaj položaja tijela u prostoru). Osim toga, pružaju određenu mehaničku podršku zahvaćenom području, što može pomoći u smanjenju opterećenja na menisku i okolnim strukturama [16].



Slika 6.2.5.1. Primjena kinesio tapinga na koljeno

Izvor: <https://stgeorgehealth.com.au/services/kinesio-taping/>

6.2.7. Easy flossing

Easy flossing je tehnika koja koristi elastične trake (flossing trake) kako bi se poboljšala pokretljivost i smanjila bol u zglobovima i mišićima. Ova tehnika uključuje omotavanje elastičnih

traka oko zahvaćenog dijela tijela, nakon čega se izvode određeni pokrete ili vježbe kako bi se potaknula cirkulacija krvi, smanjila upala i poboljšala propriocepcija. U rehabilitaciji koljena kod ruptur medijalnog meniska, easy flossing se može primijeniti kako bi se olakšalo kretanje koljena, smanjila bol i potaknula pravilna biomehanika pokreta. Ova tehnika može pomoći u smanjenju otekline i upale te poboljšati opseg pokreta u zahvaćenom zglobu. Primjena easy flossinga u rehabilitaciji koljena kod ruptur medijalnog meniska može biti dio sveobuhvatnog terapijskog plana koji uključuje različite tehnike fizioterapije, kao što su vježbe jačanja mišića, istezanje, manualna terapija i druge tehnike [17].

6.2.8. Hidroterapija

Hidroterapija, oblik fizikalne terapije koji koristi vodu za liječenje i rehabilitaciju, pruža brojne koristi pacijentima, posebice nakon ruptur medijalnog meniska. Topla voda u hidroterapiji pomaže u smanjenju boli i oticanja, pružajući olakšanje i potičući brži oporavak. Osim toga, voda pruža podršku tijelu, smanjujući stres na zglobovima i mišićima, što olakšava pokrete i povećava pokretljivost zahvaćenog područja [13]. Kroz kontrolirane vježbe u vodi, pacijenti postupno jačaju mišiće oko zahvaćenog zgloba, što pomaže u stabilizaciji i smanjenju rizika od ponovne ozljede. Također, hidroterapija omogućuje pacijentima simuliranje svakodnevnih aktivnosti u sigurnom okruženju, što im pomaže u povratu funkcionalne sposobnosti nakon ozljede. Dodatno, vodena okolina pruža blagi otpor koji potiče mišićnu snagu i izdržljivost, što je ključno za obnovu i jačanje mišića nakon ozljede. Osim toga, rad u vodi može poboljšati ravnotežu i koordinaciju, što je važno za sprečavanje novih ozljeda i poboljšanje općeg funkcioniranja tijela. Sve u svemu, hidroterapija predstavlja sveobuhvatan pristup rehabilitaciji koji ne samo da ublažava simptome, već i potiče oporavak i jačanje tijela nakon ozljede [14].

7. Terapijsko vježbanje

Glavni cilj terapijskog vježbanja u rehabilitaciji nakon rupture medijalnog meniska je postići potpunu funkcionalnost koljena, smanjiti bol, povećati snagu mišića i vratiti normalan opseg pokreta. U početnim fazama, vježbe disanja i cirkulacije potiču oksigenaciju tkiva i sprječavaju komplikacije poput tromboze. Dijafragmalno i torakalno disanje, kružni pokreti stopala, pumpanje gležnja i izometričke kontrakcije kvadricepsa pomažu u održavanju optimalne respiratorne funkcije i cirkulacije te sprječavaju atrofiju mišića [17, 9].

S napredovanjem rehabilitacije, vježbe opsega pokreta poput mobilizacije patele i aktivno potpomognutih vježbi poboljšavaju fleksiju koljena. Program jačanja započinje odmah nakon operacije, uključujući izometriju, vježbe podizanja ekstenziranih nogu i postupno uvođenje otpora, s naglaskom na zaštitu koljena i meniskusa [8].

Vježbe propriocepcije, koristeći balansne daske i druge neravne površine, obnavljaju neuromuskularnu funkciju i ravnotežu, smanjujući rizik od ponovne ozljede. Integracija ovih vježbi osigurava sveobuhvatan pristup oporavku, omogućujući pacijentima povratak svakodnevnim aktivnostima s minimalnim rizikom od budućih ozljeda [8].

7.1. Vježbe disanja i cirkulacije

Nakon meniscektomije, integracija vježbi disanja i cirkulacije u rehabilitacijski program od ključne je važnosti za sprječavanje postoperativnih komplikacija poput tromboze i respiratornih infekcija te za poticanje oksigenacije tkiva i optimalne cirkulacije krvi. Dijafragmalno disanje, pri kojem pacijent leži na leđima s koljenima savijenim, potiče duboko disanje kroz nos i širenje trbuha, a izdahom kroz usta omogućava povratak trbuha u prvobitni položaj. Ova vježba se preporučuje ponavljati 10-15 puta, dva do tri puta dnevno. Torakalno disanje, pri kojem pacijent postavlja ruke na rebra i duboko udiše kroz nos, omogućuje širenje rebra prema van, dok izdahom kroz usta rebra vraćaju u početni položaj. Ova vježba se također preporučuje ponavljati 10-15 puta, dva do tri puta dnevno [9].

Uz vježbe disanja, vježbe cirkulacije igraju ključnu ulogu u postoperativnom oporavku. Kružni pokreti stopala, pri kojima pacijent leži na leđima s ispruženim nogama i okreće stopala u oba smjera, pomažu u održavanju cirkulacije u donjim ekstremitetima. Ova vježba se ponavlja 10-15 puta u oba smjera za svako stopalo, dva do tri puta dnevno. Pumpanje gležnja, pri kojem pacijent leži ili sjedi s ispruženim nogama i savija te ispruža gležnjeve, dodatno potiče cirkulaciju krvi. Izometričke kontrakcije kvadricepsa, gdje pacijent leži na leđima s ispruženim nogama i stiska

kvadriceps pritišćući koljeno prema podlozi, pomažu u održavanju mišićne mase i sprječavanju atrofije. Ova vježba se ponavlja 10-15 puta za svaku nogu, dva do tri puta dnevno [9].

Integracija ovih vježbi disanja i cirkulacije u postoperativni rehabilitacijski plan ključna je za osiguranje bržeg i sigurnijeg oporavka pacijenata, omogućujući im povratak funkcionalnosti i smanjenje rizika od komplikacija [9].

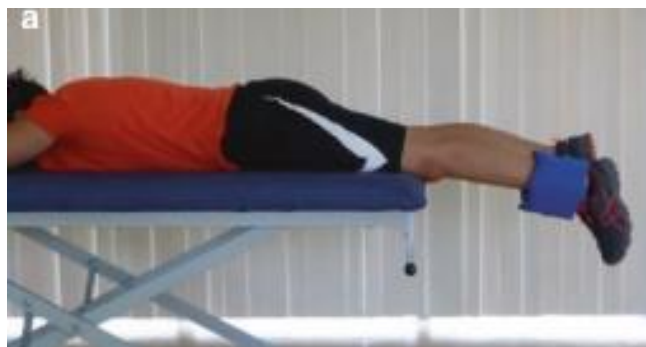7.2. Vježbe opsega pokreta

Prije nego što se krene sa pasivnim razgibavanjem koljena, prvi korak je mobilizacija patele. Izvodi se u supiniranom položaju, pomičući patelu kranialno - kaudalno, te medijalno – lateralno [17]. Proces se nastavlja s pasivnim vježbama koje imaju za cilj održavanje ili poboljšanje pokretljivosti zglobova koljena te sprečavanje nastanka spazma mišića. Tijekom prvog tjedna terapije, cilj je postići fleksiju koljena od otprilike 90 stupnjeva. Nakon toga, prelazi se na aktivno potpomognute vježbe, koje uključuju sudjelovanje pacijenta u pokretima uz određenu pomoć terapeuta ili pomagala. Ovo omogućuje postupno jačanje mišića oko koljena i poboljšanje kontrolirane pokretljivosti. U drugom i trećem tjednu terapije, cilj je postići fleksiju od 100 do 110 stupnjeva. Kako pacijent napreduje, terapija se proširuje na aktivne vježbe s opterećenjem, koje uključuju upotrebu težine ili otpora kako bi se dodatno ojačali mišići i poboljšala stabilnost koljena. U četvrtom i petom tjednu terapije, cilj je postići fleksiju od 120 do 130 stupnjeva. Posebna pažnja posvećuje se povratku fleksije i ekstenzije kroz terapiju, jer su ovi pokreti ključni za normalnu funkciju koljena. Vježbe za fleksiju obično uključuju aktivno savijanje koljena uz kontroliranu potporu, dok se vježbe za ekstenziju fokusiraju na postupno produživanje koljena prema potpunom ispravljanju [8].

7.3. Vježbe jačanja

Program jačanja počinje prvog dana nakon operacije. U početku, vježbe podizanja ekstenziranih nogu izvode se samo sa fleksijom u kuku. Prvi korak obuhvaća vježbe izometrije za jačanje mišića, kao što su podizanja ekstenziranih nogu sa fleksijom u kuku. Nakon postizanja adekvatne kontrakcije kvadricepsa, dodaju se vježbe s podizanjem nogu uz abdukciju, addukciju i ekstenziju, izvedene u 3-10 ponavljanja u 3-5 serija. Za jačanje gastroknemijusa-soleusa, izvode se vježbe podizanja stopala, sjedenja uz zid i polu čučnjevi za jačanje kvadricepsa započinju sa opterećenjem do 50%. Vježbe sjedenja uz zid započinju 5-6 tjedana nakon operacije transplantacije meniska. Kako bi se zaštitio stražnji rog meniska, ove aktivnosti moraju biti ograničene na 0°-60° fleksije. Promjenom tehnike vježbanja, izometričko sjedenje uz zid se može otežati. Kod maksimalnog kuta fleksije 30°-45°, pacijent zadržava kontrakciju do kada se ne umori

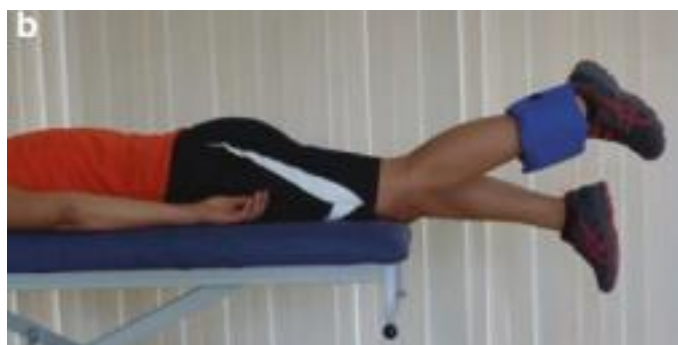[8]. Kako bi podržali jaču kontrakciju *vastus medialis*-a, pacijent kontrahira kuk u adukciji dok stišće loptu između distalnih bedara. Za simulaciju jedne kontrakcije ili sjedenja uz zid na jednoj nozi, pacijent prebacuje težinu tijela na odgovarajuću stranu. Traka s otporom može se koristiti kao dodatni mehanizam otpora. Dubina čučnjeva kontrolira se kako bi se zaštitio popravak meniska, transplantacija i patelofemoralni zglob. Vježbe otvorenog kinetičkog lanca bez opterećenja započinju 5-6 tjedana nakon operacije. Vježbe otpora ekstenzije koljena za zaštitu patelofemoralnog zgloba započinju pri 90° - 30° . U ovom zaštitnom rasponu pokreta primjenjuje se minimalna sila duž perifernih i srednjih regija popravaka tokom vježbi kvadricepsa. Kontrola kvadricepsa od izuzetne je važnosti za napredovanje programa. Tokom izvođenja vježbi treba obratiti pažnju kako bi se izbjegla hiperekstenzija. Hiperekstenzija se odgađa do najmanje 7-8 tjedana nakon složenih popravka meniska i do 9-12 tjedana nakon transplantacije meniska. Izolirani otpori kod fleksije potkoljenice ograničeni su kod složenih popravka i transplantacija zbog medijalne insercije mišića potkoljenice uz posteromedijalnu zglobnu kapsulu. Ova je restrikcija osmišljena kako bi se smanjile potencijalne sile smicanja koje djeluju na područje popravka. Za vraćanje pune pasivne ekstenzije radi se izdržaj pod otporom u proniranom položaju na krevetu sa potkoljenicama koje vise sa kreveta [8]. (Slika 7.3.1.)



Slika 7.3.1. Vježba vraćanja pune pasivne ekstenzije

Izvor: <https://link.springer.com/book/10.1007/978-3-030-57578-6>

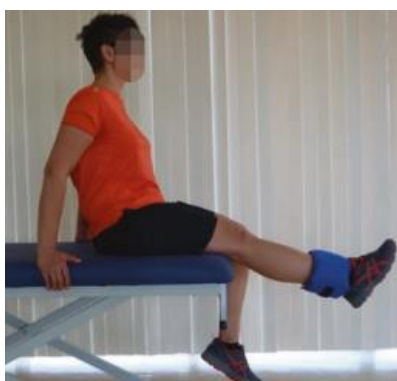S ciljem povratka snage hamstringsa, radi se unilateralna fleksija potkoljenice do 30° u proniranom položaju, vježba se također izvodi sa potkoljenicama koje vise sa kreveta [8]. (Slika 7.3.2.)



Slika 7.3.1. Vježba vraćanja snage hamstringsa

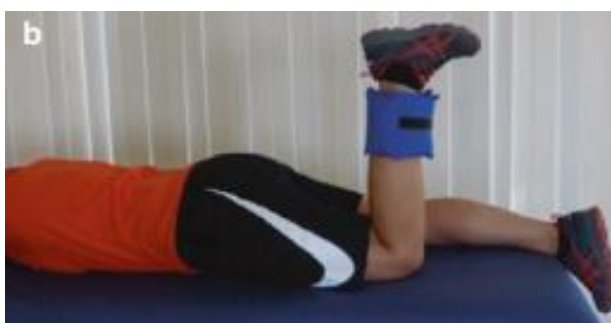Izvor: <https://link.springer.com/book/10.1007/978-3-030-57578-6>

Postepeno se uvode i dinamičke vježbe jačanja ekstenzora i fleksora koljena, poput dinamične jednonožne ekstenzije sa otporom u sjedećem položaju (Slika 7.3.3.) i dinamične jednonožne fleksije sa otporom [8]. (Slika 7.3.4.)



Slika 7.3.2. Dinamična jednonožna ekstenzija

Izvor: <https://link.springer.com/book/10.1007/978-3-030-57578-6>



Slika 7.3.3. Dinamična jednonožna fleksija

<https://link.springer.com/book/10.1007/978-3-030-57578-6>

7.4. Vježbe propriocepcije

Propriocepcija uključuje osjećaj položaja i pokreta tijela u prostoru. Kroz vježbe propriocepcije, pacijenti obnavljaju neuromuskularnu funkciju, poboljšavaju ravnotežu, povećavaju svjesnost tijela i sprječavaju moguće komplikacije poput nestabilnosti zgloba koljena. Cilj proprioceptivnih vježbi je narušavanje balansa kako bi se aktivirali sustavi odgovorni za unaprjeđenje ravnoteže i koordinacije. U svrhu proprioceptivnih vježbi koriste se i balansne daske, te druge neravne površine (Slika 7.4.1.). Ova vrsta terapije ne samo da pomaže u smanjenju rizika od ponovne ozljede, već i potiče potpuni oporavak i povratak funkcionalnosti zahvaćenog zgloba.

Integracija proprioceptivnih vježbi u rehabilitacijski program nakon rupture medijalnog meniska pruža pacijentima kompleksan pristup oporavku, ciljajući ne samo na ublažavanje simptoma već i na jačanje stabilnosti i izdržljivosti zgloba kako bi se smanjio rizik od budućih ozljeda [8].



Slika 7.4.1. Vježbe proprioceptije

Izvor: <https://link.springer.com/book/10.1007/978-3-030-57578-6>

8. Zaključak

Ruptura medijalnog meniska je ozbiljna ozljeda koljena koja zahtijeva temeljitu dijagnostiku i pravilno vođenu rehabilitaciju kako bi se postigli optimalni rezultati oporavka. Dijagnostički postupci, kao što su magnetska rezonancija, fizikalni pregled i anamneza, ključni su za postavljanje precizne dijagnoze i razumijevanje prirode ozljede. Objektivna procjena fizioterapeuta, koja uključuje opservaciju, palpaciju i specifične testove stabilnosti i funkcionalnosti zgloba, igra ključnu ulogu u planiranju terapije. Integracija različitih terapijskih tehnika, kao što su krioterapija, elektrostimulacija mišića, kinesio taping i terapijsko vježbanje, pruža sveobuhvatan pristup rehabilitaciji nakon rupture meniska. Posebna pažnja posvećena je vježbama jačanja i propriocepcije radi postizanja stabilnosti zgloba i smanjenja rizika od budućih ozljeda. Kroz individualiziran pristup i redovitu evaluaciju napretka, fizioterapeuti osiguravaju podršku i motivaciju pacijentima tijekom procesa rehabilitacije. Cilj je postići optimalan oporavak i povratak pacijenata normalnim svakodnevnim aktivnostima bez ograničenja. Kroz detaljnu analizu dijagnostike, terapijskih intervencija i ciljeva rehabilitacije, osigurava se najbolji mogući tretman i rezultati za pacijente koji se suočavaju s rupturom medijalnog meniska.

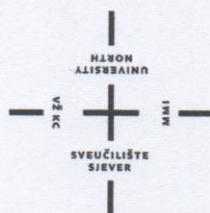
9. Literatura

1. P.K. Levangie, C.C. Norkin: Joint structure and function: a comprehensive analysis. 5. ed. Philadelphia: Davis; 2011. 588 str.
2. W. Müller: The Knee, Form, Function and Ligament Reconstruction: Springer-Verlag, Berlin, Heidelberg I New York, 1983.
3. M. Pećina i suradnici: Ortopedija, 3. izmijenjeno i dopunjeno izdanje Naklada Ljevak, Zagreb, 2004.
4. P.G.J. Maquet: Biomechanics of the Knee: Springer Berlin Heidelberg; Berlin, 1976 [citirano 14. travanj 2024.]. Dostupno na: <http://link.springer.com/10.1007/978-3-642-96360-5>
5. F. Flandry, G. Hommel: Normal anatomy and biomechanics of the knee: Sports Med Arthrosc Rev. 2011;19(2):82- 92. doi:10.1097/JSA.0b013e318210c0aa
6. W. Platzer: Priručni anatomski atlas, 1. dio sustav organa za pokretanje, Medicinska naklada, Zagreb, 2011.
7. M.A. Raj, M.A. Bubnis: Knee Meniscal Tears: StatPearls Publishing; 2023 [citirano 14. travanj 2024.]. Dostupno na: <https://www.ncbi.nlm.nih.gov/books/NBK431067/>
8. Brigham and Women's Hospital: Standard of care: Meniscal Tears. Dostupno na <https://www.brighamandwomens.org/assets/bwh/patients-and-families/rehabilitation-services/pdfs/knee-meniscal-tears-bwh.pdf>
9. M.B. Halil İbrahim Açar: Clinical Anatomy of the Knee_ An Atlas: Springer Cham;Ankara, Turkey, 2021. 362 str.
10. C.Hulet, H. Pereira, G. Peretti, M. Denti: Surgery of the Meniscus: Springer Berlin Heidelberg; Berlin, 2016 [citirano 14. travanj 2024.]. Dostupno na: <http://link.springer.com/10.1007/978-3-662-49188-1>
11. J.M. Hausdorff: Gait Disorders : Evaluation and Management: 1. izd. 6000 Broken Sound Parkway NW, Suite 300 Boca Raton, FL 33487-2742: Taylor and Francis Group; 2005.
12. Akromion [Internet]. [citirano 14. travanj 2024.]. Rehabilitacijski protokoli. Dostupno na: <https://www.akromion.hr/portal/rehabilitacijski-protokoli/>
13. B. Ćurković i suradnici: Fizikalna i rehabilitacijska medicina: Medicinska naklada, Zagreb, 2004
14. Z. Jajić i suradnici: Fizikalna i rehabilitacijska medicina: osnove i liječenje: Medicinska naklada, Zagreb, 2008.
15. S. Jagmohan: Textbook of electrotherapy: 2nd ed. New Delhi: Jaypee Brothers Medical Publishers; 2012.

16. T.J. Solecki, E.M. Herbst: Chiropractic management of a postoperative complete anterior cruciate ligament rupture using a multimodal approach: a case report: J Chiropr Med. ožujak 2011.;10(1):47–53.
17. P. Beaufils, R. Verdonk: The Meniscus: Springer Berlin Heidelberg; Berlin, 2010 [citirano 14. travanj 2024.]. Dostupno na: <https://link.springer.com/10.1007/978-3-642-02450-4>

Popis slika

| | |
|--|----|
| Slika 3.1.1. Najčešće vrste ozljeda meniska | 6 |
| Slika 5.2.3.1. Test osjetljivosti zglobne linije..... | 11 |
| Slika 5.2.3.2. McMurrayev test | 11 |
| Slika 5.2.3.3. Apleyev test..... | 12 |
| Slika 5.2.3.4. Thessalyev test | 12 |
| Slika 5.2.3.5. Steinmann I test | 13 |
| Slika 5.2.3.6. Egeov test | 13 |
| Slika 5.2.3.7. Childressov znak | 14 |
| Slika 5.2.3.8. Payrov test..... | 14 |
| Slika 5.2.3.9. Bohlerov test..... | 14 |
| Slika 6.2.1.1. Uređaj za primjenu krioterapije pomoću kompresije | 19 |
| Slika 6.2.2.1. Elektrostimulacija m. quadriceps u čučnju..... | 19 |
| Slika 6.2.3.1. Primjena interferentnih struja | 20 |
| Slika 6.2.4.1. Primjena magnetoterapije na koljeno | 21 |
| Slika 6.2.5.1. Primjena ultrazvuka na koljenu | 22 |
| Slika 6.2.6.1. Primjena kinesio tapinga na koljeno | 22 |
| Slika 7.3.1. Vježba vraćanja pune pasivne ekstenzije | 26 |
| Slika 7.3.2. Vježba vraćanja snage hamstringsa..... | 27 |
| Slika 7.3.3. Dinamična jednonožna ekstenzija | 27 |
| Slika 7.3.4. Dinamična jednonožna fleksija | 27 |
| Slika 7.4.1. Vježbe propriocepcije..... | 28 |



Sveučilište Sjever

IZJAVA O AUTORSTVU I SUGLASNOST ZA JAVNU OBJAVU

Završni/diplomski rad isključivo je autorsko djelo studenta koji je isti izradio te student odgovara za istinitost, izvornost i ispravnost teksta rada. U radu se ne smiju koristiti dijelovi tuđih radova (knjiga, članaka, doktorskih disertacija, magistarskih radova, izvora s interneta, i drugih izvora) bez navođenja izvora i autora navedenih radova. Svi dijelovi tuđih radova moraju biti pravilno navedeni i citirani. Dijelovi tuđih radova koji nisu pravilno citirani, smatraju se plagijatom, odnosno nezakonitim prisvajanjem tuđeg znanstvenog ili stručnoga rada. Sukladno navedenom studenti su dužni potpisati izjavu o autorstvu rada.

Ja, MATEJ PASKA pod punom moralnom, materijalnom i kaznenom odgovornošću, izjavljujem da sam isključivi autor završnog rada pod naslovom FIZIOTERAPIJSKI PRISTUP NAKON MENISCEKTOMIJE MEDIJALNOG MENISKA KOLJENA te da u navedenom radu nisu na nedozvoljeni način (bez pravilnog citiranja) korišteni dijelovi tuđih radova.

Student:

Matej Paska
(vlastoručni potpis)

Sukladno Zakonu o znanstvenoj djelatnosti i visokom obrazovanju završne/diplomske radove sveučilišta su dužna trajno objaviti na javnoj internetskoj bazi sveučilišne knjižnice u sastavu sveučilišta te kopirati u javnu internetsku bazu završnih/diplomskih radova Nacionalne i sveučilišne knjižnice. Završni radovi istovrsnih umjetničkih studija koji se realiziraju kroz umjetnička ostvarenja objavljuju se na odgovarajući način.

Ja, MATEJ PASKA neopozivo izjavljujem da sam suglasan s javnom objavom završnog rada pod naslovom FIZIOTERAPIJSKI PRISTUP NAKON MENISCEKTOMIJE MEDIJALNOG MENISKA KOLJENA čiji sam autor.

Student:

Matej Paska
(vlastoručni potpis)