

Fizioterapijski pristup nakon prijeloma vrata humerusa

Končevski, Melani

Undergraduate thesis / Završni rad

2024

Degree Grantor / Ustanova koja je dodijelila akademski / stručni stupanj: **University North / Sveučilište Sjever**

Permanent link / Trajna poveznica: <https://um.nsk.hr/um:nbn:hr:122:690287>

Rights / Prava: [In copyright](#) / [Zaštićeno autorskim pravom.](#)

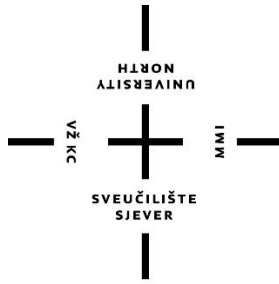
Download date / Datum preuzimanja: **2024-11-25**



Repository / Repozitorij:

[University North Digital Repository](#)





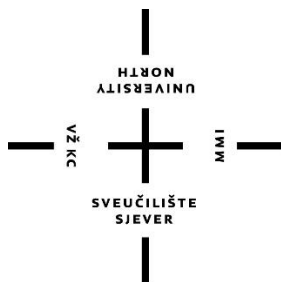
Sveučilište Sjever

Završni rad br. 313/FIZ/2024

Fizioterapijski pristup nakon prijeloma vrata humerusa

Melani Končevski, 0336055337

Varaždin, lipanj 2024. godine



Sveučilište Sjever

Odjel za fizioterapiju

Završni rad br. 313/FIZ/2024

Fizioterapijski pristup nakon prijeloma vrata humerusa

Student

Melani Končevski, 0336055337

Mentor

doc. dr. sc. Željko Jeleč, dr. med.

Varaždin, lipanj 2024. godine

Prijava završnog rada

Definiranje teme završnog rada i povjerenstva

ODJEL	Odjel za fizioterapiju		
STUDIJ	preddiplomski stručni studij Fizioterapija		
PRISTUPNIK	Melani Končevski	NUMERIČKI BROJ	0336055337
DATUM	19.06.2024.	KOLEGIJ	Klinička medicina I
NASLOV RADA	Fizioterapijski pristup nakon prijeloma vrata humerusa		
NASLOV RADA NA ENGL. JEZIKU	Physiotherapy approach after humerus neck fracture		
MENTOR	dr.sc. Željko Jeleč	ZVANJE	docent
ČLANOVI POVJERENSTVA	1. Jasminka Potočnjak, v.pred.,predsjednik		
	2. doc.dr.sc. Željko Jeleč, mentor		
	3. Nikolina Zaplatić Degač, pred., član		
	4. Vesna Hodić, pred., zamjenski član		
	5. _____		

Zadatak završnog rada

BROJ 313/FIZ/2024

Prijelom vrata humerusa ozljeda je s kojom se fizioterapeut na svom radnom mjestu često susreće. Ovim radom definirano je: što je prijelom vrata humerusa, kojem velikom području prijeloma pripada, kakve sve vrste prijeloma postoje, koji su mogući uzroci i najčešći mehanizmi nastanka koji dovode do njega te koji čimbenici rizika pogoduju nastanku spomenutog prijeloma. Prijelomi vrata humerusa grupiraju se u više kategorija, pa se obzirom na stupanj angulacije, broj prijelomnih (frakturnih) pukotina i broj pomaknutih ulomaka prijelomi dijele prema Neerovoj klasifikaciji koja se najčešće koristi u određivanju stupnja ozljede. Istaknuta je specifična klinička slika vezana uz prijelom te važnost prepoznavanja simptomatologije. Spomenute su dijagnostičke metode kojima se dokazuje prijelom. Razloženi su svi elementi konzervativnog i operativnog liječenja. Napomenuta je važnost fizioterapijske procjene i intervencije. Objašnjeni su svi koraci fizioterapijske procjene od anamneze do subjektivne i objektivne procjene te specifičnih kliničkih testova i procjene kvalitete života. Fizioterapijska intervencija opisana je kroz primjenu fizikalnih čimbenika, terapijskog vježbanja i edukacije pacijenta u svrhu liječenja. Navedene su razne vježbe obzirom na vrijeme proteklo od operacije te kako i kada se one trebaju provoditi. Na samome kraju opisana je važnost edukacije. Rad je potkrijepljen slikama, latinskim nazivima i tablicama za bolje razumijevanje sadržaja.

ZADATAK URUČEN

20.06.2024.



Željko Jeleč

Predgovor

Prije svega, zahvaljujem svom mentoru, doc. dr. sc. Željku Jeleču, čije me znanje i stručnost vodilo kroz izradu završnog rada. Hvala Vam za sve savjete i pomoć oko izrade.

Zahvaljujem svojim roditeljima, Aleksandru i Jasminki, čija je ljubav, podrška i žrtva omogućila da stignem do ovog trenutka. Hvala Vam na financiranju fakultetskog obrazovanja i svemu što ste učinili za mene.

Posebnu zahvalu upućujem svom djedu i baki, Marijanu i Nevenki, čija je mudrost uvijek bila moj kompas. Vaše priče i savjeti su me inspirirali i podsjećali na važnost obitelji i tradicije. Hvala Vam što ste uvijek vjerovali u mene.

Moj partner, Leon, zaslužuje posebnu zahvalnost za bezuvjetnu ljubav, strpljenje, razumijevanje i podršku tijekom cijelog fakultetskog obrazovanja. Hvala što si uvijek bio uz mene, ohrabrivao me i davao mi snagu da nastavim dalje.

Zahvaljujem se i roditeljima svog partnera, Mladenu i Ljiljani, za njihovu ljubaznost, oslonac i bodrenje. Dobrodošlica u Vašu obitelj značila mi je puno.

Moja kolegica, Dora, bila mi je neizmijerna podrška tijekom ovog putovanja. Hvala ti na svim trenucima smijeha, razumijevanja, zajedničkog rada i svega što me motiviralo da nastavim i u najtežim trenucima.

Zahvaljujem se svom bratu Rolandu, sestrični Niki i svoj rodbini koja mi je bila potpora.

Na kraju, hvala djedu Ivanu koji je oduvijek govorio kako vjeruje da mogu napisati kvalitetan rad o onome što volim i zbog kojeg sam zavojljela pisanje. Hvala ti na velikom izvoru motivacije i upornosti.

Sažetak

Prijelom vrata humerusa ozljeda je s kojom se fizioterapeut na svom radnom mjestu često susreće. Ovim radom definirano je: što je prijelom vrata humerusa, kojem velikom području prijeloma pripada, kakve sve vrste prijeloma postoje, koji su mogući uzroci i najčešći mehanizmi nastanka koji dovode do njega te koji čimbenici rizika pogoduju nastanku spomenutog prijeloma.

Prijelomi vrata humerusa grupiraju se u više kategorija pa se obzirom na stupanj angulacije, broj prijelomnih (frakturnih) pukotina i broj pomaknutih ulomaka prijelomi dijele prema Neerovoj klasifikaciji, koja se najčešće koristi u određivanju stupnja ozljede. Istaknuta je specifična klinička slika vezana uz prijelom u području vrata humerusa te važnost prepoznavanja simptomatologije. Spomenute su osnovne i dodatne dijagnostičke metode kojima se dokazuje prijelom te koje su prednosti i mane svake od njih. Razloženi su svi elementi konzervativnog i operativnog liječenja te u kojim smjerovima se svako od njih može provoditi. Napomenuta je važnost fizioterapijskog pristupa i sveobuhvatna uloga fizioterapeuta u obliku fizioterapijske procjene i intervencije.

Objašnjeni su svi koraci fizioterapijske procjene od anamneze do subjektivne i objektivne procjene te specifičnih kliničkih testova i procjene kvalitete života. Detaljnije je opisana svrha svakog dijela fizioterapijske procjene. Fizioterapijskom intervencijom definira se jedna od ključnih uloga svrsishodnog liječenja, a opisana je kroz primjenu fizikalnih čimbenika, terapijskog vježbanja i edukacije pacijenta u svrhu liječenja. Navedene su razne vježbe s obzirom na vrijeme proteklo od operacije te kako i kada se one trebaju provoditi. Na samome kraju opisana je važnost edukacije. Rad je potkrijepljen slikama, latinskim nazivima i tablicama za bolje razumijevanje sadržaja.

Ključne riječi: Fizioterapija, humerus, prijelom

Abstract

Fracture of the humerus neck is an injury commonly encountered by physiotherapists in their workplace. This paper defines what a humerus neck fracture is, the major fracture categories it belongs to, the different types of fractures that exist, the possible causes and the most common mechanisms that lead to it, as well as the risk factors associated with this fracture.

Humerus neck fractures are classified into multiple categories based on the degree of angulation, the number of fracture lines, and the number of displaced fragments, using the Neer classification, which is commonly used to determine the severity of the injury. The specific clinical presentation related to a fracture in the humerus neck region is highlighted, emphasizing the importance of recognizing the symptoms. The basic and additional diagnostic methods used to confirm the fracture are mentioned, along with the advantages and disadvantages of each. All elements of conservative and surgical treatment are explained, including the various approaches for each. The importance of a physiotherapy approach and the comprehensive role of physiotherapists in terms of assessment and intervention are mentioned.

All the steps involved in a physiotherapy assessment from anamnesis to subjective and objective assessment, specific clinical tests, and quality of life assessment are explained. The purpose of each part of the physiotherapy assessment is described in detail. Physiotherapeutic intervention is defined as a key aspect of effective treatment, and it is described through the application of physical modalities, therapeutic exercises, and patient education for treatment purposes. Various exercises are listed based on the time elapsed since the operation, as well as how these exercises are adequately conducted. The importance of patient education is emphasized. The paper is supported by photographs, latin terms, and tables to enhance understanding of the content.

Key words: physiotherapy, humerus, fracture

Popis korištenih kratica

TEP	Totalna endoproteza
RTEP	Reverzna totalna endoproteza
ROM	Range of motion – opseg pokreta
RTG	Radiografija
CT	Kompjuterizirana tomografija
MR	Magnetska rezonanca
AP	Antero - posteriorno
LL	Latero - lateralno
VAS	Vizualno - analogna skala
OSS	Oxford Shoulder Score
DASH	Disabilities of the Arm, Shoulder and Hand – onesposobljenost ruke, ramena i šake
Hz	Herc
mT	Militesla
TENS	Transkutana električna neurostimulacija
IFS	Interferentne struje

Sadržaj

1. Uvod	1
2. Anatomija	2
3. Epidemiologija i patofiziologija.....	4
4. Klasifikacija prijeloma	5
5. Klinička slika i dijagnostika	6
6. Liječenje	8
7. Fizioterapijska procjena	10
7.1. Fizioterapijska anamneza	10
7.2. Subjektivna procjena	10
7.3. Objektivna procjena.....	10
7.4. Klinički funkcijski testovi	11
7.4.1. Oxford Shoulder Score upitnik	11
7.4.2. Constant Score upitnik	11
7.4.3. Croft Shoulder Disability Questionnaire	11
7.4.4. DASH upitnik (Disabilities of the Arm, Shoulder and Hand)	11
7.4.5. Vizualno – analogna skala	13
7.5. Procjena kvalitete života.....	13
7.5.1. Upitnik o kvaliteti života Svjetske zdravstvene organizacije	14
8. Fizioterapijska intervencija kod konzervativne rehabilitacije prijeloma	15
8.1. Fizikalni čimbenici	15
8.1.1. Krioterapija	15
8.1.2. Terapija magnetskim poljem.....	16
8.1.3. Transkutana električna neurostimulacija	17
8.1.4. Terapija interferentnim strujama.....	18
8.2. Terapijsko vježbanje.....	19
8.2.1. Terapijsko vježbanje kod konzervativne rehabilitacije prijeloma	19

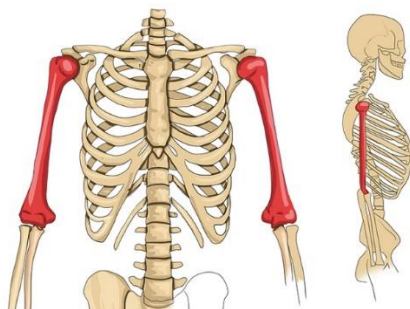
9. Fizioterapijska intervencija kod postoperativne rehabilitacije prijeloma.....	28
9.1. Terapijsko vježbanje kod postoperativne rehabilitacije prijeloma	28
10. Edukacija pacijenta	30
11. Zaključak.....	31
12. Literatura	32
13. Popis slika	34
14. Popis tablica	35

1. Uvod

Prijelomi vrata humerusa u proksimalnom dijelu nadlaktice sve su učestaliji u Republici Hrvatskoj jer je starije stanovništvo ono koje najviše zadobiva ovakve vrste ozljeda, a starije je stanovništvo u stalnom eksponencijalnom porastu. Prijelomi vrata humerusa treći su po učestalosti svih vrsta fraktura te samom tom činjenicom čine ukupno 4-5% svih vrsta prijeloma [1]. Prijelom i njegove posljedice znatno utječu na kvalitetu pacijentova života i bavljenje svakodnevnim aktivnostima. Posljedice se razlikuju po težini s obzirom na: lokalizaciju ozljede, stupanj ozljede te vrstu ozljede. Neki od najčešćih problema s kojima se, posljedično, osoba koja je zadobila prijelom vrata humerusa svakodnevno susreće su: ograničenje pokretljivosti gornjeg ekstremiteta i područja oko ramena, strah korištenja stradale ruke, gubitak snage u mišićima te ograničavajuća komponenta boli zbog koje je, ukoliko je ona dugotrajna ili intenzivna, pacijent sve više rezerviran u aktivnostima svakodnevnog života [1]. Broj loše sraslih prijeloma i postoperativnih operacija kod prijeloma vrata humerusa značajan je [2]. Važno je pravodobno prepoznavanje kliničke slike i simptomatologije kako bi se što ranije prijelom dijagnosticirao i odredio idealan način liječenja. Liječenje se provodi u više smjerova. Svaki pacijent dobiva individualan pristup. Plan i program rehabilitacije također se određuje personalizirano, kako bi ishod terapije bio što bolji i brži. Oporavak mobilnosti ramenog obruča, optimiziranje stabilnosti te što kvalitetnije sudjelovanje u aktivnostima samo su neki od esencijalnih zadataka kojima se fizioterapeut najviše posvećuje kroz program rehabilitacije pacijenata s prijelomom vrata humerusa. Rehabilitacijski ciljevi osmišljavaju se zajedno s pacijentom te oni moraju biti mjerljivi i realni. Prijelom proksimalnog dijela humerusa ozbiljna je ozljeda te nerijetko zahtijeva operativnu metodu liječenja, nakon koje slijedi postoperativna rehabilitacija, gdje opet glavnu ulogu ima fizioterapeut kroz primjenu: fizikalnih čimbenika, terapijskog vježbanja te edukacije u svrhu liječenja [1].

2. Anatomija

Nadlaktična kost (*lat. humerus*) duga je i cjevasta kost smještena u nadlaktici koja se sastoji od: gornjeg proksimalnog dijela koji se zove proksimalna epifiza, donjeg dijela koji se zove distalna epifiza te središnjeg dijela koji ih spaja, dijafiza [3].

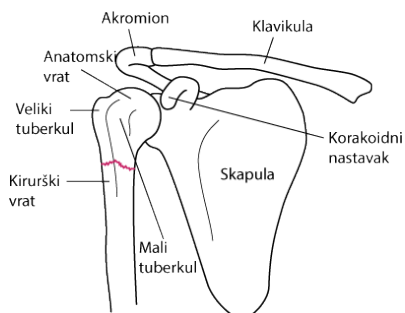


Slika 2.1. – Prikaz humerusa

Izvor: <https://mammothmemory.net/biology/skeletons-and-bones/skeleton-and-bones/humerus.html>

Slika 2.1. prikazuje lokalizaciju humerusa na ljudskom tijelu s anteriorne i lateralne strane.

Proksimalni dio uzglobljuje se s lopaticom (*scapulam*) u ramenom zglobu (*articulatio humeri*), dok se distalni kraj kosti uzglobljuje s palčanom kosti (*lat. radius*) te lakatnom kosti (*lat. ulna*), a zglob koji čine zove se zglob lakta (*lat. articulatio cubiti*) [4]. Dijafiza humerusa zapravo predstavlja tijelo nadlaktične kosti (*lat. corpus humeri*). Na proksimalnom dijelu humerusa nalazi se mnogo struktura od kojih su važnije: glava humerusa (*lat. caput humeri*), velika i mala kvrga (*lat. tuberculum majus et. minus*), žlijeb (*sulcus intertubercularis*) ispod kojeg je kirurški vrat (*collum chirurgicum*) na kome najčešće nastaju prijelomi nadlaktične kosti te anatomski vrat (*collum anatomicum*) [4].

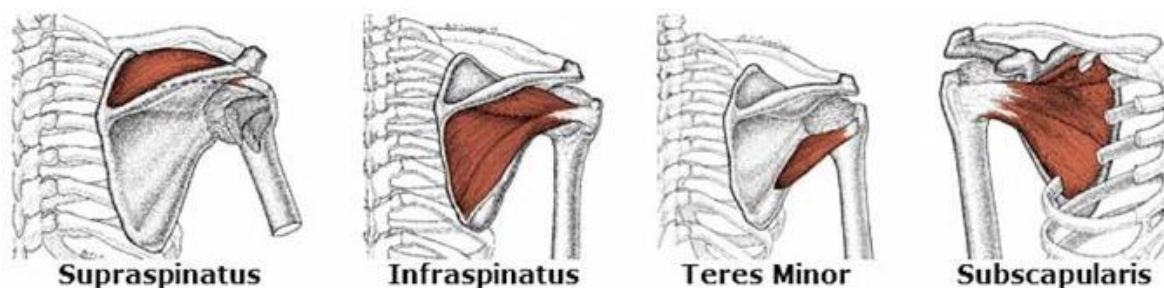


Slika 2.2. – Prikaz lokalizacije kirurškog i anatomskeg vrata humerusa

Izvor: <https://hemed.hr/Default.aspx?sid=13037>

Slika 2.2. prikazuje razliku između lokalizacije kirurškog i anatomskog vrata humerusa te oba tuberkula, lopaticu, ključnu kost, akromion koji predstavlja sam vrh ramena te korakoidni nastavak.

Mali i veliki grebeni (*lat. crista tuberculi minoris et majoris*) služe kao hvatišta mišića. Na trupu humerusa nalaze se 3 površine i 3 ruba koji prelaze u grebene koji se prostiru do distalnog dijela humerusa, gdje se nalaze medijalni i lateralni epikondili (*lat. epicondylis medialis et lateralis*) [3]. Rame je kuglasti zglob (*lat. articulatio spheroida*) i ima najveći opseg pokreta u tijelu, a čine ga 4 zglobova: glenohumeralni (*lat. articulatio glenohumerale*), skapulotorakalni (*lat. articulatio scapulothoracalis*), sternoklavikularni (*lat. articulatio sternoclavicularis*) i akromioklavikularni (*lat. articulatio acromioclavicularis*). Konveksni dio glenohumeralnog zgloba, koji čini glava humerusa, veći je u odnosu na konkavni dio glenoida (*lat. cavitas glenoidalis*), što u konačnici zglob čini najnestabilnijim zglobom ljudskog tijela. Labrum (*lat. labrum glenoidale*) je zadebljani rub zglobne hrskavice koji prekriva površinu glenoida i time povećava njegovu površinu, što pridonosi stabilnosti. Ostale strukture, koje također sudjeluju u stabilnosti, jesu: statički stabilizatori (ligamenti) i aktivni stabilizatori (mišići rotatorne manžete). Mišiće rotatorne manžete čine: m. subscapularis, m. supraspinatus, m. infraspinatus te m. teres minor. Tetiva m. biceps brachii također se smatra dijelom rotatorne manžete u funkcionalnom smislu. Mišići rotatorne manžete drže glavu humerusa u glenoidu i sprječavaju luksaciju ramena [5].



Slika 2.3. – Prikaz mišića rotatorne manžete

Izvor: <https://barangarophysio.com.au/rotator-cuff-muscle/>

Slika 2.3. prikazuje 4 mišića rotatorne manžete, koji čine aktivnu stabilizaciju ramena.

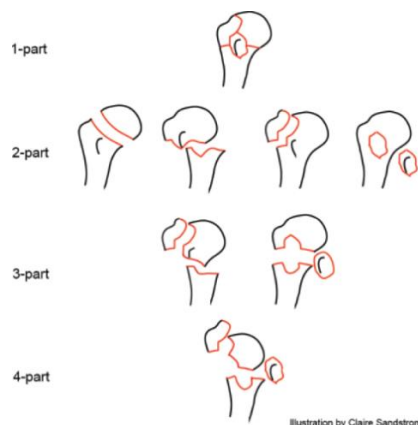
3. Epidemiologija i patofiziologija

Prijelom vrata humerusa pripada području prijeloma proksimalnog dijela humerusa. Prijelomi proksimalnog humerusa jedni su od najčešćih prijeloma koštanog sustava ljudskog tijela. Najpoznatiji uzroci i mehanizmi nastanka su, prije svega, degenerativne promjene i osteoporoza kod starijih osoba, te pad na ispruženu ruku kod starije i mlađe populacije. Osteoporoza kod osoba starije životne dobi značajno utječe na ishod prijeloma jer smanjena gustoća kostiju čak i prilikom minimalnih padova na gornje ekstremitete može prouzročiti prijelom. Osteoporoza i puknuća kostiju zbog padova mogu imati ozbiljne i teške posljedice. U mlađih osoba uzroci se značajno razlikuju, a neki od najčešćih zabilježenih uzroka su: traume u vidu prometnih nesreća, ozljede u raznim sportskim aktivnostima, djelovanje direktne sile u smislu snažnog udarca u područje proksimalnog humerusa te, nešto rjeđe, nasilna kontrakcija mišića do koje dolazi prilikom epileptičkog napada. Demografskim starenjem stanovništva povećana je incidencija ove vrste prijeloma jer je starenje usko povezano s degenerativnim promjenama te često prisutnom osteoporozom. Incidencija prijeloma vrata humerusa te generalno, prijeloma proksimalnog dijela humerusa, u Republici Hrvatskoj u stalnom je porastu. Češće se javlja kod žena nego kod muškaraca jer su žene starije dobi sklonije obolijevanju od osteoporoze zbog menopauze i hormonalnih poremećaja [3].

Treće mjesto najučestalijih tipova prijeloma kod osoba s osteoporozom upravo zauzimaju prijelomi proksimalnog humerusa. U 87% slučajeva mehanizam nastanka je pad na ispruženu ruku. Kvaliteta kosti utječe na prenošenje sile i nastanak prijeloma [3]. Kod djece prijelomi cijele znatno brže, angulacije su manje, a mogućnost korekcije pomaka ulomaka je veća zbog bržeg procesa remodeliranja kosti [6]. Česti uzrok prijeloma koji se javlja kod mlađe populacije fizičko je zlostavljanje [7]. Više od 70% prijeloma proksimalnog dijela humerusa događa se kod osoba starijih od 60 godina, a najveći postotak zabilježen je između 73 i 78 godina [1].

4. Klasifikacija prijeloma

Američki kirurg Ernest Amory Codman predložio je prvu klasifikaciju prijeloma proksimalnog dijela humerusa 1934. godine, no ona nije zaživjela jer se temelji na 4 glavna anatomski dijela humerusa, a oni su: tuberculum majus, tuberculum minus, dijafiza te glava humerusa. Klasifikacija ne sadrži pomak ulomaka, a kirurški se i anatomski vrat ne razlikuju. Danas postoji više klasifikacija prijeloma proksimalnog humerusa, a najčešće se koristi klasifikacija po Charlesu Neeru nastala 1970. godine. Klasifikacija po Neeru sadrži 4 anatomski dijela Codmanove ideje uz položaj ulomaka i zahvaćenost zglobne plohe. Položaj ulomaka i zahvaćenost zglobne plohe dodani su jer Neer smatra kako je njihov utjecaj značajan u prognozi rehabilitacije. Pomak ulomaka definira se pod uvjetom da je pomak veći od 1 centimetar ili angulacija veća od 45 stupnjeva [3]. Neerova klasifikacija prijelom dijeli s obzirom na broj prijelomnih ulomaka, s obzirom na njihovu angulaciju te pomake. Također, dijeli se na: jednodijelne, dvodijelne, trodijelne i četverodijelne prijelome. Neer prijelome bez pomaka smatra jednodijelnim bez obzira imaju li više frakturnih pukotina i bez obzira gdje su lokalizirani. Prijelomi s jednim pomaknutim segmentom su dvodijelni, a segment može biti veliki ili mali tuberkul te određeni dio u području anatomske ili kirurške vrata. Trodijelni prijelom karakterizira pomak jednog od tuberkula te kirurškog vrata dok je drugi tuberkul deformiran rotacijom. Najrjeđi prijelom je četverodijelni. Četverodijelni prijelom sadrži pomak sve četiri komponente i najteže se sanira [1].



Slika 4.1. – Prikaz Klasifikacije po Neeru

Izvor:

<https://www.facebook.com/AnwarAdil1970/photos/a.559993251005582/1195901964081371/>

Slika 4.1. prikazuje prethodno opisanu Klasifikaciju po Neeru, koja prijelome vrata humerusa svrstava u 4 skupine.

5. Klinička slika i dijagnostika

Početni simptomi koji se javljaju kod prijeloma vrata humerusa najčešće su: gubitak funkcije gornjeg ekstremiteta koji je stradao te antalgican položaj prouzročen prisutnošću jake boli. Antalgican položaj predstavlja karakterističan položaj koji pacijent zauzima, u kome je prisutna najmanja bol. Od 24 do 48 sati nakon ozljede javlja se vidljiva otekline (hematom) u području gornjeg dijela ramena, koja se može širiti na cijeli gornji ekstremitet distalno (prema šaci), a može zahvatiti i područje prsa ukoliko se radi o većoj ozljedi [3].

Na koži mogu biti prisutne otvorene rane, pogotovo kod otvorenih prijeloma. Krvne žile i živci također mogu biti oštećeni, a krepitacije se mogu osjetiti ispod kože zbog nakupljanja zraka [3]. Simptomi ozbiljnijih prijeloma u području ramena su: slabost gornjeg ekstremiteta, ukočenost te, u najtežem slučaju, onesposobljenost i gubitak funkcije ekstremiteta [8].

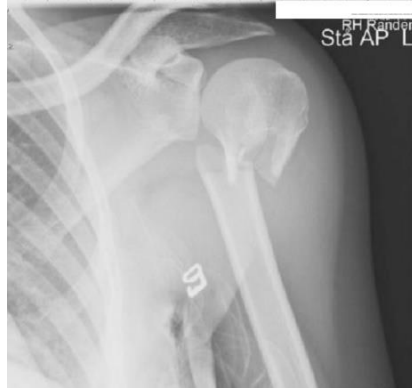Dijagnostika započinje uzimanjem anamneze i kliničkim pregledom. Pacijent u anamnezi prije svega opisuje kada je nastala ozljeda, prilikom koje aktivnosti i na koji način, nakon čega se navode i preostali detalji koji mogu pomoći i usmjeriti dijagnostiku u željenom smjeru. Ukoliko pacijent zbog zadobivene traume nije u stanju govoriti, a u trenutku kada je nastala ozljeda su bili prisutni skrbnik/ prijatelj ili neka treća osoba, tada oni pomažu u anamnezi na način da ispričaju sve čega se mogu prisjetiti. Klinički pregled uključuje opservaciju i palpaciju [3].

Osnovna dijagnostička metoda, nakon detaljne anamneze i kliničkog pregleda, jest radiografija (RTG) koja spada u zlatni standard dijagnosticiranja koštanih struktura. RTG-om se prvenstveno snima cijeli humerus, glenohumeralni zglob u AP (antero - posteriornom) i LL (latero – lateralnom) smjeru. RTG pokazuje gdje je nastao prijelom, kolika je angulacija, koliki je pomak pojedinih segmenata te sažimanjem svih dobivenih informacija olakšava odabir daljnjeg liječenja [3].

Dodatna dijagnostička metoda je kompjuterizirana tomografija (CT). CT-om se služi kada se pukotine ne mogu verificirati sa stopostotnom sigurnošću, najčešće ukoliko se radi o trodijelnim i četverodijelnim prijelomima nadlaktične kosti. Prednost CT 3D rekonstrukcije je najbolji prikaz pomaka fragmenata, no najbolje se vide glavni fragmenti koji su pomaknuti, dok se prijelomne pukotine, koje imaju minimalni pomak, ne vide uvijek. CT 3D metoda koristi se za bolju procjenu složenijih prijeloma [3].

Magnetska rezonanca (MR) također spada u dodatne dijagnostičke postupke, no RTG prikazuje koštano tkivo što je u ovom slučaju najbitnije, dok MR prikazuje samo meko tkivo, što rezultira

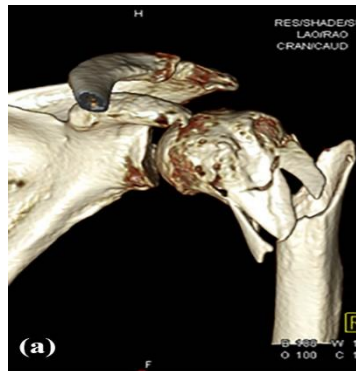ograničenošću procjene prijeloma proksimalnog dijela nadlaktične kosti. Angiografija je još jedna dijagnostička metoda kojom se provjerava postoji li ozljeda arterije axillaris, koja je često zahvaćena ako je prijelom četverodijelni i ulomci pomaknuti prema aksilarnoj regiji, gdje se nalazi spomenuta arterija [3]. Osim aksilarne arterije, plexus brachialis također je često ozlijeđen [9].



Slika 5.1. – Prikaz prijeloma vrata humerusa putem RTG-a

Izvor: <https://mojamedicina.com/prelom-gornjeg-okrajka-humerusa/>

Slika 5.1. prikazuje prijelom kirurškog vrata humerusa putem RTG snimke.



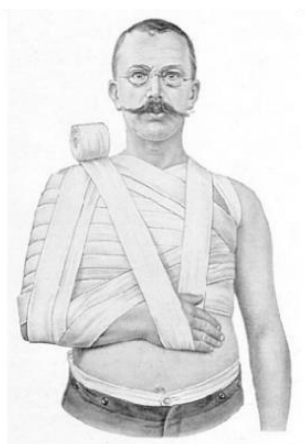Slika 5.2. – Prikaz prijeloma vrata humerusa putem CT snimke

Izvor: <https://journals.sagepub.com/doi/full/10.1177/2309499020944114>

Slika 5.2. prikazuje prijelom na području proksimalnog dijela humerusa putem snimanja kompjuteriziranom tomografijom.

6. Liječenje

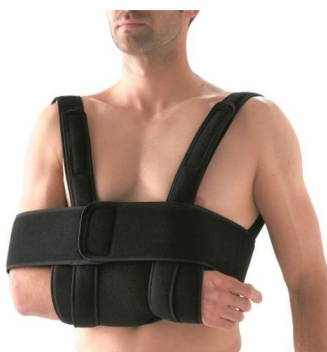Liječenje prijeloma vrata humerusa može biti: konzervativno ili operativno, a odabir na temelju tipa prijeloma vrši traumatolog - ortoped. Nekad se prijelom uspije sanirati započetim konzervativnim načinom, koji se u tom trenu čini kao najbolje rješenje, no ponekad neuspjela konzervativna metoda liječenja završava operativnim pristupom. Na svu sreću, 80% prijeloma proksimalnog dijela humerusa ima minimalan ili nikakav pomak i liječe se konzervativnom metodom, primjenom Dessault zavoja ili nošenjem ortoze za rame. Spomenuti zavoj i ortoza imobiliziraju rame u specifičnom položaju pogodnom za kvalitetno cijeljenje kosti [1].



Slika 6.1. – Prikaz Dessault zavoja

Izvor: https://www.researchgate.net/figure/Desaults-bandage-is-shown-Reprinted-from-Hoffa-A-Grashey-R-Verbandlehre-first_fig8_49662680

Slika 6.1. prikazuje izgled imobilizacije sa Dessault zavojem.



Slika 6.2. – Prikaz imobilizacijske ortoze za rame

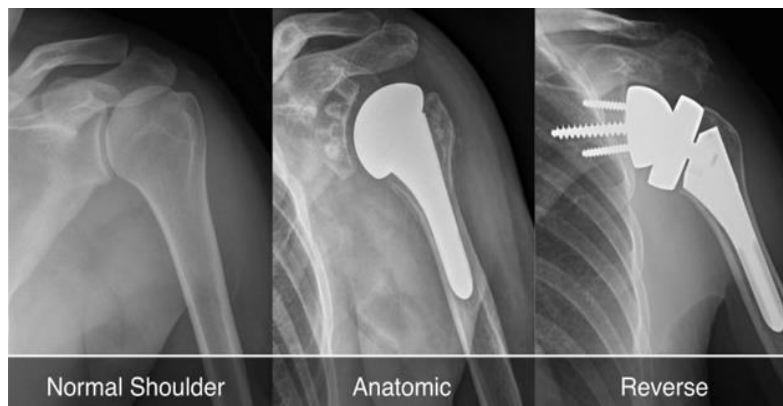Izvor: <https://www.omc.hr/ortopedija/ortoze-i-steznici-za-rame-nadlakticu-i-lakat/ortoza-za-imobilizaciju-ruke-i-ramena-gibaud-4209-detail>

Slika 6.2. prikazuje imobilizacijsku ortoza za rame. Ruka je u položaju fleksije lakta i addukcije nadlaktice, a šaka je slobodna, što stvara idealan položaj za cijeljenje kosti [1].

Ukoliko je prisutan veći pomak ulomaka ili prijelomi u više dijelova, pristupa se operativnom načinu liječenja. Operativno liječenje razmatra se s obzirom na: dob pacijenta, opće zdravstveno stanje, stil života i pacijentove ciljeve. Pacijent mora biti svjestan kako se neke ozljede ne mogu sanirati konzervativno i kako se ne može izbjeći operacija. S druge strane, pacijentu mora biti objašnjeno kako operacija može prouzročiti niz komplikacija, pogotovo ako se radi o stranom tijelu koje spaja kost. Pacijent potpisuje pristanak za operativno liječenje, a ukoliko je maloljetan, o tome odlučuje skrbnik [1].

Operativno liječenje radi se osteosintezom u obliku Kirschnerovih žica, vijka i pločica, radi se otvorena repozicija i unutarnja fiksacija ulomaka, intramedularna fiksacija te, u najkompliciranijim slučajevima, ugradnja endoproteze ramena [1].

Totalna endoproteza (TEP) ramena metoda je izbora kod snažnih mišića rotatorne manžete, dok je reverzna totalna endoproteza (RTEP) ramena metoda izbora kada su mišići rotatorne manžete (m. supraspinatus, m. infraspinatus, m. teres minor, m. subscapularis) slabi, a m. deltoideus očuvan [1].



Slika 6.3. – Prikaz TEP-a i RTEP-a ramena

Izvor: <https://www.laudclinic.com/joint-replacement/shoulder-replacement/>

Prva slika 6.3. prikazuje snimku normalnog i zdravog ramena bez ozljede, slika u sredini prikazuje izgled anatomske TEP-a ramena, a zadnja slika prikazuje RTEP ramena postoperativno.

7. Fizioterapijska procjena

Fizioterapijska procjena prvi je korak prema postavljanju plana i programa cjelokupne rehabilitacije. Sastoji se od uzimanja anamneze te subjektivne i objektivne procjene. Nakon procjene rade se specifične vrste kliničkih funkcijskih testova za točno određeno stanje, u ovom slučaju prijelom vrata nadlaktične kosti. Posljednja stavka, koja daje uvid u kompletno stanje pacijenta, jest procjena sposobnosti na njegovom radnom mjestu, procjena svakodnevnih aktivnosti te procjena kvalitete života, koje se mogu ispitati usmeno ili prikazati pomoću rješavanja različitih upitnika [8].

7.1. Fizioterapijska anamneza

Fizioterapijska anamneza predstavlja prvi korak ka određivanju funkcionalne dijagnoze te plana i programa rehabilitacije. Liječničku dijagnozu postavlja liječnik, a ona u ovom slučaju glasi: prijelom vrata humerusa, dok funkcionalnu dijagnozu postavlja fizioterapeut [8].

Funkcionalna dijagnoza opisuje koje poteškoće su uočene kod pacijenta. Fizioterapeut mora biti stručna osoba koja razumije anatomiju, biomehaniku, fiziološke i patološke obrasce ljudskog kretanja te prepoznaje razlike u kliničkoj slici i simptomima širokog spektra ozljeda i bolesti zbog pravodobnog prepoznavanja diferencijalnih dijagnoza, kako bi liječenje i rehabilitacija bili što svrsishodniji [8].

7.2. Subjektivna procjena

U subjektivnoj procjeni pacijent, prije svega, opisuje povijest ozljede. Fizioterapeut ga ispituje o simptomima i svim komponentama vezanim uz simptomatologiju. Spominje kako je nastala ozljeda, prilikom koje radnje, opisuje kakve je simptome osjetio te koliko su trajali, jesu li oni bili intenzivni, radi li se o padu, udarcu ili nekom drugom mehanizmu nastanka. Opis mehanizma nastanka ozljede fizioterapeuta vodi u procjenu radi li se o prijelomu vrata humerusa ili je u pitanju neka druga vrsta ozljede. Pacijent koji je slomio vrat humerusa sklon je antalgičnom položaju i ne želi pomicati ozlijeđenu ruku, izbjegava bilo kakve kretnje gornjeg ekstremiteta koji na sebi često može imati bolni hematoma. Pacijenta je potrebno pitati ima li senzoričkih ili motoričkih smetnji jer se prilikom prijeloma nerijetko ošteti živac. Subjektivna procjena zapravo je pacijentov opis tegoba kroz pitanja koja postavlja fizioterapeut [8].

7.3. Objektivna procjena

Objektivna procjena uključuje procjenu validnosti subjektivnih informacija, provjeru spomenutih tegoba kroz opservaciju pacijenta u obliku istovremenog promatranja i analize:

posture, stanja i promjena na koži, palpacije bolnih i otečenih mjesta, uočavanja deformacija i patologije tijela te procjene pacijentova psihičkog statusa [8]. Palpira se glava humerusa, procjenjuje se stabilnost prijeloma, gledaju se zglobovi ramena, ispituju se krepitacije. Moguća oštećenja živaca ispituju se podražajima [5]. Procjenjuje se pokretljivost u ramenom zglobu u svrhu praćenja napretka i vođenja evidencije u kartonu, mjeri se obujam nadlaktice za praćenje atrofije nadlaktičnih mišića. Sve mjere rade se na zdravoj i bolesnoj strani radi usporedbe rezultata [3].

7.4. Klinički funkcijski testovi

Postoje različiti klinički testovi za procjenu razine onesposobljenosti pacijenta, a osim fizičkog ispitivanja, često se primjenjuju u obliku subjektivnog ispunjavanja raznih upitnika. Klinički funkcijski testovi daju uvid u sveobuhvatnu funkcionalnost pacijenta nakon ozljede. Koriste se nakon ozljede i nakon završetka rehabilitacije. Rezultati testova uspoređuju se i evaluira se razina pacijentova napretka. Procjena boli najčešće se mjeri vizualno - analognom skalom (VAS), gdje pacijent odredi intenzitet boli u rasponu od 0 do 10. Neki od upitnika su: Oxford Shoulder Score (OSS), Constant Score, Croft Shoulder Disability Questionnaire i DASH [1].

7.4.1. Oxford Shoulder Score upitnik

OSS upitnik pruža informacije o intenzitetu pacijentove boli i prisutnim ograničenjima s kojima se susreće u aktivnostima svakodnevnog života. Najgori rezultat je nula, a najbolji je brojka 48. Upitnik se ispunjava subjektivno [1].

7.4.2. Constant Score upitnik

Constant Score vrsta je upitnika koja sadrži 4 varijable koje opisuju bol ramenog zgloba i njegovu funkciju. Bol je subjektivna varijabla, dok se varijable razine snage i stupnjeva opsega pokreta određuju objektivnim mjerenjem [1].

7.4.3. Croft Shoulder Disability Questionnaire

Upitnik obuhvaća 22 pitanja o mogućnosti izvedbe funkcionalnih aktivnosti ozlijeđenog gornjeg ekstremiteta prilikom svakodnevnih aktivnosti. Ukoliko rameni obruč nije onesposobljen, tada je ocjena 0, dok se vrijednost 5 ili više od 5 klasificiraju kao značajna onesposobljenost ramenog obruča [1].

7.4.4. DASH upitnik (Disabilities of the Arm, Shoulder and Hand)

DASH upitnik prevodi se kao: onesposobljenost ruke, ramena i šake, a namijenjen je za procjenu onesposobljenosti istih kroz odgovore na 30 pitanja o provođenju funkcionalnih

aktivnosti i pojavnosti simptoma prilikom njihova izvođenja. Na svakom pitanju izabire se 1 od više ponuđenih odgovora. Pitanja se boduju od 1 do 5. Brojka 0 označava potpunu osposobljenost, dok je 100 bodova teška onesposobljenost. Postoji i skraćena verzija koja se zove Quick DASH, upitnik koji nije toliko kompliciran kao DASH upitnik i oduzima značajno manje vremena za ispunjavanje, jer sadrži 11 stavki o simptomima i procjeni sposobnosti izvođenja određenih aktivnosti. Neke od aktivnosti koje se ispituju su: pospremanje kreveta, sušenje kose, oblačenje majice preko glave, pranje leđa, seksualne aktivnosti, trnci u laktu, bol u laktu. Ispunjenim upitnikom dobiva se uvid u stanje ruke, ramena i šake [1].

1. otvaranje nove ili čvrsto zapečaćene staklenke

2. pisanje

3. okretanje ključa u bravi

4. priprema obroka

5. guranje teških vrata prilikom ulaska u prostoriju

6. postavljanje nekog objekta na policu iznad glave

Slika 7.4.4.1. – Prikaz kategorija DASH upitnika

Izvor:

[https://score.poliklinikaribnjak.hr/The%20Disabilities%20of%20the%20Arm,%20Shoulder%20and%20Hand%20\(DASH\)%20Score%20-%20Orthopaedic%20Scores.html](https://score.poliklinikaribnjak.hr/The%20Disabilities%20of%20the%20Arm,%20Shoulder%20and%20Hand%20(DASH)%20Score%20-%20Orthopaedic%20Scores.html)

Slika 7.4.4.1. prikazuje 6 funkcionalnih aktivnosti koje se ispituju u DASH upitniku.

<input type="radio"/>	Bez teškoća	<input type="radio"/>	S blagim teškoćama	<input type="radio"/>	S umjerenim teškoćama	<input type="radio"/>	S ozbiljnim teškoćama	<input type="radio"/>	nisam bio/bila u mogućnosti izvoditi navedenu aktivnost
<input type="radio"/>	Bez teškoća	<input type="radio"/>	S blagim teškoćama	<input type="radio"/>	S umjerenim teškoćama	<input type="radio"/>	S ozbiljnim teškoćama	<input type="radio"/>	nisam bio/bila u mogućnosti izvoditi navedenu aktivnost

Slika 7.4.4.2. – Prikaz ocjena DASH upitnika od 1 do 5

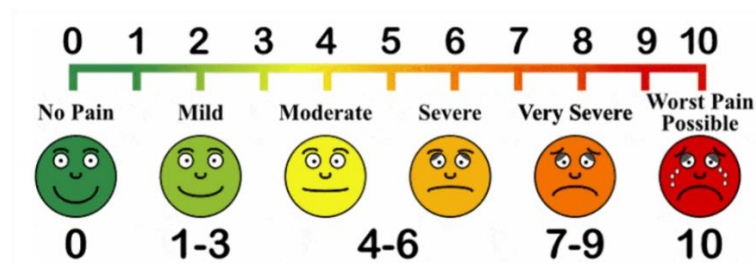
Izvor:

[https://score.poliklinikaribnjak.hr/The%20Disabilities%20of%20the%20Arm,%20Shoulder%20and%20Hand%20\(DASH\)%20Score%20-%20Orthopaedic%20Scores.html](https://score.poliklinikaribnjak.hr/The%20Disabilities%20of%20the%20Arm,%20Shoulder%20and%20Hand%20(DASH)%20Score%20-%20Orthopaedic%20Scores.html)

Slika 7.4.4.2. prikazuje ocjene od 1 (bez teškoća) do 5 (nisam bio/bila u mogućnosti izvoditi navedenu aktivnost) u DASH upitniku.

7.4.5. Vizualno – analogna skala

Vizualno – analogna skala predstavlja metodu procjene boli. Skala sadrži brojeke od 0 do 10, a pacijent odredi intenzitet prisutne boli u tom rasponu [1].



Slika 7.4.5.1. – Prikaz vizualno – analogne skale

Izvor: <https://greatbrook.com/visual-analog-survey-scale/>

Slika 7.4.5.1. prikazuje vizualno – analognu skalu na kojoj pacijent subjektivno odredi intenzitet prisutne boli.

7.5. Procjena kvalitete života

Prijelomi koji nisu komplicirani ne ometaju pacijenta u aktivnostima svakodnevnog života u velikom postotku, dok teži prijelomi sa sobom nose kompleksnije posljedice. Pacijent, koji uzima analgetike zbog jake boli uzrokovane prijelomom, može imati smanjenu mentalnu aktivnost. Podizanje težih predmeta nije dopušteno prije potpunog završetka cijeljenja kosti, a ponekad su okolnosti radnog mjesta takve da iziskuju način rada s težim predmetima, a pacijent nije u mogućnosti promijeniti posao. Kvaliteta života narušava se ukoliko to potraje nekoliko mjeseci, što može biti slučaj kod težih prijeloma. Snaga i funkcionalna sposobnost ramena svakako je narušena i smanjuje kvalitetu pacijentova života, pogotovo ukoliko se pacijent bavi fizičkim poslovima na radnome mjestu ili u rekreaciji. Povratak radnom mjestu duplo je otežan, ponekad i nemoguć u slučajevima kada prijelomi prouzroče neurovaskularne ozljede. Sasvim lagane, svakodnevne aktivnosti mogu biti otežane, kao što su: pospremanje kreveta, oblačenje i osobna higijena, a ovisnost pacijenta o drugima, dakako, smanjuje kvalitetu njegova života jer je ranije sve aktivnosti obavljao samostalno [8].

Narušeno zdravlje utječe na: promjene radne sposobnosti, mogućnost izolacije, gubitak vlastite neovisnosti te psihološka stanja poput depresije. Sve navedeno stvara podlogu za smanjenje samopouzdanja i osjećaj bespomoćnosti. U obzir se uzima: dob, materijalno stanje, fizičko i

socijalno funkcioniranje, mentalno zdravlje, vitalnost i energija nakon zadobivanja ozljede, intenzitet bolova, percepcija općeg zdravlja te prisutna ograničenja nakon ozljede [10].

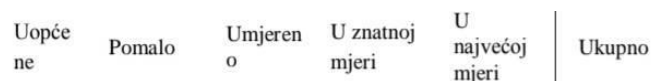
Kvaliteta života procjenjuje se na način da se sve stavke uzmu u obzir i tada se zajedno s pacijentom analizira i određuje u kolikoj je mjeri kvaliteta života narušena i kojim metodama se ona može pokušati poboljšati. Važno je biti strpljiv i uporan. Postoje i razni upitnici o kvaliteti života koje pacijent samostalno ispunjava [8].

7.5.1. Upitnik o kvaliteti života Svjetske zdravstvene organizacije

Jedan od upitnika za mjerenje kvalitete života je Upitnik o kvaliteti života Svjetske zdravstvene organizacije (The World Health Organization Quality of Life Questionnaire, WHOQOL-BREF) [8]. Pouzdan je instrument koji pomaže uvidu u stanje. Sastoji se od 4 domene: fizičko zdravlje, psihičko stanje, društvena interakcija i okoliš. Veći broj bodova označava veću kvalitetu života. Svako pitanje iz skale boduje se od 1 do 5. Brojka 1 označava najlošije, a 5 najbolje [11].

Neka od pitanja iz upitnika vezana uz kategoriju tjelesno zdravlje su: „Koliko ste zadovoljni svojim spavanjem?“, „Koliko ste zadovoljni svojim sposobnostima obavljanja svakidašnjih aktivnosti?“, „Koliko Vas bolovi sprječavaju u izvršavanju Vaših obaveza?“. Jedno od pitanja vezano uz psihičko zdravlje je: „Koliko ste zadovoljni samim sobom?“ [12].

Što se tiče socijalnih odnosa, neka od pitanja koja ta domena sadrži su: „Koliko ste zadovoljni svojim odnosima s bliskim osobama?“, „Koliko ste zadovoljni svojim seksualnim životom?“, „Koliko ste zadovoljni podrškom koju Vam daju Vaši prijatelji?“. Neka od pitanja vezana uz zadnju domenu, koja se zove okolina, jesu: „Imate li dovoljno novca za zadovoljavanje svojih potreba?“, „Imate li prilike za rekreaciju?“, „Koliko ste zadovoljni uvjetima svog stambenog prostora?“, „Koliko ste zadovoljni dostupnošću medicinskih usluga?“, „Koliko ste zadovoljni svojim prijevoznim sredstvima?“ [12].



Slika 7.5.1.1. – Prikaz bodovanja upitnika

Izvor: <https://repozitorij.mefos.hr/islandora/object/mefos%3A466/datastream/PDF/view>

Slika 7.5.1.1. prikazuje bodovanje za sve 4 domene upitnika. Ocjena 1 označava: „uopće ne“, dok ocjena 5 označava: „u najvećoj mjeri“.

8. Fizioterapijska intervencija kod konzervativne rehabilitacije prijeloma

Fizioterapijska intervencija radi se na temelju funkcionalne dijagnoze, a podrazumijeva primjenu fizikalnih čimbenika, terapijskog vježbanja i edukacije u svrhu liječenja. Fizioterapeut se mora usmjeriti na rješavanje uzroka, a ne posljedice bolesti. Ukoliko su prisutne senzibilizacije kao što su bol i trnci koje su se javile zbog kompresije na živac, to znači da se mora izliječiti kompresija, a ne bol i trnci. Rješavanjem kompresije automatski se smanjuju posljedične tegobe [8].

Odnos između fizioterapeuta i pacijenta mora sadržavati povjerenje, dobru komunikaciju i međusobno razumijevanje. Prilikom postavljanja kratkoročnih i dugoročnih ciljeva za sve intervencije, pacijent mora imati realna očekivanja. Frekvencija, intenzitet i trajanje terapije dogovara se zajedno s pacijentom, kao i lista prioriteta za njegov oporavak. Progresija neće biti prisutna bez motivacije i suradnje pacijenta. Motivacija se gubi monotonijom, stoga je važna modifikacija vježbi kako bi pacijentu bilo zanimljivo i kako se ona ne bi izgubila [13].

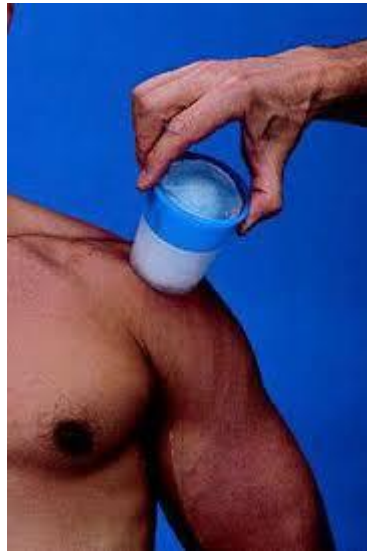8.1. Fizikalni čimbenici

Fizikalni čimbenici neće izliječiti prijelom, no mogu djelovati na smanjenje simptoma. U početnoj fazi prijeloma često je prisutna oteklina praćena jakom boli. Krioterapija je odlična metoda za smanjenje oteklina i boli zbog svog djelovanja u vidu vazokonstrikcije kojom se navedeni simptomi smanjuju, dok se kasnije, kod pripreme mišića za vježbanje, rade toplinske procedure u svrhu zagrijavanja tkiva [14].

8.1.1 Krioterapija

Primjena krioterapije, odnosno hladnoće, u svrhu liječenja, često je zastupljena metoda liječenja akutnih ozljeda. Krioterapija se najčešće primjenjuje u obliku obloga s ledom i masaže ledom, iako postoje i mnoge druge varijante liječenja ledom. Dokazano je kako krioterapija smanjuje bol tijekom postoperativne rehabilitacije poslije rekonstruktivnih operacija na zglobovima. Led smanjuje toplinu u tkivu, samim time i upalnu reakciju [15]. Fiziološki učinci hladnoće su: smanjenje hematoma, vazokonstrikcija, analgezija te usporavanje cirkulacije. Smanjenjem dotoka krvi usporava se nastanak edema postoperativno ili nakon što pacijent bude ozlijeđen. Dubina prodora hladnoće ovisi o lokalnoj cirkulaciji na tom mjestu te količini masnog tkiva koje se nalazi ispod. Često se tokom primjene javljaju: peckanje, osjećaj boli te, na kraju, utrnulost, no to se smatra fiziološkim promjenama. Ono na što se treba paziti su ozeblina, pogotovo kod osoba koje imaju smanjeni osjet [16]. Prije korištenja hladnoće u svrhu

liječenja, treba provjeriti u kakvom se stanju nalazi koža. Na koži ne smije biti prisutno crvenilo, sumnjivi madeži i bilo kakav oblik rane. Područje gdje se provodi terapija treba biti očišćeno i svo vrijeme se trebaju promatrati promjene. Hladnoća se, u najvećoj mjeri, koristi nakon trauma ili kirurških zahvata [16].



Slika 8.1.1.2. – Prikaz krioterapije ramena

Izvor:

<https://obs.ba/images/stories/RADOVI%20IZ%20KUCE/Cervikalni%20bolni%20sindrom%20Eldin%20Lalic.pdf>

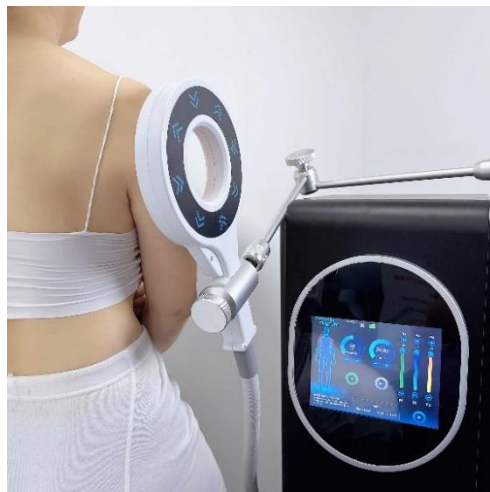Slika 8.1.1.2. prikazuje krioterapiju u obliku kriomasaže. Fizioterapeut drži čašicu sa zaleđenom vodom i kružnim pokretima pomiče čašicu po pacijentovoj koži. Trajanje terapije obično se kreće između 5 i 10 minuta ili više, u slučajevima kada za utrnulost treba duže vremena.

8.1.2. Terapija magnetskim poljem

Magnetoterapija podrazumijeva terapijsku primjenu magnetskog polja u svrhu liječenja. Magnetsko polje nastaje intermolekularnim kružnim gibanjem uzrokovanim brзом promjenom električnog polja. Magnetski valovi prodiru kroz svaku stanicu. Magnetska terapija dijeli se na visokofrekventnu (impulsna kratkovalna dijatermija) i niskofrekventnu, koja ima frekvenciju od 2 do 50 Hz te maksimalnu gustoću polja do 10 mT. Doziranje je strogo individualno. Terapija visokofrekventnim aparatima koji se primjenjuju za akutne slučajeve traje 15 minuta, a frekvencija im se kreće od 100 do 200 Hz, dok se kod kroničnih stanja i dubljih lezija koristi frekvencija od 300 do 600 Hz a trajanje terapije je 20 – 30 minuta. Niskofrekventnim aparatima

u akutnim stanjima najčešće se tretira intenzitetom do 3 mT i frekvencijom do 6 Hz te u kroničnim stanjima intenzitetom do 6 mT i frekvencijom 25 – 50 Hz kroz 15 - 20 minuta [17].

Terapija se primjenjuje svakodnevno, nekoliko dana u slučaju svježe traume, ili nekoliko mjeseci ukoliko je oštećenje veće. Na zahvaćeno mjesto stavlja se bubanj. Pacijentove reakcije su raznolike, a ovise o: frekvenciji, jakosti magnetskog polja, spolu, dobi, osjetu. Preporučuje se postupno pojačavanje intenziteta i trajanja terapije da se izbjegnu moguće neugodne senzacije. Osim cijeljenja kosti, magnetska terapija može pomoći i kod prijeloma humerusa s odgođenim sraštavanjem kosti. Djelovanja magnetoterapije kod prijeloma humerusa su: poboljšanje cirkulacije i metabolizma, zacjeljivanje rana, ubrzano stvaranje kalusa i smanjenje boli. Kontraindikacije za primjenu terapije su: epilepsija, trudnoća, srčane aritmije, poremećaji cirkulacije, tumori, pacemaker [17].



Slika 8.1.2.1. – Prikaz magnetoterapije

Izvor:

<https://ie.dhgate.com/product/high-energy-electromagnetic-pulse-emtt-1/938621060.html>

Slika 8.1.2.1. prikazuje primjenu magnetoterapije na području proksimalnog dijela humerusa.

8.1.3. Transkutana električna neurostimulacija

Transkutana električna neurostimulacija (TENS) terapijski je postupak koji se primjenjuje za smanjenje boli. TENS djeluje po teoriji ulaznih vrata (gate control – theory) osnivača Walla i Melzacka, osmišljenoj 1965. godine. TENS se koristi kod: kroničnih bolova, svježih ozljeda te u postoperativnoj rehabilitaciji. Kontraindikacije gotovo ne postoje, no treba biti oprezan ukoliko pacijent ima srčani stimulator ili ako se TENS primjenjuje iznad karotidnog sinusa, kako ne bi došlo do spazma laringealne muskulature. Stimuliraju se A vlakna, a inhibiraju C

vlakna odgovorna za bol. TENS je jednostavna i neinvazivna terapijska metoda za smanjenje boli, a dodatna prednost je mogućnost korištenja kod kuće jer je postupak postavljanja i uključivanja aparata jednostavan [18].

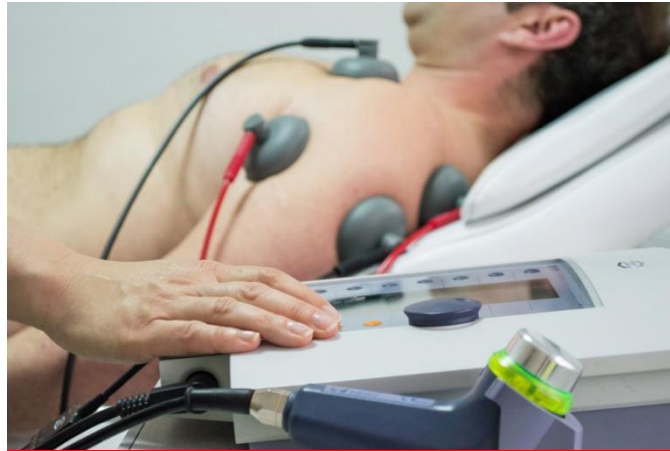
Na tretiranom mjestu koža mora biti čista i bez oštećenja. Nakon čišćenja i sušenja kože postave se elektrode – anoda i katoda. Elektrode moraju čvrsto prianjati uz kožu pacijenta kako ne bi došlo do opekline, pa se gel koristi kao kontaktno sredstvo. Osim gela, može se koristiti elastična traka ili vrpca za fiksaciju. Postoje i samoljepljive višekratne elektrode koje ne trebaju dodatnu fiksaciju. Anoda je obično crvena i radi inhibiciju podražaja hiperpolarizacijom, a katoda je crna i podražuje živac. Struja ide iz anode prema katodi pa se anoda postavlja distalno, a katoda proksimalno, što omogućava kretanje podražaja prema središnjem živčanom sustavu. Elektrode se postavljaju na mjesto gdje je bol najveća, uz uvjet da je koža tretiranog područja čista, neoštećena i bez madeža [19].

Nakon postavljanja elektroda na nadlakticu, uključuje se aparat i pojačavaju se impulsi. Pacijentu treba objasniti da signalizira kada osjeti ugodno mravinjanje. Amplituda impulsa pojačava se do pojave trnaca i mravinjanja, a smanjuje se ukoliko se pojavi žarenje. Žarenje i peckanje vode do nepoželjne opekline, stoga je važno pažljivo doziranje jačine i dobra komunikacija s pacijentom. Terapija je ugodna i traje 20 - 30 minuta [20]. TENS se primjenjuje kod svih vrsta boli, a u ovom slučaju zbog boli prouzročene prijelomom proksimalnog dijela humerusa [19].

8.1.4. Terapija interferentnim strujama

Interferentne struje (IFS) u terapiju uvodi Hans Nemeč. Nazivaju se još Nemečove struje. Radi se o srednjefrekventnim, sinusoidnim izmjeničnim strujama koje se međusobno križaju. Točka njihova križanja mjesto je djelovanja terapije koja se zove interferencija. Rezultat interferencije je struja niske frekvencije od 1 do 100 Hz. Interferentne struje nazivaju se endogenim strujama jer se zbivaju u dubini tkiva. Elektrode se postavljaju na način da se križaju 2 strujna kruga, a najveći učinak zbiva se u zamišljenom križištu. Križište mora biti mjesto patološkog procesa. Doziranje ovisi o veličini elektrode i osjetu pacijenta. Tretman traje 10 – 30 minuta, kroz 10 – 15 dana. Terapija se primjenjuje svakodnevno. IFS ima fiziološki i terapijski učinak. Fiziološki učinak podrazumijeva podraživanje senzornih i motoričkih vlakana. Terapijski učinci su: smanjenje upale i boli, pojačanje cirkulacije, poticanje zacjeljivanja koštanog i mekog tkiva, povećanje mišićne kontrakcije, regeneracija živčanog tkiva. Svi navedeni učinci su korisni i poželjni kod prijeloma humerusa [19].

Kontraindikacije za primjenu interferentnih struja su: srčani stimulator, trudnoća, odsutnost kožnog osjeta, maligne bolesti, opasnost od hemoragije, akutni tromboflebitis [20].



Slika 8.1.4.1. – Prikaz primjene interferentnih struja

Izvor: <https://www.fizikalnaterapija-beograd.com/stranice/fizikalna-terapija-strujom>

Slika 8.1.4.1. prikazuje primjenu interferentnih struja na područje akromiona s 2 strujna kruga, vakuumskim elektrodama.

8.2. Terapijsko vježbanje

Terapijsko vježbanje provodi se nakon imobilizacije kod konzervativnog pristupa liječenju te postoperativno, ukoliko je liječenje bilo kirurško. Terapijsko vježbanje u oba slučaja uključuje: vježbe cirkulacije, pasivne, potpomognute i aktivne vježbe opsega pokreta i mišićne snage, statičke vježbe, vježbe otvorenog kinetičkog lanca te vježbe specifične za mišiće rotatorne manžete koji su važni jer aktivno stabiliziraju glenohumeralni zglob [5].

8.2.1. Terapijsko vježbanje kod konzervativne rehabilitacije prijeloma

Rame je imobilizirano 4 do 6 tjedana nakon što je nastupila ozljeda. Pošto su zapešće i prsti slobodni, potrebno je što ranije početi s aktivnim vježbama u svrhu što veće aktivacije mišića. Pasivne vježbe ramena provode se kada bol počne laganom prolaziti, obično je to nakon par tjedana od ozljede. Pendularne vježbe, gdje ruka visi i miče se kružnim gibanjem te laganom antefleksijom i retrofleksijom na početku, također su poželjne na samom startu jer omogućuju elevaciju do 90 stupnjeva. Kada se ulomci spoje (nakon otprilike 6 tjedana), rade se lagane aktivne vježbe, a 3 mjeseca nakon prijeloma jača se muskulatura [17] .



Slika 8.2.1.1. – Prikaz pendularne vježbe za retrofleksiju nadlaktice

Izvor: M .K., 2024.

Slika 8.2.1.1. prikazuje pendularnu vježbu za retrofleksiju nadlaktice. Početni položaj je pronirani, uz rub kreveta, na način da ozlijeđena ruka slobodno visi te se iz tog položaja pomiče prema natrag u pokret retrofleksije nadlaktice. Prednost pendularnih vježbi je, prije svega, sigurnost i samostalno doziranje te mogućnost izvođenja kod kuće, za samostalno povećanje opsega pokreta.




Slika 8.2.1.2. – Prikaz pendularne vježbe za antefleksiju nadlaktice

Izvor: M. K., 2024.

Slika 8.2.1.2. prikazuje još jedan oblik pendularnih vježbi u vidu antefleksije nadlaktice. Ova vježba, za razliku od prethodne, ima dodatni element osjećaja sigurnosti i rasteretni položaj jer se šaka pomiče po podlozi (pod), pa je preporučljiva kao početna vježba za pacijente s dozom

straha. Mogu se raditi svi pokreti koji se odvijaju u ramenu: antefleksija, retrofleksija, abdukcija i addukcija te kružni pokreti u vidu cirkumdukcije ramena.



Slika 8.2.1.3. – Prikaz pendularne vježbe za abdukciju nadlaktice s bučicom

Izvor: M. K., 2024.

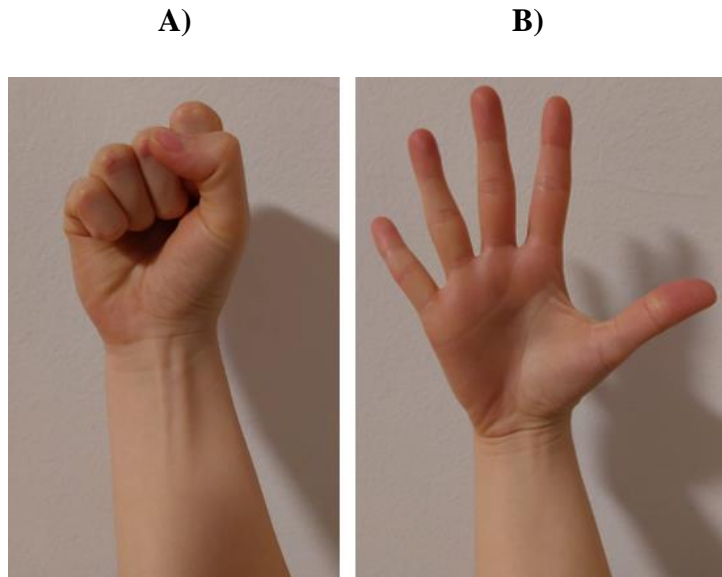
Slika 8.2.1.3. prikazuje pendularnu vježbu za abdukciju nadlaktice s bučicom, koja uključuje komponentu snaženja mišića. Pokret se može izvoditi u svim smjerovima, a primjenjuje se u slučaju dovoljne snage i sigurnosti pacijenta, nakon svih položaja koji se izvode bez rekvizita.



Slika 8.2.1.4. – Prikaz pendularne vježbe za antefleksiju nadlaktice s bučicom

Izvor: M .K., 2024.

Slika 8.2.1.4. prikazuje izvođenje antefleksije nadlaktice s bučicom u vidu pendularnih vježbi. Potrebno je biti oprezan kod izvođenja vježbe. Teret (bučica) ne smije biti pretežak. Opterećenje i broj ponavljanja treba pažljivo dozirati.

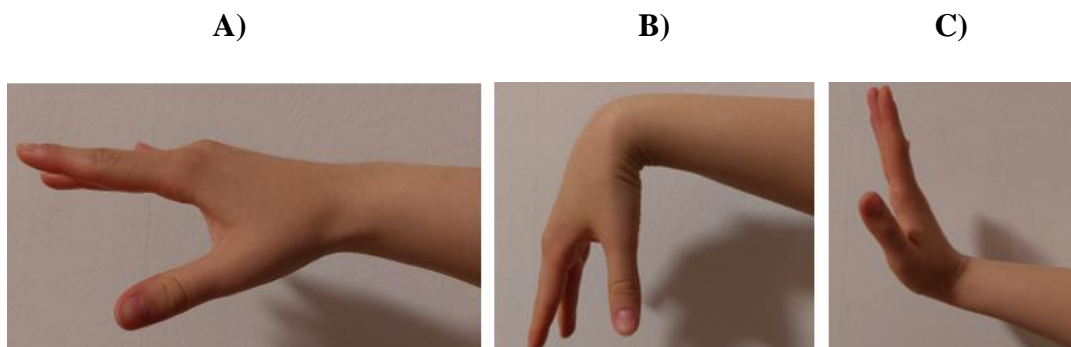


Slika 8.2.1.5. – Cirkulacijske vježbe 1

Izvor: M .K., 2024.

Slika 8.2.1.5. prikazuje izvedbu vježbe za cirkulaciju. Prsti na šaci iz maksimalne fleksije prelaze u maksimalnu ekstenziju. Vježba se izvodi 1 minutu s naizmjeničnim brzim kontrakcijama, bez pauze.

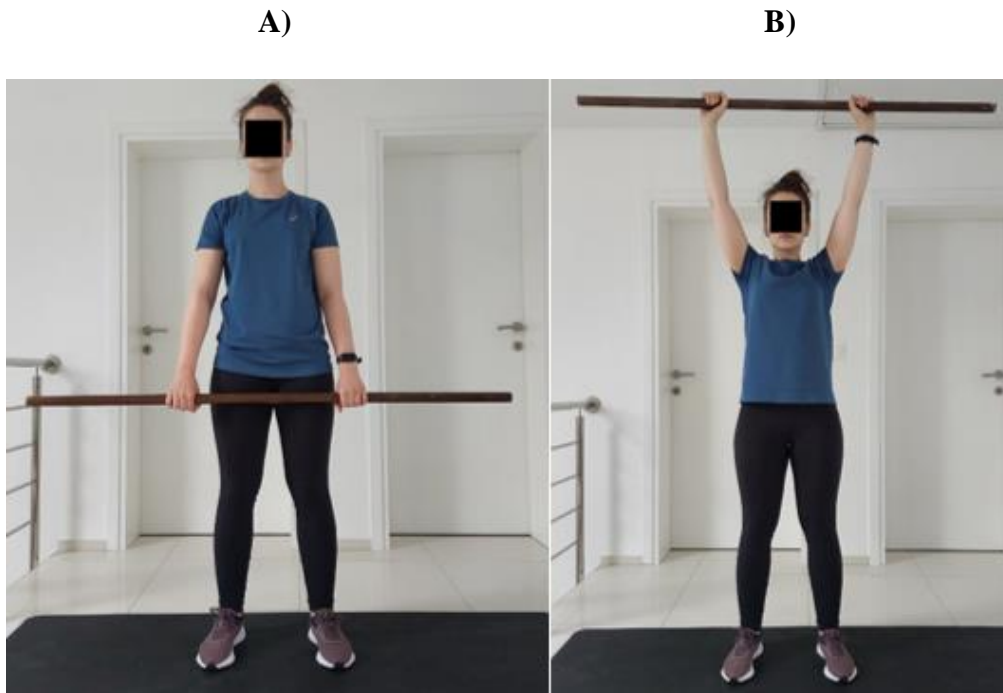
Cirkulacijske vježbe pogodne su prije početka vježbi s rekvizitima, a korisne su i za vrijeme imobilizacije radi protoka krvi, dovođenja kisika u stanice i prevencije mišićne atrofije.



Slika 8.2.1.6. – Cirkulacijske vježbe 2

Izvor: M .K., 2024.

Slika 8.2.1.6. prikazuje još jedan primjer cirkulacijskih vježbi kroz ekstenziju i fleksiju šake u ručnom zglobu. Iz početne pozicije (A) može se raditi palmarna fleksija šake (B) ili dorzalna fleksija šake (C). Radi se pola minute jedna vrsta fleksije, a zatim pola minute druga vrsta ili se naizmjenice iz palmarne prelazi u dorzalnu brzim kontrakcijama 1 minutu, bez pauze. Vježba se također izvodi tijekom imobilizacije i prije početka vježbanja s rekvizitima.

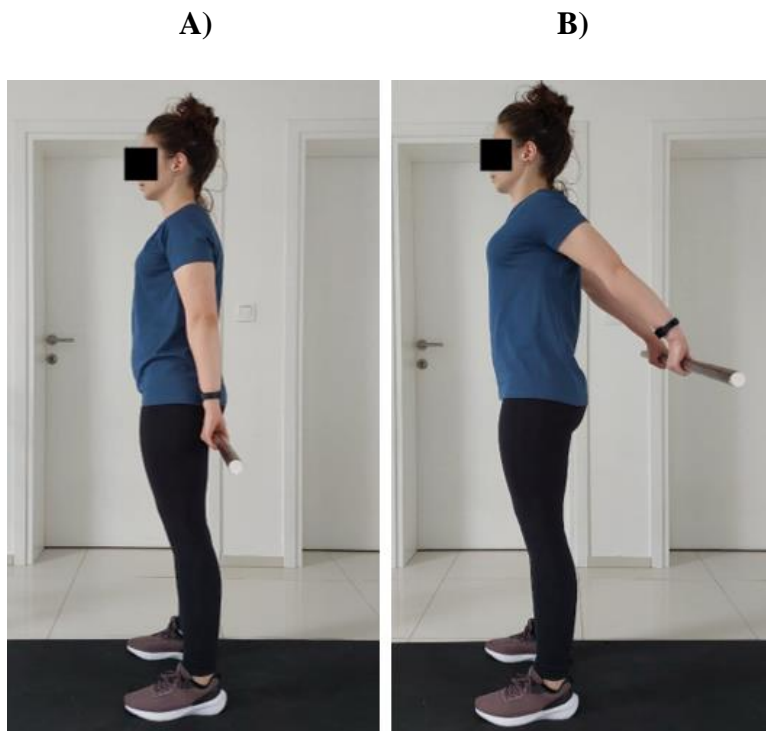


Slika 8.2.1.7. – Vježba 1 sa štapom

Izvor: M. K., 2024.

Jedna od vježbi sa štapom, koja aktivira mišiće ramena, jest antefleksija nadlaktice, prikazana na slici 8.2.1.7. A) dio pokazuje početni položaj: pacijent zauzme položaj razmaknutih stopala u širini kukova, gornji ekstremiteti su ekstenzirani i šakama uhvati štap u širini ramena. Glava je u medijalnoj liniji.

B) dio prikazuje izvođenje vježbe: pacijent udahne i radi ekstenziju nadlaktice do 180 stupnjeva uz istovremeno spajanje, tj. addukciju lopatica, zatim zadrži položaj 6 sekundi, izdahne i vraća se u početni položaj. Vježbu je dovoljno ponoviti 10 puta.




Slika 8.2.1.8. – Vježba 2 sa štapom

Izvor: M. K., 2024.

Slika 8.2.1.8. prikazuje vježbu retrofleksije nadlaktice. Pod A) je pokazan početni položaj, u kome pacijent zauzima isti položaj kao i kod prethodne vježbe, no štap se nalazi posteriorno (iza pacijenta).

Pod B) je pokazano izvođenje vježbe koja započinje udahom, nakon kojeg se gornji ekstremiteti odmaknu od tijela čineći retrofleksiju nadlaktice, lopatice idu u addukciju i položaj se zadrži 6 sekundi, nakon čega pacijent izdahne i vraća se u početni položaj. Vježba se ponavlja 10 puta.

A)



B)



Slika 8.2.1.9. – Vježba 1 s elastičnom trakom

Izvor: M. K., 2024.

Pod A) se prikazuje početni položaj za provedbu vježbe s elastičnom trakom. Stopala su razmaknuta u širini kukova, ruke su ekstenzirane uz tijelo. Jedan završetak trake postavljen je ispod stopala sa strane gdje se izvodi vježba, a drugi dio završetka trake pacijent drži u ruci, također sa strane gdje se izvodi vježba.

Pod B) je prikazano izvođenje vježbe: pacijent udahne, napravi abdukciju (odmicanje od tijela) nadlaktice, zadrži položaj 6 sekundi te izdahne i vraća se u početnu poziciju te ponavlja vježbu 10 puta. Važno je dobro postaviti otpor trake. Ukoliko je traka kraće dužine, otpor je veći, čim je traka duža, otpor je manji. Abdukcija nadlaktice ojačat će prvenstveno m. deltoideus.

A)



B)



Slika 8.2.1.10. – Vježba 2 s elastičnom trakom

Izvor: M. K., 2024.

A) dio slike 8.2.1.10. prikazuje početni položaj koji je identičan kao kod prethodne vježbe s elastičnom trakom.

B) dio slike 8.2.1.10. prikazuje izvođenje vježbe: pacijent udahne, ispruži gornji ekstremitet prema naprijed, tj. radi antefleksiju nadlaktice do 90 stupnjeva, zadrži taj položaj 6 sekundi, izdahne i vrati se u početni položaj. Prikazana vježba zapravo je isti pokret kao i antefleksija sa štapom, samo što se ovdje koristi traka umjesto štapa i ne rade obje ruke odjednom kao što je to slučaj kod vježbe sa štapom. Ukoliko pacijent radi s elastičnom trakom, vježbu ponavlja 10 puta sa svakom rukom. Radi li se vježba za antefleksiju sa štapom, ovu vježbu nije potrebno izvoditi.

Može se raditi kombinacija jedan dan ista vježba sa štapom, a drugi dan vježba s elastičnom trakom.

A)



B)



Slika 8.2.1.11. – Vježba s bučicama

Izvor: M. K., 2024.

Slika 8.2.1.11. prikazuje vježbu u kojoj se radi potisak bučicama iznad glave za mišiće ramena. Pacijent iz početne pozicije prikazane pod A) radi potisak u poziciju prikazanu pod B). Dovoljno je zadržati položaj 3 sekunde i vratiti se u početnu poziciju jer su bučice veće opterećenje od štapa i elastične trake. Vježba se ponavlja 6 puta, a doziranje opterećenja je individualno i postupno.

9. Fizioterapijska intervencija kod postoperativne rehabilitacije prijeloma

Glavni cilj postoperativne rehabilitacije je izbjegavanje komplikacija dugotrajne imobilizacije te povrat opsega pokreta, snage mišića te funkcionalnih sposobnosti osobe na istu ili višu razinu, koja je bila prisutna prije ozljede. U postoperativnoj rehabilitaciji primjenjuju se ranije opisani fizikalni čimbenici kao i kod konzervativnog liječenja, no terapijske vježbe se razlikuju [5].

9.1. Terapijsko vježbanje kod postoperativne rehabilitacije prijeloma

Imobilizacija prije početka vježbanja prosječno traje 2 - 3 tjedna, ovisno o tipu prijeloma, cijeljenju kosti, vrsti operativnog zahvata te općem stanju pacijenta. Prema protokolu se rehabilitacija postupno otežava, tj. povećava se broj vježbi, vrste vježbi te broj ponavljanja. Prvo se rade pasivne vježbe za povećanje opsega pokreta i lagane vježbe za snagu, a tek kada je opseg pokreta (ROM – range of motion) optimalan, krene se s intenzivnijim vježbama snage. Prvi postoperativni dan kreće se sa cirkulacijskim vježbama prstiju, šake i ručnog zgloba, zatim se rade pokreti: fleksije i ekstenzije u laktu te supinacije i pronacije podlaktice. Mogu se dodati lagane vježbe snage za rameni obruč i područje oko lopatice, no bitno je raditi do granice boli. Vježbe snage rade se u vidu statičkih vježbi, započne se u supiniranom položaj guranjem ekstenzirane ruke u krevet i addukcijom lopatica te laganim držanjem kontrakcije. Vježbe snage postupno se otežavaju i produžuje se kontrakcija. Rade se i vježbe istezanja, također bez forsiranja, ovisno o pacijentovu stanju. Vježbe snage od 3. do 6. tjedna nakon operacije rade se u obliku statičkih vježbi, nakon kojih se pristupa potpomognutim vježbama ramena i ruku s naglaskom na glenohumeralni zglob. Tek nakon 6 tjedana očekuje se puni opseg pokreta i jačanje kompletne rotatorne manžete, rade se vježbe otvorenog kinetičkog lanca koje zahtijevaju: veću snagu, veću stabilnost te veću izdržljivost. Navedene vježbe rade se jer se 6 tjedana nakon operacije očekuje povrat funkcionalnim sposobnostima do razine prihvatljive za vraćanje pacijenta radnome mjestu. Nakon 8 - 12 tjedana očekivana je sposobnost vožnje automobila. Naravno, protokola se nikad ne smije držati striktno jer je svaki pacijent drugačiji i mora ga se gledati kroz biopsihosocijalni pristup obzirom na: njegovu dob, kondiciju, opće zdravstveno stanje, motivaciju, suradljivost, kroz mogućnost prisutnosti posebnih kontraindikacija za izvođenje određenih vježbi i druge važne komponente. Prije otpusta iz zdravstvene ustanove pacijenta se treba educirati kako se treba ponašati kod kuće, na radnome mjestu i prilikom svakodnevnih aktivnosti te koje pokrete i položaje treba izbjegavati kako ne bi došlo do ponovne ozljede ili refrakture [5].

Tablica 9.1.1. – Prikaz poslijeoperacijskih terapijskih vježbi i predviđenog vremena njihova odrađivanja

Izvor: V. Lehkec: Prijelomi gornjeg dijela nadlaktične kosti, Diplomski rad, Sveučilište u Zagrebu, Medicinski fakultet, Zagreb, 2017.

POSLIJEOPERACIJSKE TERAPIJSKE VJEŽBE	VRIJEME ODRADIVANJA
Vježbe cirkulacije prstiju, šake i ručnog zgloba Pasivne vježbe za ROM lakta i ramena Vježbe snage gornjeg ekstremiteta	1. dan nakon operacije – 3 tjedna postoperativno
Statičke vježbe mišića ramena, lopatice i ruku Potpomognute vježbe snage istih	3 - 6 tjedana postoperativno
Vježbe otvorenog kinetičkog lanca Vježbe snage mišića rotatorne manžete (m. supraspinatus, m. infraspinatus, m. subscapularis, m. teres minor)	6 tjedana postoperativno
Očekivan povrat najviše funkcionalne sposobnosti	8 – 12 tjedana postoperativno

Tablica 9.1.1. daje prikaz osnovnih postoperativnih vježbi i vremena kada bi se one okvirno trebale provoditi nakon učinjene operacije. Neće svaki pacijent imati jednako brz i kvalitetan napredak, mnogo je faktora koji utječu na tijek i ishod rehabilitacije. Pacijentu se treba pristupiti individualno. Navedena tablica može poslužiti, ali važno je odrediti kratkoročne ciljeve i njima se voditi do dugoročnih [5].

10. Edukacija pacijenta

Osim planiranja i provedbe fizioterapijske procjene i svih postupaka intervencije, fizioterapeuti imaju ulogu edukatora, koja je također važan dio rehabilitacije. Fizioterapeut je dužan odgovoriti na sva pitanja koja pacijent uputi. Pacijent često ima strah od vježbanja ili nekih drugih fizioterapijskih postupaka, nedoumice i mnogo pitanja na koja traži odgovore. Fizioterapeut mora imati dobro razvijene komunikacijske vještine kako bi proces edukacije bio što kvalitetniji. Informiranje o bolesti znači informiranje o cjelokupnom procesu, počevši od mehanizma nastanka same ozljede. Fizioterapeut mora znati objasniti klinički tijek bolesti rječnikom koji pacijent razumije, kako izgleda plan i program terapije te prodiskutirati slaže li se pacijent s navedenim i razumije li sve informacije. Za bolju provedbu terapije pacijent treba znati zašto se ona provodi, kojim metodama i koji su ciljevi ishoda. Edukacija obitelji ili skrbnika također je neizostavan dio procesa rehabilitacije. Fizioterapeut, osim edukatora, treba biti motivator, pogotovo kada se provode aktivne vježbe kako bi se što kvalitetnije i pravilnije izvele. Fizioterapeut, s druge strane, ne smije biti nametljiv i treba prihvatiti odbijanje tretmana ukoliko pacijent odluči da ne želi provoditi određeni postupak liječenja. Također, fizioterapeut treba imati dozu empatije i strpljenja jer se često susreće s oporavkom koji je dug i zahtjevan, a reakcije pacijenta su raznolike i treba ih razumjeti i znati kako reagirati u određenim okolnostima [13].

Dodatan plus kod fizioterapeuta je promocija i edukacija o aktivnom načinu življenja. Aktivan način života sa sobom nosi brojne zdravstvene benefite. Fizioterapeut treba objasniti pacijentu koje aktivnosti treba izbjegavati ukoliko mu je ruka imobilizirana te, s druge strane, koje aktivnosti i vježbe treba provoditi nakon što se zavoj makne. Ukoliko se radi o postoperativnoj rehabilitaciji, opet treba objasniti svaku vježbu i zašto se ona izvodi, čemu ta vježba doprinosi. Bitno je da pacijent shvati koliko je važno nastaviti vježbati samostalno u svom domu i koje se sve komplikacije mogu javiti ukoliko se vježbanje zanemari. Također, pacijentu treba napomenuti koje se komplikacije mogu javiti ukoliko se neki pokret forsira i požuruje, a razlog zašto se ovog treba dotaknuti je pacijentovo uspoređivanje s drugim pacijentima, pogotovo ako je oporavak drugog pacijenta brži. Važno je da pacijent razumije svoju dijagnozu i što ona sa sobom donosi, od negativnog do pozitivnog. Pacijent ne smije imati lažnu nadu, nerealne ciljeve i nemoguća očekivanja. Pacijent mora imati povjerenja u fizioterapeuta, a neće ga imati ukoliko fizioterapeut ne zna odgovoriti na pitanja o njegovom stanju [13].

11. Zaključak

Prijelom vrata humerusa spada u područje prijeloma proksimalnog dijela humerusa zbog svoje lokalizacije. Najčešći uzroci prijeloma su: pad na ispruženu ruku, traumatske povrede kod prometnih nesreća te djelovanje direktne sile (udarac u proksimalni dio humerusa). Incidencija prijeloma vrata humerusa u eksponencijalnom je rastu zbog porasta starije populacije. Klasifikacija prijeloma koja se najčešće upotrebljava je klasifikacija po Neeru. Klinička slika prijeloma vrata humerusa manifestira se u obliku: gubitka funkcije gornjeg ekstremiteta, antalgicnog položaja, boli, hematoma, otekline, slabosti, onesposobljenosti, a ponekad otvorenih rana i oštećenja neurovaskularnog sustava. Dijagnostičke metode uključuju: anamnezu, klinički pregled, RTG, CT i MR. Zlatni standard dijagnostike koštanih prijeloma radiološko je snimanje. Liječenje je konzervativno ili operativno, ovisno o: pacijentovoj dobi, općem zdravstvenom statusu, stilu života, ciljevima i nizu segmenata usko vezanih uz oboljenje. Fizioterapijska procjena započinje anamnezom, subjektivnom i objektivnom procjenom, izvođenjem specifičnih kliničkih funkcijskih testova te procjenom kvalitete pacijentova života. Nakon procjene provodi se fizioterapijska intervencija kroz primjenu fizikalnih čimbenika, terapijskog vježbanja i edukacije. Fizikalni čimbenici, koji se najčešće primjenjuju, jesu: krioterapija, magnetoterapija, TENS te IFS, a rade se kod konzervativnog i operativnog liječenja. Terapijske vježbe rade se u oba slučaja, ali se razlikuju. Kod konzervativnog liječenja nadlaktica je imobilizirana 4 – 6 tjedana i rade se vježbe cirkulacije, pendularne vježbe te vježbe s rekvizitima, dok je kod postoperativne rehabilitacije nadlaktica imobilizirana 2 – 3 tjedna. Prvi postoperativni dan rade se vježbe cirkulacije, pasivne vježbe za ROM te vježbe snage. Tri do šest tjedana postoperativno počinju se raditi statičke i potpomognute vježbe snage. Šest tjedana postoperativno fokus je na vježbama otvorenog kinetičkog lanca, a 8 - 12 tjedana postoperativno očekivan je povratak najviše funkcionalne sposobnosti. Edukacija zauzima važnu ulogu u nadopunjavanju rehabilitacije.

12. Literatura

- [1] T. Nikolić, D. Sajković, G. Tajsic, A. Šečić: Rehabilitacija bolesnika nakon prijeloma proksimalnog humerusa - praćenje funkcionalnog ishoda, Pregledni rad, Klinika za reumatologiju, fizikalnu medicinu i rehabilitaciju KBC Sestre milosrdnice, Zagreb, 2016.
- [2] J. Kodvanj, M. Surjak, D. Čurko: Stabilnost osteosinteze pločicom kod prijeloma proksimalnog humerusa, Istraživački rad, Fakultet strojarstva i brodogradnje, Zavod za tehničku mehaniku, Zagreb, 2013.
- [3] J. Valetić: Liječenje prijeloma proksimalnog dijela humerusa, Diplomski rad, Sveučilište u Zagrebu, Medicinski fakultet, Zagreb, 2016.
- [4] W. Platzer: Priručni anatomske atlas: Sustav organa za pokretanje, 10. izdanje, Medicinska naklada, Zagreb, 2011.
- [5] V. Lehkec: Prijelomi gornjeg dijela nadlaktične kosti, Diplomski rad, Sveučilište u Zagrebu, Medicinski fakultet, Zagreb, 2017.
- [6] N. Poljak: Liječenje suprakondilarnih prijeloma humerusa kod djece na Klinici za dječju kirurgiju KBC Rijeka, Diplomski rad, Sveučilište u Rijeci, Medicinski fakultet, Rijeka, 2019.
- [7] S. Kadić: Liječenje prijeloma nadlaktične kosti "ESIN" metodom u Zavodu za dječju kirurgiju KBC-a Split od 2002. do 2016. godine, Diplomski rad, Sveučilište u Splitu, Medicinski fakultet, Split, 2016.
- [8] HKF- Hrvatska komora fizioterapeuta: Kliničke smjernice u fizikalnoj terapiji, Zagreb, 2011.
- [9] D. Majetić: Analiza kirurškog liječenja prijeloma gornjeg okrajka nadlaktične kosti, Diplomski rad, Sveučilište Josipa Jurja Strossmayera u Osijeku, Medicinski fakultet, Osijek, 2020.
- [10] G. Vuletić: Odnos subjektivne kvalitete života i samoprocijenjenog zdravlja, 1 - Filozofski fakultet Sveučilišta Josipa Jurja Strossmayera, Osijek, 2 - Škola narodnog zdravlja „Dr. Andrija Štampar”, Medicinski fakultet Sveučilišta u Zagrebu, Zagreb, 2022.
- [11] R. Golubić: Domene kvalitete života kao prediktori radne sposobnosti bolničkih zdravstvenih djelatnika, Doktorska disertacija, Medicinski fakultet, Sveučilište u Zagrebu, Zagreb, 2010.

- [12] A. Domitrović: Zadovoljstvo kvalitetom života osoba s transplantiranom jetrom, Diplomski rad, Sveučilište Josipa Jurja Strossmayera u Osijeku, Medicinski fakultet Osijek, 2017.
- [13] Hrvatska komora fizioterapeuta: Protokoli postupanja i evaluacija u fizioterapiji, 2024.
- [14] H. Štakelar: Općenito o prijelomima, Sveučilište u Zagrebu, Medicinski fakultet, Zagreb, 1998.
- [15] C. Swenson, L. Swärd, J. Karlsson: Cryotherapy in sports medicine, Scand J Med Sci Sports, br. 6, kolovoz, 1996, str. 193-200
- [16] L. Dragone, K. Heinrichs, D. Levine, T. Tucker, D. Millis: Superficial Thermal Modalities, Canine Rehabilitation and Physical Therapy, Elsevier Saunders. Philadelphia, br. 4, kolovoz, 2013, str. 312-327
- [17] M.S. Markov: Magnetic Field Therapy: A Review. Electromagn Biol Med., br. 1, 07. srpanj 2007, str. 1-23
- [18] R. Melzack, P.D. Wall: Pain mechanism: A New Theory, Science, br. 150, 19. studeni 1965, str. 971 -979
- [19] Đ. Babić-Naglić: Fizikalna i rehabilitacijska medicina, Medicinska naklada, Zagreb, 2013.
- [20] I. Jajić, Z. Jajić i suradnici: Fizikalna i rehabilitacijska medicina: osnove i liječenje, Medicinska naklada, Zagreb, 2008.
- [21] C.M. Court-Brown, J.D. Heckman, M.M. McQueen, W.M. Ricci, WM, Tornetta: Rockwood and Greens Fractures in adults, Eight edition, Wolter Kluwer, 2015.

13. Popis slika

Slika 2.1. – Prikaz humerusa.....	2
Slika 2.2. – Prikaz lokalizacije kirurškog i anatomskog vrata humerusa.....	2
Slika 2.3. – Prikaz mišića rotatorne manžete	3
Slika 4.1. – Prikaz Klasifikacije po Neeru	5
Slika 5.1. – Prikaz prijeloma vrata humerusa putem RTG-a.....	7
Slika 5.2. – Prikaz prijeloma vrata humerusa putem CT snimke	7
Slika 6.1. – Prikaz Dessault zavoja	8
Slika 6.2. – Prikaz imobilizacijske ortoze za rame.....	8
Slika 6.3. – Prikaz TEP-a i RTEP-a ramena	9
Slika 7.4.4.1. – Prikaz kategorija DASH upitnika.....	12
Slika 7.4.4.2. – Prikaz ocjena DASH upitnika od 1 do 5	12
Slika 7.4.5.1. – Prikaz vizualno – analogne skale	13
Slika 7.5.1.1. – Prikaz bodovanja upitnika.....	14
Slika 8.1.1.2. – Prikaz krioterapije ramena	16
Slika 8.1.2.1. – Prikaz magnetoterapije.....	17
Slika 8.1.4.1. – Prikaz primjene interferentnih struja.....	19
Slika 8.2.1.1. – Prikaz pendularne vježbe za retrofleksiju nadlaktice.....	20
Slika 8.2.1.2. – Prikaz pendularne vježbe za antefleksiju nadlaktice.....	20
Slika 8.2.1.3. – Prikaz pendularne vježbe za abdukciju nadlaktice s bučicom	21
Slika 8.2.1.4. – Prikaz pendularne vježbe za antefleksiju nadlaktice s bučicom	21
Slika 8.2.1.5. – Cirkulacijske vježbe 1	22
Slika 8.2.1.6. – Cirkulacijske vježbe 2	22
Slika 8.2.1.7. – Vježba 1 sa štapom	23
Slika 8.2.1.8. – Vježba 2 sa štapom	24
Slika 8.2.1.9. – Vježba 1 s elastičnom trakom	25
Slika 8.2.1.10. – Vježba 2 s elastičnom trakom	26
Slika 8.2.1.11. – Vježba s bučicama	27

14. Popis tablica

Tablica 9.1.1. – Prikaz poslijeoperacijskih terapijskih vježbi i predviđenog vremena njihova odrađivanja	29
--	----

UNIVERSITÄT
SIEVER

Sveučilište
Sjever



SVEUČILIŠTE
SIEVER

IZJAVA O AUTORSTVU
I
SUGLASNOST ZA JAVNU OBJAVU

Završni/diplomski rad isključivo je autorsko djelo studenta koji je isti izradio te student odgovara za istinitost, izvornost i ispravnost teksta rada. U radu se ne smiju koristiti dijelovi tuđih radova (knjiga, članaka, doktorskih disertacija, magistarskih radova, izvora s interneta, i drugih izvora) bez navođenja izvora i autora navedenih radova. Svi dijelovi tuđih radova moraju biti pravilno navedeni i citirani. Dijelovi tuđih radova koji nisu pravilno citirani, smatraju se plagijatom, odnosno nezakonitim prisvajanjem tuđeg znanstvenog ili stručnoga rada. Sukladno navedenom studenti su dužni potpisati izjavu o autorstvu rada.

Ja, MELANI KONČEVSKI (ime i prezime) pod punom moralnom, materijalnom i kaznenom odgovornošću, izjavljujem da sam isključivi autor/ica završnog/diplomskog (obrisati nepotrebno) rada pod naslovom PSIHOTERAPIJSKI PRISTUP NAKON PREVELOMA VRATA HUMERUSA (upisati naslov) te da u navedenom radu nisu na nedozvoljeni način (bez pravilnog citiranja) korišteni dijelovi tuđih radova.

Student/ica:

(upisati ime i prezime)

MELANI KONČEVSKI
Melani Končevski

(vlastoručni potpis)

Sukladno Zakonu o znanstvenoj djelatnosti i visokom obrazovanju završne/diplomske radove sveučilišta su dužna trajno objaviti na javnoj internetskoj bazi sveučilišne knjižnice u sastavu sveučilišta te kopirati u javnu internetsku bazu završnih/diplomskih radova Nacionalne i sveučilišne knjižnice. Završni radovi istovrsnih umjetničkih studija koji se realiziraju kroz umjetnička ostvarenja objavljuju se na odgovarajući način.

Ja, MELANI KONČEVSKI (ime i prezime) neopozivo izjavljujem da sam suglasan/na s javnom objavom završnog/diplomskog (obrisati nepotrebno) rada pod naslovom PSIHOTERAPIJSKI PRISTUP NAKON PREVELOMA VRATA HUMERUSA (upisati naslov) čiji sam autor/ica.

Student/ica:

(upisati ime i prezime)

MELANI KONČEVSKI
Melani Končevski

(vlastoručni potpis)