

# Sestrinska skrb pacijenta kod aneurizmatске malformacije Galenove vene

---

Gavran, Ivica

Master's thesis / Diplomski rad

2024

Degree Grantor / Ustanova koja je dodijelila akademski / stručni stupanj: **University North / Sveučilište Sjever**

Permanent link / Trajna poveznica: <https://um.nsk.hr/um:nbn:hr:122:023697>

Rights / Prava: [In copyright](#) / [Zaštićeno autorskim pravom.](#)

Download date / Datum preuzimanja: **2025-01-29**

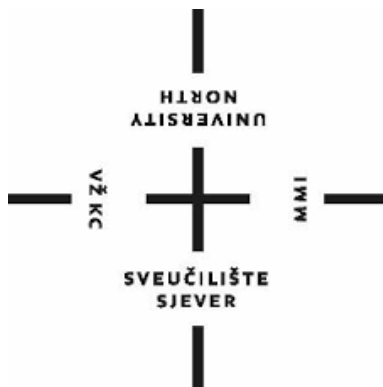

Repository / Repozitorij:

[University North Digital Repository](#)



**SVEUČILIŠTE SJEVER**  
**SVEUČILIŠNI CENTAR VARAŽDIN**



DIPLOMSKI RAD br. 321/SSD/2024

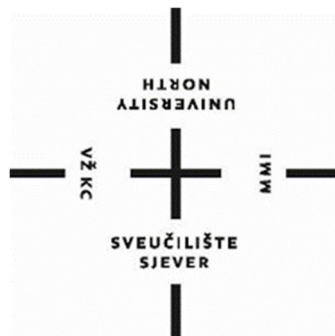
**SESTRINSKA SKRB PACIJENTA KOD**  
**ANEURIZMATSKE MALFORMACIJE**  
**GALENOVE VENE**

Ivica Gavran

Varaždin, rujan 2024.

**SVEUČILIŠTE SJEVER**  
**SVEUČILIŠNI CENTAR VARAŽDIN**

**Odjel za sestrinstvo**



DIPLOMSKI RAD br.321/SSD/2024

**SESTRINSKA SKRB PACIJENTA KOD**  
**ANEURIZMATSKE MALFORMACIJE**  
**GALENOVE VENE**

Student:

Ivica Gavran,

Mentor:

Dr.sc. Ivo Dumić-Čule

Varaždin, rujan 2024.

# Prijava diplomskog rada

## Definiranje teme diplomskog rada i povjerenstva

ODJEL	Odjel za sestrinstvo	
STUDIJ	Diplomski sveučilišni studij sestrinstvo - menadžment u sestrinstvu	
PRISTUPNIK	Ivica Gavran	MATIČNI BROJ 1003099345
DATUM	16.4.2024.	KOLEGIJ Sustavi upravljanja kvalitetom u zdravstvu
NASLOV RADA	Sestrinska skrb pacijenta kod aneurizmske malformacije Galenove vene	
NASLOV RADA NA ENGL. JEZIKU	Nursing care of the patient with aneurysmal malformation of the vein of Galen	
MENTOR	doc.dr.sc. Ivo Dumić-Čule	ZVANJE docent
ČLANOVI POVJERENSTVA	1. izv.prof.dr.sc. Hrvoje Hečimović, predsjednik 2. doc.dr.sc. Ivo Dumić-Čule, mentor 3. doc.dr.sc. Ivana Živoder, zamjenski član 4. izv.prof.dr.sc. Marijana Neuberger, zamjenski član 5.	

## Zadatak diplomskog rada

BROJ	321/SSD/2024
OPIS	Pojam aneurizma Vene Galenae povezan je sa skupinom različitih vaskularnih anomalija, s jednom zajedničkom razlikom, a to je dilatacija Vene Galenae. Predstavlja rijetku vaskularnu anomaliju, čija učestalost još nije poznata. Obzirom na činjenicu da je aneurizma Vene Galenae kongenitalna malformacija, a i zbog boljeg razumijevanja patofiziologije same aneurizme kao i njenih komplikacija, potrebno je detaljno poznavanje njezine anatomije i embriologije. Liječenje malformacije Vene Galenae predstavlja veliki izazov. Terapijski cilj je očuvanje normalnog razvoja mozga bez stvaranja novih neuroloških deficita. Cilj je postići potpunu ekskluziju u što manjem broju pokušaja, obzirom na kliničku stabilnost djeteta i poziciju malformacije. Medicinska sestra/tehničar je neizostavan član medicinskog tima. Glavna odgovornosti medicinskih sestara/tehničara je pružanje optimalne sigurnosti pacijenta prije, tijekom i nakon postupka endovaskularne embolizacije, što će postići temeljitim pregledom, detaljnom dokumentacijom, procjenama i intervencijama usmjerenim na pacijenta. Naglasak se stavlja na komunikaciju medicinske sestre/tehničara sa zdravstvenim timom. Cilj rada je prikazati patofiziologiju Vene Galenae, dijagnostičke postupke, liječenje, komplikacije bolesti i intervencije instrumentara u postupku endovaskularne embolizacije.

ZADATAK URUČEN	20.06.2024.	POTPIS MENTORA	
----------------	-------------	----------------	--



## **PREDGOVOR**

*Zahvaljujem se svom mentoru doc.dr.sc Ivo Dumić-Čule na prijateljskoj suradnji, koji me usmjeravao i davao mi smjernice kako što bolje napisati rad.*

*Zahvaljujem se kolegicama i kolegama na poslu koje su pokrivala moj dio rada kada bi zbog predavanja ili ispita izostajao sa radnog mjesta.*

*Zahvala mojoj obitelji na strpljenju, posebno supruzi koja me je bodrila i poticala da ovo školovanje brzo prođe. Još jednom jedno veliko, Hvala!*

## Sažetak

Pojam aneurizma Galenove vene povezan je sa skupinom različitih vaskularnih anomalija, s jednom zajedničkom razlikom, a to je dilatacija Galenove vene. Predstavlja rijetku vaskularnu anomaliju, čija učestalost još nije poznata. Iako su rijetke, ove su anomalije od posebnog interesa za interventne radiologe, jer je potencijalno endovaskularno liječenje koje se pokazalo učinkovitim, a često i jedinim sigurnim terapijskim modalitetom, promijenilo općenito loš ishod u novorođenčadi i dojenčadi (visok rizik od neuroloških poremećaja, zatajenja srca, visoku stopu smrtnosti do 90%) i malo su u današnje vrijeme poboljšali njihove šanse za preživljavanje. Pacijenti s aneurizmom Galenove vene najčešće imaju srčane i neurološke komplikacije, a klinička slika ovisi o dobi prezentacije. Novorođenčad ima tendenciju zatajenja srca visokog srčanog izbačaja, plućne hipertenzije i, u težim slučajevima, zatajenja višeorganskih sustava. Dojenčad obično ima hidrocefalus, konvulzije ili neurokognitivno kašnjenje. Starija djeca i odrasli obično imaju glavobolje ili intrakranijalno krvarenje. Većina malformacija se dijagnosticira u neonatalnom razdoblju, dok se prenatalna dijagnoza obično postavlja tijekom trećeg tromjesečja trudnoće ultrazvukom prema vizualizaciji anehogene ili hipoehogene okrugle ili ovoidne strukture s pravilnim rubovima smještene u središnjoj liniji stražnjeg dijela treće klijetke. Razvoj endovaskularnih tehnika uvelike je poboljšao lošu prognozu pacijenata. Sveukupni cilj endovaskularnog liječenja je vratiti hemodinamsku ravnotežu i postići fiziološko, a ne anatomsko, izlječenje koje dovodi do povoljnih neuroloških i razvojnih ishoda. Ključno je da medicinske sestre/tehničari posjeduju sveobuhvatno znanje o različitim tehnikama koje se koriste za pristup femoralnoj arteriji, mogućim komplikacijama i zdravstvenoj njezi koja je potrebna za učinkovito upravljanje tim komplikacijama.

Ključne riječi: Galenova vena, vaskularne anomalije, interventni radiolog, endovaskularne tehnike

## **Abstract**

The term aneurysm of the vein of Galen is associated with a group of different vascular anomalies, with one common difference, which is the dilatation of the vein of Galen. It represents a rare vascular anomaly, the frequency of which is not yet known. Although rare, these anomalies are of special interest to interventional radiologists, because potentially endovascular treatment, which has been shown to be effective and often the only safe therapeutic modality, has changed the generally poor outcome in newborns and infants (high risk of neurological disorders, heart failure, high mortality rate of up to 90%) and have improved their chances of survival little nowadays. Patients with an aneurysm of the vein of Galen most often have cardiac and neurological complications, and the clinical picture depends on the age of presentation. Newborns tend to have high cardiac output heart failure, pulmonary hypertension and, in more severe cases, multi-organ system failure. Infants usually have hydrocephalus, convulsions, or neurocognitive delay. Older children and adults usually have headaches or intracranial bleeding. Most malformations are diagnosed in the neonatal period, while prenatal diagnosis is usually made during the third trimester of pregnancy by ultrasound visualization of an anechoic or hypoechoic round or ovoid structure with regular borders located in the midline of the posterior third ventricle. .The development of endovascular techniques has greatly improved the poor prognosis of patients. The overall goal of endovascular treatment is to restore hemodynamic balance and achieve physiologic, rather than anatomic, healing that leads to favorable neurologic and developmental outcomes. It is critical that nurses/technicians have a comprehensive knowledge of the various techniques used to access the femoral artery, potential complications, and the nursing care required to effectively manage these complications.

Keywords: Vein of Galen, vascular anomalies, interventional radiologist, endovascular techniques

## Popis korištenih kratica

ACT	vrijeme aktivne koagulacije (eng. <i>active coagulate time</i> )
AVF	arteriovenska fistula (eng. <i>arteriovenous fistulae</i> )
AVM	arteriovenska malformacija (eng. <i>arteriovenous malformation</i> )
CDC	Centri za kontrolu i prevenciju bolesti (eng. <i>Centers for Disease Control</i> )
CSF	cerebrospinalna tekućina (eng. <i>cerebrospinal fluid</i> )
CT	kompjutorizirana tomografija
FDA	Uprava za hranu i lijekove (eng. <i>Food and Drug Administration</i> )
GDC	Gugleimi odvojivih zavojnica (eng. <i>Gugleimi detachable coils</i> )
MRI	magnetska rezonancija
MRSA	Staphylococcus aureus otporan na meticilin (eng. <i>Methicillin-resistant Staphylococcus aureus</i> )
NBCA	N-butyl cijanoakrilata (eng. <i>N-butyl cyanoacrylate</i> )
PDA	otvoreni duktus arteriozus (eng. <i>patent ductus arteriosus</i> )
PVA	polivinil alkohol (eng. <i>polyvinyl alcohol</i> )
SSS	gornji sagitalni sinus (eng. <i>superior sagittal sinus</i> )
VCD	uređaj za zatvaranje krvnih žila (eng. <i>vascular closure devices</i> )
VGAM	aneurizmatska malformacija Galenove vene (eng. <i>Vein of Galen aneurysmal malformation</i> )



## Sadržaj

1. Uvod.....	1
2. Aneurizmatska malformacija Galenove vene .....	3
2.1. Krvožilni sustav mozga .....	3
2.2. Anatomija i embriologija Galenove vene .....	5
2.3. Epidemiologija.....	8
2.4. Patofiziologija.....	8
2.5. Klasifikacija .....	9
2.6. Klinička slika .....	11
2.7. Dijagnostički postupci .....	14
2.8. Prognoza .....	18
3. Endovaskularni pristup liječenju aneurizmatske malformacije Galenove vene ....	22
3.1. Važnost normalne venske anatomije i definiranje terapijskog cilja .....	24
3.2. Transarterijski pristup .....	25
3.3. Transvenski pristup.....	27
3.4. Sredstva za embolizaciju .....	30
3.5. Postupna embolizacija .....	32
3.6. Komplikacije endovaskularnog liječenja.....	33
4. Uloga medicinske sestre/tehničara u zbrinjavanju pacijenta .....	35
4.1. Intervencije instrumentara tijekom izvođenja endovaskularnog zahvata .....	36
4.2. Zbrinjavanje rana vaskularnog pristupa nakon endovaskularnog zahvata .....	37
4.3. Prevencija infekcije rane nakon endovaskularnog zahvata .....	39
4.4. Monitoring pacijenta.....	41
4.5. Sestrinske dijagnoze .....	42
5. Zaključak .....	50
6. Literatura.....	51
7. Popis slika i tablica .....	56

# 1. Uvod

Pojam aneurizma Galenove vene povezan je sa skupinom različitih vaskularnih anomalija, s jednom zajedničkom razlikom, a to je dilatacija Galenove vene. Predstavlja rijetku vaskularnu anomaliju, čija učestalost još nije poznata. Čini samo 1% svih intrakranijalnih malformacija, ali je postotak ove anomalije u pedijatrijskoj populaciji i do 30%. U većini slučajeva dijagnoza se postavlja postnatalno, dok se antenatalna dijagnoza, zbog same patofiziologije aneurizme, kao i patofiziologije njezinih mogućih komplikacija, postavlja obično tijekom trećeg tromjesečja, često nakon 34. tjedna gestacije. Ova se anomalija smatra jednim od rijetkih uzroka zatajenja srca. Iako su rijetke, ove su anomalije od posebnog interesa za interventne radiologe, jer je potencijalno endovaskularno liječenje koje se pokazalo učinkovitim, a često i jedinim sigurnim terapijskim modalitetom, promijenilo općenito loš ishod u novorođenčadi i dojenčadi (visok rizik od neuroloških poremećaja, zatajenja srca, visoku stopu smrtnosti do 90%) i malo su poboljšali njihove šanse u današnje vrijeme [1].

Iako se aneurizmataska malformacija Galenove vene (eng. *Vein of Galen aneurysmal malformation* - VGAM) razvija u maternici, znakovi i simptomi javljaju se nakon rođenja kada se ukloni placentarna cirkulacija niskog otpora. Ova se malformacija najčešće očituje kao zatajenje srca visokog srčanog izbačaja zbog povećanja venskog povratka u desnu stranu srca. Ozbiljnost simptoma ovisi o temeljnoj angioarhitekturi VGAM-a kao i o dobi djeteta. Što je *shunt* veći, to je veće preopterećenje srca i ranije se javljaju simptomi zatajenja srca. Pacijenti s odgođenom prezentacijom imaju manje *shuntove*; stoga se može manifestirati kao blagi srčani simptomi poput preopterećenja volumenom, tahikardije i znakova kardiomegalije, zajedno s poteškoćama s hranjenjem i neuspjehom u razvoju zbog srčane dekompenzacije [2].

Aneurizmataska malformacija Galenove vene također uzrokuje hidrocefalus zbog kompresije akvadukta zbog proširenog VGAM-a, konvulzija i kašnjenja u razvoju kao posljedica dugotrajne cerebralne venske kongestije i abnormalnog protoka

likvora. Ponekad u neonatalnom razdoblju, ogroman protok krvi u fistulu zajedno s visokim cerebralnim venskim tlakom može dovesti do ishemijskog oštećenja i cerebralnog edema. To uzrokuje brzi gubitak moždanog tkiva, što se naziva topljenje mozga, najopasnija komplikacija VGAM-a [3].

Trenutno je endovaskularna embolizacija tretman izbora u pacijenta s VGAM. Prije razvoja endovaskularne embolizacije, novorođenče s VGAM-om imalo je gotovo 100% smrtnost. Klinička slika pacijenta diktira vrijeme postupka. Rutinski se zahvat zakazuje oko petog do šestog mjeseca starosti u slučaju da nije hitan. Cilj je spriječiti razvoj cerebralne venske hipertenzije i zatajenja srca. Uključuje više faza koje ciljaju na različite pedikule kako bi se izbjeglo krvarenje iz parenhima i venska tromboza. Kongestivno zatajenje srca otporno na medicinsko liječenje zahtijeva hitnu embolizaciju kako bi se smanjilo hemodinamsko opterećenje srca [2].

Zbog složenosti endovaskularnog postupka potrebna je hospitalizacija prije i nakon izvođenja zahvata, a provođenje sveobuhvatne zdravstvene njege treba uključivati svu potrebnu skrb prije, tijekom i nakon zahvata te sve aspekte vezane uz kvalitetu zdravstvenog procesa. Neophodno je znanje o tome kako se dijagnostičke i terapijske tehnike izvode u neurovaskularnom dijelu.

## 2. Aneurizmatska malformacija Galenove vene

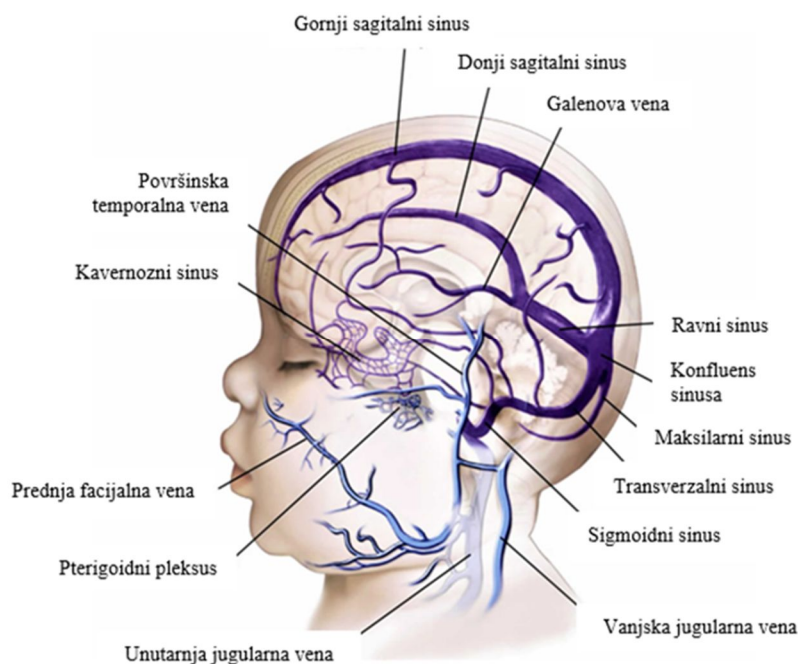
Aneurizmalne malformacije Galenove vene rijetke su kongenitalne vaskularne malformacije karakterizirane skretanjem (eng. *shunt*) arterijskog protoka u proširenu cerebralnu venu dorzalno od tektuma. Većina ovih malformacija javlja se u ranom djetinjstvu, često uzrokujući kongestivno zatajenje srca u novorođenčeta. Pojavom endovaskularnih neurointervencijskih tehnika, izgledi za uspješno liječenje ovih lezija, nekada loših, sada su znatno poboljšani. U medicinskoj literaturi zagovara se nekoliko strategija liječenja, koje se razlikuju u preporučenom pristupu (arterijski ili venski), materijalu za embolizaciju (spirale ili akril), vremenskom rasporedu liječenja i liječenju povezanih stanja kao što je hidrocefalus [4].

Prvi objavljeni opis pretpostavljenog VGAM-a dao je Steinheil 1895. godine. Međutim, radilo se o arteriovenosnoj malformaciji (eng. *arteriovenous malformation* - AVM) koja se drenirala u Galenovu venu, a ne o pravom VGAM-u. U to vrijeme nije postojala razlika između VGAM-a i AVM-a koji se drenirao u Galenovu venu. Godine 1949. Boldrey i Miller liječili su 2 pacijenta s „arteriovenskom fistulom Galenove cerebralne vene“ ligacijom karotidne arterije. Od ova 2 pacijenta, drugi pacijent je vjerojatno predstavljao pravi VGAM. Godine 1955., Silverman i suradnici opisali su dvoje novorođenčadi koja su umrla od zatajenja srca bez primarnog kardiovaskularnog poremećaja i također je otkriveno da imaju AVM koji uključuje Galenovu venu. Oni su prvi sugerirali da bi cerebralni AVM mogao biti uzrok zatajenja srca. Godine 1964. Gold i kolege prvi su klasificirali pacijente s VGAM-om u 3 različite skupine na temelju njihovih prezentacijskih karakteristika. Bila je to prva korelacija između dobi prezentacije, hemodinamskih manifestacija i angioarhitekture lezije [5].

### 2.1. Krvožilni sustav mozga

Cerebralni venski sustav je slobodno komunicirajući i međusobno povezan sustav koji se sastoji od duralnih sinusa i cerebralnih vena. Venski odljev iz hemisfera

velikog mozga sastoji se od dvije skupine vena bez zalistaka, koje omogućuju drenažu: površinske kortikalne vene i duboke ili središnje vene. Površinske kortikalne vene nalaze se u pia tvari na površini kore i dreniraju moždanu koru i subkortikalnu bijelu tvar. Velika moždana vena (Galenova vena) duboka je moždana vena koju čine Rosenthalove bazalne vene, unutarnje moždane i neke gornje cerebelarne vene. Nalazi se posteriorno od moždanog debla i treće komore. Glavna funkcija Galenove vene je drenaža krvi iz gornjeg dijela malog mozga, interpedunkularne jame, donjeg roga lateralnog ventrikula, parahipokampalnog girusa, *corpus callosuma*, srednjeg mozga i koroidnog pleksusa treće i lateralnih komora. Vensko otjecanje iz gornjeg sagitalnog sinusa (eng. *superior sagittal sinus* - SSS) i dubokih vena usmjereno je preko konfluence sinusa prema sigmoidnim sinusima i jugularnim venama (slika 2.1.1) [7].



Slika 2.1.1. Anatomija venskog sustava mozga

Izvor: <https://healthjade.net/vein-of-galen-malformation/>

Mali mozak primarno dreniraju dva niza vena, donje cerebelarne vene i okcipitalni sinusi. Moždano deblo dreniraju vene koje završavaju u donjem i poprečnom petroznom sinusu [6]. Velika Galenova vena je kratka i debela vena formirana anteroinferiorno od spleniuma *corpus callosuma* od tri glavne vene

bazalnog dijela mozga: bazalne vene Rosenthal, unutarnje cerebralne vene i nekih gornjih cerebelarnih vena. Velika moždana vena prolazi kroz kvadrigeminalnu cisternu mozga, zbog čega se ovo područje ponekad naziva Galenovom cisternom. Unutar cisterne, vena ima stražnji tok, zavijajući oko inferiornog aspekta spleniuma *corpus callosum* i dopirući do njegove stražnje strane. Posteriorno od spleniuma *corpus callosum*, velika cerebralna vena spaja se s donjim sagitalnim sinusom i tvori ravni sinus, koji se nalazi unutar spoja između srpolike mozgovne pregrade i moždanih ovojnica. Tijekom svog relativno kratkog toka Galenova vena ima nekoliko pritoka:

- inferiorne cerebralne vene koje dreniraju medijalnu parijetalno-okcipitalnu regiju mozga
- gornja cerebelarna vena koja odvodi gornji dio malog mozga
- kalozalne vene koje dreniraju *corpus callosum* [7].

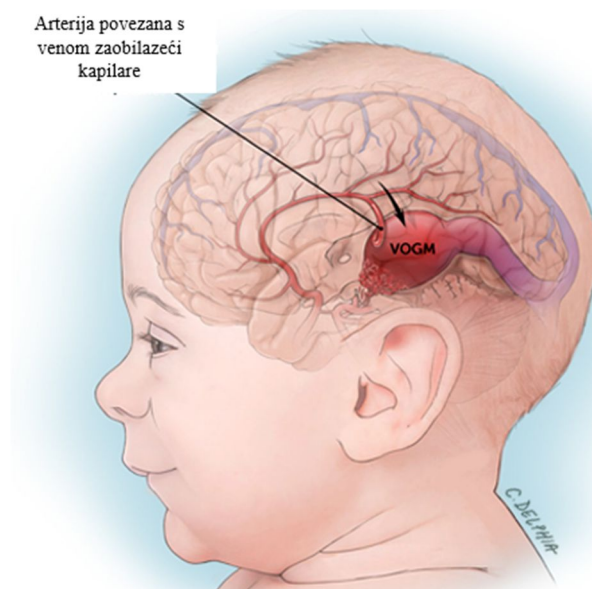
## 2.2. Anatomija i embriologija Galenove vene

Za razumijevanje nastanka venske ili Galenove aneurizmalne malformacije potrebno je osnovno znanje o embriologiji koje je u osnovi formiranja normalnog dubokog cerebralnog venskog sustava. Normalni razvoj vaskularnog cerebralnog sustava odvija se u 3 faze:

1. prethoroidalni stadij I
2. prekoroidalni stadij II
3. koroidalni stadij III [8].

U normalnom neurovaskularnom razvoju, koroidni pleksus postaje odgovoran za cirkulaciju tekućine unutar neuralne cijevi nakon zatvaranja prednje i stražnje neuropore između 6. i 10. tjedna trudnoće. U ovoj fazi, telencefalom se opskrbljuje višestrukim koroidalnim arterijama koje proizlaze iz koroidnog pleksusa. Istodobno, između 10. i 11. tjedna trudnoće, arterijska mreža korteksa sazrijeva i koroidalne arterije gube svoju središnju ulogu u cerebralnoj vaskularizaciji. Uparene unutarnje cerebralne vene razvijaju se i dreniraju koroidni pleksus. Unutarnje cerebralne vene

završavaju u stražnjem dijelu središnje prosencefalične vene Markowski, koja je u ovom trenutku počela involuirati. Ostaci kaudalnog dijela srednje prozencefalne vene zatim se spajaju s unutarnjim cerebralnim venama i formiraju Galenovu venu [5]. Kada se razvije aneurizmatička malformacija Galenove vene, formiraju se arteriovenski *shuntovi* između koroidne cirkulacije i srednje prosencefalične vene (eng. *median prosencephalic vein - MPV*) Markowski. Prisutnost ovih *shuntova* održava otvorenu središnju prosencefaličnu vene Markowski i uzrokuje njezino povećanje, što tvori VGAM (slika 2.2.1). Također sprječava normalno formiranje Galenove vene. Prednje koroidalne arterije, stražnje koroidalne arterije i prednje cerebralne arterije dreniraju izravno u VGAM. Uz to, cirkumferentne, mezencefalne, meningealne i, rijetko, subependimalne arterije anastomozirane su na VGAM, iako one obično nisu dominantna značajka ove malformacije [8].



Slika 2.2.1. Prikaz VGAM-a

Izvor: <https://www.childrenshospital.org/conditions/vein-galen>

Malformacija Galenove vene nastaje između 6. i 11. tjedna trudnoće i posljedica je abnormalne arteriovenske veze između primitivnih koroidalnih arterija i srednje prozencefalne vene Markowski, preteče Galenove vene. Tipično, do 11. tjedna trudnoće MPV se povlači. Postojanost ove veze između tih struktura ima abnormalan

trajni protok kroz MPV i to ometa njegovu normalnu involuciju. Štoviše, nepravilan protok sprječava nastanak Galenove vene i dovodi do pojave nekih abnormalnih arteriovenskih šantova. Posljedično, razvoj VGAM-a može se smatrati pogreškom u ranoj fazi vaskulogeneze. Abnormalnost VGAM također uzrokuje neke sekundarne cerebralne posljedice, kako zbog fenomena cerebralne vaskularne krađe tako i zbog efekta mase. Sekundarne posljedice izazvane kontinuiranim porastom protoka mogu se vidjeti i na arterijskoj i na venskoj strani VGAM-a [7]. Proširene arterije mogu pokazati sinuoznost i mogu biti povezane s arterijskom aneurizmom i/ili stenookluzivnom bolešću. Slično, duralni sinusi uključeni u VGAM drenažu mogu postati stenotični ili opstruirani, s preraspodjelom venskog protoka u kortikalne vene. Oboje može dovesti do cerebralne ishemije, hidrocefalusa i leukomalacije. Muralni podtip VGAM je izravni arteriovenski shunt. Ta se mreža obično nalazi u kvadrigeminalnoj cisterni i rezultira manje značajnim povećanjem protoka krvi. Ima kasnu medicinsku simptomatologiju u izvanmaterničnom životu i povezana je s manjim stupnjem zatajenja srca. Koroidalni VGAM se češće vidi i korelira s lošijom prognozom. Tip šanta koji postoji u VGAM-u definira njegovu kliničku prezentaciju i stoga se koristi za predlaganje nekoliko VGAM klasifikacija [8].

Duboka cerebralna venska anatomija VGAM-a je od posebne važnosti i bila je predmet značajnih rasprava budući se VGAM se mogu drenirati kroz normalni ravni sinus i/ili kroz falcini sinus, perzistentni embrionalni sinus koji se spaja sa stražnjom trećinom gornjeg sagitalnog sinusa. Varijacije u drenaži uključuju hipoplastične ili odsutne ravne sinuse i višestruke ili vijugave falcine sinuse. Prisutnost ravnog sinusa ne isključuje postojanje VGAM-a. Važniji je koncept da, umjesto da bude odvojen od sustava duboke venske drenaže, VGAM može održavati veze s galenskim sustavom. Ovaj koncept je ključan u određivanju plana endovaskularnog liječenja, jer ti drenažni putovi mogu biti vidljivi samo na naknadnim slikovnim studijama nakon endovaskularnog liječenja [5].



## 2.3. Epidemiologija

Kao što je već navedeno, aneurizmatička malformacija Galenove vene rijetka je kongenitalna malformacija intrakranijalnog venskog sustava. Prava učestalost nije poznata, ali se procjenjuje da se javlja na 1 u 10 000 do 1 u 25 000 novorođenčadi. Ova malformacija čini 30% pedijatrijskih kongenitalnih malformacija vaskularne malformacije i oko 1% svih pedijatrijskih kongenitalnih anomalija. Dijagnoza se prenatalno postavlja u približno 29% slučajeva. Obično se otkrije tijekom kasnog drugog ili trećeg tromjesečja trudnoće; na prenatalnoj ultrasonografiji, pojavljuje se kao središnja anehogena masa u mozgu fetusa. U nedavnoj retrospektivnoj studiji 21 slučaja VGAM-a, povezane abnormalnosti bili su prisutni u 17 slučajeva (81%), a uključuju kardiomegaliju (64%), proširene žile vrata (32%), ventrikulomegaliju (24%) i polihidramniju (16%). U teškim slučajevima, hidrops se može pojaviti kao rezultat srčanog zatajenja visokog srčanog izbačaja uzrokovanog malformacijom. Cerebralne ishemijske promjene mogu rezultirati porencefalijom. Može također doći do intrakranijalnog krvarenja, iako to nije čest nalaz. Mogu biti prisutne srčane malformacije, poput defekta atrijskog septuma i anomalnih plućnih venskih veza. Funkcionalne kardiološke studije mogu otkriti trikuspidnu regurgitaciju i reverzni protok aorte [9].

## 2.4. Patofiziologija

Arteriovenska veza između primitivnih koroidalnih žila i središnje prosencefalične vene Markowski dovodi do hemodinamskih abnormalnosti, što rezultira opstrukcijom regresije embrionalne vene i razvoja Galenove vene. Nakon toga, arteriovenska veza visokog srčanog izbačaja pridonosi venskoj hipertenziji i aneurizmatičkoj dilataciji središnje prosencefalične vene. Osim toga, stenoza duralnih sinusa je još jedan uzrok dilatacije, koja je posljedica brzog i turbulentnog protoka uzrokovanog arteriovenskim spojem. Drenaža malformacije je prema ravnom sinusu, a također se drenira u sagitalni sinus kroz perzistentni falcini sinus. U ovom slučaju

ravni sinus je odsutan, hipogenetski ili stenotičan. Arteriovenska deformacija opskrbljuje se nizom arterijskih hranidbenih žila uključujući subependimálnu mrežu koja potječe iz stražnjeg Willisovog kruga, talamoperforantnih arterija, koroidalnih arterija i limbičkog arterijskog luka. Nalazi se u cisterni *velum interpositum* kao i u kvadrigeminalnoj cisterni, a ne postoji veza između malformacije i dubokog venskog sustava, što se tradicionalno smatralo. Međutim, ova je teorija dovedena u pitanje u novijim literaturnim izvješćima. U tim studijama, drenaža malformacije u duboki venski sustav potvrđena je naknadnim slikanjem, uključujući unutarnje cerebralne vene, ravne sinuse, falcine sinuse, bazalne vena Rosenthal i donji sagitalni sinus [10].

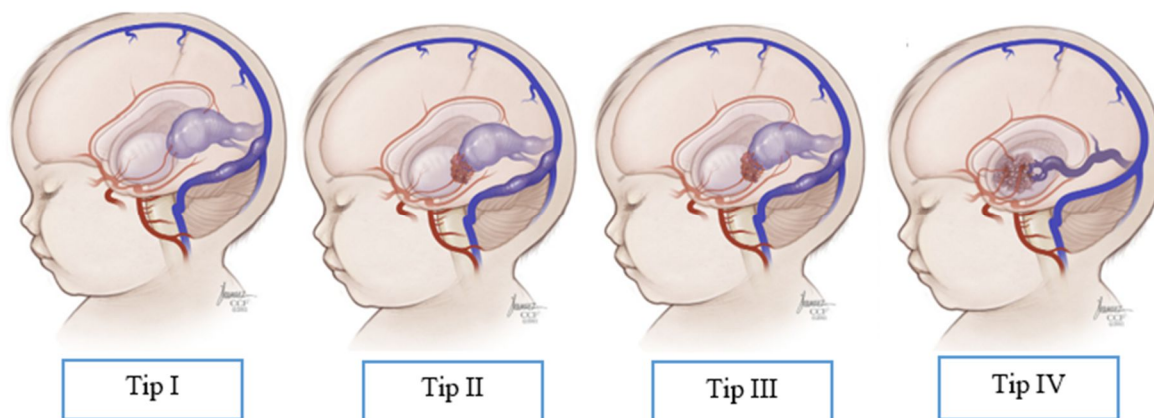
Genetska osjetljivost na VGAM još uvijek je nejasna, dok postoje neki potencijalno uzročni geni prijavljeni u vezi s ovim stanjem. Identificirana je mutacija gena *RASA1* u dva pacijenta s VGAM-om, dok je u nekim studijama objavljeno da pacijenti s VGAM-om nose mutaciju u *ENG* genu koji kodira endoglin [10]. Za razliku od VGAM-a, susjedni parenhimski AVM mogu izazvati aneurizmatšku dilataciju Galenove vene. Ta su proširenja poznata kao proširenja aneurizma Galenove vene ili varikoziteti i razlikuju se od VGAM-ova. Prije nije postojala nikakva razlika između ova dva entiteta, što je rezultiralo nepreciznim opisima anatomskih značajki i prirodne anamneze VGAM-a [5].

## 2.5. Klasifikacija

Predloženi su različiti sustavi klasifikacije za VGAM, međutim, dva klinički najkorištenija sustava su Lasjaunias i Yasargil. Lasjaunias koji su opisali dva angiografska tipa aneurizmatških malformacija: primarnu ili pravu malformaciju Galenove vene i sekundarni tip koji je rezultat dubokog AVM-a koja drenira u Galenovu venu. Primarni tip je dalje podijeljen na muralni tip i koroidalni tip. Muralni tip ima jednu ili više izravnih arterijskih veza sa zidom središnje prosencefalične vene Markowski. Koroidalni tip ima mnogo koroidalnih izvora koji tvore mrežu koja se ulijeva u središnju prosencefaličnu venu Markowski. Predložena su četiri tipa

aneurizmatičkih malformacija na temelju obrasca arterijske dovodne drenaže u Galenovu venu, a to su:

1. Tip I - sastoji se od jedne ili više izravnih fistula između perikalozalnih i stražnjih cerebralnih arterija i Galenove vene
2. Tip II - sastoji se od mreže talamoperforatora koja se nalazi između arterijskih hranitelja i Galenove vene
3. Tip III - ima višestruke fistulozne veze iz različitih žila koje imaju karakteristike malformacija tipa I II
4. Tip IV - ima susjedne AVM koji se dreniraju u Galenovu venu i uzrokuju sekundarnu aneurizmatičku vensku dilataciju (slika 2.5.1) [5].



Slika 2.5.1. Četiri tipa aneurizmatičkih malformacija

Izvor: <https://www.frontiersin.org/articles/10.3389/fped.2022.871565/full>

Samo primarna malformacija galenove vene (klasifikacija po Lasjauniasu) i malformacije tipa I do III (klasifikacija po Yasuargilu) predstavljaju prave VGAM-ove, u kojima je središnja prosencefalična vena Markowski patološka žila. Malformacije sekundarne Galenove vene (klasifikacija po Lasjauniasu) i malformacije tipa IV (klasifikacija po Yasargilu) su AVM-ovi koji čine sekundarnu dilataciju Galenove vene [11].

Koroidalni tip najčešći je tip koji čini 56 do 76% svih VGAM-ova i čest je u muškaraca. Uglavnom se javlja u novorođenčadi, a karakterizira ga kongestivno

zatajenje srca zbog fistule visokog protoka. U koroidalnom tipu, višestruki arterijski hranitelji preusmjeravaju krv u prednji dio središnje prosencefalične vene Markowski. Dovodne žile uglavnom dolaze iz koroidalnih arterija, uključujući prednju i stražnju koroidalnu, prednju cerebralnu, kao i povremeno kvadrigeminalnu i talamoperforantnu arteriju. U muralnom tipu, jedna ili više arteriovenskih fistula (eng. *arteriovenous fistulae* - AVF) šantiraju u inferolateralni rub stijenke od središnje prosencefalične vene Markowski s nižim protokom. Arterijski hranitelji nastaju iz jednostranih ili bilateralnih kvadrigeminalnih arterija i stražnjih koroidalnih arterija. Klinički, česta je u dojenčadi i djece povezana sa simptomima makrocefalije, hidrocefalusa i zaostajanja u razvoju. Zbog sporog protoka i malog broja fistula ima bolju prognozu, a tromboza je kod ovog tipa češća u odnosu na koroidalni tip [12].

## 2.6. Klinička slika

Klinička prezentacija je usko povezana između dobi novorođenčadi ili dojenčadi u trenutku prezentacije i angioarhitekture i hemodinamskih karakteristika VGAM-a. Novorođenčad kojoj je dijagnoza postavljena *in utero* može već pokazivati znakove zatajenja srca prije poroda. Preopterećenje volumenom koje nameće VGAM s šantom visokog protoka je takvo da može odmah uzrokovati kardiovaskularne i respiratorne zatajenja. Većina slučajeva (94%) dijagnosticiranih u neonatalnom razdoblju stoga će imati zatajenje srca visokog srčanog izbačaja. U prošlosti, prije pristupa endovaskularnom liječenju, stopa smrtnosti za ovu skupinu bila je blizu 100%. Ako VGAM nije dijagnosticiran *in utero*, porođaj i prva 24 sata novorođenčadi često su asimptomatski. Veći VGAM-i tada mogu pokazati brzo pogoršanje kliničkog statusa s brzim pogoršanjem srčanog zatajenja koje dovodi do multiorganskog zatajenja. Smanjeni otpor i visok protok krvi u leziji uzrokuju zatajenje srca visokog srčanog izbačaja u novorođenčadi [13].

Pacijenti s VGAM-om najčešće imaju srčane i neurološke komplikacije. Klinička slika ovisi o dobi prezentacije. Novorođenčad ima tendenciju zatajenja srca visokog srčanog izbačaja, plućne hipertenzije i, u težim slučajevima, zatajenja

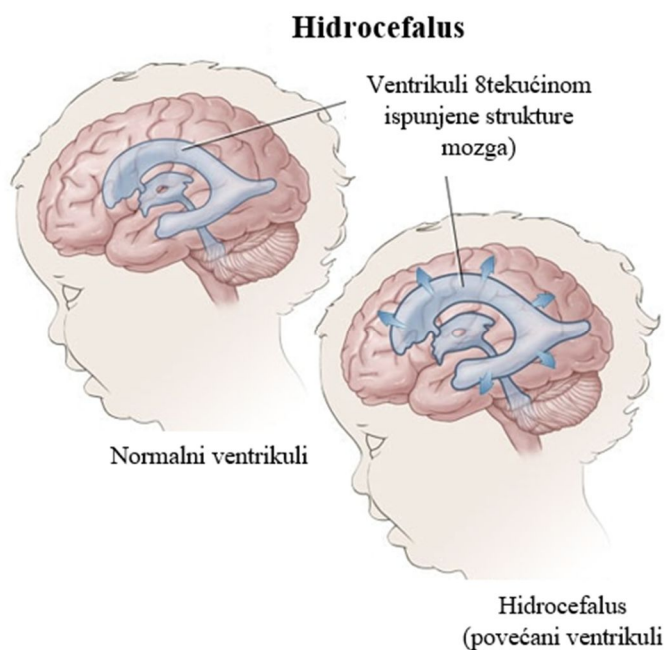
višeorganskih sustava. Dojenčad obično ima hidrocefalus, konvulzije ili neurokognitivno kašnjenje. Starija djeca i odrasli obično imaju glavobolje ili intrakranijalno krvarenje. Ako se zatajenje srca pojavi izvan neonatalnog razdoblja, obično je blago do umjereno i može se medicinski kontrolirati [5].

Arteriovenska veza visokog protoka i niskog otpora koja je prisutna u VGAM-u uzrokuje kompenzacijsko povećanje volumena krvi i minutnog volumena srca. Kao rezultat toga, cerebralni protok krvi može činiti čak 80% minutnog volumena srca u tim slučajevima. *In utero*, placenta je također sustav niskog otpora koji se natječe s VGAM-om za protok krvi i ograničava protok krvi koji prolazi kroz VGAM. Međutim, krvotok nakon poroda znatno se povećava kroz VGAM. Nekoliko je čimbenika koji dovode do pogoršanja srčane funkcije. Povećani venski povrat zbog VGAM-a može dovesti do plućne hipertenzije. Prisutnost otvorenog duktusa arteriosusa (eng. *patent ductus arteriosus* - PDA) i/ili otvorenog foramena ovale povećava volumen venskog povrata, što pogoršava plućnu hipertenziju. Osim toga, ti desno-lijevi šantovi smanjuju koronarni protok krvi, što može rezultirati ishemijskom miokarda. Do preokreta dijastoličkog protoka može doći u silaznoj aorti, što može dovesti do jetrene i bubrežne insuficijencije [13].

Normalan cerebralni razvoj zahtijeva normalnu ravnotežu tekućine između izvanstaničnog, unutarstaničnog i intravaskularnog prostora. Kada je VGAM prisutan, eferentni protok usmjeren je medijalno s obzirom na perzistentne okcipitalne i rubne sinuse. S druge strane, protok je usmjeren dalje od duralnih sinusa, što može dovesti do hipoplastičnih ili tromboziranih jugularnih bulbosa, kao i do povećanja vena lica. Može se razviti venska kongestija i intrakranijalna venska hipertenzija, što remeti ravnotežu tekućine među intrakranijalnim prostorima, što dovodi do poremećenog kortikalnog razvoja. Cerebralna atrofija i ireverzibilno oštećenje mozga mogu se pojaviti kao posljedica trajne venske kongestije [5]. Kada se otkriju u antepartalnom ili neonatalnom razdoblju, povezuju se s lošom prognozom. U teškim slučajevima može doći do brzog gubitka parenhima, što je poznato kao topljenje mozga. Dojenčad i djeca koja su u početku neurološki normalna još uvijek mogu doživjeti progresivno neurološko i kognitivno opadanje koje se očituje razvojem kalcifikacija, subependimalne atrofije i epilepsije. Vraćanje hemodinamske ravnoteže ispravljanjem

venske hipertenzije nakon endovaskularnog liječenja može dovesti do regresije cerebralnih kalcifikacija. Neurološki nedostaci obično se javljaju zbog vaskularnog krađa uzrokovanog velikim protokom kroz VGAM, dok je razvojno zaostajanje uzrokovano venskom kongestijom [14].

Hidrocefalus i makrokranija tipični su znakovi u dojenčadi (slika 2.6.1). Opstruktivni hidrocefalus može nastati zbog kompresije cerebralnog akvadukta pomoću VGAM-a, međutim, čini se da je dominantni uzrok komunikacijski hidrocefalus koji se javlja zbog smanjene apsorpcije cerebrospinalne tekućine (eng. *cerebrospinal fluid* - CSF) kao rezultat intrakranijalne venske hipertenzije uzrokovane poremećajem hidrovenske ravnoteže. U oba slučaja, hidrocefalus je sekundarni fenomen koji je posljedica VGAM-a. Glavobolje i konvulzija uobičajeni su simptomi kod starije djece s VGAM-om. Osim toga, subarahnoidno i intraparenhimsko krvarenje također mogu biti uzrok pojavljivanja kod starije djece s VGAM-om [15].



Slika 2.6.1. Prikaz hidrocefalusa kao posljedice VGAM-a

Izvor: <https://www.nashvilleneurosurgery.com/conditions/hydrocephalus/>

Ostali simptomi mogu uključivati kranijalne modrice, proširene vene na tjemenu (najčešće u periorbitalnoj regiji) i ponavljajuću epistaksu. Starija djeca često imaju glavobolju koja može biti popraćena subarahnoidalnim krvarenjem. Gold i suradnici otkrili su da se subarahnoidno krvarenje pojavilo u 10 od 13 pacijenata koji pripadaju ovoj dobnoj kategoriji. Kasna dijagnoza u asimptomatskih bolesnika češće se viđa zbog raširene uporabe MR snimanja. U takvom slučaju, VGAM je obično malen, a količina arteriovenskog šanta ograničena [16].

## 2.7. Dijagnostički postupci

Većina pacijenata s VGAM-om dijagnosticira se u neonatalnom razdoblju. Prenatalna dijagnoza obično se postavlja tijekom trećeg tromjesečja trudnoće ultrazvukom prema vizualizaciji anehogene ili hipoehogene okrugle ili ovoidne strukture s pravilnim rubovima smještene u središnjoj liniji stražnjeg dijela treće klijetke. Potrebna je dovoljna dilatacija malformacije ako se može otkriti na ultrazvuku u prvom ili čak drugom tromjesečju, a konformacija antenatalne dijagnoze obično se provodi dopplerom u boji i magnetskom rezonancom (MRI) [17].

Gotovo 29% VGAM-a otkriva se prenatalno, *in utero*. Prije uvođenja sonografije, novorođenčad s VGAM-om općenito je imala zatajenje srca „nepoznate“ etiologije, a točna dijagnoza postavljala se tek u trenutku fatalnog zatajenja srca ili *post mortem*. Danas se prenatalna identifikacija ove abnormalnosti provodi 2D ultrasonografijom, pulsirajućim Dopplerom, mapiranjem boja, 3D Doppler sonografijom i što je najvažnije magnetskom rezonancom. Obično se prvi put otkrije ultrazvukom fetusa od oko 25 tjedana gestacije (najčešće na kraju drugog i početkom trećeg tromjesečja trudnoće) [15].

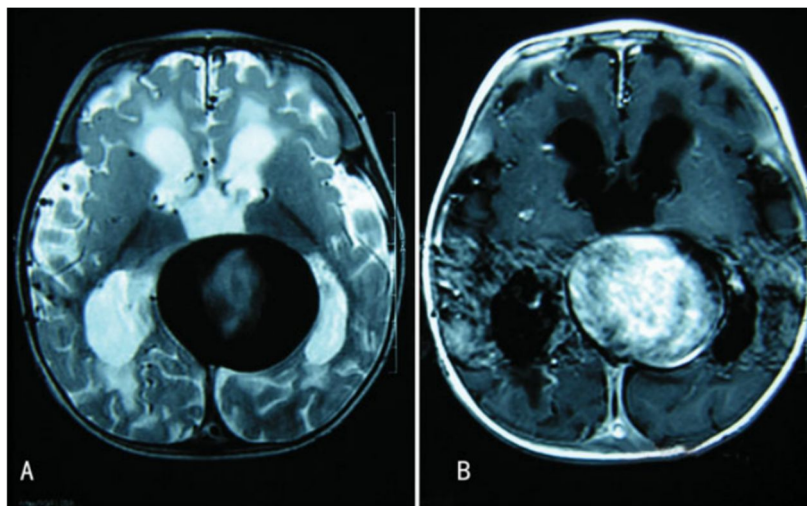
Postoji antenatalna VGAM klasifikacija koja uključuje izolirani VGAM, kada je VGAM jedina manifestacija i pridruženi VGAM, kada je VGAM povezan sa srčanim i neurološkim abnormalnostima. Prekid trudnoće treba učiniti kada dođe do hidropsa ploda i ozbiljnog zatajenja srca [17].

Temeljita procjena novorođenčeta koje se liječi zbog sumnje na VGAM započinje kliničkim pregledom i nizom dijagnostičkih testova kako bi se odredila strategija liječenja. Neonatalna procjena treba uključivati potpunu kliničku procjenu novorođenčeta uključujući težinu i opseg glave. Ehokardiogram pruža osnovne podatke za pacijente bez srčane insuficijencije i pomaže kvantificirati težinu zatajenja srca u simptomatskih pacijenata. Potrebno je učiniti testove bubrežne i jetrene funkcije kako bi se otkrila bubrežna i jetrena insuficijencija, osobito kada je prisutna srčana insuficijencija. Ultrazvuk preko velike fontanele može se izvesti uz krevet kako bi se procijenio moždani parenhim, veličina VGAM-a i procijenila veličina ventrikula. Magnetska rezonanca mozga može pomoći u potvrdi dijagnoze VGAM-a i otkrivanju cerebralnih promjena kao što su infarkti, atrofija i hidrocefalus. Elektroencefalogram treba učiniti pacijentima u jedinicama intenzivnog liječenja za isključivanje konvulzija [5].

Radiografija prsnog koša pokazuje kardiomegaliju koja je posljedica kongestivnog zatajenja srca. Radiografija mozga može prikazati rub kalcifikacije unutar stijenke aneurizmatičke vrećice, što se smatra lošim pokazateljem povezanim s tendencijom naknadne tromboze [18].

Kranijalna kompjutorizirana tomografija (CT) obično prikazuje sferičnu masu smještenu u kvadrigeminalnom cisterni ili cisterna *velum interpositum*. Dilatirani ventrikularni sustav, hipodenziteti periventrikularne bijele tvari i difuzna cerebralna atrofija obično se dijagnosticiraju putem MRI-a, koji ima mogućnost točnog pokazivanja mjesta lezije, vaskularne arhitekture i statusa drenaže žile u VGAM malformaciji (slika 2.7.1) [18].





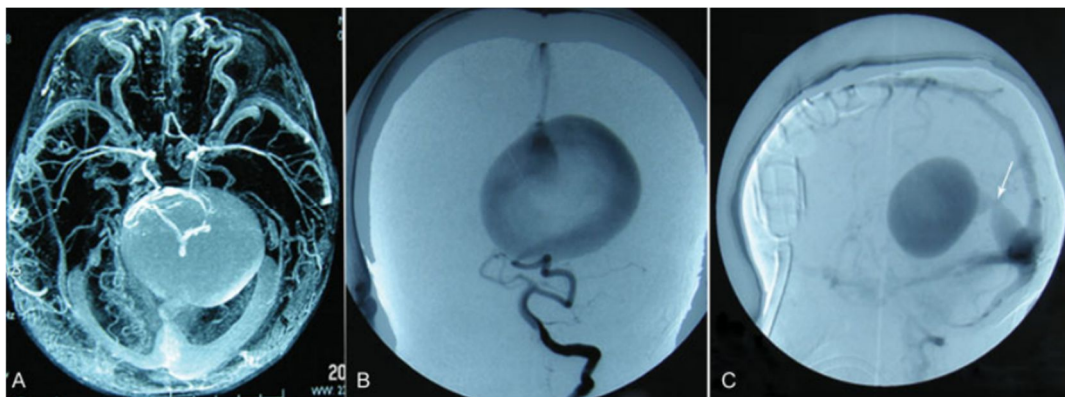
Slika 2.7.1. Prikaz VGAM-a magnetskom rezonancom

Izvor: <https://www.thieme-connect.com/products/ejournals/pdf/10.1055/s-0038-1635108.pdf>

Posljednjih godina fetalna magnetska rezonancija postala je zlatni standard i superiorna je Doppler ultrasonografiji u dijagnostici VGAM. Susjedna anatomija može se superiorno analizirati primjenom MRI-a u fetusu. Magnetskom rezonancijom može se procijeniti broj i vrsta arterijskih hranitelja, može otkriti postojanje bilo kojeg čvorišta, točan položaj fistule, procijeniti venska drenaža i identificirati venska tromboza. Također, omogućuje procjenu bilo kojeg prethodnog oštećenja zbog sekundarnih posljedica na mozak. Otkriva cerebralna ishemijska područja, cerebralnu atrofiju, treću klijetku ili kompresiju akvadukta što je važno jer oštećenje od venske kongestije i anomalnog protoka cerebralne spinalne tekućine može onemogućiti agresivno liječenje. Definitivni stupanj ireverzibilnog cerebralnog oštećenja važan je i za donošenje terapijske odluke i za procjenu prognoze [19].

Isto tako, položaj i identitet glavnih arterijskih stabala, primarnih grana kao i sekundarnih grana koje hrane fistulu bolje se prepoznaju na MRI-u mozga nego na CT-u lubanje. Dodatno, parenhimske promjene uključujući žarišnu encefalomalaciju i difuzni gubitak volumena mozga također mogu biti vidljive u CT-u i MRI-u, koji se smatraju prediktorima lošeg ishoda. Angiografija (uključujući MR angiografiju i CT

angiografiju) ostaje zlatni standard za dijagnozu. Ima prednosti u otkrivanju mjesta, veličine, morfologije i abnormalne dinamike protoka krvnih žila (2.7.2) [20].



Slika 2.7.2. Prikaz nalaza angiografija pacijenata s VGAM-om

Izvor: <https://www.thieme-connect.com/products/ejournals/pdf/10.1055/s-0038-1635108.pdf>

Slično tome, bolje prikazuje male hranilice koje opskrbljuju fistulu, kao i dinamičke aspekte venske drenaže u normalni mozak i hemodinamiku arteriovenskog šanta. Strategije za odluku o liječenju mogu se donijeti prema snimkama angiografije. U budućim primjenama, MRI s četverodimenzionalnim protokom vjerojatno je koristan u upravljanju i praćenju intrakranijalnih hemodinamskih promjena tijekom embolizacija, za procjenu učinkovitosti i rizika od reperfuzijskih komplikacija te pomaže u otkrivanju protoka arteriovenskog šanta, priljeva u cerebralne žile, i redistribuciju cerebralnog protoka nakon embolizacije VGAM-a [20]. Postoje neka ograničenja fetalnog MRI-ija. Ne može procijeniti spektar krvotoka arteriovenske fistule. Također, ne može procijeniti fetalnu srčanu funkciju koja je u korelaciji s prognozom [19].

Spontana tromboza VGAM-a je rijetka, a temeljni uzročni mehanizam nije u potpunosti shvaćen. Opisano je više čimbenika uključujući promjenu hemodinamike (usporen protok, povećani tlak ili turbulencija), vaskularni spazam, vaskularnu proliferaciju i regresivne aterosklerotske promjene u žilama. Ventrikularni šant i uporaba kontrastnog sredstva za angiografiju također su smatra se koreliranim s

trombozom VGAM-a. Slikovno istraživanje može dobro pokazati značajke tromboze. Na CT-u povremeno otkriva heterogeni signal povezan s kalcificiranom kapsulom, a CT s kontrastom pokazuje središnji tromb i perifernu krv koja cirkulira duž stijenke vrećice. Magnetska rezonancija tromboze VGAM-a prikazuje izvanstanični methemoglobin u središnjem dijelu i hemosiderin u perifernom dijelu lezije [21].

Digitalna subtraksijska angiografija (eng. *digital subtraction angiography* - DSA) ostaje zlatni standard za procjenu i, što je još važnije, liječenje cerebrovaskularnog sustava. Samo DSA nudi točnu procjenu angioarhitekture VGAM-a i omogućava pristup endovaskularnom liječenju malformacije te specificira finu anatomiju arterijskih hranitelja u smislu broja, podrijetla i veličine te identificira popratne vaskularne anomalije [19].

## **2.8. Prognoza**

Prognoza i ishod VGAM-a ovisi o dva čimbenika. Primarni čimbenik je težina zatajenja srca, koja je izravno povezana s brojem arteriovenskih šantova. Prenatalni ultrazvučni znakovi poput polihidramnija, trikuspidalne insuficijencije, perikardijalnog i pleuralnog izljeva, kardiomegalije i ascitesa ukazuju na zatajenje srca i neukrotivu anomaliju visokog protoka, pa je prognoza lošija. Sekundarni prognostički čimbenik je broj popratnih anomalnih fetalnih poremećaja. Dodatne fetalne abnormalnosti imaju lošiju prognozu, dok izolirani fetalni VGAM često pokazuje bolju prognozu. Ne postoje dokazi o optimalnim metodama poroda te novorođenčadi. Međutim, predlaže se da se porođaj treba odvijati u centru tercijarne skrbi sa specijalistima perinatologije, pedijatrijske kardiologije, pedijatrijske neuroradiologije i neurokirurgije [16].

Prije pojave endovaskularnih tehnika, operativni zahvat je bio primarni način liječenja iako je imao iznimno visoku smrtnost, čak i do 100%. Iako postoje odabrane studije o dobrim ishodima nakon operativnog zahvata, ishodi većih studija ne mogu se usporediti s rezultatima dobivenim endovaskularnim liječenjem. Godine 1991. Friedman i suradnici su izvijestili o smrtnosti od 50% i stopi mentalnog zaostajanja od

37%. S poboljšanjem endovaskularnih tehnika i neonatalne intenzivne skrbi, smrtnost se značajno smanjila. Godine 1993. ista je skupina izvijestila o nizu od 11 pacijenata bez smrtnosti i 55% stopa funkcionalno normalnih pacijenata. Rani izvještaji usredotočeni su na tehničke aspekte liječenja VGAM-a endovaskularnom terapijom bez naglaska na neurološki ishod [22]. Bez liječenja, više od 90% pacijenata s VGAM-om umire u neonatalnom i dojenačkom razdoblju. Meta-analiza o ishodu i komplikacijama endovaskularne embolizacije za VGAM otkrila je da se udio dobrog ishoda povećao s 49 na 70% od 1980-ih do 2000-ih, no morbiditet i mortalitet još uvijek su vrlo visoki. Postoje neki čimbenici koji su u korelaciji s kliničkim ishodom koji uključuju tehniku embolizacije, kliničku prezentaciju (multiorganski neuspjeh i neurološki simptomi) i slikovne nalaze (ekstenzivna encefalomalacija, kalcifikacija parenhima). Isto tako, koroidalni tip VGAM-a ima lošiju prognozu od muralnog tipa [10].

U odabranim izvještajima, potpuna radiografska obliteracija smatrana je uspješnim ishodom, čak i ako je pacijent naknadno umro. U novijim izvješćima, promjena je usmjerena na preživljavanje i neurokognitivni ishod. Godine 2006. Lasjaunias i suradnici izvijestili su o nizu od 233 pacijenta s VGAM-om liječenih embolizacijom, što je trenutno najveće prijavljeno iskustvo. Zabilježili su ukupnu smrtnost od 10,6%. Novorođenčad je imala smrtnost od 52%, što je značajno više od smrtnosti dojenčadi (7,2%) i djece (0%). Osim toga, 74% preživjelih pacijenata bili su bez neurološkog deficita, 15,6% je umjereno neurološki zaostajalo, a 10,4% doživjelo je tešku mentalnu retardaciju tijekom medijan vremena praćenja od 4,4 godine. Između 90% i 100% obliteracija postignuta je u 55% pacijenata, dodatno naglašavajući da potpuna obliteracija VGAM-a nije potrebna u svim slučajevima postići kliničko poboljšanje [5].

Glavna posljedica VGAM-a je trajni neurološki deficit s intelektualnim oštećenjem i epilepsijom. Procjena ishoda terapije u pacijenata s VGAM-om može se provesti pomoću sustava Bicêtre rezultata neonatalne procjene koji su predložili Lasjaunias i suradnici (Tablica 2.8.1) [10].

Tablica 2.8.1. Bicêtre rezultat neonatalne procjene

<b>Bodovi</b>	<b>Srčana funkcija</b>	<b>Cerebralna funkcija</b>	<b>Respiratorna funkcija</b>	<b>Jetrena funkcija</b>	<b>Bubrežna funkcija</b>
5	Normalna	Normalna	Normalna	-----	-----
4	Preopterećenje, bez liječenja	Subklinička, izolirane abnormalnosti i EEG-a	Tahipneja, dijete pojede bočicu do kraja	-----	-----
3	zatajenje stabilno uz liječenje	Nekonvulzivni intermitentni neurološki znakovi	Tahipneja, ne pojede bočicu do kraja	Nema hepatomegalije, normalna funkcija jetre	Normalna
2	Zatajenje, nije stabilan uz liječenje	Izolirane konvulzije	Potpomognuta ventilacija, normalna zasićenost FIO <sub>2</sub> <25%	Hepatomegalija, normalna funkcija jetre	Prolazna anurija
1	Potrebna ventilacija	Konvulzije	Potpomognuta ventilacija, normalna zasićenost FIO <sub>2</sub> >25%	Umjerena ili prolazna insuficijencija jetre	Nestabilna diureza uz liječenje
0	Ne reagira na terapiju	Trajni neurološki simptomi	Potpomognuta ventilacija, desaturacija	Abnormalna koagulacija, povišene razine enzima	Anurija

Izvor: <https://www.thieme-connect.com/products/ejournals/pdf/10.1055/s-0038-1635108.pdf>

Ovaj sustav bodovanja može pomoći u procjeni učinka kliničkog liječenja, pridonijeti ispravljanju pristupa terapiji i poboljšati razinu upravljanja VGAM-om

[10]. Ova ljestvica od 21 točke daje bodove za ozbiljnost znakova i simptoma koji se odnose na srčani, plućni, neurološki, jetreni i bubrežni sustav. Kliničke i laboratorijske vrijednosti koriste se za izračunavanje Bicêtre rezultata za novorođenče koje ima VGAM. Rezultat  $<8$  od 21 ukazuje na skoro fatalnu prognozu, a dojenče se smatra previše nestabilnim za hitnu embolizaciju. Rezultat između 8 i 12 karakterizira novorođenčad koja će najvjerojatnije imati koristi od hitne embolizacije. Rezultat  $>12$  sugerira dojenčad koja su kandidati za medikamentozno liječenje kardiopulmonalne insuficijencije. Medikamentozno liječenje nastavlja se do otprilike 5. mjeseca starosti kada dob i veličina djeteta smanjuje rizik produljene embolizacije [10].

### 3. Endovaskularni pristup liječenju aneurizmatске malformacije Galenove vene

Transarterijska embolizacija je vrhunski način i zlatni standard liječenja VGAM-a. Endovaskularna terapija radikalno je promijenila liječenje i prognozu bolesnika s VGAM. Cilj embolizacije je omogućiti sazrijevanje vaskularnog sustava smanjenjem protoka kroz shunt. Kirurgija ima malu ulogu u liječenju VGAM-a zbog visokog morbiditeta i mortaliteta. Dokazi upućuju na to da bolesnici koji su liječeni embolizacijom prije nego što je došlo do značajnog neurološkog oštećenja imaju dobru prognozu. Lasjaunias i suradnici su pokazali da liječenje nakon 5 mjeseci rezultira najboljom ravnotežom minimalne mogućnosti kašnjenja cerebralnog sazrijevanja i maksimalne učinkovitosti embolizacije. Ako postoje znakovi kardijalne dekompenzacije, bolesnicima se primjenjuju diuretici za smanjenje srčanog predopterećenja i pomno se prate zbog kliničke dekompenzacije. Ako je srčano zatajenje refraktorno na terapiju, embolizacija se može provesti ranije. Transvenozna metoda se može koristiti ako se transarterijski pristup smatra nemogućim, ali je povezana s većim rizikom od hemoragijskih komplikacija i lošijim stopama uspjeha. Potpuna angiografska obrada nije potrebna; smanjenje od 30% do 50% šanta pokazalo se da rezultira značajnim sistemskim učinkom [16].

Primarni cilj u liječenju VGAM-a je stabilizirati srčane i sistemske komplikacije dok se ne može izvesti endovaskularna intervencija. U novorođenčadi, srčano zatajenje visokog srčanog izbačaja može dovesti do insuficijencije bubrega, insuficijencije jetre i ishemije miokarda. Povećani protok također može spriječiti zatvaranje duktusa arteriozusa, što pogoršava hipoksemiju. Smanjenjem protoka u VGAM-u, poboljšava se perfuzija bubrega i srca, može se smanjiti venska hipertenzija u plućnoj cirkulaciji, a postojani *shuntovi* zdesna nalijevo mogu se zatvoriti. Mogućnosti liječenja za smanjenje protoka uključuju diuretike, inotropne lijekove i vazodilatatore. Međutim, nije utvrđena optimalna paradigma liječenja. Uspjeh medikamentoznog liječenja izravno je povezan s time koliko su teški simptomi u kliničkoj slici. Novorođenčad obično ima ozbiljnije zatajenje srca i posljedično lošije

ishode. Kada je zatajenje srca prisutno u dojenčadi i djece, obično je blago i može se uspješnije liječiti [23].

O prvom slučaju liječenja embolizacijom izvijestio je Davis 1950. godine, a razvojem endovaskularnog liječenja, stopa smrtnosti je pala sa 60-82% na 11%. Cilj endovaskularne terapije je smanjiti intrakranijsko shuntiranje ili čak opstruirati sve fistule. Zapravo, potpuna obliteracija nije potrebna jer je redukcija od jedne trećine do polovice šanta dovoljna da se isprave klinički simptomi. Postojanje normalne drenaže između dubokog venskog sustava i VGAM-a treba razmotriti prije embolizacije u slučaju pojave štetnih učinaka na normalnu cerebralnu žilu nakon endovaskularnog liječenja. Iako ju je teško vidjeti putem angiograma ili neinvazivnog snimanja, vjerojatno zbog tehničkih čimbenika i hemodinamike, drenaža je kritični element planiranja liječenja [10].

Razvoj endovaskularnih tehnika uvelike je poboljšao lošu prognozu bolesnika s VGAM-om. Sveukupni cilj endovaskularnog liječenja je vratiti hemodinamsku ravnotežu i postići fiziološko, a ne anatomsko, izlječenje koje dovodi do povoljnih neuroloških i razvojnih ishoda. Liječenje treba provoditi postupnim pristupom kako bi se izbjegle brze hemodinamske promjene, koje mogu dovesti do parenhimskih oštećenja. krvarenja zbog fenomena perfuzijskog proboja ili masivne venske tromboze. Djelomična embolizacija može smanjiti protok kroz VGAM u dovoljnoj mjeri da kontrolira zatajenje srca, a istovremeno minimizira rizik od komplikacija. Postupna embolizacija također omogućuje postupnu prilagodbu hemodinamike, što smanjuje rizik za cerebralni razvoj [24].

Vrijeme intervencije također je iznimno važno. Optimalan terapijski prozor za iniciranje endovaskularnog liječenja se prvi put preporučuje u dobi od 4 do 5 mjeseci kako bi se povećala učinkovitost intervencije i smanjio rizik od kašnjenja u cerebralnom sazrijevanju. Ako se liječenje odgodi dulje, korekcija hidrocefalusa možda neće biti moguća liječenjem VGAM-a, a neurološke i kognitivne posljedice mogu postati trajne. Nakon prvog tretmana, slijedeći tretmani se provode u rutinskom intervalu od 6 do 8 tjedana ili u kraćem intervalu od 4 tjedna za složenije lezije. U novorođenčadi je nekada potrebna hitna embolizacija, a u tim je slučajevima primarni cilj smanjiti protok kroz VGAM kako bi se normalizirala sistemska fiziologija. Isto



tako, smanjenje protoka kroz VGAM u novorođenčeta može pomoći u ponovnom stvaranju uvjeta koji omogućuju sazrijevanje cerebralnog venskog sustava [25].

Tehnički gledano, VGAM se može ciljati transarterijalnim ili transvenoznim pristupom. Nekoliko istraživača zagovara primarnu upotrebu transarterijskog puta, zadržavajući transvenoznu embolizaciju za slučajeve u kojima je transarterijska embolizacija iscrpljena. Unatoč tome što je tehnički manje zahtjevan od transarterijalnog pristupa, transvenski VGAM tretman nudi manju hemodinamsku kontrolu od transarterijske embolizacije u stupnjevitoj devaskularizaciji [5]. Pristup preko umbilikalne arterije može se koristiti za embolizaciju u ranom neonatalnom razdoblju, a femoralna arterija je alternativni put kada umbilikalna arterija nije dostupna. Treba biti oprezan s endovenoznim spiralom kako bi se smanjio rizik od duboke venske tromboze [10].

### **3.1. Važnost normalne venske anatomije i definiranje terapijskog cilja**

Iako je ova činjenica dugo bila zanemarena ili smatrana nevažnom, danas je jasno da mogu postojati veze između dubokih cerebralnih vena i venskog kolektora VGAM-a. Točna uloga tih veza ostaje diskutabilna. Smatra se da su bazalni gangliji i intraventrikularna krvarenja uočena nakon endovenozne VGAM terapije većinom povezana s oštećenjem duboke venske drenaže. Česta, ako ne i stalna hemoragijska transformacija nastalih dubokih venskih infarkta vjerojatno je povezana s poremećajem koji se istovremeno javlja na arterijskoj strani lezije, slično normalnom fenomenu proboja perfuzijskog tlaka, koji dovodi do naglog porasta krvnog tlaka u cerebralnim područjima već fragiliziran ishemijom [12].

Važnost stupnjevanja liječenja općenito je prepoznata za arterijsku embolizaciju. Kada to kliničko stanje pacijenta dopušta, određivanje stupnja nudi kontroliraniji i postupniji proces devaskularizacije za koji se vjeruje da smanjuje rizik od neželjenih događaja kao što je difuzna venska tromboza ili normalan fenomen proboja perfuzijskog tlaka. Predlaže se da je određivanje stupnja endovenskih

postupaka jednako važno u smislu izbjegavanja komplikacija. Osim manje nagle promjene u arterijskoj cirkulaciji, stupnjevanje endovenske embolizacije također može ponuditi vrijeme za prilagodbu venskog sustava novim obrascima drenaže, osobito kada je jedan ili nekoliko dubokih venskih kanala povezanih s galenskim sustavom. Važnu ulogu imaju magnetska rezonancija i venografija dobivene neposredno prije endovaskularne terapije kao sredstva za procjenu omjera rizika i koristi svake planirane sesije embolizacije [5].

Iz endovaskularne perspektive, može se reći da se bilo koja cerebralna vaskularna malformacija može potpuno embolizirati, koristeći gotovo bilo koje dostupno terapijsko sredstvo. Pitanje je onda cijena povezana s potpunim iskorjenjivanjem lezije u smislu mortaliteta, morbiditeta i kvalitete života. Vjeruje se da bi fiziološko izlječenje VGAM-a koje ostavlja dio vaskularne malformacije neliječenim, ali dovodi do povoljnih neuroloških i razvojnih ishoda moglo biti bolje od anatomskeg izlječenja, definitivnijeg, ali povezanog s visokim stopama komplikacija i potencijalno lošim ishodima. Važnost bliske i iskrene komunikacije s roditeljima ključna je u usmjeravanju ovih izbora, uzimajući u obzir da pojedinačne prezentacije, u rasponu od novorođenčadi s kardiorespiratornim poremećajem do asimptomatskih mladih odraslih osoba, dolaze s određenim razinama hitnosti i prihvaćanje rizika [12].

### **3.2. Transarterijski pristup**

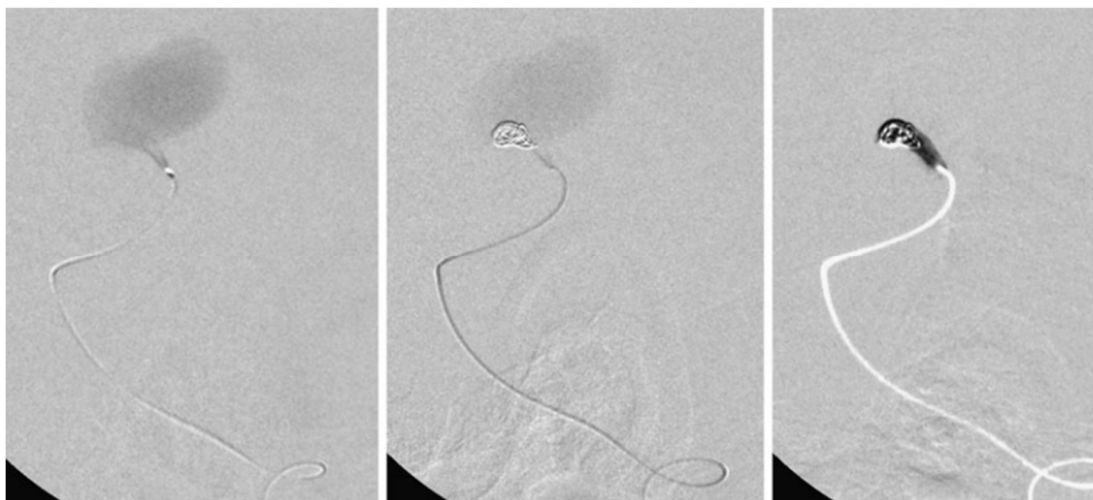
Transarterijska embolizacija, u fazama, za djelomičnu okluziju VGAM-a jedini je trenutni tretman za koji se pokazalo da rezultira sigurnim smanjenjem zatajenja srca. Pristup u novorođenčadi često se nalazi kroz umbilikalnu arteriju. Zaštita ovog puta pristupa tijekom poroda i akutnog postnatalnog razdoblja je važna. Prednost ove arterije je pružanje odgovarajućeg pristupa za potrebne endovaskularne katetere, dok štedi traumu femoralne arterije kod male novorođenčadi. Transarterijski pristup izvodi se pomoću mikrokaterskih sustava za isporuku, čime se može postići superselektivna embolizacija fistuloznog spoja. Transarterijska embolizacija je učinkovitija kada

postoji samo jedan ili ograničen broj arterijskih pedikula. Međutim, kada postoje brojni mali arterijski dodaci, često je nemoguće postići okluziju VGAM-a transarterijskim putem. U tim se slučajevima vjeruje da transvenska embolizacija nudi veće šanse za privremenu kontrolu postojećeg zatajenja srca [26].

Transarterijska embolizacija koristi se kada dijagnostički angiogram pokaže dostupne arterijske grane za hranjenje iz koroidalne i perforatorne arterije dovoljnog promjera da dopuste navigaciju mikrokatera. Kroz malu pedijatrijsku arterijsku ovojnicu (br. 4-5F) kateteriziraju se obje unutarnje karotidne arterije, obje vanjske karotidne arterije i vertebralne arterije s obje strane i izvodi se angiografija uz sistemsku heparinizaciju od 200 U/kg heparina nakon koje slijedi 100 U, čime se postiže optimalna sistemsku heparinizacija u novorođenčadi. U starije djece doza heparina prilagođava se težini [27]. Intrakranijalne hranidbene arterije koje opskrbljuju arterio-vensku malformaciju/fistulu se kateteriziraju pomoću mekih mikrokatera i mikrožica za navođenje (mikrokater od 1,5 F preko žice vodilice od 0,010 inča). Izvodi se superselektivna angiografija kako bi se vrh katera postavio što je moguće distalnije od ishodišta bilo koje normalne grane. Mješavina N-butil cijanoakrilata ili izo-butil-2-cijanoakrilata, miodila i tantalovog praha isporučuje se u diencefalne ili mezencefalne perforirajuće arterije. Tijekom cijelog postupka anesteziolog, neonatolog i instrumentar prate stanje djeteta. Postembolizacijska angiografija se izvodi kako bi se procijenio opseg redukcije šanta. Transkranijalni Doppler ultrazvuk koristan je za praćenje rezidualnog šanta i progresije tromboze. Transarterijski put je učinkovit kod muralnog tipa malformacije s fistulama koje imaju jednu ili dvije rupe, za razliku od koroidalnog tipa malformacije. Potonji nalikuje tušu s vodenom kantom s višestrukim arterijskim dodacima koji se dreniraju u vensku vrećicu [28].

Za konvencionalni femoralni pristup, rutinski se koriste 4-French sustavi u dijagnostičke i terapijske svrhe u svim pedijatrijskim dobnim kategorijama. Općenito se češće postavlja arterijski omotač, unatoč nešto većem promjeru, nego izravni pristup femoralnoj arteriji dijagnostičkim ili vodećim kateterom. Ovaj pristup, koji smanjuje rizik od potencijalne ozljede femoralne arterije izbjegavanjem torzije i klizanja na mjestu punkcije, pokazao se učinkovitim i sigurnim. Superselektivna kateterizacija

VGAM arterijskih dodavača može se izvesti pomoću odabira mikrokatertera i mikrožica napravljenih na individualiziranoj osnovi, uglavnom na temelju preferencija operatera. Transarterijska embolizacija idealno se izvodi s tekućim embolizirajućim sredstvom, sa ili bez dodatne upotrebe odvojivih mikrospirala (slika 3.2.1) [27].



Slika 3.2.1. Prikaz transarterijske femoralne embolizacije

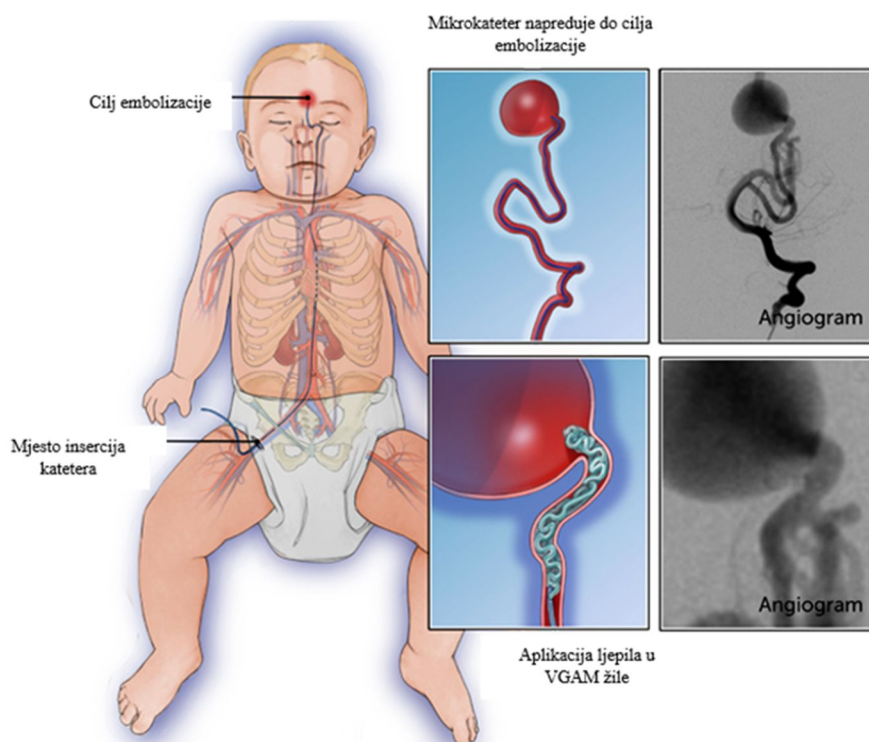
Izvor: file:///C:/Users/dsofic/Downloads/s00381-010-1257-0.pdf

Oslanjanje samo na mikrozavojnice se ne preporučuje, jer ti uređaji općenito ne nude dovoljan prodor u grane za hranjenje i stoga mogu ponuditi samo privremeni učinak. Osim toga, rizik od rupture ili perforacije tijekom isporuke mikrosvojnice u krhki arterijski dovod nije zanemariv, situacija u kojoj trenutno ubrizgavanje brzodjelujućeg tekućeg agensa može biti ključno za izbjegavanje razornih komplikacija [27].

### 3.3. Transvenski pristup

Transvenski pristup izvodi se ili kroz operativno izloženu torkulu ili kroz transfemoralni venski kateter (slika 3.3.1). Velike metalne spirale talože se u Galenovu aneurizmatSKU venu kako bi se smanjilo arteriovensko shuntiranje. Transvenski

pristup može se lako ponoviti nekoliko puta i može se nadopuniti transarterijskim embolizacijama. Za VGAM s visokim protokom, NBCA treba pažljivo ubrizgati kroz arterije u unutarnji VGAM kako bi se izbjegao protok N-butil cijanoakrilata (eng. *N-butyl cyanoacrylate* - NBCA) u venski sustav [29]. Perkutana transfemoralna transvenozna embolizacija se posebno koristi kada perforantne arterije nisu dovoljnog promjera da dopuste prolazak mikrokatereta. Ako je šant vrlo velik s iznimno visokim protokom, prednost se daje venskom pristupu kako bi se izbjegla migracija embolijskog materijala kada se isporučuje transarterijskim putem [30].



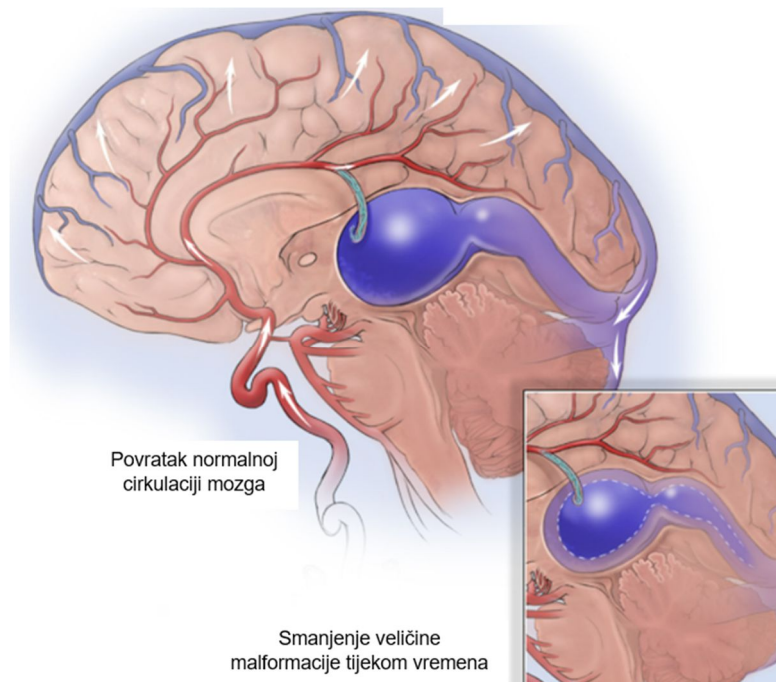
Slika 3.3.1. Prikaz transvenske embolizacije

Izvor: <https://www.childrenshospital.org/conditions/vein-galen>

Povremeno je potrebno koristiti kombinaciju obje tehnike. Femoralna vena u preponi punkтира se mikropunkcijskom iglom i pristupi desnoj unutarnjoj jugularnoj veni kroz desni atrij. Vodeći kateter postavljen je blizu jugularnog bulbusa dok se mikrokatereter uvlači u proširenu središnju venu na retrogradni način kroz sigmoidni sinus, transversalni sinus, Herophilijev torkular i ravni sinus [31]. Povremeno postaje potrebno punktirati unutarnju jugularnu venu izravno u vratu ako femoralne vene nisu

dostupne. Iako je korisno postaviti veće sustave za isporuku transvenoziim putem, postoji potencijalni rizik od značajnog hematoma na vratu zbog traume jugularne vene. Transvenski pristup komplementaran je transarterijskom pristupu nakon okluzije dominantnih hranidbenih arterija, što omogućuje postupno povećanje venskog tlaka u variksima uz smanjenje gradijenta tlaka i protoka. U slučaju tromboze bilo kojeg od sigmoidnih sinusa može biti potrebno prijeći kroz perzistentni subokcipitalni sinus u ravni sinus [32]. Pojavom Gugleimi odvojivih zavojnica (eng. *Gugleimi detachable coils* - GDC) preferira se puštanje dugih zavojnica kao košare prvo u srednji variks nakon čega slijedi isporuka mješavine tekućeg akrilnog monomera i lipidola. Zavojnice bi spriječile nenamjernu migraciju emboličnog sredstva u plućnu cirkulaciju. Čak se i gurajuće mikrozavojnice mogu pustiti u preliminarnu košaru unutar variksa. Uz značajno smanjenje protoka u malformaciji, može se izvesti postupna embolizacija arterijskim putem. Obavezno je provjeriti da prošireni središnji venski variks nije povezan s normalnim cerebralnim venama kada se pristupi venskom putu, kako bi se izbjegle trenutne ili odgođene hemoragijske komplikacije. Cilj liječenja je obliterirati fistulu što je više moguće, ako je potrebno u fazama, osobito u dojenčadi sa srčanom dekompenzacijom. Važno je održavati hipotenziju tijekom isporuke tekućeg monomera i također pratiti vrijeme aktivne koagulacije (eng. *active coagulate time* - ACT) tijekom sistemske heparinizacije. Krvni tlak se nakon zahvata održava na normalnoj razini, dok se dojenče drži intubirano 24-48 sati nakon zahvata [33].

Nakon uvođenja katetera u mozak i apliciranja posebnog materijal (kao što je vrsta ljepila ili mekih metalnih zavojnica) u krvne žile VGAM-a kako bi se zatvorio protok krvi, dolazi do normalizacije protoka krvi kroz krvožilni sustav mozga. Većina djece nema bolove niti druge simptome embolizacije, a većina ih može napustiti bolnicu unutar nekoliko dana. Neka će djeca morati provesti nekoliko dana na intenzivnoj njezi radi promatranja (slika 3.3.2).



Slika 3.3.2. Poslijeoperacijska cirkulacija krvi

Izvor: <https://www.childrenshospital.org/conditions/vein-galen>

### 3.4. Sredstva za embolizaciju

Trenutna sredstva za embolizaciju koja se koriste za liječenje VGAM-a mogu se podijeliti na čvrsta i tekuća sredstva. Čvrsta sredstva sastoje se od čestica polivinil alkohola (eng. *polyvinyl alcohol* - PVA), vlakana, zavojnica i balona. Tekuća sredstva, koja se češće koriste, sastoje se od cijanoakrilatnih monomera kao što je N-butil cijanoakrilat (NBCA), kao i od polimernih taloga u otopinama kao što je etilen kovinil alkohol. Apsolutni (100% bezvodni) etanol dodatno je tekuće sredstvo za embolizaciju koje se trenutno ne koristi uobičajeno. Glavna sredstva koja se trenutno koriste za liječenje VGAM-a uključuju NBCA (Trufil, Codman Inc.), Onyx (Covidien, eV3 Neurovascular, Irvine, Kalifornija, SAD), kopolimer etilen vinila i, u manjoj mjeri, čestice PVA i zavojnice [34].

Embolizacija cijanoakrilatom iznimno se razvila od svog uvođenja prije gotovo 30 godina zbog razvoja različitih formulacija ljepila kao i napretka tehnologija katetera

i žice vodiča. Izobutil-2-cijanoakrilat je zamijenjen s NBCA, koji je odobrila Uprava za hranu i lijekove (eng. *Food and Drug Administration* - FDA) za embolizaciju 2000. godine zbog predvidljivije kvalitete polimerizacije, lakoće kirurške resekcije i nedostatka toksičnosti NBCA. Primjena NBCA za liječenje VGAM-a predviđa se na temelju njegova tekućeg karaktera, koji mu omogućuje prodiranje u žarišne žile gdje konačno polimerizira u kruto stanje i uzrokuje trombozu i okluziju krvnih žila. Sredstvo NBCA polimerizira u ljepljivi, bionerazgradivi čvrsti materijal nakon kontakta s krvlju i endotelnim stanicama putem anionskog mehanizma. Izaziva upalni odgovor unutar stijenki emboliziranih žila za koji se vjeruje da ima važnu ulogu u postojanosti okluzije stvorene ovim sredstvom [35]. Sredstvo NBCA nije rendgenski neprozirno kako bi se pratio njegov protok tijekom aplikacije. Etiodol i, u manjoj mjeri, tantalov prah pomiješani su s NBCA kako bi otopina postala radiokontaktana. Etiodol također djeluje kao sredstvo za usporavanje, kako bi usporio stopu polimerizacije jer čisti NBCA polimerizira gotovo trenutno na vrhu katetera. Cilj je stvoriti mješavinu ljepila/etiodola koja će spriječiti ranu polimerizaciju unutar hranidbene arterije, ali i kasnu polimerizaciju unutar drenažne vene(a). Koriste se koncentracije od 25% ljepila, a one ispod 25% obično će presporo polimerizirati. Embolizacija s NBCA olakšava kiruršku resekciju pomažući identificirati embolizirane žile, razlikujući ih od normalnih žila, kao i pružajući jasnu granicu između VGAM-a i normalnog parenhima mozga [34].

Onyx je jedno od najnovijih neadhezivnih tekućih emboličkih sredstava dostupnih za liječenje VGAM-a. Sastoji se od kopolimera etil-vinil alkohola otopljenog u dimetil sulfoksidu. Prašak tantala dodaje se za radiokontaktanu vizualizaciju. Onyx je dostupan u bočicama od 1,5 ml spremnim za upotrebu u 3 različite viskoznosti: Onyx 18, 20 i 34. Koncentracije kopolimera etil-vinil alkohola su 6, 6,5 i 8% za Onyx 18, 20 i 34. Bočice s Onyxom moraju se mućkati najmanje 20 minuta prije upotrebe kako bi se dobila homogena otopina koja se sastoji od emboličke komponente i tantalovog praha. Za razliku od NBCA koji polimerizira gotovo trenutno, Onyx ima vrlo sporu stopu skrućivanja, što omogućuje dugotrajnije i kontroliranije apliciranje. To, u teoriji, omogućuje opstrukciju većeg dijela VGAM-a sa svakom mikrokaterizacijom. Spora brzina polimerizacije i nedostatak adherencije dopuštaju dugotrajne i ponovljene injekcije iz iste točke, što rezultira dubljim



prodiranjem u veći dio žarišta. Međutim, treba napomenuti da su to teoretske prednosti jer trenutno nema objavljenih dokaza koji to potvrđuju [36]. Jedan nedostatak ili ograničenje Onyxa je njegova visoka radioprozirnost. Može biti teško ili nemoguće vizualizirati distribuciju materijala koji se aplicira. To potencijalno može rezultirati neželjenim apliciranjem kolateralnih arterija ili sustava venskog odljeva s katastrofalnim rezultatima. Još jedan nedostatak Onyxa je njegova loša vizualizacija tijekom refluksa u vrlo malim krvnim žilama. Osim toga, neke recenzirane publikacije opisuju dulje vrijeme fluoroskopije i veće stope komplikacija s Onyxom u usporedbi s NBCA [34].

### **3.5. Postupna embolizacija**

Cilj liječenja je početno smanjenje volumenskog opterećenja i pokušaj potpunog obliteriranja šanta. U većine dojenčadi i djece postaje potrebno postaviti stadij embolizacije u rasponu od nekoliko tjedana do nekoliko mjeseci na temelju angioarhitekture i kliničkog statusa. Praćenje endovaskularnog pristupa temelji se na rezidualnom šantu i izgledu malformacije. Okluzivna venopatija je dobro poznati odgođeni događaj koji uzrokuje progresivno neurološko pogoršanje. Stečena venopatija može biti fatalna. Pretpostavlja se da bi predugi intervali između postupaka embolizacije rezultirali visokim venskim tlakom u duralnim sinusima i kortikalnim venama. Venopatija visokog protoka prenosi se na medularne vene i kortikalne vene što bi moglo rezultirati progresivnim kalcifikacijama parenhima i refraktornim napadajima [33].

Spontana tromboza može rezultirati anatomskim izlječenjem u rijetkim situacijama, češće kod fistula muralnog tipa. Anatomsko i kliničko izlječenje moguće je uz odgovarajuće vrijeme i stadij postupaka embolizacije. Tehnički i klinički rezultati su izvrsni u iskusnim rukama. Treba napomenuti da u odsutnosti srčanog preopterećenja i kod neurološki intaktnog djeteta, malformacija zahtijeva promatranje i praćenje. Preporuča se da se fetus kod kojeg je prenatalno dijagnosticirana Galenova

malformacija može roditi normalno bez određenog rizika od cerebralne ishemije tijekom poroda zbog slabog otpora cirkulacije placente [33].

### **3.6. Komplikacije endovaskularnog liječenja**

Nedavno je meta-analiza pokazala da se prevladavajuće komplikacije endovaskularnog liječenja sastoje od perforacije cerebralnih žila, krvarenja, cerebralne ishemije, hidrocefalusa i ishemije nogu. Korištenjem podataka meta-analize, tehničke komplikacije endovaskularnog liječenja VGAM-a javljaju se u 19% pacijenata (29% u novorođenčadi/10% u dojenčadi), perioperativno krvarenje u 9% (12%/4%), a perioperativna ishemija u 1% (3%/0%). Rezultati meta-analize također su opisali ukupne stope postembolizacijske smrtnosti od 10% i stope komplikacija od 37%. Stopi periproceduralnih neuroloških komplikacija pridonosi kombinacija dubokog cerebralnog hemoragičnog infarkta, neciljane arterijske embolizacije ljepilom i intraproceduralne arterijske perforacije [37]. Sve je veća svijest o podskupini pacijenata koji dožive hemoragijski infarkt diencefalona i striatuma u satima koji slijede nakon embolizacije. Smatra se da je mehanizam ove komplikacije venski infarkt zbog okluzije odljeva iz unutarnjih cerebralnih vena (ili ekvivalentan sustav duboke venske drenaže koji može, suprotno prijašnjim vjerovanjima, ovisiti o Markowskievoj veni). Sekundarna hemoragijska transformacija venskog infarkta vjerojatno je posljedica proboja normalnog perfuzijskog tlaka u ishemijskom tkivu koji je posljedica brze obliteracije šanta visokog protoka [38].

Lasjaunias i suradnici, koji su do sada objavili najveću seriju djece liječene endovaskularnim pristupom (n = 216), koristili su endovaskularni pristup liječenju aneurizmatске malformacija Galenove vene i izvijestili o smrtnosti od 52% u novorođenčadi (12/23), 7,2% u dojenčadi (11/153), a 0% u starije djece (0/40). Meta-analiza kliničkih ishoda nakon endovaskularnog liječenja izvijestila je o ukupnoj smrtnosti od 14% (27% u novorođenčadi i 1% u dojenčadi;  $P < .001$ ), lošim neurološkim ishodima u 21% (22%/16%), dobrim neurološkim ishodi u 62% (48%/77%;  $P < .001$ ) i potpunoj okluziji VGAM-a u 56%. Ovi rezultati pokazuju da

su ishodi endovaskularnog liječenja bolji u usporedbi s povijesnim podacima iz kirurških pristupa, ali su još uvijek povezani sa smrtnošću ili morbiditetom u otprilike jednoj trećini slučajeva, s najgorim ishodima među pacijentima kojima je potrebno hitno liječenje u neonatalnom razdoblju [39].

U literaturi se opisuje da je ukupna intraproceduralna incidencija hipotenzije 33,3%, hipertenzije 13,3%, tahikardije 11% i bradikardije 6,6%. Većina hipotenzivnih kriza se tretira intravenskim bolusima tekućine. Intraproceduralna tahikardija i hipertenzivne epizode javljaju se češće u pacijenata koji su bili na inhalacijskim anestheticima (68,9%). Prevencija komplikacija ovisi o pravilnoj selektivnoj embolizaciji, odabiru materijala za emboliju i točnoj tehnici, kao i očuvanju normalne cerebralne duboke venske drenaže [10].

## 4. Uloga medicinske sestre/tehničara u zbrinjavanju pacijenta

Minimalno invazivni endovaskularni zahvati revolucionirali su liječenje vaskularnih bolesti, omogućavajući manje invazivne alternative tradicionalnim otvorenim kirurškim zahvatima. Ove tehnike su smanjile vrijeme hospitalizacije i nelagodu pacijenata, ali također nose potencijalne komplikacije koje zahtijevaju pažljivu skrb od strane medicinskih sestara/tehničara. U usporedbi s tradicionalnim otvorenim zahvatom, koji uključuje izravan kirurški pristup arteriji nakon čega slijedi šivanje, endovaskularni zahvati koriste tehniku punkcije. Ova metoda može rezultirati hemostatskim tlakom ili upotrebom uređaja za zatvaranje krvnih žila (eng. *vascular closure devices* - VCD) za liječenje rane. Najčešće komplikacije koje se susreću tijekom dijagnostičkih i intervencijskih kateterizacijskih postupaka koji uključuju zajedničku femoralnu arteriju su vaskularne prirode, uključujući hematome prepone, pseudoaneurizme, arteriovenske fistule i krvarenje na mjestu pristupa [40]. Isto tako, infekcije mjesta kirurškog zahvata još uvijek predstavljaju značajnu zabrinutost za pacijente koji su podvrgnuti potpuno perkutanom endovaskularnim postupcima. Stoga je ključno da medicinske sestre/tehničari posjeduju sveobuhvatno znanje o različitim tehnikama koje se koriste za pristup femoralnoj arteriji, mogućim komplikacijama i zdravstvenoj njezi koja je potrebna za učinkovito upravljanje tim komplikacijama [41].

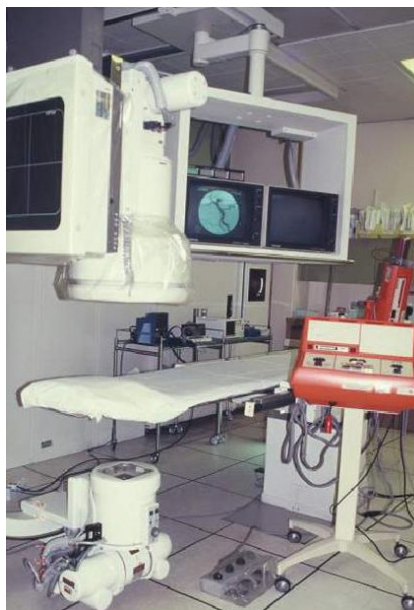Medicinske sestre/tehničari imaju ključnu ulogu u sprječavanju komplikacija endovaskularnih zahvata i potrebe za ponavljanjem zahvata koji pacijente izlažu riziku od gubitka zdravlja i života. Nakon endovaskularnog zahvata pacijent se premješta na odjel intenzivne skrbi zbog praćenja i promatranja. Poznavanjem prirodnog tijeka kolonizacije, infekcije i sepse te multidisciplinarnim pristupom liječenju rane mogu značajno smanjiti rizik od komplikacija kod bolesnika. Redovita procjena i praćenje rane ključni su za rano otkrivanje mogućih komplikacija i provođenje mjera kojima se smanjuju njihovi negativni učinci.

## **4.1. Intervencije instrumentara tijekom izvođenja endovaskularnog zahvata**

Prije endovaskularnog postupka, medicinska sestra/tehničar provodi razgovor s roditeljima djeteta i pregledava djetetov zdravstveni karton. Isto tako, osigurava da roditelji potpišu i datiraju obrasce za pristanak na endovaskularni postupak. Medicinska sestra/tehničar dalje osigurava da su dostupni svi laboratorijski rezultati te da su operater i roditelji obaviješteni o svim abnormalnim rezultatima laboratorijskih pretraga. Medicinska sestra/tehničar nadalje provodi preoperacijsku procjenu koja uključuje mjerenje vitalnih funkcija, rezultate skale procjena boli i drugih procjena vezanih uz zdravlje i dobrobit pacijenta. Nakon toga, medicinska sestra/tehničar daje od strane liječnika propisanu terapiju pacijentu nakon čega se izrađuje plan zdravstvene njege specifičan za tog pacijenta. Kad su pacijent i svi njegovi podaci spremni, medicinska sestra/tehničar odvodi pacijenta u operacijsku salu [42].

Budući da se endovaskularna intervencija izvodi u strogo aseptičnim uvjetima, važno je da medicinske sestre/tehničari osiguravaju aseptičnost materijala i prostora u kojem se postupak izvodi, te da se brinu o dobroj općoj organizaciji operacijske sale. Postupak se provodi na pomičnom stolu za endovaskularni zahvat, a za vrijeme zahvata operater, asistenti i medicinska sestra/tehničar koriste zaštitnu opremu. Za vrijeme zahvata nužna je suradnja medicinskih sestara/tehničara s anesteziologom tijekom uvođenja i buđenja iz opće anestezije. Vitalne znakove, poput elektrokardiograma, krvnog tlaka i zasićenja kisikom, treba pažljivo nadzirati, te pripremiti uređaje za venski pristup. Zbog inhibicije dišnog sustava i krvožilnih centara anestetikom, tijekom razdoblja uvođenja u anesteziju treba promatrati disanje pacijenta i krvni tlak [43].

Intervencijski instrumentar je zadužen za koordinaciju svih radnji prije, tijekom i nakon endovaskularnog zahvata. Instrumentar će prije zahvata pripremiti pomični stol za endovaskularni postupak kako bi se dijete odmah po dolasku moglo adekvatno pozicionirati (slika 4.1.1). Prije samog zahvata, uloga instrumentara uključuje osiguravanje dostupnosti potrebnog materijala kao što su potrošna sredstva, sanitetski materijal, instrumenti i lijekovi.



Slika 4.1.1. Prikaz pripremljenog prostora za endovaskularni zahvat

Izvor: <https://www.semanticscholar.org/paper/Biij-Biomedical-Imaging-and-Intervention-Journal-a-Tkb-Bs/af6ccd5a25baa34393ffdcc99f2c31713a561d30>

Prije dolaska djeteta u operacijsku salu, instrumentar će provjeriti funkciju uređaja i svjetline slike na monitorima. Prema nalogu intervencijskog radiologa koji izvodi zahvat, instrumentar će u dokumentaciju evidentirati mjesto pristupa, tip i veličina arterijalne uvodnice, vrsta i dužina žice vodilje, vrstu i duljinu katetera, vrstu sredstva za emolizaciju te primjenu intervencijske premedikacije.

## **4.2. Zbrinjavanje rana vaskularnog pristupa nakon endovaskularnog zahvata**

Vaskularni pristup važan je aspekt endovaskularnih postupaka koji uključuje umetanje katetera ili drugih medicinskih uređaja kroz arteriju ili venu. Zajednička femoralna arterija često je korišteno pristupno mjesto za endovaskularne postupke zbog svoje velike veličine i lake dostupnosti. Klasična metoda kirurške intervencije podrazumijeva izravan pristup arteriji, uz naknadno šivanje. S druge strane, često se

koristi tehnika punkcije, gdje se rana može liječiti pomoću hemostatskog tlaka ili VCD-a. Bez obzira na korištenu tehniku, pravilno zbrinjavanje rana s vaskularnim pristupom nakon endovaskularnih postupaka ključno je za smanjenje rizika od krvarenja, stvaranja hematoma i drugih komplikacija. Stoga su potrebne točne tehnike zatvaranja kako bi se osiguralo brzo zacjeljivanje i smanjio rizik od komplikacija [40].

Tradicionalni otvoreni pristup femoralnoj arteriji uključuje kirurški rez nakon kojeg slijedi šivanje, što može rezultirati velikom ranom i povećati rizik od komplikacija kao što su infekcija, dehiscencija ili stvaranje hematoma. Korištenje šavova također može izazvati nelagodu djeteta i ograničiti pokretljivost u poslijeoperacijskom razdoblju. S druge strane, tehnika totalnog perkutanog pristupa manje je invazivna i smanjuje učestalost komplikacija povezanih s incizijom [44].

Kako bi se prevladali izazovi povezani s kirurškom incizijom, razvijene su različite tehnike zatvaranja za otvorene femoralne postupke. Ove tehnike imaju za cilj smanjiti veličinu rane, smanjiti nelagodu i smanjiti rizik od komplikacija. Jedna od često korištenih tehnika je upotreba sredstava za lijepljenje kože, koja se mogu koristiti sama ili u kombinaciji sa šavovima kako bi se osigurala snažna, fleksibilna i vodootporna veza. Isto tako, upotrebom hemostatskih sredstava, kao što su fibrinska brtvila ili proizvodi na bazi kolagena, može se postići hemostaza i pružiti dodatna potpora rani, osobito kada se radi o arteriotomiji [40].

Tehnika punkcije koja se koristi u endovaskularnim postupcima uključuje mali rez i upotrebu hemostatskog tlaka ili VCD-a za liječenje rane. Prednost ove tehnike je što rezultira manjom ranom i omogućuje brži oporavak. Međutim, prethodne studije su izvijestile o rasponu od 2-7,9% za ukupne stope vaskularnih komplikacija, koje uključuju krvarenje i druge vaskularne komplikacije, nakon punkcije bedrene kosti za perkutane intervencije, koje su povezane s dužom hospitalizacijom, većim zahtjevima skrbi i dugotrajnom rehabilitacijom. Tradicionalno se hemostaza na femoralnom pristupnom mjestu obično postiže ručnom kompresijom, gdje se mjesto uboda komprimira vrećicom pijeska ili ručnim pritiskom kako bi se postigla hemostaza. Međutim, ova tehnika ima nekoliko nedostataka, uključujući nelagodu djeteta tijekom kompresije, mogućnost vazovagalne reakcije, produljenu imobilizaciju i rizik od krvarenja [45].

Druga tehnika je uporaba hemostatskih uređaja, poput čepova na bazi kolagena ili sintetičkih čepova, koji se mogu umetnuti u mjesto uboda kako bi se postigla hemostaza. Uređaji za vaskularno zatvaranje obično se koriste za liječenje ubodnih rana i s vremenom su doživjeli napredak koji je doveo do poboljšane udobnosti i smanjene učestalosti lokalnih komplikacija. Ti se uređaji postavljaju preko mjesta uboda i koriste različite mehanizme za postizanje hemostaze, uključujući primjenu šavova, upotrebu kolagenskog čepa ili primjenu bioapsorbirajućeg implantata [40].

Tijekom postupaka koji se izvode kroz zajedničku femoralnu arteriju, najčešće mjesto krvarenja je pristupno mjesto. Ostale vaskularne komplikacije uključuju vaskularne perforacije, koje zahtijevaju dodatne periferne i kirurške intervencije, kao i razvoj hematoma u preponama. Osim toga, postoji mogućnost akutne ishemije ekstremiteta, koja se očituje gubitkom pulsa ili trombozom. Također su poznati slučajevi razvoja pseudoaneurizme na pristupnom mjestu i krvarenja iz femoralne arterije, koja je pristupno mjesto u retroperitonealni prostor. Medicinske sestre/tehničari imaju ključnu ulogu u sprječavanju komplikacija endovaskularnih postupaka i potrebe za ponavljanjem postupaka koji pacijente izlažu riziku od gubitka zdravlja i života. Nakon zahvata, dijete se premješta na odjel intenzivnog liječenja gdje se pozicionira u ležeći položaj. Donji ekstremiteti na strani uboda imobilizirani su tijekom šest sati, a savijanje ekstremiteta je zabranjeno. Mjesto uboda strogo se promatra zbog krvarenja i hematoma, također se prati tjelesna temperatura pacijenta i moguće promjene boje donjih ekstremiteta [46].

### **4.3. Prevencija infekcije rane nakon endovaskularnog zahvata**

Infekcija rane nakon kirurškog zahvata javlja se kao rezultat perioperacijskih događaja koji dovode do bakterijske kolonizacije rane te je potreban višestruki pristup kako bi se smanjila pojava iste, što uključuje pre-, intra- i poslijeoperacijske preventivne mjere. Smjernice Centra za kontrolu i prevenciju bolesti (eng. *Centers for Disease Control* - CDC) se bave aspektima pripreme pacijenta, sterilnom kirurškom tehnikom, antiseptom kirurškog tima, dezinfekcijom ruku, brigom o rezovima i



antimikrobnom profilaksom. Praćenje pacijenata zbog kolonizacije bakterije *Staphylococcus aureus* u nosu, posebno soja *Staphylococcus aureus* otpornog na meticilin (eng. *Methicillin-resistant Staphylococcus aureus* - MRSA), kao i pregled popisa čimbenika rizika, može identificirati „visokorizične” slučajeve i potaknuti individualiziranu strategiju prevencije. Sve veća učestalost gram-pozitivnih infekcija otpornih na lijekove nakon arterijske operacije zabrinjava i služi za ponovno naglašavanje važnosti preventivnih strategija [47]. Zdravstveni radnici bi trebali shvatiti da proširenje pokrivenosti antibiotskom profilaksom nije primarno rješenje. Umjesto toga preporučuju se preventivne strategije za dekolonizaciju nositelja *S. aureus* u kombinaciji s adekvatnom skrbi za ranu i promišljenom antibiotskom profilaksom. Sve je više dokaza da je regulacija obrambenih čimbenika domaćina - tjelesne temperature, oksigenacije i razina glukoze u krvi - važna u određivanju rizika za infekciju rane kod pojedinog pacijenta. Intervencije medicinske sestre/tehničara uključuju održavanje normalne temperature tijekom i nakon endovaskularnog zahvata, primjenu inzulinske terapije prema odredbi liječnika za održavanje razine glukoze u krvi od 9,9 mmol/l i praćenje pulsne oksimetrije kako bi se osiguralo 100%-tno zasićenje hemoglobinom. Primjena dodatnog kisika u neposrednom poslijeoperacijskom razdoblju poboljšava incizijsku napetost kisika i smanjuje komplikacije cijeljenja rane [48].

Antimikrobna profilaksa trebala bi uključivati terapiju usmjerenu na nazalnu kolonizaciju *S. aureusom*, parenteralnu terapiju antibioticima kako bi se osiguralo postizanje odgovarajućih razina u tkivu prije početka zahvata i tijekom cijelog zahvata te adekvatnu pripremu kože kako bi se spriječila bakterijska kolonizacija ozlijeđene kože i mekog tkiva. Za učinkovitu antibiotsku profilaksu, medicinska sestra/tehničar će prema uputama liječnika primijeniti cefalosporin prve ili druge generacije sam ili u kombinaciji s daptomicinom 30 do 60 minuta prije postupka. Profilaksa se mora osigurati i za Gram-pozitivne i za Gram-negativne bakterije. Ne preporučuje se samostalna primjena daptomicina ili vankomicina. Kada se kao profilaksa primjenjuje vankomicin, medicinska sestra/tehničar će isti primijeniti 60 do 120 minuta prije incizije jer se distribucija lijeka u tkiva i baktericidno djelovanje postižu sporije. Cefalosporin antibiotike je potrebno ponovno dozirati ako postupak traje duže od 3

sata ili ako postoji značajna gubitak krvi. Antibiotička terapija se preporučuje 24 sata [49].

Ne može se prenaglasiti važnost poslijeoperacijske skrbi za ranu. Zavoje za rane obložene srebrom treba staviti na rezove na preponama u operacijskoj sali i ne uklanjati ih 24 do 48 sati osim ako ne dođe do drenaže rane. Sve promjene zavoja treba izvesti sterilnom tehnikom uz pranje ruku prije i nakon njege rane. Ako su rubovi reza traumatizirani, potrebno je primijeniti mupirocin mast kako bi se stvorila antibakterijska barijera. Ako se na mjestu zahvata pojavi nekroza ruba kože, hematoma ili obilna limfna drenaža s edemom okolnog tkiva, potrebna je agresivnija strategija liječenja rane. To se može sastojati od operacijske eksploracije rane, irigacije antibioticima i sigurne tehnike zatvaranja kože [46].

Još jedna ključna strategija za smanjenje rizika od infekcije kirurškog mjesta je antiseptička priprema kože. Prvi izbor je otopina na bazi alkohola klorheksidina, osim ako nije kontraindicirana ili ako je mjesto operacije blizu sluznice. U potonjem slučaju alternativa je vodena otopina klorheksidina. Ako je klorheksidin kontraindiciran, alternativa je otopina povidon-joda na bazi alkohola. Upotreba vodene otopine povidon-joda je alternativa ako se ne mogu koristiti i otopina na bazi alkohola i klorheksidin. U usporedbi s vodenom otopinom povidon-joda, otopina klorheksidina na bazi alkohola bila je povezana s manjom incidencijom infekcija na mjestu operacije. Utvrđeno je da je otopina klorheksidina na bazi alkohola isplativa [49].

#### **4.4. Monitoring pacijenta**

Praćenje vitalnih znakova jedna je od najvažnijih sestrinskih intervencija nakon endovaskularnog zahvata liječenja aneurizmatičke malformacije Galenove vene. Česta procjena krvnog tlaka, frekvencije srca, brzine disanja, zasićenosti kisikom i tjelesne temperature omogućuje medicinskim sestrama/tehničarima otkriti sve nepravilnosti koje zahtijevaju hitno zbrinjavanje. Redovito provjeravanje mjesta endovaskularnog zahvata i primjena pritiska, ako je potrebno, ključno je za sprječavanje krvarenja i stvaranja hematoma. Medicinske sestre/tehničari također prate znakove

retroperitonealnog krvarenja, koje se može pojaviti i bez vanjskog krvarenja. Strogo mirovanje u krevetu ključni je dio planova skrbi nakon endovaskularnog zahvata. Trajanje mirovanja ovisi o vrsti postupka i načinu zatvaranja arterijskog pristupnog mjesta. Za femoralno pristupno mjesto zatvoreno ručnim pritiskom, pacijent će trebati 4-6 sati mirovanja u ravnom krevetu s nogom pozicioniranom u ravnom položaju. S uređajem za zatvaranje, kao što je Angio-Seal ili Perclose, odmor u krevetu može se smanjiti na 2-4 sata. Tijekom mirovanja u krevetu, medicinske sestre/tehničari trebaju redovito provjeravati vitalne znakove i provoditi neurovaskularne procjene zahvaćenog ekstremiteta. Uzglavlje kreveta može biti podignuto do 30 stupnjeva [40].

#### **4.5. Sestrinske dijagnoze**

Sestrinska dijagnoza je klinička prosudba koja se odnosi na odgovor pojedinca na zdravstvene uvjete/životne procese ili ranjivost na taj odgovor od strane pojedinca, obitelji, grupe ili zajednice. Sestrinska dijagnoza predstavlja osnovu za odabir sestrinskih intervencija za postizanje ishoda za koje je medicinska sestra/tehničar odgovorna. Sestrinske dijagnoze razvijaju se na temelju podataka dobivenih tijekom sestrinske procjene i omogućuju medicinskoj sestri/tehničaru izradu plana njege. Svrha sestrinskih dijagnoza je sljedeća:

- učinkovit su nastavni alat koji pomaže medicinskim sestrama/tehničarima u izoštavanju vještina rješavanja problema i kritičkog razmišljanja
- pomaže identificirati sestrinske prioritete i pomaže u usmjeravanju sestrinskih intervencija na temelju utvrđenih prioriteta
- pomaže identificirati kako pojedinac ili skupina reagira na stvarne ili potencijalne zdravstvene i životne procese i poznavanje njihovih raspoloživih resursa snaga koje se mogu koristiti za sprječavanje ili rješavanje problema
- omogućava zajednički jezik i čini osnovu za komunikaciju i razumijevanje između medicinskih sestara/tehničara i zdravstvenog tima
- omogućava osnovu za procjenu kako bi se utvrdilo je li zdravstvena njega bila korisna za pacijenta i isplativa [50].

U procesu skrbi za pacijenta kod aneurizmatске malformacije Galenove vene moguće je postaviti nekoliko sestrinskih dijagnoza koje se mogu podijeliti na one prije endovaskularnog zahvata i one nakon zahvata (tablica 4.5.1).

Tablica 4.5.1. Sestrinske dijagnoze u skrbi za pacijenta kod aneurizmatске malformacije Galenove vene prije i nakon endovaskularnog zahvata

<b>SD prije zahvata</b>	<b>SD poslije zahvata</b>
<ul style="list-style-type: none"> <li>• Visok rizik za neučinkovitu izmjenu plinova u/s mogućom respiratornom insuficijencijom</li> <li>• Neupućenost</li> </ul>	<ul style="list-style-type: none"> <li>• Visok rizik za krvarenje u/s operativnom ranom</li> <li>• Visok rizik za infekciju u/s operativnom ranom</li> <li>• Visok rizik za dekubitus u/s prisilnim položajem nakon zahvata</li> </ul>

### **Visok rizik za neučinkovitu izmjenu plinova u/s mogućom respiratornom insuficijencijom**

Neučinkovita izmjena plinova je stanje koje se razvija kada postoji poremećaj izmjene kisika i ugljičnog dioksida u plućnom tkivu. Ova sestrinska dijagnoza može biti ozbiljna zdravstvena prijetnja obično usko povezana s drugim sestrinskim dijagnozama poput neučinkovitog obrasca disanja ili neučinkovitog pročišćavanja dišnih putova. Kod djece s aneurizmatском malformacijom galenove vene, neučinkovita izmjena plinova može bit posljedica respiratorne insuficijencije koja je povezana s pojavom hidrocefalusa sekundarno neučinkovitom obrascu disanja.

Neučinkovita izmjena plinova može se manifestirati raznim znakovima i simptomima kao što su dispneja, dijaforeza (pretjerano znojenje), vizualni poremećaji i glavobolja. Medicinska sestra će procijeniti postojanje promijenjenog respiratornog

obrasca, prisutnost nemir, letargije, cijanoze i razdražljivosti djeteta, uzorkovati će krv za plinske analize te pratiti promjene vitalnih znakova.

Cilj: Pacijent će pokazivati znakove i simptome poboljšane ventilacije s vrijednostima saturacije iznad 90%.

Intervencije medicinske sestre:

- monitorirati vitalne znakove
- priključiti pacijenta na kontinuirani pulsni oksimetar
- procijeniti respiratorni status
- auskultirati plućne zvukove (šištanje, pucketanje, stridor, hropci)
- procijeniti kardiovaskularni status
- održavati otvoren dišni put.
- primijeniti terapiju kisikom prema uputama liječnika
- pripremiti se za moguću intubaciju i mehaničku ventilaciju
- primijeniti lijekove prema uputama liječnika

Evaluacija: Cilj je postignut. Pacijent pokazuje znakove i simptome poboljšane ventilacije s vrijednostima saturacije iznad 90%.

## **Neupućenost**

Sestrinska dijagnoza neupućenost se odnosi na roditelje djeteta s aneurizmatском malformacijom galenove vene i predstavlja nedostatak informacija potrebnih za temeljito razumijevanje procesa bolesti, zdravstvenog ponašanja ili preporučenih tretmana. Odgovarajuće zdravstveno znanje također uključuje sposobnost donošenja informiranih odluka o zdravlju i obavljanju zadataka u skladu s održavanjem zdravlja.

Uobičajeni uzroci neupućenosti su nerazumijevanje informacija, složenost informacija, kognitivna ograničenja, niska zdravstvena pismenost i nedostatak pristupa resursima za učenje. Uobičajeni znakovi i simptomi neupućenosti su

verbaliziranje lošeg razumijevanja, traženje dodatnih informacija i poricanje potrebe za učenjem.

Cilj: Roditelji će prihvatiti zdravstveno stanje djeteta i pokazati interes za edukacijom o postupanju nakon endovaskularnog zahvata.

Intervencije medicinske sestre;

- procijeniti spremnost roditelja na usvajanje novih znanja
- procijeniti zdravstvenu pismenost roditelja
- imati na umu eventualna pojedinačna ograničenja u razumijevanju informacija
- procijeniti trenutačno razumijevanje informacija
- omogućiti mirno okruženje za informiranje i podučavanje roditelja
- uključiti roditelje u plan skrbi za njihovo dijete
- osigurati pozitivno pojačanje
- osigurati dodatne resurse za učenje o specifičnim problemima djeteta s aneurizmatском malformacijom Galenove vene
- poticati roditelje da postavljaju pitanja o specifičnim problemima

Evaluacija: Cilj je postignut. Roditelji prihvaćaju zdravstveno stanje djeteta, aktivno sudjeluju u skrbi za dijete i pokazuju interes za učenjem o specifičnim problemima djeteta a aneurizmatском malformacijom Galenove vene.

### **Visok rizik za krvarenje u/s operativnom ranom**

Visok rizik za krvarenje obično se definira kao rizik od smanjenja volumena krvi do te mjere da je ugrožen život. Ishodi pacijenata mogu se poboljšati procjenom rizika za krvarenje i intervencijama za sprječavanje i identificiranje komplikacija krvarenja. Identificiranje pojedinačnih čimbenika rizika ključno je za provođenje učinkovitih intervencija rizika za krvarenje. Dijagnoza rizika nije dokazana znakovima i simptomima jer se problem još nije pojavio. Sestrinske intervencije usmjerene su na prevenciju.

Cilj: Pacijent nema krvarenje što se dokazuje razinama hemoglobina i hematokrita unutar željenog raspona, vrijednostima čimbenika koagulacije unutar željenog raspona, te krvnim tlakom i frekvencijom srca unutar normalnog raspona.

Intervencije medicinske sestre:

- monitorirati vitalne znakove, uključujući krvni tlak i frekvenciju srca
- pratiti izgled mjesta punkcije endovaskularnog zahvata
- pratiti izgled ekstremiteta i periodično provoditi procjenu boje i toplone ekstremiteta
- procijenite postoji li u anamnezi pacijenta podaci o čimbenicima rizika ili trenutna stanja koja bi mogla dovesti pacijenta u opasnost od krvarenja
- educirati roditelje o znakovima krvarenja koje je potrebno prijaviti medicinskoj sestri/tehničaru i/ili liječniku
- primijeniti krvne pripravke prema uputama liječnika
- poslati uzorak krvi na laboratorijsku analizu statusa koagulacije i obavijetiti liječnika o rezultatima

Evaluacija: Cilj je postignut. Čimbenici koagulacije pacijenta su u rasponu referentnih vrijednosti, noga pacijenta je iste boje i topline kao i druga noga, a na ulaznom jestu endovaskularnog zahvata nema znakova krvarenja

### **Visok rizik za infekciju u/s operativnom ranom**

Infekcije nastaju kada prirodni obrambeni mehanizmi pojedinca nisu prikladni da ih zaštite. Mikroorganizmi poput bakterija, virusa, gljivica i drugih parazita napadaju osjetljive domaćine kroz neizbježne ozljede i izloženost. Prekidi u cjelovitosti integriteta kože, kao što je endovaskularni zahvat, sluznice, mekog tkiva ili čak organa kao što su bubrezi i pluća mogu biti mjesta za infekcije nakon traume, invazivnih postupaka ili invazije patogena kroz krvotok ili limfni sustav. Potpuni lanac događaja je neophodan da bi došlo do infekcije. Potrebno je šest elemenata, uključujući organizam uzročnika, rezervoar, način prijenosa od rezervoara do domaćina i način ulaska u osjetljivog domaćina.

Specifične sestrinske intervencije ovisit će o prirodi i težini rizika. Medicinske sestre/tehničari trebaju posjedovati znanje kako prepoznati znakove infekcije i kako smanjiti njihov rizik. Planovi zdravstvene njege usmjereni su na sveobuhvatnu procjenu, rano otkrivanje i brzo liječenje infekcije. Ovi planovi imaju za cilj minimizirati rizik od infekcija povezanih sa zdravstvenom skrbi i promicati dobrobit pacijenata. Znakovi i simptomi infekcije mogu varirati ovisno o vrsti i mjestu infekcije, kao i imunološkom odgovoru pacijenta. Medicinska sestra/tehničar će provesti procjenu pacijenta kako bi uočila sljedeće mznakove i simptome:

- vrućica - povišena tjelesna temperatura može biti praćena zimicom i znojenjem
- bol ili osjetljivost - infekcije mogu uzrokovati lokaliziranu bol ili osjetljivost na mjestu infekcije
- crvenilo i oteklina - upala je obilježje infekcije i često je karakterizirana crvenilom, toplinom i oteklinom
- tahikardija i tahipneja - infekcije mogu uzrokovati povećanje broja frekvencije srca i disanja dok se tijelo pokušava boriti protiv patogena
- slabost - opći osjećaj nelagode ili lošeg raspoloženja
- povećan broj bijelih krvnih stanica - kao odgovor na infekciju, tijelo može proizvesti više leukocita, što dovodi do povišenog broja leukocita

Cilj: Za vrijeme hospitalizacije pacijent neće razviti infekciju, što se dokazuje normalnim vitalnim znakovima i odsutnošću znakova i simptoma infekcije.

Intervencije medicinske sestre:

- održavati strogu asepsu za promjenu zavoja, njegu rana, intravenoznu terapiju i rukovanje kateterima
- prati i dezinficirati ruke prije kontakta s pacijentom, prije čišćenja ili aseptičkog postupka (previjanje rane, pokretanje IV itd.), nakon izravnog kontakta s tjelesnom tekućinom, nakon dodirivanja pacijenta i nakon dodirivanja okoline pacijenta
- promijeniti obloge i zavoje na rani koji su zaprljani ili mokri
- redovito provoditi osobnz higijenu pacijenta
- educirati roditelje o higijeni ruku prije kontakta s djetetom
- održavati čistoću posteljnog rublja i okoline pacijenta



## **Visok rizik za dekubitus u/s prisilnim položajem nakon zahvata**

Dekubitus je vrsta ozljede kože koja nastaje zbog kontinuiranog tlaka na mjesto pritiska, što uzrokuje nedostatak protoka krvi i kisika što dovodi do loše perfuzije tkiva i smrti tkiva. Dekubitus se može spriječiti temeljitom procjenom i intervencijom. Prevencija dekubitusa zahtijeva tim zdravstvenog osoblja koji radi zajedno na provedbi rasporeda okretanja, higijenske njege i prehrane. Čak i uz odgovarajuću preventivnu njegu, dekubitusi se još uvijek mogu razviti u visokorizičnih pacijenata, a medicinske sestre/tehničari moraju ostati oprezne pri njezi rana kako bi spriječile daljnje komplikacije.

Oštećen integritet kože može biti posljedica loše stanja uhranjenosti, edema, poremećene cirkulacije, prisutnosti vlage/inkontinencije, smicanja ili trenja, kirurških rana i prisilnog položaja mirovanja, kao što je slučaj nakon endoskopskog zahvata kod aneurizmatске malformacije Galenove vene.

Cilj: Za vrijeme hospitalizacije pacijent će imati održan integritet kože.

Intervencije medicinske sestre:

- učiniti procjenu kože - korištenje Bradenove Q skale za procjenu kože pomoći će u određivanju rizika
- djelovati na rizike čimbenika sukladno bodovima Braden skale
- identificirati dodatne čimbenike rizika - uzeti u obzir dob pacijenta i stanje uhranjenosti koji utječu na elastičnost i zdravlje kože
- omogućiti adekvatnu prehranu i hidrataciju - neadekvatna prehrana i hidratacija ometaju rad imunološkog sustava, kao i proizvodnju kolagena i vlačnu čvrstoću kože, a unos proteina, vitamina A, C i E te cinka potiče zacjeljivanje rana
- održavati kožu čistom i suhom - pacijenti koji imaju inkontinenciju trebaju čestu njegu perineuma i mijenjanje posteljine (znoj, urin i stoliva stvaraju okolinu koja iritira kožu)
- pratite znakove infekcije - prilikom njege rane medicinska sestra/tehničar treba pratiti znakove infekcije kao što su zelena ili žuta drenaža, neugodan miris, oteklina i crvenilo
- koristiti antidekubitalna pomagala - dekubitus se često pojavljuje na izbočinama

kostiju kao što su sakrum, pete i kukovi te je ta područja potrebno zaštititi štitnicima za pete, jastucima i zračnim madracima

- održavati higijenu kreveta i posteljnog rublja

Evaluacija: Cilj je postignut. Nakon endovaskularnog zahvata aneurizmatске malformacije Galenove vene i potrebe za prisilnim mirovanjem, integritet kože djeteta je očuvan i nema znakova crvenila kože.

## 5. Zaključak

Malformacije Galenove vene su rijetke malformacije krvnih žila u mozgu koje se razvijaju prije rođenja i mogu se otkriti tijekom trudnoće ili vrlo brzo nakon rođenja. Ovo stanje zahvaća veliku venu duboko u dnu mozga. Malformacija uzrokuje da krv bogata kisikom teče izravno kroz ovu venu dalje od mozga umjesto da isporučuje krv u okolna moždana tkiva. Ovaj nalet krvi iz mozga stvara pritisak na srce i pluća, često uzrokujući kongestivno zatajenje srca ili plućnu hipertenziju.

U većini slučajeva, reparacija malformacije Galenove vene će biti učinjena nakon rođenja djeteta, a u današnje je vrijeme izbor liječenja embolizacija endovaskularnim pristupom. embolizacija. Ovo je minimalno invazivna procedura koja se izvodi u općoj anesteziji. Proces podrazumijeva uvođenje male, mekane cjevčice (kateter) u arteriju do mjesta malformacije, a zatim se aplicira tvar kroz koja stvara ugrušak koji zaustavlja protok krvi. U nekim slučajevima može biti potrebno više od jednog postupka za postupno zatvaranje malformacije. Otprilike polovica djece pati od malformacije koja se ne može ispraviti. Ako se malformacija ne može ispraviti, dijete možda neće preživjeti nakon prvih nekoliko dana nakon rođenja. Za djecu s izlječivim malformacijama, dugoročni izgledi su dobri nakon uspješne embolizacije. Obično nastavljaju živjeti normalnim životom.

Medicinska sestra/tehničar ima značajnu ulogu u cjelokupnom zbrinjavanju i skrbi za dijete s malformacijom Galenove vene budući da sudjeluje u svim dijagnostičkim i terapijskim postupcima kao dio multidisciplinarnog tima. Odgovorna je za pripremu djeteta za zahvat te intraoperacijsko praćenje i poslijeoperacijsku skrb. Medicinska sestra/tehničar mora posjedovati specifično znanje vezano uz nastanak, kliničku sliku, dijagnostiku, liječenje i skrb za dijete kako bi pravovremeno prepoznala eventualne komplikacije i provela intervencije prema odredbi liječnika.

## 6. Literatura

1. S. Crnogorac, A. Vuksanovic Bozanic. Galen Vein Aneurysm - Challenge for Treatment, *Open Med (Wars)*, br. 12, prosinac 2017, str. 440-445.
2. K. Bhattarai, M. Patel, M. Garcia, F. Litra. Vein of Galen Aneurysmal Malformation: A Case Report and Literature Review, *Curesus*, br. 15, prosinac 2023, str. 1-11.
3. S. Hoang, O. Choudhri, M. Edwards, R. Guzman. Vein of Galen malformation. *Neurosurg Focus*, br. 27, studeni 2009, str. 8-19.
4. B.V. Jones, W.S. Ball, T.A. Tomsick, J. Millard, K.R. Crone. Vein of Galen Aneurysmal Malformation: Diagnosis and Treatment of 13 Children with Extended Clinical Follow-up, *AJNR Am J Neuroradiol*, br. 23, studeni 2002, str. 1717-1724.
5. P.F. Recinos, G. Rahmathulla, M. Pearl, V. Renard Recinos, G.I. Jallo, P. Gailloud, i sur. Vein of Galen Malformations: Epidemiology, Clinical Presentations, Management, *Neurosurg Clin N Am*, br. 23, veljača 2012, str. 165-177.
6. B. Schaller. Physiology of cerebral venous blood flow: from experimental data in animals to normal function in humans, *Brain Res Brain Res Rev*, br. 46, studeni 2004, str. 243-260.
7. T. Kiliç, A. Akakin. Anatomy of cerebral veins and sinuses, *Frontiers Neurol Neurosci*, br. 23, lipanj 2008, str. 4-15.
8. P.L. Lasjaunias, S.M. Chng, M. Sachet, H. Alvarez, G. Rodesch, R. Garcia-Monaco. The management of vein of Galen aneurysmal malformations, *Neurosurgery*, br. 59, studeni 2006, str. 1-15.
9. A. Monteagudo. Vein of Galen Aneurysmal Malformation, *Society for Maternal-Fetal Medicine*, br. 6, studeni 2020, str. 27-29.
10. L.R. Cao, C.Q. Cai. Vein of Galen Aneurysmal Malformation: An Updated Review, *J Pediatr Neurol*, br. 17, kolovoz 2019, str. 45-56.
11. O. Levrier, P.H. Gailloud, M. Souei, I. Manera, H. Brunel, C. Raybaud. Normal galenic drainage of the deep cerebral venous system in two cases of vein of Galen aneurysmal malformation, *Childs Nerv Syst*, br. 20, veljača 2004, str. 91-97.

12. M. Pearl, J. Gomez, L. Gregg, P. Gailloud. Endovascular management of vein of Galen aneurysmal malformations. Influence of the normal venous drainage on the choice of a treatment strategy, *Childs Nerv Sys*, br. 26, listopad 2010, str. 1367-1379.
13. A.K. Gupta, D.R. Varma. Vein of Galen malformations: review, *Neurol India*, br. 52, ožujak 2004, str. 43-53.
14. T. Krings, S. Geibprasert, K. Terbrugge. Classification and endovascular management of pediatric cerebral vascular malformations, *Neurosurg Clin N Am*, br. 21, srpanj 2010, str. 463-482.
15. H. Alvarez, R. Garcia-Monaco, G. Rodesch, M. Sachet, T. Krings, P. Lasjaunias. Vein of Galen aneurysmal malformations, *Neuroimaging Clin N Am*, br. 17, svibanj 2007, str. 189-206.
16. R. Issa, A. Barakat, R. Salman, L. Naffaa. Vein of galen malformation, a cause of intracranial calcification: case report and review of literature, *J Radio Case Rep*, br. 13, ožujak 2019, str. 13-18.
17. B. Deloison, G.E. Chalouhi, P. Sonigo, M. Zerah, A.E. Millischer, Y. Dumez, i sur. Hidden mortality of prenatally diagnosed vein of Galen aneurysmal malformation: retrospective study and review of the literature, *Ultrasound Obstet Gynecol*, br. 40, prosinac 2012, str. 652-658.
18. S. Geibprasert, T. Krings, D. Armstrong, K.G. Terbrugge, C.A. Raybaud. Predicting factors for the follow-up outcome and management decisions in vein of Galen aneurysmal malformations, *Childs Nerv Sys*, br. 26, siječanj 2010, str. 35-46.
19. D. Bursać D, J. Stipanović, J. Zmijanac Partl, D. Lučić, D. Hadžić, D. Culej Bošnjak, i sur. Literature review and case report: Rare case of successful prenatal detection of Vein of Galen Malformation (VGAM), *Eur J Obstet Gynecol Reprod Biol X*, br. 22, lipanj 2024, str. 1-5.
20. C. Wu, S.E. Schoeneman, R. Kuhn, A.R. Honarmand, S. Schnell, S.A. Ansari, i sur. Complex alterations of intracranial 4D hemodynamics in vein of Galen aneurysmal malformations during staged endovascular embolization, *Operative Neurosurgery*, br. 12, rujana 2016, str. 239-349.

21. J. Muneuchi, K. Joo, K. Higashiyama, A. Mizushima. Multislice spiral computed tomography in a neonate with vein of Galen aneurysmal malformation, *J Pediatr*, br. 150, ožujak 2007, str. 323-329.
22. N. McSweeney, S. Brew, S. Bhate S, T. Cox, D.J. Roebuck, V. Ganesan. Management and outcome of vein of Galen malformation., *Arch Dis Child*, br. 95, studeni 2010, str. 903-909.
23. P. Gailloud, D.P. O’Riordan, L. Burger, O. Levrier, G. Jallo, R.J. Tamargo, i sur. Diagnosis and management of vein of Galen aneurysmal malformations, *J Perinatol*, br. 25, kolovoz 2005, str. 542-551.
24. S. Hoang, O. Choudhri, M. Edwards, R. Guzman. Vein of Galen malformation, *Neurosurg Focus*, br. 27, rujan 2009, str. 1-7.
25. M. Pearl, J. Gomez, L. Gregg, P. Gailloud. Endovascular management of vein of Galen aneurysmal malformations. Influence of the normal venous drainage on the choice of a treatment strategy, *Childs Nerv Syst*, br. 26, listopad 2010, str. 1367-1379.
26. M. Li, W. Li, C. Fang, B. Gao. Transarterial Embolization with Berenstein Liquid Coils and N-butyl Cyanoacrylate in a Vein of Galen Aneurysmal Malformation: a Case Report, *Korean J Radiol*, br. 8, ožujak-travanj 2007, str. 164-168.
27. J. Huang, M.J. McGirt, P. Gailloud, R.J. Tamargo. Intracranial aneurysms in the pediatric population: Case series and literature review, *Surg Neurol*, br. 63, svibanj 2005, str. 424-432.
28. L.C. Jordan, S.C. Johnston, Y.W. Wu, S. Sidney, H.J. Fullerton. The importance of cerebral aneurysms in childhood hemorrhagic stroke a population-based study, *Stroke*, br. 40, studeni 2009, str. 400-405.
29. P.R. Nelson, Z. Krajcer, N. Kansal, V. Rao, C. Bianchi, H. Hashemi, i sur. A multicenter, randomized, controlled trial of totally percutaneous access versus open femoral exposure for endovascular aortic aneurysm repair (the PEVAR trial), *J Vasc Surg*, br. 59, svibanj 2014, str. 1181.1193.
30. G. Marquis-Gravel, L.A. Boivin-Proulx, Z. Huang, S.L. Zelenkofske, A.M. Lincoff, R. Mehran, i sur. Femoral Vascular Closure Devices and Bleeding, Hemostasis, and Ambulation Following Percutaneous Coronary Intervention, *J Am Heart Assoc*, br. 12, siječanj 2023, str. 1-15.

31. B.J. Jian, S.W. Hetts, M.T. Lawton, N. Gupta. Pediatric intracranial aneurysms, *Neurosurg Clin N Am*, br. 21, srpanj 2010, str. 491-501.
32. B.S. Sharma, S. Sinha, V.S. Mehta, A. Suri, A. Gupta, A.K. Mahapatra. Pediatric intracranial aneurysms-clinical characteristics and outcome of surgical treatment, *Childs Nerv Syst*, br. 23, ožujak 2007, str. 327-333.
33. V. R. K. Rao, S. N. Mathuriya. Pediatric aneurysms and vein of Galen malformations, *J Pediatr Neurosci*, br. 6, listopad 2011, str. 109-117.
34. C.A. Bruno Jr, P.M. Meyersb. Endovascular Management of Arteriovenous Malformations of the Brain, *Interv Neurol*, br. 1, rujan 2013, str. 109-123.
35. W. Weber, B. Kis, R. Siekmann, D. Kuehne. Endovascular treatment of intracranial arteriovenous malformations with onyx: technical aspects, *AJNR Am J Neuroradiol*, br. 28, veljača 2007, str. 371-377.
36. V. Katsaridis, C. Papagiannaki, E. Aimar. Curative embolization of cerebral arteriovenous malformations (AVMs) with Onyx in 101 patients, *Neuroradiology*, br. 50, srpanj 2008, str. 589-597.
37. K. Bhatia, V. Mendes Pereira, T. Krings, K. ter Brugge, H. Kortman, P. Dirks, i sur. Factors Contributing to Major Neurological Complications From Vein of Galen Malformation Embolization, *JAMA Neurol*, br. 77, kolovoz 2020, str. 1-8.
38. A. Berenstein, J.T. Fifi, Y. Niimi Y. Vein of Galen malformations in neonates: new management paradigms for improving outcomes, *Neurosurgery*, br. 70, svibanj 2012, str. 1207-1213.
39. K. Bhatia, V. Mendes Pereira, T. Krings, K. ter Brugge, H. Kortman, P. Dirks, i sur. Factors Contributing to Major Neurological Complications From Vein of Galen Malformation Embolization, *JAMA Neurol*, br. 77, kolovoz 2020, str. 1-8.
40. A. Dziekiewicz, J. Bystron, J. Kobińska, B. Ludwig. Endovascular procedures and nursing care: managing vascular access wounds. *Pielęgniarstwo Chirurgiczne i Angiologiczne*, br. 17, svibanj 2023, str. 119-124.
41. M.O. Lee, K.U. Jeong, K.M. Kim, Y.G. Song. Risk factors affecting complications of access site in vascular intervention through common femoral artery. *Niger J Clin Pract*, br. 25, siječanj 2022, str. 85-89.

42. I. Komesarović, A. Mutić, F. Liška. Uloga medicinske sestre pri endovaskularnom liječenju intrakranijalnih aneurizmi, *Nastavnička revija*, br. 2, studeni 2021, str. 35-55.
43. W. Zhao, H. Peng, H. Zhang, T. Li. Nursing care of 22 patients with complex intracranial aneurysms treated with flow-diverting stents: A retrospective study. *J Interv Med*, br. 2, kolovoz 2019, str. 128-130.
44. P.R. Nelson, Z. Kracjer, N. Kansal, W. Rao, C. Bianchi, H. Hashemi, i sur. A Multicenter, randomized, controlled trial of totally percutaneous access versus open femoral exposure for endovascular aortic aneurysm repair (the PEVAR trial). *J Vasc Surg*, br. 59, svibanj 2014, str. 1181-1193.
45. D.A. Wood, Z. Krajcer, J. Sathanathan, N. Strickman, C. Metzger, W. Fearon, i sur. Pivotal clinical study to evaluate the safety and effectiveness of the MANTA percutaneous vascular closure device: the SAFE MANTA study. *Circ Cardiovasc Interv*, br. 12, srpanj 2019, str. 1-15.
46. Y. Sürme, P.T. Kartın, G.N. Çürük. Knowledge and practices of nurses regarding wound healing. *J Perianesthes Nurs*, br. 33, kolovoz 2018, str. 471-478.
47. D.F. Bandyk. Vascular surgical site infection: risk factors and preventive measures. *Semin Vasc Surg*, br. 21, rujan 2008, str. 119-123.
48. R. Grief, O. Akca, E.P. Horn EP, A. Kurz, D.I. Sessler, Outcomes Research Group. Supplemental perioperative oxygen to reduce of surgical-wound infection. *N Engl J Med*, br. 161, siječanj 2010, str. 161-167.
49. B. Pinchera, A.R. Buonomo, N.S. Moriello, R. Scotto, R. Villari, I. Gentile. Update on the Management of Surgical Site Infections. *Antibiotics (Basel)*, br. 11, studeni 2022, str. 1-17.
50. M. Vera. *Nursing Diagnosis Guide: All You Need to Know to Master Diagnosing*; 2024. Dostupno na: <https://nurseslabs.com/nursing-diagnosis/>, pristupljeno 06.08.2024.



## 7. Popis slika i tablica

### Slike

Slika 2.1.1. Anatomija venskog sustava mozga .....	4
Slika 2.2.1. prikaz VGAM-a .....	6
Slika 2.5.1. Četiri tipa aneurizmatičkih malformacija .....	10
Slika 2.6.1. Prikaz hidrocefalusa kao posljedice VGAM-a .....	13
Slika 2.7.1. Prikaz VGAM-a magnetskom rezonancom .....	16
Slika 2.7.2. Prikaz nalaza angiografija pacijenata s VGAM-om .....	17
Slika 3.2.1. Prikaz transarterijske femoralne embolizacije .....	27
Slika 3.3.1. Prikaz transvenske embolizacije .....	28
Slika 3.3.2. Poslijeoperacijska cirkulacija krvi .....	30
Slika 4.1.1. Prikaz pripremljenog prostora za endovaskularni zahvat .....	37

### Tablice

Tablica 2.8.1. Bicêtre rezultat neonatalne procjene .....	20
Tablica 4.5.1. Sestrinske dijagnoze u skrbi za pacijenta kod aneurizmatičke malformacije Galenove vene prije i nakon endovaskularnog zahvata .....	43

## Izjava o autorstvu

Sveučilište  
Sjever



SVEUČILIŠTE  
SJEVER

### IZJAVA O AUTORSTVU

Završni/diplomski/specijalistički rad isključivo je autorsko djelo studenta koji je isti izradio te student odgovara za istinitost, izvornost i ispravnost teksta rada. U radu se ne smiju koristiti dijelovi tuđih radova (knjiga, članaka, doktorskih disertacija, magistarskih radova, izvora s interneta, i drugih izvora) bez navođenja izvora i autora navedenih radova. Svi dijelovi tuđih radova moraju biti pravilno navedeni i citirani. Dijelovi tuđih radova koji nisu pravilno citirani, smatraju se plagijatom, odnosno nezakonitim prisvajanjem tuđeg znanstvenog ili stručnoga rada. Sukladno navedenom studenti su dužni potpisati izjavu o autorstvu rada.

Ja, IVICA GAURAN (ime i prezime) pod punom moralnom, materijalnom i kaznenom odgovornošću, izjavljujem da sam isključivi autor/ica završnog/diplomskog/specijalističkog (obrisati nepotrebno) rada pod naslovom sestrinog serb pacijenta kod aneurizmatike (upisati naslov) te da u navedenom radu nisu na nedozvoljeni način (bez pravilnog citiranja) korišteni dijelovi tuđih radova.

Student/ica:  
(upisati ime i prezime)

Ivica Gauran  
(vlastoručni potpis)

Sukladno članku 58., 59. i 61. Zakona o visokom obrazovanju i znanstvenoj djelatnosti završne/diplomske/specijalističke radove sveučilišta su dužna objaviti u roku od 30 dana od dana obrane na nacionalnom repozitoriju odnosno repozitoriju visokog učilišta.

Sukladno članku 111. Zakona o autorskom pravu i srodnim pravima student se ne može protiviti da se njegov završni rad stvoren na bilo kojem studiju na visokom učilištu učini dostupnim javnosti na odgovarajućoj javnoj mrežnoj bazi sveučilišne knjižnice, knjižnice sastavnice sveučilišta, knjižnice veleučilišta ili visoke škole i/ili na javnoj mrežnoj bazi završnih radova Nacionalne i sveučilišne knjižnice, sukladno zakonu kojim se uređuje umjetnička djelatnost i visoko obrazovanje.