

Ruptura Ahilove tetive pacijenata OHBP Opće bolnice Varaždin

Grahek, Fran

Undergraduate thesis / Završni rad

2024

Degree Grantor / Ustanova koja je dodijelila akademski / stručni stupanj: **University North / Sveučilište Sjever**

Permanent link / Trajna poveznica: <https://um.nsk.hr/um:nbn:hr:122:289141>

Rights / Prava: [In copyright](#) / [Zaštićeno autorskim pravom.](#)

Download date / Datum preuzimanja: **2024-11-28**



Repository / Repozitorij:

[University North Digital Repository](#)





Sveučilište Sjever

Završni rad br.

Ruptura Ahilove tetive pacijenata OHBP Opće bolnice Varaždin

Fran Grahek, 3035/336

Varaždin, rujan 2024. godine



Sveučilište Sjever

Odjel za sestrinstvo

Završni rad br.

Ruptura Ahilove tetive pacijenata OHBP Opće bolnice Varaždin

Student

Fran Grahek, 3035/336

Mentor

Doc.dr.sc. Alen Pajtak

Varaždin, rujan 2024. godine

Prijava završnog rada

Sveučilište Sjever
Sveučilišni centar Varaždin
104. brigade 3, HR-42000 Varaždin

HLBON
ALISBAINIV
UNIVERSITY

Prijava završnog rada

Definiranje teme završnog rada i povjerenstva

ODJEL Odjel za sestrinstvo

STUDIJ Prijediplomski stručni studij sestrinstva

PRISTUPNIK Fran Grahek

MATIČNI BROJ 0336029625

DATUM 22.09.2024

KOLEGIJ Anatomija

NASLOV RADA Ruptura Ahilove tetive pacijenata OHBP Opće bolnice Varaždin

NASLOV RADA NA ENGL. JEZIKU Rupture of Achilles tendon in patients of OHBP Varaždin General Hospital

MENTOR Doc.dr.sc. Alen Pajtak, dr.med.

ZVANJE Docent

ČLANOVI POVJERENSTVA

- izv.prof.dr.sc. Marijana Neuberg, predsjednica
- doc.dr.sc. Alen Pajtak, dr.med., mentor
- doc.dr.sc. Željko Jeleč, član
- doc.dr.sc. Irena Canjuga, zamjenska članica
-

Zadatak završnog rada

BROJ 1882/SS/2024

OPIS

Ruptura Ahilove tetive predstavlja značajan medicinski problem koji može ozbiljno utjecati na kvalitetu života pacijenata, posebno među sportašima i aktivnim pojedincima. Ruptura se najčešće dešava kod muškaraca u dobi od 31 do 40 godine života. Većina ruputra Ahilove tetive vidljiva je na temelju kliničkog pregleda, no dijagnoza se može utvrditi i pomoću UZV Ahilove tetive.

U Odjel hitnog bolničkog prijema Opće bolnice Varaždin u periodu od 2018. do 2023. godine javilo se 70 pacijenata sa ruptuom Ahilove tetive. Istraživanje je pokazalo da su rupturi podložniji muškarci njih 67 odnosno 96 %. Pacijenti su se najčešće povrijedili u dobi od 35 godina. Najmlađa osoba je imala 12 godina, dok najstarija 69 godina. Većina ruptura liječila se konzervativnom metodom, dok je manji postotak liječen operativno.

Ruptura Ahilove tetive predstavlja ozbiljnu ozljedu koja zahvaća uglavnom sportaše i aktivne pojedince srednje dobi, iako je također prisutna među starijim osobama s degenerativnim promjenama tetive.

ZADATAK URUČEN

POTPIS MENTORA

SVEUČILIŠTE
SJEVER

Predgovor

Izražavam svoju zahvalnost mentoru doc.dr.sc. Alenu Pajtaku, te dr. Siniši Fučkaru na usmjeravanju, stručnoj pomoći, savjetima i ukazanom povjerenju tijekom izrade ovog završnog rada. Također, veliko hvala mojoj obitelji, prijateljima te kolegama iz hitne kirurške ambulante Opće bolnice Varaždin na podršci koju su mi pružali tijekom cijelog studija.

Sažetak

Ruptura Ahilove tetive predstavlja značajan medicinski problem koji može ozbiljno utjecati na kvalitetu života pacijenata, posebno među sportašima i aktivnim pojedincima. Ruptura se najčešće dešava kod muškaraca u dobi od 31 do 40 godine života. Većina ruputra Ahilove tetive vidljiva je na temelju kliničkog pregleda, no dijagnoza se može utvrditi i pomoću UZV Ahilove tetive. U OHBP Opće bolnice Varaždin u periodu od 2018. do 2023. godine javilo se 70 pacijenata sa ruptuom Ahilove tetive. Istraživanje je pokazalo da su rupturi podložniji muškarcima njih 67 odnosno 96%. Pacijenti su se najčešće povrijedili u dobi od 35 godina. Najmlađa osoba je imala 12 godina, dok najstarija 69 godina. Većina ruptura liječila se konzervativnom metodom, dok je manji postotak liječen operativno. Ruptura Ahilove tetive predstavlja ozbiljnu ozljedu koja zahvaća uglavnom sportaše i aktivne pojedince srednje dobi, iako je također prisutna među starijim osobama s degenerativnim promjenama tetive.

Ključne riječi: Ahilova tetiva, ruptura, dijagnostika, liječenje

Abstract

Achilles tendon rupture is a significant medical problem that can seriously affect patients' quality of life, especially among athletes and active individuals. Rupture most often occurs in men between the ages of 31 and 40. Most ruptures of the Achilles tendon are visible on the basis of a clinical examination, but the diagnosis can also be established using an ultrasound of the Achilles tendon. In the period from 2018 to 2023, 70 patients with a ruptured Achilles tendon came to the OHBP of the Varaždin General Hospital. The research showed that 67 or 96% of them are more susceptible to rupture. Patients were most often injured at the age of 35. The youngest person was 12 years old, while the oldest was 69 years old. Most ruptures were treated conservatively, while a smaller percentage was treated operatively. Achilles tendon rupture is a serious injury that affects mostly athletes and active middle-aged individuals, although it is also present among older people with degenerative changes in the tendon.

Key words: Achilles tendon, rupture, diagnosis, treatment

Popis korištenih kratica

RICE	Rest, Ice, Compression, Elevation
CRP	C-reaktivni protein - pokazatelj upale u tijelu.
SE	Sedimentacija eritrocita ukazivati na upalu.
WBC	White Blood Cells
RF	Reumatoidni faktor
ANA	Antinuklearna antitijela
HbA1c	Hemoglobin A1c
TSH	Thyroid-stimulating hormone
T3, T4	Triiodotironin i Tiroksin
DVT	Duboka venska tromboza
NSAID	Nesteroidni protuupalni lijekovi
HKA	Hitna kirurška ambulanta
MR	Magnetska rezonanca
CT	Kompjuterizirana tomografija

SADRŽAJ

1.	Uvod	1
1.1.	Anatomija Ahilove tetive.....	2
1.2.	Epidemiologija rupture Ahilove tetive	5
1.3.	Etiologija rupture Ahilove tetive	6
1.4.	Klinička slika rupture Ahilove tetive.....	7
1.5.	Klasifikacija rupture Ahilove tetive	8
1.5.1.	Eponimska podjela rupture Ahilove tetive	8
1.6.	Dijagnostika rupture Ahilove tetive	9
1.6.1.	Ultrazvuk (Sonografija).....	9
1.6.2.	Magnetska rezonancija (MRI)	10
1.6.3.	Radiografija (RTG).....	11
1.6.4.	Kompjuterizirana tomografija (CT).....	13
1.6.5.	Funkcionalni testovi	14
1.6.6.	Laboratorijske pretrage.....	15
1.7.	Liječenje rupture Ahilove tetive	16
1.7.1.	Konzervativno liječenje rupture Ahilove tetive.....	17
1.7.2.	Operativne tehnike.....	21
1.8.	Komplikacije kod liječenja rupture Ahilove tetive.....	24
1.8.1.	Postoperativne komplikacije.....	24
1.8.2.	Komplikacije kod konzervativnog liječenja	26
1.9.	Zdravstvena njega pacijenata s rupturom Ahilove tetive	27
1.9.1.	Uloga medicinske sestre/tehničara u njezi pacijenata s rupturom Ahilove tetive	29
2.	Istraživački dio rada.....	31
2.1.	Ciljevi istraživanja	31
2.2.	Sudionici	31
2.3.	Instrumentarij.....	31
2.4.	Postupak.....	31
3.	Rezultati.....	32
4.	Rasprava	41
5.	Zaključak	43
6.	Literatura	44

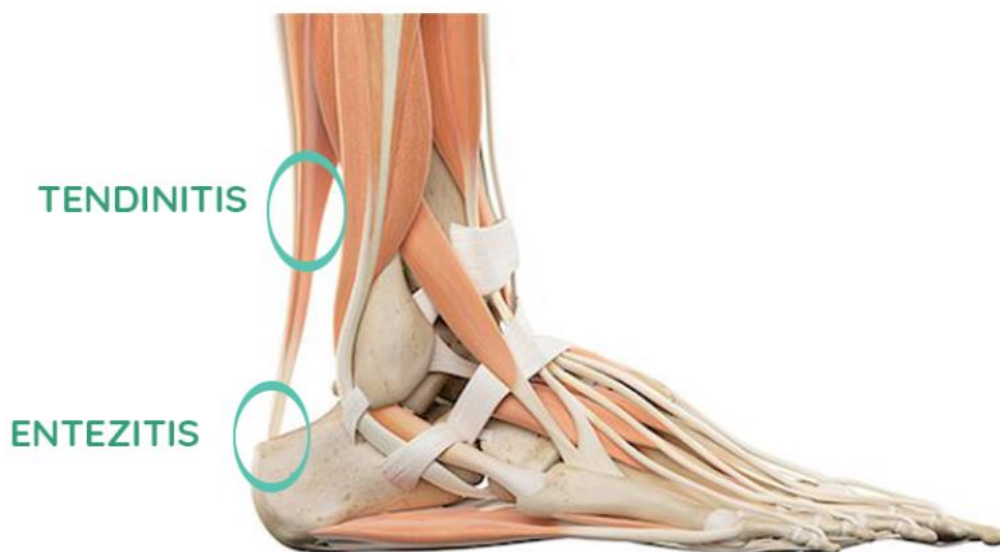1. UVOD

Ahilova tetiva dobila je ime po mitskom grčkom heroju Ahilu, glavnom liku i ratniku Homerove Ilijade. Da bi ga zaštitila od nevolja i učinila neranjivim, njegova majka Tetida ga je uronila u rikelu Stiks. Budući da ga je držala za petu, ona je ostala jedini dio njegovog tijela koji je ranjiv. Tijekom Trojanskog rata, princ Paris je otrovnom strelicom pogodio Ahila u petu i time ga ubio (Homer, 2005). Ahilova tetiva, poznata i kao petna tetiva, najveća je i najizdržljivija tetiva u ljudskom tijelu. Njena uloga u pokretima poput hodanja, trčanja i skakanja čini je neizostavnim dijelom ljudske biomehanike. Međutim, zbog te izloženosti, Ahilova tetiva također je podložna ozljedama, osobito rupturama koje mogu značajno utjecati na kvalitetu života pacijenata. Rupture Ahilove tetive često su rezultat prenaprezanja ili naglog povećanja opterećenja, osobito kod sportaša i osoba koje se bave fizičkom aktivnošću, no mogu se pojaviti i kod opće populacije, posebno kod starijih osoba i onih s predisponirajućim čimbenicima poput degenerativnih promjena ili metaboličkih poremećaja[1]. U Općoj bolnici Varaždin zabilježen je značajan porast broja pacijenata s rupturom Ahilove tetive, što je potaknulo potrebu za dubljom analizom ovog zdravstvenog problema. Stoga je cilj ovog završnog rada analizirati rupturu Ahilove tetive kod pacijenata ove bolnice s naglaskom na dijagnostiku, liječenje i rehabilitaciju. U prvom poglavlju rada biti će obuhvaćene anatomske i fiziološke karakteristike Ahilove tetive, te epidemiološki i etiološki čimbenici koji doprinose njenim ozljedama. Predmet ovog istraživanja su rupturu Ahilove tetive, a svrha je detaljno analizirati dijagnostičke metode koje se primjenjuju, usporediti konzervativne i kirurške metode liječenja te razmotriti rehabilitacijske pristupe. Uz to, namjerava se prikazati uspješnost različitih pristupa liječenju i moguće komplikacije koje se mogu pojaviti. Pritom će biti istaknut multidisciplinarni pristup koji uključuje suradnju liječnika, fizioterapeuta i medicinskih sestara, s ciljem postizanja što boljih ishoda liječenja. U radu će u posebnom fokusu biti ključna uloga medicinskih sestara/ tehničara u zbrinjavanju i njezi osoba sa rupturom Ahilove tetive, kao i postoperativna i prijeoperativna njega. Drugo poglavlje sastoji se od istraživačkog dijela. Istraživački dio rada temelji se na prikupljanju i analizi podataka iz Opće bolnice Varaždin uvidom u medicinsku dokumentaciju i povijest bolesti pomoću bolničkog informatičkog sustava, uključujući kliničke bilješke, rezultate dijagnostičkih pregleda i tretmana pacijenata s rupturama Ahilove tetive. Također će se prikazati koju populaciju najviše pogađa ruptura Ahilove tetive, dobnu skupinu te mehanizam povrede. Podaci će biti obrađeni na način koji omogućuje uvid u uspješnost liječenja i rehabilitacije, kao i prepoznavanje eventualnih prepreka u postizanju optimalnih ishoda. U raspravi će se povezati rezultati istraživanja s ciljevima i hipotezama postavljenima u radu. Analizirat će se rezultati u kontekstu relevantne literature, usporedi će se s postojećim studijama te će se istaknuti sličnosti

ili razlike. Podaci za izradu završnog rada prikupljeni su pomoću raznih članaka, knjiga i časopisa. Očekuje se da će ovaj rad pružiti sveobuhvatan uvid u problematiku rupture Ahilove tetive te dati praktične smjernice za kliničku praksu, s ciljem smanjenja komplikacija i poboljšanja dugoročnih rezultata liječenja pacijenata s ovom vrstom ozljede.

1.1. Anatomija Ahilove tetive

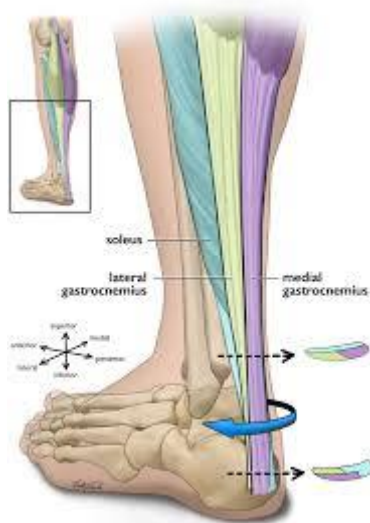Ahilova tetiva, najveća i najjača tetiva u ljudskom tijelu, nalazi se u stražnjem dijelu noge te spaja mišiće stražnje strane potkoljenice, gastrocnemius i soleus, s petnom kosti ili calcaneusom. Ova tetiva, nazvana po grčkom junaku Ahilu, ključna je za brojne pokrete, uključujući hodanje, trčanje i skakanje, jer omogućuje podizanje pete od tla [2]. Struktura Ahilove tetive sastoji se od gustih, paralelno poredanih kolagenih vlakana, koja pružaju izuzetnu čvrstoću i elastičnost, omogućujući tetivi da izdrži opterećenja do nekoliko puta veća od tjelesne težine. Tetiva je okružena paratenonom, tankom ovojnicom koja smanjuje trenje i omogućuje glatko klizanje tetive tijekom pokreta, a ujedno se hrani i krvlju iz malih krvnih žila koje prolaze kroz nju. Blizina Ahilove tetive površini kože čini je ranjivom na vanjske traume, dok je njena neprestana izloženost napetostima tijekom fizičkih aktivnosti čini podložnom ozljedama kao što su istegnuća, upale i rupturi. Ahilova tetiva također sadrži proprioceptore, specijalizirane senzorne receptore koji pružaju informacije o položaju i kretanju noge, čime doprinose ravnoteži i koordinaciji pokreta. S obzirom na svoju važnu funkciju i složenu anatomiju, pravilna briga i prevencija ozljeda Ahilove tetive ključni su za održavanje mobilnosti i kvalitete života [2].



Slika 1.1.1 Prikaz položaja Ahilove tetive

Izvor: <https://bodybalance.hr/bol-u-ahilovoj-tetivi-ne-budite-ranjivi-kao-ahil/>

Spiralizacija tetivnih vlakana predstavlja specifičnu strukturalnu osobinu tetiva, pri čemu vlakna unutar tetive ne prate linearan, ravan put, već su organizirana u spiralne ili helične formacije. Ova konfiguracija omogućava tetivi da podnosi i prenosi naprezanja na učinkovitiji način, raspoređujući sile duž tetivnih vlakana kako bi se smanjila mogućnost oštećenja prilikom istezanja ili uvijanja. Spiralna priroda vlakana osigurava povećanu elastičnost i fleksibilnost, što omogućuje tetivama, poput Ahilove tetive, da izdrže opterećenja koja nastaju tijekom dinamičnih pokreta poput trčanja ili skakanja. Ova helična struktura također pomaže u apsorpciji šoka i sprječava nagla pucanja tetivnih vlakana, osiguravajući postepeno širenje sile kroz tetivu. Tetiva se ponaša poput opruge koja se povlači i vraća, čime doprinosi biomehaničkoj učinkovitosti pokreta, smanjujući stres na susjedne mišiće i zglobove.



Slika 1.1.2. Anatomski prikaz spiralizacije Ahilove tetive

Izvor: <https://www.mdpi.com/2077-0383/11/16/4722>

Vaskularizacija tetiva odnosi se na opskrbu tetivnog tkiva krvlju putem malih krvnih žila, što je ključan aspekt za njihovo zdravlje i regeneraciju. Međutim, tetive su poznate po relativno slaboj vaskularizaciji u usporedbi s drugim tkivima, poput mišića, što može utjecati na njihovu sposobnost brzog oporavka nakon ozljeda. Tetive primarno dobivaju krv kroz dvije glavne rute: iz krvnih žila mišića s kojima su povezane (miotendinozni spoj) i iz periosta kosti na koju se vežu (osteotendinozni spoj), kao i kroz male krvne žile iz okolnog vezivnog tkiva, poznatog kao paratenon. Slaba vaskularizacija tetiva ima nekoliko implikacija. S jedne strane, ograničeni dotok krvi smanjuje rizik od pretjerane vaskularne invazije u tetivno tkivo, što omogućuje tetivama da zadrže svoju strukturalnu čvrstoću i funkcionalnost u prijenosu sila. S druge strane,

ova ista karakteristika otežava brzu opskrbu nutrijentima i kisikom potrebnim za zacjeljivanje oštećenih tetiva. Zbog toga su ozljede tetiva, poput puknuća Ahilove tetive ili tendinitisa, notorno poznate po sporom procesu oporavka, a potpuna regeneracija često zahtijeva dodatne intervencije, poput fizikalne terapije ili kirurških zahvata. Tetive također imaju tendenciju da postanu još slabije vaskularizirane s godinama, što je povezano s degenerativnim promjenama, poput tendinoze, gdje tetiva gubi elastičnost, strukturalnu cjelovitost i postaje podložnija ozljedama. U nekim dijelovima tetiva, postoje "hipovaskularne zone", poput srednjeg dijela Ahilove tetive, gdje je protok krvi izrazito smanjen, što ove zone čini sklonijima kroničnim ozljedama. Međutim, tijekom ozljede, tijelo pokreće proces angiogeneze, stvaranje novih krvnih žila, kao dio upalnog odgovora na oštećenje tkiva. Iako angiogeneza pomaže dostaviti ključne faktore za zacjeljivanje, često nije dovoljna da osigura brzu regeneraciju tetiva zbog složenosti njihovog vaskularnog sustava. Terapijski postupci, poput terapije udarnim valovima, ciljaju poticanje vaskularizacije kako bi se ubrzalo ozdravljenje tetiva, dok su nove tehnike, poput ubrizgavanja faktora rasta ili matičnih stanica, usmjerene na poboljšanje cirkulacije i regeneracije u tetivnom tkivu. Vaskularizacija tetiva je stoga kompleksan, dvosjekli mač: iako pruža osnovu za zacjeljivanje, njezina ograničenost postavlja velike izazove za održavanje i regeneraciju tetivnog zdravlja.

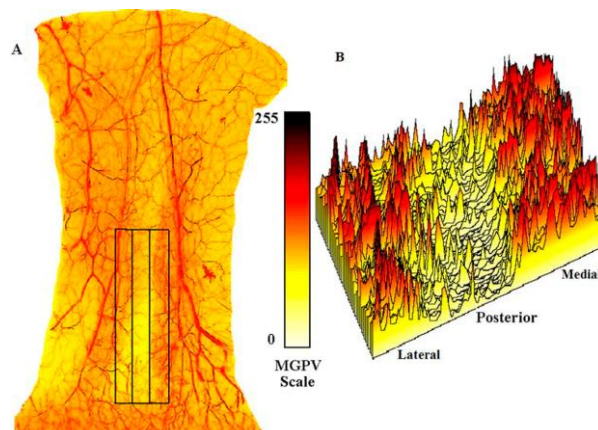


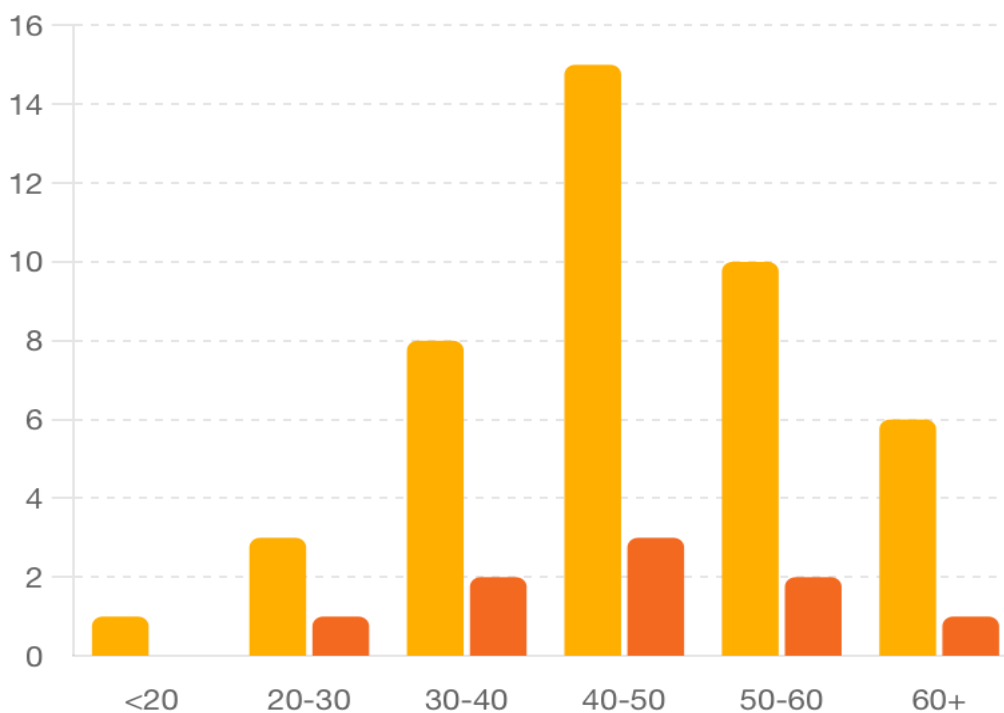
Fig. 3
A: Color angiogram of the posterior integument of the right leg. Three different vascular zones were studied. Three-dimensional arrays of 180 × 40 pixels (black boxes) were used to create digital maps on the basis of the mean gray pixel value (MGPV) of each array. B: The mean gray pixel value digital scale (0 to 255) of the image analyzer created a digital mean gray pixel value map and a surface plot of the

Slika 1.1.3. Angiogram kože stražnjeg dijela desne noge s prikazom vaskularnih zona,

Izvor: <https://www.semanticscholar.org/paper/Digital-vascular-mapping-of-the-integument-about-Yepes-Tang/693ccfb3e97b3279c8124415f9015003c48c2414/figure/2>

1.2. Epidemiologija rupture Ahilove tetive

Ruptura Ahilove tetive predstavlja značajan zdravstveni problem, osobito među aktivnom populacijom, a epidemiološki podaci ukazuju na povećanje učestalosti ove ozljede u posljednjim desetljećima. Incidencija rupture Ahilove tetive u općoj populaciji iznosi otprilike 5 do 10 slučajeva na 100.000 stanovnika godišnje, s tendencijom rasta među sredovječnim muškarcima starosti između 30 i 50 godina, koji čine oko 80% svih slučajeva. Ova skupina je posebno osjetljiva zbog naglog sudjelovanja u rekreativnim sportskim aktivnostima bez adekvatne pripreme i zagrijavanja, pri čemu su najčešće pogođeni sportovi poput tenisa, košarke i nogometa. Zanimljivo je da je desna Ahilova tetiva nešto češće pogođena nego lijeva, i to u omjeru od približno 1.5:1. Razlika u spolu također je značajna; muškarci imaju tri do pet puta veću vjerojatnost za rupturu Ahilove tetive u usporedbi sa ženama, što se pripisuje većoj sklonosti sudjelovanju u visokointenzivnim sportskim aktivnostima [3]. Iako je većina ozljeda povezana s tjelesnom aktivnošću, oko 10% slučajeva rupture Ahilove tetive javljaju se kod osoba koje nisu aktivno uključene u sport, često kao rezultat degenerativnih promjena tetive povezanih s dobi. Sezonska varijacija također ima ulogu u epidemiologiji rupture Ahilove tetive, s višom učestalošću ozljeda tijekom proljetnih i ljetnih mjeseci kada su sportske aktivnosti na vrhuncu. Nadalje, studije pokazuju da povijest prethodnih ozljeda Ahilove tetive značajno povećava rizik od ponovne rupture, s učestalošću ponovljenih ozljeda koja iznosi približno 6% unutar dvije godine nakon inicijalne rupture. Genetski faktori, pretilost, kronične bolesti poput dijabetesa i upotreba određenih lijekova, kao što su kortikosteroidi i fluorokinoloni, također doprinose povećanom riziku od rupture Ahilove tetive. Epidemiološka istraživanja i dalje naglašavaju potrebu za preventivnim mjerama i edukacijom, osobito među rizičnim skupinama, kako bi se smanjila incidencija i posljedice ove ozbiljne ozljede [4].



Grafikon 1.2.1. Incidencija ruptura Ahilove tetive prema dobi i spolu

Izvor: D. J. Maffulli, P. M. Spiezia, G. Longo: "Achilles Tendon Rupture: Aetiology and Epidemiology," *Clinics in Sports Medicine*, vol. 34, no. 2, April 2015, pp. 199-206.

1.3. Etiologija rupture Ahilove tetive

Etiologija rupture Ahilove tetive kompleksna je i uključuje kombinaciju intrinzičnih i ekstrinzičnih faktora koji zajedno doprinose riziku od ozljede. Jedan od glavnih intrinzičnih faktora je degenerativna promjena tetive, koja se često javlja kod osoba starijih od 30 godina. Studije su pokazale da se s godinama smanjuje vaskularizacija Ahilove tetive, što dovodi do smanjene opskrbe kisikom i hranjivim tvarima te posljedičnog smanjenja elastičnosti i snage kolagenih vlakana. Ova degeneracija je dodatno pogoršana u osoba s kroničnim bolestima poput dijabetesa, gdje prevalencija rupture Ahilove tetive može biti do 6 puta veća u usporedbi s općom populacijom [5]. Među ekstrinzične faktore, najznačajniji su tjelesna aktivnost i traume. Nagli, eksplozivni pokreti, poput skokova ili naglih promjena smjera tijekom sportskih aktivnosti, uzrokuju iznenadno povećanje napetosti u tetivi, što može rezultirati njenom rupturom. Oko 75% svih ruptura Ahilove tetive povezuje se s rekreativnim sportovima, pri čemu su najčešće pogođeni sportovi kao što su tenis, košarka i trčanje. Korištenje određenih lijekova, poput kortikosteroida i fluorokinolonskih antibiotika, također značajno povećava rizik od rupture Ahilove tetive. Kortikosteroidi, koji se često koriste za liječenje upalnih stanja, mogu oslabiti

kolagena vlakna tetive, dok fluorokinoloni mogu izazvati tendinopatiju i povećati rizik od rupture za čak 3 do 4 puta. Biomehanički faktori, kao što su nepravilna postura i loša mehanika pokreta, također imaju važnu ulogu u etiologiji rupture Ahilove tetive. Osobe s biomehaničkim abnormalnostima, poput pronacije stopala ili skraćenih mišića potkoljenice, izložene su povećanom riziku od ozljede zbog neadekvatnog rasporeda opterećenja na tetivu. Genetski faktori i anatomske varijacije, poput varijacija u duljini i debljini tetive, također mogu doprinijeti povećanoj sklonosti rupturi. Istraživanja sugeriraju da obiteljska povijest tendinopatija može povećati rizik od rupture Ahilove tetive, iako su potrebna daljnja istraživanja kako bi se potpuno razumjeli genetski utjecaji [6].

1.4. Klinička slika rupture Ahilove tetive

Klinička slika rupture Ahilove tetive obično je karakteristična i uključuje nagli početak simptoma koji se javljaju tijekom fizičke aktivnosti, često uz osjećaj kao da je osoba primila udarac u stražnji dio gležnja, iako vanjskog uzroka nema. Ovaj osjećaj prati glasan zvuk pucanja ili pucketanja, koji pacijenti često opisuju kao pucanje biča. Nakon inicijalne ozljede, gotovo odmah se javlja jaka bol u području stražnjeg dijela gležnja i potkoljenice, a funkcija stopala je značajno ograničena [7]. Klasični znak ruptur Ahilove tetive je nemogućnost plantarno savijanja stopala, što znači da pacijent ne može stajati na prstima povrijeđene noge. Također, palpacijom (opipavanjem) tetive može se otkriti praznina ili defekt na mjestu ruptur, obično 2 do 6 centimetara iznad mjesta gdje se tetiva veže za petnu kost. Ovo područje može biti otečeno i osjetljivo na dodir, a modrice se često razvijaju nekoliko sati nakon ozljede. Thompsonov test, dijagnostička metoda koja se koristi za potvrdu ruptur Ahilove tetive, uključuje stiskanje mišića lista dok pacijent leži na trbuhu s nogama koje vise preko ruba stola. U slučaju potpune ruptur, neće doći do plantarnog savijanja stopala kao odgovor na stiskanje mišića, što ukazuje na prekid kontinuiteta tetive [8]. Važno je napomenuti da klinička slika može varirati ovisno o tipu i težini ozljede. Djelomične ruptur mogu imati blaže simptome, uključujući manju bol i donekle očuvanu funkciju tetive, što može otežati postavljanje dijagnoze bez dodatnih dijagnostičkih metoda kao što su ultrazvuk ili magnetska rezonancija (MR). Prema studijama, potpune ruptur Ahilove tetive javljaju se u oko 80% slučajeva, dok preostalih 20% čine djelomične ruptur koje često zahtijevaju detaljniju dijagnostiku. U akutnoj fazi, neposredno nakon ozljede, pacijenti često zauzimaju zaštitni položaj s minimalnim pokretima zahvaćene noge zbog boli i osjećaja nestabilnosti. Kako vrijeme prolazi, bez adekvatnog liječenja, simptomi mogu uključivati kroničnu bol, oticanje, slabost u mišićima potkoljenice i trajne funkcionalne deficite koji značajno utječu na kvalitetu života pacijenta. Pravovremena dijagnoza i liječenje ključni su za

optimizaciju ishoda kod pacijenata s rupturom Ahilove tetive, budući da kašnjenje u liječenju može dovesti do lošijih rezultata, uključujući dugotrajan oporavak i povećan rizik od ponovne ozljede [8].

1.5. Klasifikacija rupture Ahilove tetive

Klasifikacija rupture Ahilove tetive ključna je za razumijevanje prirode ozljede i planiranje odgovarajućeg liječenja. Različite klasifikacijske sheme koriste se za kategorizaciju ovih ozljeda, a među najvažnijima su eponimska podjela, AO/OTA klasifikacija, te klasifikacija prema stupnju ozljede i specifičnostima kod djece. Svaka od ovih klasifikacija pomaže kliničarima da procijene težinu ozljede, odaberu optimalni tretman i predvide moguće ishode liječenja [9].

1.5.1. Eponimska podjela rupture Ahilove tetive

Eponimska podjela rupture Ahilove tetive koristi se za opisivanje ozljeda prema autorima koji su prvi opisali specifične vrste ozljeda ili su značajno doprinijeli njihovom razumijevanju. Jedan od najpoznatijih eponima je Thompsonova ruptura, koja se odnosi na klasični test za dijagnosticiranje rupture Ahilove tetive. Thompsonov test, koji je već spomenut, koristi se za potvrdu potpune rupture pritiskom na mišiće lista, pri čemu se ne događa plantarno savijanje stopala ako je tetiva rupturirana. Drugi značajan eponim je Kagerov trokut, anatomska struktura koja se koristi kao referentna točka u radiološkoj dijagnostici ozljeda Ahilove tetive. Kagerov trokut definiran je granicama koje čine Ahilova tetiva, fleksorni retinakul i calcaneus, a smanjenje volumena ovog trokuta na lateralnim radiogramima može ukazivati na prisutnost rupture ili druge patološke promjene [9].

Uz to, Arnerova klasifikacija, nazvana po švedskom kirurgu Hansu Arneru, kategorizira rupturu prema njihovoj lokalizaciji duž tetive. Prema ovoj klasifikaciji, rupturi mogu biti podijeljeni na:

- Proksimalne rupture (oko 5% slučajeva), koje se javljaju u gornjem dijelu tetive, blizu mišićno-tetivnog spoja.
- Srednje rupture (oko 75% slučajeva), koje se javljaju u sredini tetive, najčešće na 2-6 centimetara iznad calcaneusa.
- Distalne rupture (oko 20% slučajeva), koje se javljaju blizu insercije tetive na calcaneus.

Eponimska podjela pomaže kliničarima da brzo identificiraju i komuniciraju specifične vrste rupturu na temelju prepoznatljivih kliničkih znakova i simptoma, te radioloških nalaza, što

olakšava dijagnostički proces i planiranje liječenja. Korištenje eponima u klasifikaciji rupture Ahilove tetive ima dugu tradiciju i omogućava standardizaciju terminologije u medicinskoj zajednici, čime se poboljšava komunikacija između stručnjaka i osigurava dosljednost u dijagnostici i liječenju ovih kompleksnih ozljeda [10].

1.6. Dijagnostika rupture Ahilove tetive

Dijagnostika rupture Ahilove tetive temelji se na kombinaciji kliničkih pregleda, slikovnih metoda i funkcionalnih testova, kako bi se postavila točna i brza dijagnoza te odredio optimalni plan liječenja. Rano prepoznavanje i precizna dijagnostika ključni su za postizanje najboljih mogućih ishoda kod pacijenata s ovom ozljedom. Slijede najvažnije metode koje se koriste u dijagnostici rupture Ahilove tetive:

1.6.1. Ultrazvuk (Sonografija)

Ultrazvuk, također poznat kao sonografija, je široko korištena metoda u dijagnostici rupture Ahilove tetive zbog svoje pristupačnosti, neinvazivnosti i relativno niske cijene. Ova metoda koristi visokofrekventne zvučne valove za stvaranje detaljnih slika unutarnjih struktura tijela, omogućujući liječnicima vizualizaciju tetive, okolnih mišića i drugih mekih tkiva. Evo kako se ultrazvuk koristi u dijagnostici rupture Ahilove tetive:

Ultrazvuk se obično izvodi dok pacijent leži na trbuhu s nogama lagano savijenim u koljenima kako bi se omogućio pristup stražnjem dijelu gležnja. U nekim slučajevima pacijent može ležati na boku ili stajati. Gel se nanosi na kožu kako bi se osigurao bolji kontakt između ultrazvučne sonde i kože. Sondu, koja emitira zvučne valove, kliničar pomiče duž Ahilove tetive kako bi dobio poprečne i uzdužne presjke tetive [11].

Normalna Ahilova tetiva na ultrazvuku izgleda kao homogena, paralelna struktura sa slojevima kolagenih vlakana koje se jasno vide. U slučaju rupture, ultrazvuk može otkriti diskontinuitet tetive, s vidljivim defektom u kontinuitetu vlakana. Akutne rupture često pokazuju prisutnost tekućine (krvi) u okolnom području, što stvara anehogene ili hipoehogene zone na slici. U djelomičnim rupturama, ultrazvuk može otkriti djelomične prekide vlakana i lokalizirane hematome [11].

Jedna od glavnih prednosti ultrazvuka je mogućnost izvođenja dinamičke procjene. Kliničar može zamoliti pacijenta da pokreće stopalo tijekom pregleda, što omogućava promatranje kako se tetiva pomiče i kako funkcionira pod opterećenjem. Ovo je posebno korisno za razlikovanje

djelomičnih od potpunih ruptura. Ultrazvuk također može pomoći u praćenju procesa cijeljenja tetive nakon ozljede ili operacije, pružajući informacije o stanju regeneracije tkiva [11].

Ultrazvuk je vrlo osjetljiv i specifičan za dijagnozu rupture Ahilove tetive. Prema istraživanjima, ultrazvuk ima osjetljivost između 92% i 100% i specifičnost između 83% i 100%. To znači da je ultrazvuk vrlo učinkovit u prepoznavanju prisutnosti rupture (visoka osjetljivost) i u razlikovanju rupture od drugih mogućih stanja (visoka specifičnost) [11].

Unatoč brojnim prednostima, ultrazvuk ima i neka ograničenja. Na primjer, kvalitetna dijagnostika ovisi o iskustvu i vještini operatera, a kvaliteta slika može varirati ovisno o korištenoj opremi. Također, ultrazvuk može biti manje učinkovit u otkrivanju vrlo malih ili kroničnih ruptura, gdje je promjene u tkivu teže vizualizirati [11].

Često se ultrazvuk koristi u kombinaciji s drugim dijagnostičkim metodama, kao što su klinički pregled i MRI, kako bi se potvrdila dijagnoza i pružila sveobuhvatna procjena stanja tetive. Ova kombinacija metoda omogućuje liječnicima da donesu informirane odluke o optimalnom liječenju za svakog pacijenta [11].

1.6.2. Magnetska rezonancija (MRI)

Magnetska rezonancija (MRI) je sofisticirana dijagnostička metoda koja koristi snažna magnetska polja i radiofrekvencijske valove za stvaranje detaljnih slika unutarnjih struktura tijela. U dijagnostici rupture Ahilove tetive, MRI se smatra zlatnim standardom zbog svoje visoke rezolucije i sposobnosti prikazivanja finih detalja mekih tkiva, uključujući tetive, mišiće, ligamente i okolne strukture [12].

MRI skeniranje obično se izvodi dok pacijent leži na leđima unutar cilindra magnetskog rezonatora. Noga se može imobilizirati kako bi se smanjili pokreti tijekom skeniranja, što je važno za dobivanje jasnih i preciznih slika. Trajanje pretrage može varirati od 20 do 45 minuta, ovisno o protokolu i složenosti pregleda. Tijekom skeniranja, pacijent mora ostati što mirniji kako bi se izbjegli artefakti koji mogu utjecati na kvalitetu slike [12].

Normalna Ahilova tetiva na MRI snimkama izgleda kao homogena, hipointenzivna struktura (tamna na T1- i T2-ponderiranim slikama) koja se proteže od mišićnog spoja gastrocnemiusa i soleusa do pete (calcaneus). U slučaju rupture, MRI može prikazati različite patološke promjene, uključujući:

- Potpuna ruptura: diskontinuitet tetive, obično s retrakcijom krajeva tetive. Često je prisutan edem i hematoma između krajeva rupturiranja, što se pojavljuje kao hiperintenzivno područje na T2-ponderiranim slikama.

- Djelomična ruptura: djelomično prekidanje vlakana tetive, s očuvanim dijelom kontinuiteta. ova vrsta ozljede može pokazati lokalizirani edem i upalu.
- Kronične promjene: Zadebljanje tetive, intratendinozne kalcifikacije i promjene u signalnoj intenzitetu koje ukazuju na kroničnu degeneraciju ili prethodne ozljede.

Jedna od najvećih prednosti MRI-a je njegova sposobnost prikazivanja mekih tkiva s visokim kontrastom, što omogućuje detaljnu procjenu Ahilove tetive i okolnih struktura. MRI može pružiti informacije o veličini, lokalizaciji i opsegu rupture, kao i o prisutnosti dodatnih patoloških promjena kao što su tenosinovitis (upala ovojnice tetive) ili para-tendinoza. Također, MRI može pomoći u procjeni oporavka nakon kirurškog zahvata ili konzervativnog liječenja, omogućujući praćenje procesa cijeljenja [12].

MRI je izuzetno osjetljiv i specifičan za dijagnostiku rupture Ahilove tetive, s osjetljivošću između 94% i 100% te specifičnošću između 93% i 100%. To znači da MRI vrlo učinkovito prepoznaje prisutnost rupture i razlikuje je od drugih mogućih stanja ili ozljeda [12].

Unatoč mnogim prednostima, MRI ima i neka ograničenja. Prvo, visoki troškovi i ograničena dostupnost mogu predstavljati prepreku, osobito u manje razvijenim područjima ili manjim zdravstvenim ustanovama. Drugo, pacijenti s klaustrofobijom ili metalnim implantatima (npr. pejsmejkeri, neki tipovi proteza) mogu imati poteškoća s izvođenjem pretrage ili mogu biti potpuno kontraindicirani za MRI. Također, dulje trajanje pregleda zahtijeva od pacijenta da ostane potpuno miran, što može biti izazovno za neke pacijente [12].

MRI se često koristi u kombinaciji s drugim dijagnostičkim metodama, kao što su ultrazvuk i klinički pregled, kako bi se pružila sveobuhvatna procjena rupture Ahilove tetive. Ova kombinacija metoda omogućuje liječnicima da potvrde dijagnozu i detaljno planiraju liječenje na temelju preciznih informacija o stanju tetive i okolnih tkiva [12].

MRI je neprocjenjiv alat u dijagnostici rupture Ahilove tetive, pružajući detaljne slike koje omogućuju preciznu procjenu ozljede, planiranje optimalnog tretmana i praćenje oporavka. To je ključni korak u osiguravanju najboljih mogućih ishoda za pacijente s ovom vrstom ozljede [12].

1.6.3. Radiografija (RTG)

Radiografija (RTG) je dijagnostička metoda koja koristi X-zrake za stvaranje slike unutarnjih struktura tijela, prvenstveno kostiju, no može biti korisna i u dijagnostici rupture Ahilove tetive, iako ne pruža direktne informacije o stanju tetive kao što to čine ultrazvuk ili magnetska rezonancija. RTG se koristi prvenstveno za isključivanje kostnih ozljeda koje mogu biti

povezane s rupturom tetive, kao što su avulzijski prijelomi kalkaneusa ili drugih kostiju stopala i gležnja [13].

Radiografski pregled se izvodi dok pacijent leži ili stoji, ovisno o dijelu tijela koji se pregledava, a za pregled Ahilove tetive obično se koriste bočne (lateralne) i anteroposteriorne (AP) projekcije gležnja. Pacijent se postavlja tako da je zahvaćeno područje u fokusu X-zraka, a radiološki tehničar uzima nekoliko slika iz različitih kutova kako bi osigurao sveobuhvatan prikaz struktura. Postupak je brz, obično traje nekoliko minuta, i ne zahtijeva posebnu pripremu osim uklanjanja metalnih predmeta iz područja snimanja [13].

Normalna radiografska slika gležnja i stopala prikazuje jasne konture kostiju bez prijeloma ili dislokacija. U slučaju rupture Ahilove tetive, RTG ne može direktno vizualizirati tetivu, ali može otkriti indirektne znakove ozljede. Na primjer, Kagerov trokut, anatomska struktura između Ahilove tetive, fleksornog retinakula i kalkaneusa, može biti pomaknut ili smanjen zbog prisutnosti hematoma ili edema u slučaju rupture. Avulzijski prijelomi, gdje se dio kosti otkine zajedno s tetivom, također mogu biti vidljivi na RTG snimkama, osobito ako je tetiva snažno povučena [13].

Jedna od glavnih prednosti RTG-a je njegova široka dostupnost i brzina izvođenja, što omogućuje brzu procjenu pacijenata s ozljedama gležnja i stopala. RTG je također vrlo koristan u isključivanju kostnih ozljeda koje mogu zahtijevati drugačiji pristup liječenju, kao što su frakture koje mogu biti prisutne zajedno s rupturom Ahilove tetive. Osim toga, RTG je manje skup u usporedbi s MRI-om i ne zahtijeva posebne uvjete za izvođenje, što ga čini prikladnim za hitne slučajeve [13].

Glavno ograničenje RTG-a u dijagnostici rupture Ahilove tetive je njegova nemogućnost prikazivanja mekih tkiva, uključujući same tetive, mišiće i ligamente. Zbog toga RTG ne može pružiti direktne informacije o prisutnosti, opsegu ili lokalizaciji rupture tetive. Također, indirektni znakovi ozljede na RTG snimkama mogu biti suptilni i zahtijevaju iskustvo radiologa za točnu interpretaciju. RTG je također manje osjetljiv za otkrivanje malih avulzijskih prijeloma ili kroničnih promjena u mekim tkivima [13].

Zbog svojih ograničenja, RTG se često koristi u kombinaciji s drugim dijagnostičkim metodama kao što su ultrazvuk ili MRI kako bi se pružila sveobuhvatna procjena stanja pacijenta. Dok RTG pruža korisne informacije o koštanim strukturama i mogućim prijelomima, ultrazvuk i MRI mogu detaljno prikazati stanje mekih tkiva i potvrditi prisutnost rupture tetive. Ova kombinacija metoda omogućuje liječnicima da donesu informirane odluke o dijagnozi i liječenju [13].

Radiografija je važan dio dijagnostičkog procesa kod sumnje na rupturu Ahilove tetive, pružajući ključne informacije o koštanim strukturama i mogućim pridruženim ozljedama, dok se za detaljniju procjenu mekih tkiva oslanjamo na druge metode kao što su ultrazvuk i MRI [13].

1.6.4. Kompjuterizirana tomografija (CT)

Kompjuterizirana tomografija (CT) je napredna dijagnostička metoda koja koristi X-zrake i računalnu tehnologiju za stvaranje detaljnih presječnih slika tijela. CT skeneri pružaju slike visoke rezolucije koje omogućuju detaljnu analizu kostiju, mišića i drugih mekih tkiva. Iako se CT rjeđe koristi u rutinskoj dijagnostici rupture Ahilove tetive, može biti izuzetno koristan u složenim slučajevima ili kada su potrebne detaljne informacije o koštanim strukturama i okolnim tkivima [14].

CT skeniranje se izvodi dok pacijent leži na stolu koji se pomiče kroz tunel CT skenera. Pacijent obično leži na leđima s nogama ispruženim. Tijekom skeniranja, X-zrake prolaze kroz tijelo iz različitih kutova, a detektori mjere intenzitet propuštenih zraka. Računalo zatim obrađuje ove podatke kako bi stvorilo detaljne poprečne presjeke područja koje se ispituje. Skeniranje traje nekoliko minuta, a pacijent mora ostati potpuno miran kako bi se izbjeglo zamućenje slika [14].

Normalni CT snimak Ahilove tetive i okolnih struktura prikazuje jasno definirane konture kostiju, tetiva i mišića. U slučaju rupture Ahilove tetive, CT može otkriti diskontinuitet u tetivi, prisutnost hematoma, tekućine ili edema u okolnim tkivima. Osim toga, CT je vrlo koristan u otkrivanju pridruženih koštanih ozljeda, kao što su avulzijski prijelomi ili frakture kalkaneusa, koje mogu biti povezane s traumom koja je uzrokovala rupturu tetive [14].

Jedna od glavnih prednosti CT-a je njegova sposobnost pružanja vrlo detaljnih slika visoke rezolucije, što omogućuje preciznu procjenu kostiju i mekih tkiva. CT je posebno koristan za otkrivanje i procjenu složenih prijeloma ili anatomskih varijacija koje mogu utjecati na planiranje kirurškog zahvata. Također, CT skeniranje je relativno brzo i dostupno u mnogim medicinskim ustanovama, što ga čini praktičnim izborom u hitnim situacijama kada je potrebno brzo donijeti dijagnostičke odluke [14].

Unatoč brojnim prednostima, CT ima i neka ograničenja. Glavni nedostatak je izloženost pacijenta zračenju, što može biti zabrinjavajuće osobito kod ponovljenih pretraga ili kod osjetljivih skupina poput djece i trudnica. Također, iako CT pruža detaljne slike kostiju i može prikazati meka tkiva, nije toliko osjetljiv kao MRI za vizualizaciju finih detalja mekih tkiva, kao što su precizni prekidi vlakana tetive ili sitne degenerativne promjene. U nekim slučajevima,

kontrastna sredstva mogu biti potrebna za poboljšanje vidljivosti struktura na CT snimkama, što može predstavljati rizik za pacijente s alergijama na kontrast ili bubrežnim problemima [14].

CT se često koristi u kombinaciji s drugim dijagnostičkim metodama, kao što su ultrazvuk i MRI, kako bi se dobila sveobuhvatna procjena stanja pacijenta. Dok CT pruža detaljne slike koštanih struktura i može otkriti pridružene ozljede, MRI je superioran u procjeni mekih tkiva i može pružiti dodatne informacije o stanju tetive i okolnih struktura. Ultrazvuk, s druge strane, omogućuje dinamičku procjenu tetive tijekom pokreta, što može biti korisno za funkcionalnu analizu [14].

CT skeniranje je važan alat u dijagnostici rupture Ahilove tetive, osobito u složenim slučajevima ili kada su potrebne detaljne informacije o koštanim strukturama. Kombinacija CT-a s drugim slikovnim metodama omogućuje sveobuhvatnu procjenu ozljede i pomaže u donošenju informiranih odluka o liječenju. Ova metoda pruža dragocjene informacije koje su ključne za optimalno planiranje kirurških zahvata i praćenje oporavka pacijenata [14].

1.6.5. Funkcionalni testovi

Funkcionalni testovi ključan su dio dijagnostike rupture Ahilove tetive, omogućujući kliničarima procjenu funkcionalnog stanja tetive i njezine sposobnosti za obavljanje svakodnevnih pokreta. Ovi testovi često uključuju fizičke provjere koje se mogu brzo i jednostavno izvesti u kliničkom okruženju, a pomažu u potvrđivanju dijagnoze, razlikovanju između potpune i djelomične ruptуре te procjeni stupnja funkcionalnog oštećenja [15].

Thompsonov test je najčešće korišten funkcionalni test za dijagnostiku ruptуре Ahilove tetive. Izvodi se dok pacijent leži na trbuhu s nogama koje vise preko ruba stola ili kreveta. Kliničar stisne mišiće lista (gastrocnemius i soleus) kako bi izazvao plantarno savijanje stopala. U slučaju potpune ruptуре Ahilove tetive, stopalo neće reagirati na stiskanje i ostat će u neutralnom položaju ili će se minimalno pomaknuti, što ukazuje na prekid kontinuiteta tetive. Thompsonov test je jednostavan, brz i pouzdan, s visokim stupnjem osjetljivosti i specifičnosti [15].

Matlesov test koristi se za procjenu integriteta Ahilove tetive putem promatranja položaja stopala tijekom fleksije koljena. Pacijent leži na trbuhu s koljenima savijenim pod kutom od 90 stupnjeva. U normalnim uvjetima, stopalo ostaje u blago plantarno savijenom položaju. Međutim, u slučaju ruptуре Ahilove tetive, stopalo zahvaćene noge pada u dorsifleksiju zbog nedostatka napetosti u tetivi. Ovaj test također pruža brz i jednostavan način za procjenu stanja tetive [15].

Copelandov test uključuje primjenu kompresije na lateralni aspekt lista (uzdužno uzdužni pritisak) dok pacijent leži na trbuhu. U normalnim uvjetima, kompresija lateralne strane lista uzrokuje plantarno savijanje stopala. Ako je Ahilova tetiva rupturirana, neće doći do plantarno savijanja, što ukazuje na prekid kontinuiteta tetive [15].

O'Brienov test uključuje palpaciju tetive dok je pacijent u stajaćem položaju ili leži na trbuhu s nogama koje vise preko ruba stola. Kliničar palcima vrši pritisak na Ahilovu tetivu duž njezina tijeka kako bi identificirao bolna ili osjetljiva mjesta te moguće defekte u strukturi tetive. Prisutnost boli, osjetljivosti ili diskontinuiteta može ukazivati na djelomičnu ili potpunu rupturu tetive [15].

Funkcionalni testovi hodanja, kao što su test hodanja na prstima, također se koriste za procjenu funkcionalne sposobnosti Ahilove tetive. Pacijent se zamoli da hoda na prstima ili da stoji na jednoj nozi i pokuša podići petu. U slučaju rupture, pacijent neće biti u stanju izvesti ove pokrete zbog nedostatka funkcionalne podrške od strane tetive. Ovi testovi pružaju korisne informacije o funkcionalnom statusu i ozbiljnosti oštećenja [15].

Iako su funkcionalni testovi vrlo korisni u kliničkoj dijagnostici, imaju određena ograničenja. Oni su prvenstveno subjektivni i ovise o iskustvu i vještini kliničara, a njihova točnost može varirati ovisno o suradljivosti pacijenta. Također, djelomične rupture mogu biti teže otkriti isključivo funkcionalnim testovima, te mogu zahtijevati dodatne dijagnostičke metode kao što su ultrazvuk ili MRI za potvrdu dijagnoze [15].

Funkcionalni testovi često se koriste u kombinaciji s kliničkim pregledom, anamnezom i slikovnim metodama kako bi se osigurala sveobuhvatna procjena stanja pacijenta. Kombinacija ovih metoda omogućuje točniju dijagnozu i bolje planiranje liječenja, osiguravajući optimalne ishode za pacijente s rupturom Ahilove tetive [15].

Funkcionalni testovi su neprocjenjiv alat u dijagnostici rupture Ahilove tetive, pružajući brz i jednostavan način za procjenu integriteta tetive i funkcionalnog statusa pacijenta. Pravovremena i točna dijagnoza ključna je za optimalno liječenje i oporavak pacijenata s ovom vrstom ozljede [14].

1.6.6. Laboratorijske pretrage

Iako laboratorijske pretrage nisu primarna metoda dijagnostike rupture Ahilove tetive, mogu pružiti korisne informacije u određenim situacijama, posebno kada postoji sumnja na pridružene sistemske bolesti ili metaboličke poremećaje koji mogu predisponirati pacijenta za ozljedu. Ove pretrage pomažu u identifikaciji osnovnih uzroka ili faktora rizika te pružaju vrijedne podatke za cjelovitu procjenu zdravstvenog stanja pacijenta [16].

Krvne pretrage mogu otkriti prisutnost upalnih ili autoimunih procesa koji utječu na stanje tetiva i drugih mekih tkiva. Neki od ključnih parametara koji se mogu mjeriti uključuju C-reaktivni protein (CRP), čije povišene razine ukazuju na prisutnost upale u tijelu, te eritrocitnu sedimentaciju (SE), čije povećanje također može ukazivati na upalni proces. Povećan broj bijelih krvnih stanica (leukociti) može ukazivati na infekciju ili upalu, dok pretrage reumatoidnog faktora (RF) i antinuklearnih antitijela (ANA) mogu pomoći u dijagnosticiranju autoimunih bolesti poput reumatoidnog artritisa ili sistemskog lupusa eritematozusa, koje mogu pridonijeti oštećenju tetiva [16].

Metaboličke pretrage pomažu u otkrivanju osnovnih metaboličkih poremećaja koji mogu predisponirati pacijente za ozljede tetiva. Važni parametri uključuju razinu glukoze i HbA1c, gdje povišene vrijednosti ukazuju na dijabetes, stanje povezano s povećanim rizikom od tendinopatija i ruptura tetiva. Lipidni profil, koji uključuje mjerenje razina kolesterola i triglicerida, može ukazivati na dislipidemiju, koja utječe na zdravlje tetiva i drugih mekih tkiva. Neravnoteža elektrolita (kalij, kalcij, magnezij) može utjecati na mišićnu funkciju i zdravlje tetiva, dok nedostatak vitamina D može utjecati na zdravlje kostiju i tetiva, s niskim razinama povezanim s povećanim rizikom od ozljeda [16].

Hormonalne pretrage pružaju informacije o endokrinim poremećajima koji utječu na zdravlje tetiva. Poremećaji funkcije štitnjače (TSH, T3, T4) mogu utjecati na metabolizam i zdravlje tetiva, dok povišene razine kortizola, hormona stresa, mogu pridonijeti kataboličkim procesima i oštećenju tetiva. Hormonska neravnoteža, uključujući razine testosterona i estrogena, može utjecati na strukturu i funkciju tetiva, posebno kod žena u menopauzi [16].

U slučajevima gdje postoji sumnja na specifične sistemske bolesti, dodatne laboratorijske pretrage mogu potvrditi dijagnozu i odrediti optimalni tretman. Na primjer, kod sumnje na giht, može se mjeriti razina mokraćne kiseline u krvi, dok se kod sumnje na infekciju tetive mogu provesti krvne kulture i analize specifičnih patogena [16].

Iako laboratorijske pretrage pružaju vrijedne informacije o općem zdravstvenom stanju pacijenta i identificiraju pridružene bolesti, same po sebi nisu dovoljne za dijagnosticiranje rupture Ahilove tetive. Rezultati ovih pretraga moraju se interpretirati u kontekstu kliničkih simptoma, fizikalnog pregleda i slikovnih metoda kako bi se postavila točna i sveobuhvatna dijagnoza [16].

1.7. Liječenje ruptur Ahilove tetive

Liječenje ruptur Ahilove tetive može se podijeliti u dvije glavne kategorije: konzervativno i kirurško. Konzervativno liječenje obično uključuje imobilizaciju noge u specifičnom položaju

pomoću gipsane čizme ili ortoze, s ciljem omogućavanja prirodnog zarastanja tetive. Ovaj pristup je često odabran kod starijih pacijenata, kod onih s nižim razinama fizičke aktivnosti ili kod onih s kontraindikacijama za operaciju. S druge strane, kirurško liječenje podrazumijeva direktno spajanje rastrganih krajeva tetive, a često se preferira kod mlađih, aktivnijih pacijenata i kod potpune rupture tetive. Prednost kirurškog liječenja je manja stopa ponovnog puknuća, dok konzervativni pristup nosi manji rizik od komplikacija kao što su infekcije i ožiljci. Ključna je individualizirana procjena svakog pacijenta, uzimajući u obzir dob, razinu aktivnosti, stupanj rupture i prisutnost drugih medicinskih stanja, kako bi se odabrao optimalni tretman koji najbolje odgovara specifičnim potrebama pacijenta.

1.7.1. Konzervativno liječenje rupture Ahilove tetive

Konzervativno liječenje podrazumijeva neoperativni pristup liječenju rupture Ahilove tetive i često se koristi kod pacijenata koji imaju djelomične rupture, starijih pacijenata ili onih s niskim razinama fizičke aktivnosti [17]. Ovaj pristup uključuje nekoliko koraka:

□ **imobilizacija**

Imobilizacija je ključni dio konzervativnog liječenja rupture Ahilove tetive i ima za cilj osigurati mirno i stabilno okruženje koje potiče zacjeljivanje tetive. Ovaj postupak uključuje korištenje različitih uređaja za imobilizaciju kako bi se ograničili pokreti gležnja i smanjilo opterećenje na tetivu, omogućujući krajevima tetive da se ponovno spoje i formiraju čvrsto ožiljno tkivo [17]. Postoji nekoliko metoda imobilizacije koje se koriste u liječenju rupture Ahilove tetive:

1. Gipsana imobilizacija

Gips se primjenjuje u plantarno savijenom položaju (ekvinus položaj) kako bi se smanjila napetost na tetivi i omogućilo približavanje krajeva rupture. U ovom položaju, stopalo je savijeno prema dolje, što smanjuje napetost u tetivi i olakšava zacjeljivanje. Gips se obično nosi tijekom prvih 4 do 6 tjedana nakon ozljede, nakon čega se može zamijeniti ortozom ili funkcionalnom čizmom koja omogućuje prilagodbu kuta savijanja stopala [17].

2. Ortoze

Ortoze su posebni uređaji koji stabiliziraju gležanj i stopalo, držeći ih u željenom položaju. Ortoze su često lakše i udobnije od gipsa, a mnoge ortoze omogućuju prilagodbu kuta savijanja

stopala tijekom procesa zacjeljivanja. Pacijent može nositi ortožu tijekom 6 do 8 tjedana, postupno prilagođavajući kut savijanja kako se tetiva zacjeljuje, omogućujući lakši prijelaz u fazu funkcionalne rehabilitacije [17].

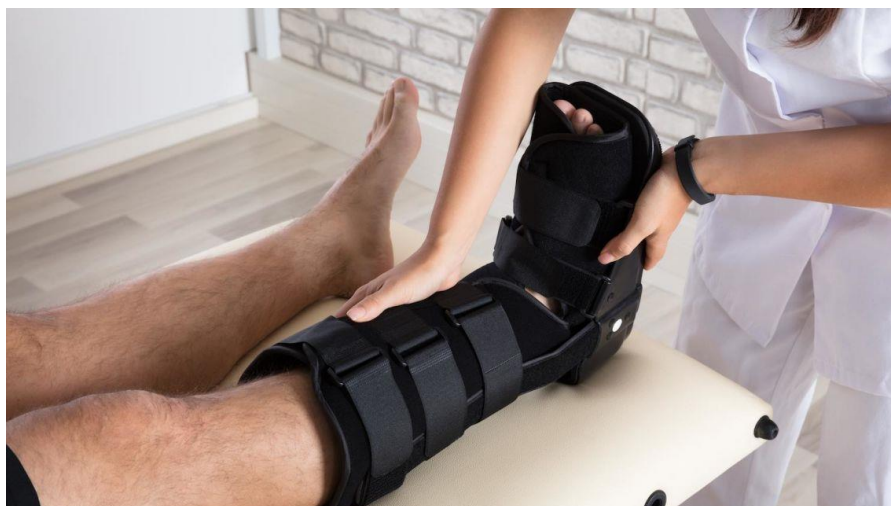3. Funkcionalne čizme

Funkcionalne čizme, također poznate kao "walking boots", omogućuju kontroliranu pokretljivost stopala i gležnja tijekom procesa zacjeljivanja. Ove čizme često imaju zračne jastuke ili prilagodljive trake koje osiguravaju stabilnost i udobnost. Funkcionalne čizme omogućuju pacijentima hodanje uz minimalno opterećenje na tetivu, što može ubrzati oporavak i smanjiti rizik od komplikacija te olakšavaju prijelaz na rehabilitacijske vježbe i normalne aktivnosti [17].

Imobilizacija osigurava da tetiva ostane stabilna i zaštićena od pokreta koji bi mogli ometati proces zacjeljivanja, držeći stopalo u plantarno savijenom položaju smanjuje napetost na tetivi i omogućuje formiranje čvrstog ožiljnog tkiva. Ograničavanje pokreta gležnja i stopala smanjuje bol i nelagodu povezane s rupturom tetive, sprječavajući dodatne ozljede koje bi mogle pogoršati stanje. Imobilizacija stvara optimalno okruženje za zacjeljivanje, omogućujući tetivi da se prirodno spoji bez potrebe za kirurškim zahvatom, što može biti posebno korisno za starije pacijente ili one s povećanim rizikom od kirurških komplikacija [17].

Primjena gipsa ili ortože uključuje pažljivo postavljanje na zahvaćeno područje kako bi se osiguralo da je stopalo u pravilnom položaju, a ako se koristi gips, mora se paziti na pravilnu primjenu kako bi se izbjegli pritisci koji mogu uzrokovati nelagodu ili komplikacije. Tijekom razdoblja imobilizacije, pacijent redovito posjećuje liječnika radi praćenja napretka zacjeljivanja, pri čemu liječnik može prilagoditi ortožu ili zamijeniti gips funkcionalnom čizmom kako bi omogućio postupno povećanje pokretljivosti. Nakon završetka faze imobilizacije, pacijent započinje s rehabilitacijom koja uključuje vježbe za vraćanje snage, fleksibilnosti i funkcionalnosti tetive i okolnih mišića [17].

Iako imobilizacija ima brojne prednosti, postoji i nekoliko potencijalnih rizika i komplikacija kao što je tromboza dubokih vena (DVT), jer dugotrajna imobilizacija može povećati rizik od razvoja krvnih ugrušaka u venama nogu, stoga pacijenti mogu biti savjetovani da koriste antikoagulanse ili nose kompresivne čarape kako bi smanjili ovaj rizik. Ograničenje pokreta može dovesti do smanjenja mišićne mase i snage, što može produžiti proces rehabilitacije, a redovite vježbe i fizioterapija pomažu u prevenciji i liječenju atrofije mišića. Dugotrajna imobilizacija može uzrokovati krutost u gležnju i stopalu, pa su postupna mobilizacija i rehabilitacijske vježbe ključne za vraćanje pune pokretljivosti [17].



Slika 1.7.1.1 Konzervativno liječenje rupture Ahilove tetive

Izvor: <https://www.ndorms.ox.ac.uk/news/researchers-recommend-early-walking-in-a-brace-for-achilles-tendon-rupture>

□ **Funkcionalna rehabilitacija**

Funkcionalna rehabilitacija ključni je dio konzervativnog liječenja rupture Ahilove tetive, jer omogućuje postupno vraćanje pokretljivosti, snage i funkcionalnosti tetive i okolnih mišića. Rehabilitacija započinje odmah nakon početne faze imobilizacije, a cilj je postupno oporaviti funkciju noge i smanjiti rizik od ponovne ozljede kroz kontrolirane i strukturirane vježbe [17].

Nakon što se ukloni gips ili ortoza, rehabilitacija započinje s vježbama ranog pokreta koje imaju za cilj poboljšanje fleksibilnosti i sprječavanje ukočenosti zglobova. Ove vježbe uključuju pasivne i aktivne pokrete gležnja, gdje fizioterapeut ili pacijent nježno pomiču stopalo gore-dolje i u stranu kako bi povećali opseg pokreta bez prekomjernog opterećenja tetive. Važno je da se vježbe izvode polako i kontrolirano kako bi se izbjegle mikrotraume i omogućilo pravilno zacjeljivanje [17].

Nakon što se postigne osnovna pokretljivost, fokus rehabilitacije prelazi na jačanje mišića potkoljenice, posebno gastrocnemiusa i soleusa, koji su ključni za stabilnost i funkcionalnost Ahilove tetive. Vježbe jačanja započinju s izometričkim kontrakcijama, gdje pacijent napinje mišiće bez promjene duljine tetive, a zatim postupno prelazi na ekscentrične i koncentrične vježbe koje uključuju kontrolirane pokrete protiv otpora. Primjeri vježbi uključuju podizanje na prste, spuštanje na pete i korištenje elastičnih traka za otpor [17].

Kako bi se osigurala potpuna funkcionalnost noge i smanjio rizik od ponovne ozljede, rehabilitacija uključuje vježbe propriocepcije i ravnoteže koje pomažu pacijentu da ponovno uspostavi kontrolu i koordinaciju pokreta. Ove vježbe uključuju stajanje na jednoj nozi,

korištenje balansnih ploča i izvođenje dinamičkih pokreta poput hodanja po petama i prstima, skokova i promjena smjera. Proprioceptivne vježbe poboljšavaju neuromuskularnu kontrolu i pomažu u vraćanju normalne funkcije noge [17].

U završnoj fazi rehabilitacije, cilj je pripremiti pacijenta za povratak svakodnevnim aktivnostima i sportovima koje je prije ozljede obavljao. Funkcionalni trening uključuje specifične vježbe koje simuliraju stvarne pokrete i opterećenja s kojima će se pacijent susresti u svom svakodnevnom životu ili sportskim aktivnostima. To može uključivati trčanje, skakanje, promjene smjera i brzine, te vježbe snage i izdržljivosti koje ciljaju cijeli kinetički lanac, osiguravajući da su sve komponente noge dobro koordinirane i funkcionalne [17].

Tijekom cijelog procesa rehabilitacije, fizioterapeut prati napredak pacijenta, prilagođava vježbe prema individualnim potrebama i osigurava da se opterećenje postupno povećava kako bi se izbjegle komplikacije. Redovite procjene funkcionalnosti, snage i opsega pokreta pomažu u određivanju optimalnog tempa rehabilitacije, a pacijent je educiran o važnosti pravilnog izvođenja vježbi i prevenciji ozljeda. Motivacija i suradljivost pacijenta ključni su za uspjeh rehabilitacije, jer dosljedno i pravilno izvođenje vježbi značajno utječe na ishod liječenja [17].

□ **Prednosti i nedostaci konzervativnog liječenja**

Konzervativno liječenje ruptur Ahilove tetive uključuje neoperativni pristup liječenju, oslanjajući se na imobilizaciju i rehabilitaciju kako bi se tetiva ponovno spojila i obnovila funkcionalnost. Ovaj pristup ima svoje prednosti i nedostatke, a odluka o primjeni konzervativnog liječenja temelji se na specifičnim okolnostima svakog pacijenta [17].

Konzervativno liječenje eliminira rizike povezane s operacijom, uključujući anestezijske komplikacije, infekcije, ožiljke i moguće oštećenje živaca, što je posebno važno za starije pacijente ili one s pridruženim medicinskim stanjima koja povećavaju rizik od operacije, čineći konzervativni pristup sigurnijim izborom. Troškovi konzervativnog liječenja obično su niži od kirurškog, jer ne uključuju troškove operacijske sale, anestezije i postoperativne skrbi, dok se troškovi uglavnom odnose na imobilizacijske uređaje i rehabilitaciju. Konzervativno liječenje je neinvazivno, što znači da nema rezova ili šavova, smanjujući nelagodu i mogućnost komplikacija vezanih uz kirurške zahvate. Pacijenti mogu brže započeti s blagim rehabilitacijskim vježbama kako bi održali mišićnu masu i pokretljivost, što može ubrzati ukupni proces oporavka [17].

Konzervativno liječenje može imati veću stopu ponovnih ruptura u usporedbi s kirurškim liječenjem, osobito kod mlađih, aktivnijih pacijenata, a nekoliko studija pokazuje da pacijenti liječeni konzervativno imaju 10-15% veću vjerojatnost za ponovnu rupturu. Proces rehabilitacije može biti dulji i zahtijevati veći angažman pacijenta, s postupnim povećanjem opterećenja i

vraćanjem funkcionalnosti koje može potrajati nekoliko mjeseci, a u nekim slučajevima i duže. Konzervativno liječenje može rezultirati neadekvatnim zarastanjem, gdje tetiva ne zaraste u optimalnom položaju ili ne postigne potrebnu čvrstoću, što može dovesti do trajne slabosti i ograničene funkcionalnosti. Dugotrajna imobilizacija može uzrokovati krutost zglobova i atrofiju mišića, dok početna faza imobilizacije može uzrokovati gubitak mišićne mase i snage, što produžuje ukupno vrijeme oporavka, iako rehabilitacija može pomoći u vraćanju snage i fleksibilnosti. Konzervativno liječenje zahtijeva redovito praćenje napretka i prilagodbu imobilizacijskih uređaja kako bi se osigurala optimalna pozicija za zacjeljivanje tetive, dok pacijenti moraju biti motivirani i surađivati kako bi se postigli najbolji rezultati, što može biti izazovno za neke pojedince [17].

Konzervativno liječenje rupture Ahilove tetive nudi značajne prednosti kao što su izbjegavanje kirurških rizika, niži troškovi i manja invazivnost, ali nosi i nedostatke poput veće stope ponovnih ruptura, dulje rehabilitacije i mogućnosti neadekvatnog zarastanja tetive, stoga odluka o primjeni konzervativnog liječenja treba biti pažljivo razmotrena uzimajući u obzir individualne potrebe i okolnosti pacijenta [17].

1.7.2. Operativne tehnike

Kirurško liječenje rupture Ahilove tetive uključuje različite operativne tehnike koje imaju za cilj ponovno uspostavljanje kontinuiteta tetive i omogućavanje optimalnog zacjeljivanja. Ove tehnike mogu se podijeliti u nekoliko glavnih kategorija: otvoreni pristup, minimalno invazivne tehnike i perkutani popravak. Svaka tehnika ima svoje specifične prednosti i rizike, a odabir odgovarajuće metode ovisi o individualnim karakteristikama pacijenta, težini ozljede i preferencijama kirurga [18].

Otvoreni pristup tradicionalna je metoda kirurškog liječenja ruptore Ahilove tetive koja uključuje veći rez na stražnjem dijelu gležnja kako bi se omogućio direktan pristup tetivi. Kirurg napravi rez duž tetive, obično od 5 do 10 centimetara, kako bi identificirao i očistio krajeve ruptore od ožiljnog tkiva. Krajevi tetive se zatim spoje šavovima, najčešće koristeći neapsorbirajuće šavne materijale koji osiguravaju čvrstoću i stabilnost spoja. Ova metoda omogućuje precizno usklađivanje tetive i detaljno pregledavanje okolnih struktura, ali ima veći rizik od infekcije, ožiljaka i drugih komplikacija povezanih s većim kirurškim rezom [18].

Minimalno invazivne tehnike razvijene su kako bi se smanjila trauma tkiva i poboljšao oporavak pacijenata. Ove tehnike uključuju manje rezove, obično 2 do 3 centimetra, kroz koje se uvode specijalni instrumenti za popravak tetive. Kirurg koristi mali rez kako bi postavio šavne materijale kroz kožu i tetivu uz pomoć vodiča i drugih instrumenata. Prednost minimalno

invazivnih tehnika je smanjenje rizika od infekcije, manje ožiljaka i brži oporavak u usporedbi s otvorenim pristupom. Međutim, ove tehnike zahtijevaju visoku razinu vještine kirurga i mogu biti manje precizne u usklađivanju krajeva tetive [18].

Perkutani popravak je još jedna minimalno invazivna tehnika koja koristi vrlo male rezove ili punkcije kroz kožu kako bi se šavovi provukli kroz krajeve tetive. Ova metoda često se izvodi uz pomoć vodiča i specijaliziranih instrumenata koji omogućuju precizno postavljanje šavova bez potrebe za velikim rezom. Prednost perkutane tehnike je smanjenje traume tkiva, minimalni ožiljci i brži oporavak, ali postoji rizik od oštećenja živaca i drugih struktura zbog ograničene vizualizacije. Perkutani popravak može biti posebno koristan za mlađe, aktivnije pacijente koji žele brži povratak fizičkim aktivnostima [18].

Bez obzira na odabranu operativnu tehniku, postoperativna skrb ključna je za uspješan ishod. Nakon operacije, pacijent obično nosi gips ili ortoza u plantarno savijenom položaju tijekom 2 do 4 tjedna kako bi se zaštitila tetiva i omogućilo zacjeljivanje. Postupna mobilizacija započinje nakon početne faze imobilizacije, uz fizioterapiju usmjerenu na vraćanje pokretljivosti, snage i funkcionalnosti tetive i okolnih mišića. Rehabilitacija obuhvaća vježbe istezanja, jačanja, propriocepcije i funkcionalnog treninga, uz stalni nadzor fizioterapeuta [18].

□ **Postoperativna skrb i rehabilitacija**

Postoperativna skrb i rehabilitacija ključne su za uspješan oporavak nakon kirurškog liječenja ruptur Ahilove tetive, osiguravajući da tetiva pravilno zaraste i da se pacijent vrati punoj funkcionalnosti. Proces rehabilitacije započinje odmah nakon operacije i traje nekoliko mjeseci, a uključuje faze imobilizacije, postupnog vraćanja pokretljivosti, jačanja mišića i funkcionalnog treninga [18].

Nakon operacije, pacijent obično nosi gips ili ortoza u plantarno savijenom položaju tijekom 2 do 4 tjedna kako bi se zaštitila tetiva i omogućilo zacjeljivanje. Imobilizacija drži stopalo u položaju koji smanjuje napetost na tetivu i omogućuje da se krajevi tetive ponovno spoje. Tijekom ovog razdoblja, pacijent koristi štike kako bi smanjio opterećenje na operiranu nogu i spriječio dodatne ozljede [18].

Nakon uklanjanja gipsa ili ortoze, rehabilitacija započinje s vježbama ranog pokreta koje imaju za cilj poboljšanje fleksibilnosti i sprječavanje ukočenosti zglobova. Ove vježbe uključuju pasivne i aktivne pokrete gležnja, gdje fizioterapeut ili pacijent nježno pomiču stopalo gore-dolje i u stranu kako bi povećali opseg pokreta bez prekomjernog opterećenja tetive. Važno je da se vježbe izvode polako i kontrolirano kako bi se izbjegle mikrotraume i omogućilo pravilno zacjeljivanje [18].

Kako se pokretljivost poboljšava, fokus rehabilitacije prelazi na jačanje mišića potkoljenice, posebno gastrocnemiusa i soleusa, koji su ključni za stabilnost i funkcionalnost Ahilove tetive. Vježbe jačanja započinju s izometričkim kontrakcijama, gdje pacijent napinje mišiće bez promjene duljine tetive, a zatim postupno prelazi na ekscentrične i koncentrične vježbe koje uključuju kontrolirane pokrete protiv otpora. Primjeri vježbi uključuju podizanje na prste, spuštanje na pete i korištenje elastičnih traka za otpor [18].

Kako bi se osigurala potpuna funkcionalnost noge i smanjio rizik od ponovne ozljede, rehabilitacija uključuje vježbe propriocepcije i ravnoteže koje pomažu pacijentu da ponovno uspostavi kontrolu i koordinaciju pokreta. Ove vježbe uključuju stajanje na jednoj nozi, korištenje balansnih ploča i izvođenje dinamičkih pokreta poput hodanja po petama i prstima, skokova i promjena smjera. Proprioceptivne vježbe poboljšavaju neuromuskularnu kontrolu i pomažu u vraćanju normalne funkcije noge [18].

U završnoj fazi rehabilitacije, cilj je pripremiti pacijenta za povratak svakodnevnim aktivnostima i sportovima koje je prije ozljede obavljao. Funkcionalni trening uključuje specifične vježbe koje simuliraju stvarne pokrete i opterećenja s kojima će se pacijent susresti u svom svakodnevnom životu ili sportskim aktivnostima. To može uključivati trčanje, skakanje, promjene smjera i brzine, te vježbe snage i izdržljivosti koje ciljaju cijeli kinetički lanac, osiguravajući da su sve komponente noge dobro koordinirane i funkcionalne [18].

Tijekom cijelog procesa rehabilitacije, fizioterapeut prati napredak pacijenta, prilagođava vježbe prema individualnim potrebama i osigurava da se opterećenje postupno povećava kako bi se izbjegle komplikacije. Redovite procjene funkcionalnosti, snage i opsega pokreta pomažu u određivanju optimalnog tempa rehabilitacije, a pacijent je educiran o važnosti pravilnog izvođenja vježbi i prevenciji ozljeda. Motivacija i suradljivost pacijenta ključni su za uspjeh rehabilitacije, jer dosljedno i pravilno izvođenje vježbi značajno utječe na ishod liječenja [19].

□ **Prednosti i nedostaci operativnog liječenja**

Operativno liječenje rupture Ahilove tetive uključuje kirurški zahvat za ponovno uspostavljanje kontinuiteta tetive, a ima svoje prednosti i nedostatke koje je važno razmotriti prilikom donošenja odluke o najboljem pristupu liječenju za svakog pacijenta [18].

Kirurški popravak Ahilove tetive ima nižu stopu ponovnih ruptura u usporedbi s konzervativnim liječenjem, osobito kod mlađih, aktivnijih pacijenata, jer studije pokazuju da kirurško liječenje smanjuje rizik od ponovne rupture na manje od 5%. Pacijenti koji se podvrgnu kirurškom liječenju često se brže vraćaju punoj funkcionalnosti i fizičkim aktivnostima, a

kirurški zahvat omogućuje čvrsto i precizno usklađivanje tetive, što rezultira boljim funkcionalnim ishodima. Kirurški zahvat omogućuje precizno usklađivanje krajeva tetive, što osigurava optimalno zacjeljivanje i smanjuje rizik od neadekvatnog zarastanja koje može dovesti do trajne slabosti ili deformiteta. Kirurško liječenje smanjuje rizik od produljenja tetive tijekom zacjeljivanja, što može biti problem kod konzervativnog liječenja, jer produljenje tetive može rezultirati smanjenom snagom i funkcionalnošću noge [18].

Kao i svaki kirurški zahvat, operacija Ahilove tetive nosi rizike uključujući infekcije, krvarenje, anestezijske komplikacije i oštećenje živaca, a infekcije mogu biti posebno ozbiljne i zahtijevaju dugotrajno liječenje antibioticima ili dodatne kirurške intervencije. Kirurški rezovi mogu ostaviti vidljive ožiljke, što može biti estetski nezadovoljavajuće za neke pacijente, dok postoji rizik od stvaranja hipertrofičnih ožiljaka ili keloida koji mogu uzrokovati nelagodu. Iako pacijenti mogu brže postići punu funkcionalnost, početni postoperativni period može biti duži i zahtijevati intenzivniju njegu, a pacijenti obično moraju provesti nekoliko tjedana u imobilizaciji i koristiti štake prije nego što započnu s rehabilitacijom. Postoperativne komplikacije kao što su duboka venska tromboza (DVT), adhezije i bol u području kirurškog zahvata mogu dodatno otežati proces oporavka, a adhezije mogu ograničiti pokretljivost i zahtijevati dodatne terapijske intervencije [18].

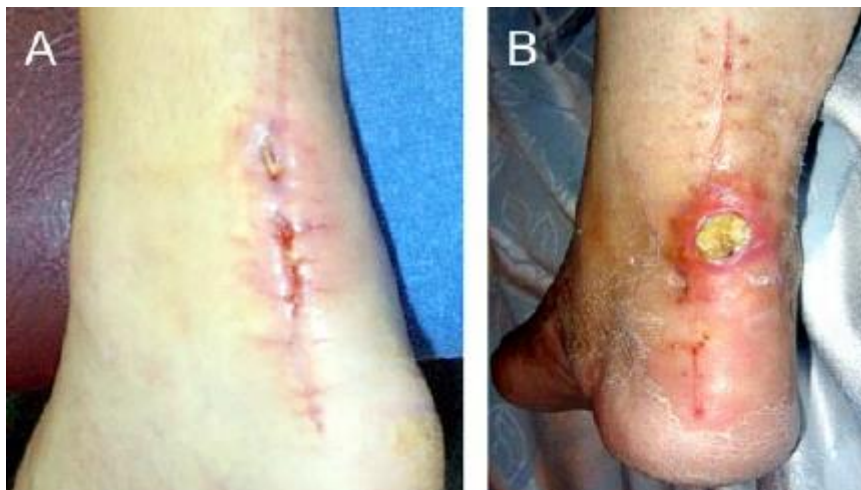1.8. Komplikacije kod liječenja rupture Ahilove tetive

Liječenje rupture Ahilove tetive, bilo kirurško ili konzervativno, može imati različite komplikacije koje utječu na ishod liječenja i proces oporavka. Ove komplikacije mogu varirati ovisno o vrsti liječenja i individualnim karakteristikama pacijenta [19].

1.8.1. Postoperativne komplikacije

Postoperativne komplikacije mogu se pojaviti nakon kirurškog zahvata i uključuju različite probleme koji mogu utjecati na ishod liječenja. Infekcije su ozbiljna komplikacija koja može nastati nakon operacije, s incidencijom od 2-5%, te mogu zahtijevati dugotrajno liječenje antibioticima i, u nekim slučajevima, dodatne kirurške intervencije za čišćenje zaraženog područja. Rana infekcija može uzrokovati crvenilo, otok i bol u području kirurškog reza, dok sistemske infekcije mogu izazvati groznicu i opću slabost, što zahtijeva hitno medicinsko liječenje. Krvarenje tijekom ili nakon operacije može dovesti do stvaranja hematoma, što može uzrokovati bol, oteklinu i pritisak na okolne strukture. Hematomi mogu zahtijevati drenažu i

dotatnu skrb kako bi se spriječile daljnje komplikacije, a nepravilno upravljanje hematomima može dovesti do infekcija ili produženog oporavka [19]. Kirurški zahvat može rezultirati oštećenjem perifernih živaca, što može uzrokovati utrnulost, bol ili slabost u zahvaćenom području, a ova komplikacija može biti privremena, s poboljšanjem simptoma tijekom vremena, ili trajna, ovisno o opsegu oštećenja, te može značajno utjecati na kvalitetu života pacijenta i zahtijevati dodatne intervencije kao što su fizioterapija ili lijekovi za ublažavanje simptoma. Adhezije ili stvaranje ožiljnog tkiva između tetive i okolnih struktura mogu ograničiti pokretljivost i uzrokovati bol. Adhezije mogu zahtijevati dodatne terapijske intervencije, uključujući fizikalnu terapiju ili, u rijetkim slučajevima, dodatne kirurške zahvate za oslobađanje tetive od ožiljnog tkiva, a ova komplikacija može značajno utjecati na funkcionalnost i zahtijevati dugotrajnu rehabilitaciju. Dugotrajna imobilizacija nakon operacije može povećati rizik od razvoja duboke venske tromboze (DVT), što može dovesti do ozbiljnih komplikacija poput plućne embolije, a profilaktička primjena antikoagulansa i korištenje kompresivnih čarapa mogu pomoći u smanjenju ovog rizika, dok simptomi DVT-a uključuju bol, oticanje i crvenilo noge, što zahtijeva hitno medicinsko liječenje. Kirurški rezovi mogu ostaviti vidljive ožiljke, što može biti estetski nezadovoljavajuće za neke pacijente, dok hipertrofični ožiljci ili keloidi mogu uzrokovati dodatnu nelagodu i zahtijevati tretman, poput primjene silikonskih gelova, kortikosteroidnih injekcija ili laserske terapije, kako bi se poboljšao izgled ožiljka i smanjila nelagoda [19].

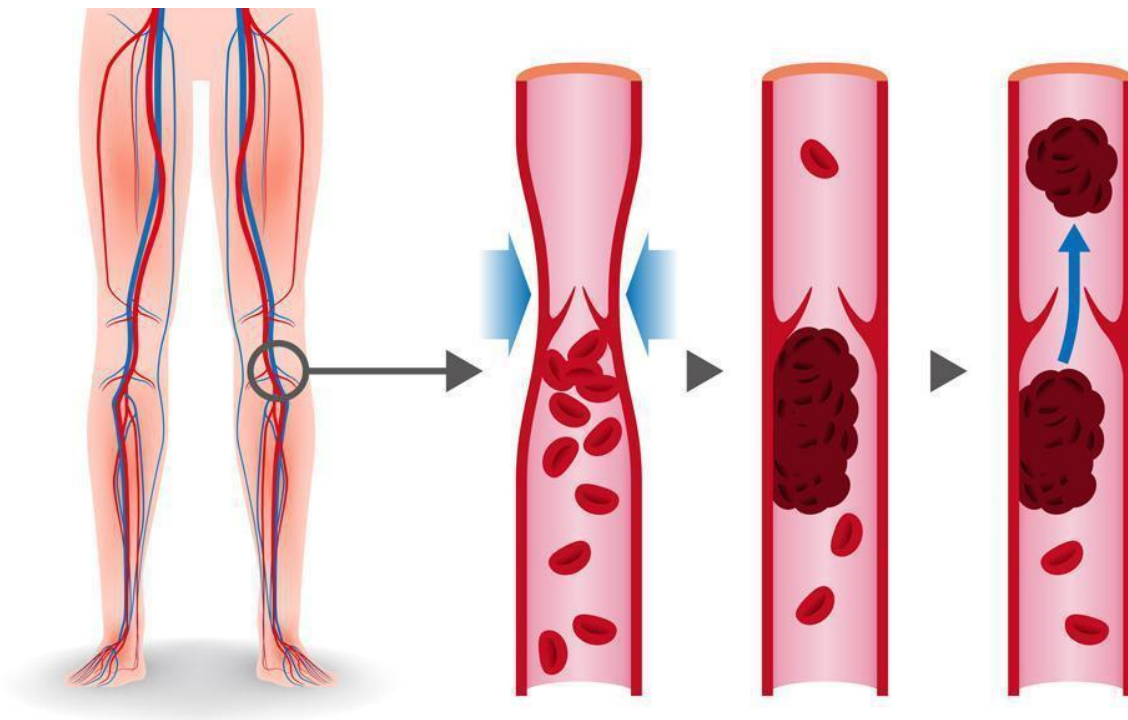


Slika 1.8.1.1 Postoperativne komplikacije

Izvor: https://www.researchgate.net/figure/A-Example-of-postoperative-superficial-wound-infection-5-weeks-after-open-Achilles_fig2_278036466

1.8.2. Komplikacije kod konzervativnog liječenja

Konzervativno liječenje rupture Ahilove tetive također može imati komplikacije, koje se razlikuju od onih kod kirurškog liječenja. Konzervativno liječenje može imati veću stopu ponovnih ruptura u usporedbi s kirurškim liječenjem, osobito kod mlađih, aktivnijih pacijenata, a ponovna ruptura može zahtijevati dodatno liječenje, uključujući kiruršku intervenciju, što može produljiti ukupno vrijeme oporavka i povećati rizik od daljnjih komplikacija. Tetiva može zarasti u neoptimalnom položaju ili ne postići potrebnu čvrstoću, što može rezultirati trajnom slabosti i ograničenom funkcionalnošću, a ovo može dovesti do potrebe za dodatnom rehabilitacijom ili čak kirurškom korekcijom kako bi se ispravile posljedice neadekvatnog zarastanja, što može dodatno opteretiti pacijenta i produžiti proces oporavka [20]. Konzervativno liječenje može rezultirati produljenjem tetive tijekom procesa zacjeljivanja, što smanjuje snagu mišića potkoljenice i može utjecati na normalnu funkciju stopala i gležnja, a produljena tetiva može dovesti do smanjenja efikasnosti hodanja, trčanja i drugih fizičkih aktivnosti, što može zahtijevati dodatnu rehabilitaciju i prilagodbu aktivnosti. Dugotrajna imobilizacija može uzrokovati krutost zglobova i atrofiju mišića, što produžuje ukupno vrijeme oporavka, a rehabilitacija može pomoći u vraćanju snage i fleksibilnosti, ali proces može biti dugotrajan i zahtijevati visok stupanj angažmana pacijenta, a nedostatak pravilne rehabilitacije može dovesti do trajnih funkcionalnih deficita. Konzervativno liječenje zahtijeva redovito praćenje napretka i prilagodbu imobilizacijskih uređaja kako bi se osigurala optimalna pozicija za zacjeljivanje tetive, a pacijenti moraju biti motivirani i surađivati kako bi se postigli najbolji rezultati, što može biti izazovno za neke pojedince. Nedostatak motivacije ili nepridržavanje uputa može značajno utjecati na ishod liječenja i dovesti do suboptimalnog oporavka [20].



Slika 1.8.2.1 Komplikacije kod konzervativnog liječenja ruptуре Ahilove tetive".

Izvor: <https://vascularclinic.sg/conditions-managed/deep-vein-thrombosis/>

1.9. Zdravstvena njega pacijenata s rupturom Ahilove tetive

Zdravstvena njega pacijenata s rupturom Ahilove tetive ključna je za postizanje optimalnih ishoda liječenja, smanjenje komplikacija i olakšavanje procesa oporavka. Njega uključuje različite aspekte, od akutne skrbi nakon ozljede, kroz postoperativnu njegu, do dugotrajne rehabilitacije i podrške u svakodnevnom životu. Odmah nakon ruptуре Ahilove tetive, važno je primijeniti RICE (rest, ice, compression, elevation) metodu kako bi se smanjili otok i bol. Pacijent treba što prije potražiti medicinsku pomoć kako bi se postavila točna dijagnoza i odredio plan liječenja. Medicinske sestre/ tehničari trebaju educirati pacijenta o važnosti odmora i izbjegavanja opterećenja ozlijeđene noge [21]. U akutnoj fazi, pacijent može koristiti štake za hodanje kako bi smanjio pritisak na ozlijeđenu tetivu, a led se može primijeniti u trajanju od 20 minuta svaka 2 do 3 sata kako bi se smanjila bol i upala. Nakon kirurškog zahvata, pacijent će obično biti imobiliziran gipsom ili ortoatom, što zahtijeva pažljivu njegu kako bi se spriječile komplikacije. Medicinska sestre/ tehničari trebaju redovito provjeravati cirkulaciju u nogama, kontrolirati znakove infekcije na kirurškom rezu i educirati pacijenta o važnosti podizanja noge kako bi se smanjio otok. Također je bitno pratiti pacijenta zbog mogućih komplikacija poput duboke venske tromboze, za što je potrebno savjetovati pacijenta o važnosti nošenja kompresivnih čarapa i, ako je indicirano, uzimanja antikoagulansa. Briga o rani uključuje

redovitu promjenu zavoja, održavanje rane suhom i čistom, te praćenje znakova infekcije kao što su crvenilo, otok, pojačana bol ili iscjedak. Upravljanje bolom važno je za postoperativni oporavak, a medicinske sestre trebaju pružiti analgetike prema liječničkoj preporuci i educirati pacijente o pravilnoj upotrebi lijekova protiv bolova [21]. Korištenje hladnih obloga može dodatno pomoći u smanjenju boli i otoka. Analgetici kao što su paracetamol i nesteroidni protuupalni lijekovi (NSAID) mogu biti učinkoviti, a u nekim slučajevima mogu se koristiti i jači lijekovi, poput opioida, za kratkotrajno ublažavanje intenzivne boli. Fizioterapija ima ulogu u oporavku nakon ruptуре Ahilove tetive. Medicinske sestre i fizioterapeuti trebaju surađivati kako bi razvili individualizirani plan rehabilitacije koji uključuje vježbe za vraćanje pokretljivosti, jačanje mišića i poboljšanje propriocepcije. Početne vježbe trebaju biti nježne i usmjerene na poboljšanje opsega pokreta, dok se kasnije uvode vježbe snage i ravnoteže. Postupno povećanje intenziteta i kompleksnosti vježbi važno je za siguran povratak funkcionalnosti. Pacijent treba izvoditi vježbe istezanja kako bi održao fleksibilnost tetive i mišića, a vježbe jačanja, poput podizanja na prste i korištenja elastičnih traka, pomažu u obnovi snage. Proprioceptivne vježbe, kao što su stajanje na jednoj nozi i korištenje balansnih ploča, poboljšavaju ravnotežu i koordinaciju. Edukacija pacijenta i njegove obitelji ključna je komponenta zdravstvene njege. Pacijente treba educirati o važnosti dosljednog izvođenja rehabilitacijskih vježbi, pravilnom korištenju ortopedskih pomagala poput štaka ili ortoza, te prepoznavanju znakova mogućih komplikacija. Također, pacijenti trebaju biti informirani o pravilnoj prehrani koja može pomoći u oporavku, uključujući unos dovoljnih količina proteina i vitamina C koji su važni za zacjeljivanje tkiva. Pacijenti trebaju znati kako pravilno održavati higijenu kirurške rane i prepoznati znakove infekcije, te razumjeti važnost redovitih kontrola kod liječnika [22]. Ruptura Ahilove tetive i dugotrajan proces oporavka mogu biti stresni i emocionalno zahtjevni za pacijente. Zdravstveni djelatnici trebaju pružiti psihološku podršku, poticati pozitivne stavove i ohrabrivati pacijente tijekom rehabilitacijskog procesa. U nekim slučajevima može biti korisno uključiti stručnjaka za mentalno zdravlje kako bi se pacijentu pomoglo u nošenju s emocionalnim izazovima povezanim s ozljedom i oporavkom. Psihološka podrška može uključivati razgovore s pacijentom o njihovim strahovima i brigama, pružanje informacija o procesu oporavka i očekivanjima, te poticanje na postavljanje realističnih ciljeva. Nakon završetka formalne rehabilitacije, pacijenti mogu i dalje trebati podršku i savjete o dugoročnom održavanju zdravlja i prevenciji ponovnih ozljeda. Zdravstveni djelatnici trebaju pratiti pacijente tijekom redovitih kontrola, osiguravajući da se postignuti rezultati održavaju i da se pacijent uspješno vratio svojim uobičajenim aktivnostima. To može uključivati savjete o pravilnom zagrijavanju prije fizičkih aktivnosti, korištenju odgovarajuće obuće i prilagodbi aktivnosti kako bi se smanjio rizik od ponovne ozljede. Također, pacijentima treba pružiti informacije o važnosti

nastavka vježbi za održavanje snage i fleksibilnosti, te o načinima kako se nositi s eventualnim bolovima ili nelagodama koje se mogu pojaviti tijekom vremena. Zdravstvena njega pacijenata s rupturom Ahilove tetive obuhvaća sve faze liječenja od akutne skrbi nakon ozljede, preko postoperativne njege, upravljanja bolom i rehabilitacije, do edukacije pacijenta i dugotrajne podrške. Kroz suradnju zdravstvenih djelatnika, individualiziran pristup i sveobuhvatnu njegu, pacijentima se može pomoći da se uspješno oporave i vrate svojim svakodnevnim aktivnostima [22].

1.9.1. Uloga medicinske sestre/tehničara u njezi pacijenata s rupturom Ahilove tetive

Medicinske sestre/tehničari igraju ključnu ulogu u njezi bolesnika s rupturom Ahilove tetive. Njihove dužnosti uključuju procjenu i praćenje vitalne funkcije, razinu boli i mobilnost, što pomaže u planiranju zdravstvene njege. U preoperativnoj pripremi važno je educirati pacijenta o postupku, rizicima i očekivanjima, te se prikupljaju potrebne medicinske informacije (anamneza). Sudeći da se operativni zahvat rupture Ahilove tetive provodi u općoj anesteziji, dan prije operativnog zahvata pacijent dobiva upute od strane medicinske sestre/tehničara o „postu”, obično od ponoći prije operativnog zahvata (npr. bez hrane i vode). U preoperativnoj fazi dan prije operativnog zahvata također se počinje pacijenta pripremati za opću anesteziju primjenom premedikacije ordinirane od strane liječnika, te se vade krvni nalazi. U krvne nalaze koji se vade ubrajamo: kompletnu krvnu sliku, biokemijske pretrage, faktore zgrušavanja (PV, APTV), te krvnu grupu i Rh faktor. Na dan samog operativnog zahvata medicinska sestra/tehničar provjerava vitalne funkcije pacijenta, uključujući krvni tlak, puls i tjelesnu temperaturu te sve dokumentira na temperaturnu listu. Također vrlo je važna priprema operativnog polja (brijanje i tuširanje antiseptičkim sredstvom) da bi se spriječila mogućnost infekcije, te završna provjera dokumentacije osiguravanjem da su svi obrasci, uključujući informirani pristanak za operativni zahvat potpisani i da su svi potrebni pregledi obavljeni. Tijekom svih faza pripreme vrši se emocionalna podrška pacijentu. Na koncu svega vrši se transport pacijenta sa otvorenim venskim putem u operacijsku salu. U postoperativnoj njezi medicinske sestre/tehničari prate stanje rane, prate bol po VAS skali, provode prevenciju infekcija i komplikacija, te pomažu pacijentu u postavljanju ortopedskih pomagala. Medicinske sestre/tehničari podržavaju pacijente u provođenju rehabilitacijskih vježbi, pružaju informacije o fizikalnoj terapiji te potiču pacijente na suradnju u procesu ozdravljenja. S obzirom na to da su povrede Ahilove tetive često bolne i duge, medicinske sestre/tehničari sudjeluju u pružanju emocionalne podrške pacijentima i njihovim obiteljima, potiču ih da ostanu motivirani tijekom cijelog procesa oporavka. Valja

napomenuti da su postupci za sprječavanje postoperativnih komplikacija od velike važnosti, stoga se prije operativnog zahvata pacijentu demonstriraju vježbe dubokog disanja(za sprječavanje upale pluća), i velika je pozornost stavljena na sprječavanje duboke venske tromboze(primjenom nisko molekularnog heparina ili stavljanjem elastičnih čarapa na donje ekstremitete), stoga medicinska sestra treba biti educirana i savjesna da bi se spriječile komplikacije.

2. ISTRAŽIVAČKI DIO RADA

2.1. Ciljevi istraživanja

Ciljevi ovog istraživanja su:

- utvrditi kod koje populacije se najviše događaju rupture ahilove tetive
- saznati koji su uzroci nastanka rupture ahilove tetive
- utvrditi prema trijažnoj kategoriji na vizualno – analognoj skali (vas) bol koju osoba osjeća prilikom dolaska u hitnu kiruršku ambulantu
- utvrditi nakon koliko dana se osobe javljaju na kontrolu
- utvrditi postotak osoba liječenih konzervativno i postotak osoba liječenih operativno
- utvrditi kod kojeg ekstremiteta je češća ruptura ahilove tetive

2.2. Sudionici

Istraživanjem je obuhvaćeno 19 684 pacijenata zaprimljenih u HKA Opće bolnice Varaždin od 1.1. 2018 do 31.12. 2022. Pacijenti su zaprimljeni i upisani od dijagnoze S80 do dijagnoze S93.6, te uvidom u podatke od 19 684 pacijenata njih 70 je imalo rupturu Ahilove tetive. Od ukupnog broja pacijenata bilo je 67 muškaraca te 3 žene. Ispitanici su grupirani prema dobnoj kategoriji.

2.3. Instrumentarij

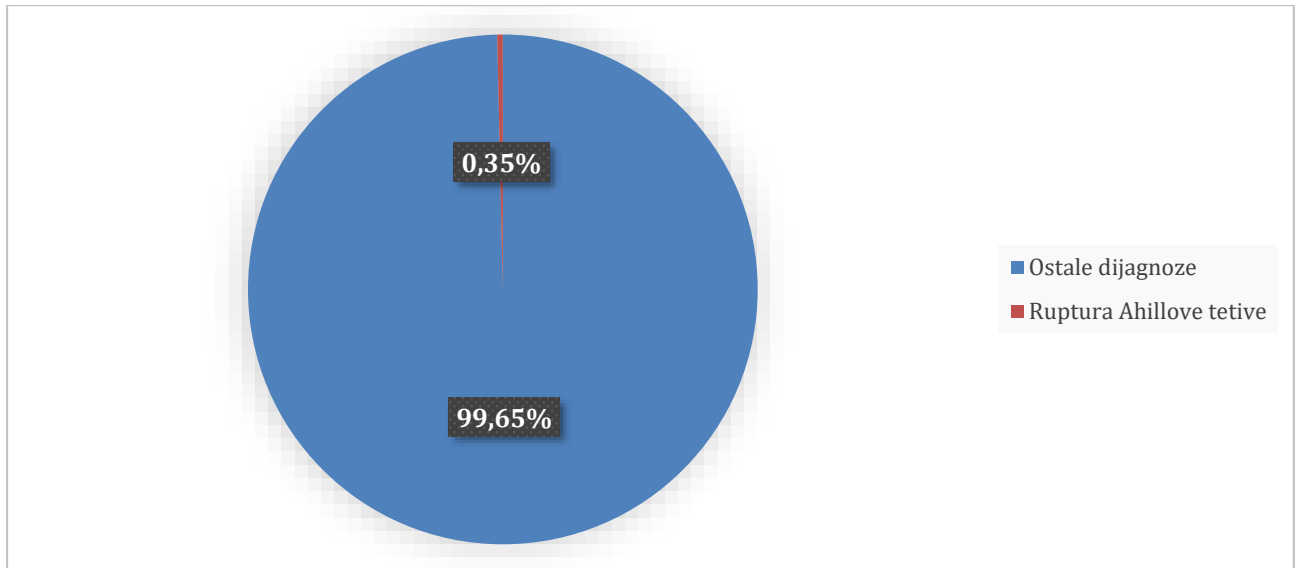
Korišteni podaci preuzeti su iz bolničkog informacijskog sustava (BIS) u skladu s opće usvojenim etičkim načelima te čuvanjem identiteta i anonimnosti svih pacijenata.

2.4. Postupak

Zatraženo je odobrenje Etičkog povjerenstva Opće bolnice Varaždin za provedbu ovog istraživanja(Prilog 1.) . Podaci se odnose na vremensko razdoblje od 1.1. 2018. Do 31.12.2022. Iz povijesti bolesti prikupili su se podaci o spolu, dobi, nastanku povrede, trijažnoj kategoriji na vizualno- analognoj skali prilikom upisa pacijenta, kontroli u specijalističkoj ambulanti i konačnom konzervativnom ili operacijskom zbrinjavanju rupture Ahilove tetive.

3. REZULTATI

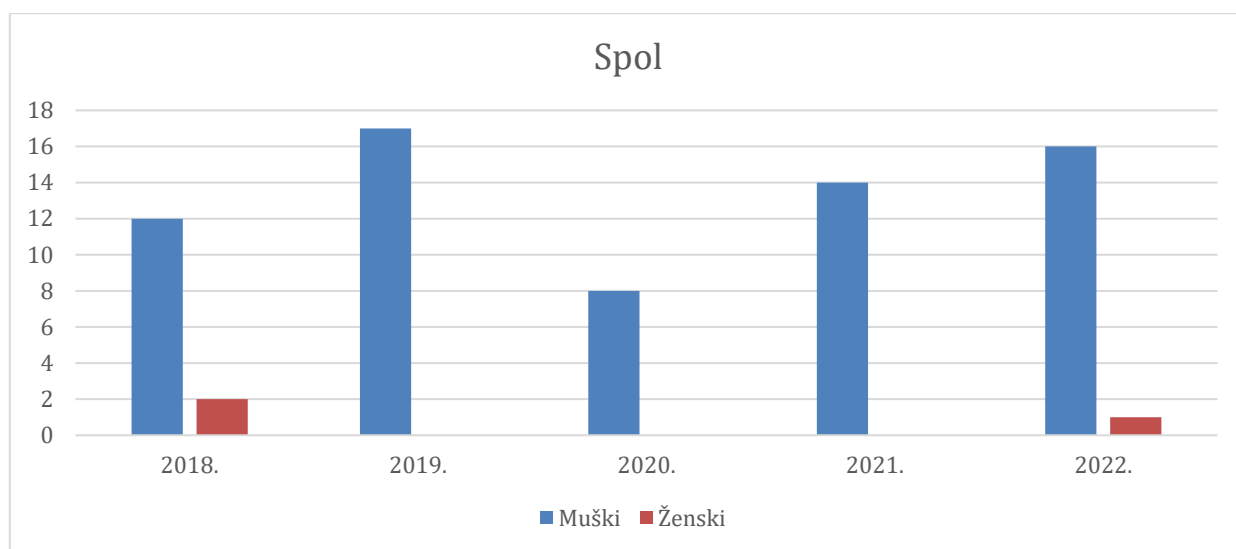
Istraživanjem je obuhvaćeno 19 684 zaprimljenih pacijenata u HKA, od kojih je ukupno 0,35% pacijenata (70 pacijenata) imalo dijagnozu rupturu Ahilove tetive. (Grafikon 3.1)



Grafikon 3.1. Podjela pacijenata prema dijagnozi

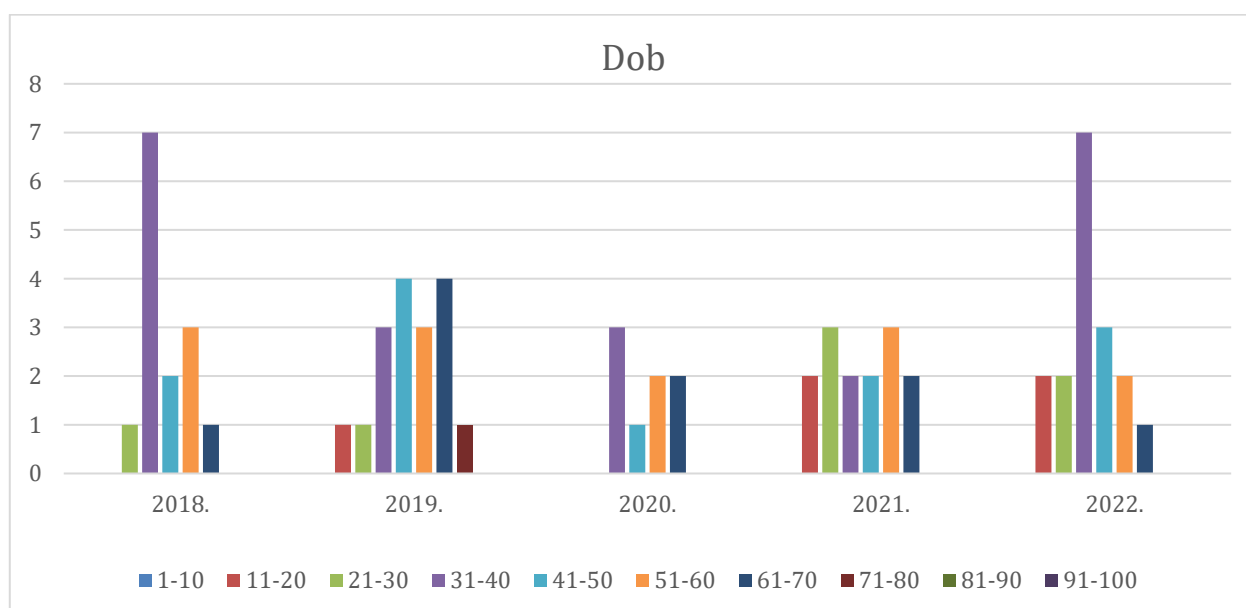
Izvor: Autor - F.G

Grafikon 3.1. prikazuje postotak dijagnoza koje uključuju rupturu Ahilove tetive u usporedbi s ostalim dijagnozama ozljeda. Prema prikazanom, rupturu Ahilove tetive čine svega 0,35% od ukupnog broja analiziranih dolazaka u HKA. Ovaj rezultat jasno naglašava da, iako je ruptura Ahilove tetive ozbiljna i poznata ozljeda, ona čini vrlo mali udio u ukupnoj statistici ozljeda, što ukazuje na njezinu relativno nisku učestalost u odnosu na druge vrste ozljeda.



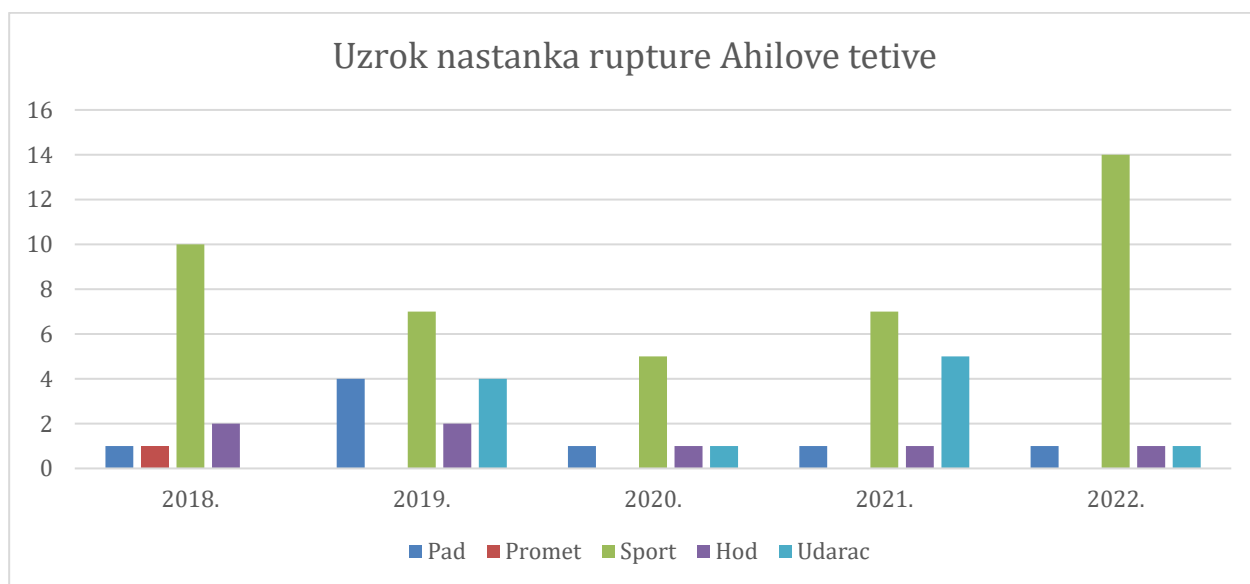
*Grafikon 3.2. Podjela pacijenata prema spolu sa rupturom Ahilove tetive od 2018. godine do 2023. Godine
Izvor: Autor - F.G*

Grafikon 3.2. prikazuje distribuciju pacijenata s rupturom Ahilove tetive po spolu u razdoblju od 2018. do 2023. godine. Iz grafa je vidljivo da je značajno veći broj pacijenata muškaraca pogođen ovom ozljedom u usporedbi sa ženama. Godine 2018. zabilježeno je 12 muškaraca i 2 žene s rupturom Ahilove tetive, dok je 2019. godine 17 muškaraca prijavilo ovu ozljedu, a niti jedna žena. Sličan obrazac se ponavlja i u sljedećim godinama: 2020. godine ozlijeđeno je 8 muškaraca, a nijedna žena, 2021. godine 14 muškaraca i ponovno nijedna žena, dok je 2022. godine registrirano 16 muškaraca i 1 žena.



*Grafikon 3.3. Podjela pacijenata prema dobi od 2018. godine do 2023. Godine
Izvor: Autor - F.G*

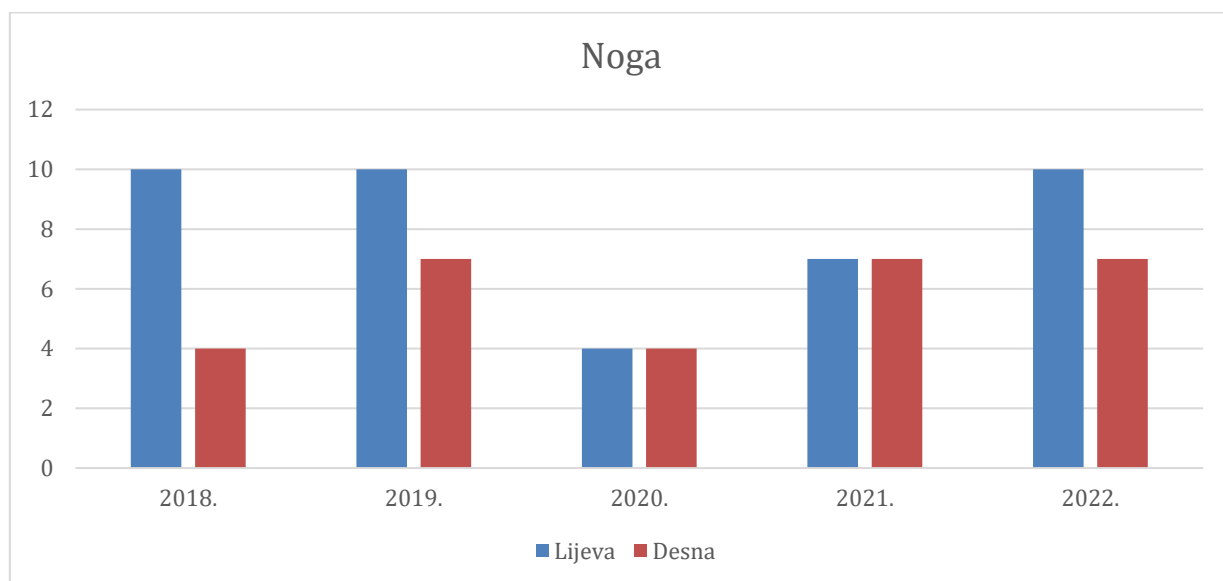
Grafikon 3.3. prikazuje dobnu raspodjelu pacijenata s rupturom Ahilove tetive od 2018. do 2022. godine. Istraživanjem je utvrđeno da su rekreativni sportaši u dobi od 31 do 40 godina najpodložniji ovoj ozljedi, što potvrđuje i grafikon, jer je upravo u toj dobnoj skupini zabilježen najveći broj slučajeva kroz sve godine. Primjetno je da su vrhunci ozljeda zabilježeni u 2018. i 2022. godini, kada je broj pacijenata u ovoj dobnoj skupini dostigao maksimum od sedam slučajeva. Najmlađi pacijent s rupturom Ahilove tetive bio je 12 godina star, a najstariji je imao 69 godina. Iako je većina ozljeda koncentrirana u dobnoj skupini od 31 do 40 godina, vidljivo je da su i pacijenti iz drugih dobnih skupina također pogođeni, uključujući pojedince starije od 60 godina. Ovi podaci potvrđuju kako i stariji rekreativni sportaši, kao i mlađa populacija, nisu imuni na ovu vrstu ozljede.



Grafikon 3.4. Uzorak nastanka rupture Ahilove tetive od 2018. godine do 2023 godine

Izvor: Autor - F.G

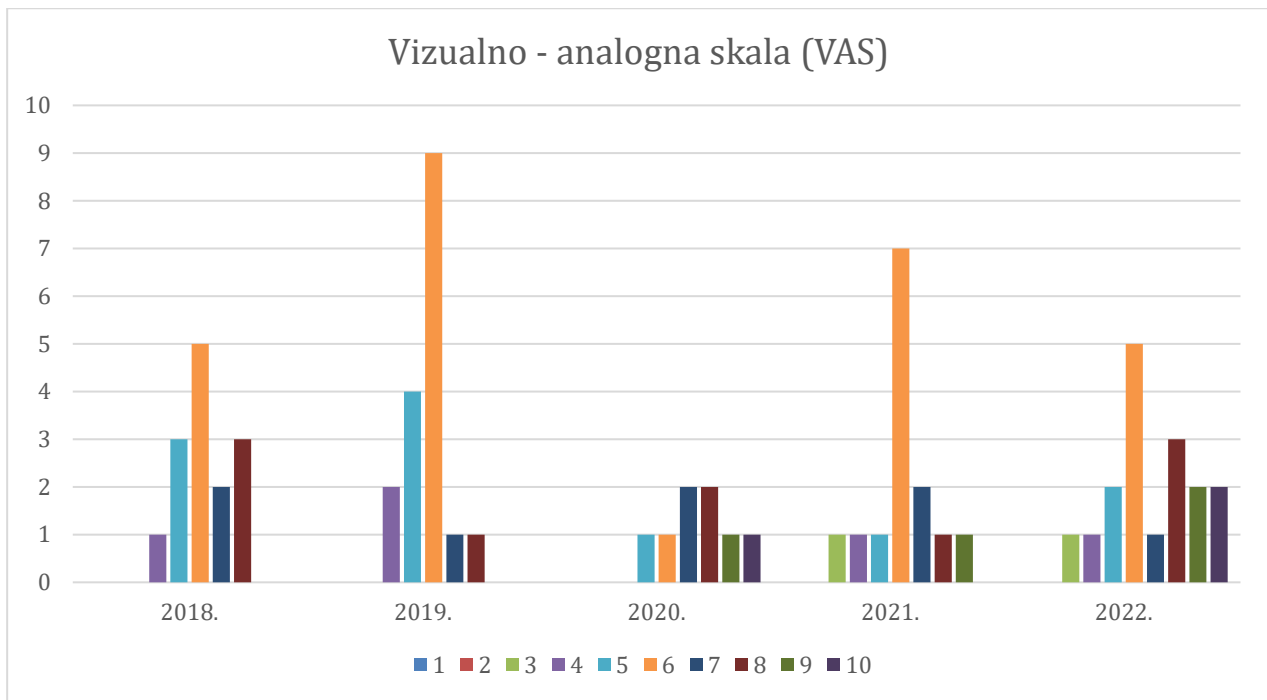
Grafikon 3.4. prikazuje uzroke nastanka rupture Ahilove tetive u razdoblju od 2018. do 2022. godine. Prema podacima, sportske aktivnosti, poput nogometa i košarke, predstavljaju najčešći uzrok rupture Ahilove tetive kroz sve promatrane godine, a broj sportskih ozljeda vrhunac doseže 2022. godine s 14 zabilježenih slučajeva. Nakon sportskih aktivnosti, padovi predstavljaju drugi najčešći uzrok ozljeda, s relativno stalnom prisutnošću tijekom cijelog razdoblja.



Grafikon 3.5. Osvrt i analiza povrijeđenosti ekstremiteta

Izvor: Autor - F.G

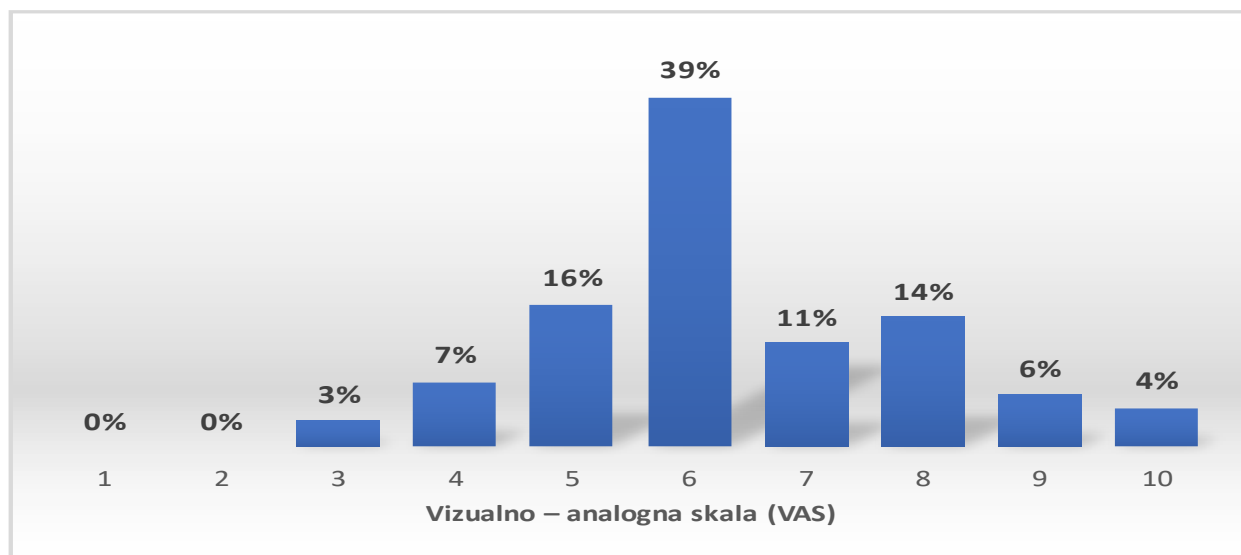
Grafikon 3.5. prikazuje raspodjelu rupture Ahilove tetive između lijevog i desnog donjeg ekstremiteta u razdoblju od 2018. do 2022. godine. Analizom podataka utvrđeno je da je lijevi donji ekstremitet bio češće pogođen u usporedbi s desnim u gotovo svim promatranim godinama. Godine 2018. lijevi ekstremitet bio je zahvaćen u 71% slučajeva, dok je desni bio zahvaćen u 29% slučajeva. Sličan obrazac prisutan je i 2019. godine, kada je lijevi ekstremitet bio zahvaćen u 59% slučajeva, a desni u 41%. Godine 2020. i 2021. zabilježena je jednaka učestalost ozljeda na oba ekstremiteta, što ukazuje na ravnomjernu raspodjelu ozljeda. Međutim, 2022. godine trend se ponovo vraća, s lijevim donjim ekstremitetom zahvaćenim u 59% slučajeva, dok je desni zahvaćen u 41%. Ovi podaci ukazuju na određenu dominaciju ozljeda lijevog ekstremiteta tijekom većine godina, što može biti povezano s biomehaničkim faktorima ili dominantnom stranom tijela kod pacijenata.



Grafikon 3.6. Analiza bolnosti prema VAS skali boli od 2018. do 2023. godine

Izvor: Autor - F.G

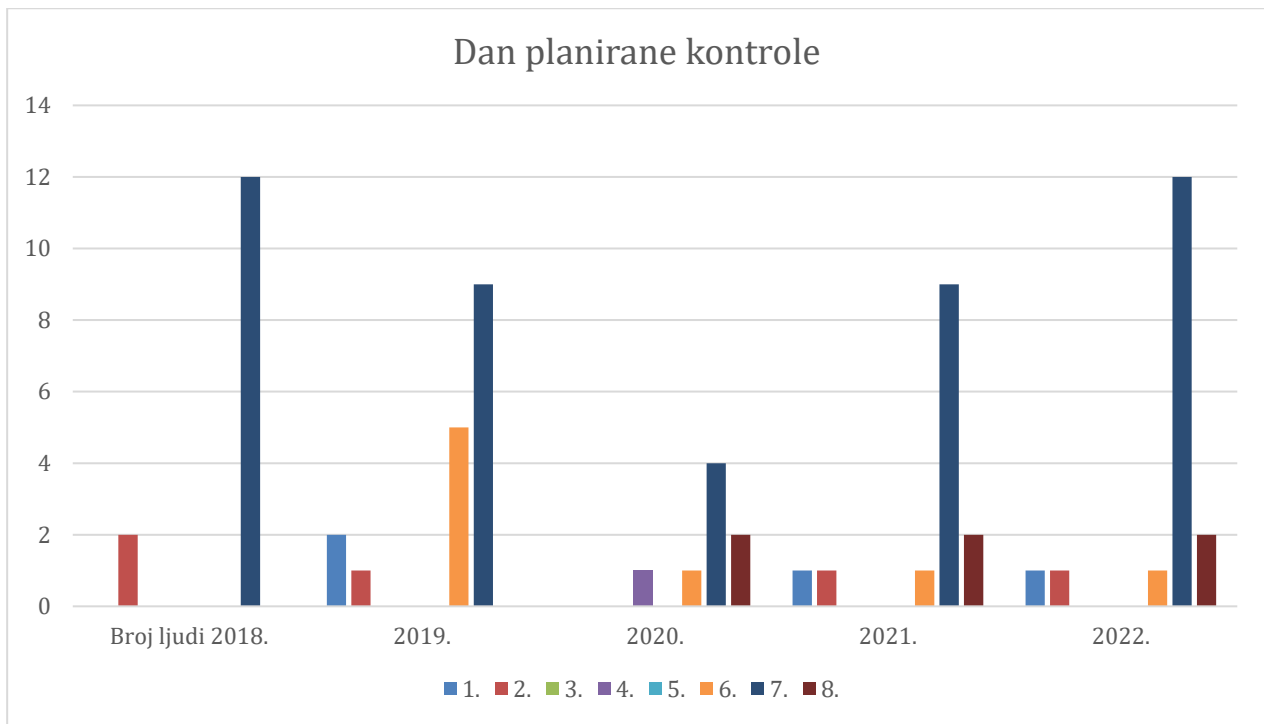
Grafikon 3.6. prikazuje analizu subjektivne percepcije boli pacijenata prema Vizualno-analognj skali (VAS) od 2018. do 2022. godine. Ova skala koristi se za procjenu intenziteta boli na ljestvici od 1 do 10, pri čemu je 1 minimalna, a 10 maksimalna bol. Svaka osoba doživljava bol na svoj specifičan način, stoga je procjena boli subjektivna. Prema prikupljenim podacima, pacijenti koji dolaze u HKA najčešće ocjenjuju svoju bol s vrijednošću 6/10, što je najzastupljeniji rezultat tijekom većine godina, a osobito u 2019. i 2021. godini. Iako se bol procjenjuje na različite načine, ovaj stupanj boli predstavlja značajan osjećaj nelagode, koji zahtijeva pažljivu kliničku procjenu i adekvatno liječenje. Manji postoci pacijenata prijavljuju blagu bol (1-3), dok neki prijavljuju intenzivniju bol (7-10), što odražava širok raspon individualnih iskustava boli. Grafikon jasno pokazuje da, unatoč varijacijama, bol u rasponu od 6/10 prevladava kao najčešća procjena, što može ukazivati na potrebu za standardiziranim pristupom u ublažavanju boli i terapiji u liječenju ozljeda kao što su rupturi Ahilove tetive.



Grafikon 3.7. Analiza bolnosti prema VAS skali boli po postotku

Izvor: Autor - F.G

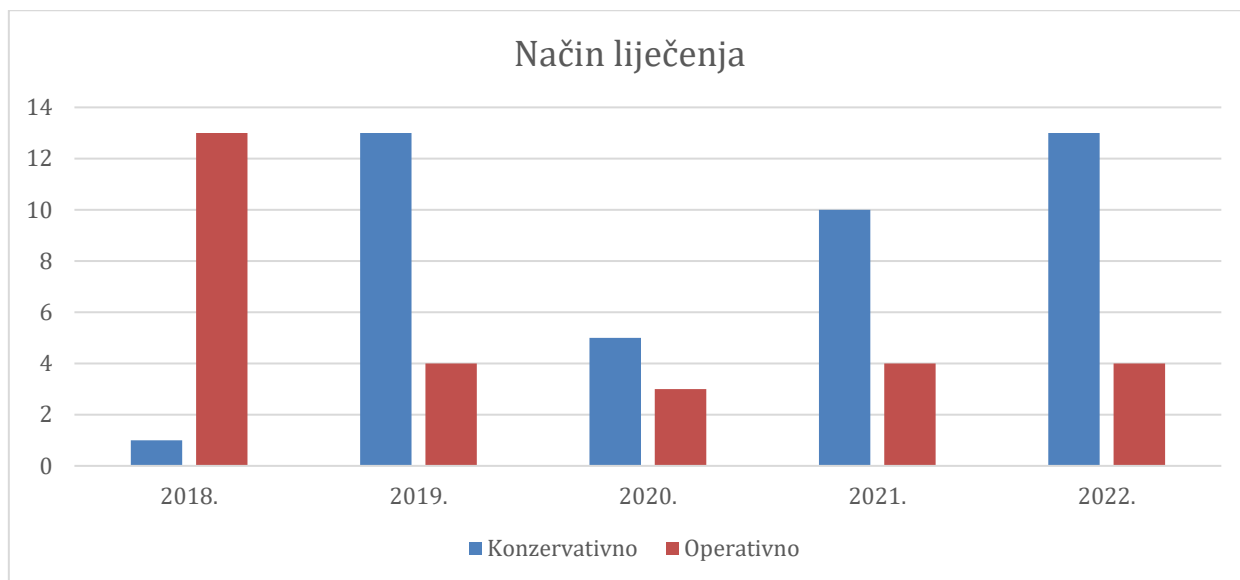
Grafikon 3.7. prikazuje distribuciju procjene boli pacijenata prema Vizualno-analognj skali (VAS), gdje pacijenti ocjenjuju svoju bol na ljestvici od 1 do 10. Prema grafu, najveći postotak pacijenata (39%) prijavio je bol na razini 6, što potvrđuje prethodne nalaze da je ova razina najčešća među pacijentima. Značajan broj pacijenata prijavio je bol na razini 5 (16%) i 7 (11%), dok manji postotci pacijenata prijavljuju ekstremne razine boli, poput 9 (6%) i 10 (4%). Na skali boli, gotovo nema pacijenata koji su prijavili minimalnu bol na razini 1 ili 2. Ovi rezultati upućuju na to da većina pacijenata osjeća bol srednjeg intenziteta, dok manji broj prijavljuje vrlo blagu ili vrlo intenzivnu bol. Ova distribucija može pomoći kliničarima u razumijevanju intenziteta boli s kojom se pacijenti suočavaju te u prilagodbi terapijskih intervencija prema dominantnom uzorku bolnih stanja.



Grafikon 3.8. Dan planirane kontrole od 2018. godine do 2023. godine

Izvor: Autor - F.G

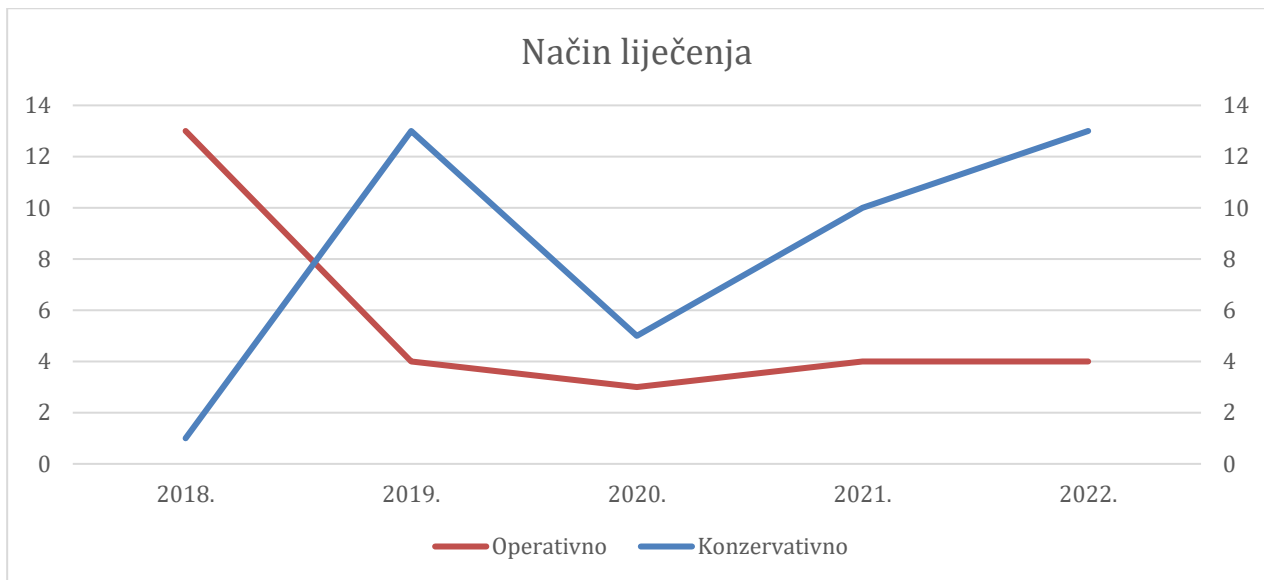
Grafikon 3.8. prikazuje raspored prvog planiranog kontrolnog pregleda kod specijalista traumatologije i ortopedije u razdoblju od 2018. do 2022. godine. Analizom povijesti bolesti utvrđeno je da je najčešći prvi kontrolni pregled zakazan 7. dana nakon ozljede. Ovaj trend je posebno izražen u godinama 2018., 2019. i 2022., kada je najveći broj pacijenata planirao pregled upravo na 7. dan. Iako postoji određeni broj pacijenata koji su pregled obavili i ranije (1. ili 2. dan), kao i oni koji su pregled odgodili za kasnije dane (4., 5., 6., 8.), jasno je da je 7. dan najdominantniji izbor za prvi kontrolni pregled. To može biti posljedica medicinske prakse i smjernica koje savjetuju određeni vremenski period za početnu procjenu stanja nakon ozljede ili operativnog zahvata, kako bi se omogućilo praćenje oporavka i donošenje daljnjih terapijskih odluka.



Grafikon 3.9. Pacijenti zbrinuti konzervativno i operativno

Izvor: Autor - F.G

Grafikon 3.9. prikazuje distribuciju pacijenata s rupturom Ahilove tetive koji su bili podvrgnuti operativnom ili konzervativnom liječenju u razdoblju od 2018. do 2022. godine. Prema prikupljenim podacima, ukupno je 28 pacijenata operativno zbrinuto, dok je njih 42 liječeno konzervativnim metodama. Tijekom 2018. godine, većina pacijenata bila je podvrgnuta operativnom zbrinjavanju (13 pacijenata), dok je samo 1 pacijent liječen konzervativno. Međutim, od 2019. godine nadalje, konzervativni pristup postaje dominantan, osobito u 2019., 2021. i 2022. godini, kada je značajno više pacijenata liječeno nekirurškim metodama. Konzervativno liječenje uključuje imobilizaciju, fizioterapiju i druge neinvazivne metode, dok je operativno liječenje rezervirano za teže ili specifične slučajeve ozljeda tetive. Ovaj trend prema konzervativnom liječenju može odražavati sve veći naglasak na manje invazivne metode liječenja, koje pružaju zadovoljavajuće rezultate uz manji rizik od komplikacija.



Grafikon 3.10. Trend liječenja rupture Ahilove tetive kroz godine

Izvor: Autor - F.G

Grafikon 3.10. prikazuje trend liječenja rupture Ahilove tetive kroz godine, s usporedbom između operativnog i konzervativnog pristupa liječenju od 2018. do 2022. godine. Iz grafa je vidljivo da je operativno liječenje bilo najzastupljenije 2018. godine, s 13 pacijenata podvrgnutih kirurškom zahvatu. Međutim, nakon te godine, operativno liječenje naglo opada, stabilizirajući se na oko 4 pacijenta godišnje od 2020. do 2022. godine. S druge strane, konzervativno liječenje bilježi suprotan trend. Dok je 2018. godine zabilježen samo jedan pacijent liječen konzervativno, taj broj značajno raste već 2019. godine, dosegnuvši vrhunac 2022. godine kada je 12 pacijenata liječeno konzervativnim metodama.

4. RASPRAVA

Rezultati provedenog istraživanja jasno se mogu usporediti s dva sustavna pregleda i meta-analize objavljene u BMJ 2019 i istraživanjem She i suradnika 2021 godine. Ova komparacija omogućuje dublje razumijevanje razlika i sličnosti između konzervativnog i operativnog liječenja rupture Ahilove tetive, uz poseban naglasak na kliničke ishode, stopu ponovnih ozljeda i učestalost komplikacija. Jedan od najvažnijih zaključaka provedenog istraživanja je trend povećane upotrebe konzervativnog liječenja tijekom promatranog razdoblja (2018.-2022.), što se podudara s nalazima BMJ meta-analize iz 2019. godine. U toj studiji također se ističe kako konzervativno liječenje, unatoč nešto većoj stopi ponovnog pucanja tetive, postaje primarni izbor zbog slične učinkovitosti i značajno manjeg rizika od komplikacija, poput infekcija. Naše istraživanje, kao i istraživanje She i suradnika 2021. godine, pokazuje da je operativni tretman povezan s većim rizikom od komplikacija, uključujući infekcije i ozljede suralnog živca, što potvrđuje potrebu za pažljivim razmatranjem pri odabiru metode liječenja [23]. Međutim, konzervativno liječenje nije prikladno za sve pacijente. Dok je konzervativni pristup preporučen za pacijente s nižim zahtjevima za brzi povratak u intenzivne aktivnosti, operativno liječenje ostaje prikladno za mlađe, sportski aktivne pacijente koji žele brži povratak sportu i drugim fizičkim aktivnostima. Ovdje je važno naglasiti da je uspjeh operativnog zahvata uvelike ovisan o kvaliteti postoperativne skrbi i prevenciji komplikacija, a upravo u tom aspektu medicinske sestre/tehničari imaju ulogu. Medicinske sestre/tehničari imaju ulogu u postoperativnoj skrbi, a njihova odgovornost u prevenciji komplikacija je od neprocjenjive važnosti za konačne ishode liječenja. Uloga medicinske sestre u prevenciji komplikacija nakon operativnog zahvata uključuje edukaciju pacijenta, nadzor vitalnih znakova, pravilnu njegu kirurške rane, te pravodobno prepoznavanje znakova komplikacija poput infekcija ili duboke venske tromboze. Redovito praćenje kirurške rane, promjena zavoja, provjera cirkulacije i podučavanje pacijenta o važnosti podizanja noge radi smanjenja otoka ključni su zadaci u prevenciji komplikacija. Edukacija pacijenata od strane medicinskih sestara/tehničara također je ključna za uspješnu rehabilitaciju. Pacijentima se pružaju informacije o pravilnom korištenju štaka, nošenju kompresivnih čarapa radi prevencije tromboze te važnosti održavanja higijene rane. Osim toga, medicinske sestre educiraju pacijente o prepoznavanju ranih znakova infekcije, poput crvenila, pojačanog otoka, ili iscjetka iz rane, što omogućava pravovremenu reakciju i smanjuje rizik od daljnjih komplikacija. Suradnja između medicinskih sestara/tehničara, fizioterapeuta i liječnika ključna je u postizanju optimalnih ishoda liječenja pacijenata s rupturom Ahilove tetive. Medicinske sestre sudjeluju u izradi plana rehabilitacije, prate napredak pacijenta i osiguravaju provođenje rehabilitacijskih vježbi koje poboljšavaju opseg pokreta i snagu mišića. Ova suradnja

doprinosi smanjenju stope ponovnih ozljeda i postizanju boljih funkcionalnih rezultata, čime pacijenti mogu brže i sigurnije nastaviti sa svakodnevnim aktivnostima. Prema istraživanju BMJ iz 2019. i provedenom istraživanju, konzervativni tretman s ubrzanom rehabilitacijom i ranom mobilizacijom pokazuje slične rezultate u usporedbi s operativnim liječenjem kada je riječ o funkcionalnim ishodima. U ovom kontekstu, uloga medicinskih sestara u podršci pacijentima kroz proces rehabilitacije od ključne je važnosti. Njihova edukacija pacijenata o važnosti redovitih vježbi, održavanja pravilnog položaja noge i primjene hladnih obloga pomaže u smanjenju otoka i boli te ubrzava oporavak [24]. Usporedba provedenog istraživanja s dosadašnjim sustavnim pregledima i meta-analizama jasno ukazuje na to da i konzervativni i operativni tretmani imaju svoje prednosti i nedostatke, no odabir metode liječenja ovisi o individualnim potrebama pacijenta i specifičnostima njegove ozljede. Medicinske sestre/tehničari imaju nezamjenjivu ulogu u svim fazama liječenja – od prevencije komplikacija do edukacije pacijenata i podrške u rehabilitaciji. Kroz individualizirani pristup, suradnju s drugim zdravstvenim djelatnicima i kontinuiranu edukaciju pacijenata, medicinske sestre/tehničari doprinose uspjehu liječenja i poboljšanju kvalitete života pacijenata s rupturom Ahilove tetive.

5. ZAKLJUČAK

Ruptura Ahilove tetive predstavlja ozbiljnu ozljedu koja zahvaća uglavnom sportaše i aktivne pojedince srednje dobi, iako je također prisutna među starijim osobama s degenerativnim promjenama tetive. Istraživanje provedeno na pacijentima Opće bolnice Varaždin pokazuje kako su rupture češće kod muškaraca, s dominacijom lijevog ekstremiteta, pri čemu su sportske aktivnosti, poput nogometa i košarke, najčešći uzrok ozljede. Analizom učinaka različitih metoda liječenja, uočava se trend prema konzervativnom pristupu, koji se preferira zbog manjih komplikacija i zadovoljavajućih funkcionalnih ishoda, dok se operativno liječenje zadržava kod mlađih i aktivnijih pacijenata zbog bržeg oporavka i nižeg rizika od ponovne rupture.

Sustavni pregledi i metaanalize potvrđuju da su funkcionalni ishodi slični za oba pristupa, uz napomenu da kirurško liječenje nosi veći rizik od komplikacija kao što su infekcije i oštećenje živaca. Unatoč većoj stopi ponovnog pucanja kod konzervativnog liječenja, rezultati sugeriraju da ubrzana rehabilitacija može smanjiti te razlike, čineći konzervativni pristup poželjnim za širu populaciju pacijenata.

Odluka o vrsti liječenja mora biti individualizirana, uzimajući u obzir dob, razinu fizičke aktivnosti i osobne preference pacijenata, s ciljem postizanja optimalnog oporavka i smanjenja rizika od komplikacija.

Smatram da je ova tema završnog rada važna za prvostupnike sestrištva jer medicinske sestre igraju ključnu ulogu u procesu izlječenja pacijenata s rupturom Ahilove tetive osiguravajući kvalitetniju njegu i podršku tijekom cijelog procesa oporavka. Medicinske sestre igraju bitnu ulogu u obrazovanju pacijenata o njihovoj povredi, procesu oporavka i važnosti pridržavanja preporučenog terapijskog režima.

6. LITERATURA

- [1] O'Brien M. The anatomy of the Achilles tendon. *Foot Ankle Clin.* 2005 Jun;10(2):225-38.
- [2] N. Maffulli, F. Oliva, G. D. Maffulli, V. Testa: Achilles Tendon Rupture and Tendinopathy: Management and Treatment Options, *Sports Medicine*, 2020.
- [3] M. Benjamin, E. Kaiser: The Achilles tendon: Insight into function, healing, and treatment, *Journal of Anatomy*, 2014.
- [4] A. Soroceanu, F. Sidhwa, S. Aarabi, A. Kaufman, M. Glazebrook: Surgical versus nonsurgical treatment of acute Achilles tendon rupture: a meta-analysis of randomized trials, *The Journal of Bone and Joint Surgery*, 2012.
- [5] N. Maffulli, A. G. Via: Epidemiology of Achilles tendon ruptures, *Sports Medicine and Arthroscopy Review*, 2013.
- [6] K. M. Chan, S. C. Fu, Y. P. Wong, C. Rolf: Extrinsic and intrinsic risk factors for Achilles tendinopathy and tendon rupture, *Scandinavian Journal of Medicine & Science in Sports*, 2020.
- [7] M. Kvist: Achilles tendon injuries in athletes, *Sports Medicine*, 1994.
- [8] V. M. Mattila, T. T. Huttunen, P. Kannus: Achilles tendon ruptures in Finland between 1987 and 2011, *Acta Orthopaedica*, 2015.
- [9] T. A. Järvinen, P. Kannus, N. Maffulli: Achilles tendon disorders: etiology and epidemiology, *Foot and Ankle Clinics*, 2005.
- [10] O. Arner, A. Lindholm, S. Orell: Histologic changes in subcutaneous rupture of the Achilles tendon; a study of 74 cases, *Acta Chirurgica Scandinavica*, 1959.
- [11] M. Bhandari, G. H. Guyatt, F. Siddiqui: A lack of association between manual work and primary Achilles tendon ruptures: a population-based case-control study, *Archives of Orthopaedic and Trauma Surgery*, 2002.
- [12] F. Kainberger, A. Engel, P. Barton, P. Huebsch: Injury of the Achilles tendon: diagnosis with sonography, *American Journal of Roentgenology*, 1990.
- [13] S. Bianchi, C. Martinoli: *Ultrasound of the Musculoskeletal System*, Springer-Verlag, 2007.
- [14] J. W. Park, Y. S. An: Role of imaging in the diagnosis and management of Achilles tendon disorders, *Korean Journal of Radiology*, 2012.
- [15] J. Kubik: Computed tomography and magnetic resonance imaging of Achilles tendon ruptures, *Clinical Orthopaedics and Related Research*, 1995.
- [16] T. C. Thompson: A test for rupture of the tendo Achillis, *Acta Orthopaedica Scandinavica*, 1962.
- [17] T. A. Irwin: Current concepts review: insertional Achilles tendinopathy, *Foot & Ankle International*, 2010.

- [18] H. M. Mortensen, O. Skov, P. E. Jensen: Early motion of the ankle after operative treatment of a rupture of the Achilles tendon, *The Journal of Bone and Joint Surgery*, 1999.
- [19] M. R. Carmont, N. Maffulli: Surgical management of acute Achilles tendon rupture, *Sports Medicine and Arthroscopy Review*, 2007.
- [20] R. J. K. Khan, R. L. Carey Smith: Surgical interventions for treating acute Achilles tendon ruptures: key considerations, *The Journal of Bone and Joint Surgery*, 2010.
- [21] B. C. Twaddle, P. Poon: Early motion for Achilles tendon ruptures: is surgery important? A randomized, prospective study, *The American Journal of Sports Medicine*, 2007.
- [22] N. Maffulli, C. Tallon, J. Wong, K. Peng Lim, R. Bleakney: Early weightbearing and ankle mobilization after open repair of acute midsubstance tears of the Achilles tendon, *The American Journal of Sports Medicine*, 2003.
- [23] R. Wilkins, L. Bisson: Operative versus nonoperative management of acute Achilles tendon ruptures: a quantitative systematic review of randomized controlled trials, *The American Journal of Sports Medicine*, 2012.
- [24] Ochen, Yassine, et al. "Operative treatment versus nonoperative treatment of Achilles tendon ruptures: systematic review and meta-analysis." *bmj* 364 (2019).
- [25] She, Guorong, et al. "Comparing surgical and conservative treatment on Achilles tendon rupture: a comprehensive meta-analysis of RCTs." *Frontiers in surgery* 8 (2021): 607743.
- [26] Mason, A., Osullivan, S., & Wren, A.(2016). The role of the nurses in orthopaedic care. *Journal of Orthopaedic Nursing*, 20(1), 5-12.

Popis slika

<i>Slika 1.1.1 Prikaz položaja Ahilove tetive</i>	<i>2</i>
<i>Slika 1.1.2. Anatomski prikaz spiralizacije Ahilove tetive.....</i>	<i>3</i>
<i>Slika 1.1.3. Angiogram kože stražnjeg dijela desne noge s prikazom vaskularnih zona,.....</i>	<i>4</i>
<i>Slika 1.7.1.1 Konzervativno liječenje rupture Ahilove tetive.....</i>	<i>19</i>
<i>Slika 1.8.1.1 Postoperativne komplikacije.....</i>	<i>25</i>
<i>Slika 1.8.2.1 Komplikacije kod konzervativnog liječenja rupture Ahilove tetive</i>	<i>26</i>

Popis grafikona

<i>Grafikon 1.2.1. Incidencija ruptura Ahilove tetive prema dobi i spolu.....</i>	<i>6</i>
<i>Grafikon 3.1. Podjela pacijenata prema dijagnozi</i>	<i>32</i>
<i>Grafikon 3.2. Podjela pacijenata prema spolu sa rupturom Ahilove tetive od 2018. godine do 2023. Godine</i>	<i>33</i>
<i>Grafikon 3.3. Podjela pacijenata prema dobi od 2018. godine do 2023. Godine</i>	<i>33</i>
<i>Grafikon 3.4. Uzorak nastanka rupture Ahilove tetive od 2018. godine do 2023 godine</i>	<i>34</i>
<i>Grafikon 3.5. Osvrt i analiza povrijeđenosti ekstremiteta.....</i>	<i>35</i>
<i>Grafikon 3.6. Analiza bolnosti prema VAS skali boli od 2018. do 2023. godine</i>	<i>36</i>
<i>Grafikon 3.7. Analiza bolnosti prema VAS skali boli po postotku</i>	<i>37</i>
<i>Grafikon 3.8. Dan planirane kontrole od 2018. godine do 2023. godine</i>	<i>38</i>
<i>Grafikon 3.9. Pacijenti zbrinuti konzervativno i operativno</i>	<i>39</i>
<i>Grafikon 3.10. Trend liječenja rupture Ahilove tetive kroz godine.....</i>	<i>40</i>



Sveučilište
Sjever




IZJAVA O AUTORSTVU

Završni/diplomski/specijalistički rad isključivo je autorsko djelo studenta koji je isti izradio te student odgovara za istinitost, izvornost i ispravnost teksta rada. U radu se ne smiju koristiti dijelovi tuđih radova (knjiga, članaka, doktorskih disertacija, magistarskih radova, izvora s interneta, i drugih izvora) bez navođenja izvora i autora navedenih radova. Svi dijelovi tuđih radova moraju biti pravilno navedeni i citirani. Dijelovi tuđih radova koji nisu pravilno citirani, smatraju se plagijatom, odnosno nezakonitim prisvajanjem tuđeg znanstvenog ili stručnoga rada. Sukladno navedenom studenti su dužni potpisati izjavu o autorstvu rada.

Ja, Fran Grahek pod punom moralnom, materijalnom i kaznenom odgovornošću, izjavljujem da sam isključivi autor završnog rada pod naslovom Ruptura Ahilove tetive pacijenata OHBP Opće bolnice Varaždin te da u navedenom radu nisu na nedozvoljeni način (bez pravilnog citiranja) korišteni dijelovi tuđih radova.

Student/ica:
(upisati ime i prezime)


(vlastoručni potpis)

Sukladno članku 58., 59. i 61. Zakona o visokom obrazovanju i znanstvenoj djelatnosti završne/diplomske/specijalističke radove sveučilišta su dužna objaviti u roku od 30 dana od dana obrane na nacionalnom repozitoriju odnosno repozitoriju visokog učilišta.

Sukladno članku 111. Zakona o autorskom pravu i srodnim pravima student se ne može protiviti da se njegov završni rad stvoren na bilo kojem studiju na visokom učilištu učini dostupnim javnosti na odgovarajućoj javnoj mrežnoj bazi sveučilišne knjižnice, knjižnice sastavnice sveučilišta, knjižnice veleučilišta ili visoke škole i/ili na javnoj mrežnoj bazi završnih radova Nacionalne i sveučilišne knjižnice, sukladno zakonu kojim se uređuje umjetnička djelatnost i visoko obrazovanje.