

Prijelomi ključne kosti u pacijenata OHBP Opće bolnice Varaždin

Vidić, Janja

Undergraduate thesis / Završni rad

2024

Degree Grantor / Ustanova koja je dodijelila akademski / stručni stupanj: **University North / Sveučilište Sjever**

Permanent link / Trajna poveznica: <https://um.nsk.hr/um:nbn:hr:122:085030>

Rights / Prava: [In copyright](#) / [Zaštićeno autorskim pravom.](#)

Download date / Datum preuzimanja: **2024-11-22**



Repository / Repozitorij:

[University North Digital Repository](#)





Sveučilište Sjever

Završni rad br. 1883/SS/2024

Prijelomi ključne kosti u pacijenata OHBP Opće bolnice Varaždin

Vidić Janja, 0336048229

Varaždin, rujan 2024. godine



Sveučilište Sjever

Odjel za Sestrinstvo

Završni rad br. 1883/SS/2024

Prijelomi ključne kosti u pacijenata OHBP Opće bolnice Varaždin

Student

Janja Vidić, 0336048229

Mentor

doc. dr. sc. Alen Pajtak, dr. med

Varaždin, rujan 2024. godine

Prijava završnog rada

Definiranje teme završnog rada i povjerenstva

ODJEL Odjel za sestrinstvo

STUDIJ Prijediplomski

PRISTUPNIK Janja Vidić

MATIČNI BROJ 0336048229

DATUM 22.09.2024.

KOLEGIJ Anatomija

NASLOV RADA Prijelomi ključne kosti u pacijenata OHBP Opće bolnice Varaždin

NASLOV RADA NA
ENGL. JEZIKU

Fractures of the clavicle in patients of OHBP Varaždin General Hospital

MENTOR Doc.dr.sc. Alen Pajtak, dr.med.

ZVANJE Docent

ČLANOVI POVJERENSTVA

- doc.dr.sc. Irena Canjuga, predsjednica
- Doc.dr.sc. Alen Pajtak, dr.med., mentor
- Zoran Žeželj, mag.med.techn., član
- Željka Kanižaj Rogina, mag.med.techn., zamjenska članica
-

Zadatak završnog rada

BROJ 1883/SS/2024

OPIS

Prijelomi ključne kosti su vrlo česti te čine 12 - 14% svih prijeloma. Prijelom se najčešće događa kod direktnog pada na rame ili rijeđe kod izravnog udarca. Većina prijeloma vidljiva je na temelju kliničkog pregleda, dok se potvrđuje RTG snimkom. Prijelomi ključne kosti mogu se liječiti konzervativno (imobilizacijom) ili kirurškim putem (operacijom).

U OHBP Opće bolnice Varaždin u periodu od 01.01.2019. godine do 31.12.2022. godine javilo se 3167 pacijenata sa boli u ramenu, dok je od tog broja njih 274 bio prijelom ključne kosti. Istraživanje je pokazalo da su prijelomima podložniji muškarci njih 192 odnosno 70%. Pacijenti su se najčešće povrijedili u dobi do 10 godina. Najmlađa osoba imala je 0 godina, dok je najstarija imala 90 godina. Većina prijeloma liječila se konzervativnim putem, dok je manji postotak bio za operativno liječenje. Kod prijeloma ključne kosti vrlo je važna zdravstvena njega pacijenata. Medicinsko osoblje treba se kontinuirano educirati i pratiti najnovije smjernice kod zbrinjavanja prijeloma imobilizacijom, kako bi se pacijentima mogla pružiti kvalitetna i adekvatna skrb tijekom cijelog procesa liječenja prijeloma.

ZADATAK URUČEN

POTPIS MENTORA

SVEUČILIŠTE
SJEVER

Predgovor

Na samom početku rada, željela bih izraziti posebnu zahvalnost svima koji su mi pomogli tijekom pisanja i bili mi podrška.

Prvo, zahvaljujem se svom mentoru doc. dr. sc. Alenu Pajtaku, dr. med. na podršci, kritikama i smjericama koje su mi pomogle da razvijem svoje ideje i unaprijedim rad. Njegovo znanje i iskustvo bili su ključni u ovom procesu.

Također željela bih se zahvaliti svojim kolegama i prijateljima koji su mi pružali inspiraciju i podršku, kao i na konstruktivnim kritikama i informacijama koje su doprinijele kvaliteti rada. Njihova podrška bila je od velikog značaja.

Na kraju zahvaljujem se svojoj obitelji i dečku na razumijevanju i strpljenju tijekom svih ovih godina. Njihova ljubav i podrška motivirale su me da nastavim i pređem preko svih izazova koji su se našli po putu.

Ovaj radi ne bi bio moguć bez svih vas, zbog toga sam vam zahvalna na svemu.

Sažetak

Prijelomi ključne kosti su vrlo česti te čine 12 – 14% svih prijeloma. Prijelom se najčešće događa kod direktnog pada na rame ili rjeđe kod izravnog udarca. Većina prijeloma vidljiva je na temelju kliničkog pregleda, dok se potvrđuje RTG snimkom. Prijelomi ključne kosti mogu se liječiti konzervativno (imobilizacijom) ili kirurškim putem (operacijom).

U OHBP Opće bolnice Varaždin u periodu od 01.01.2019. godine do 31.12.2022. godine javilo se 3167 pacijenata s boli u ramenu, dok je od tog broja njih 274 bio prijelom ključne kosti. Istraživanje je pokazalo da su prijelomima podložniji muškarci njih 192 odnosno 70%. Pacijenti su se najčešće povrijedili u dobi do 10 godina. Najmlađa osoba imala je 0 godina, dok je najstarija imala 90 godina. Većina prijeloma liječila se konzervativnim putem, dok je manji postotak bio za operativno liječenje.

Kod prijeloma ključne kosti vrlo je važna zdravstvena njega pacijenata. Medicinsko osoblje treba se kontinuirano educirati i pratiti najnovije smjernice kod zbrinjavanja prijeloma imobilizacijom, kako bi se pacijentima mogla pružiti kvalitetna i adekvatna skrb tijekom cijelog procesa liječenja prijeloma.

Ključne riječi: prijelom ključne kosti, imobilizacija, edukacija, zdravstvena njega, operacija, RTG snimka, istraživanje

Abstract

Clavicle fractures are very common and represent 12 – 14% of all fractures. It is usually caused by direct fall on the shoulder or rarely, in a direct blow. Most of the fractures are detected by clinical examination and confirmed by X-ray imaging. Clavicle fractures can be treated conservatively (immobilization) or surgically (operation).

In the ER of Opća bolnica Varaždin in the period between 1 January 2019 and 31 December 2022, 3167 patients reported shoulder pain, of which 274 were diagnosed with clavicle fracture. This research showed higher susceptibility of males towards fracture, 192 or 70 % of them. Most of the patients were under 10 years old. The youngest was 0 years old, whereas the oldest was 90 years old. Majority of the fractures were treated conservatively, while other required surgical intervention.

Patient care is essential for clavicle fracture patients. Medical staff needs to be continuously educated and follow the latest guidelines for fracture immobilization in order to provide quality and appropriate care during clavicle fracture treatment.

Keywords: clavicle fracture, immobilization, education, patient care, operation, X-Ray imaging, research

Popis korištenih kratica

OB	Opća bolnica
KBC	Klinički bolnički centar
BIS	bolnički informacijski sustav
RTG	rendgenska snimka
CT	kompjuterizirana tomografija
MR	magnetska rezonanca
OHBP	Objedinjeni hitni bolnički prijem
SC	sternoklavikularni zglob
AC	akromioklavikularni ligament
CC	korakoklavikularni ligament
CA	korakoakromijalni ligament
SCM	musculus sternocleidomastoideus
AO/OTA	Zbirke klasifikacije prijeloma i dislokacije
VAS	vizualno analogna skala

Sadržaj

1.	Uvod.....	1
1.1.	Anatomija	1
1.2.	Epidemiologija	2
1.3.	Etiologija	3
1.4.	Klinička slika.....	3
1.5.	Klasifikacija prijeloma	4
1.5.1.	Robinsonova klasifikacija prijeloma ključne kosti	4
1.5.2.	AO/OTA klasifikacija prijeloma ključne kosti	6
1.5.3.	Neer klasifikacija prijeloma ključne kosti	7
1.6.	Prijelomi kod djece.....	9
1.7.	Dijagnostika	10
1.8.	Liječenje	11
1.8.1.	Konzervativno liječenje	11
1.8.2.	Kirurško liječenje.....	12
1.9.	Komplikacije	12
1.10.	Zdravstvena njega bolesnika s prijelomom ključne kosti	13
2.	Materijali i metode.....	15
2.1.	Ciljevi istraživanja.....	15
2.2.	Ispitanici	15
2.3.	Instrumentarij	15
2.4.	Postupak	15
3.	Rezultati	16
3.1.	Demografska analiza pacijenta.....	16
3.1.1.	Podjela pacijenata prema spolu.....	16
3.1.2.	Podjela pacijenata prema dobi	17
3.2.	Uzroci prijeloma.....	17
3.3.	Analiza bolnosti prema vizualno – analognoj skali	18
3.4.	Dan planirane kontrole u specijalističkoj ambulanti	18
3.5.	Liječenje prijeloma.....	19
4.	Rasprava.....	21
5.	Zaključak.....	22
6.	Literatura.....	23

Popis slika	26
Popis grafikona	27
Popis priloga	28

1. Uvod

Kostur gornjih udova učvršćuje se i pričvršćuje ramenim obručem na kostur prsnog koša. Rameni obruč čine dvije kosti, a to su ključna kost i lopatica [1].

Ključna kost (lat. Clavicula) je duga kost sigmoidnog oblika te je jedina kost u tijelu položena horizontalno. Na njoj razlikujemo dva okrajka i srednji dio kosti. Prvi okrajak je medijalni okrajak gdje se ključna kost spaja s prsnom kosti (lat. Sternum), dok se drugi okrajak, odnosno lateralni okrajak iznad ramenog zgloba uzglobljuje s ramenim vrhom lopatice (lat. Scapula) [1].

Prijelomi ključne kosti su prilično česti i čine otprilike 12 – 14% svih prijeloma. Susrećemo ih u svim dobnim skupinama i mogu nastati izravnom ili neizravnom silom. Izravna sila na ključnu kost (udarac) rjeđi je uzrok prijeloma ključne kosti, dok je neizravna sila (pad na ispruženu ruku ili rame) mnogo češći uzrok prijeloma. Najčešće mjesto prijeloma ključne kosti je granica srednje i vanjske trećine kosti. Ono što je karakteristično za ovu vrstu prijeloma je pomicanje koštanih fragmenata i njihovo skraćivanje u odnosu na uzdužnu os kosti. Ako je slomljena srednja trećina ključne kosti, fragmenti kosti mogu se napipati ispod kože ili jasno strše iz kože iznad prijeloma. Kod pomicanja ramena ili cijele ruke, često se čuju bolni zvukovi pucanja kosti (krepitacije) [2].

Kod svakog prijeloma bitno je procijeniti hoće li liječenje biti konzervativno ili operacijsko. Liječenje je općenito nekirurško i rezultira s 95% zacjeljivanjem prijeloma. Najčešći tretman je nošenje pojasa ili zavoja u obliku osmice 4 – 6 tjedana. Kirurški zahvati razmatraju se kod slučajeva kada postoji apsolutna indikacija (višestruke ozljede).

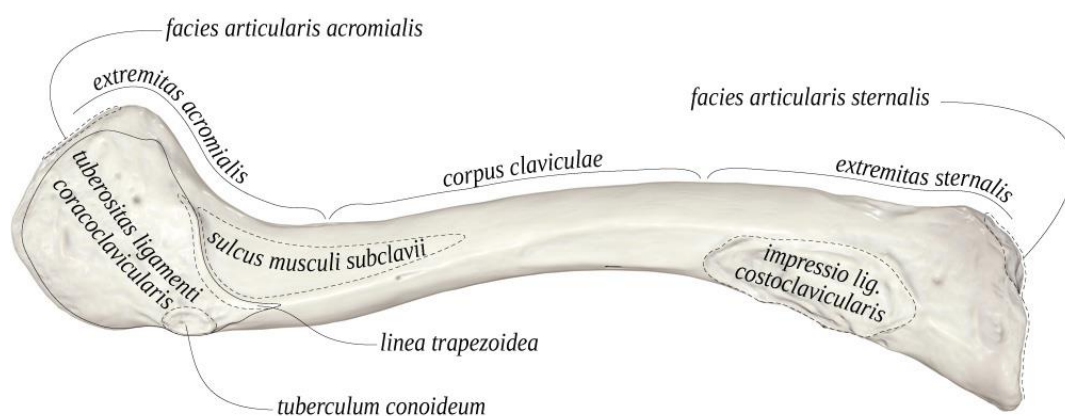
Komplikacije povezane s prijelomom ključne kosti proizlaze iz konzervativnog ili kirurškog načina liječenja. Najčešća komplikacija je kozmetičkog tipa, odnosno loš izgled. Ostale komplikacije uključuju: nesrastanje, pogrešno srastanje kosti, ograničen opseg pokreta i neurovaskularna ozljeda [3].

1.1. Anatomija

Ključna kost je duga kost sigmoidnog oblika s konveksnom površinom duž medijalne strane, gledano s položaja glave. Ona, zajedno s lopaticom služi kao kombinacija aksijalnog kostura i kostura ekstremiteta, a svaka od ovih struktura čini prsni pojas. Iako nisu tako veliki kao druge potporne strukture tijela, pripoji ključne kosti osiguravaju važnu funkciju i raspon pokreta gornjih ekstremiteta, kao i zaštitu stražnjih neurovaskularnih struktura. Svaki dio ove duge kosti ima svoju funkciju smislu pričvršćivanja što utječe na cjelokupnu fiziologiju prsnog pojasa. Medijalno ključna kost artikulira s dijelom manubrija sternuma tvoreći sternoklavikularni zglob (SC zglob).

Ovaj zglob okružen fibroznom čahurom, sadrži intraartikularni disk između ključne i prsne kosti. Na vrhu intraklavikularni ligament povezuje ipsilateralnu i kontralateralnu ključnu kost, osiguravajući dodatnu stabilnost. Lateralno se i ključna kost spaja s akromioklavikularnim nastavkom i tvori akromioklavikularni zglob (AC zglob). Okolni prostor služi za fiksiranje zglobne čahure ramenog zgloba. Tri glavna ligamenta koja podupiru ovaj zglob su AC, korakoklavikularni ligament (CC) i korakoakromijalni ligament (CA) [4].

Stvarno tijelo ključne kosti klinički se dijeli na dva djela: medijalne dvije trećine i lateralnu trećinu. Ta se mjesta koriste za ispravno određivanje mjesta pričvršćivanja mišića. Medijalne dvije trećine imaju točku umetanja za sternokleidomastoidne (SCM) i subklavijske mišiće duž gornjeg i donjeg utora ključne kosti. Prednja je površina pričvršćena na veliki prsni mišić, a stražnja površina na sternohioidni mišić. S donje strane nalazi se i kostalni tuberkul, na koji se veže kostoklavikularni ligament i podupire SC zglob. Lateralna trećina ključne kosti služi za pričvršćivanje prednjeg i stražnjeg deltoidnog i trapeznog mišića. Inferiorna konoidna i trapezoidna komponenta CC ligamenta osiguravaju stabilnost između ključne kosti i korakoidnog nastavka lopatice [5].



ANATOMY STANDARD

Slika 1.1 Anatomski prikaz ključne kosti

Izvor: <https://anatomytool.org/content/anatomy-standard-drawing-clavicula-inferior-view-latin-labels>

1.2. Epidemiologija

Prijelom ključne kosti čine 12 – 14% svih prijeloma. Prijelomi su češći kod djece nego kod odraslih i čine 10 – 15% svih prijeloma u dječjoj dobi. Ova vrsta prijeloma pogađa jednu od 1000 osoba godišnje.

Prema istraživanju koje je provedeno u Švedskoj, 2017. godine, dokazano je da je udio prijeloma ključne kosti veći kod muškaraca čak 68%, prosječne dobi 48 godina [6].

Ovo se istraživanje podudara s istraživanjem koje su proveli Postacchini i suradnici. U tom istraživanju dokazano je da su prijelomi ključne kosti 2,6% svih prijeloma, dok je 44% pripadalo prijelomima u ramenom obruču [7].

1.3. Etiologija

Zbog delikatnije građe koštano – zglobnog sustava i veće sklonosti ozljedama prijelomi ključne kosti dvaput su češći u djece nego kod odraslih. Antabak i suradnici proveli su istraživanje na KBC Rebro u kojem je od 01.06.2008. – 01.06.2013. uključeno 284 djece u dobi do 18. godina.

S obzirom na okolnosti ili način na koji su nastali, svi su prijelomi ključne kosti posljedica nenamjernih ozljeda, odnosno:

- nezgode – 204 pacijenta, od toga 47 sportske aktivnosti
- ozljeda nastala u prometu – 48 pacijenata
- izravna posljedica udarca pacijenta – 28 pacijenata [8]

Prema provedenom istraživanju dokazano je da je u 95% prijeloma kod djece prijelom nastao u području srednje trećine ključne kosti. Kod djece mlađe od 10 godina prijelomi su u većini slučajeva nepomaknuti, dok se kod starije djece može naći više pomaknutih prijeloma [9].

Prema istraživanju provedenom u Klinici za ortopedsku traumu Kraljevske bolnice u Edinburgh-u, skloniji prijelomima su bili mlađi muškarci uz multifragmentarne frakture u odnosu na žene. Učestalost prijeloma smanjivala se s dobi oba spola, iako je pad bio značajniji kod muškaraca. Prijelomi ključne kosti bili su česti kod oba spola u biciklističkim nesrećama, dok su sportske aktivnosti kao uzrok prijeloma bile češće kod muškaraca. Desna i lijeva ključna kost bile su gotovo jednako slomljene, a najčešći mehanizam ozljede u oba spola bio je izravan pad na rame. Nije bilo razlika između spolova u pogledu anatomskog položaja [10].

1.4. Klinička slika

Bolesnici s prijelomima ključne kosti obično imaju dobro lokaliziranu bol na mjestu prijeloma. Pacijenti mogu osjetiti pucketanje ili škljocanje kada dođe do ozljede. Mehanizam koji se najčešće navodi je pad na rame. Izravni udarac u ključnu kost ili pad na ispruženu ruku rjeđi su mehanizmi povrede. Prilikom pregleda pacijenti mogu imati vidljivu ili opipljivu deformaciju na mjestu prijeloma. Kod pacijenata s prijelomom srednje trećine ključne kosti rame se obično spušta, zbog djelovanja mišića pectoralis major i latissimus dorsi na distalni ulomak. Sternokleidomastoidni

mišić pomiče proksimalni fragment prema gore. Lokalna osjetljivost, krepitacije, ekhimoza ili edem mogu se pojaviti iznad ključne kosti. Teška angulacija ili pomak prijeloma mogu uzrokovati naboranje kože, stvarajući visok rizik od pojave otvorenog prijeloma. Zbog blizine brahijalnog pleksusa i subklavijalnih žila ključnoj kosti, važno je obaviti kompletan neurovaskularni pregled. Ozljeda subklavijarne žile može rezultirati smanjenjem distalnog pulsa, diskoloracijom ili edemom. Ozljeda brahijalnog pleksusa može rezultirati distalnim neurološkim ispadima. Osim toga, potrebno je napraviti i kompletan pregled pluća jer u rijetkim slučajevima može doći do ozljede vrha plućnog krila što dovodi do pneumotoraksa ili hematotoraksa. Otežano disanje ili slabljenje zvuka disanja zvuk je ozljede pluća. Okolna rebra i lopaticu treba palpirati kako bi se otkrili mogući povezani prijelomi rebara i lopatice. Ponavljajuće opterećenje proksimalne ključne kosti različitim aktivnostima može rezultirati stres frakturom u pacijenata bez povijesti akutne traume [11].

1.5. Klasifikacija prijeloma

Za prijelome ključne kosti opisani su različiti obrasci klasifikacije. Prijelomi ključne kosti općenito se opisuju korištenjem Allmanova klasifikacijskog sustava, koji klavikulu dijeli u tri skupine na temelju lokacije. Prijelomi srednje trećine ili prijelomi središnjeg dijela dijafize uvršteni su u I. skupinu te su oni najčešći, dok su prijelomi distalne ili lateralne trećine uvršteni u II. skupinu, a prijelomi proksimalne ili medijalne trećine u III. skupinu [12].

Robinsonova klasifikacija prijeloma ključne kosti te AO/OTA i Neer klasifikacijski sustavi također su često korišteni za procjenu prijeloma ključne kosti [13].

1.5.1. Robinsonova klasifikacija prijeloma ključne kosti

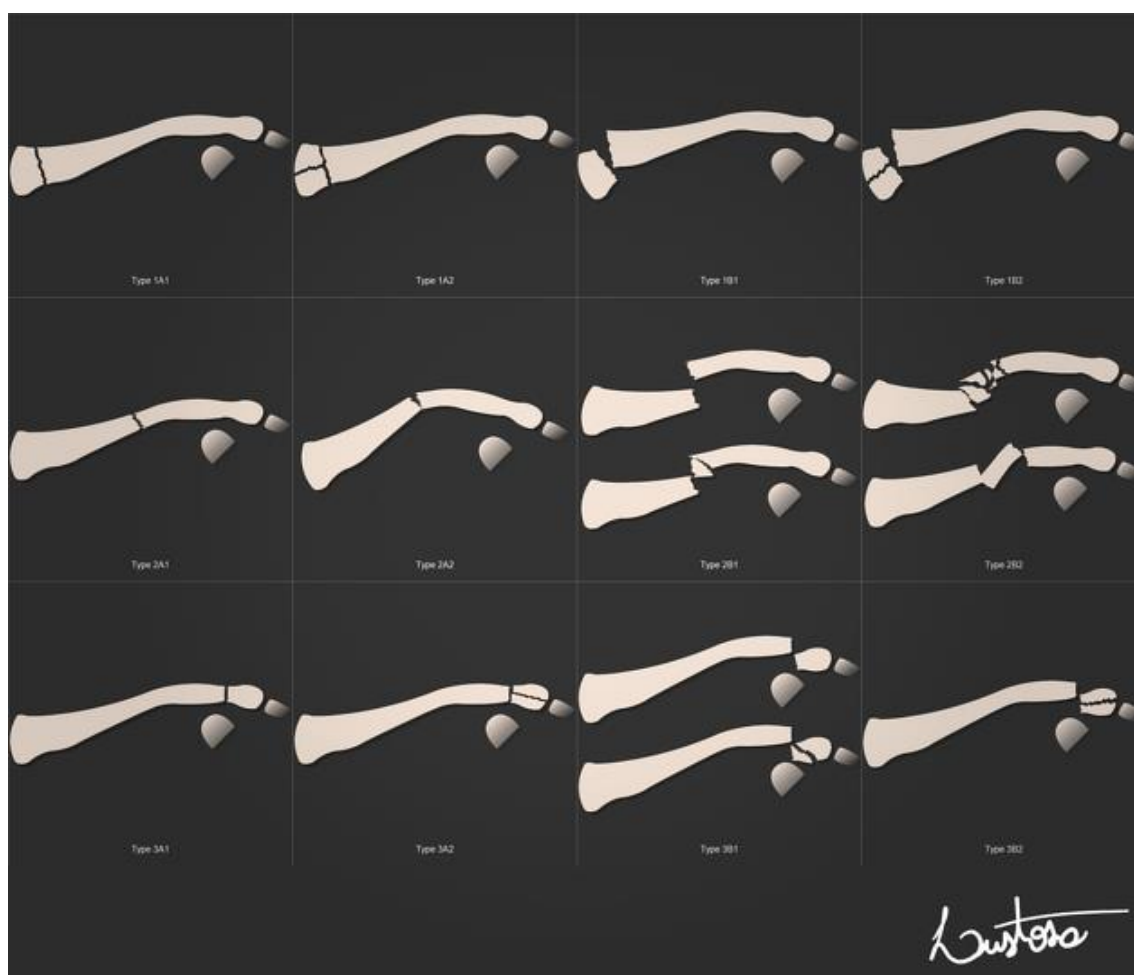
Christopher Robinson, škotski ortopedski kirurg, objavio je predloženi sustav klasifikacije 1998. godine, nakon prospektivnog pregleda kliničkih i radioloških nalaza 1000 uzastopnih pacijenata s prijelomima ključne kosti u razdoblju od 1988. do 1994. godine.

Robinsonov sustav klasifikacije uzima u obzir tri karakteristike prijeloma: prijelomnu točku, pomak/kut, zahvaćenost/fragmentaciju zgloba. Ove značajke pomažu u odabiru metode liječenja i predviđanju prognoze.

Njegova klasifikacija podijeljena je u nekoliko tipova i podtipova [14]:

- TIP 1 (medijalna trećina ključne kosti)
 - tip 1A1 – medijalni nepomaknuti izvanzglobni prijelom
 - tip 1A2 – medijalni nepomaknuti intraartikularni prijelom

- tip 1B1 – medijalni pomaknuti izvanzglobni prijelom
- tip 1B2 – medijalni intraartikularni prijelom
- TIP 2 (srednja trećina ključne kosti)
 - tip 2A1 – intermedijarni prijelom bez pomaka
 - tip 2A2 – intermedijarni angulirani prijelom
 - tip 2B1 – intermedijarni pomaknuti jednostavni prijelom
 - tip 2B2 – intermedijarni pomaknuti usitnjeni prijelom
- TIP 3 (lateralna trećina ključne kosti)
 - tip 3A1 – lateralni nepomaknuti izvanzglobni prijelom
 - tip 3A2 – lateralni nepomaknuti intraartikularni prijelom
 - tip 3B1 – lateralni pomaknuti izvanzglobni prijelom
 - tip 3B2 – lateralni intraartikularni prijelom



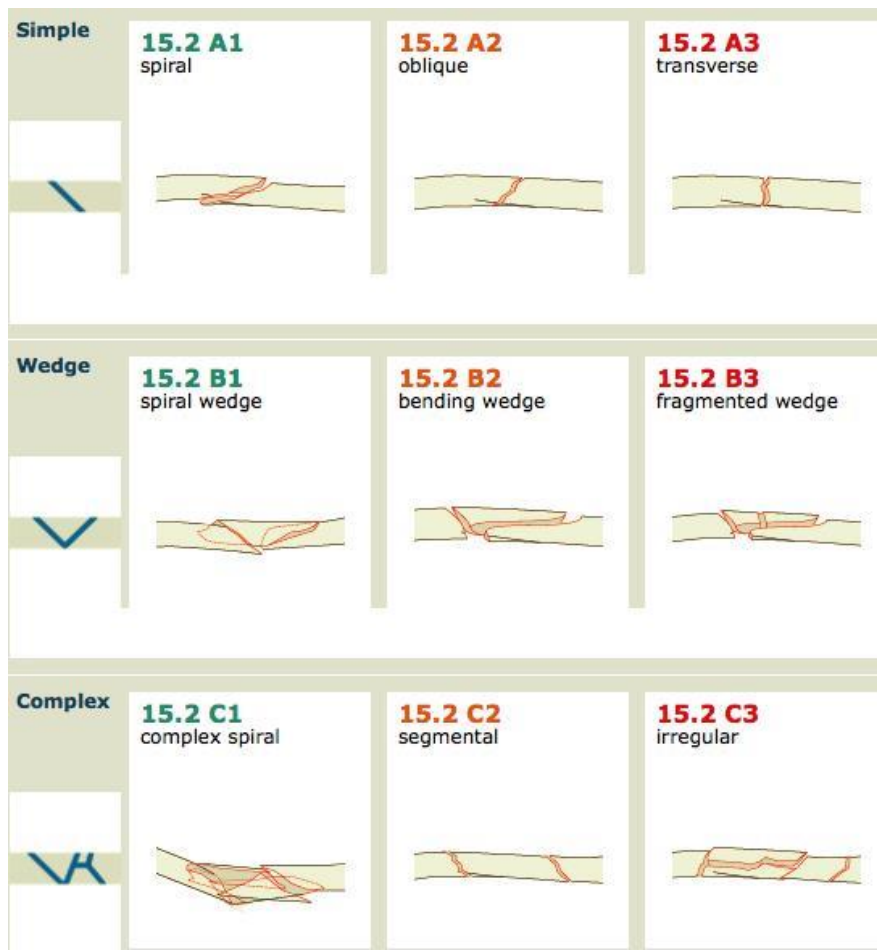
Slika 1.5.1 Robinsonova klasifikacija prijeloma ključne kosti

Izvor: <https://radiopaedia.org/cases/robinson-classification-of-clavicle-fractures>

1.5.2. AO/OTA klasifikacija prijeloma ključne kosti

Sustav klasifikacije koji je podijeljen u tri kategorije, usredotočen je na pomak i uzrok prijeloma i integritet korakoklavikularnih ligamenata.

- TIP A (A1 kad je prijelom izvanzglobni, A2 kada je prijelom intraartikularni)
 - konzervativno liječenje prijeloma
 - prijelom nije pomaknuti
 - korakoklavikularni ligament je nepomaknut
- TIP B (B1 kad je prijelom izvanzglobni, B2 kad je prijelom usitnjen)
 - može se liječiti konzervativno ili operacijski
 - prijelom je pomaknut
 - korakoklavikularni ligament je nepomaknut
- TIP C (C1 kad je prijelom izvanzglobni, C2 kad je prijelom intraartikularni)
 - preporuka je operacijsko liječenje
 - prijelom je pomaknut
 - korakoklavikularni ligament je pokidan [15]



Type A = Simple	A1 = spiral A2 = oblique A3 = transverse
Type B = Wedge	B1 = spiral wedge B2 = bending wedge B3 = fragmented wedge
Type C = Complex	C1 = complex spiral C2 = segmental C3 = irregular

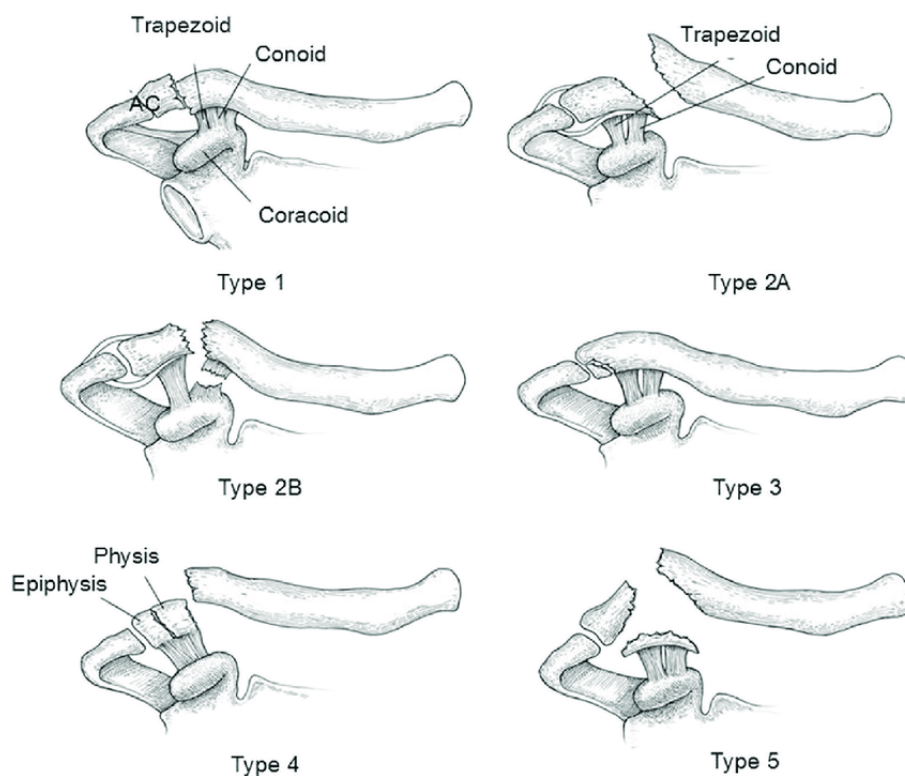
Slika 1.5.2. AO/OTA klasifikacija prijeloma ključne kosti

Izvor: <https://www.orthobullets.com/trauma/1011/clavicle-fractures--midshaft>

1.5.3. Neer klasifikacija prijeloma ključne kosti

Sustav klasifikacije koji je podijeljen u pet kategorija, prati stabilnost prijeloma te daje preporuke o liječenju prijeloma s fokusom na korakoklavikularne ligamente i akromioklavikularni zglob.

- TIP I (stabilni prijelom koji se liječi konzervativno)
 - minimalno pomaknuta linija prijeloma nalazi se lateralno od korakoklavikularnih ligamenata
 - trapezoidni i/ili konoidni ligament je netaknut
- TIP IIa (nestabilni prijelom koji zahtijeva kirurško liječenje)
 - prijelom je medijalno od korakoklavikularnog ligamenta sa značajnijim pomakom medijalnog dijela
 - konoidni ligament je netaknut
 - trapezoidni ligament je netaknut
- TIP IIb (nestabilni prijelom koji zahtijeva kirurško liječenje)
 - dolazi do prijeloma između korakoklavikularnih ligamenata što rezultira pokidanim konoidnim ligamentom i netaknutim trapezoidnim ligamentom
 - pomak medijalne ključne kosti
- TIP III (stabilni prijelom koji ne zahtijeva operativno liječenje)
 - intraartikularni distalni prijelom klavikule koji se proteže u akromioklavikularni zglob
 - konoidni ligament netaknut
 - trapezoidni ligament netaknut
- TIP IV (prijelom kosti Salter – Harris tipa I koji se smatra stabilnim prijelomom i ne zahtijeva operativno liječenje)
 - medijalni dio ključne kosti pomiče se prema gore
 - konoidni i trapezoidni ligamenti su netaknuti
- TIP V (nestabilni prijelom koji zahtijeva operativno liječenje)
 - usitnjeni prijelom s medijalnim pomakom ključne kosti
 - inferiorni fragment klavikule vezan za korakoklavikularni ligament
 - konoidni ligament netaknut
 - trapezoidni ligament netaknut [16]



Slika 1.5.3. Neer klasifikacija prijeloma ključne kosti

Izvor: https://www.researchgate.net/figure/Neer-classification-Type-1-is-a-fracture-lateral-to-the-coracoclavicular-ligament-in_fig2_347706895

1.6. Prijelomi kod djece

Prijelomi ključne kosti u djece su među najčešćim, ali i najmanje opasnim prijelomima. Mnogi prijelomi su klinički neprimjetni, stoga vidljivi postanu tek nakon nekoliko tjedana kada se kalus počinje formirati. Razlikujemo prijelome lateralne trećine (5%), srednje trećine (više od 90%) i medijalne trećine (3%). Budući da drži rame dalje od prsne kosti, ključna kost je stalno izložena silama koje je mogu saviti i slomiti. U odraslih je ključna kost kruta, što uzrokuje njezin prijelom, dok je kod djece ona elastična, pa se može znatno saviti prije nego što se slomi. To dovodi do plastične zakrivljenosti ili loma zelene grančice [17].

Sila savijanja uzrokuje polukružni prijelom korteksa s prijelomima periosta na istoj strani, dok suprotna strana ostaje cijela. Do 6. godine puno češće se javljaju prijelomi zelene grančice, ali od dobi od 6. godina češće se javljaju i potpuni prijelomi s potpunim iščašenjem. U rijetkim slučajevima prijelom se može usitniti, ali to nije indikacija za unutarnju fiksaciju. Ako fragment ključne kosti prodre kožu, potrebno je kirurško liječenje. Stres frakture su izrazito rijetke u dječjoj dobi [17].

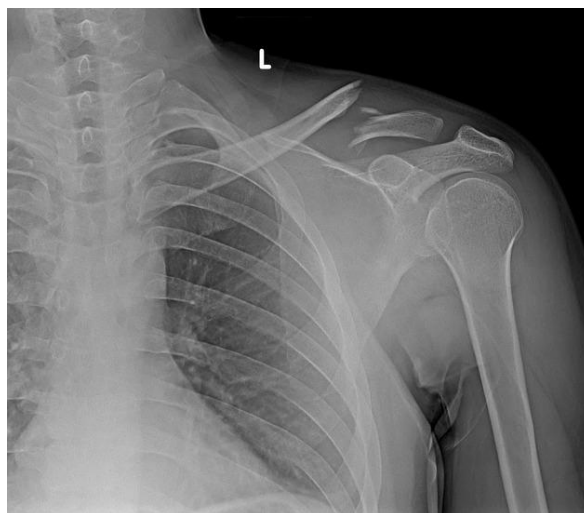Prijelomi srednje trećine daleko su najzastupljeniji i čine više od 90% svih ozljeda ključne kosti kod djece. Kod frakture zelene grančice angulacija je obično anteriorna, a kod potpunog prijeloma dolazi do dislokacije tako da sternokleidomastoidni mišić povlači proksimalni ulomak prema gore

i prema natrag, a pectoralis major povlači distalni ulomak prema dolje i naprijed. Fragmenti mogu oštetiti krvno živčani splet, pleuru ili kožu [18].

1.7. Dijagnostika

Dijagnoza prijeloma postavlja se na temelju anamneze u kojoj se eksplicitno razjašnjava tijek nezgode i mehanizam traume. Cilj je rano prepoznati sve popratne ozljede i prilagoditi koncept liječenja. Prilikom kliničkog pregleda važno je obratiti pozornost na klasične kliničke znakove prijeloma. Preporučuje se učiniti kompletan fizički pregled i popuniti odgovarajuću dokumentaciju. Važan aspekt inspekcije, uključujući palpaciju je identifikacija prijeteće perforacije kože na krajevima prijeloma. U tom slučaju preporučuje se hitno kirurško liječenje kako bi se smanjio rizik od otvorenog prijeloma. Funkcionalno testiranje prijeloma obično je teško ili nemoguće zbog pacijentove razine boli i ne treba ga forsirati. Osim toga, posebnu pozornost treba obratiti na perifernu cirkulaciju, motoričku funkciju i osjet [19].

Padovi mogu izazvati oko 50% svih ostalih ozljeda ramenog obruča i gornjih ekstremiteta. Ograničena pokretljivost ramena ili trajni problem s ramenom trebaju zahtijevati daljnju obradu poput MR-a, CT-a, angiografije... Neurovaskularna oštećenja su rijetka, ali ponekad pogoršavaju komplikacije koje mogu zahtijevati dodatno kirurško liječenje. Postoji visok rizik od daljnjih ozljeda, osobito u medijalnoj trećini ključne kosti zbog blizine subklavijskih žila. Za potvrdu dijagnoze koristi se RTG snimka ključne kosti. Osim toga, ovisno o boli, Alexanderova slika se pokazala učinkovitom u otkrivanju lezija oko AC zgloba, kada je zahvaćena strana maksimalno u abdukciji. Time je moguće prikazati horizontalne nestabilnosti AC zgloba koji zahtijevaju kirurško liječenje [20].



Slika 1.7.1. RTG snimka prijeloma ključne kosti

Izvor: <https://radiopaedia.org/articles/clavicular-fracture>

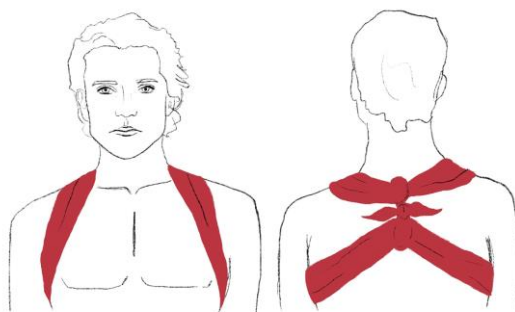
1.8. Liječenje

Izbor metode liječenja ovisi o stanju pacijenta, uključujući opće zdravstveno stanje, krvni tlak, broj otkucaja srca, prethodne bolesti, neurološki status te trenutne bolesti. Također se u obzir uzima i lokalno stanje, otekline, proširene vene, cirkulacija i dob bolesnika. Metode liječenja ovise i o vrsti prijeloma, pa se koristi AO klasifikacija koja varira ovisno o stanju kože, položaju linije prijeloma, oštećenju krvnih žila i tetiva te oštećenju mišića i zglobova. Važna je i etiologija ozljede koja je uzrokovala prijelom. Za indikaciju su od velike važnosti tehničke mogućnosti koje određuju opremljenost bolnice te obučenos kirurga, medicinskih sestra/tehničara i radiologa [21].

1.8.1. Konzervativno liječenje

U prošlosti liječenja prijeloma, Bohler je uspostavio tri osnovna načela koja se slijede kod konzervativnog načina liječenja prijeloma. Riječ je o repoziciji, retenciji i rehabilitaciji. Imobilizacija gipsom odmah nakon traume omogućuje odmor ozlijeđenom mjestu i time se ublažava bol. Tijekom liječenja prijeloma osigurava se povoljan položaj koštanih fragmenata do zacjeljivanja prijeloma [22].

Prijelomi medijalne trećine ključne kosti gotovo se uvijek liječe konzervativno. Ovi prijelomi ključne kosti su neuobičajeni, često nisu pomaknuti ili su samo minimalno pomaknuti te rijetko zahvaćaju SC zglob. Obično se postavlja zavoj ili remen u obliku osmice kako bi se osigurala udobnost, a ako bol dopušta, preporuka je rano razgibanje bolesne strane. Udobnost pacijenta igra ključnu ulogu u ukupnom trajanju imobilizacije, dok je predviđeno vrijeme trajanja imobilizacije 2 – 6 tjedana. Strukturirana rehabilitacije kod većine pacijenata dovodi do zadovoljavajućeg rezultata. Kako bi se zaštitila ključna kost koja se liječi, važno je izbjegavati kontakte sportove najmanje 4 – 5 mjeseci [23].



Slika 1.8.1. Imobilizacija ključne kosti

Izvor: <https://hr.izzi.digital/DOS/92761/92798.html>

1.8.2. Kirurško liječenje

Kirurško liječenje prijeloma ključne kosti može biti potrebno u slučajevima ozbiljnijih prijeloma ili ako konzervativne metode liječenja nisu uspjele. Situacije u kojem se prijelom liječi kirurškim putem su:

- otvoreni prijelomi – ako je koža preko prijeloma oštećena ili ako postoji rizik od infekcije, kirurško liječenje može biti potrebno kako bi se osigurala čista i stabilna fiksacija
- nepomaknuti prijelomi – u slučaju da se dijelovi kosti nisu dovoljno približili ili nisu u normalnom položaju za zacjeljivanje, kirurška fiksacija može biti potrebna kako bi se osigurala pravilna funkcija kosti
- višestruki prijelom – ako postoje višestruki prijelomi ključne kosti ili prijelomi u blizini zgloba ramena, kirurško liječenje može biti optimalna opcija
- prijelomi s komplikacijama – u nekim slučajevima poput prijeloma koji ugrožavaju živce ili krvne žile, kirurško liječenje može biti potrebno za smanjenje rizika od komplikacija [24]

Kirurški zahvat može uključivati postavljanje metalnih ploča, vijaka ili žičanih fiksatora kako bi se osigurala stabilnost i pravilan položaj kostiju tijekom zacjeljivanja. Nakon operacije potrebno je slijediti upute liječnika o rehabilitaciji i fizikalnoj terapiji kako bi se postigla potpuna funkcionalnost ramena i ključne kosti [25].

1.9. Komplikacije

Kod prijeloma ključne kosti ozbiljne komplikacije su rijetke. Ozljede brahijalnog pleksusa ili ozljede subklavijskih krvnih žila mogu se dogoditi u vrijeme ozljede ili tijekom cijeljenja i stvaranja kalusa ključne kosti. Pretjerano stvaranje kalusa može dovesti do kompresije brahijalnog pleksusa, što rezultira perifernom neuropatijom [26].

Najčešća komplikacija prijeloma ključne kosti je nepravilno srastanje ili kada prijelom ključne kosti zaraste angulacijom, skraćanjem ili lošim kozmetičkim izgledom. Pacijenti s pogrešno sraslim prijelomima ključne kosti obično imaju punu funkciju i klinički nisu značajni. Neka nepravilna srastanja mogu uzrokovati neurološke ili funkcionalne probleme, osobito ako postoji skraćenje više od 2 centimetra. Kod pacijenata s trajnom boli, smanjenim opsegom pokreta i smanjenom snagom zbog pogrešnog srastanja, može se razmotriti odgođena kirurška korekcija [27].

Nesrastanje je neuspjeh srastanja u roku od 4 – 6 mjeseci. Kod prijeloma srednje trećine ključne kosti, stopa nesrastanja za sve prijeloma koji se liječe konzervativno iznosi 6%, a povećava se na 15% kod prijeloma s pomakom. Stope nesraslih fraktura distalnog dijela ključne kosti kreću se od 28% do 44%. Čimbenici rizika za nesrastanje uključuju stariju životnu dob, ženski spol, pušenje, značajan pomak, ili skraćenje prijeloma, neadekvatna imobilizacija. Mnogi su pacijenti s nesraslim prijelomima ključne kosti asimptomatski i ne zahtijevaju daljnje liječenje. S druge strane simptomatski pacijenti s prijelomima ključne kosti koji nisu srasli mogu imati kontinuiranu bol, gubitak raspona pokreta ili gubitak funkcije. Takve pacijente potrebno je uputiti ortopedskom kirurgu radi dogovora o daljnjem kirurškom liječenju [28].

Komplikacije prijeloma proksimalne trećine ključne kosti uključuju nezarastanje i posttraumatski artritis. Akutni proksimalni prijelomi ključne kosti pomaknuti prema unutra mogu rezultirati teškim intratorakalnim ozljedama, uključujući ozljedu brahijalnog pleksusa, ozljedu subklavijske žile i pneumotoraks [29].

Prijelomi distalne trećine ključne kosti imaju najveću učestalost nezarastanja, međutim mnogi od njih su asimptomatski. Degenerativni artritis unutar AC zgloba može biti kasna komplikacija [30].

1.10. Zdravstvena njega bolesnika s prijelomom ključne kosti

Kod konzervativnog liječenja prijeloma ključne kosti zadatak medicinske sestre je educirati pacijenta o liječenju zavojem odnosno osmicom. Pacijenti moraju dobiti pismene i usmene upute o mjerama opreza i rukovanju zavojem. Osim toga, pacijentima treba objasniti kako pravilno poduprijeti ozlijeđeni ekstremitet kako bi se smanjila oteklina i bol. Pacijenti trebaju biti svjesni simptoma komplikacija. U slučaju neurovaskularne krize pacijenti se svakako trebaju javiti obiteljskom liječniku, ortopedu ili najbližoj hitnoj službi. Jake opioide treba koristiti s oprezom kako bi se izbjeglo maskiranje neurovaskularne insuficijencije [31].

U kirurškom liječenju prijeloma ključne kosti vrlo je važno samu edukaciju usmjeriti na osobu koju treba educirati, to jest da razina edukacije odgovara njihovom stupnju obrazovanja, dobi i društvenom okruženju. Posao medicinske sestre je naučiti pacijenta vježbama dubokog disanja i kašljanja koje će izvoditi nakon operativnog zahvata. Pacijent također treba naučiti vježbe za donje ekstremitete radi poboljšanja cirkulacije. Osim edukacije, medicinska sestra treba izmjeriti vitalne znakove pacijenta prije operacije, provjeriti je li pacijent natašte, staviti elastične čarape ili zavoje, pružiti psihološku podršku i postaviti pacijenta u odgovarajući položaj. Prije odlaska u operacijsku salu medicinska sestra obavezno treba provjeriti sve dokumente. Nakon završene operacije sestra

treba pratiti razinu svijesti, provjeriti jačinu boli, sve dokumentirati i obavijestiti liječnika u slučaju pojave komplikacija [32].

2. Materijali i metode

2.1. Ciljevi istraživanja

Ciljevi ovog istraživanja su:

- Utvrditi kod koje populacije se najčešće događaju prijelomi ključne kosti
- Saznati koji su uzroci nastanka prijeloma ključne kosti
- Utvrditi prema trijažnoj kategoriji na vizualno – analognoj skali bol koju osoba osjeća prilikom dolaska na OHBP
- Utvrditi postotak prijeloma koji su iziskivali operaciju
- Utvrditi nakon koliko dana se pacijenti javljaju na kontrolni pregled
- Utvrditi postotak prijeloma liječeno konzervativno i postotak osoba liječenih kirurškim putem

2.2. Ispitanici

Istraživanjem je obuhvaćeno 3167 pacijenata koji su s boli u ramenu došli u OHBP Opće bolnice Varaždin u razdoblju od 01.01.2019. – 31.12.2022. Pacijenti su upisani pod dijagnoze od S40 do S49 te uvidom u podatke od 3167 pacijenata njih 274 je dijagnosticiran prijelom ključne kosti. Od ukupnog broja pacijenata s prijelomom ključne kosti bilo je 82 žene (30%) i 192 muškaraca (70%).

2.3. Instrumentarij

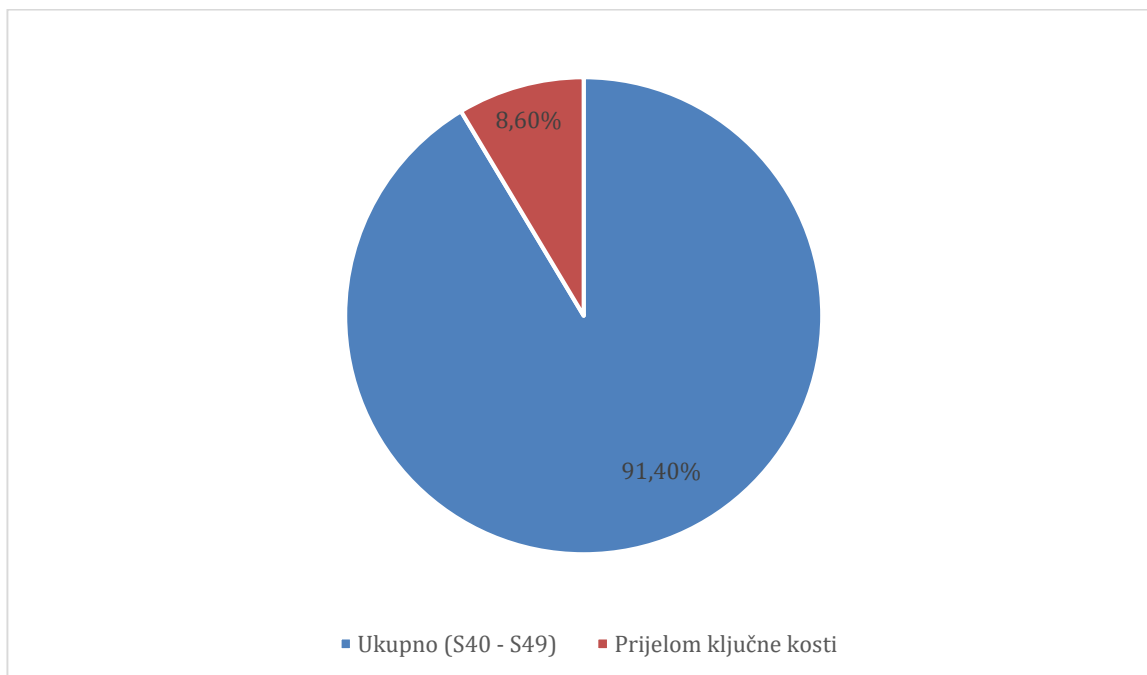
Korišteni podaci preuzeti su iz BIS-a, uvidom u povijest bolesti pacijenata i RTG snimke u OHBP- u Opće bolnice Varaždin u skladu s opće usvojenim etičkim načelima te čuvanjem identiteta i anonimnosti svih pacijenata.

2.4. Postupak

Zatraženo je odobrenje Etičkog povjerenstva Opće bolnice Varaždin za provedbu ovog istraživanja (*Prilog 1.*) Podaci se odnose na vremensko razdoblje od 01.01.2019. do 31.12.2022. Iz povijesti bolesti prikupljali su se opći podaci o spolu i dobnoj skupini pacijenta. Od podatak se još prikupljalo intenzitet boli prema VAS skali, kojeg dana od povrede je planirana kontrola u traumatološkoj specijalističkoj ambulanti te je li prijelom bio za konzervativno ili kirurško liječenje.

3. Rezultati

Istraživanjem je obuhvaćeno 3167 pacijenata zaprimljenih u OHBP, od kojih je 8,6% pacijenata (274) bio dijagnosticiran prijelom ključne kosti. (Grafikon 3.1.)

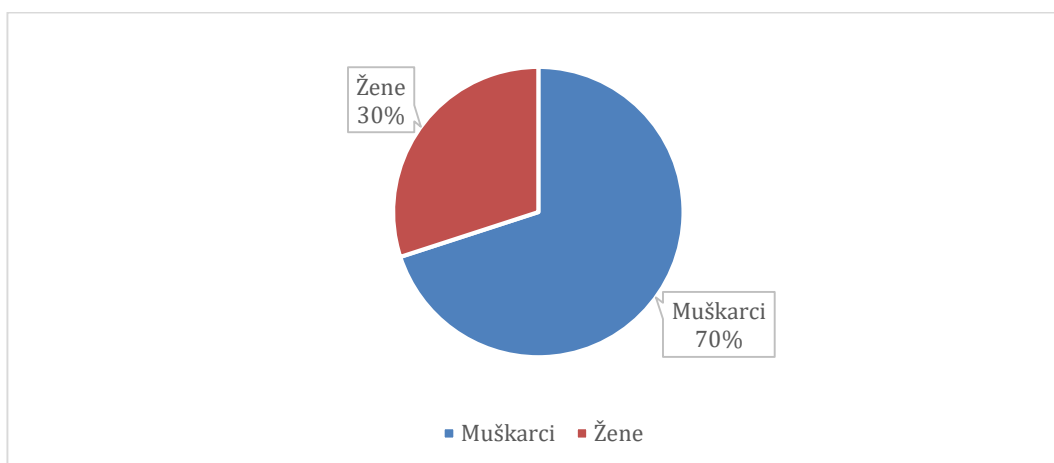


Grafikon 3.1. Podjela pacijenata prema dijagnozi

3.1. Demografska analiza pacijenta

3.1.1. Podjela pacijenata prema spolu

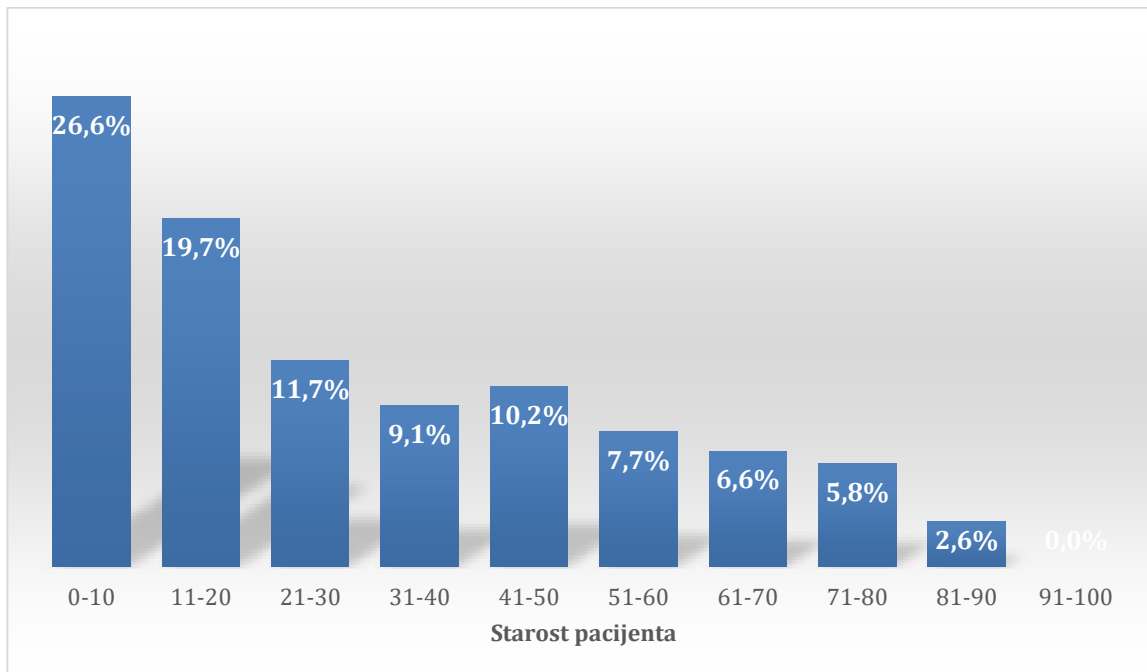
Od 274 pacijenta koji su se javili u OHBP, istraživanjem je utvrđeno da prijelom ključne kosti češće imaju muškarci njih 192 (70%), dok je žena bilo 82 (30%) (Grafikon 3.1.1).



Grafikon 3.1.1. Podjela pacijenata prema spolu

3.1.2. Podjela pacijenata prema dobi

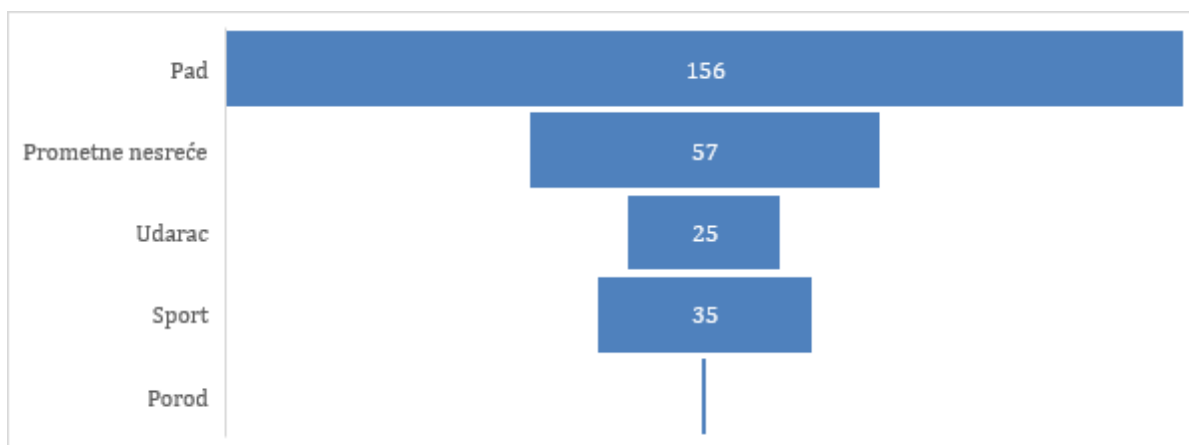
Provedbom istraživanja utvrđeno je da je prosječna starost pacijenata s prijelomom ključne kosti 30 godina. Prijelomima ključne kosti podložnija su djeca do 10 godina starosti, njih 26,6% . Najmlađa osoba s prijelomom imala je 0 godina a najstarija osoba 90 godina. (Grafikon 3.1.2.)



Grafikon 3.1.2. Podjela pacijenata prema dobi

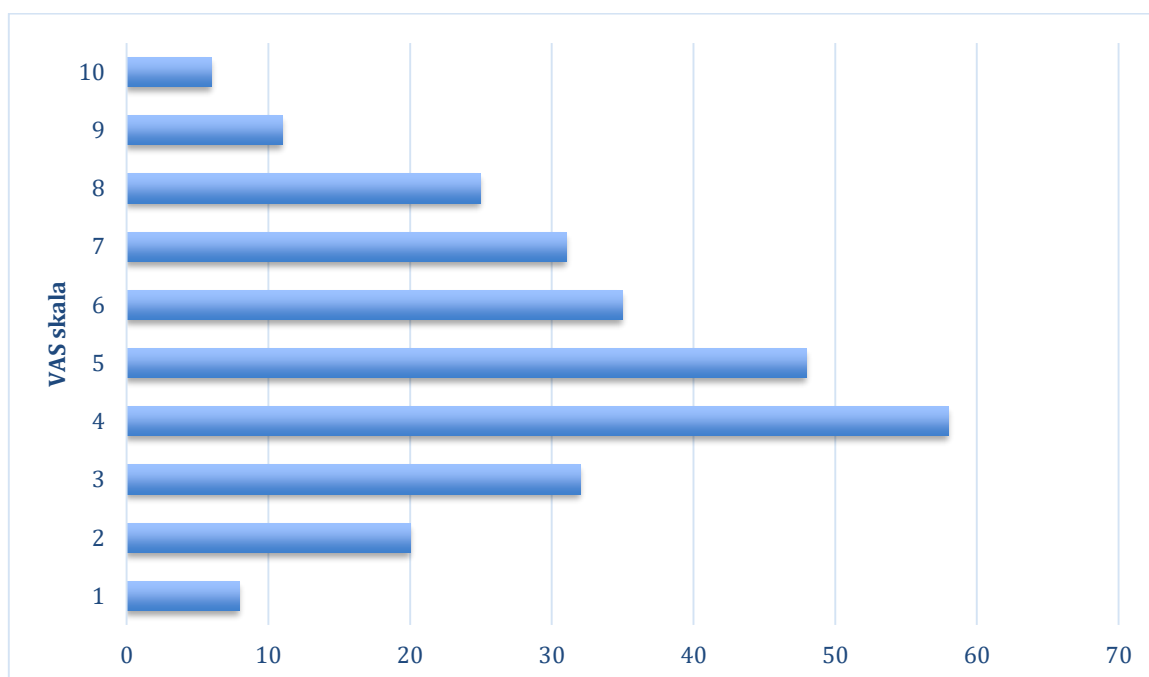
3.2. Uzroci prijeloma

Uzroci prijeloma ključne kosti mogu biti različiti, najčešće je to pad na rame gdje postotak prijeloma iznosi 56,9%. Zatim slijede prometne nesreće sa 20,8% prijeloma, sport sa 12,7% te udarac o zid 9,1% prijeloma. Istraživanjem je utvrđeno da je 1 prijelom ključne kosti izazvan prilikom poroda (0,3%). (Grafikon 3.1.3.)



3.3. Analiza bolnosti prema vizualno – analognoj skali

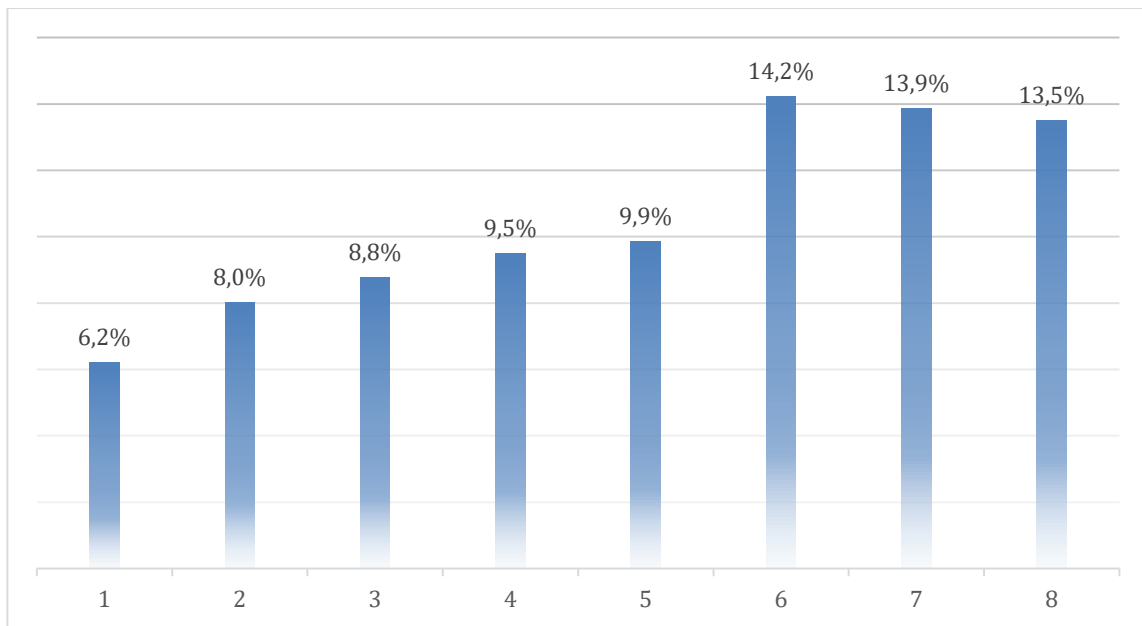
Bol je subjektivan osjećaj koji svaka osoba osjeća drugačije. Pacijenti koji su se javili u OHBP bol su opisivali prema VAS skali od 1 – 10. Istraživanjem se pokazalo da su pacijenti s prijelomom ključne kosti najčešće izražavali 4/10 odnosno njih 58 (21,1%). Nekoliko pacijenata je opisalo tu bol 10/10 njih 6 (2,1%), dok je čak 8 pacijenata bol opisala 1/10 (2,9%). (Grafikon 3.3.1.)



Grafikon 3.3.1. Analiza bolnosti prema vizualno – analognoj skali

3.4. Dan planirane kontrole u specijalističkoj ambulanti

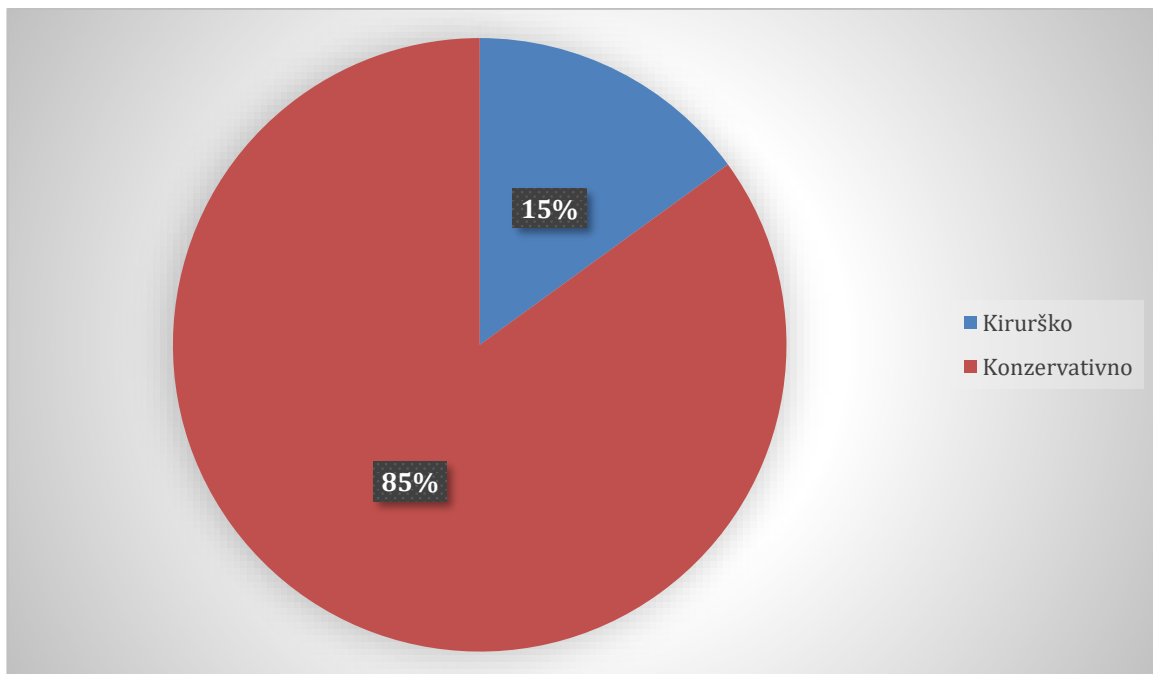
Pregled anamneze i RTG snimka, radi li se o prijelomu sa ili bez pomaka kosti, uvelike utječe na planirani prvi pregled u specijaliziranim ambulantomama. U bolesnika s prijelomom ključne kosti stavlja se tornister imobilizacija i kontrolira 6. ili 7. dan. Kod prijeloma s pomakom koštanih fragmenata, gdje je potrebna repozicija, kontrola može biti i ranije. Uvidom u podatke najčešće je planirana kontrola bila 6. dan 14,2%. Kod pacijenata koji su imali pomak ulomaka kostiju kontrola je bila planirana odmah sljedeći dan 6,2%. (Grafikon 3.4.1)



Grafikon 3.4.1. Dan planirane kontrole u specijalističkoj ambulanti

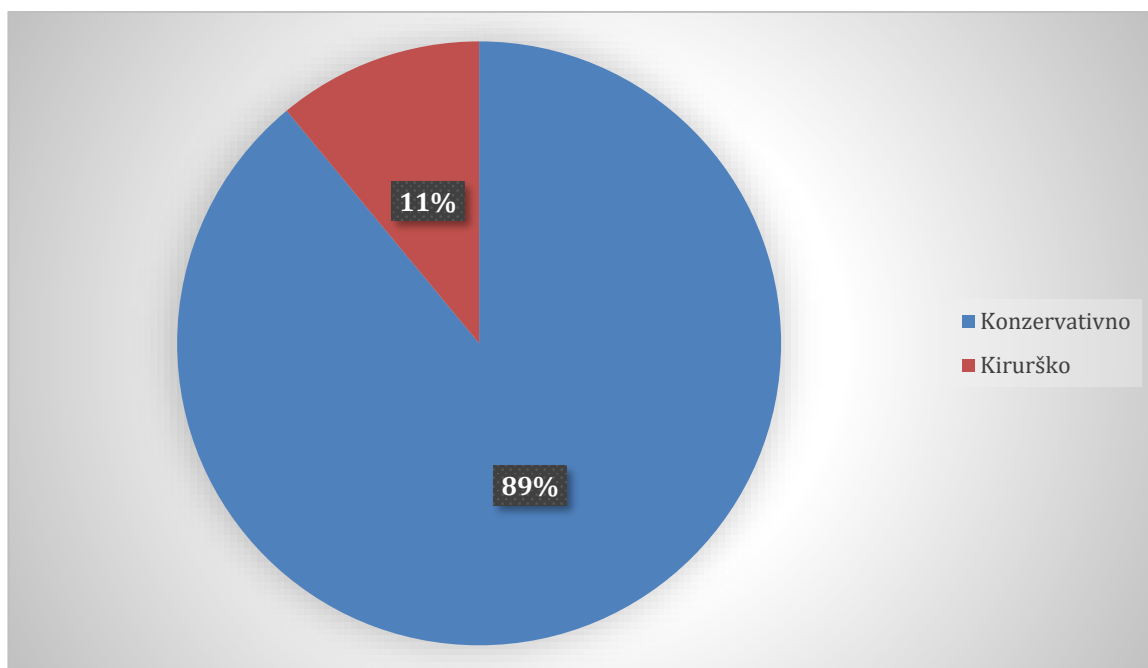
3.5. Liječenje prijeloma

Od ukupnog broja pacijenata koji su OHBP Varaždin došli sa prijelomom ključne kosti njih 233 (85%) dobilo je tornister imobilizaciju, dok je njih 41 (15%) zaprimljeno na odjelu kirurgije. (*Grafikon 3.5.1.*)



Grafikon 3.5.1. Podjela ukupnog broja pacijenata sa prijelomom ključne kosti

Uvidom u anamnezu i RTG snimke ključne kosti, pacijenti koji su prvobitno bili zbrinuti tornister imobilizacije daljnjim kontrolama se pokazalo da je 207 (89%) pacijenata liječenje završilo imobilizacijom, dok je njih 26 (11%) liječenje okončalo operacijom. (*Grafikon 3.5.2.*)



Grafikon 3.5.2. Podjela broja pacijenata prvobitno zbrinutih imobilizacijom

4. Rasprava

Prijelom ključne kosti najčešći je u dječjoj dobi. Provedbom istraživanja prema podacima iz BIS-a od 01.01.2019. do 31.12.2022. u OB Varaždin u OHBP zaprimljeno je 3167 pacijenata sa bolovima u području ramena i ključne kosti. Od ukupnog broja upisanih njih 274 imalo je prijelom ključne kosti. Raspodjela prema spolu je na strani muškaraca, njih 192. Najčešći uzrok prijeloma je pad na rame, zatim slijede prometne nesreće i sport. Pacijenti sa prijelomima ključne kosti u OB Varaždin najčešće su bili liječeni konzervativno, odnosno tornister zavojem (85%), dok je manji postotak bilo liječen operativno (15%).

Istraživanje provedeno u Brazilu potvrđuje istraživanje provedeno u OHBP-u OB Varaždin. Većina pacijenata bilo je muškog roda, dok je manje bilo žena. Što se tiče mehanizma povrede koja je uzrokovala prijelom, uočena su odstupanja. Naime, prema istraživanju provedenom u Brazilu, većina prijeloma ključne kosti dogodila se prilikom prometnih nesreća, čak 49%, zatim slijedi sport s 26% te pad sa smo 8% prijeloma [33].

Nadalje, istraživanje temeljeno na podacima iz Švedskog registra prijeloma, podudara se sa ovim istraživanjem. Najviše prijeloma bilo je kod osoba muškog spola u mlađoj dobi te je najčešći mehanizam povrede bilo pad u razini. Najčešća metoda liječenja bilo je konzervativno liječenje, dok je 11% prijeloma bilo liječeno operativno u akutnom stadiju [34].

Spolna distribucija prijeloma ključne kosti u skladu je s onom obavljeno u prethodnim istraživanjima. Prosječna dob populacije pacijenata OB Varaždin bila je 30 godina dok je u istraživanju A. Nordqvista i C. Peterssona 47 godina. Međutim, najmlađa dob varira između ova dva istraživanja [35].

Prema istraživanju koje su proveli Lenza i suradnici kirurško liječenje ne rezultira značajnim poboljšanjem funkcije nadlaktice nakon jedne godine praćenja. Nakon kirurškog liječenja prijeloma često dolazi do infekcija rane ili dolazi do sekundarne operacije radi komplikacija koje se razvijaju radi samog materijala. Također nakon kirurškog liječenja javljaju se problemi s kožom i živcima. Nasuprot tome, ukočenost ili ograničenje pokreta ramena češći su nakon konzervativnog liječenja [36].

5. Zaključak

Najčešći uzrok prijeloma ključne kosti je pad, a zatim slijede prometne nesreće i sport. Najčešće se prijelom javlja kod osoba muškog spola. Prijelomima su podložnija djeca od 0 – 10 godina. Ovo istraživanje u skladu je s drugim istraživanjima iz drugih zemalja svijeta, kojima je dokazano da osobe muškog spola imaju češće prijelome ključne kosti od žena. Drugim istraživanjem je dokazano da je najčešći mehanizam povrede prometna nesreća, dok je pad kao uzrok prijeloma ključne kosti najrjeđi mehanizam povrede.

Medicinske sestre imaju važnu ulogu u edukaciji pacijenata o prijelomima ključne kosti. Bitno je pacijentu razjasniti komplikacije imobilizacije. Medicinsko osoblje mora biti kontinuirano educirano i informirano o najnovijim smjernicama za svakodnevnu praksu u području hitnog zbrinjavanja prijeloma primjenom imobilizacije kako bi pacijenti dobili najvišu moguću kvalitetu i skrb kod zbrinjavanja prijeloma.

6. Literatura

- [1] N. Kovačić, I.K. Lukić; Anatomija i fiziologija, udžbenik za 1. razred srednje medicinske i zdravstvene škole; Medicinska naklada
- [2] N. Bukvić, Z. Lovrić, Z. Trninić; Traumatologija; dostupno na: http://bib.irb.hr/datoteka/848253.Trauma_final-1.pdf (2018)
- [3] Shapira S, Givon U, Pritsch M. [Middle third clavicle fractures--diagnosis, complications and treatment]. Harefuah. 2011 Sep;150(9):725-8, 750. Hebrew. PMID: 22026058.
- [4] Wong M, Kiel J. Anatomy, Shoulder and Upper Limb, Acromioclavicular Joint. 2023 Jul 24. In: StatPearls [Internet]. Treasure Island (FL): StatPearls Publishing; 2024 Jan-. PMID: 29763033.
- [5] Hyland S, Charlick M, Varacallo M. Anatomy, Shoulder and Upper Limb, Clavicle. 2023 Jul 24. In: StatPearls [Internet]. Treasure Island (FL): StatPearls Publishing; 2024 Jan-. PMID: 30252246.
- [6] Kihlström C, Möller M, Lönn K, Wolf O. Clavicle fractures: epidemiology, classification and treatment of 2 422 fractures in the Swedish Fracture Register; an observational study. BMC Musculoskelet Disord. 2017 Feb 15;18(1):82. doi: 10.1186/s12891-017-1444-1. PMID: 28202071; PMCID: PMC5312264.
- [7] Postacchini F, Gumina S, De Santis P, Albo F. Epidemiology of clavicle fractures. J Shoulder Elbow Surg. 2002 Sep-Oct;11(5):452-6. doi: 10.1067/mse.2002.126613. PMID: 12378163.
- [8] Antabak A, Matković N, Papeš D, Karlo R, Romić I, Fuchs N i sur. PRIJELOM KLAVIKULE U DJECE – OKOLNOSTI I UZROCI NASTANKA. Liječnički vjesnik [Internet]. 2015 [pristupljeno 10.09.2024.];137(5-6). Dostupno na: <https://hrcak.srce.hr/172702>
- [9] Hughes K, Kimpton J, Wei R, Williamson M, Yeo A, Arander M, Gelfer Y. Clavicle fracture nonunion in the paediatric population: a systematic review of the literature. J Child Orthop. 2018 Feb 1;12(1):2-8. doi: 10.1302/1863-2548.12.170155. PMID: 29456747; PMCID: PMC5813118.
- [10] Robinson CM. Fractures of the clavicle in the adult. Epidemiology and classification. J Bone Joint Surg Br. 1998 May;80(3):476-84. doi: 10.1302/0301-620x.80b3.8079. PMID: 9619941.
- [11] Poelmann TA, Staal HM, Willems WJ. A pseudo-iatrogenic case of medial clavicular fracture. Strategies Trauma Limb Reconstr. 2008 Apr;3(1):23-5. doi: 10.1007/s11751-007-0027-3. Epub 2008 Jan 3. PMID: 18427920; PMCID: PMC2291476.
- [12] Allman FL Jr. Fractures and ligamentous injuries of the clavicle and its articulation. J Bone Joint Surg Am. 1967 Jun;49(4):774-84. PMID: 6026010.
- [13] Ž. Sutilić, D. Mijatovi, G. Augustin, I. Dobrić i suradnici; Kirurgija; Školska knjiga; Zagreb; 2022.
- [14] Lustosa L, Bell D, Elfeky M, et al. Robinson classification of clavicle fractures. Reference article, Radiopaedia.org (Accessed on 10 Sep 2024) <https://doi.org/10.53347/rID-97431>
- [15] Murphy A, Molinari A, Rasuli B, et al. AO classification of clavicle fractures. Reference article, Radiopaedia.org (Accessed on 10 Sep 2024) <https://doi.org/10.53347/rID-74186>
- [16] Murphy A, Bell D, Knipe H, et al. Neer classification of clavicle fractures. Reference article, Radiopaedia.org (Accessed on 10 Sep 2024) <https://doi.org/10.53347/rID-74187>

- [17] L.Andras, E. Shirley, D. L. Skaggs; Clavicle Shaft Fracture – Pediatric; Mar 7 2024; <https://www.orthobullets.com/pediatrics/322128/clavicle-shaft-fracture--pediatric?hideLeftMenu=true>
- [18] Seif El Nasr M, von Essen H, Teichmann K. [Clavicular fractures in pediatric traumatology]. *Der Unfallchirurg*. 2011 Apr;114(4):300-310. DOI: 10.1007/s00113-011-1960-7. PMID: 21445652.
- [19] von Rüden C, Rehme-Röhrl J, Augat P, Friederichs J, Hackl S, Stuby F, Trapp O. Evidence on treatment of clavicle fractures. *Injury*. 2023 Oct;54 Suppl 5:110818. doi: 10.1016/j.injury.2023.05.049. Epub 2023 May 15. PMID: 37217399.
- [20] ALEXANDER OM. Radiography of the acromioclavicular articulation. *Med Radiogr Photogr*. 1954;30(2):34-9. PMID: 13202745.
- [21] A. Kvesić i suradnici; Kirurgija; Medicinska naklada; Zagreb; 2016.
- [22] J. Hančević, T. Antoljak, Ž. Korać; Imobilizacija; Medicinska naklada; 2001.
- [23] Olivier A. van der Meijden, Trevor R. Gaskill, Peter J. Millett, Treatment of clavicle fractures: current concepts review, *Journal of Shoulder and Elbow Surgery*, Volume 21, Issue 3, 2012, Pages 423-429, ISSN 1058-2746, <https://doi.org/10.1016/j.jse.2011.08.053>.
- [24] Zheng YR, Lu YC, Liu CT. Treatment of unstable distal-third clavicle fractures using minimal invasive closed-loop double endobutton technique. *J Orthop Surg Res*. 2019 Jan 31;14(1):37. doi: 10.1186/s13018-019-1073-5. PMID: 30704489; PMCID: PMC6357394.
- [25] Kao FC, Chao EK, Chen CH, Yu SW, Chen CY, Yen CY. Treatment of distal clavicle fracture using Kirschner wires and tension-band wires. *J Trauma*. 2001 Sep;51(3):522-5. doi: 10.1097/00005373-200109000-00016. PMID: 11535903.
- [26] Bentley TP, Hosseinzadeh S. Clavicle Fractures. 2023 Jul 31. In: *StatPearls [Internet]*. Treasure Island (FL): StatPearls Publishing; 2024 Jan–. PMID: 29939669.
- [27] McKee MD, Wild LM, Schemitsch EH. Midshaft malunions of the clavicle. *J Bone Joint Surg Am*. 2003 May;85(5):790-7. doi: 10.2106/00004623-200305000-00003. PMID: 12728026.
- [28] Luo TD, Ashraf A, Larson AN, Stans AA, Shaughnessy WJ, McIntosh AL. Complications in the treatment of adolescent clavicle fractures. *Orthopedics*. 2015 Apr;38(4):e287-91. doi: 10.3928/01477447-20150402-56. PMID: 25901621; PMCID: PMC4899812.
- [29] Bishop JY, Flatow EL. Pediatric shoulder trauma. *Clin Orthop Relat Res*. 2005 Mar;(432):41-8. doi: 10.1097/01.blo.0000156005.01503.43<. PMID: 15738802.
- [30] Banerjee R, Waterman B, Padalecki J, Robertson W. Management of distal clavicle fractures. *J Am Acad Orthop Surg*. 2011 Jul;19(7):392-401. doi: 10.5435/00124635-201107000-00002. PMID: 21724918.
- [31] P. Karus, B. Matković; Anatomija i fiziologija; Naklada Ljevak; Zagreb;2016.

- [32] N.Prlić, V. Rogina, B. Muk; Zdravstvena njega 4 – Udžbenik Zdravstvena njega kirurških, onkoloških i psihijatrijskih bolesnika; Školska knjiga; Zagreb; 2005.
- [33] Rodrigues LM, Oliveira RS, Nunes LF, Lázaro FF, Ton A, Denadai A. SURGICAL TREATMENT OF CLAVICLE FRACTURES: A DESCRIPTIVE ANALYSIS OF 88 CASES. *Acta Ortop Bras.* 2023 Jul 17;31(3):e264456. doi: 10.1590/1413-785220233103e264456. PMID: 37469495; PMCID: PMC10353874.
- [34] Kihlström C, Möller M, Lönn K, Wolf O. Clavicle fractures: epidemiology, classification and treatment of 2 422 fractures in the Swedish Fracture Register; an observational study. *BMC Musculoskelet Disord.* 2017 Feb 15;18(1):82. doi: 10.1186/s12891-017-1444-1. PMID: 28202071; PMCID: PMC5312264.
- [35] Nordqvist A, Petersson C. The incidence of fractures of the clavicle. *Clin Orthop Relat Res.* 1994 Mar;(300):127-32. PMID: 8131324.
- [36] Lenza M, Buchbinder R, Johnston RV, Belloti JC, Faloppa F. Surgical versus conservative interventions for treating fractures of the middle third of the clavicle. *Cochrane Database Syst Rev.* 2013 Jun 6;(6):CD009363. doi: 10.1002/14651858.CD009363.pub2. Update in: *Cochrane Database Syst Rev.* 2019 Jan 22;1:CD009363. doi: 10.1002/14651858.CD009363.pub3. PMID: 23740670.

Popis slika

Slika 1.1 Anatomski prikaz ključne kosti

Izvor: <https://anatomytool.org/content/anatomy-standard-drawing-clavicula-inferior-view-latin-labels> 26.08.2024.

Slika 1.5.1. Robinsonova klasifikacija prijeloma ključne kosti

Izvor: <https://radiopaedia.org/cases/robinson-classification-of-clavicle-fractures> 26.08.2024

Slika 1.5.2. AO/OTA klasifikacija prijeloma ključne kosti

Izvor: <https://www.orthobullets.com/trauma/1011/clavicle-fractures--midshaft> 26.08.2024

Slika 1.5.3. Neer klasifikacija prijeloma ključne kosti

Izvor: https://www.researchgate.net/figure/Neer-classification-Type-1-is-a-fracture-lateral-to-the-coracoclavicular-ligament-in_fig2_347706895 26.08.2024

Slika 1.7.1 RTG snimka prijeloma ključne kosti

Izvor: <https://radiopaedia.org/articles/clavicular-fracture> 26.08.2024

Slika 1.8.1. Imobilizacija ključne kosti

Izvor: <https://hr.izzi.digital/DOS/92761/92798.html> 26.08.2024

Popis grafikona

Grafikon 3.1. Podjela pacijenata prema dijagnozi

Grafikon 3.1.1. Podjela pacijenata prema spolu

Grafikon 3.1.2. Podjela pacijenata prema dobi

Grafikon 3.2.1. Uzorci prijeloma ključne kosti

Grafikon 3.3.1. Analiza bolnosti prema VAS

Grafikon 3.4.1. Dan planirane kontrole u specijalističkoj ambulanti

Grafikon 3.5.1. Podjela ukupnog broja pacijenata sa prijelomom ključne kosti

Grafikon 3.5.2 Podjela broja pacijenata prvobitno zbrinutih imobilizacijom

Popis priloga

Prilog 1. Odluka Etičkog povjerenstva Opće bolnice Varaždin

Prilog 2. Izjava o autorstvu i suglasnost za javnu objavu

OPĆA BOLNICA VARAŽDIN

Etičko povjerenstvo

KLASA: 007-10/24-01/4

URBROJ: 2186-192-38-24-7

Varaždin, 29.svibnja 2024.

Na temelju odredaba članka 3. i 5. Poslovnika o radu Etičkog povjerenstva Opće bolnice Varaždin, Etičko povjerenstvo na 122. sjednici održanoj 29.svibnja 2024. godine donijelo je

ODLUKU

I. Donosi se Odluka o davanju suglasnosti na provođenje istraživanja pod nazivom „Analiza prijeloma ključne kosti pacijenata Opće bolnice Varaždin“ koje će u OB Varaždin prikupljanjem podataka o pacijentima pristiglima u Hitnu kiruršku ambulantu odnosno Objedinjeni hitni bolnički prijem s dijagnozom povrede ključne kosti u periodu od 01.01.2019. do 31.12.2022. godine iz Bolničkog informacijskog sustava (BIS-a), provoditi Janja Vidić studentica treće godine prijediplomskog studija sestrinstva na Sveučilištu Sjever u svrhu izrade završnog rada. Istraživanje se može provoditi uz uvjet da je potpuno anonimno.

II. Od punog sastava Etičkog povjerenstva

1. *doc.dr.sc.Alen Pajtak, dr.med.,*
2. *Dejan Strahija, dr.med.*
3. *Martina Markunović Sekovanić, dr.med.*
4. *Vilim Kolarić, dr.med.*
5. *Ksenija Kukec, dipl.med.sestra*
6. *Ivor Hoić, mag.psych.*
7. *Bosiljka Malnar, dipl.iur.*

sjednici su bili nazočni:

1. *doc.dr.sc.Alen Pajtak, dr.med., predsjednik*
2. *Dejan Strahija, dr.med., član*
3. *Martina Markunović Sekovanić, dr.med.*
4. *Vilim Kolarić, dr.med.*

Etičko povjerenstvo jednoglasno je donijelo ovu odluku.


PREDSJEDNIK ETIČKOG POVJERENSTVA
doc.dr.sc.Alen Pajtak, dr.med.,



Prilog 1. Odluka Etičkog povjerenstva Opće bolnice Varaždin




IZJAVA O AUTORSTVU

Završni/diplomski/specijalistički rad isključivo je autorsko djelo studenta koji je isti izradio te student odgovara za istinitost, izvornost i ispravnost teksta rada. U radu se ne smiju koristiti dijelovi tuđih radova (knjiga, članaka, doktorskih disertacija, magistarskih radova, izvora s interneta, i drugih izvora) bez navođenja izvora i autora navedenih radova. Svi dijelovi tuđih radova moraju biti pravilno navedeni i citirani. Dijelovi tuđih radova koji nisu pravilno citirani, smatraju se plagijatom, odnosno nezakonitim prisvajanjem tuđeg znanstvenog ili stručnoga rada. Sukladno navedenom studenti su dužni potpisati izjavu o autorstvu rada.

Ja, JANJKA VIDIĆ (ime i prezime) pod punom moralnom, materijalnom i kaznenom odgovornošću, izjavljujem da sam isključivi autor/ica završnog/diplomskog/specijalističkog (obrisati nepotrebno) rada pod naslovom DR IZJAVA KLJUČNE ROLJE U PROMENATA ODRŽIVOSTI IZUMKE KAMENJAN (upisati naslov) te da u navedenom radu nisu na nedozvoljeni način (bez pravilnog citiranja) korišteni dijelovi tuđih radova.

Student/ica:
(upisati ime i prezime)


(vlastoručni potpis)

Sukladno članku 58., 59. i 61. Zakona o visokom obrazovanju i znanstvenoj djelatnosti završne/diplomske/specijalističke radove sveučilišta su dužna objaviti u roku od 30 dana od dana obrane na nacionalnom repozitoriju odnosno repozitoriju visokog učilišta.

Sukladno članku 111. Zakona o autorskom pravu i srodnim pravima student se ne može protiviti da se njegov završni rad stvoren na bilo kojem studiju na visokom učilištu učini dostupnim javnosti na odgovarajućoj javnoj mrežnoj bazi sveučilišne knjižnice, knjižnice sastavnice sveučilišta, knjižnice veleučilišta ili visoke škole i/ili na javnoj mrežnoj bazi završnih radova Nacionalne i sveučilišne knjižnice, sukladno zakonu kojim se uređuje umjetnička djelatnost i visoko obrazovanje.