

Traheotomija - analiza traheotomiranih pacijenata

Tomašević, Doroteja

Master's thesis / Diplomski rad

2024

Degree Grantor / Ustanova koja je dodijelila akademski / stručni stupanj: **University North / Sveučilište Sjever**

Permanent link / Trajna poveznica: <https://um.nsk.hr/um:nbn:hr:122:442943>

Rights / Prava: [In copyright](#)/[Zaštićeno autorskim pravom.](#)

Download date / Datum preuzimanja: **2024-11-22**

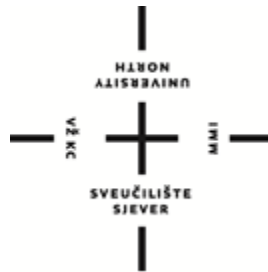

Repository / Repozitorij:

[University North Digital Repository](#)



SVEUČILIŠTE SJEVER
SVEUČILIŠNI CENTAR VARAŽDIN



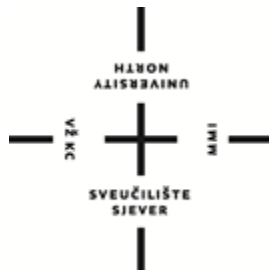DIPLOMSKI RAD BR. 354/SSD/2024

**TRAHEOTOMIJA – ANALIZA
TRAHEOTOMIRANIH PACIJENATA**

Doroteja Tomašević

Varaždin, listopad 2024.

SVEUČILIŠTE SJEVER
SVEUČILIŠNI CENTAR VARAŽDIN
Studij Sestrinstvo – menadžment u sestrinstvu



DIPLOMSKI RAD BR. 354/SSD/2024

**TRAHEOTOMIJA – ANALIZA
TRAHEOTOMIRANIH PACIJENATA**

Student:
Doroteja Tomašević, 1003144630

Mentor:
Doc. dr.sc. Ivan Milas, dr. med.

Varaždin, listopad 2024.

Predgovor

Na početku ovog rada želim izraziti duboku zahvalnost svima koji su doprinijeli njegovom nastanku i završetku. Prije svega, zahvaljujem se svom mentoru, Doc. dr. sc. Ivanu Milasu, dr. med., čija stručnost, podrška i neprocjenjivi savjeti su bili ključni za uspješan završetak ovog diplomskog rada. Njegova predanost i stručnost bili su mi od velike pomoći tijekom cijelog istraživačkog procesa.

Zahvaljujem i svojim kolegicama i prijateljicama Andrei i Mateji, na svim zabavnim trenucima koje smo proveli zajedno tijekom našeg putovanja. Njihova podrška i prijateljstvo su mi pružili snagu i motivaciju kad mi je bila potrebna.

Također, želim se zahvaliti svojoj glavnoj sestri Vesni koja je svojim razumijevanjem i spremnošću na prilagodbe omogućila da uspješno uskladim svoje profesionalne obveze s pohađanjem studija.

Na kraju, ali nimalo manje važno, želim izraziti duboku zahvalnost svojoj obitelji. Njihova bezuvjetna ljubav i podrška omogućili su mi da se posvetim svojim studijama i postignem ove rezultate.

Sažetak

Traheotomija je kirurški zahvat koji se izvodi na dušniku kako bi se osigurao direktan prolaz zraka u pluća kada postoje prepreke u gornjim dišnim putovima. Ova retrospektivna studija analizira pacijente podvrgnute traheotomiji na Klinici za kirurgiju lica, čeljusti i usta u KB Dubrava, u razdoblju od 2020. do 2023. godine. Glavni ciljevi istraživanja bili su analiza razloga za izvođenje traheotomije, tipovi operacija koje zahtijevaju traheotomiju, te analiza demografskih podataka pacijenata, uključujući dob, spol i pušačke navike. Rezultati su pokazali da su najčešći razlog izvođenja traheotomije tumori glave i vrata, dok je većina zahvata bila elektivna. Hipoteze koje su ispitane potvrđuju veći broj privremenih traheostoma u usporedbi s trajnim, te statistički značajnu razliku u učestalosti zahvata kod muškaraca u odnosu na žene.

Ključne riječi: traheotomija, traheostoma, analiza, pacijenti.

Summary

A tracheotomy is a surgical procedure performed on the trachea to ensure direct air passage to the lungs when there are obstructions in the upper airways. This retrospective study analyzes patients who underwent tracheotomy at the Clinic for Maxillofacial Surgery at KB Dubrava from 2020 to 2023. The main objectives of the study were to analyze the reasons for performing tracheotomies, the types of surgeries requiring tracheotomy, and demographic data of the patients, including age, gender, and smoking habits. The results showed that the most common reason for tracheotomy was head and neck tumors, with most procedures being elective. The hypotheses tested confirm a higher prevalence of temporary tracheostomies compared to permanent ones, and a statistically significant difference in the frequency of the procedure between men and women.

Key words: tracheotomy, tracheostoma, analysis, patients.

Popis kratica

RTG	Radiografija
MSCT	Kompjutorizirana tomografija
MR	Magnetna rezonanca
KB Dubrava	Klinička bolnica Dubrava
ITM	Indeks tjelesne mase
PDT	Perkutana dilatacijska traheotomija
EKG	Elektrokardiogram
DTP	Desktop publishing
HPV	Ljudski papiloma virus

Prijava završnog rada

Definiranje teme završnog rada i povjerenstva

ODIJEI	Sestrinstvo		
STUDIJE	Sveučilište Sjever, diplomski sveučilišni studij Sestrinstvo - Menadžment u sestrinstvu		
PRISTUPNIK	Doroteja Tomašević	MATIČNI BROJ	1003144630
BATUM	11.07.2024.	KOLEGIJE	Prevenција i rana dijagnostika malignih oboljenja
NASLOV RADA	Traheotomija - analiza traheotomiranih pacijenata		

NASLOV RADA NA ENGL. JEZIKU Tracheotomy - analysis of tracheotomized patients

MENTOR	Ivan Milas	ZVANJE	Doc. dr. sc.
ČLANOVI POVJERENSTVA	1. izv.prof.dr.sc. Marijana Neuberg, predsjednica		
	2. doc.dr.sc. Ivan Milas, dr.med., mentor		
	3. doc.dr.sc. Iva Bačak Kocman, članica		
	4. doc.dr.sc. Irena Canjuga, zamjenska članica		
	5.		

Zadatak završnog rada

BR. 354/SSD/2024

Liječenje tumora u području glave i vrata često rezultira potrebom izvođenja traheostome, privremene ili trajne. Također upalna stanja na plućima koja traže dužu mehaničku ventilaciju, tj. produženu ovisnost o respiratoru, rezultiraju izvođenjem traheostome. Postoji još cijeli niz stanja gdje je potrebno hitno napraviti traheostomu. Traheotomija je kirurški zahvat u kojem se na dušniku napravi otvor rezom na vratu, radi osiguranja prohodnosti dišnih puteva. Cilj ovog rada je napraviti analizu najčešćih razloga izvođenja traheostome u KB Dubravi Zagreb, u Klinici za kirurgiju lica, čeljusti i usta, tijekom razdoblja od 2020. do 2023. godine.

U radu će se napraviti retrospektivna analiza podataka kao što su: najčešći tip operacije uz koji se radi traheostoma, zastupljenost traheostoma po tipu privremene ili trajne traheostome te analiza demografskih podataka vezano za dob, spol, zanimanje i životne navike bolesnika kao što je pušenje. Za analizu će se koristiti medicinska baza podataka (liječnička i sestrična medicinska dokumentacija). Za naglasiti je kako je njega traheostome te edukacija bolesnika s traheostomom u najvećoj mjeri pod nadzorom medicinskih sestara. Svi dobiveni podatci obradit će se odgovarajućim statističkim metodama.

ZADATAK HRUČEN

17.07.2024.

POTPIS MENTOR



Ivan Milas

Sadržaj

1.	UVOD	1
2.	ANATOMIJA.....	2
2.1.	Anatomija glave.....	2
2.2.	Anatomija vrata	3
2.3.	Anatomija ždrijela.....	7
2.4.	Anatomija grkljana	7
2.5.	Anatomija dušnika i dušnica.....	8
2.6.	Anatomija štitnjače.....	9
3.	TRAHEOTOMIJA.....	9
3.1.	Povijest i razvoj traheotomije	9
3.2.	Indikacije za traheotomiju	11
3.3.	Tehnike izvođenja traheotomije.....	13
3.4.	Tipovi traheostome	17
3.5.	Trahealne kanile.....	18
3.6.	Komplikacije traheotomije.....	23
3.7.	Osobitosti traheotomije kod djece	26
3.8.	Dekanilman	27
4.	MAKSILOFACIJALNA KIRURGIJA	27
4.1.	Zloćudni tumori glave i vrata	28
4.2.	Upale maksilofacijalne regije.....	31
4.3.	Ozljede maksilofacijalne regije	34
4.4.	Tipovi operacija povezani s traheotomijom.....	36

5.	SESTRINSKA SKRB O PACIJENTU S TRAHEOSTOMOM	41
5.1.	Priprema bolesnika za traheostomu	41
5.2.	Postoperativna njega bolesnika s traheostomom.....	42
5.2.1.	Toaleta traheostome	43
5.2.2.	Aspiracija sekreta iz dišnih putova.....	44
5.3.	Zdravstvena njega traheotomiranih pacijenta izvan bolnice	45
6.	ISTRAŽIVANJE.....	46
6.1.	Cilj rada.....	46
6.2.	Metode istraživanja.....	47
7.	REZULTATI	47
8.	RASPRAVA	56
9.	ZAKLJUČAK.....	60
10.	POPIS LITERATURE.....	61
11.	POPIS SLIKA	65
12.	POPIS TABLICA.....	66
13.	POPIS GRAFIKONA.....	67
14.	PRILOZI	68
14.1.	Prilog A- Potvrda etičkog povjerenstva KB Dubrava.....	68
14.2.	Prilog B- Izjava o autorstvu	69

1. UVOD

Traheotomija je kirurški zahvat koji se izvodi na dušniku kako bi se omogućio izravan prolaz zraka u pluća u slučajevima kada postoje poteškoće u disanju uzrokovane vanjskim ili unutarnjim čimbenicima na početnom dijelu dišnog sustava. Ovaj postupak uključuje stvaranje otvora na dušniku, poznatog kao traheostoma. Traheotomija se može obavljati u zdravstvenim ustanovama kao elektivni zahvat ili u hitnim situacijama, ovisno o kliničkom stanju pacijenta. Indikacije za traheotomiju su raznovrsne i uključuju opstrukciju gornjih dišnih putova uzrokovanu stranim tijelom ili edemom, ozbiljne ozljede glave ili lica, kemijske ozljede ždrijela i usne šupljine, dugotrajnom mehaničkom ventilacijom, dugotrajne operacije povezane s karcinomima glave ili vrata te rekonstrukcijom defekta u području glave i vrata s mikrovaskularnim režnjem (1). Traheotomija se također koristi kod uznapredovalih karcinoma vrata kako bi se olakšao i produžio život pacijenta (2). Postupak traheotomije može se provoditi u općoj ili lokalnoj anesteziji, ovisno o stanju pacijenta i vrsti zahvata. Nakon stvaranja otvora na dušniku, postavlja se trahealna kanila, koja je cjevčica izrađena od plastike ili silikona i služi za održavanje otvorene traheostome. Trahealna kanila može biti različitih vrsta i veličina, uključujući govorne kanile, dječje kanile, kanile s balonom ili armirane kanile. Traheotomije se razlikuju po trajanju, privremene traheostome često se koriste kod stanja koja zahtijevaju dugotrajnu mehaničku ventilaciju ili tijekom velikih operacija u području glave i vrata. S druge strane, trajne traheostome obično se uspostavljaju u slučajevima koji zahtijevaju dugotrajno ili stalno održavanje prohodnosti dišnih putova. Njega traheostome i edukacija bolesnika s traheostomom ključne su komponente postoperativnog postupka i u velikoj mjeri podliježu nadzoru medicinskih sestara, koje igraju vitalnu ulogu u praćenju i održavanju traheostome. Cilj ovog rada je provedba analize najčešćih razloga za izvođenje traheotomije na Klinici za kirurgiju lica, čeljusti i usta KB Dubrava Zagreb u razdoblju od 2020. do 2023. godine. Analizirat će se tipovi operacija uz koje se izvodi traheotomija, zastupljenost privremenih i trajnih traheostoma, te demografski podaci o bolesnicima, uključujući dob, spol, životne navike kao što je pušenje i indeks tjelesne mase. Podaci će se analizirati pomoću medicinske dokumentacije i primjene odgovarajućih statističkih metoda.

2. ANATOMIJA

Regija glave i vrata sadrži brojne vitalne strukture koncentrirane na relativno malom prostoru, što zahtijeva visok stupanj preciznosti i stručnosti u kirurškim zahvatima poput traheotomije (3). Za izvođenje traheotomije ključno je razumjeti anatomiju vrata, posebice prednje strukture vrata i dišnih puteva. Ova operacija zahtijeva poznavanje svih slojeva i struktura koje se nalaze na putu do traheje kako bi se izbjegle komplikacije i osigurao siguran pristup dišnim putevima. Poznavanje anatomije glave od izuzetne je važnosti, posebno u kontekstu složenih operacijskih zahvata koji se izvode na Klinici za kirurgiju lica, čeljusti i usta. Detaljno razumijevanje anatomskih struktura omogućuje kirurzima prepoznavanje indikacija za traheotomiju, koja može biti neophodna za osiguranje dišnog puta tijekom ili nakon operacijski zahvata.

2.1. Anatomija glave

Anatomija glave obuhvaća složene strukture koje uključuju kosti, mišiće, krvne žile, živce i organe. Lubanja, osnovna struktura glave, sastoji se od 22 kosti koje se dijele na kosti neurokranija i viscerokranija (4). Neurokranij uključuje čeonu kost, par tjemenih kostiju, dvije sljepoočne kosti, zatiljnu kost, klinastu kost i rešetnica. Kosti viscerokranija formiraju strukture lica, te se sastoje od 15 kostiju, od kojih su tri neparne i šest parnih. Neparne kosti su donja čeljust, raonik i jezična kost, dok su parne gornja čeljust, jagodična kost, nosna kost, suzna kost, nepčana kost i donja nosna školjka. Ove kosti oblikuju lice i čine osnovu za početne dijelove probavnog i dišnog sustava (5) .

Donja čeljust (lat. mandibula) je jedina pomična kost u ljudskoj glavi, te najveća kost lubanje. Ova kost se sastoji od trupa i dviju grana, te ima tri koštana nastavka: zubni, mišićni i zglobni. Mandibula nosi 16 donjih zuba i povezana je s temporalnom kosti, omogućujući razne pokrete poput otvaranja, zatvaranja, protruzije, retrakcije, bočne ekskurzije i ograničenog stupnja rotacije. Gornja čeljust (lat. maxilla) je parna kost srednjeg lica koja ima ključnu ulogu u formiranju nosa, očne šupljine i tvrdog nepca. Ima oblik četverokuta i sastoji se od tijela i četiri glavna nastavka: alveolarni, nepčani, čeon i jagodični. Tijelo gornje čeljusti sadrži maksilarni sinus, paranazalni sinus koji se otvara u nosnu šupljinu. U usporedbi s donjom čeljusti, gornja čeljust ima manju ulogu u pokretima

i mišićnoj aktivnosti, ali je ključna za strukturu lica i funkciju žvakanja. Jagodična kost (os zygomaticum) je čvrsta kost koja oblikuje jagodicu lica. Ima dva nastavka: temporalni nastavak koji se spaja s temporalnom kosti i zajedno s njom formira zigomatični luk, te čeonni nastavak koji se spaja s frontalnom kosti. Sprijeda, jagodična kost povezuje s maksilom. Nosna kost (os nasale) je tanka pravokutna kost koja se sastoji od dvije povezane kosti koje čine koštanu podlogu dijela nosnog hrpta. Suzna kost (os lacrimale) je mala, tanka parna kost koja doprinosi stvaranju medijalne stijenke orbite. Nepčana kost (os palatinum) je kost u obliku slova L, sastavljena od vodoravne ploče i okomite ploče. Vodoravna ploča tvori stražnji dio tvrdog nepca i povezuje se s nepčanim nastavkom maksile, dok okomita ploča čini posterolateralnu stijenku nosne šupljine. Raonik (vomer) je pločasta kost koja je postavljena okomito u medijanoj ravnini nosne šupljine. Smješten je između vodoravne ploče etmoidalne kosti i tvrdog nepca, te sudjeluje u formiranju stražnjeg i donjeg dijela nosne pregrade. Donja nosna školjka je parna zakrivljena mala kost koja se nalazi u lateralnoj stijenci nosne šupljine, ispod srednje nosne školjke etmoidalne kosti, i lateralno se pridružuje maksili i nepčanoj kosti. Jezična kost (os hyoideum) je kost u obliku potkove s konkavitom prema natrag, smještena ispod mandibule na prednjoj strani vrata. Nije spojena s drugim kostima, već služi kao oslonac za mišiće i ligamente. Sastoji se od tijela i dva para rogova: mali rogovi usmjereni su prema gore, dok veliki rogovi nastavljaju prema natrag od tijela (5) (6) (7).

2.2. Anatomija vrata

Vrat (lat. collum) je cilindrična struktura koja se nalazi između mandibule i ključne kosti te povezuje glavu s trupom, obuhvaćajući brojne vitalne strukture. Strukture unutar vrata odgovorne su za funkcije poput disanja, govora, gutanja, regulacije metabolizma, kao i za povezivanje mozga s vratnom kralježnicom te osiguravanje cirkulacije i limfne drenaže iz glave (7).

Koštani okvir vrata sastoji se od sedam vratnih kralješaka. Prvi kralješak, poznat kao atlas, ima poseban oblik koji omogućava podršku lubanji i omogućuje njezino kretanje. Drugi kralješak, aksis, ima izbočinu poznatu kao odontoidni nastavak koja omogućuje rotaciju glave. Donji vratni kralješci imaju tipičnu morfologiju poput otvora u poprečnom nastavku, rascijepljen poprečni i šiljasti nastavak, te vertebralni otvor trokutastog oblika, osim C7

kralješka zbog svog dugog i nerascijepljenog šiljastog nastavka koji se lako palpira ispod kože (8).

Vrat se anatomske dijeli na prednji i stražnji trokut, koji su dalje podijeljeni u dodatne manje trokute. Prednji trokut je inferiorno okružen prsnim urezom i ključnom kosti bočno, a medijalno dušnikom, štitnjačom i prstenastim (krikoidnim) hrskavicama. Unutar ovog trokuta nalaze se četiri manja trokuta: submentalni, submandibularni, karotidni i mišićni trokut. Submentalni trokut nalazi se ispod brade i omeđen je hioidnom kosti, prednjim trbuhom digastričnog mišića te srednjom linijom vrata, dok se na njegovom dnu nalazi milohioidni mišić. Submandibularni trokut, smješten između donje čeljusti i digastričnog mišića, sadrži submandibularnu žlijezdu i nekoliko važnih krvnih žila i živaca. Karotidni trokut je omeđen sternokleidomastoidnim mišićem straga, omohioidnim mišićem sprijeda te stilohioidnim mišićem iznad, a sadrži zajedničku karotidnu arteriju i unutarnju vratnu venu. Mišićni trokut, koji je omeđen srednjom linijom vrata, gornjim trbuhom omohioidnog mišića i sternokleidomastoidnim mišićem, sadrži mišiće ramena, štitnjaču, dušnik i grkljan. Stražnji trokut vrata omeđen je stražnjim rubom sternokleidomastoidnog mišića, prednjim rubom trapeznog mišića i srednjom trećinom ključne kosti. Unutar njega nalaze se okcipitalni i subklavijski trokut. Okcipitalni trokut sadrži spinalni akcesorni živac i cervikalne limfne čvorove, dok subklavijski trokut sadrži subklavijsku arteriju, brahijalni pleksus i druge ključne strukture (9) (10).

Vrat je također obavijen fascijalnim slojevima, koji se dijele na površinsku i duboku cervikalnu fasciju. Površinska fascija obuhvaća platizmu, kožne živce, vanjske i prednje vratne vene te površinske limfne čvorove. Duboka cervikalna fascija, koja ima tri sloja, pruža dodatnu potporu i zaštitu. Investicijski sloj okružuje sternokleidomastoidni i trapezni mišić, pretrahealni sloj okružuje unutarnje organe vrata poput štitnjače, dušnika i jednjaka, dok prevertebralni sloj obuhvaća mišiće uz kralježnicu i pruža zaštitu vitalnim strukturama. Mišići vrata, poput sternokleidomastoidnog mišića, omogućuju pokrete glave kao što su nagnjanje i okretanje. Platizma je površinski mišić koji pokriva prednji dio vrata i sudjeluje u izražavanju lica, dok trapezni mišić, veliki mišić smješten u stražnjem dijelu vrata, podržava pokrete lopatica i pomaže u održavanju pravilnog držanja (11).

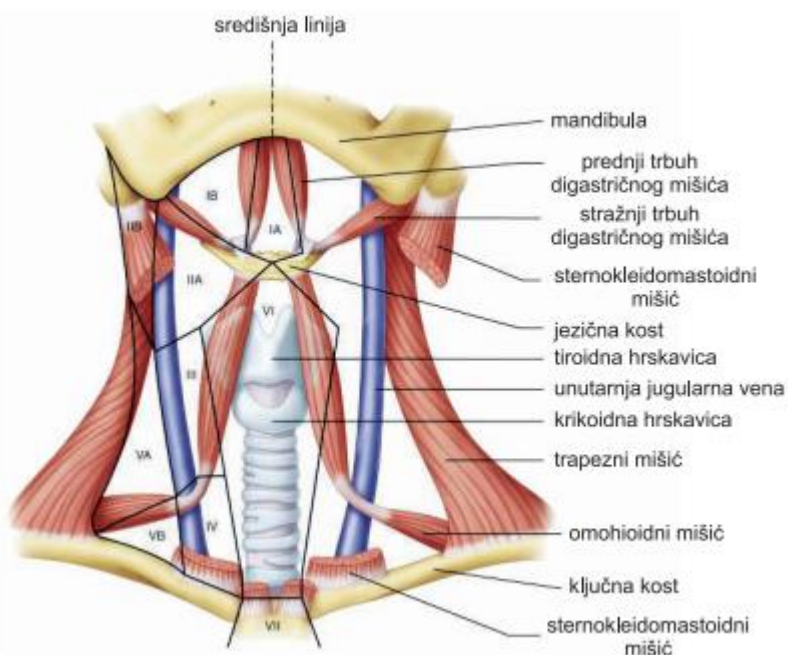
Arterijske žile vrata uključuju zajedničku karotidnu arteriju, koja se grana u unutarnju i vanjsku karotidnu arteriju. Unutarnja karotidna arterija pruža krv mozgu, očima, nosu i prednjem dijelu lubanje. Vanjska karotidna arterija opskrbljuje lice, vrat, čeljust, lubanju i površinske strukture glave te se grana u nekoliko važnih grana, uključujući frontalnu arteriju koja opskrbljuje čelo, temporalnu arteriju koja opskrbljuje područje sljepoočnice i maksilarnu arteriju koja opskrbljuje duboke strukture lica, uključujući maksilarni sinus i zube. Vertebralne arterije prolaze kroz transverzalne procese cervikalnih kralježaka i spajaju se u bazenu mozga. Ove arterije opskrbljuju stražnji dio mozga, uključujući cerebelum i moždano stablo. Venske žile vrata uključuje unutarnje jugularne vene koje odvođe krv iz mozga, lica, vrata te gornje i srednje vene štitnjače. Prolazi kroz jugularni otvor u lubanji i teče dolje uz lateralni dio vrata, gdje se spaja s subklavijskom venom. Zajedno s unutarnjom jugularnom venom, subklavijska vena formira brahiokefalnu venu koja vodi krv u srce. Desna i lijeva vanjska jugularna vena odvodi krv iz dijela skapule i strukture lica. Vertebralne vene prate vertebralne arterije kroz transverzalne procese cervikalnih kralježaka i prikupljaju krv iz kralježničkog kanala i okolnih struktura. Obično se ulijevaju u subklavijsku venu ili direktno u brahiokefalnu venu, doprinoseći povratnoj cirkulaciji u srce (5) (9) (10).

Limfni sustav vrata uključuje mnoge limfne čvorove, posebno one duž unutarnje vratne vene, koji dreniraju glavu, vrat i povezane strukture. Kirurški, limfni čvorovi vrata su podijeljeni u 7 regije, a njihova podjela temelji se na anatomskim granicama:

- Regija I: Submentalni Trokut (Ia): Ova regija je ograničena prednjim trbuhom mišića digastrikusa, donjim rubom mandibule i stilohoidnim mišićem. Submandibularni Trokut (Ib): Smješten je ispod donjeg ruba mandibule i omeđen je prednjim i stražnjim trbuhom mišića digastrikusa.
- Regija II: Ova regija obuhvaća limfne čvorove smještene iza sternokleidomastoidnog mišića uz unutarnju jugularnu venu. Ograničena je lubanjskom osnovicom gore i gornjim rubom klavikule dolje. Regija II se dijeli na podregije IIa (ispod i ispred akcesornog živca) i IIb (iznad i iza akcesornog živca).
- Regija III: Smještena ispod hoidne kosti, između regija II i IV.

- Regija IV: Ova regija obuhvaća čvorove smještene iznad klavikule i u prednjem dijelu vrata.
- Regija V: Smještena u stražnjem vratnom trokutu, omeđena sternokleidomastoidnim mišićem sprijeda, trapeziusom straga i klavikulom dolje. Ova regija se dijeli na gornju podregiju Va (akcesorni limfni čvorovi) i donju Vb (supraklavikularni limfni čvorovi).
- Regija VI: Prednja regija vrata, ograničena karotidnim arterijama lateralno, donjim rubom jezične kosti gore i gornjim rubom manubrija sternuma dolje.
- Regija VII: Gornji medijastinalni limfni čvorovi smješteni retrosternalno, između jugularnog usjeka sternuma i trupa brahiocefalikus (12).

Slika 2.2.1 Shematski prikaz regija limfnih čvorova vrata (I-VII)



Izvor: Lukšić I., (2019), Maksilofacijalna kirurgija. Knjiga

Cervikalni živci su spinalni živci koji izlaze iz cervikalne regije leđne moždine. Ovi živci provode motoričke i senzorne informacije putem eferentnih i aferentnih vlakana prema središnjem živčanom sustavu i od njega. Iako su klasificirani kao periferni živci, tijelo

motorne stanice nalazi se u prednjem rogu leđne moždine. Postoji osam pari vratnih živaca, označenih od C1 do C8, koji izlaze iz leđne moždine iznad odgovarajućih kralježaka, osim C8 koji izlazi inferiorno od kralješka C7. Ti se živci isprepliću kroz pleksuse koji stvaraju periferne živce koji održavaju značajnu motoričku funkciju u glavi, vratu, gornjim udovima i dijafragmi, kao i osjet u glavi, vratu, ramenima i gornjim udovima u dermatomskom uzorku (13).

2.3. Anatomija ždrijela

Ždrijelo (lat. pharynx) je organ u kojem se križaju dišni i probavni sustavi, a njegovu anatomiju čine tri glavna dijela: nosni dio ždrijela, usni dio ždrijela i grkljanski dio ždrijela. Nosni dio ždrijela nalazi se iza nosne šupljine i iznad mekog nepca. Komunicira s nosnom šupljinom kroz choanae. Ovdje se nalaze nosni krajnici koji su uključeni u imunološki odgovor. Usni dio ždrijela smješten je između mekog nepca i epiglotisa. Ovaj dio ždrijela povezuje usnu šupljinu kroz isthmus faucium i sadržava nepčane krajnike koji igraju ulogu u imunološkoj obrani. Grkljanski dio ždrijela smješten je iza grkljana i iznad jednjaka. Komunicira s grkljanom kroz grkljanski ulaz i s jednjaka kroz gornji dio, omogućujući prolaz zraka i hrane prema odgovarajućim kanalima. Ždrijelo također komunicira sa srednjim uhom kroz eustahijevu cijev, što pomaže u izjednačavanju tlaka između srednjeg uha i vanjske sredine. Primarna funkcija ždrijela je usmjeravanje hrane i zraka kroz odgovarajuće kanale (5).

2.4. Anatomija grkljana

Grkljan (lat. larynx) je organ koji pripada dišnom sustavu i smješten u prednjem dijelu vrata, počinje otvorom u donjem dijelu ždrijela, te se nastavlja u dušnik. Grkljan ima dvije ključne funkcije: omogućuje prolaz zraka u pluća i iz pluća te je odgovoran za proizvodnju glasa. Stijenka grkljana sadrži devet hrskavica koje su međusobno povezane vezivnim tkivom i ligamentima. Hrskavice grkljana su: aritenoidne hrskavice, prstenasta hrskavica, štitasta hrskavica te grkljanski poklopac. Grkljanski poklopac (lat. epiglottis) igra ključnu ulogu u sprječavanju hrane da ne završi u dušniku, čime se sprječava aspiracija i gušenje. Kada osoba jede ili pije, epiglottis se preklopi preko otvora grkljana kako bi usmjerio hranu i tekućine prema jednjaku, dok omogućava prolaz zraka prema dušniku time omogućuje

koordinirano funkcioniranje dišnog i probavnog sustava. Krikotiroidotomi ligament je ligament koji se nalazi u grkljanu. On povezuje štitastu hrskavicu s prstenastom hrskavicom. Smješten je između ovih dviju hrskavica i ima važnu ulogu u stabiliziranju i povezivanju tih struktura unutar grkljana (5).

2.5. Anatomija dušnika i dušnica

Traheja (lat. trachea) je cjevasti organ dišnog sustava koji se proteže od grkljana kroz vrat prema sredoprsju (mediastinum). Dušnik se sastoji od dva dijela. Prvi dio, nazvan pars cervicalis, smješten je u vratu i proteže se od donjeg ruba prstenaste hrskavice, koja je na razini šestog vratnog kralješka, do gornjeg torakalnog otvora. Drugi dio, pars thoracica, nalazi se u prsnom području i počinje od gornjeg torakalnog otvora, a završava na mjestu gdje se dušnik dijeli na dva glavna bronha. Dužina traheje iznosi otprilike 12 cm, promjer je oko 2 cm, a njen fleksibilan i mobilan karakter omogućava učinkovito prodiranje zraka u pluća i iz njih. Traheja je građena od tri sloja. Unutarnji sloj, poznat kao tunica mucosa, obuhvaća respiratorni epitel, koji je prekrivač sluznice dušnika. Srednji sloj, tunica fibromusculocartilaginea, sastoji se od 15 do 20 polukružnih hrskavica, smještenih tako da su njihovi konveksni dijelovi okrenuti prema naprijed. Ove hrskavice pružaju traheji čvrstoću i stabilnost, čime se sprječava značajnije suženje traheje tijekom prolaska zraka. Vanjski sloj, tunica adventitia, obuhvaća dušnik i pruža mu dodatnu potporu i zaštitu. Na stražnjem dijelu traheje, gdje se ona naslanja na jednjak, ne postoji hrskavični sloj. Umjesto toga, ovaj dio traheje sastoji se od poprečnih glatkih mišićnih vlakana i niti vezivne ovojnice, što omogućuje fleksibilnost i prilagodljivost. Ova membranska regija omogućava stražnjoj stijenci traheje da se otisne tijekom prolaska zalogaja kroz jednjak. Hrkavične prstenove međusobno povezuju vezivno-elastične sveze, koje dodatno stabiliziraju strukturu traheje. Na kraju traheje, na razini četvrtog prsnog kralješka (Th4), nalazi se područje koje se naziva carina. Na ovom području traheja se dijeli na dvije glavne dušnice, lijevi i desni bronhij. Desni bronhij je širi i vertikalniji te ulazi u desno plućno krilo, dok je lijevi bronhij duži i savijeniji te ulazi u lijevo plućno krilo. Svaki od glavnih bronhija se dalje grana na sekundarne bronhije, koje opskrbljuju svaki režanj pluća, a zatim se granaju na tercijarne (segmentalne) bronhije koje opskrbljuju bronhopulmonalne

segmente pluća. Ove grane nastavljaju se na sve manje bronhiole, čime formiraju bronhalno stablo i omogućuju distribuciju zraka unutar pluća (5) (14).

2.6. Anatomija štitnjače

Štitnjača, poznata kao glandula thyroidea, je endokrina žlijezda koja ima oblik slova H i smještena je u prednjem dijelu vrata, ispred dušnika i odmah ispod grkljana. Ova žlijezda sastoji se od dva lateralna režnja koja su spojena srednjim, tanjim dijelom poznatim kao istmus. Kao najveća endokrina žlijezda u ljudskom tijelu, štitnjača ima važnu ulogu u regulaciji metabolizma i drugih tjelesnih funkcija. Štitnjača je vrlo dobro prokrvljena, a krvne žile koje je opskrbljuju uključuju gornje i donje štitnjače arterije, koje su grane vanjske karotidne arterije i subklavijske arterije. Pored štitnjače, na stražnjem rubu žlijezde nalaze se četiri male doštitne žlijezde, poznate kao glandulae parathyroidae (5).

3. TRAHEOTOMIJA

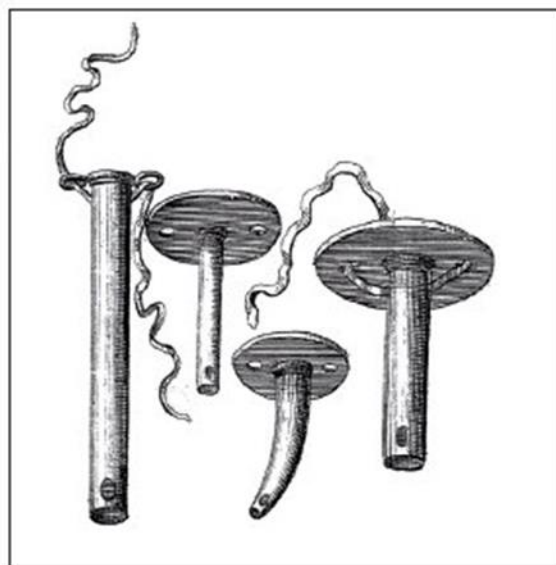
Traheotomija je kirurški zahvat koji uključuje stvaranje otvora u dušniku (traheji) kako bi se osigurao dišni put kod pacijenata s ozbiljnim poteškoćama u disanju. Ovaj zahvat se najčešće izvodi u slučajevima opstrukcije gornjih dišnih puteva, poput tumora, ozljeda ili teških infekcija koje uzrokuju oticanje i suženje dišnih puteva. Također se koristi kod pacijenata koji trebaju dugotrajnu mehaničku ventilaciju ili kada nije moguće osigurati adekvatnu oksigenaciju na druge načine. Otvor koji nastaje traheotomijom naziva se traheostoma, a u njega se postavlja trahealna kanila, cjevčica koja služi za održavanje dišnog puta otvorenim. Trahealne kanile najčešće su izrađene od plastike ili silikona, materijala koji omogućuju veću fleksibilnost i smanjuju nakupljanje sekreta, što značajno poboljšava udobnost pacijenta te smanjuje potrebu za čestim održavanjem i čišćenjem.

3.1. Povijest i razvoj traheotomije

Jedan od najranijih prijedloga kirurške traheotomije može se naslutiti iz opisa ozdravljenja reza na grlu u Rig Vedi, drevnoj hinduističkoj knjizi medicine koja se pojavila kao usmena tradicija oko 2000. godine prije Krista. Pet stoljeća kasnije u Egiptu, pod utjecajem Imhotepa, tehnika nalik traheotomiji prvi put je zabilježena u pisanom obliku, namijenjena za rješavanje opstrukcija gornjih dišnih puteva (15).

U 5. stoljeću prije Krista, Hipokrat je spominjao upotrebu drvene cjevčice u ustima kako bi omogućio protok zraka do grkljana, dušnika i pluća u slučajevima bolesti ždrijela. Oko 129. godine prije Krista, rimski liječnik Klaudije Galen ističe otvaranje traheje kao jedini način da se spasi pacijent koji se guši. U trećem stoljeću poslije Krista, Antillo savjetuje traheotomiju za bolesnike s difterijom, dok Avicenna (980.-1037.) preporučuje ovaj postupak u slučajevima prijetjećeg gušenja. Jedan od pionira traheotomije, liječnik Antonio Benivienius, izveo je 1502. godine uspješnu traheotomiju na čovjeku. Hieronimus Fabricius ab Aquapendente (1533.-1619.) unaprijedio je tehniku određivanjem indikacija za ovaj operativni zahvat, čime je traheotomija postala priznata, i uvedena u praksu, premda se rijetko izvodila zbog nedostatka adekvatnih tehničkih pomagala. Francuski kirurg Nicolas Habicot (1550.-1624.) prvi je opisao uspješne traheotomije kod pacijenata s ratnim ozljedama glave. Sam termin "traheotomija" prvi put se pojavio u 18. stoljeću zahvaljujući njemačkom kirurgu Lorenzu Heisteru, koji je ranije poznati naziv "laringotomija" zamijenio novim. Heister je smatrao traheotomiju pouzdanim zahvatom te je koristio jednostavne ravne kanile izrađene od olova, srebra ili zlata (16).

Slika 3.1.1 Trahealna kanila od Lorenz Heister



Preuzeto: https://www.researchgate.net/figure/Tracheostomy-cannulas-recommended-by-Lorenz-Heister-1683-1758-taken-from-18_fig32_51786560

Georg Martin (1702.-1743.) bio je prvi koji je predložio upotrebu kanile s dvostrukom cijevi u traheostomi. Francuski liječnik Pierre Fidele Bretonneau (1778.-1862.) uspješno je izveo traheotomiju na djetetu oboljelom od difterije. U 20. stoljeću traheotomija dobiva dodatnu važnost, posebno u kontekstu kirurških zahvata koji omogućavaju asistiranu ventilaciju pacijenata intubiranih kroz dulje razdoblje. Zahvat u obliku koji poznajemo danas izvodi se posljednjih stotinjak godina, uz značajnu podršku napretka u kirurškoj tehnologiji, anesteziji, razvoju antibiotika i poboljšanih materijala poput sintetičkih endotrahealnih tubusa i trahealnih kanila. Ovi napreci olakšali su izvođenje traheotomije te pojednostavili postoperativnu njegu pacijenata (16).

3.2. Indikacije za traheotomiju

Indikacije za traheotomiju uključuju opstrukciju gornjih dišnih puteva, potrebu za dugotrajnom ventilacijom pacijenata te potrebu za redovitim čišćenjem dišnih puteva. Opstrukcija gornjih dišnih puteva može nastati uslijed različitih stanja koja onemogućuju normalno disanje, a među njima su:

- Ozljede: Otvorene i zatvorene ozljede vrata, grkljana, dušnika te ozljede mekih tkiva i kostiju lica koje uzrokuju obilno krvarenje.
- Tumori: Maligni tumori usta, grkljana, dušnika, uznapredovali tumori štitnjače, te rijetko benigni tumori gornjeg dišnog sustava.
- Alergijske reakcije: Oticanje sluznice ždrijela i/ili grkljana.
- Malformacije: Urođene ili stečene malformacije poput atrezije i stenozе grkljana.
- Upale: Stanja poput epiglotitisa, parafaringealnog i retrofaringealnog apscesa, flegmone dna usne šupljine i vrata, Ludwigova angina, te laringitisa.
- Prisutnost stranih tijela u ždrijelu, grkljanu ili traheji.
- Teška ili nemoguća intubacija: Prilikom uvođenja pacijenata u opću anesteziju (16).

Traheotomija se može klasificirati u hitnu i elektivnu, ovisno o indikacijama i hitnosti stanja. Hitna traheotomija se obično izvodi u situacijama akutne opstrukcije gornjih dišnih puteva, kada endotrahealna intubacija nije moguća ili nije uspješna. Ovo uključuje:

- Akutnu opstrukciju gornjeg dišnog puta uslijed stranih tijela, angioedema, infekcija, anafilaksije ili sličnih stanja.
- Penetrantne traume grkljana.
- LeFort III prijelome lica.

Elektivna traheotomija obuhvaća slučajeve gdje su indikacije dugotrajna potreba za ventilacijom, priprema za određene medicinske zahvate ili dugotrajne bolesti koje utječu na dišne puteve.

- Dugotrajnu ventilaciju kod teških kranocerebralnih ozljeda, trovanja, kranocerebralnih tumora, upala središnjeg živčanog sustava, politrauma ili neuroloških bolesti koje otežavaju respiraciju. Traheotomija je indicirana kada se očekuje da će intubacija trajati dulje od četrnaest dana.
- Profilaktičku traheotomiju prije tretmana za rak glave i vrata, kako bi se izbjegle komplikacije poput opstrukcije gornjih dišnih puteva uslijed oticanja zbog operacije ili zračenja.
- Opstruktivnu apneju u snu koja nije reagirala na druge tretmane, osobito kod morbidno pretilih pacijenata koji ne mogu koristiti kontinuirani pozitivni tlak u dišnim putovima.
- Kroničnu aspiraciju kod pacijenata s neuromuskularnim bolestima koji ne mogu samostalno upravljati oralnim sekretima, čime se smanjuje rizik od aspiracijske pneumonije.
- Subglotičku stenozu i neuromuskularne bolesti poput amiotrofične lateralne skleroze koje zahtijevaju mehaničku ventilaciju zbog nedostatka mišićne snage za samostalno disanje (17).

Traheotomija također omogućuje bolju oralnu higijenu, sigurniju ventilaciju, manju potrebu za sedativima, smanjen rizik od pneumonije, mogućnost peroralnog uzimanja hrane, ranije vježbanje govora i veću udobnost za pacijenta u usporedbi s dugotrajnom endotrahealnom intubacijom (16).

Indikacije za traheotomiju u sklopu palijativne skrbi ne razlikuju se značajno od onih u akutnim ili intenzivnim stanjima; međutim, odluke su često vođene drukčijim ciljevima, kao

što su ublažavanje simptoma, poboljšanje općeg stanja pacijenta, olakšavanje svakodnevnih aktivnosti i, ako je moguće, optimizacija dugotrajne funkcije. Kirurški zahvati u ovom kontekstu nisu usmjereni na postizanje izlječenja, koje se u pravilu može objektivno izmjeriti, već na predviđanje tijeka bolesti (2).

3.3. Tehnike izvođenja traheotomije

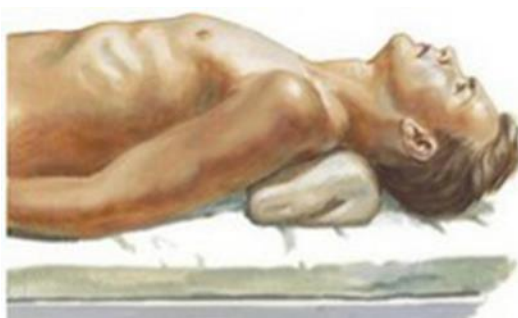Konikotomija je kirurški postupak koji se koristi u apsolutno hitnim situacijama kada je potrebno brzo osigurati dišni put. Ovo je najbrži i najjednostavniji zahvat za otvaranje dišnog puta, a njegova svrha je omogućiti ventilaciju pacijentu u kritičnim okolnostima. Za izvođenje konikotomije, prvo je potrebno locirati krikotiroidni ligament, koji je elastični dio između štitne i krikoidne hrskavice u vratu. Ovaj ligament se palpira i predstavlja najpovoljnije mjesto za izvođenje postupka. Pomoću široke igle, provodi se aspiracija zraka kroz praznu štrcaljku kako bi se potvrdilo da je vršak igle u dušniku. Ako se zrak uspješno aspirira, igla je pravilno smještena. Nakon toga, koristi se skalpel za horizontalno rezanje kože, potkožnog tkiva i krikotiroidnog ligamenta s obje strane igle. Ovaj rez se proširuje kako bi se omogućio ulaz kanile. Kroz otvor u membrani se umetne trahealna kanila direktno u dušnik, čime se omogućava ventilacija pacijenta. Nakon što je pacijent stabiliziran, potrebno je izvesti kiruršku traheotomiju unutar sljedeća 24 sata kako bi se osigurao dugotrajan i siguran dišni put. (16).

Perkutana dilatacijska traheotomija je metoda koja se sve više koristi za izvođenje traheotomije, osobito u jedinicama intenzivnog liječenja. Ova tehnika nije kirurška u klasičnom smislu, već se izvodi dilatiranjem dušnika između njegovih hrskavičnih prstena. Trahealna kanila se postavlja bez izravne vizualizacije dušnika, što je čini bržom i manje invazivnom opcijom. PDT je posebno korisna za pacijente kojima je potrebna produljena invazivna mehanička ventilacija. Prednosti ove metode u odnosu na klasičnu kiruršku traheotomiju uključuju manju invazivnost, minimalan ožiljak, kraće trajanje zahvata i niže troškove (16). Međutim, za PDT ima nekoliko apsolutnih kontraindikacija, među kojima su dojenčad, infekcija na mjestu postavljanja, ozljeda vratne kralježnice i nekontrolirana koagulopatija. Ovi uvjeti predstavljaju značajan rizik i postupak se ne smije provoditi u takvim situacijama. Osim apsolutnih, postoje i relativne kontraindikacije koje zahtijevaju

oprez pri odlučivanju o provođenju zahvata. To uključuje povećanu štitnjaču, nepovoljnu anatomiju poput kratkog vrata, morbidne pretilosti, ograničenog proširenja vrata, lokalne maligne promjene ili odstupanje dušnika. Prisutnost pulsirajućih krvnih žila na mjestu umetanja, koagulopatija, velika blizina opekline ili kirurških rana, te povijest ozljeda vrata ili prethodnih traheostomija također su faktori koji mogu otežati zahvat (18).

Kirurška traheotomija predstavlja kirurški zahvat otvaranja dišnog puta na razini dušnika, čime se omogućuje pristup dišnim putovima u situacijama kada je normalno disanje otežano ili onemogućeno. Ovaj postupak izvodi se na pacijentima koji leže na leđima s čvrstim jastukom postavljenim ispod ramena i vrata kako bi se prednja strana vrata i traheja maksimalno izložili operateru.

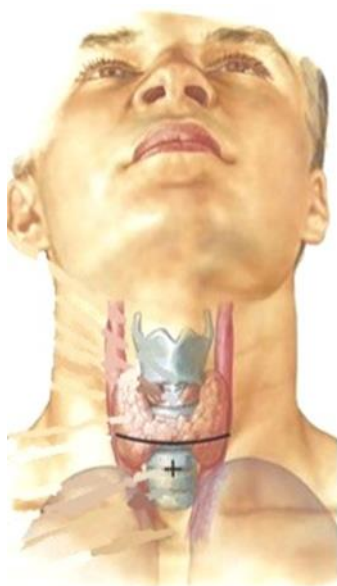Slika 3.3.1. Položaj pacijenta za traheotomiju



Preuzeto: <https://basicmedicalkey.com/tracheotomy-and-cricothyrotomy/>

Kirurška traheotomija može se izvoditi pod općom ili lokalnom anestezijom. Nakon što se operativno polje sterilizira dezinfekcijskim otopinama i prekrije sterilnim kompresama, na prednjoj strani vrata se izvodi rez. Rez može biti vodoravan ili okomit; najčešće se koristi vodoravan rez kože i potkožja 1-2 cm ispod krikoidne hrskavice zbog estetskih razloga. U slučajevima pacijenata s kratkim ili voluminoznim vratom može se izvesti okomiti rez od vrha tiroidne hrskavice do juguluma, što omogućava bolju orijentaciju.

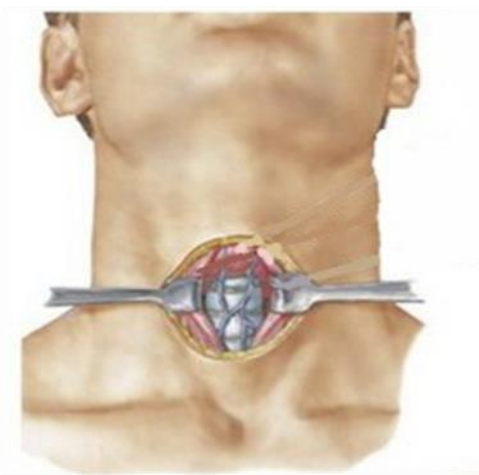Slika 3.3.2. . Anatomija i topografija površine u odnosu na liniju reza



Preuzeto: <https://basicmedicalkey.com/tracheotomy-and-cricothyrotomy/>

Nakon što se izloži infrahioidna muskulatura, mišići se razmiču prema lateralno kako bi se oslobodio prostor za daljnje pripreme. Rezanje mišića može uzrokovati nepotrebno krvarenje i lošu preglednost. Kada se izloži pretrahealna fascija, oslobodi se istmus štitne žlijezde i traheja.

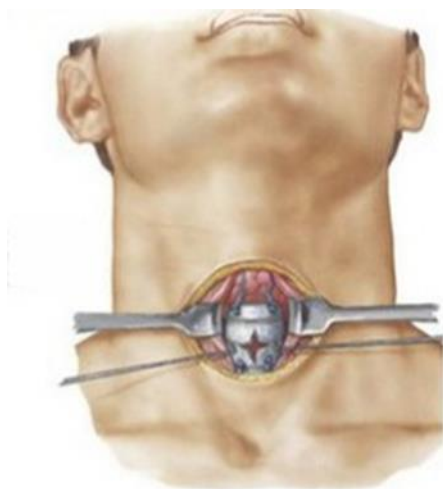
Slika 3.3.3. Pomicanje mišića lateralnim kukama



Preuzeto: <https://basicmedicalkey.com/tracheotomy-and-cricothyrotomy/>

Istmus štitne žlijezde se podveže i prereže, a otvor se pravi u visini drugog do četvrtog ili trećeg do petog trahealnog prstena. Ova visina odgovara anatomske visini istmusa štitne žlijezde. Kroz ovaj otvor se postavlja kanila u lumen traheje kako bi se održao prohodan dišni put.

Slika 3.3.4. Otvor u dušniku



Preuzeto: <https://basicmedicalkey.com/tracheotomy-and-cricothyrotomy/>

Traheotomija ovisno o visini otvora:

- Visoka traheotomija: otvor neposredno ispod krikoidne hrskavice.
- Srednja traheotomija: otvor u visini istmusa traheje.
- Niska traheotomija: otvor ispod istmusa štitne žlijezde.

Visoki pristup je brži i jednostavniji, ali može uzrokovati ozljede krikoidne hrskavice, što može dovesti do sužavanja dišnog puta i otežati uklanjanje trahealne kanile. S druge strane, niski pristup smanjuje rizik od ozljede krikoida, ali može biti teži zbog dublje lokacije traheje i povećanog rizika od ozljede brahiocefaličnog trupa, što može uzrokovati obilno krvarenje (16).

Ne postoje apsolutne kontraindikacije za traheotomiju osim odbijanje pacijenta da potpiše pristanka za operaciju (19). Postoje određene relativne kontraindikacije koje zahtijevaju oprez. Među njima su aktivne infekcije ili opekline na predviđenom mjestu traheotomije, loša plućna funkcija, te situacije kada pacijenta nije moguće transportirati do operacijske dvorane zbog akutnog respiratornog sindroma. Također, visok respiratorni tlak ili tlak u plućnoj arteriji, kao i loša oksigenacija koja onemogućava podnošenje apneje, predstavljaju dodatne izazove. Anatomske uvjete kao što su pretilost, kratak vrat, aberantne krvne žile, patološke promjene štitne žlijezde i dušnika, te ograničena pokretljivost vrata također mogu otežati izvođenje traheotomije. Kod fraktura vratne kralježnice potrebno je pažljivo procijeniti omjer rizika i koristi; dilatacijska traheotomija može se izvesti s niskim rizikom komplikacija tek nakon stabilizacije i fiksacije vratne kralježnice (18).

3.4. Tipovi traheostome

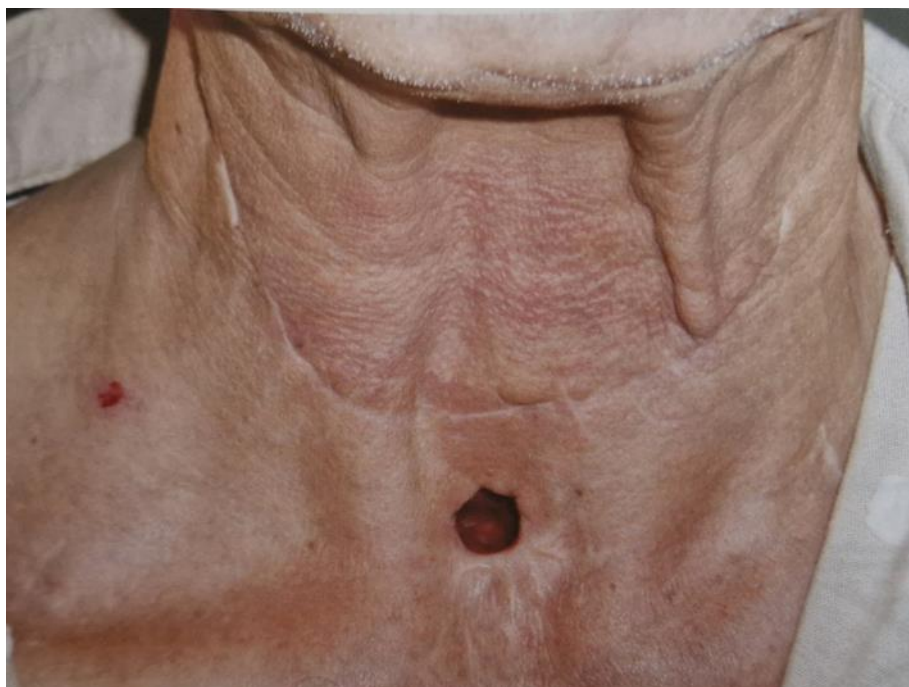Traheostoma je kirurški oblikovan otvor na prednjoj stijenci traheje koji omogućuje pacijentu disanje izravno kroz traheju, dok su gornji dijelovi dišnog sustava isključeni iz respiratorne funkcije zbog različitih medicinskih razloga.

Privremena traheostoma često se postavlja kao priprema za opsežne operacijske zahvate u predjelu glave i vrata. Ovaj postupak osigurava prohodnost dišnog puta tijekom i nakon operacije, kada su normalne funkcije disanja privremeno ugrožene zbog kirurškog zahvata ili postoperativnog oticanja tkiva. Ova vrsta traheostome omogućuje lakše održavanje dišnih puteva, jednostavniju aspiraciju sekreta i spajanje na mehaničku ventilaciju. Kada pacijent više ne treba traheostomu, ona se spontano zatvara nakon

uklanjanja trahealne kanile. Privremena traheostoma može postati trajna ako to zahtijeva pacijentovo zdravstveno stanje (20) (21).

Trajne traheostome postavljaju se kada postoji dugoročna ili doživotna potreba za održavanjem prohodnosti dišnog puta, što je često slučaj kod pacijenata s ozbiljnim medicinskim stanjima koja trajno ugrožavaju ili onemogućuju normalno disanje kroz gornje dišne puteve (20).

Slika 3.4.1. Bolesnik s trajnom traheostomom



Preuzeto: Skitarelić N, Starčević R. (2013), Traheotomija i njega traheotomiranih bolesnika.

3.5. Trahealne kanile

Standardna trahealna kanila je metalna, plastične ili sintetička zakrivljena cijev koja se postavlja u traheju nakon što je izvršena traheotomija. Metalne kanile postaju sve rjeđe korištene zbog svoje krutosti i neudobnosti za pacijente. U današnjoj praksi sve se više koriste plastične ili silikonske kanile zbog njihove fleksibilnosti, manje sklonosti nakupljanju sekreta i bolje prilagodljivosti kod pacijenata koji se podvrgavaju radioterapiji.

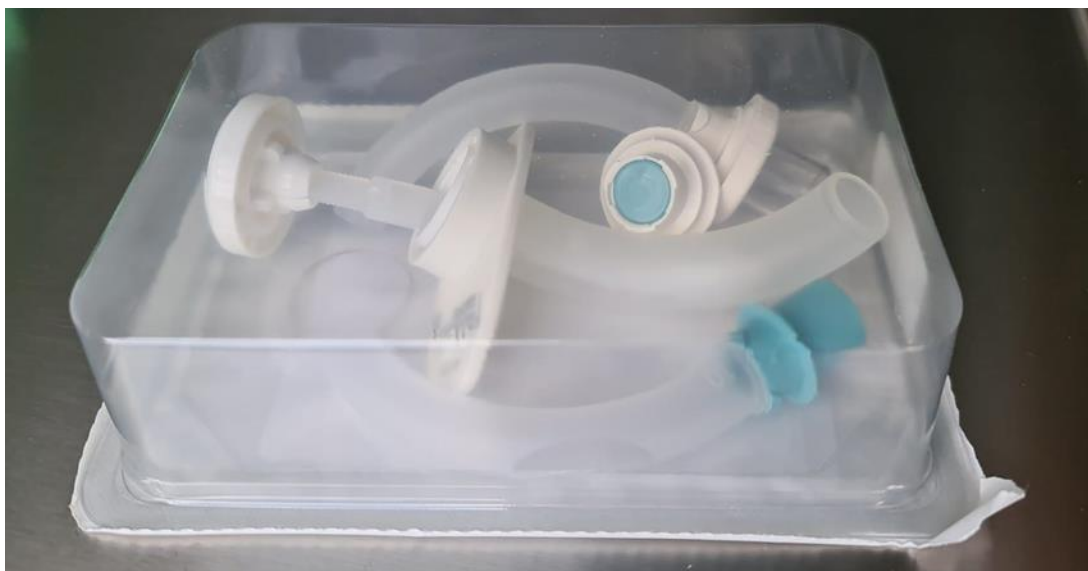Slika 3.5.1. A) Metalna trahealna kanila B) Silikonska trahealna kanila



Izvor: slika autora: Klinika za kirurgiju lica, čeljusti i usta.

Trahealna kanila sastoji se od dvije cijevi unutarnje i vanjske, te pločice s utorima za fiksaciju smještene uz gornji otvor. Cijevi kanile su oblikovane u luku, dok pločica s obje strane ima uzdužne otvore kroz koje se provlači traka gaze za fiksaciju kanile na mjesto. Pločica se pritisne uz površinu kože vrata, osiguravajući stabilan položaj kanile u traheji. Unutarnja cijev kanile je uža i može se uvući u vanjsku cijev, što omogućuje redovito čišćenje unutarnje cijevi dok vanjska cijev ostaje nepromijenjena i omogućuje neometano disanje pacijentu. Veličina kanile se određuje prema promjeru dušnika, a kanile su označene arapskim brojevima koji odgovaraju unutarnjem promjeru vanjske cijevi (16).

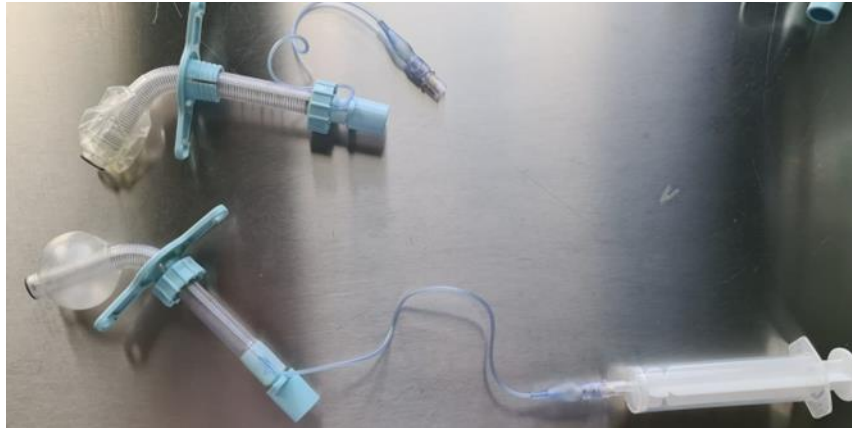Slika 3.5.2. Komplet standardne trahealne kanile



Izvor: slika autora; Klinika za kirurgiju lica, čeljusti i usta.

Posebne vrste trahealne kanile dizajnirane su za specifične potrebe. Primjerice, kanile za pacijente koji su na mehaničkoj ventilaciji imaju samo jednu cijev, bez unutarnjeg uloška. Ključna značajka tih kanila je balončić, poznat i kao manžeta, koji se može napuhati kako bi se osigurao stabilan položaj kanile u traheji. Ove kanile mogu biti armirane ili nearmirane. Armirane kanile imaju ugrađenu žicu unutar plastične stijenke, što dodatno ojačava njihovu strukturu i sprječava deformaciju pod vanjskim pritiskom. Ove kanile su također fleksibilne, pa se često nazivaju traheofleks. Balončić se napuhuje kako bi se spriječilo aspiriranje sline ili povraćenog sadržaja te osigurava da kanila bude postavljena na pravoj visini u dišnom putu. Količina zraka potrebna za punjenje balončića označena je na kanili. Važno je napomenuti da prekomjerno napuhavanje balončića može uzrokovati oštećenje ili nekrozu trahealnih prstenova, što može dovesti do traheomalacije. Za praćenje tlaka balončića koristi se manometar, koji mjeri tlak unutar balončića i njegov učinak na stijenku traheje (16).

Slika 3.5.3. Armirani traheofleksi



Izvor: slika autora; Klinika za kirurgiju lica, čeljusti i usta.

Dječje trahealne kanile su specijalizirane za djecu i razlikuju se od odraslih po svojoj duljini i promjeru. Kraće su i užeg promjera, kako bi se prilagodile dobi i veličini djeteta. Promjer kanile za djecu obično se kreće od 2,5 do 7 milimetara, dok je dužina od 30 do 36 milimetara za novorođenčad i od 39 do 56 milimetara za stariju djecu. Ta veličina se određuje neposredno nakon traheotomije, a može se prilagoditi kako dijete raste i razvija se. Kod djece je važno da promjer kanile ne bude veći od dvije trećine promjera traheje kako bi se osigurala učinkovita ventilacija. Kod novorođenčadi i dojenčadi, kanile često nemaju unutarnju cijev zbog opasnosti da bi dodatna unutarnja cijev mogla dodatno suziti već uski promjer kanile, što otežava disanje. Preporučuje se korištenje silikonskih kanila zbog njihove fleksibilnosti i manje iritacije nježnih dječjih tkiva. Silikonske kanile također smanjuju prikupljanje sekreta i kolonizaciju bakterija. Idealna dužina dječje kanile trebala bi biti takva da njen donji rub doseže jedan centimetar iznad račvišta traheje, što se može provjeriti fleksibilnim fiberendoskopom ako je potrebno (16).

Govorne kanile su posebne vrste trahealnih kanila koje omogućuju protok zraka kroz grkljan umjesto kroz samu kanilu. Ove kanile su dizajnirane s metalnim ili plastičnim preklopom na vanjskom dijelu koji omogućava da izdahnuti zrak zaobiđe kanilu i prolazi kroz grkljan. Nakon što se pacijent prilagodi i nauči kako koristiti ovu vrstu kanile, može govoriti bez potrebe da zatvara vanjski otvor kanile prstom. Govorne kanile su namijenjene pacijentima kod kojih je funkcija glasnica očuvana nakon traheotomije (21).

Slika 3.5.4. Govorna trahealna kanila

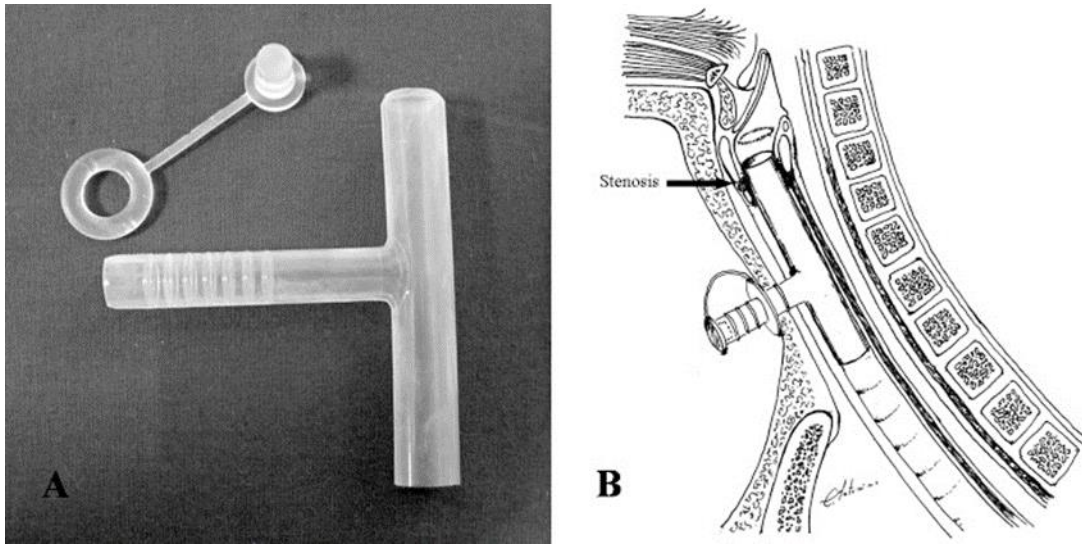


Preuzeto: <https://www.indiamart.com/magalhealthcare/inner-cannula.html>

Duge kanile su slične standardnim kanalima, ali su dulje. Dok su promjeri lumena slični, dužina od gornjeg do donjeg ruba kanile veća je od standardne za dva do četiri centimetra, ovisno o veličini i vrsti kanile. Zbog svoje duljine, kut savijanja dugih kanila je nešto manji, otprilike 90 stupnjeva. Ove kanile se koriste kod pacijenata s posebnim anatomskim karakteristikama na vratu ili kada je potrebno premostiti izbočenja na traheji, poput granuloma (16).

T-silikonske kanile koriste se kod pacijenata koji imaju suženja u larinksu ili traheji. U literaturi se ponekad nazivaju T-kanilama ili Montgomery trahealnim kanila. Ove kanile pomažu u širenju ili premošćivanju postojećih striktura. Imaju oblik slova T, pri čemu vertikalni dio kanile izlazi iz traheje i kroz njega pacijent diše, dok su horizontalni krajevi kanile smješteni u larinks i stijenku traheje. Zbog toga što nemaju unutarnju cijev koja se može redovito čistiti i mijenjati, potrebna je pojačana pažnja kako bi se spriječilo začepljenje kanile sasušenim sekretom (16).

Slika 3.5.5. A) T-silikonska kanila, B) T-silikonska kanila u traheji



Preuzeto: <https://www.researchgate.net/>

3.6. Komplikacije traheotomije

Traheotomija je invazivni kirurški postupak za uspostavljanje disanja i, poput svih kirurških zahvata, uključuje rizik od krvarenja i infekcije. Komplikacije nakon traheotomije mogu se najbolje razmotriti u tri razdoblja: tijekom operativnog zahvata, u ranom postoperativnom razdoblju i u kasnom postoperativnom razdoblju (17).

Najčešća komplikacija tijekom traheotomije je krvarenje, koje je često povezano s ozljedama krvnih žila na vratu. To uključuje mogućnost oštećenja štitne žlijezde, koja je bogata krvnim žilama. Iako su rjeđe, moguće su i ozljede velikih krvnih žila poput karotide ili unutarnje jugularne vene te njihovih grana. U nekim slučajevima, pacijenti mogu doživjeti nagli prestanak disanja i pad krvnog tlaka odmah nakon otvaranja traheje. Ovo se najčešće događa kod pacijenata koji su prije operacije primili čisti kisik zbog loše oksigenacije. Ovaj nagli prekid disanja rezultat je oslobađanja dišnog puta i iznenadnog unosa kisika u dišni sustav, što može uzrokovati pad razine ugljičnog dioksida u krvi. S obzirom na to da je razina ugljičnog dioksida ključni podražaj za disanje, njen nagli pad može smanjiti potrebu za disanjem. Međutim, pacijent obično počinje spontano disati nekoliko trenutaka nakon prestanka disanja jer razina ugljičnog dioksida brzo raste i potiče

prvi udah. Osim navedenih komplikacije moguća je i ozljeda jednjaka, koji se nalazi neposredno iza traheje (16).

Rane postoperativne komplikacije:

- Krvarenje je jedna od najčešćih komplikacija koja se javlja neposredno nakon zahvata, najčešće zbog nedovoljne hemostaze tijekom operacije. Krvarenje može nastati uslijed ozljede donje tiroidne vene ili drugih manjih krvnih žila, koje ponekad postanu vidljive tek nakon buđenja pacijenta iz anestezije, osobito ako se pacijent intenzivno napinje prilikom buđenja. Tijekom traheotomije može doći i do oštećenja tkiva štitnjače, koja je dobro vaskularizirana, što može rezultirati obilnim krvarenjem.
- Otežano disanje ili dispneja može se pojaviti zbog začepljenja trahealne kanile, najčešće zbog nakupljanja gustog sekreta i nedovoljne toaleta dišnog puta. U takvim slučajevima potrebno je provesti aspiraciju i zamijeniti uložak kanile, a ako to ne pomogne, zamjenjuje se cijela kanila. U nekim slučajevima je potrebna traheoskopija ili bronhoskopija radi uklanjanja osušenih krusta iz bronha. Također, nedovoljno fiksirana kanila može promijeniti položaj zbog pacijentovog kašlja, što može uzrokovati otežano disanje. Atelektaza pluća može nastati ako kanila uđe u bronh, ventilirajući samo jedno plućno krilo. Stoga je nakon postavljanja kanile nužno auskultatorno provjeriti obostrano disanje pluća.
- Infekcije su također česte komplikacije. Traheitis, odnosno upala trahealne sluznice, može nastati zbog sušenja sluznice uslijed disanja na traheostomu. Infekcija se može proširiti i na trahealne prstenove, uzrokujući perihondritis, koji može dovesti do nekroze i stvaranja traheozofagealne fistule. Prevencija uključuje redovito vlaženje sluznice i zraka u prostoriji. Infekcija traheostome može uzrokovati crvenilo, oteklinu i gnojni iscjedak, što zahtijeva antibiotsko liječenje.
- Potkožni emfizem vrata može nastati zbog postavljanja prekratke kanile, što omogućava zraku da tijekom disanja prodire pored kanile u područje oko traheje. Emfizem može nastati i zbog utiskivanja zraka pod kožu tijekom kašljanja, a manifestira se oteklinom vrata i krepitacijama. Ako se ne prepozna na vrijeme, emfizem se može proširiti na lice, prsni koš ili medijastinum, te je potrebno kirurški

intervenirati uklanjanjem nekoliko šavova blizu kanile kako bi se omogućilo ispuštanje zraka.

- Smetnje gutanja mogu se javiti neposredno nakon traheotomije i obično se spontano povlače unutar nekoliko dana. Kod bolesnika s tumorima hipofarinksa ili jednjaka, smetnje mogu progredirati, što zahtijeva postavljanje nazogastrične sonde za prehranu.
- Pneumotoraks je rijetka komplikacija koja se najčešće javlja kod traheotomirane djece. Liječi se torakalnom drenažom, negativnim tlakom kako bi se omogućilo normalno širenje plućnog tkiva (16).
- Slučajna dekanilacija može se dogoditi uslijed nagle manipulacije ili intenzivnog kašlja, pri čemu može doći do pomicanja ili izbacivanja kanile iz traheje. Ako se takva situacija dogodi unutar 48 sati nakon operacije, zahtijeva hitnu reakciju jer postoji opasnost da se otvor zatvori. U tom slučaju, kanilu treba ponovno umetnuti u traheju u roku od jedne minute kako bi se spriječile komplikacije (20).

Kasne postoperativne komplikacije:

- Kasna krvarenja su rijetka, ali mogu nastati uslijed erozije krvnih žila vrata, posebno ako se koristi neodgovarajuća trahealna kanila. Takva krvarenja mogu biti posljedica poremećaja zgrušavanja krvi ili infekcija nakon operacije. Erozija velikih krvnih žila može biti izuzetno opasna, osobito ako dođe do ozljede trunkusa brahiocefalikusa, što može izazvati naglo i obilno krvarenje s potencijalno smrtnim ishodom (16).
- Pneumonija je česta kasna komplikacija koja može nastati zbog nekoliko razloga. Glavni uzroci uključuju prekomjernu produkciju sekreta u dišnim putovima, koja otežava pravilno čišćenje i njegu. Također, nakupljanje krvi u dišnim putovima, što može biti posljedica blagog krvarenja iz operativne rane nakon zahvata, doprinosi razvoju ove komplikacije (22).
- Trahealna stenoza je suženje lumena traheje koje nastaje zbog stvaranja ožiljnog tkiva, javlja se u 5 do 15 % pacijenata(21). Ovo stanje može nastati zbog nekoliko razloga, uključujući trauma tijekom kirurških zahvata, iritacija od dugotrajne

prisutnosti trahealne kanile, ishemija sluznice uzrokovana prekomjernim napuhavanjem cuffa ili nakupljanje sekreta u dišnim putevima (22).

3.7. Osobitosti traheotomije kod djece

Traheotomija kod djece nosi određene specifičnosti zbog različitih anatomske karakteristika u odnosu na odrasle. U djece je grkljan smješten znatno više u vratu, što čini zahvat zahtjevnijim. Također, zbog ovih anatomske razlika, postoji veći rizik od ozljede brahiocefaličnog trupa, važnog krvnog suda blizu traheje. Visoko položene kupule pleure u djece dodatno povećavaju rizik od ozljede i nastanka pneumotoraksa tijekom zahvata. U novorođenčadi i dojenčadi, dušnik je vrlo kratak i pokriva ga sloj masnog tkiva, a prstenovi hrskavice su posebno nježni i mlohavi. Ovi faktori čine precizno izvođenje traheotomije posebno važnim. Stroge kontraindikacije za traheotomiju kod djece su rijetke. Relativne kontraindikacije uključuju prisutnost masivnog tvorbe na prednjem dijelu vrata koji otežava pristup, teže medicinsko stanje bolesnika, visoko postavljenu brahiocefaličnu arteriju i vrlo lošu dugoročnu prognozu (23).

Preporučuje se upotreba rigidnog bronhoskopa za traheoskopiju prije zahvata kako bi se osigurala bolja orijentacija kirurga i održala prohodnost trahealnog lumena. Za vrijeme operacije, traheja se reže uzdužno u visini drugog do četvrtog trahealnog prstena. Rubovi traheje pričvršćuju se šavovima za kožu vrata kako bi se omogućio dobar pristup. Kroz otvor u traheji umetne se trahealna kanila odgovarajuće veličine, prilagođena djetetovoj dobi i tjelesnoj težini. Iako su traheotomije kod djece rijetke, one predstavljaju značajan izazov za kirurga. U istraživanju koje je provedeno u Ujedinjenom Kraljevstvu 2010 do 2018 „Predictors of Pediatric Tracheostomy Outcomes in the United States“ (24) procjenjuje se da se traheostomija izvodi u oko 0,2% slučajeva pedijatrijski bolnički boravak (23). Kada su indikacije jasne, ovaj zahvat je siguran i s prihvatljivim rizikom komplikacija, čak i kod novorođenčadi. Moguće komplikacije uključuju infekcije, otežano cijeljenje rane, erozije krvnih žila, medijastinalni emfizem, pneumotoraks, granulacije u traheji, te stenoze i traheomalaciju. Uz pažljivo izvođenje zahvata, većina ovih komplikacija može se uspješno upravljati (16).

3.8. Dekanilman

Kod pacijenata koji mogu normalno disati kroz nos i usta, moguće je razmotriti uklanjanje trahealne kanile. Odlučivanje o dekanilmanu ovisi o razlozima za traheotomiju i općem stanju pacijenta, osobito stanju respiratornog sustava. Prije postupka uklanjanja kanile, često se postavlja uža trahealna kanila, najčešće promjera 9 ili 10 milimetara kod odraslih muškaraca. Ako pacijent uspješno diše kroz užu kanilu i ne iskašlja veliki sekret, može se povremeno zatvarati kako bi pacijent vježbao govor. Dekanilman se obavlja u bolnici pod pažljivim nadzorom medicinskog osoblja tijekom 24 sata (16).

Postupak započinje pregledom grkljana pomoću indirektoskopije i fiberendoskopije. Ako liječnik potvrdi da je pacijent dobro oksigeniran i da je grkljan prohodan, započinje se s privremenim zatvaranjem kanile, prvo tijekom dana, a zatim i noću, uz pojačani nadzor. Trajno uklanjanje kanile slijedi tek nakon uspješne prilagodbe. Nakon dekanilmana, otvor u traheji obično se spontano zatvara u nekoliko dana, uz mogućnost kirurškog šivanja za brže zarastanje. Rijetko je potrebna plastika traheostome, samo ako stoma ne zacijeli spontano. Neki pacijenti mogu imati poteškoće s dekanilmanom zbog stenozirajućih promjena u grkljanu ili zbog granulacijskog tkiva koje sužava traheju ili subglotidni prostor, često uzrokovanog neprikladnom kanilom. Kod djece, dekanilman se preporučuje čim se ukloni uzrok opstrukcije, no zbog malog promjera traheje i slabosti hrskavice, rijetko je moguć prije prve godine života. Kod pacijenata koji su prošli parcijalnu resekciju grkljana zbog malignih tumora, dekanilman je moguć nakon zarastanja operativne rane i smanjenja edema. Ako to nije moguće zbog vrste operacije ili loše plućne funkcije, pacijenti mogu koristiti govorne kanile, pod uvjetom da su glasnice očuvane. Kod pacijenata koji primaju zračenje nakon operacije, dekanilman je moguć tek nakon smanjenja zračenjem izazvanog edema (16).

4. MAKSILOFACIJALNA KIRURGIJA

Maksilofacijalna kirurgija je medicinska specijalnost koja se bavi dijagnostikom i kirurškim liječenjem različitih bolesti i ozljeda u području glave, lica, čeljusti i vrata. Ova grana kirurgije obuhvaća liječenje prijeloma kostiju lica, tumora, cističnih promjena, upalnih stanja, te deformiteta i malformacija čeljusti i lica. Uz to, uključuje i rekonstrukcijske,

plastične i estetske zahvate u ovom području (12). Specijalnost maksilofacijalne kirurgije usko je povezana s drugim medicinskim i stomatološkim disciplinama, poput oralne kirurgije, otorinolaringologije, plastične kirurgije i ortodoncije (25). Razvila se kao samostalna disciplina nakon Prvog svjetskog rata, potaknuta potrebom za zbrinjavanjem brojnih ranjenika s ozljedama lica i čeljusti. Zbog složenosti i vidljivosti područja koje zahvaća, maksilofacijalna kirurgija zahtijeva preciznost i posebnu pažnju pri izvođenju zahvata, čime pridonosi ne samo funkcionalnom, već i estetskom oporavku pacijenata. U Hrvatskoj, značajan doprinos razvoju ove struke dao je akademik Ivo Čupar, osnivanjem Klinike za kirurgiju lica, čeljusti i usta na Medicinskom fakultetu Sveučilišta u Zagrebu 1939. godine, koja je i danas vodeća ustanova u ovoj disciplini u zemlji (12).

4.1. Zloćudni tumori glave i vrata

Zloćudni tumori glave i vrata zauzima šesto mjesto među najčešćim malignim tumorima na globalnoj razini. Svake godine dijagnosticira se više od 830.000 novih slučajeva, a više od 400.000 ljudi umire od ove bolesti. U Hrvatskoj je 2020. godine zabilježeno 1.003 novih slučajeva karcinoma glave i vrata, dok je broj smrtnih ishoda iznosio 476 (26). Karcinomi glave i vrata obuhvaćaju širok spektar malignih bolesti koje zahvaćaju kožu, usnu šupljinu, orofarinks, paranazalne sinuse te limfne čvorove vrata. Svaka od ovih lokalizacija ima svoje specifičnosti u pogledu etiologije, kliničke slike, dijagnostike i liječenja(12).

Zloćudni tumori kože

Koža je najveći ljudski organ koji pokriva cijelo tijelo, te zbog svoje stalne izloženosti vanjskim čimbenicima, poput UV zračenja, predstavlja mjesto gdje se najčešće javljaju zloćudni tumori.

Bazocelularni karcinom je najčešći zloćudni tumor kože, čini oko 70% svih zloćudnih tumora kože. Razvija se iz bazalnog sloja epidermisa, folikula dlake ili lojnih žlijezda. Karakterizira ga spor, ali lokalno agresivan rast s vrlo rijetkim metastazama (0,002 - 0,01%). BCC se najčešće javlja na dijelovima tijela izloženim suncu, posebno na glavi i vratu (80% slučajeva). Čimbenici rizika uključuju pretjeranu izloženost UV zračenju, svijetlu put, plave oči i genetsku predispoziciju. Klinički se može manifestirati u različitim oblicima, kao što su nodularni, cistični, sklerodermiformni i površinsko šireći bazaliom.

Dijagnoza se postavlja na temelju kliničkog pregleda i potvrđuje patohistološkom analizom biopsijskog uzorka. Kirurško odstranjivanje je primarna metoda liječenja, dok radioterapija za inoperabilne ili izrazito uznapredovale slučajeve.. Ekscizija tumora s rubovima zdravog tkiva omogućuje histološku provjeru da je tumor uklonjen u cijelosti (12).

Planocelularni karcinom je drugi najčešći zloćudni tumor kože, čini 10-20% svih zloćudnih tumora kože. Nastaje iz stanica nazubljenog sloja epidermisa. Planocelularni karcinom karakterizira agresivniji lokalni rast u odnosu na bazaliom i veći potencijal za metastaziranje, prvenstveno u regionalne limfne čvorove. Rizični čimbenici uključuju izloženost UV zračenju, kronična oštećenja kože i prisutnost prekanceroza poput aktinične keratoze. Liječenje uključuje kiruršku eksciziju s rubovima zdravog tkiva, a u slučajevima metastaza, potrebno je provesti disekciju vrata i eventualnu radioterapiju (12).

Melanom je najagresivniji zloćudni tumor kože, koji nastaje iz melanocita, stanica koje proizvode pigment melanin. Melanom čini samo 1.5-2% svih tumora kože, ali je odgovoran za najveći broj smrtnih slučajeva. Melanom kože lokaliziran u području glave i vrata čini oko 20% svih melanoma kože. Najvažniji rizični čimbenici za nastanak melanoma su izloženost UV zračenju i genetska predispozicija. Melanom najčešće metastazira limfogenim putem u regionalne limfne čvorove, a zatim hematogenim putem u udaljene organe. Primarno se liječi kirurškim uklanjanjem s rubom zdrave kože ovisno o stadiju tumora. U uznapredovalim slučajevima, biopsija sentinel limfnog čvora ili elektivna limfadenektomija može biti potrebna. Adjuvantne terapije uključuju imunoterapiju, ciljanu terapiju, i radioterapiju (12).

Zloćudni tumori usne

Zloćudni tumori usne najčešće se javljaju na donjoj usni, gdje su izrazito izloženi štetnim čimbenicima poput UV zračenja, pušenja i konzumacije alkohola. Najčešći tip je planocelularni karcinom koji čini više od 90% svih slučajeva. Tumor se može širiti lokalno i zahvatiti okolne strukture, uključujući kožu, mišiće i kosti, te metastazirati u regionalne limfne čvorove. Klinička se dijagnoza postavlja na temelju anamneze i fizikalnog pregleda dok se konačna dijagnoza. Liječenje uključuje kiruršku eksciziju s rubom zdravog tkiva, a u slučajevima uznapredovalih tumora može biti potrebna rekonstrukcija usne uz korištenje

lokalnih režnjeva ili slobodnih transplantata. Radioterapija i kemoterapija koriste se kao adjuvantne terapije kod visokorizičnih tumora ili kod bolesnika s metastazama (12).

Zloćudni tumori usne šupljine i orofarinksa

Tumori usne šupljine i orofarinksa obuhvaćaju lezije na jeziku, tonzilama, mekom nepcu i bazi jezika. Već dugo je prihvaćeno da su konzumacija duhana, uključujući žvakaći duhan, i visoka konzumacija alkohola glavni etiološki čimbenici u razvoju oralnog karcinoma. Osim toga, predloženi su različiti sumnjivi rizik faktori, kao što su kronična iritacija, loša oralna higijena, virusne infekcije, profesionalna izloženost, neuhranjenost, nedostatak voća i povrća u prehrani te genetski faktori. Osim upotrebe duhana i zloupotrebe alkohola, ljudski papiloma virus (HPV) nedavno je dobio posebnu pažnju. Ljudski papiloma virus, posebno HPV-16, označen je kao etiološki agens za razvoj podskupa skvamoznog karcinoma, posebno u bazi jezika i tonzilarnom području kod mlađih osoba u usporedbi s HPV-negativnim slučajevima (27). Dobiveni rezultati iz istraživanja „Eurogin Roadmap: comparative epidemiology of HPV infection and associated cancers of the head and neck and cervix“ (28) omjer HPV-pozitivnih orofaringealnih karcinoma bio je 56% u Sjevernoj Americi, 52% u Japanu, 45% u Australiji, 39% u Sjevernoj i Zapadnoj Europi, 38% u Istočnoj Europi, 17% u Južnoj Europi i 13% u ostatku svijeta (28). Ovi tumori uključuju karcinome jezika, dna usne šupljine, nepca, i tonzila. Planocelularni karcinom je također najčešći histološki tip. Dijagnoza se postavlja kliničkim pregledom, endoskopijom i biopsijom, dok se proširenost bolesti procjenjuje radiološkim metodama kao što su MSCT i MR. Liječenje je najčešće kirurško, uz reeksciziju tumora i disekciju vrata ako postoji sumnja na limfogene metastaze. Radioterapija i kemoterapija koriste se u adjuvantnom liječenju ili kod uznapredovalih stadija bolesti (12).

Zloćudni tumori paranazalnih sinusa

Tumori paranazalnih sinusa, iako rijetki, predstavljaju kompleksnu kliničku izazov zbog kasne prezentacije i blizine vitalnih struktura kao što su orbita, baza lubanje, i mozak. Najčešće sjelo tumora paranazalnih sinusa je maksilarni sinus. Više od 80% tumora maksilarnog sinusa potiče od epitela, dok ostatak čine tumori hrskavičnog, koštanog i mekotkivnog porijekla. Zloćudni tumori su česti i čine oko 75% tumora maksilarnog sinusa. Najčešći zloćudni tumor je planocelularni karcinom. Rjeđi zloćudni tumori uključuju

adenokarcinom, adenoidni cistični karcinom, mukoepidermoidni karcinom, sarkomi, limfome i tumore odontogenog porijekla. Dok dobroćudni tumori ovog područja mogu uključivati papilome, adenome, osteome, hondrome, hemangiome i tumore živčanih ovojnica (29). Dijagnoza se postavlja kliničkim pregledom i radiološkom obradom (MSCT, MR), potvrđuje patohistološkim nalazom biopsije. Karcinom maksilarnog sinusa liječi se prvenstveno kirurškim zahvatom uz dodatnu radioterapiju. Prema onkološkim načelima, cilj je potpuno uklanjanje tumora, što često zahtijeva maksilektomiju, odnosno odstranjivanje cijele ili dijela maksile. Kirurški pristupi mogu uključivati endoskopske metode ili otvorene kirurške zahvate, maksilektomija, ovisno o lokalizaciji i proširenosti tumora (12).

Zloćudni tumori vrata

Podrijetlo metastaza karcinoma vrata prema regijama:

- Regija I: Submentalni Trokut (Ia): Obično metastaziraju karcinomi donje usne, prednjeg dijela usne šupljine i jezika. Submandibularni Trokut (Ib): Metastaze karcinoma stražnjeg dijela usne šupljine, nosne šupljine i srednjeg lica često su prisutne u ovoj regiji.
- Regija II, III i IV : Najčešće su zahvaćene metastazama iz karcinoma usne šupljine, nazofarinksa, orofarinksa, hipofarinksa, larinksa, štitnjače i cervikalnog dijela jednjaka
- Regija V: Karcinomi gornjeg dijela probavnog i dišnog sustava često metastaziraju u ovu regiju.
- Regija VI: Ova regija najčešće je zahvaćena metastazama iz karcinoma štitnjače i subglotičkog dijela larinksa. Radikalna disekcija vrata ne uključuje uvijek ovu regiju.
- Regija VII: Ova regija rijetko pokazuje metastaze iz tumora glave i vrata i obično se disecira samo u suradnji s torakalnim kirurgom (12).

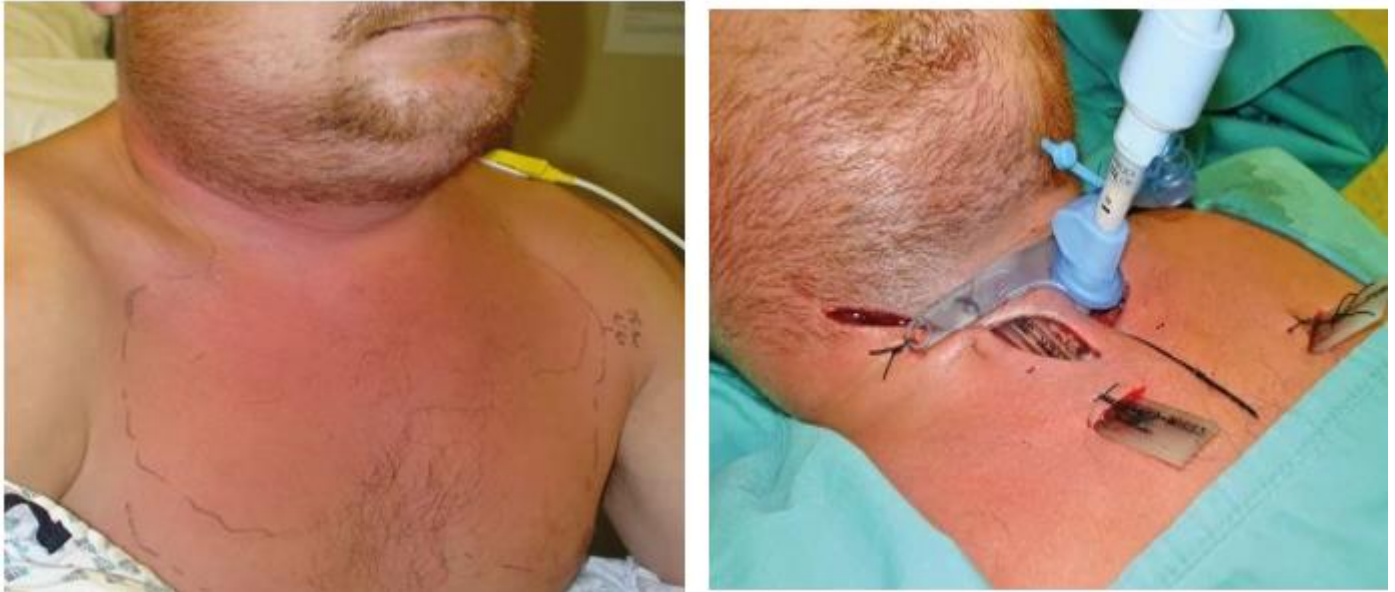4.2. Upale maksilofacijalne regije

Maksilofacijalne infekcije čine značajan dio svakodnevnih stomatoloških problema. Obično su upalne dentalne bolesti ograničene na koštane strukture čeljusti. Međutim, značajan broj infekcija može se proširiti i na okolna meka tkiva u regiji. Diferencijalna

dijagnoza infekcije mekog tkiva i utvrđivanje je li riječ o apscesu ili celulitisu može biti klinički izazovna, ali je vrlo važna, jer različita stanja zahtijevaju različite tretmane. Oteklina koja se širi kroz okolna meka tkiva i razdvaja prostore duž susjednih fascijalnih ravnina smatra se difuznom oteklinom ili celulitisom. Često oba stanja koegzistiraju, budući da apsces često započinje kao celulitis. Točna dijagnoza može biti teška, što može dovesti do propuštenih apscesa i/ili nepotrebnih invazivnih zahvata (30).

Akutne odontogene upale su najčešće infekcije lica, čeljusti i usta, uzrokovane zubima, a u više od 90% slučajeva nazivaju se odontogene upale. Obuhvaćaju zub i periodontni ligament (tkivo koje povezuje alveolarnu kost i cement korijena zuba). Čimbenici koji pogoduju nastanku ovih upala uključuju endodontske zahvate, traume zuba ili čeljusti, kirurške intervencije u području čeljusti i usta, zaostale korijenove zuba, te inficirane postekstrakcijske rane ili parodontne džepove. Rijetki uzroci mogu biti inficirane odontogene ciste ili tumori čeljusti. Kod infekcija koje se šire u duboke vratne fascijalne prostore, poput parafaringealnog i retrofaringealnog apscesa, gdje postoji prijetnja opstrukcije dišnih puteva ili širenja infekcije u medijastinum, traheotomija je potrebna kako bi se izbjegla asfiksija (12).

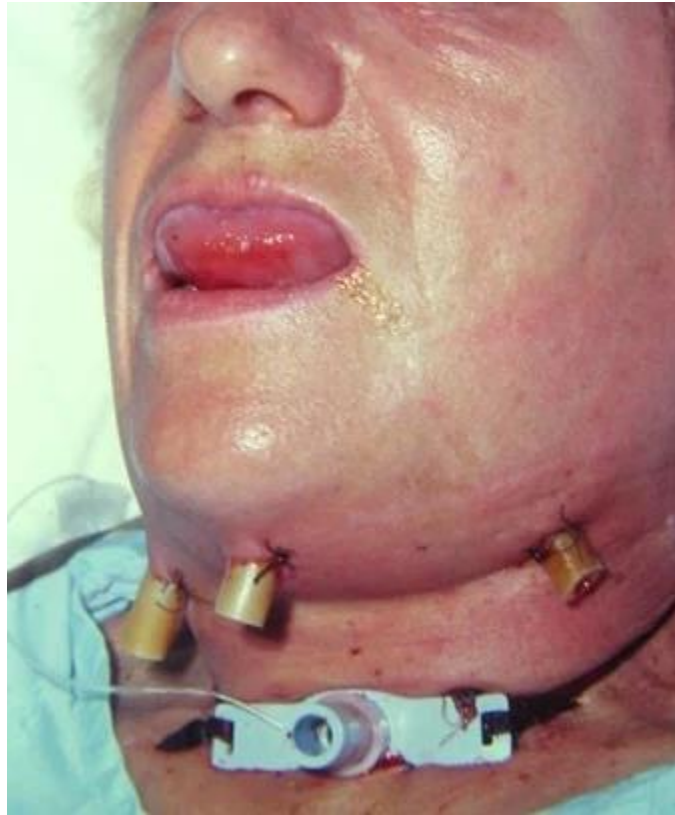Slika 4.2.1. Prošireni apsces u medijastinum i nakon operacije



Preuzeto: <https://www.nature.com/articles/s41415-020-2114-5>

Ludwigova angina je teška, obostrana infekcija sublingvalnog, submandibularnog i submentalnog prostora, opisana prvi put 1836. godine od strane Wilhelma Fredericka von Ludwiga. Radi se o ozbiljnom celulitisu dna usne šupljine koji se može širiti prema mediastinumu i dovesti do gušenja. Ludwigova angina obično nastaje kao komplikacija odontogene infekcije, najčešće uzrokovane drugim (80%) i prvim (20%) donjim kutnjacima. Infekcija počinje u jednom od submandibularnih ili sublingvalnih prostora, a širi se preko stražnjeg ruba milohioidnog mišića, zahvaćajući cijelo dno usne šupljine. Simptomi uključuju obostranu oteklinu dna usne šupljine, podizanje jezika, otežano disanje, gutanje i otvaranje usta, vrućicu, glavobolju i opću slabost. Oteklina je tvrde konzistencije, ne fluktuirá, i izrazito je bolna na palpaciju. Ako se ne liječi pravovremeno, može doći do opstrukcije dišnih puteva i asfiksije unutar 24 sata. Hitno kirurško liječenje uključuje široke i opsežne incizije za dekompresiju i drenažu svih zahvaćenih područja. Antibiotaska terapija se primjenjuje intravenozno, a često je potrebna traheotomija za osiguranje prohodnosti dišnih puteva (12).

Slika 4.2.2. Ludwigova angina



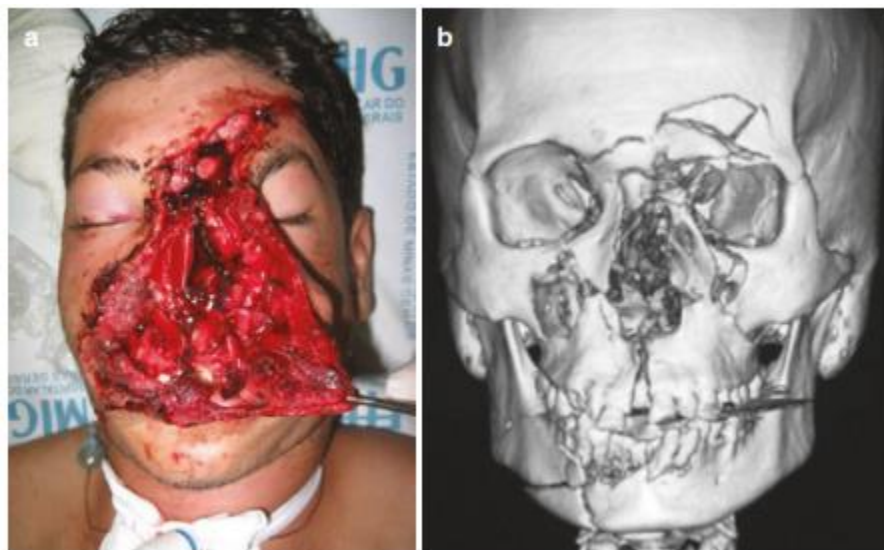
Preuzeto: <https://www.orasurgery.com/dangers-of-a-tooth-abscess-part-2-ludwigs-angina/>

4.3. Ozljeđe maksilofacijalne regije

Maksilofacijalna regija ima specifične anatomske značajke zbog kojih je sklonija ozbiljnim ozljedama, naročito kod traume. Osim što ovo područje sadrži važne organe za disanje, hranjenje i osjetila, ima i izuzetno bogatu mrežu krvnih žila i živaca, što znači da ozljede ovog područja često prate obilna krvarenja i teška neurološka oštećenja. Maksilofacijalna ozljeda može dovesti do poremećaja estetskog izgleda lica, trajnih funkcionalnih oštećenja i produženog oporavka, osobito ako je prisutan prijelom lubanjske baze, što može dodatno komplicirati stanje pacijenta. Ozljeđe maksilofacijalne regije rijetko neposredno ugrožavaju život pacijenta, ali mogu ozbiljno ugroziti dišni put zbog krvarenja, krvnih ugrušaka, koštanih ulomaka ili oštećenja mekog tkiva. Opstrukcija dišnog puta može nastati zbog retrakcije mekog nepca ili zapadanja jezika, što je česta komplikacija kod prijeloma gornje i donje čeljusti. U takvim slučajevima, hitna intubacija ili traheotomija

moгу biti neophodni za održavanje dišnog puta prohodnim. Radiološka dijagnostika, kao što su MSCT snimke i 3D rekonstrukcije kostiju lica, omogućava detaljan prikaz prijeloma i okolnih struktura (12).

Slika 4.3.1. a) Pacijent s višestrukim ozljedama lica i s teškom ozljedom dišnih putova i traheostomom, b) MSCT prijeloma lica istog pacijenta.



Preuzeto: https://link.springer.com/chapter/10.1007/978-3-319-67867-2_14

Panfacijalni i kraniofacijalni prijelomi predstavljaju najteže oblike fraktura. Ovi prijelomi nastaju uslijed vrlo velikih sila i, osim što su često multipli, obično su i kominutivni. Klasificiraju se kao centralne, lateralne i kombinirane kraniofacijalne frakture. Centralne frakture obuhvaćaju frontalnu, etmoidalnu i nazomaksilarnu regiju, dok lateralne uključuju zigomatičnu, sfenoidalnu, lateralnu frontalnu i maksilarnu regiju. Ključni simptom kod ovih fraktura je izražena mobilnost kostiju, koja se može palpatorno osjetiti kao pomak kamenčića u vreći, te značajna deformacija koja je često prikrivena edemom, hematomima i ranama. Često su povezane s kraniocerebralnim ozljedama, što može rezultirati gubitkom svijesti. Kod ovih pacijenata, često se javlja opstrukcija dišnog puta koja zahtijeva traheotomiju. Radiološka dijagnostika za ove frakture oslanja se na kompjuteriziranu tomografiju (31).

Traheobronhalne ozljede obuhvaćaju ozljede grkljana, traheje i bronha. Ozljede traheje zahtijevaju hitno prepoznavanje i brzo medicinsko zbrinjavanje kako bi se spriječile potencijalno smrtonosne posljedice. Ove ozljede mogu nastati uslijed mehaničkih povreda

traheje, bilo da su uzrokovane tupim ili penetrantnim traumama, kao i medicinskim intervencijama. Incidencija ovih ozljeda među pacijentima na hitnom prijemu iznosi između 0,5% i 0,9%. Ozbiljnost ozljeda može rezultirati visokom smrtnošću, s obzirom na to da čak 80% pacijenata s tupim ozljedama umire na mjestu nesreće, dok oni koji prežive dolazak u bolnicu suočavaju se s visokom stopom smrtnosti koja se kreće između 9% i 40%. Tupim traumama, poput naglih promjena u položaju intratorakalnih struktura, može doći do puknuća traheje. Udarci na prsni koš ili vrat također mogu uzrokovati prijelome hrskavice i rupturu trahealnih struktura. S druge strane, penetrantne ozljede uključuju ubodne rane i prostrjelne rane. Dijagnoza ozljeda traheje zahtijeva visok stupanj kliničke sumnje. Iako radiološke metode, kao što su rendgenski snimci prsnog koša i MSCT, mogu pomoći u prepoznavanju ozljeda, bronhoskopija ostaje zlatni standard za dijagnozu ovih povreda. Operativni zahvati često su neophodni za pacijente s velikim povredama traheje ili one koji ne reagiraju na konzervativne mjere. U takvim slučajevima, stvaranje traheostome može biti potrebno kako bi se osigurala ventilacija i olakšalo zacjeljivanje traheje (32).

4.4. Tipovi operacija povezani s traheotomijom

Disekcija vrata

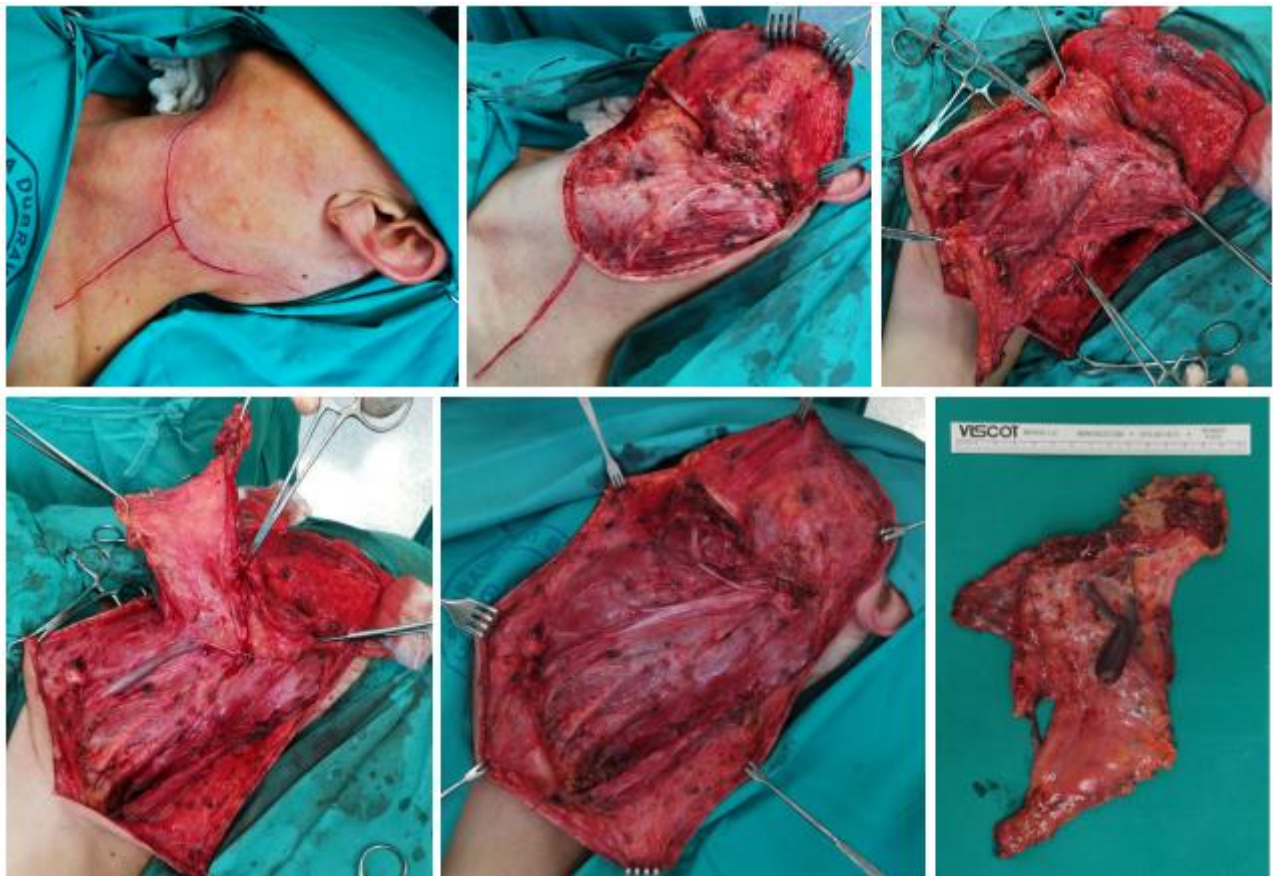
Disekcija vrata je kirurški postupak usmjeren na uklanjanje limfnih čvorova i drugih struktura u području vrata kako bi se kontroliralo širenje malignih tumora iz glave i vrata. Ova procedura se koristi prvenstveno za liječenje karcinoma koji su se proširili na regionalne limfne čvorove.

Vrste disekcija vrata:

- Radikalna disekcija vrata (RDV): Uključuje uklanjanje svih limfnih čvorova i struktura iz regija I-V s jedne strane vrata. To obuhvaća tri nelimfatičke strukture: sternokleidomastoidni mišić, unutaraju jugularnu venu i akcesorni živac. U ovoj disekciji obično se uklanja i submandibularna žlijezda te omohoidni mišić.
- Modificirana radikalna disekcija vrata (mRDV): Uključuje očuvanje nekih nelimfatičkih struktura, najčešće akcesornog živca, a ponekad i sternokleidomastoidnog mišića.

- Proširena radikalna disekcija vrata (pRDV): Ova disekcija obuhvaća dodatne regije limfnih čvorova ili nelimfatičke strukture izvan standardnog opsega radikalne disekcije.
- Selektivna disekcija vrata (SDV): Uključuje uklanjanje samo određenih regija limfnih čvorova, dok su ostale regije očuvane. Mogu se razlikovati različite vrste SDV, poput supraomohoidne (regija I-III) , lateralne (regija II-IV), anterolateralne (regija I-V) i posterolateralne disekcije (regija II-V).
- Superseleksijska disekcija vrata: Obuhvaća samo jednu regiju limfnih čvorova, u odnosu na sve regije uključene u radikalnu disekciju (12).

Slika 4.4.1. Radikalna disekcija vrata



Izvor: Lukšić I., (2019), Maksilofacijalna kirurgija. Knjiga

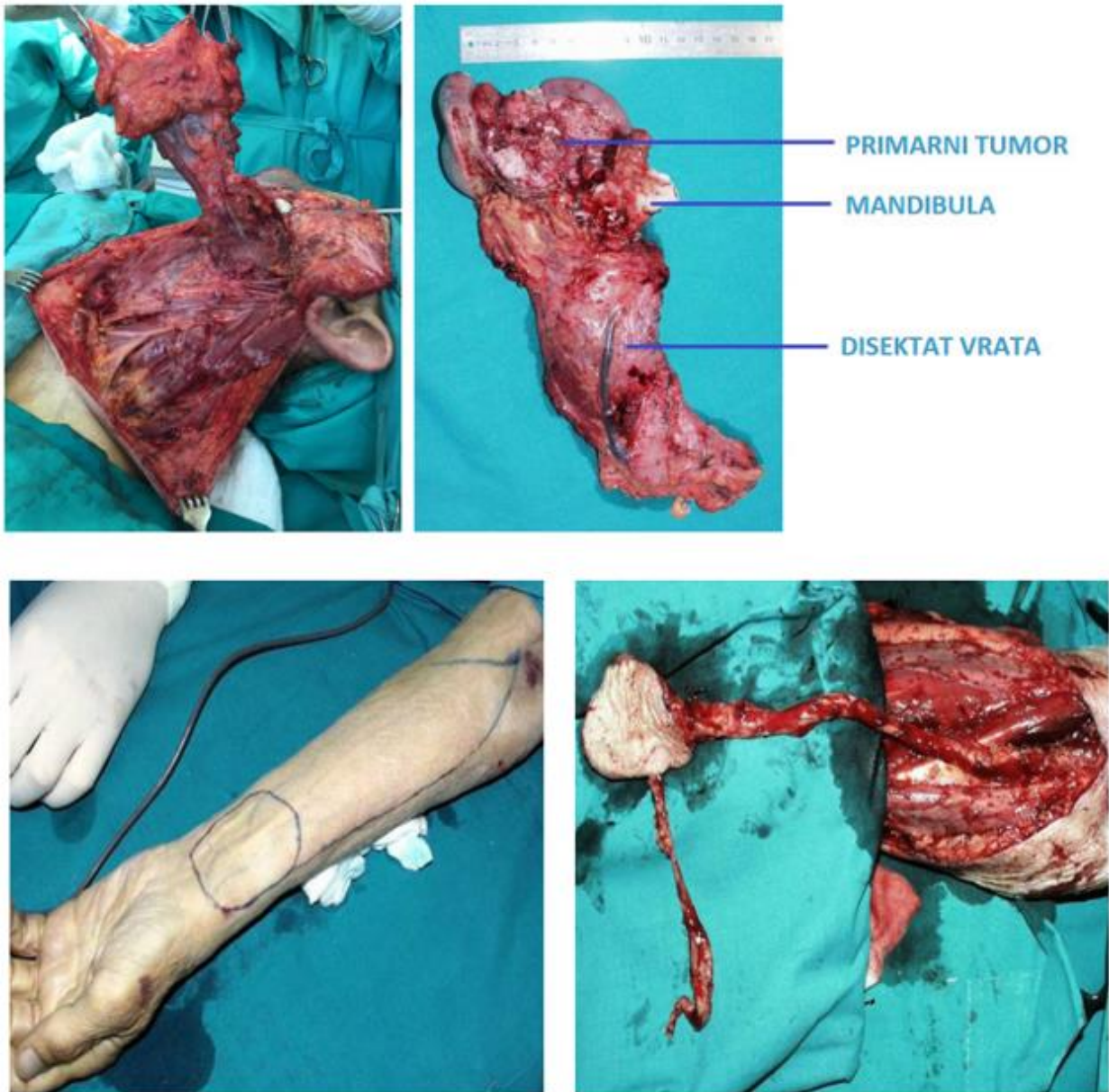
Commando

Commando operacija, skraćeno od "Combined Mandibulectomy and Neck Dissection Operation," predstavlja složen kirurški zahvat usmjeren na istovremenu resekciju primarnog tumora zajedno s regionalnim limfnim čvorovima kako bi se smanjila mogućnost lokalnog i regionalnog širenja tumora. Termin "Commando operacija" prvi put je upotrijebio američki kirurg Hayes Martin, pionir onkološke kirurgije glave i vrata, a ovaj postupak postao je standardni pristup za liječenje lokalno uznapredovalih karcinoma usne šupljine i orofarinksa(12).

Operacija započinje traheotomijom zbog rizika od otežanog disanja, koji može nastati zbog resekcija i manipulacije tkiva u blizini dišnih puteva, kao i mogućnosti postoperativnog oticanja i krvarenja koja mogu ugroziti dišne puteve. Nakon traheotomije slijedi disekcija vrata, koja uključuje uklanjanje limfnih čvorova zahvaćenih metastazama ili preventivno uklanjanje limfnih čvorova u slučajevima gdje postoji visok rizik od mikrometastaza. Nakon disekcije vrata, operacija prelazi na resekciju tumora usne šupljine. Ovisno o veličini i lokalizaciji tumora, uklanjaju se ne samo tumorsko tkivo, već i dijelovi okolnog tkiva, uključujući mandibulu (donju čeljust) ako je zahvaćena. U takvim slučajevima provodi se marginalna ili segmentalna resekcija mandibule, gdje se uklanja dio ili cijeli segment kosti. Rekonstrukcija nakon Commando operacije izuzetno je važan korak jer ovaj zahvat stvara značajan defekt u usnoj šupljini, što može bitno utjecati na osnovne funkcije poput govora, gutanja i žvakanja. Rekonstrukcija defekta može se provesti pomoću lokalnog, regionalnog i slobodnog reznja. Danas se slobodni reznjevi smatraju zlatnim standardom u rekonstrukciji glave i vrata, posebno kod većih defekata. Ovi reznjevi uključuju prijenos tkiva s udaljenih dijelova tijela na mjesto defekta, uz mikrokiruršku anastomozu krvnih žila kako bi se osigurala opskrba krvlju. Jedna od najčešće korištenih metoda rekonstrukcije u slučaju manjeg defekta jest lokalni reznj, koji se podiže s istog područja na kojem je napravljen defekt. Lokalni reznjevi zadržavaju anatomske kontakt s donorskim mjestom i dobivaju krvnu opskrbu iz tog područja. Primjeri lokalnih reznjeva uključuju jezične i bukalne reznjeve. Za veće defekte često se koriste regionalni reznjevi poput pektoralis major reznja, a kada je potrebno nadomjestiti i dijelove

kosti, koriste se slobodni mikrovaskularni reznjevi kao što su radijalni ili fibularni reznjevi, koji omogućuju nadoknadu i mekog tkiva i koštanih struktura (33).

Slika 4.4.2. Commando operacija i rekonstrukcija defekta fasciokutanim podlaktičnim reznjem



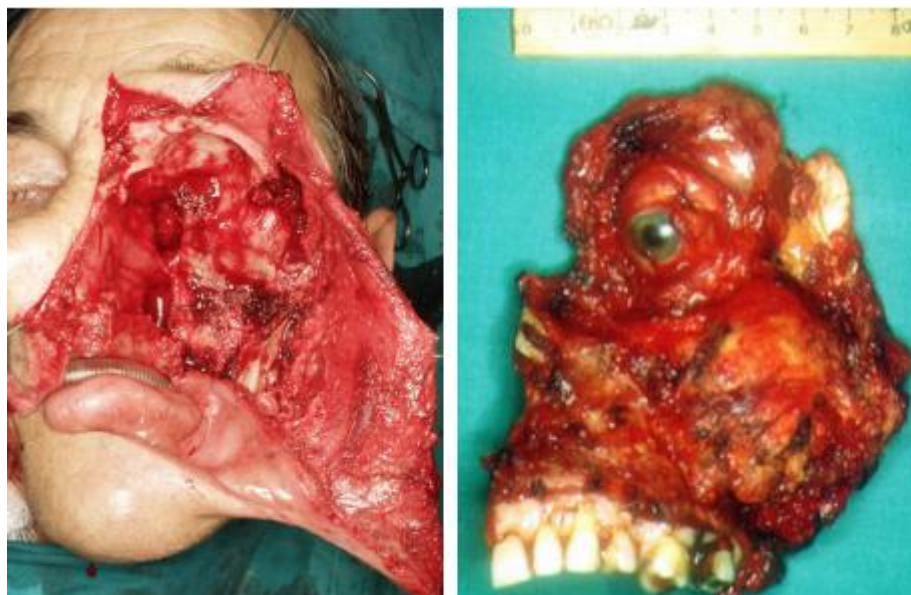
Izvor: Lukšić I., (2019), Maksilofacijalna kirurgija. Knjiga

Maksilektomija

Maksilektomija je kirurški zahvat koji se primarno koristi za liječenje karcinoma maksilarnog sinusa, a često je praćen adjuvantnom radioterapijom kako bi se osiguralo uklanjanje tumora. Načelo onkološkog liječenja zahtijeva resekciju tumora u zdravo tkivo, što znači da se kod malignih tumora maksilarnog sinusa provodi odstranjivanje cijele maksile. Osim maksile, operacija obično podrazumijeva i uklanjanje dijela jagodične kosti zbog povezanosti sinusa s okolnim strukturama. Kada tumor probije dno orbite i zahvati meka tkiva ili bulbus oka, potrebno je izvršiti i egzenteraciju orbite. Ova kombinacija resekcije maksile i orbite naziva se radikalna maksilektomija. U slučajevima gdje se tumor širi prema stražnjoj stijenci sinusa, neophodno je ukloniti i pterigopalatinalnu udubinu, što uključuje resekciju pterigoidnih nastavaka sfenoidne kosti.

Zbog prirode i lokalizacije tumora, koji često zahvaćaju okolne kosti i strukture srednjeg lica, resekcija maksile rezultira značajnim funkcionalnim i estetskim posljedicama. Kirurški zahvat uključuje i veliki defekt koji je potrebno rekonstruirati kako bi se pacijentu vratila normalna funkcija, ali i izgled. Tradicionalna metoda rekonstrukcije uključuje upotrebu protetskih nadomjestaka, poput opturator proteza i epiteza. Opturatori služe za nadomještanje resekcijske šupljine i zubi, dok epiteze vraćaju konture lica, uključujući umjetno oko kada je potrebno. Međutim, suvremene metode rekonstrukcije preferiraju korištenje slobodnih mikrovaskularnih režnjeva. Najčešće korišteni režnjevi u rekonstrukciji maksile su fibularni ili skapularni koštano-mišićni slobodni režnjevi, kao i slobodni mišićni anterolateralni natkoljениčni režanj. Prednosti ovih metoda uključuju bolju vaskularizaciju i mogućnost rada dvaju kirurških timova, što značajno skraćuje trajanje operacije. Ove metode omogućuju formiranje odvojenih usnih i nosnih šupljina, stvaranje ležišta za očne proteze, kao i implantološku rehabilitaciju (12).

Slika 4.4.3. Radikalna maksilektomija



Izvor: Lukšić I., (2019), Maksilofacijalna kirurgija. Knjiga

5. SESTRINSKA SKRB O PACIJENTU S TRAHEOSTOMOM

5.1. Priprema bolesnika za traheostomu

Prvi korak u pripremi bolesnika je pravovremeno i potpuno obavještanje pacijenta o stadiju bolesti, potrebnom liječenju, planiranom ishodu operacije, mogućim komplikacijama i posljedicama. Medicinska sestra mora biti profesionalna, educirana, strpljiva i razumna kako bi mogla učinkovito komunicirati s pacijentom i njegovom obitelji. Odnos povjerenja i podrške između zdravstvenog osoblja i pacijenta od ključne je važnosti za smanjenje straha i nedoumica koje pacijent može osjećati prije operacije. Fizička priprema pacijenta za traheotomiju obuhvaća niz dijagnostičkih pretraga i pripremni koraka. Dijagnostičke pretrage uključuju uzorkovanje krvi za laboratorijske analize, kao što su kompletna krvna slika, glukoza u krvi, urea, kreatinin, enzimi jetre, elektrolite i C-reaktivni protein. Uz to, potrebno je uzeti uzorke krvi za transfuziju, uključujući test

podudarnosti, krvnu grupu, Rh faktor, te koagulacijske testove. Radiološke pretrage kao što su RTG pluća i srca, te EKG srca, pomažu u procjeni općeg zdravstvenog stanja pacijenta. Anesteziološka obrada obuhvaća procjenu pacijentove prikladnosti za anesteziju i planiranje odgovarajuće premedikacije. Prije operacijskog zahvata, operacijsko polje mora biti pažljivo pripremljeno. To uključuje čišćenje i dezinficiranje područja gdje će se izvoditi operacija, te uklanjanje dlačica na način koji minimizira rizik od kontaminacije i infekcije. Također je važno obaviti tuširanje cijelog tijela s pjenastim antiseptikom i dezinficijensom za kožu, i to večer prije i neposredno prije operacije. Dan prije operacije, prema anesteziološkom nalazu primjenjuje se niskomolekularni heparin za prevenciju tromboze. Pacijent mora biti natašte kako bi se spriječile postoperativne komplikacije. Večer prije operacije, pacijent može uredno večerati, dok bi unos tekućine trebao prestati 6-8 sati prije operacijskog zahvata. Neposredno prije operacije, pacijent prima ordiniranu terapiju, prazni mjehur, uklanja zubnu protezu i nakit (34).

5.2. Postoperativna njega bolesnika s traheostomom

Nakon operativnog zahvata, bolesnik mora biti pod pažljivim nadzorom medicinskog osoblja. Ako su se tijekom operacije pojavile komplikacije, pacijent se premješta u jedinicu intenzivnog liječenja prije nego što bude preseljen na odgovarajući odjel. Bolesnika je najbolje postaviti u ležeći položaj s povišenim uzglavljem, dok je polusjedeći položaj idealan za pacijente koji su pri svijesti i sposobni surađivati. Praćenje vitalnih znakova poput pulsa, krvnog tlaka i razine kisika u krvi tijekom disanja predstavlja ključni dio postoperativne njege, a sve promjene treba evidentirati prema standardnim procedurama ustanove. Također je važno pratiti položaj trahealne kanile i znakove mogućeg krvarenja. Bolesnici s traheostomom udišu zrak koji nije pročišćen, zagrijan niti ovlažen, budući da se zrak ne filtrira kroz nos i usta kao što je to obično slučaj. Ovo može izazvati iritaciju, kašalj ili povećanu proizvodnju sekreta koji izlazi iz traheostome. Nakon operacije, bolesnici često imaju poteškoća s iskašljavanjem nakupljenog sekreta zbog boli i smanjenog refleksa kašlja. Kod aktivnih pušača može doći do povećane sekrecije i otežanog iskašljavanja zbog oštećenja respiratornog sustava. Ovi faktori doprinose nakupljanju gustog sekreta u prvim danima nakon operacije, koji se sušenjem može pretvoriti u kruste koje mogu potpuno blokirati unutarnji dio kanile i onemogućiti prolazak

zrak. Ako bolesnik iskazuje simptome kao što su bol, mučnina ili nagon za povraćanjem, potrebno je primijeniti odgovarajuću terapiju koju je propisao liječnik. Antibiotička terapija, započeta prije operacije, obično se nastavlja i nakon zahvata (16). Nakon operacije pacijenti se hrane putem nazogastrične sonde, dok se prehrana na usta uvodi kada liječnik to odobri, ako je to moguće (18). U narednim danima važno je redovito previjati pacijenta, pratiti tjelesnu temperaturu, krvni tlak, izgled sekreta iz trahealne kanile. Pacijenta je potrebno poticati na rano ustajanje kako bi se smanjio rizik od tromboze i dekubitusa. Zbog otežane komunikacije, pacijentu treba omogućiti pristup zvonu za poziv medicinske sestre te osigurati papir i olovku kako bi mogli izraziti svoje potrebe. Stalna komunikacija s pacijentom je od iznimne važnosti, ne samo radi zdravstvenih potreba, već i zbog održavanja socijalnog kontakta, što je kod ovih bolesnika često otežano. Medicinska sestra odgovorna je za održavanje prohodnosti i čistoće traheostome, redovitu izmjenu unutarnjeg uložka kanile te aspiraciju bolesnika, obično tri puta dnevno, a po potrebi i češće, ovisno o stanju sekreta. Važno je prepoznati i pravilno reagirati na komplikacije koje mogu nastupiti nakon traheotomije, primjenjujući stručno znanje u praksi (16).

5.2.1. Toaleta traheostome

Redovita njega trahealne kanile je ključna i treba se provoditi dosljedno. Svaki pacijent s traheotomijom treba imati barem dva kompleta trahealne kanile. Svaki komplet treba sadržavati vanjsku kanilu i dva unutarnja uložka, što omogućava redovitu izmjenu uložka. Tijekom dana potrebno je promijeniti unutarnji uložak najmanje dva puta, a kod pacijenata s pojačanom sekrecijom može biti potrebno češće mijenjati uložak. Prohodnost kanile provjerava se tako što pacijenta zamolimo da kašlje, dok se dlanom približno kod otvora kanile procjenjuje snaga zračne struje. Također se koristi kateter za aspiraciju koji se provodi kroz lumen kanile radi dodatne provjere prohodnosti. Medicinska sestra ili tehničar trebaju pacijentu objasniti postupak i, ako je moguće, educirati ga o tome. Prije promjene unutarnjeg uložka kanile, sluznica traheje treba biti ovlažena, a pacijent aspiriran. Unutarnji uložak treba ukloniti i zamijeniti rezervnim. Uklonjeni uložak treba potopiti u dezinficijens na dvadeset minuta kako bi se omekšao suhi sekret. Nakon toga, uložak

treba očistiti valjkastom četkicom pod vodom i isprati sterilnom fiziološkom otopinom. Oprani uložak treba posušiti sterilnom gazom (16).

Njega traheostome također zahtijeva redovito održavanje. Nakon što medicinska sestra pripremi sve potrebne materijale i instrumenata, može započeti s njegom traheostome. Dok jedna ruka koristi za fiksiranje kanile u trahealnoj stomi, s drugom rukom uklanja se nečista gaza ispod kanile. Sterilnom gazom namočenom u fiziološku otopinu, koristeći pincetu, temeljito čisti područje oko stome, zatim osuši kožu i nanese tanki sloj zaštitne kreme. Ako nema znakova infekcije, mogu se primijeniti sterilni vazelin ili neutralna krema. Na područje ispod pločice kanile postavlja se sterilna gaza koja štiti kožu od pritiska i sprječava nastanak dekubitusa. Zbog nakupljanja sekreta, gazu oko traheostome treba redovito mijenjati. Nakon njege, provjerite ispravnost položaja trahealne kanile i osigurajte da pacijent diše bez poteškoća (16).

5.2.2. Aspiracija sekreta iz dišnih putova

Aspiracija predstavlja postupak kojim se uklanjaju sekreti iz dišnih putova koristeći kateter za aspiraciju, koji se spaja s aspiratorom. Važno je procijeniti potrebu za aspiracijom kroz pažljivo praćenje disanja i općeg stanja pacijenta. Medicinska sestra ili tehničar trebaju nastojati potaknuti pacijenta da samostalno iskašlje sekret, kako bi se izbjegla nepotrebna aspiracija. Ako pacijent nije sposoban iskašljati sekret, aspiracija se obavlja svakih jedan do dva sata ili prema potrebama pacijenta. Tijekom aspiracije treba pažljivo pratiti stanje svijesti pacijenta, puls, disanje, izgled kože, zasićenost kisikom, kao i količinu i izgled sekreta. Također je važno obratiti pažnju na moguće otporne točke u dišnim putevima tijekom postupka. Prije aspiracije sekreta iz dišnih puteva, medicinska sestra ili tehničar trebaju pacijentu objasniti postupak kako bi ga pripremili i smanjili njegovu zabrinutost. Također, pacijenta treba upozoriti na moguće neugodne osjećaje, poput nedostatka zraka, koji se često javljaju tijekom aspiracije. Ako je potrebno, kisik se može primijeniti putem katetera prilagođenog za trahealnu kanilu, i to prije i nakon aspiracije. Postupak se radi u semi-Fowlerov položaj (35).

Također, važno je osigurati sav potreban pribor prije postupka, uključujući sterilan kateter odgovarajućeg promjera, bubrežastu zdjelicu, sterilnu štrcaljku od pet mililitara, fiziološku otopinu, aparat s negativnim tlakom za aspiraciju, alkoholni dezinfekcijski sredstvo za

ruke, sterilne PVC rukavice, sterilne gaze, PVC pregaču i medicinsku masku. Prije samog postupka, u trahealnu kanilu treba ukapati tri do pet mililitara fiziološke otopine kako bi se ovlažili dišni putevi, čime se poboljšava učinkovitost aspiracije.

Kateter se prvo uvodi u traheju bez aktiviranja aspiratora, a tek potom se uređaj uključuje. Postupak uključuje okretanje katetera za 360° i trajanje od pet do deset sekundi, uz poticanje pacijenta na kašljanje kako bi se olakšala eliminacija sekreta. Ako pacijent nije sposoban iskašljati sekret, kateter se može uvoditi dublje u traheju ili bronhe. Ako jedna aspiracija nije dovoljna, postupak se može ponoviti nakon kratkog odmora. Između aspiracija, kateter se mora isprati sterilnom fiziološkom otopinom kako bi se spriječilo začepljenje i pripremiti novi kateter za sljedeću aspiraciju. Tijekom aspiracije treba pratiti razinu oksigenacije pacijenta kako bi se spriječio nagli pad. Negativni tlak aspiratora ne smije prelaziti 120 mmHg. Nakon što je aspiracija traheje završena, uvijek je potrebno izvršiti aspiraciju usne šupljine. Nikada se ne smije postupiti obrnuto, jer bi to moglo dovesti do prijenosa bakterija iz usne šupljine u donje dišne puteve (16) (35).

5.3. Zdravstvena njega traheotomiranih pacijenta izvan bolnice

Traheostoma može značajno utjecati na pacijentov način života, uključujući promjene u osobnoj higijeni, prehranbenim navikama i potrebom za praćenjem kvalitete zraka u prostorijama kojima borave. Liječnik i medicinska sestra/tehničar edukacijom i savjetima pripremaju pacijenta i članove obitelji za život s traheostomom. Pacijent treba naučiti održavati higijenu kože oko traheostome, redovito čistiti unutarnji uložak kanile i mijenjati trakicu od kanile. Kanila je pričvršćena trakom koja ne smije biti previše zategnuta da ne ometa cirkulaciju krvi, ali ni previše labava da ne bi došlo do ispadanja kanile. Ako pacijent nije u stanju samostalno zamijeniti unutarnji uložak kanile, trebali bi se educirati članovi obitelji. Tijekom dana, pacijent treba redovito mijenjati gazu ispod kanile kako bi se spriječila iritacija kože i lokalne infekcije. Medicinsko osoblje mora informirati pacijenta o njegovim pravima u ostvarivanju zdravstvene zaštite i redovitoj opskrbi potrebnim materijalima. Pacijent treba paziti na prozračnost prostorije i vlažnost zraka kako bi se spriječilo isušivanje sluznice dišnog sustava. Preporučuje se korištenje ovlaživača zraka i kapanje fiziološke otopine u traheostomu. Kod pojačane sekrecije, redovita aspiracija kućnim aspiratorom je važna. Također se preporučuje korištenje posebnih filtera na

trahealnoj kanili za sprječavanje ulaska klica i smanjenje isušivanja sluznice. Tijekom zimskih mjeseci preporučuje se nošenje posebnih pregačica preko traheostome kako bi se spriječio ulazak hladnog zraka. Prehrana kod pacijenata s traheostomom treba biti uravnotežena, s naglaskom na kvalitetne namirnice i adekvatan unos tekućine. Ako se pojavi otežano gutanje, može se postaviti nazogastrična sonda, a u slučaju trajnih problema može se razmotriti gastrostoma. Gastrostoma omogućava izravno hranjenje kroz otvor na trbušnoj stijenci, izbjegavajući prolaz hrane kroz usnu šupljinu, ždrijelo i jednjak (16).

Broj bolesnika s traheostomom raste, što dovodi do sve češćih situacija u kojima se pacijenti s ovom pomagalom otpuštaju na kućnu njegu. Postupak pružanja zdravstvene njege kod kuće mora se provoditi u skladu s protokolima struke. Prije početka bilo kakvih intervencija, nužno je pregledati pisani nalog liječnika kako bi se razumjeli specifični zahtjevi i učestalost potrebnih posjeta. Zahtjevnost zdravstvene njege utvrđuje se prema klasifikaciji DTP, koja razlikuje razine njege od minimalnih 30 minuta do maksimalnih 120 minuta. Njega pacijenta s traheostomom uključuje čišćenje unutarnje kanile, aspiraciju sekreta iz dišnih puteva, te promjenu trakice koja fiksira trahealnu kanilu. Cilj medicinske sestre je održavanje prohodnosti traheostome, osiguranje disanja i prevencija infekcija (36) (37).

6. ISTRAŽIVANJE

6.1. Cilj rada

Cilj rada je napraviti analizu najčešćih razloga izvođenja traheostome u KB Dubravi Zagreb, na Klinici za kirurgiju lica, čeljusti i usta, tijekom razdoblja od 2020. do 2023. godine. U radu je napravljena retrospektivna analiza podataka: najčešći tip operacije uz koji se radi traheostoma, razlog traheotomije, hitne ili elektivne traheotomije, zastupljenost traheostoma po tipu privremene ili trajne traheostome te analiza demografskih podataka vezano za dob, spol i životne navike bolesnika kao što je pušenje, BMI.

Hipoteze:

H1 Najčešći tip operacije koji zahtijeva traheostomu u Klinici za kirurgiju lica, čeljusti i usta KB Dubrava u razdoblju od 2020. do 2023. godine su elektivni kirurški zahvati zbog tumora u području glave i vrata.

H2 Postoji značajna razlika između muških i ženskih osoba u broju prevedenih traheotomija.

H3 Privremene traheostome su zastupljenije od trajnih traheostoma među pacijentima Klinike za kirurgiju lica, čeljusti i usta u KB Dubravi Zagreb u razdoblju od 2020. do 2023. godine.

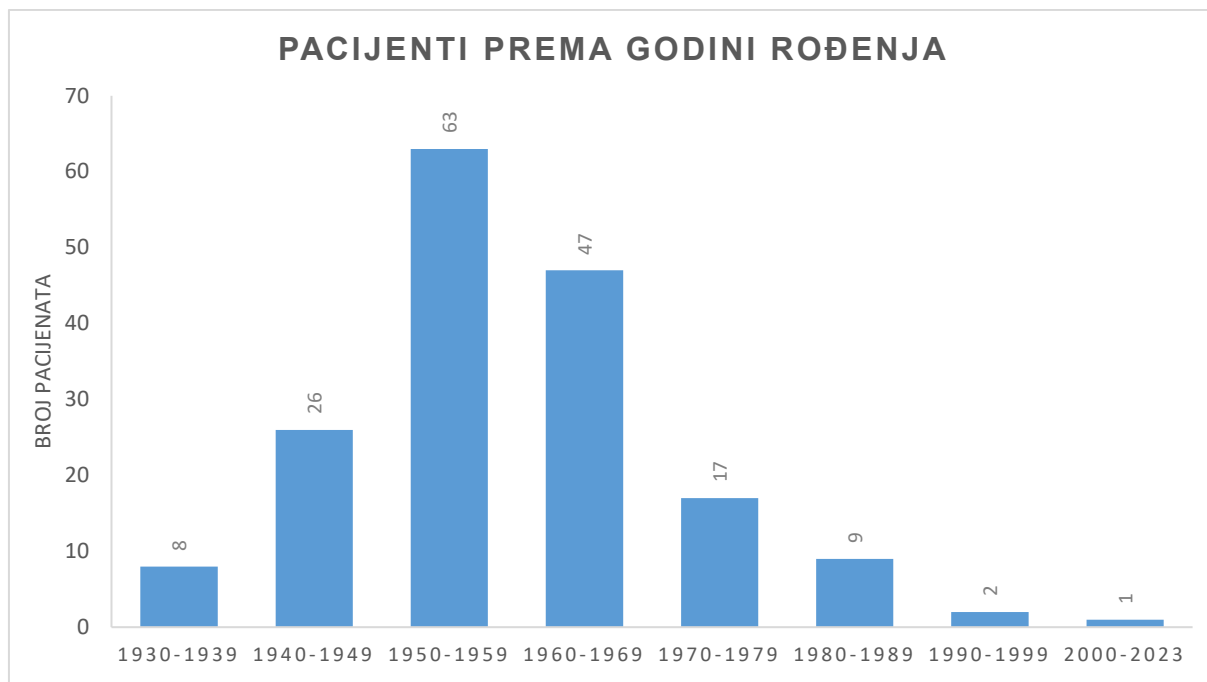
6.2. Metode istraživanja

Za potrebe izrade ove studije pristupljeno je sekundarnim izvorima podataka, i to podacima u KB Dubravi Zagreb, u Klinici za kirurgiju lica, čeljusti i usta, tijekom razdoblja od 2020. do 2023. godine. U radu će se napraviti retrospektivna analiza podataka kao što su, najčešći tip operacije uz koji se radi traheostoma, razlog traheotomije, hitne ili elektivne traheotomije, zastupljenost traheostoma po tipu privremene ili trajne traheostome te analiza demografskih podataka vezano za dob, spol i životne navike bolesnika kao što je pušenje, ITM. Hipoteze se ispituju upotrebom Hi kvadrat testa, te Z-testa razlike u proporcijama za 2 nezavisna skupa.

Analiza je rađena u statističkom softveru STATISTICA 12.

7. REZULTATI

Prema podacima najveći broj pacijenata je rođen u razdoblju od 1950. do 1959. godine njih 36.42% (n=63), druga po veličini skupina su pacijenti rođeni između 1960. i 1969. godine njih 27.17% (n=47). Najmanjim udjelom pacijenata rođenih nakon 1990. godine 0.58%.



Grafikon 7.1. Pacijenti prema godini rođenja

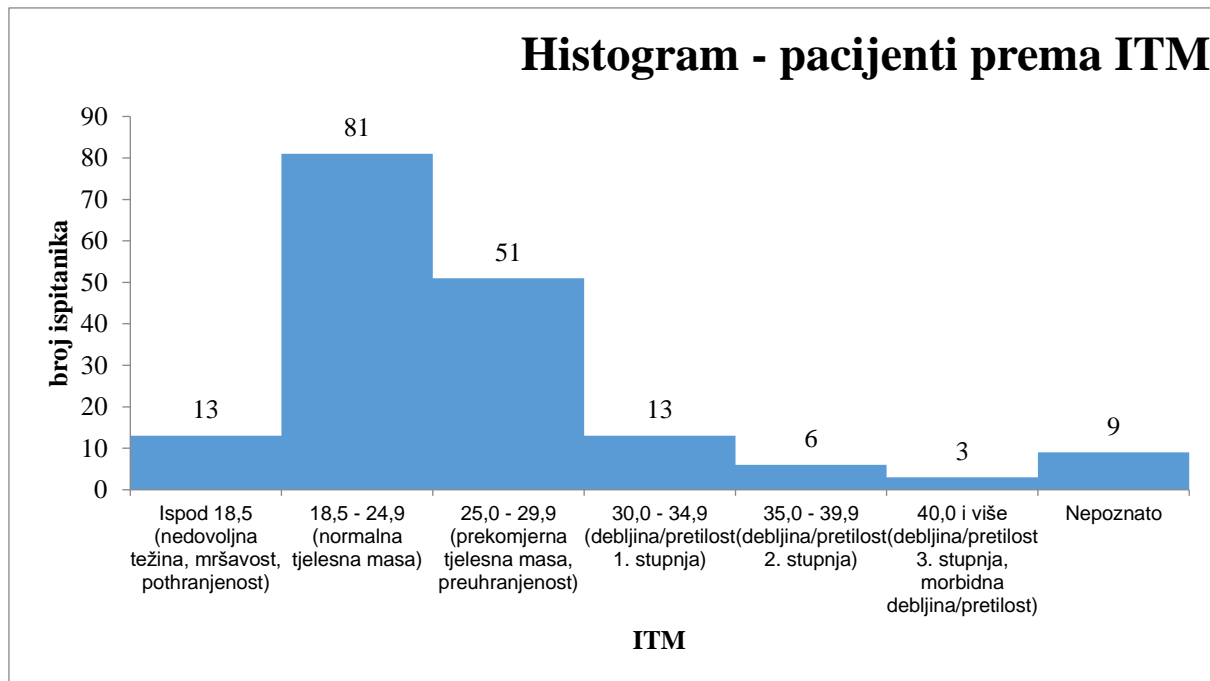
Privremena traheostoma je 1,17 puta učestalija među muškarcima u odnosu na žene, dok ispitivanjem nije utvrđena prisutnost statistički značajne razlike ($P=0,674$). Trajna traheostoma je 1,29 puta učestalija kod žena u odnosu na muškarce, dok ispitivanjem nije utvrđena značajna razlika ($P=0,211$), dok je premještaj 1,58 puta učestaliji kod muškaraca u odnosu na žene, te također nije utvrđena prisutnost značajne razlike ($P=0,674$).

Spol	traheostoma					
	premještaj		privremena		trajna	
	n	%	n	%	n	%
muško	4	3,23	77	62,10	43	34,68
žensko	1	2,04	26	53,06	22	44,90
P	0,674		0,275		0,211	

*Z-test razlike u porcijama 2 nezavisna skupa

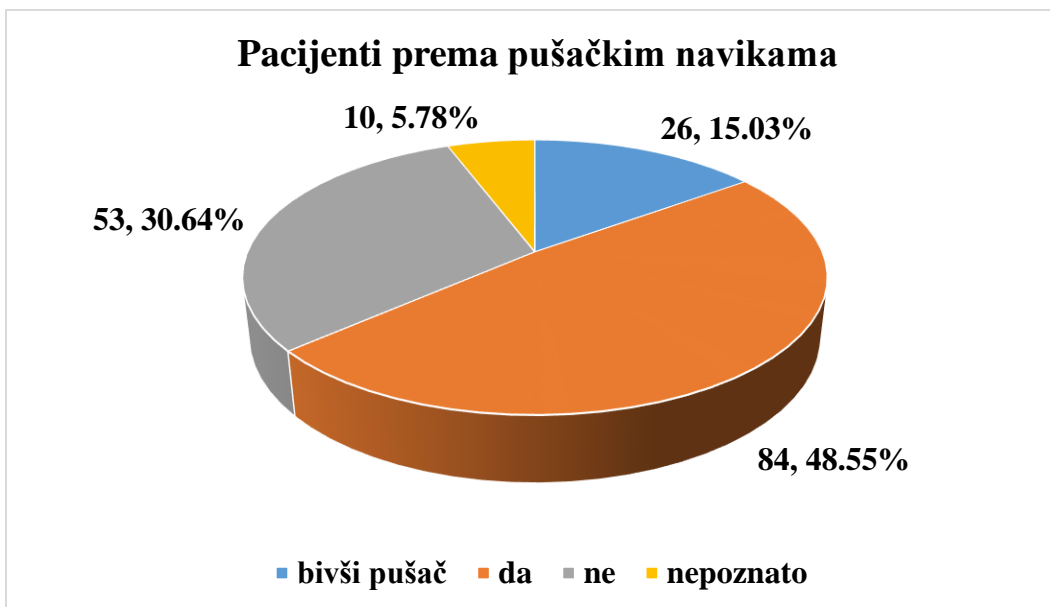
Tablica 7.1 Usporedba duljinom traheostoma prema spolu

Prema ITM indeksu najveći broj pacijenata ima normalnu tjelesnu masu s ITM indeksom u rasponu od 18,50 do 24,90 (n=81).



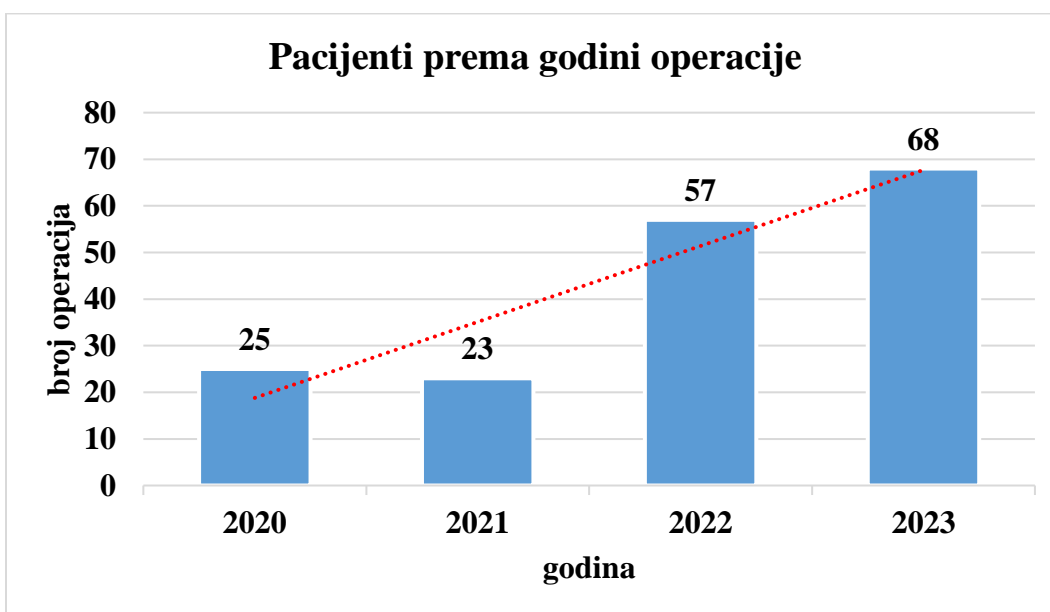
Grafikon 7.2. Prikaz pacijenata prema ITM

Pušači su zastupljeni u najvećem broju (n=84; 48,55%), dok je nepušača 53 (30,64%). Bivši pušači su zastupljeni u uzorku s 26 pacijenata (15,03%), dok za 10 pacijenata (5,78%) nije dostupan podatak o pušačkim navikama. Nakon provedenog ispitivanja je utvrđeno da je aktivnih pušača 1,58 puta veći broj u odnosu na zastupljenost nepušača ($\chi^2=7,01$; $P=0,008$), Kada se aktivnim pušačima dodaju bivši pušači može se utvrditi da 110 promatranih pacijenata imaju ili su imali pušačke navike, te ih je 2,08 puta veći broj u odnosu na zastupljenost nepušača, te je ispitivanjem utvrđena prisutnost značajne razlike ($\chi^2=19,93$; $P<0,001$).



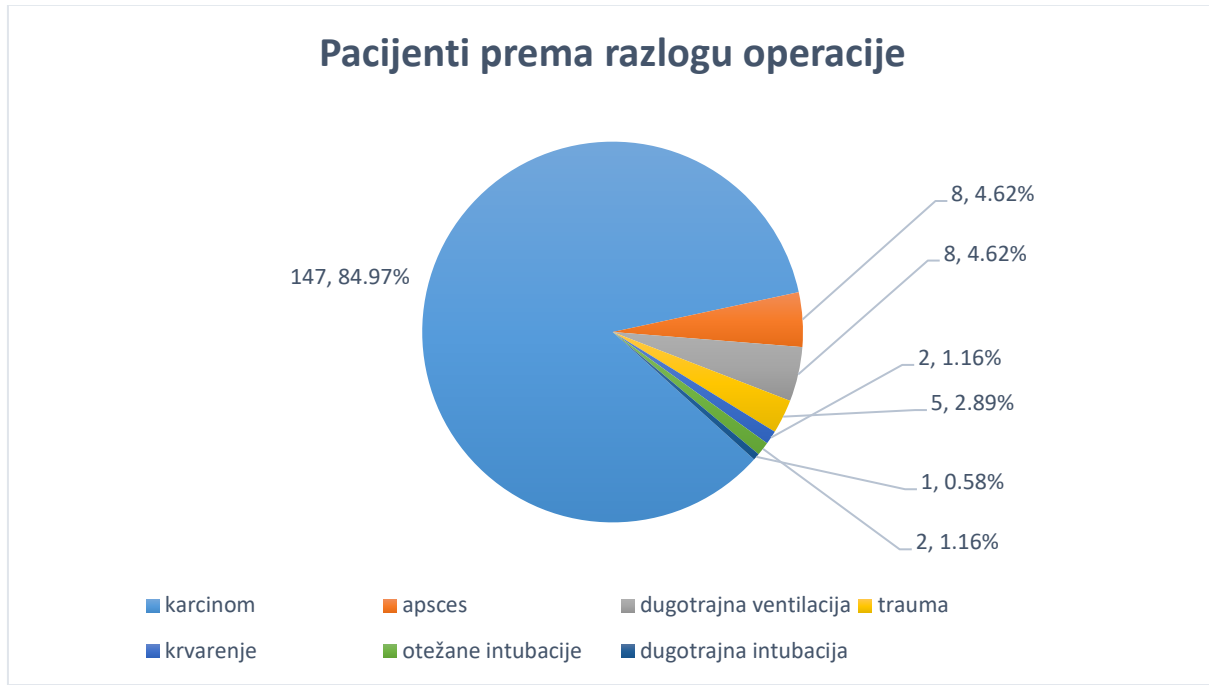
Grafikon 7.3. Prikaz pacijenata prema pušačkim navikama

Najveći broj operacija je obavljen 2023. godine kada je obavljeno 68 operacija (39,31%), dok je u 2022. godini obavljeni 57 operacija (32,95%), te ih je 2021. godine obavljeno 23 (13,29%), odnosno 25 (14,45%) u 2020. godini. Nakon provedenog ispitivanja je utvrđena statistički značajna razlika u broju obavljenih operacija među godinama ($\chi^2=35,72$; $P<0,001$).



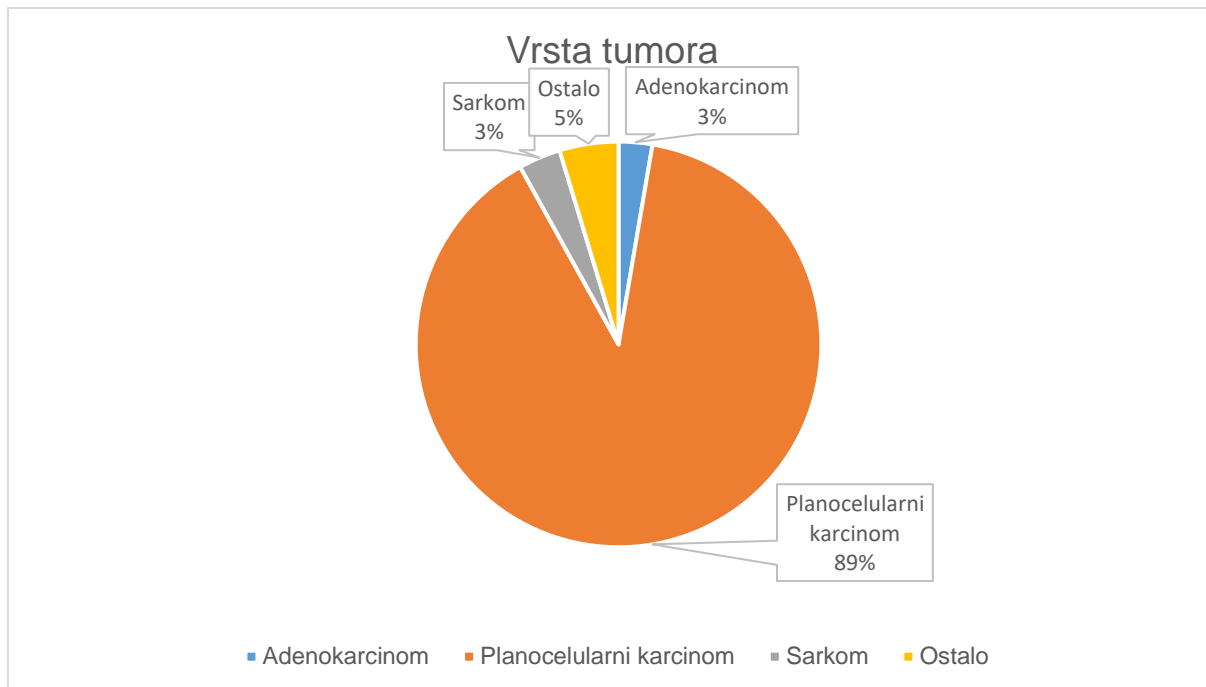
Grafikon 7.4. Prikaz broj izvedenih traheotomija prema godini

Najčešći razlog operacije je karcinom koji je prisutan kao razlog kod 147 pacijenata (84,97%), te je ispitivanjem utvrđeno da je riječ o statistički značajno najčešćem razlogu operacije ($\chi^2=84,63$; $df=1$; $P<0,001$).



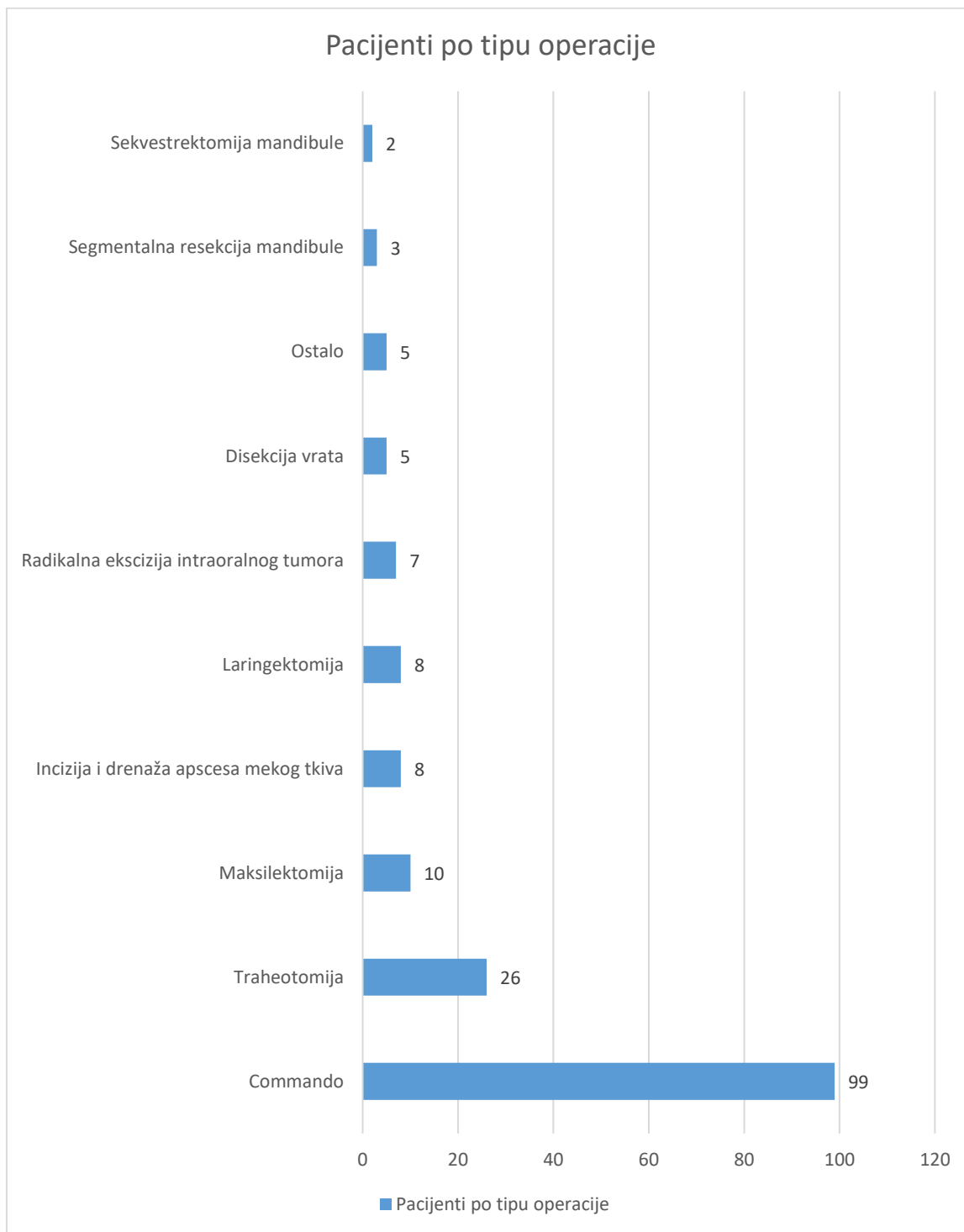
Grafikon 7.5 Prikaz razloga izvođenja traheotomije

Najzastupljenija vrsta tumora u analizi je planocelularni karcinom, koji čini 89,73% svih slučajeva (n=131). Adenokarcinom je zabilježen u 4 slučaja, što predstavlja 2,72% svih oboljelih. Sarkom se javlja u 5 slučajeva, odnosno 3,40% ukupnog broja, dok ostale vrste tumora obuhvaćaju 7 slučajeva, što čini 4,76% ukupne incidencije.



Grafikon 7.6. Prikaz usporedbe tumora

Najčešći tip operacije je Commando koji je obavljen kod 99 promatranih pacijenata (57,23%).

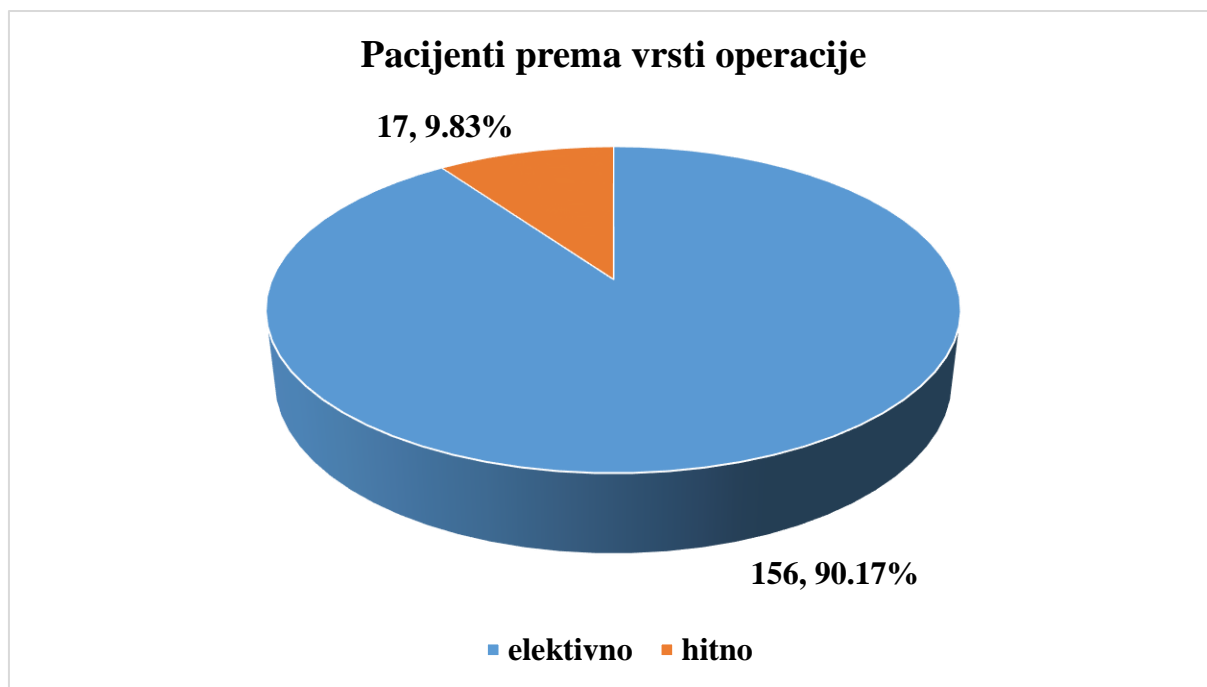


Grafikon 7.7. Prikaz pacijenata prema tipu operacija

Hipoteze:

H1 Najčešći tip operacije koji zahtijeva traheostomu u Klinici za kirurgiju lica, čeljusti i usta KB Dubrava u razdoblju od 2020. do 2023. godine su elektivni kirurški zahvati zbog tumora u području glave i vrata.

Prema vrsti operacije najveći broj ih je obavljen elektivno (n=156; 90,17%), te ih je 9,18 puta veći broj u odnosu na zastupljenost hitnih operacija kojih je bilo 17 (9,83%), te je ispitivanjem utvrđeno da statistički značajna većina pacijenata dolazi na elektivnu operaciju ($\chi^2=111,68$; $P<0,001$).

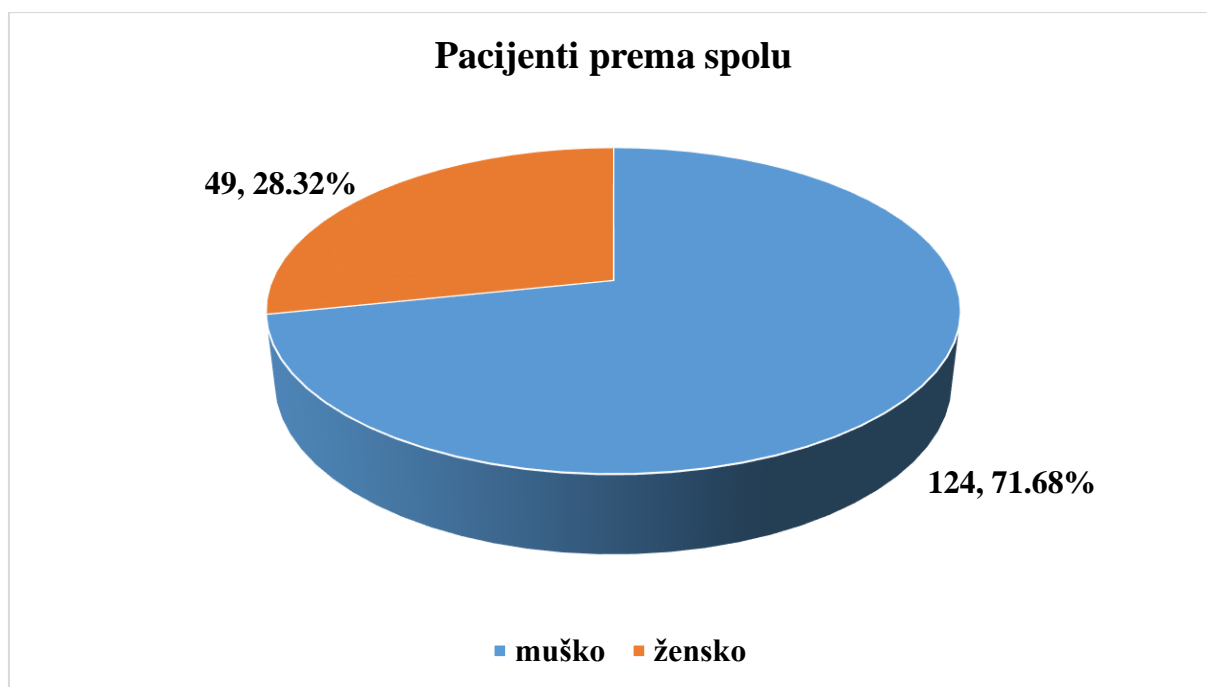


Grafikon 7.8. Prikaz usporedba hitnih i elektivnih traheotomija

Hipoteza rada H1 kojom se pretpostavlja da je najčešći tip operacije koji zahtijeva traheostomu u Klinici za kirurgiju lica, čeljusti i usta KB Dubrava u razdoblju od 2020. do 2023. godine su elektivni kirurški zahvati zbog tumora u području glave i vrata se prihvaća.

H2 Postoji značajna razlika između muških i ženskih osoba u broju prevedenih traheotomija.

Prema spolu pacijenata je veći broj muškaraca kojih je 124 (71,68%), te ih je 2,53 puta veći broj u odnosu na zastupljenost žena kojih je 49 (28,32%), te je nakon provedenog ispitivanja utvrđena prisutnost statistički značajne razlike ($\chi^2=32,51$; $P<0,001$).

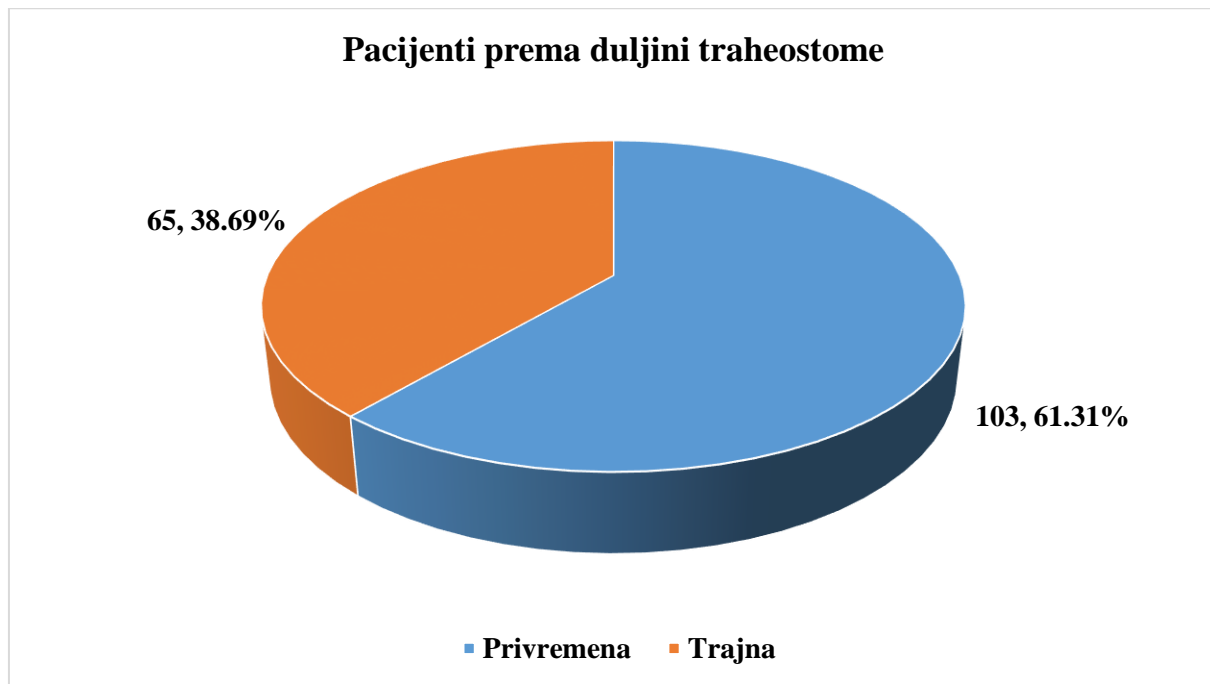


Grafikon 7.9. Prikaz pacijenata prema spolu

Hipoteza rada H2 kojom se pretpostavlja da postoji značajna razlika između muških i ženskih osoba u broju prevedenih traheotomija se prihvaća.

H3 Privremene traheostome su zastupljenije od trajnih traheostoma među pacijentima Klinike za kirurgiju lica, čeljusti i usta u KB Dubravi Zagreb u razdoblju od 2020. do 2023. godine.

Prema duljini traheostome najveći broj pacijenata su na privremenoj traheostomi (n=103; 59,94%), te ih je 1,58 puta veći broj u odnosu na zastupljenost pacijenata koji su na trajnoj traheostomi (n=65; 38,69%). Nakon provedenog ispitivanja je utvrđeno da je statistički značajno veća zastupljenost privremene u odnosu na trajnu traheostomu ($\chi^2=8,60$; $df=1$; $P=0,003$).



Grafikon 7.10. Prikaz pacijenata duljini traheostome

Hipoteza rada H3 kojom se pretpostavlja da privremene traheostome su zastupljenije od trajnih traheostoma među pacijentima Klinike za kirurgiju lica, čeljusti i usta u KB Dubravi Zagreb u razdoblju od 2020. do 2023. godine se prihvaća.

8. RASPRAVA

Traheotomija je ključna intervencija koja omogućava održavanje prohodnosti dišnih putova kod pacijenata s različitim patologijama glave i vrata, osobito kod malignih bolesti. U radu je obuhvaćeno razdoblje od četiri godine, tijekom kojeg su analizirani podaci pacijenata Klinike za kirurgiju lica, čeljusti i usta u KB Dubravi, s posebnim naglaskom na

vrste operacija, indikacije za traheotomiju te demografske karakteristike pacijenata. Možemo podijeliti analizu u nekoliko ključnih segmenata:

1. Razlozi i tipovi operacija

U istraživanju je utvrđeno da je najčešći tip operacija koji zahtijevaju traheotomiju u Klinici za kirurgiju lica, čeljusti i usta u KB Dubrava, elektivni kirurški zahvat zbog tumora u području glave i vrata. Ovi podaci jasno podupiru hipotezu H1, koja se može prihvatiti s obzirom na statistički značajan rezultat ($\chi^2=111.68$, $P<0.001$). Primarni razlog za izvođenje traheostome je prisutnost karcinoma, a planocelularni karcinom čini čak 89,26% svih slučajeva. Tumori, zbog njihove lokalizacije u glavi i vratu, često zahtijevaju traheotomiju zbog otežanog disanja uslijed opstrukcije dišnog puta.

Operacija Commando bila je najčešći tip operacije, izvođena u 57,23% slučajeva, što ukazuje na složenost zahvata kod pacijenata s karcinomom glave i vrata. Ovaj operativni zahvat, poznat po radikalnoj prirodi, često zahtijeva traheotomiju kako bi se osigurala adekvatna ventilacija nakon zahvata.

2. Demografski podaci i faktori rizika

Demografska analiza otkriva da većinu pacijenata čine muškarci (71,68%), dok žene čine 28,32% uzorka. Statistička analiza potvrđuje značajnu razliku u spolu kada su u pitanju izvođene traheostome ($\chi^2=32.51$, $P<0.001$). Ovi podaci podupiru hipotezu H2, da postoji značajna razlika između muških i ženskih osoba u broju izvedenih traheostoma.

Analiza pokazuje da najveći broj pacijenata dolazi iz dobne skupine rođene između 1950. i 1959. godine (36.42%), dok su pacijenti rođeni nakon 1990. godine bili izrazito rijetki (0.58%). Ovi podaci ukazuju na činjenicu da je najviše operacija izvedeno kod starijih osoba, što je u skladu s općom epidemiološkom slikom tumora glave i vrata, koji su češći u starijoj populaciji.

Dodatno, podaci o pušačkim navikama pokazuju visoku stopu pušenja među pacijentima (48,55% aktivnih pušača), što sugerira da pušenje može biti jedan od faktora rizika za razvoj tumora glave i vrata. Statistički je potvrđeno da je broj pušača značajno veći od nepušača ($\chi^2=19.93$, $P<0.001$). Kada uključimo bivše pušače, ovaj omjer dodatno raste, što sugerira važnost prevencije pušenja u smanjenju incidencije ovih bolesti.

Većina pacijenata imala je normalnu tjelesnu masu (46,8%), dok je značajan udio pacijenata imao prekomjernu težinu (42,2%). Ovi podaci sugeriraju da je među pacijentima s traheostomom manji udio onih s pretilošću, što bi moglo značiti da sama težina ne igra ključnu ulogu u potrebi za traheotomijom.

3. Privremene naspram trajnih traheostoma

Analizom tipova traheostoma, utvrđeno je da je privremena traheostoma značajno zastupljenija (59,94%) u odnosu na trajnu (38,69%), čime se potvrđuje hipoteza H3 ($\chi^2=8.60$, $P=0.003$). Ovi podaci ukazuju na to da većina pacijenata prolazi kroz privremenu traheostomiju, što je razumljivo s obzirom na to da su mnogi zahvati povezani s elektivnim operacijama koje zahtijevaju privremeno osiguranje dišnog puta.

Međutim, značajan postotak trajnih traheostoma ukazuje na ozbiljnost stanja kod određenih pacijenata, gdje je traheostomija potrebna na duži vremenski period zbog prirode tumora ili posljedica operacije. Istraživanje nije otkrilo značajne razlike u zastupljenosti trajnih traheostoma između spolova ($P=0.211$).

4. Vremenska analiza operacija

Zanimljivo je primijetiti kako je broj operacija varirao između godina. Najveći broj operacija zabilježen je 2023. godine (39,31%), dok su ostale godine bilježile niže vrijednosti. Razlozi za ovu varijaciju mogu biti povezani s pandemijom COVID-19, koja je mogla utjecati na smanjenje broja operacija u ranijim godinama. Ova varijacija u broju operacija među godinama potvrđena je statistički značajnom razlikom ($\chi^2=35.72$, $P<0.001$).

Usporedba rezultata iz istraživačkih radova „Kirurško liječenje karcinoma usne šupljine“(38) i „Rekonstrukcija usne šupljine nakon Commando operacije“ (33) otkriva slične nalaze u vezi sa spolom i pušačkim navikama. Oba rada fokusiraju se na kirurško liječenje karcinoma usne šupljine, pri čemu Commando operacija izlazi kao standardna metoda. Značajna poveznica između radova je planocelularni karcinom. U radu „Rekonstrukcija usne šupljine nakon Commando operacije“(38), ovaj tip karcinoma čini više od 90% slučajeva tumora usne šupljine, dok se u radu „Kirurško liječenje karcinoma usne šupljine“(33) planocelularni karcinom pojavljuje u 89,26% analiziranih slučajeva. Demografski podaci o pacijentima također su slični, pri čemu veći broj pacijenata čine

muškarci, što je u skladu s nalazima oba rada koja ukazuju da muškarci značajno češće obolijevaju od karcinoma usne šupljine u odnosu na žene. Dodatno, pušačke navike pacijenata predstavljaju značajan faktor u oba istraživanja; u radu „Rekonstrukcija usne šupljine nakon Commando operacije“ (33) spominje se da je 89% pacijenata bilo pušači (33) (38).

Rezultati ovog istraživanja podupiru tri postavljene hipoteze. Elektivni zahvati zbog tumora u području glave i vrata, posebice planocelularnih karcinoma, predstavljaju najčešći uzrok traheotomija, dok muškarci češće prolaze ovaj zahvat u usporedbi s ženama. Također, privremene traheostome su statistički značajno zastupljenije od trajnih. Ovi podaci naglašavaju važnost rane dijagnostike i preventivnih mjera, osobito u muškoj populaciji i kod pacijenata s pušačkim navikama.

9. ZAKLJUČAK

Istraživanje je pokazalo da je traheotomija nužan i učinkovit kirurški zahvat u liječenju pacijenata s ozbiljnim opstrukcijama dišnih puteva, osobito kod onkoloških pacijenata. Analiza provedena na Klinike za kirurgiju lica, čeljusti i usta u KB Dubravi pokazuje da je karcinom glavni razlog za izvođenje ovog zahvata. Uočena je značajna razlika u učestalosti traheotomija između muškaraca i žena, pri čemu su muškarci bili dominantna skupina, a pušenje se pojavljuje kao glavni faktor rizika povezan s ovim zahvatom.

Jedna od zapažanja u ovom istraživanju jest razlika u zastupljenosti privremenih i trajnih traheostoma. Privremene traheostome su češće, što ukazuje na to da su mnogi pacijenti podvrgnuti traheotomiji zbog kratkoročne potrebe, kao što su dugotrajne operacije u maksilofacijalnom području ili akutne komplikacije u postoperativnom periodu.

Zaključeno je da traheotomija, unatoč svojim rizicima, predstavlja vitalnu mjeru u osiguravanju disanja kod pacijenata s ozbiljnim respiratornim problemima. Uloga medicinskog osoblja u prevenciji komplikacija i održavanju traheostome ključna je za uspjeh postoperativne njege.

10. POPIS LITERATURE

1. Goetz C, Burian NM, Weitz J, Wolff KD, Bissinger O. Temporary tracheotomy in microvascular reconstruction in maxillofacial surgery: Benefit or threat? *J Craniomaxillofac Surg.* 2019 Apr;47(4):642–6.
2. Pajić Matić I, Matić I, Vuković Arar Ž, Miškić B, Samardžić J. Traheotomirani palijativni pacijent. In 2017 [cited 2024 Sep 22]. p. 53–53. Available from: <https://www.croris.hr/crosbi/publikacija/prilog-skup/647575>
3. Hamada Muslih H. Textbook of head and neck basic anatomy. Wolters Kluwer, Lippincott Williams & Wilkins; 2022.
4. Anderson BW, Kortz MW, Black AC, Al Kharazi KA. Anatomy, Head and Neck, Skull. In: StatPearls [Internet]. Treasure Island (FL): StatPearls Publishing; 2024 [cited 2024 Sep 22]. Available from: <http://www.ncbi.nlm.nih.gov/books/NBK499834/>
5. Rotim K. Anatomija. Zagreb: Zdravstveno veleučilište Zagreb; 2017.
6. Andreis I, Jalšovec D. Anatomija i fiziologija. Zagreb: Školska knjiga; 2009.
7. Hiatt JL, Gartner LP. Textbook of Head and Neck Anatomy. Vol. Fourth Edition. 2010.
8. Grgurević L. Funkcionalna i topografska anatomija vratne kralježnice. Fizikalna i rehabilitacijska medicina. 2017;30(3–4):125–6.
9. Kohan EJ, Wirth GA. Anatomy of the Neck. *Clinics in Plastic Surgery.* 2014 Jan 1;41(1):1–6.
10. Roesch ZK, Tadi P. Anatomy, Head and Neck, Neck. In: StatPearls [Internet]. Treasure Island (FL): StatPearls Publishing; 2024 [cited 2024 Sep 22]. Available from: <http://www.ncbi.nlm.nih.gov/books/NBK542313/>
11. Cigić T. Ciste vrata [Internet] [info:eu-repo/semantics/masterThesis]. University of Zagreb. School of Medicine. Department of Otorhinolaryngology and Head and Neck Surgery; 2021 [cited 2024 Sep 22]. Available from: <https://urn.nsk.hr/urn:nbn:hr:105:533995>
12. Lukšić I. Maksilofacijalna kirurgija. Zagreb: Ljevak; 2019.
13. Waxenbaum JA, Reddy V, Bordoni B. Anatomy, Head and Neck: Cervical Nerves. In: StatPearls [Internet]. Treasure Island (FL): StatPearls Publishing; 2024 [cited 2024 Sep 22]. Available from: <http://www.ncbi.nlm.nih.gov/books/NBK538136/>
14. Aumuller G, Aust G, Engele J, Kirsch J. Anatomija 3. Medicinska naklada; 2018. (prerađeno izdanje).

15. Szmuk P, Ezri T, Evron S, Roth Y, Katz J. A brief history of tracheostomy and tracheal intubation, from the Bronze Age to the Space Age. *Intensive care medicine*. 2008 Mar 1;34:222–8.
16. Skitarelić N, Starčević R. *Traheotomija i njega traheotomiranih bolesnika*. Zadar: Sveučilište u Zadru; 2013.
17. Raimonde AJ, Westhoven N, Winters R. Tracheostomy. In: StatPearls [Internet]. Treasure Island (FL): StatPearls Publishing; 2024 [cited 2024 Sep 22]. Available from: <http://www.ncbi.nlm.nih.gov/books/NBK559124/>
18. Rastija A. *Traheotomija* [Internet] [info:eu-repo/semantics/bachelorThesis]. University of Pula. Faculty of Medicine; 2021 [cited 2024 Sep 22]. Available from: <https://urn.nsk.hr/urn:nbn:hr:137:920098>
19. Gupta S, Dixit S, Choudhry D, Govil D, Mishra RC, Samavedam S, et al. Tracheostomy in Adult Intensive Care Unit: An ISCCM Expert Panel Practice Recommendations. *Indian J Crit Care Med*. 2020 Jan;24(Suppl 1):S31–42.
20. Zdolec H. *Zdravstvena njega traheotomiranog pacijenta* [Internet] [info:eu-repo/semantics/bachelorThesis]. University North. University centre Varaždin. Department of Nursing; 2020 [cited 2024 Sep 22]. Available from: <https://urn.nsk.hr/urn:nbn:hr:122:439351>
21. University Hospital Centre Osijek, Clinic for Otorhinolaryngology and Head and Neck Surgery, J. Huttlera 4, 31000 Osijek, Croatia, Laurovic B. Review article - Nursing process in health care of a patient with tracheostomy. *SG/NJ*. 2013 Oct 26;208–14.
22. Mišćević E. *TRAHEOTOMIJA - ZNANJE I VJEŠTINE STUDENATA SESTRINSTVA* [Internet] [info:eu-repo/semantics/bachelorThesis]. University of Rijeka. Faculty of Health Studies; 2022 [cited 2024 Sep 22]. Available from: <https://urn.nsk.hr/urn:nbn:hr:184:638353>
23. Fuller C, Wineland AM, Richter GT. Update on Pediatric Tracheostomy: Indications, Technique, Education, and Decannulation. *Curr Otorhinolaryngol Rep*. 2021;9(2):188–99.
24. Friesen TL, Zamora SM, Rahmanian R, Bundogji N, Brigger MT. Predictors of Pediatric Tracheostomy Outcomes in the United States. *Otolaryngology–Head and Neck Surgery*. 2020;163(3):591–9.
25. Kurilj M. *Kirurški zahvati u općoj anesteziji u Odjelu za maksilofacijalnu kirurgiju, KBC Split: jednogodišnja studija* [Internet] [info:eu-repo/semantics/masterThesis]. University of Split. School of Medicine; 2018 [cited 2024 Sep 22]. Available from: <https://urn.nsk.hr/urn:nbn:hr:171:150309>

26. Head and Neck Carcinoma – Current Possibilities and Perspectives in Treatment. LV [Internet]. 2021 Sep 7 [cited 2024 Sep 22];143(7–8). Available from: http://lijecnicki-vjesnik.hlz.hr/pdf/7-8-2021/09_prgomet.pdf
27. Dhanuthai K, Rojanawatsirivej S, Thosaporn W, Kintarak S, Subarnbhesaj A, Darling M, et al. Oral cancer: A multicenter study. *Med Oral Patol Oral Cir Bucal*. 2018 Jan;23(1):e23–9.
28. Gillison ML, Castellsagué X, Chaturvedi A, Goodman MT, Snijders P, Tommasino M, et al. Eurogin Roadmap: comparative epidemiology of HPV infection and associated cancers of the head and neck and cervix. *Int J Cancer*. 2014 Feb 1;134(3):497–507.
29. Kolarić G. Kirurško liječenje tumora nosa i paranazalnih sinusa [Internet] [info:eu-repo/semantics/masterThesis]. University of Zagreb. School of Medicine. Department of Otorhinolaryngology and Head and Neck Surgery; 2014 [cited 2024 Sep 22]. Available from: <https://urn.nsk.hr/urn:nbn:hr:105:806044>
30. Delantoni A, Sarafopoulos A, Giannouli N, Rafailidis V. Maxillofacial inflammations visualized with ultrasonography. Description of the imaging features and literature review based on a characteristic case series. *J Ultrason*. 23(93):e80–9.
31. Aljinović Ratković N. Maksilofacijalna traumatologija. Zagreb: Klinička Bolnica Dubrava; 2003.
32. Antonescu I, Mani VR, Agarwal S. Traumatic injuries to the trachea and bronchi: a narrative review. *Mediastinum*. 2022 Sep 25;6:22.
33. Simon R. Rekonstrukcija usne šupljine nakon Commando operacije [Internet] [info:eu-repo/semantics/masterThesis]. University of Zagreb. School of Medicine. Chair of Maxillofacial Surgery and Dentistry; 2017 [cited 2024 Sep 22]. Available from: <https://urn.nsk.hr/urn:nbn:hr:105:260374>
34. Franjić M. Aktivnosti medicinske sestre kod laringektomiranih bolesnika [Internet] [info:eu-repo/semantics/bachelorThesis]. University of Split. University Department of Health Studies. Chair of Nursing; 2022 [cited 2024 Sep 22]. Available from: <https://urn.nsk.hr/urn:nbn:hr:176:918115>
35. Laurović B. Pregledni članak - Proces zdravstvene njege bolesnika s traheostomom. *Sestrinski glasnik*. 2013 Nov 25;18(3):208–14.
36. Mrzljak V, Plužarić J, Žarković G, Ban D, Švarc S. Smjernice za postupke u zdravstvenoj njezi bolesnika u kući. Zagreb: Hrvatska Komora Medicinskih Sestara; 2019.
37. Županić M. Zdravstvena njega u kući – nastavni tekstovi. Zagreb: Zdravstveno veleučilište; 2021.

38. Vrbanić F. Kirurško liječenje karcinoma usne šupljine [Internet] [info:eu-repo/semantics/masterThesis]. University of Zagreb. School of Medicine. Department of Maxillofacial Surgery and Dentistry; 2014 [cited 2024 Sep 22]. Available from: <https://urn.nsk.hr/urn:nbn:hr:105:603775>

11.POPIS SLIKA

Slika 2.2.1 Shematski prikaz regija limfnih čvorova vrata (I-VII)	6
Slika 3.1.1 Trahealna kanila od Lorenz Heister	10
Slika 3.3.1. Položaj pacijenta za traheotomiju	14
Slika 3.3.2. . Anatomija i topografija površine u odnosu na liniju reza	15
Slika 3.3.3. Pomicanje mišića lateralnim kukama	16
Slika 3.3.4. Otvor u dušniku.....	16
Slika 3.4.1. Bolesnik s trajnom traheostomom.....	18
Slika 3.5.1. A) Metalna trahealna kanila B) Silikonska trahealna kanila	19
Slika 3.5.2. Komplet standardne trahealne kanile.....	20
Slika 3.5.3. Armirani traheofleksi	21
Slika 3.5.4. Govorna trahealna kanila	22
Slika 3.5.5. A)T-silikonska kanila, B) T-silikonska kanila u traheji.....	23
Slika 4.2.1. Prošireni apsces u medijastinum i nakon operacije	33
Slika 4.2.2. Ludwigova angina	34
Slika 4.3.1. a) Pacijent s višestrukim ozljedama lica i s teškom ozljedom dišnih putova i traheostomom, b) MSCT prijeloma lica istog pacijenta.....	35
Slika 4.4.1. Radikalna disekcija vrata	37
Slika 4.4.2. Commando operacija i rekonstrukcija defekta fasciokutanim podlaktičnim režnjem.....	39
Slika 4.4.3. Radikalna maksilektomija	41

12.POPIS TABLICA

Tablica 7.1 Usporedba duljinom traheostoma prema spolu.....	48
---	----

13.POPIS GRAFIKONA

Grafikon 7.1. Pacijenti prema godini rođenja	48
Grafikon 7.2. Prikaz pacijenata prema ITM.....	49
Grafikon 7.3. Prikaz pacijenata prema pušačkim navikama	50
Grafikon 7.4. Prikaz broj izvedenih traheotomija prema godini.....	50
Grafikon 7.5 Prikaz razloga izvođenja traheotomije.....	51
Grafikon 7.6. Prikaz usporedbe tumora	52
Grafikon 7.7. Prikaz pacijenata prema tipu operacija	53
Grafikon 7.8. Prikaz usporedba hitnih i elektivnih traheotomija	54
Grafikon 7.9. Prikaz pacijenata prema spolu	55
Grafikon 7.10. Prikaz pacijenata duljini traheostome	56

14.PRILOZI

14.1. Prilog A- Potvrda etičkog povjerenstva KB Dubrava



Klinička bolnica Dubrava
Etičko povjerenstvo
Avenija Gojka Šuška 6
10000 Zagreb
Telefon: 091 / 4122-397
E-mail: povjerenstvo.eticko@kdb.hr

Broj odobrenja:
2024/0719-7

ETIČKO POVJERENSTVO
KLINIČKE BOLNICE DUBRAVA
U Zagrebu, 19. srpnja 2024.

PREDMET: Zamolba za odobrenje provođenja znanstvenog istraživanja pod naslovom:
„Traheotomija - analiza traheotomiranih pacijenata“
- odobrenje, daje se

Voditelj istraživanja: Doroteja Tomašević, bacc. med. techn.

Doroteja Tomašević, bacc. med. techn. podnijela je Etičkom povjerenstvu KB Dubrava zamolbu za odobrenje provođenja znanstvenog istraživanja pod naslovom: „Traheotomija - analiza traheotomiranih pacijenata“.

Na sjednici održanoj 19. srpnja 2024. godine, Etičko povjerenstvo u sastavu:
dr. sc. Marko Lucijanić, dr. med. – predsjednik, doc. dr. Marko Žarak, mag. – član, Željka Bilušić Perić, mag. iur – član, doc. dr. sc. Ante Bekavac – član, dr. sc. Nives Gojo Tomić, dr. med. – član, izv. prof. dr. sc. Ines Lazibat, dr. med. – član i Katarina Krković – zapisničar
ODOBRILO JE da se navedeno istraživanje provodi u KB Dubrava.

ETIČKO POVJERENSTVO KB DUBRAVA
dr. sc. Marko Lucijanić, dr. med.
PREDSJEDNIK



14.2. Prilog B- Izjava o autorstvu



Sveučilište
Sjever



SVEUČILIŠTE
SJEVER

IZJAVA O AUTORSTVU I SUGLASNOST ZA JAVNU OBJAVU

Završni/diplomski rad isključivo je autorsko djelo studenta koji je isti izradio te student odgovara za istinitost, izvornost i ispravnost teksta rada. U radu se ne smiju koristiti dijelovi tuđih radova (knjiga, članaka, doktorskih disertacija, magistarskih radova, izvora s interneta, i drugih izvora) bez navođenja izvora i autora navedenih radova. Svi dijelovi tuđih radova moraju biti pravilno navedeni i citirani. Dijelovi tuđih radova koji nisu pravilno citirani, smatraju se plagijatom, odnosno nezakonitim prisvajanjem tuđeg znanstvenog ili stručnoga rada. Sukladno navedenom studenti su dužni potpisati izjavu o autorstvu rada.

Ja, DOROTEJA TOMAŠEVIĆ (ime i prezime) pod punom moralnom, materijalnom i kaznenom odgovornošću, izjavljujem da sam isključivi autor/ica završnog/diplomskog (obrisati nepotrebno) rada pod naslovom TRAHEOTONJA - ANALIZA TRAHEOTONIRANIH PAKLJENATA (upisati naslov) te da u navedenom radu nisu na nedozvoljeni način (bez pravilnog citiranja) korišteni dijelovi tuđih radova.

Student/ica:

(upisati ime i prezime)

Doroteja Tomašević
(vlastoručni potpis)

Sukladno Zakonu o znanstvenoj djelatnosti i visokom obrazovanju završne/diplomske radove sveučilišta su dužna trajno objaviti na javnoj internetskoj bazi sveučilišne knjižnice u sastavu sveučilišta te kopirati u javnu internetsku bazu završnih/diplomskih radova Nacionalne i sveučilišne knjižnice. Završni radovi istovrsnih umjetničkih studija koji se realiziraju kroz umjetnička ostvarenja objavljuju se na odgovarajući način.

Ja, DOROTEJA TOMAŠEVIĆ (ime i prezime) neopozivo izjavljujem da sam suglasan/na s javnom objavom završnog/diplomskog (obrisati nepotrebno) rada pod naslovom TRAHEOTONJA - ANALIZA TRAHEOTONIRANIH PAKLJENATA (upisati naslov) čiji sam autor/ica.

Student/ica:

(upisati ime i prezime)

Doroteja Tomašević
(vlastoručni potpis)