

# Zdravstvena njega pacijenta s prijelomom torakalnog kralješka

---

Martić, Branka

Undergraduate thesis / Završni rad

2016

Degree Grantor / Ustanova koja je dodijelila akademski / stručni stupanj: **University North / Sveučilište Sjever**

Permanent link / Trajna poveznica: <https://um.nsk.hr/um:nbn:hr:122:409129>

Rights / Prava: [In copyright](#) / [Zaštićeno autorskim pravom.](#)

Download date / Datum preuzimanja: **2024-12-27**



Repository / Repozitorij:

[University North Digital Repository](#)





**Sveučilište  
Sjever**

**Završni rad br. 743/SS/2016**

**Zdravstvena njega pacijenta s prijelomom  
torakalnog kralješka**

**Branka Martić, 5283/601**

Varaždin, rujan 2016. godine





# Sveučilište Sjever

**Odjel za Biomedicinske znanosti**

*Završni rad br. 743/SS/2016*

## **Zdravstvena njega pacijenta s prijelomom torakalnog kralješka**

### **STUDENT**

Branka Martić /5283/601

### **MENTOR**

dr.med. Nenad Kudelić, viši predavač

Varaždin, rujan 2016. godine

# Prijava završnog rada

## Definiranje teme završnog rada i povjerenstva

ODJEL	Odjel za biomedicinske znanosti		
PRISTUPNIK	Branka Martić	MATIČNI BROJ	5283/601
DATUM	06.07.2016	KOLEGIJ	Klinička medicina III - Kirurgija
NASLOV RADA	Zdravstvena njega pacijenta s prijelomom torakalnog kralješka		
NASLOV RADA NA ENGL. JEZIKU	Medical care for patient with a thoracic vertebra fracture		
MENTOR	Nenad Kudelić, dr. med.	ZVANJE	viši predavač
ČLANOVI POVJERENSTVA	1. Marijana Neuberg, mag.med.techn., predsjednik		
	2. Nenad Kudelić, dr. med., mentor		
	3. Pavao Vlahek, dr.med., član		
	4. Melita Sajko, dipl.med.techn., zamjenski član		
	5.		

## Zadatak završnog rada

BROJ 743/SS/2016

OPIS

Uzroci ozljeđivanja kralježnice uglavnom su prometne nesreće, a ozljede koje izazivaju oštećenje torakalnog dijela kralježnice nastaju kao posljedica djelovanja izuzetno jake sile te se pojavljuju u sklopu politraume. Pravilnim izvanbolničkim i hitnim zbrinjavanjem ozljede smanjuje se rizik za daljnje komplikacije i što uspješniju postoperativnu rehabilitaciju. Cilj ovoga rada je prikazati pacijenta s prijelomom torakalnog kralješka, njegovu preoperativnu i postoperativnu zdravstvenu njegu.

U radu je potrebno :

- opisati anatomiju torakalnog kralješka
- objasniti mehanizam nastanka ozljede i hitno zbrinjavanje istih
- objasniti dijagnostiku i liječenje ozljede
- definirati sestrinske postupke zbrinjavnaja
- citirati navedenu literaturu

Varaždin, rujan 2016. godine

ZADATAK URUČEN

02.09.2016.



# ZAHVALA

Zahvaljujem mentoru dr.med. Nenadu Kudeliću na pomoći pri izradi ovog završnog rada. Hvala svim mojim radnim kolegama koji su mi pomogli prilikom mojeg školovanja, zamjenama smjena i dužim ostajenjem na poslu. Hvala svim mojim prijateljima na podršci i mojoj majci na požrtvornom radu za mene i vjeri u moj uspjeh.

Hvala prijateljici Ireni Iljazović na lektoriranju rada.

## Summary

In 50% of the cases car accidents cause spinal injuries. If the injuries are identified on time and treated appropriately, it is often possible to prevent a serious neurological deficit or the deterioration of the neurological status: the fate and future of the injured person depend greatly on the proper first approach to the patient. Injuries most commonly occur in the area between the 11th thoracic and the second lumbar vertebra, often occurring due to flexion-compression of the anterior section of the spine with distraction of the posterior segments, and as a result of the patient being tied with a seatbelt in two points. Fractures of the thoracic spine and the thoracolumbar junction can be divided into stable and unstable, stressing the importance of the posterior interspinous ligament for the spinal stability. The diagnosis is made with an X-ray image, a CT or an MRI analysis. Treatment can be conservative or surgical, depending on the type of fracture and complications. Every patient with a spinal fracture is approached individually: depending on the type and location of the fracture, other associated injuries and neurological damage. The specificity of the medical care of neurosurgical patients is evident from the approach to the patient and the way their needs are fulfilled, because they are mostly patients with multiple traumas, immobilized and feeling severe pain. Recognizing of the symptoms and the multidisciplinary approach during the preoperative and postoperative period with adequate nursing interventions and further rehabilitation of the patient are important components for every patient's final outcome.

**KEY WORDS :** thoracic vertebra, immobilization, pain, nurse, health care

## SAŽETAK

Prometne nesreće uzrokuju u 50 % slučajeva ozljede kralježnice. Pravodobnim prepoznavanjem ozljeda i odgovarajućim pristupom često je moguće spriječiti nastanak ozbiljnog neurološkog deficita ili pogoršanje neurološkog statusa: sudbina i budućnost bolesnika uvelike ovise o pravilnom prvom pristupu pacijentu. Ozljede su najčešće u području od jedanaestog prsnog do drugog slabinskog kralješka, nerijetko nastale fleksijom-kompresijom prednjeg dijela kralježnice uz distrakciju stražnjih dijelova, a kao posljedica vezivanja putnika s pojasom u dvije točke. Prijelome prsne kralježnice i torakolumbalnog spoja dijelimo na stabilne i nestabilne, naglašavajući važnost stražnjega interspinalnog ligamenta u spinalnoj stabilnosti. Dijagnoza se postavlja rendgenskim prikazom, CT-om ili MR obradom. Liječenje može biti konzervativno ili kirurško, ovisno o vrsti prijeloma i komplikacijama. Svakom se bolesniku s prijelomom kralježnice pristupa individualno: ovisno o tipu i mjestu prijeloma, drugim pridruženim ozljedama i neurološkom oštećenju. Specifičnost zdravstvene njege neurokirurških pacijenata očituje se u pristupu pacijentu i zbrinjavanju njegovih potreba jer su to uglavnom pacijenti s politraumom, imobilizirani i s izraženim osjećajem boli. Prepoznavanje simptoma te multidisciplinarni pristup u prijeoperacijskoj i poslijeoperacijskom razdoblju s odgovarajućim sestrinskim intervencijama i daljnjom rehabilitacijom pacijenta predstavljaju važnu komponentu za ishod stanja svakog pacijenta.

KLJUČNE RIJEČI : torakalni kralježak, imobilizacija, bol, medicinska sestra, zdravstvena njega



## Popis korištenih kratica

<b>GCS</b>	<i>Glasgow Coma Scale</i> Glasgowska ljestvica kome
<b>CT</b>	<i>Computed Tomography</i> Kompjutorizirana tomografija
<b>MR</b>	<i>Magnetic Resonance</i> Magnetna rezonancija
<b>AP</b>	Anteroposteriorno
<b>LL</b>	Laterolateralno
<b>VAS</b>	<i>Visual Analog Scale</i> Vizualna analogna skala
<b>AO/ASIF</b>	<i>Fracture and Dislocation Classification</i> Klasifikacija prijeloma i dislokacija

# SADRŽAJ

1.	Uvod.....	1
2.	Anatomija kralježnice .....	3
2.1.	Anatomija torakalnih kralježaka .....	5
3.	Mehanizmi nastanka ozljede kralježnice .....	7
3.1.	Hitno zbrinjavanje osoba sa sumnjom na ozljedu kralježnice.....	9
4.	Prsno-slabinski prijelomi kralježnice.....	11
4.1.	Kliničko – dijagnostički postupci.....	12
5.	Postupci liječenja .....	15
5.1.	Liječenje prijeloma prsne kralježnice i prsno-slabinskog spoja.....	16
5.1.1.	Konzervativni pristup..... <b>Pogreška! Knjižna oznaka nije definirana.</b>	
5.1.2.	Kirurško liječenje.....	17
6.	Prijem pacijenta na neurokirurški odjel i operacijski tijek.....	19
6.1.	Prijeoperacijska zdravstvena njega .....	20
6.1.1.	Svrha i ciljevi sestrinske skrbi u prijeoperacijskoj pripremi .....	20
6.1.2.	Sestrinske intervencije u prijeoperacijskoj pripremi pacijenta .....	21
6.1.3.	Sestrinske intervencije na dan operacije pacijenta.....	21
6.2.	Sestrinske dijagnoze u prijeoperacijskoj fazi .....	22
6.2.1.	Strah u/s ishoda operativnog zahvata.....	22
6.2.2.	Anksioznost u/s operativnog zahvata.....	24
6.3.	Poslijeoperacijska zdravstvena njega .....	26
6.3.1.	Prvi poslijeoperacijski dan .....	27
6.3.2.	Drugi i ostali poslijeoperacijski dani .....	28
6.4.	Sestrinske dijagnoze i sestrinsko – medicinski problemi kod pacijenta poslije operacije torakalnog kralješka .....	29
7.	Zaključak.....	36
8.	Literatura.....	37
9.	Popis slika i tablica .....	<b>Pogreška! Knjižna oznaka nije definirana.</b>



## 1. Uvod

Ozljede kralježnice i kralježnične moždine imaju učestalost od dvadeset do četrdeset osoba na milijun stanovnika godišnje. Budući da se radi o teškim ozljedama s ograničenim mogućnostima liječenja, nastala neurološka oštećenja s teškim stupnjem invalidnosti predstavljaju veliki zdravstveni i socijalno-ekonomski problem društva [1]. Uzroci ozljeđivanja kralježnice uglavnom su prometne nesreće koje čine otprilike polovinu prijavljenih slučajeva, zatim slijede nesreće prouzročene nasiljem i vatrenim oružjem. Ostale ozljede rezultat su padova pri kućnim ili sportsko-rekreativnim aktivnostima. Tri su puta učestalije ozljede kod muškaraca nego kod žena, a oko 80% ozlijeđenih u dobnoj su skupini od 18 do 25 godina [2].

Pravodobnim prepoznavanjem ozljeda i odgovarajućim pristupom često je moguće spriječiti nastanak ozbiljnog neurološkog deficita ili prevenirati pogoršanje neurološkog statusa: sudbina i budućnost bolesnika uvelike ovise o pravilnom prvom pristupu pacijentu [2].

Traumatske ozljede znaju biti zastrašujuće te mogu odvratiti pozornost medicinske sestre/tehničara od stanja koji neposredno životno ugrožavaju ozlijeđenika, a nisu uočljiva na prvi pogled. Zbog toga pristup ozlijeđenoj osobi mora biti brz i siguran [3]. Potrebno je procijeniti stupanj težine ozljede i visinu ozljede, tj. segment kralježnice [4].

Torakalnu frakturu i njezine posljedice opisao je i Hipokrat 400. god. prije Krista. U sedmom stoljeću našega doba Paulus iz EGINE primijenio je vanjsku fiksaciju napravom složenom od tankih daščica [2]. Ozljede koje izazivaju oštećenje prsne kralježnice i kralježaka nastaju kao posljedica djelovanja izuzetno jake sile te se u 80% slučajeva pojavljuju pri politraumama. Kraniocerebralne ozljede u sklopu ozljeda prsne kralježnice pojavljuju se u 65% slučajeva, od čega je 15% teških kraniocerebralnih ozljeda s GCS-om manjim od 8 [1].

Ciljevi liječenja postavljaju se na mjestu nesreće sprječavanjem daljnjeg ozljeđivanja (*advanced life support*), zaštitom vratne kralježnice čvrstim plastičnim ovratnikom, smještanje ozlijeđenog na posebno dizajniranu spinalnu podlogu tehnikom kotrljanja debla (*log-roll technique*) [2].

Prijem pacijenta na neurokirurški odjel hitan je, odnosno hitan s odgodom operacijskog zahvata zbog stabilizacije vitalnih znakova ili pokušaja konzervativnog načina liječenja. Kod hitnog operacijskog zahvata s odgodom prijeoperacijska obrada pacijenta vrši se u bolnici. Već nakon prikupljanja podataka medicinska sestra izrađuje plan zdravstvene njege i koordinira rad svih potrebnih djelatnosti. Planira edukaciju sukladno potrebama pacijenta te uključuje obitelj u rad s pacijentom, koliko je to moguće.

Detaljno daljnje uzimanje anamneze i/ili heteroanamneze daje dragocjene podatke prvenstveno o mehanizmu nastanka ozljeđivanja, zatim slijedi opći i neurološki pregled s diferencijacijom ozljede i visine lezije te daljnje neuroradiološko otkrivanje oblika i ekstenzivnosti ozljede [5].

Klinički nalaz ovisi o prijelomu i kreće se u rasponu od lokalne bolnosti do stanja s teškim neurološkim deficitom. Dijagnoza se postavlja rendgenskim prikazom, CT-om ili MR obradom. Liječenje može biti konzervativno ili kiruško, što ovisi o vrsti prijeloma i komplikacijama [4].

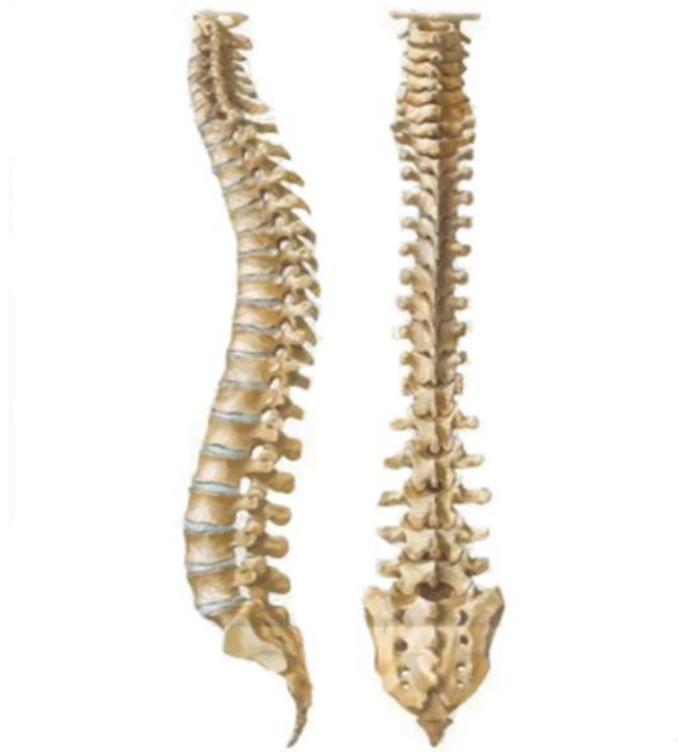Prijeoperacijska priprema pacijenta za predstojeći operacijski zahvat ima veliki utjecaj na ishod liječenja. Naglašena je važnost dobre psihološke pripreme pacijenta prije operacije, za daljnji tijek i ishod liječenja, te su opisane najčešće tehnike koje se primjenjuju kako bi za pacijenta boravak u bolnici bio što manje uznemirujuć i stresan. Radi se fizička priprema koja se odnosi na niz laboratorijskih i drugih pretraga koje se rutinski vrše kod svakoga pacijenta. Već prvoga postoperativnog dana pacijent započinje s rehabilitacijom.

Sveobuhvatan, suradnički timski pristup usmjeren je prema ciljevima prevencije, održavanja i obnove fizičkih, psihosocijalnih i emocionalnih potreba bolesnika.

## 2. Anatomija kralježnice

Kralježnica (*columna vertebralis*) je čvrsta i gipka koštana osovina trupa i središnji dio cijelog skeletnog sustava na koji se vežu njegovi ostali dijelovi. Zbog uspravnog stava tijela kralježnica je u čovjeka vertikalni stup, savijen u sagitalnoj ravnini u obliku dvostrukoga slova S. Pruža se posred leđne strane trupa i na kranijalni joj se kraj priključuje kostur glave, na grudni rebra i prsna kost, a preko njih kostur gornjih udova, dok je lumbalni spojen s kosturom donjih udova izgrađujući sa zdjeličnim kostima čvrsti zdjelični obruč.

Kralježnicu tvore 33 ili 34 kralješka i to: 7 vratnih (*vertebrae cervicales*), 12 prsnih (*vertebrae thoracicae*), 5 slabinskih (*vertebrae lumbales*), 5 križnih i na donjem kraju 4-5 trtičnih kralježaka (*vertebrae coccygeae*). Sastav je izražen formulom 7C-12Th-5L-5S-4(5)Co. Prema tome se u kralježnici može razlikovati pet odsječaka: vratni, prsni, slabinski, križni i trtični.



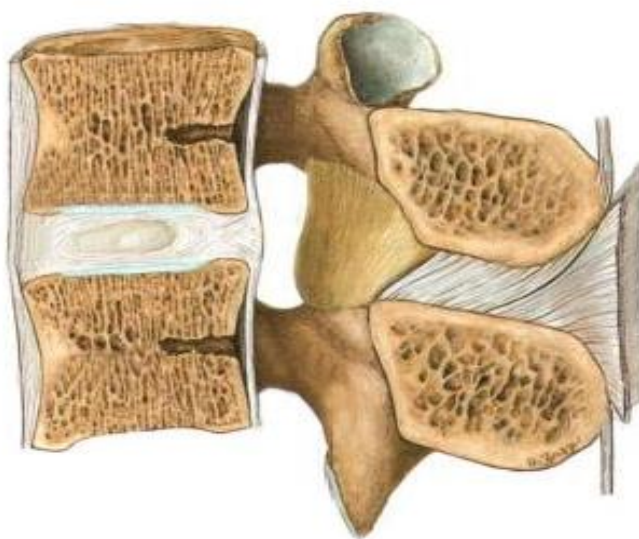
Slika 2.1. Kralježnica

<https://www.netterimages.com/vertebral-comun-the-spine-unlabeled-general-anatomy-frank-h-netter-7108.html>

Unutar kralježnice nalazi se kralježnički kanal (*canalis vertebralis*) u koji je uložena leđna moždina. Kanal tvore *foramina vertebralis* i spojevi kralježaka pa je on čvrsta i elastična cijev koja dobro štiti svoj sadržaj. Širina kanala varira. U vratnom i slabinskom dijelu on je širok i na presjeku trokutast, u prsnom dijelu uži s okruglim presjekom, a u slabinskom se također sužava i na presjeku dobiva poprečnobubrežasti oblik.

Na gornji kraj vertebralnog kanala kroz veliki otvor zatiljne kosti nadovezuje se lubanjska šupljina. Prema van se otvara preko *foramina intervertebralia* kroz koje živci, što izlaze iz leđne moždine, napuštaju osovinski kostur. Procjepi između lukova najširi su između lubanje i atlasa, zatim atlasa i epistrofeusa i između petog slabinskog i prvog križnog kralješka.

Spojevi među kralješcima su hrskavični - sinhondroze, vezivni - sindezmoze, zglobni - artikulacije. Između trupova susjednih kralježaka nalaze se vezivnohrskavične ploče označene kao *disci intervertebrales* koje oblikom odgovaraju terminalnim ploham trupova koje međusobno spajaju [6].

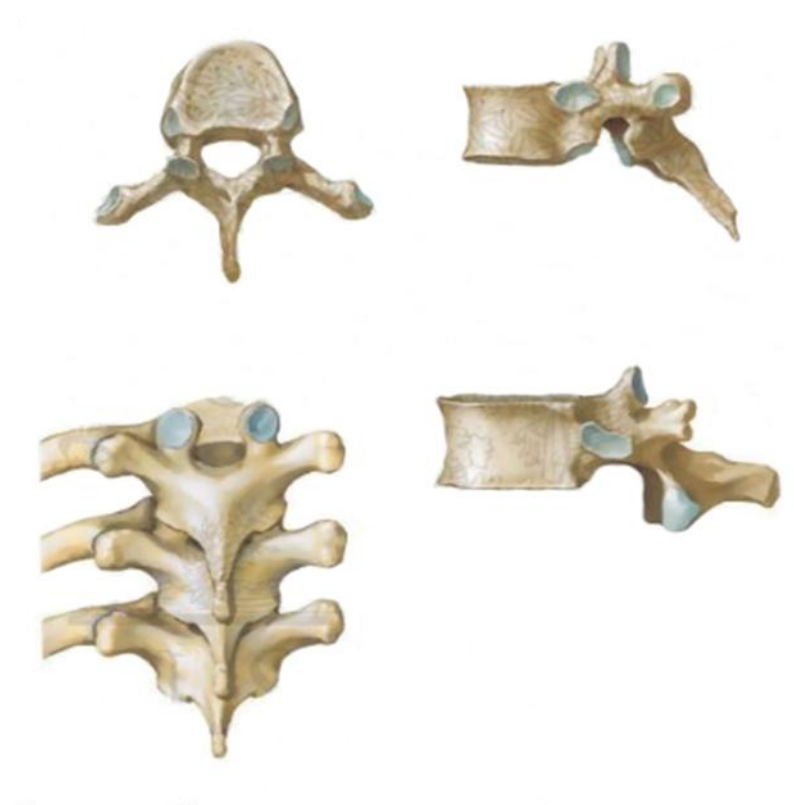

Slika 2.2. Sagitalni presjek kralješka i intervertebralnog diska

<http://www.ebah.com.br/content/ABAAAfV8AAK/atlas-of-human-anatomy-sobottav214e?part=3>

## 2.1. Anatomija torakalnih kralježaka

Metamerna raščlanjenost organizma u najvećoj je mjeri održana u grudnom dijelu pa je tu i diferencijacija koštanih segmenata najbolje izražena. Na prsnom kralješku (*vertebra thoracica*) razlikujemo trup (*corpus vertebrae*) i luk (*arcus vertebralis*). Trup se nalazi sprijeda, predstavlja najmasivniji i ujedno najvoluminozniji dio kosti, a građen je pretežno od spongiozne koštane tvari. Gornja i donja terminalna ploha ravne su i imaju donekle trokutast oblik, što je prikazano na slici 2.1.1. Prednja je strana u poprečnom smjeru konveksna, a u vertikalnom konkavna. Slična su izgleda i lateralne površine. Na njima se ističu po dvije male udubljene zglobne plohe za artikulaciju s rebrima: uz gornji rub leži *fovea costalis superior*, a uz donji *fovea costalis inferior*. Stražnja strana trupa poprečno je konkavna.



Slika 2.1.1 Torakalni kralješci

[http://www.netterimages.com/thoracic-vertebrae-unlabelad\\_general-anatomy-sobotta-v2-14?part=3](http://www.netterimages.com/thoracic-vertebrae-unlabelad_general-anatomy-sobotta-v2-14?part=3)



Između trupova susjednih kralježaka nalaze se *disci intervertebrales*, vezivnohrskavične ploče koje se drže na odgovarajućim terminalnim plohami i preko kojih se težina tijela prenosi s jednoga kralješka na drugi.

Luk (*arcus vertebralis*) je stražnji dio kralješka. To je spljoštena, u horizontalnoj ravnini jednostavno savijena, prema naprijed konkavna koštana šipka koja se pomoću dvaju korjenova, desnog i lijevog, priključuje na trup dorzalno u blizini gornje terminalne plohe. Konkavna strana luka zajedno sa stražnjom površinom korpusa omeđuje okrugao otvor, *foramen vertebrale*. U kralježnici ovi otvori čine *canalis vertebralis*, kanal u koji je uložena leđna moždina.

Korijen luka na svom gornjem rubu nosi plitak urez, označen kao *incisura vertebralis superior*, dok mu se na donjem rubu nalazi uvijek dublja *incisura vertebralis inferior*. Ovaj donji urez s gornjim na susjednom kaudalnom segmentu omeđuje otvor koji se naziva *foramen intervertebrale* jer se nalazi između dvaju susjednih kralježaka. Kroz intervertebralne otvore hrpteni kanal napuštaju živci koji izlaze iz leđne moždine.

Luk nosi sedam izdanaka: tri parna i jedan neparni. Parni su gornji zglobni, donji zglobni i poprečni nastavci, a neparan je šiljasti nastavak [6].

### 3. Mehanizmi nastanka ozljede kralježnice

Zdrava kralježnica može se znatno napregnuti i pritom održati svoju cjelovitost bez ozljeđivanja leđne moždine. No neki mehanizmi ozljeđivanja mogu nadvladati ove zaštitne mehanizme i prouzročiti ozljedu kralježnice i leđne moždine. Najčešće su to prekomjerno istežanje (hiperekstenzije), prekomjerno savijanje (hiperfleksija), pritisak (kompresija) i zakretanje (rotacija). Leđna moždina rjeđe bude ozlijeđena prilikom postraničnog naprežanja ili distrakcije [7].

Kako bi se mogao procijeniti mehanizam nastanka ozljeda, potrebno je poznavati kinematiku, granu mehanike koja se bavi proučavanjem gibanja nekoga tijela bez obzira na uzrok tog gibanja. Ozljede nastale gibanjem mogu biti uzrokovane mehaničkim djelovanjem tupe ili oštre sile (tablica 1.), misleći pritom na posljedicu u obliku mehaničkog oštećenja nastalog na ljudskom tijelu i odgovorne za najveći broj smrtnih slučajeva uzrokovanih traumom.

#### 1. OZLJEDE UZROKOVANE MEHANIČKIM DJELOVANJEM TUPE SILE

- **Nagla deceleracija prema naprijed (npr. sudar motornih vozila)**
- **Nagla okomita deceleracija (npr. padovi)**
- **Prijenos energije s tupih predmeta (npr. bejzbol palica)**

#### 2. OZLJEDE UZROKOVANE MEHANIČKIM DJELOVANJEM OŠTRE SILE

- **Projektili**
- **Oštri predmeti**
- **Padovi na fiksirane objekte (npr. ograda)**

Tablica 3.1. Temeljni mehanizmi ozljede nastali gibanjem [8]

Dvije su sile uključene u sraz: kidanje i kompresija. Kidanje nastaje zbog brže promjene brzine jednog organa ili neke strukture od brzine drugog organa ili strukture. Kompresija je rezultat izravnog pritiska između organa ili neke strukture [8]. Nagli pokret glave ili trupa izazvat će naprežanja koja mogu oštetiti koštane ili vezivne sastavnice kralježnice. Ozljeda kralježnice nalik je ozljedi bilo koje druge kosti u tijelu. Kao i kod drugih ozljeda kosti, najčešći je simptom bol, no ozljeđenik tu bol može i zanemariti ako ima i druge bolne ozljede. Na mjestu koštane ozljede može doći do spazma lokalnog mišićja. Ozljeda pojedinih živčanih korijena može biti posljedica ozljede koštanog dijela kralježnice uslijed čega se javlja bol na mjestu

ozljede, kljenut ili gubitak osjeta. Stoga znakovima koji mogu ukazivati na ozljedu kralježnice pripadaju križobolja, bolna osjetljivost kralježnice, bol pri pokretima leđa, očigledna deformacija ili vidljive rane na leđima, kljenut, slabost ili parestezije [7].

Prema važnom pitanju stabilnosti ozlijeđenog segmenta (važnom zbog opasnosti od naknadne ozljede živčanih elemenata ako je nestabilnost predviđena) sve ozljede dijelimo na stabilne i nestabilne. Prema očuvanju integriteta kože na zatvorene i otvorene s daljnjom podjelom na penetrantne i perforantne. Prema postojanju poremećaja u konfiguraciji normalnih anatomskih zavoja kralježnice razlikujemo ozljede kralježnice bez luksacije, ozljede sa subluksacijom te ozljede s luksacijom. Prema postojanju oštećenja živčanih struktura razlikujemo potpune lezije (transsekcija moždine praćena spinalnim šokom) i nepotpune lezije. Poznavanje ove podjele vrlo je važno pri procjeni ozljede kralježnice, odnosno proglašavanju ozljede kralježnice stabilnom ili nestabilnom. Denis je 1983. godine predložio novi koncept, danas općeprihvaćen, po kojem kralježnicu, torakalnu i slabinsku, dijeli na tri stupa ili kolumne. O toj procjeni ovisi i prvi pristup pacijentu, opseg preventivnih mjera prije kirurškog liječenja i postavljanje indikacije za kirurško liječenje. Ako je samo jedna kolumna oštećena, a preostale dvije imaju očuvan integritet, ozljeda kralježnice može se smatrati stabilnom i nema opasnosti, u najvećem broju slučajeva, od dodatne ozljede moždine. Ako su dvije ili sve tri kolumne ledirane, ozljedu kralježnice treba smatrati i liječiti kao nestabilnu.

Potpuni prekid autonomnih živčanih putova dovodi do pojave oštećenja moždine ispod Th 6 segmenta što rezultira neurogenim šokom, koji se očituje karakterističnim trijadom: hipotenzija, bradikardija, periferna vazodilatacija. U leziji ispod Th 6 potrebno je uvijek misliti na mogućnost hipotenzije uvjetovane pratećim ozljedama intratorakalnih i intraabdominalnih organa [2].

Olakotna je okolnost da ozljede kralježnice ne moraju nužno biti praćene ozljedom leđne moždine. Prema statističkim podacima, dokazi da je ozljedu kralježnice popratila i ozljeda leđne moždine postoje samo u 14 % slučajeva, ali kod bolesnika u besvjesnom stanju postoji veliki rizik od 15 do 20 % od ozljede kralježnice, zbog neprepoznavanja ozljeda. Ozljede su često višestruke, stoga treba ograničiti pokretljivost kralježnice besvjesnog ozlijeđenika [7].

### 3.1. Hitno zbrinjavanje osoba sa sumnjom na ozljedu kralježnice

Svaki put kad pacijent pretrpi ozbiljniju ozljedu, žali se na bol u glavi, vratu ili leđima: ima penetracijsku ozljedu, razderotinu ili kontuziju glave i vlasišta, ima promijenjeno stanje svijesti ili je bez svijesti iz nepoznatog razloga, treba razmišljati o imobilizaciji kralježnice.

Imobilizacija kralježnice započinje ručnom stabilizacijom vratne kralježnice, a nastavlja se postavljanjem ovratnika za imobilizaciju i drugih sredstva za imobilizaciju. Prije postavljanja ovratnika treba pogledati cijeli vrat jer je nakon postavljanja otežana inspekcija i palpacija tog područja. Ovratnik za imobilizaciju vratne kralježnice podupire glavu i vrat te održava neutralan položaj vratne kralježnice i podsjeća pacijenta da ne miče glavu i vrat. Imobilizacija kralježnice nije potpuna dok pacijent nije učvršćen na dugoj dasci. Prije postavljanja pacijenta na dugu dasku potrebno ga je okrenuti na bok, a dugu dasku postaviti paralelno uz ozlijeđenog. Dok je ozlijeđenik na boku i licem prema medicinskom osoblju, pregledava se stražnji dio leđa i stražnjica kako bi se uočile moguće ozljede. Ozlijeđenog je potrebno učvrstiti na dasci za imobilizaciju pomoću traka, pojasa ili zavoja postavljajući iste preko koštanih izbočenja ramena, zdjelice i gležnjeva. Ovakav način imobilizacije indiciran je najčešće kod ozlijeđenika u ležećem položaju ili prilikom brzog izvlačenja pacijenta, što je prikazano na slici 3.1.1.



*Slika 3.1.1 Imobilizacija kralježnice*

<https://medplant.ru/upload/iblock/66e/66e834480bfa503>

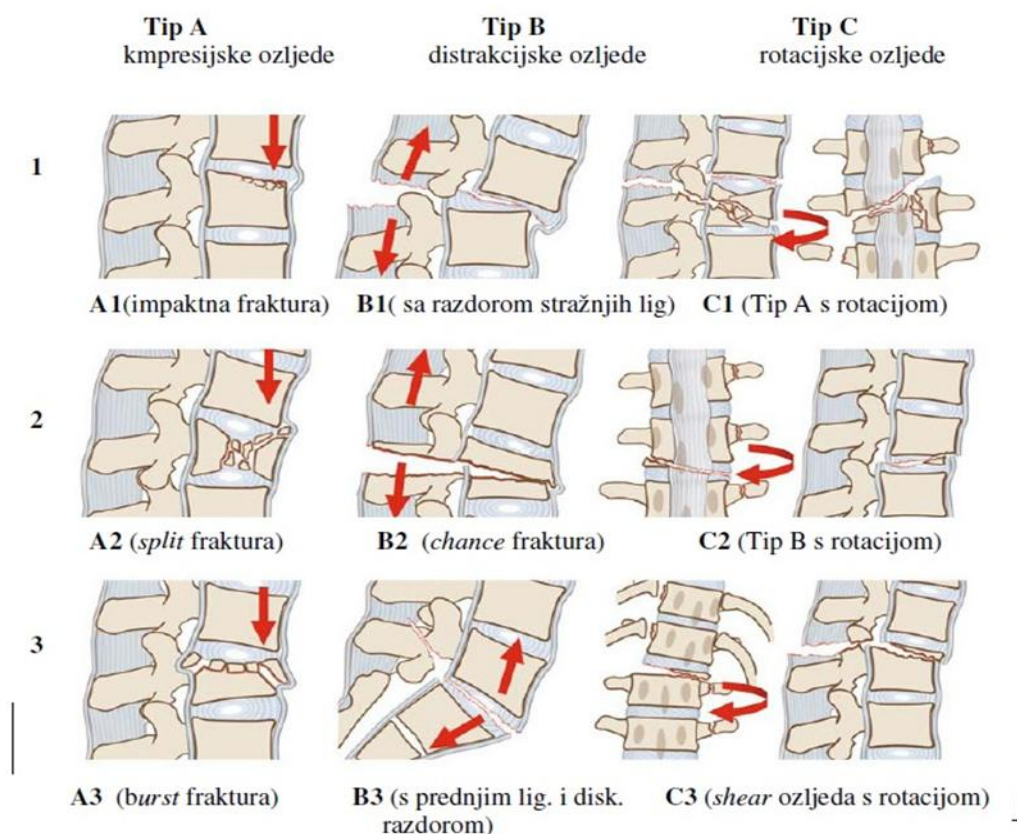
*77 a30blb5c2fc3946.jpg*

Uspješna imobilizacija kralježnice kod sjedećih pacijenata može se provesti kratkom daskom za imobilizaciju ili prslukom za imobilizaciju i izvlačenje. Rasklopna nosila koja su izrađena tako da se mogu razdvojiti po uzdužnoj osi upotrebljavaju se ili za premještanje ležećeg pacijenta sa sumnjom na ozljedu kralježnice na dugu dasku ili samo za imobilizaciju kralježnice.

Nakon imobilizacije i nakon svakog pomicanja unesrećenog mora se ponovno procijeniti krvotok, senzorna i motorička funkcija svih četiriju ekstremiteta. Potrebno je bilježiti svaku promjenu mentalnog statusa. Promjene stanja krvotoka, osjetne ili motoričke funkcije su značajan nalaz kod pacijenta s ozljedom kralježnice i mogu upućivati na trajni invaliditet. Obvezno je nadziranje stanja prohodnosti dišnih putova i disanja [3].

## 4. Prsno-slabinski prijelomi kralježnice

U ovom je dijelu kralježnice najviše prijeloma, preko 60 %. Podjela je vezana uz prijelome prsnih kralježaka u sastavu prsnog koša, prsno – slabinskog prijelaza te slabinskog i križnog segmenta. Najčešća je lokalizacija u području od jedanaestog prsnog do drugog slabinskog kralješka. Ozljede su nerijetko nastale fleksijom-kompresijom prednjeg dijela kralježnice uz distrakciju stražnjih dijelova, a kao posljedica vezivanja putnika s pojasom u dvije točke. U kostolomima ovog dijela kralježnice mogu biti ozlijeđene velike krvne žile retroperitonealnog prostora. Kralježnična moždina završava skeletotopski u visini prvog slabinskog kralješka tako da se susrećemo s lezijama u području moždine, konusa medularis i kaude ekvine. Ozljede neuralnih struktura pojavljuju se u 10-30 % svih traumatiziranih bolesnika. Često se susreću i izolirani prijelomi trnastih ili poprečnih nastavaka kralješaka, bilo pojedinačno ili u seriji [9].



Slika 4.1 Klasifikacija i slikoviti prikaz prijeloma

Klasifikacija i slikoviti prikaz prijeloma, doc.dr.sc. Goran Bujas: Ozljede kralježnice, preuzeto iz: N. Boss, M. Aebi, Spinal Disorders, Fundamentals of Diagnosis and Treatment, 2008

Često je citirana klasifikacija po Allanu i Fergusonu koja dijeli prijelome u šest grupa : kompresijsko-fleksijske, vertikalne kompresijske, kompresijsko ekstenzijske, distrakcijsko fleksijske i lateralno fleksijske. Max Abei i suradnici su modificirali, Blauth doradio, klasifikaciju temeljenu na AO/ASIF shemi. Klasifikacija započinje podjelom u tri osnovne grupe A, B, C. One se potom dijele u po tri podgrupe koje detaljnije diferenciraju prijelome. Ove podgrupe se opet dijele u po tri grupe, vodeći u sve precizniju dijagnostiku što je prikazano na slici 4.1 [9].

Prijelomi prsne kralježnice nemaju usuglašenu klasifikacijsku shemu te se koristi klasifikacija prijeloma torakolumbalnog spoja (Th XI-L II). Nicholle je prvi podijelio prijelome prsne kralježnice i torakolumbalnog spoja na stabilne i nestabilne, naglašavajući važnost stražnjega interspinalnog ligamenta u spinalnoj stabilnosti. U primjeni je i Holdsworthova podjela koja dijeli prijelome torakolumbalnog prijelaza u četiri skupine prema mehanizmu ozljeđivanja. Mehanizam ozljede određuje naziv prijeloma te se dijele u fleksijske, fleksijsko-rotacijske, ekstenzijske i kompresijske prijelome. Stabilnost prijeloma određuje se u odnosu na stražnji ligamentarni kompleks [1].

#### 4.1. Kliničko – dijagnostički postupci

Detaljno uzimanje anamneze i/ili heteroanamneze daje dragocjene podatke prvenstveno o mehanizmu nastanka ozljeđivanja, zatim slijedi opći i neurološki pregled s diferencijacijom ozljede i visine lezije te daljnje neuroradiološko otkrivanje oblika i ekstenzivnosti ozljede [9]. Prikazat ćemo najčešće provođenu dijagnostiku.

- Laboratorijske pretrage

U prvoj fazi zbrinjavanja bolesnika s ozljedama kralježnice laboratorijske pretrage nisu od velike važnosti i treba ih ograničiti na ispitivanje hemoglobina i hematokrita (procijena gubitka krvi), pregled urina (identificiranje pratećih urogenitalnih lezija) i analizu plinova u krvi (respiracijska insuficijencija). Ako zbog oštećenja na razini torakolumbalnog prijelaza sumnjamo na moguće ozljeđivanje gušterače, povećana amilaza i lipaza mogu potvrditi osnovanost sumnje (ne i u potpunosti isključiti postojanje lezije, ako je nalaz normalan) [2].

- Nativne rendgenske snimke kralježnice

Nerijetko su u manjim zdravstvenim ustanovama jedina dijagnostika, rade se kod svih bolesnika sa sumnjom na ozljedu kralježnice. Oko 2/3 ozljeda kralježnice mogu biti vidljive na inicijalnoj AP i LL snimci. Treba pratiti uzdužni kontinuitet prednje i stražnje korporalne linije da bi se uočio stepenički prekid [9]. Vertebrogramom se analiziraju osovina kralježnice, fiziološki i eventualni patološki zavoji, a zatim pojedini kralješci [2].

Za dijagnostiku torakalnog dijela kralježnice rabe se AP i profilne snimke. Uporaba nativnih rendgenskih snimki, odnosno rendgenske dijaskopije, vrlo je značajna prilikom izvođenja kirurških zahvata na kralježnici kad se želi provjeriti intraoperacijski položaj instrumenta i točna lokalizacija segmenta kralježnice koji se operira [4].

- Kompjutorizirana tomografija

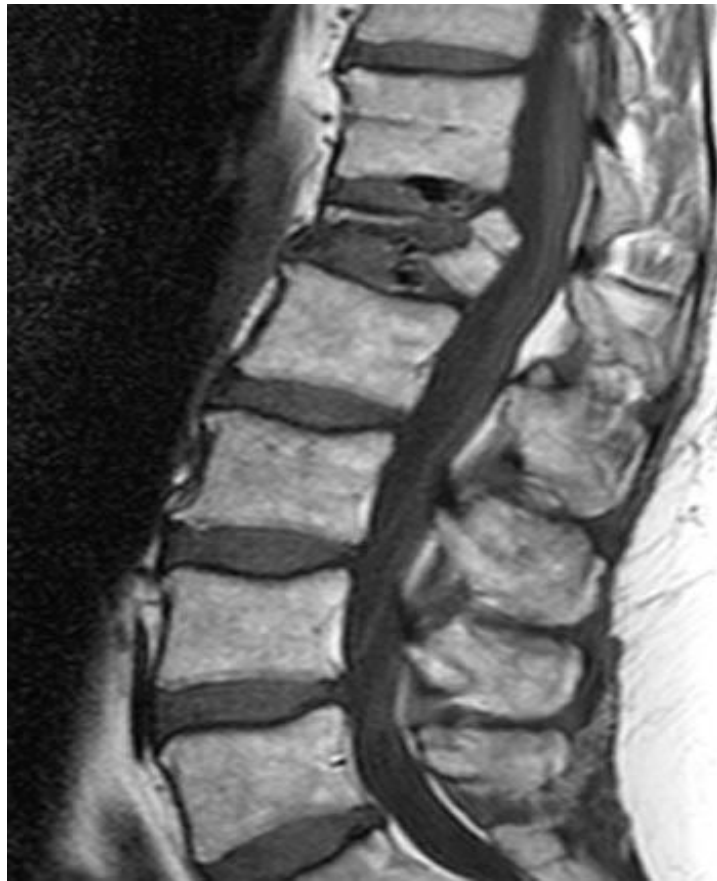Snimanje je indicirano u svim okolnostima kada je: kakvoća standardnih vertebrograma upitna, vertebrogrami upućuju na mogućnost postojanja lezije koja nije jasno prikazana, postoji sumnja na postojanje fragmenata kosti i/ili diska u spinalnom kanalu, postoji sumnja na leziju malih nastavaka kralježaka (*transversusa, spinosus, lamine, zglojni nastavci*) [2]. CT se pokazao dobrim u analizi koštanih promjena te aktualnih krvarenja [4].

- Magnetna rezonancija

Primjenjuje se za analizu promjena u mekim tkivima i u samoj spinalnoj meduli. Osim toga, magnetnom rezonancijom moguće je identificirati intraspinalne i intramedularne hematome, kontuzije moždine, edeme i sl. Vrlo je korisna pri utvrđivanju uzroka nastanka naknadnih pogoršanja, koja su obično uzrokovana hipoksijom i hipoperfuzijom, s posljedičnim edemom ili infarktom [2]. Prilikom snimanja MR-om također se primjenjuje kontrastno sredstvo. Magnetna rezonancija posebice je korisna u područjima gdje je pretraga CT-om manjkava [4].

Nedostatak upotrebe MR-a u hitnoj primjeni jeste dužina pretrage, poteškoće u monitoriranju npr. kod bolesnika na respiratoru, osjetljivost na metalne implantacijske materijale (izuzev titanijuma), zatvoreni prostor u kojem bolesnik boravi i cijena pretrage [9].





*Slika 4.1.1 Magnetna rezonancija prijeloma dvanaestog torakalnog kralješka*

*<https://radiologypics.com/20>*

*[13/04/21/thoracic-spine-compression-fractures-vertebra-plana/](https://radiologypics.com/2013/04/21/thoracic-spine-compression-fractures-vertebra-plana/)*

## 5. Postupci liječenja

### 1. Konzervativni :

- Mirovanje s krutim ovratnikom ili bez njega
- Skeletna trakcija određuje se 1,5 do 2 kg pomnožena sa segmentom ozljede
- *Halo-vest* vanjski fiksator
- Gipsana minerva
- Prsna i slabinska ortoza
- Farmakološki postupci (protuedemska i neuroprotektivna terapija)

### 2. Kirurški :

- Prednja spondilodeza i dekompresija
- Dorzalna spondilodeza, transpedunkularna vertebrosinteza
- Dorzalna transartikularna vertebrosinteza
- Dorzalna interlaminarna spondilodeza
- Dorzalna interspinozna vertebrosinteza [1]

Kod bolesnika s potpunom neurološkom lezijom koja se ne popravlja ni nakon 48 sati prognoza je loša, pa najvjerojatnije nikakva kirurška intervencija ni dekompresija živčanih elemenata neće rezultirati ikakvim poboljšanjem. U takvih bolesnika najčešće su indicirane odgođene operacije nakon stabiliziranja svih drugih tjelesnih funkcija. Cilj operacije torakolumbalne kralježnice je reponiranje dislociranih fragmenata i njihovo stabiliziranje, čime se sprječava razvoj deformacija i olakšava kasnija rehabilitacija.

Potpuno je oprječna situacija kod nepotpune lezije s napredujućim neurološkim deficitom: ovdje je indicirana žurna dekompresija, osobito ako je riječ o kompresiji korjenova ili kaude ekvine [2].

## 5.1. Liječenje prijeloma prsne kralježnice i prsno-slabinskog spoja

Unatoč brojnim klasifikacijama i podjelama prsne kralježnice i torakolumbalnog spoja, nema jasnog algoritma za liječenje ovih ozljeda. Postoje mnoge dvojbe glede odluke o kirurškom ili konzervativnom tretmanu takvih ozljeda. Osnovna je smjernica u liječenju stabilnost prijeloma.

Svakom se bolesniku s prijelomom kralježnice pristupa individualno: ovisno o tipu i mjestu prijeloma, drugim pridruženim ozljedama, neurološkom oštećenju te općem stanju pri ozljeđivanju.

### 5.1.1 Konzervativni pristup

Većina prijeloma prsne kralježnice i torakolumbalnog spoja su kompresijski stabilni prijelomi ili izolirani prijelomi stražnje kolumne. Kompresijski se prijelom konzervativno liječi trouporišnom ortozom koja preraspodjeljuje opterećenja na stražnju kolumnu koja je intaktna te na taj način sprječava nastanak kifoze. Izolirani prijelomi stražnje kolumne liječe se ortozom u trajanju 6-8 tjedana.

Konzervativni tretman vrši se kod bolesnika koji nemaju neuroloških oštećenja unatoč određenom stupnju nestabilnosti. Kod ovog tipa ozljeda koristi se imobilizacija Jewett-ortozom u trajanju 6-12 tjedana uz redovite radiološke kontrole svaka 4 tjedna. Ovisno o uspješnosti ovog liječenja dobivamo ranu mobilnost bolesnika, smanjen ostanak na bolničkom liječenju, uz naravno izbjegnute rizike kirurškog liječenja.

U slučaju razvoja značajnije nestabilnosti i neurološkog deficita tijekom konzervativnog liječenja indicirano je kirurško liječenje.

### 5.1.2 Kirurško liječenje

Cilj je kirurškog liječenja prijeloma kralježnice dekompresija spinalnoga kanala i rekonstrukcija spinalne osi kako bi se uspostavila stabilnost oštećenog segmenta.

Kirurškim liječenjem nestabilnih prijeloma također se preveniraju neoperacijske komplikacije koje nastaju kao posljedica dugotrajnog mirovanja i ležanja u bolničkom krevetu. To su primjerice plućne komplikacije, urinarne infekcije, duboka venska tromboza i dekubitus.

Primjenjuju se tri osnovna pristupa: prednji pristup (na tijela kalježaka), stražnji pristup (na neuralni luk i kralježničnu medulu) i postrano-stražnji pristup (za prošireni pristup na neuralni luk, moždinu i djelomično na stražnji dio tijela kralješka, koji se najčešće upotrebljava za pristup gornjim torakalnim kralješcima) [2].

Tijekom posljednjih dvaju desetljeća razvijeni su brojni sustavi za internu fiksaciju kralježnice. Kod bolesnika s kompletnim neurološkim deficitom ne očekujemo znatniji oporavak nakon dekompresije spinalnog kanala, dok se kod bolesnika s nekompletnim neuralnim lezijama nakon spinalne dekompresije možemo nadati dobrom neurološkom oporavku. Odgovarajuća se spinalna dekompresija može dobiti samo prednjim i anterolateralnim pristupom, dok stražnjim pristupom dobivamo samo trenutno poboljšanje jer postoji rizik kasnijeg razvoja neuroloških oštećenja uslijed razvoja posttraumatskog deformiteta.

Temeljem postupka ligamentotaksije 1967. g. stvoren je prvi sustav za stražnju fiksaciju koji je korišten godinama dok nisu primijećeni njegovi nedostaci koji se očituju u imobilizaciji velikog segmenta kralježnice (dva segmenta iznad i dva ispod oštećenog kralješka) te u neadekvatnoj imobilizaciji i čvrstoj sa slabo očuvanom kralježničnom osi. Osmišljeni su i drugi sustavi za fiksaciju kralježnice kao posljedica traženja idealnog sustava za preraspodjelu težine po kolumnama.

Danas postoje fiksatori kralježnice za prednji pristup pomoću kojih se zamjenjuje trup kralješka, intervertebralni disk i prednji uzdužni ligament. Funkciju srednje i stražnje kolumne preuzeo je transpedunkularni sustav koji su sredinom osamdesetih godina prošlog stoljeća uveli Dick i Cotrel-Dubousset [1].

Stražnja unutrašnja fiksacija pedikularnim vijcima posljednjih godina najprimjenjivija je tehnika: na implantirane čelične ili vitalijske implantate postavljaju se kompleksni sustavi za kontrakciju i distrakciju, čijim je manipuliranjem moguće korigirati znatne dislokacije i deformacije. Ovakva čvrsta stabilizacija kralježnice znatno ubrzava mobiliziranje bolesnika i sam proces koštane fuzije u ozlijeđenom segmentu [2].

Pristup prsnoj kralježnici može biti s prednje ili stražnje strane. Uobičajeno se koristi stražnja strana dok je prednji pristup, kroz prsni koš, rjeđi. Slično je i kod slabinskog dijela kralježnice gdje je prednji prilaz kroz retroperitoneum povremen, a stražnji učestaliji. Pristup na isti prijelom s prednje i stražnje strane kombinirani je i koristi se kod 360° C fiksacije.

Pristup kralježnici sa stražnje strane jednostavan je jer se ona nalazi površno, zaštićena kožom, fascijom i muskulaturom. Za ulazak u kanal potrebno je skidanje lamine ili njezinog dijela, a može se pristupiti između lamina otvaranjem žutog ligamenta. Korporektomija je otklanjanje trupa kralješka. Operacijski zahvati izvode se mikrokirurškom tehnikom uz pomoć raznih operacijskih pomagala u operacijskoj dvorani: monopolarni kutor, bipolarne pincete, laser, ultrazvučna pumpa, intraoperacijski RTG, CT pa čak i MR. Od pomoći je i tzv. neuronavigacija, ciljno navođenje, kojom se mogu postaviti transpedunkularni vijci bez dodatnog RTG zračenja.

Zbog nestabilnosti, koja je posljedica ozljede i sekundarno operacije, često je potrebno učiniti stabilizaciju. U tu svrhu koriste se autotransplantati i razni implantacijski materijali kao što su vijci raznih oblika i veličina (kortikalni, spogiozni, poliaksijalni, s mogućnošću zaključavanja, šipke, pločice, kukice, umjetni diskusi, dijelovi kralježaka). Implantacijski materijal danas je uglavnom od titanijuma radi biološke podnošljivosti, čvrstoće i kasnije mogućeg ponavljanja MR-a. Implantacijski materijal može se i ne mora ukloniti, nakon što se završi biološka vertebrosinteza [9].

## 6. Prijem pacijenta na neurokirurški odjel i operacijski tijek

Prijem pacijenta na neurokirurški odjel, ako zahtijeva hitno operacijsko liječenje, složeni je proces i obuhvaća niz postupaka koji zahtijevaju stalan nadzor i promatranje pacijenta. Zdravstvena skrb pacijenta započinje izvanbolničkim zbrinjavanjem pacijenta i transportom do prve bolnice, prijemom na hitni objedinjeni prijem ili hitni kirurški prijem. Slijedi kliničko-dijagnostička obrada i prijem pacijenta na neurokirurški odjel te daljnja preoperativna, operativna i postoperativna zdravstvena njega. Specifičnost zdravstvene njege neurokirurških pacijenata očituje se u pristupu pacijentu i zbrinjavanju njegovih potreba jer su to uglavnom pacijenti s politraumom, imobilizirani i s izraženim osjećajem boli. Medicinska sestra treba posjedovati vještine i znanje kako bi mogla bolesniku pružiti kvalitetnu zdravstvenu njegu. Prepoznavanje simptoma te multidisciplinarni pristup u preoperativnom i postoperativnom razdoblju s odgovarajućim sestrinskim intervencijama te daljnjom rehabilitacijom pacijenta predstavljaju važnu komponentu za ishod stanja svakog pacijenta.

Proces zdravstvene njege počinje kada pacijent uđe u zdravstveni sustav. On je često vrlo složen kad se primjenjuje kod bolesnika koji imaju složene višestruke potrebe. Specifične potrebe svakog bolesnika treba individualno procijeniti te je proces planiranja individualiziran. Proces planiranja za neurokirurškog bolesnika mora biti organiziran drugačije nego za bolesnika s nekim drugim problemima iako su koraci u procesu isti. Proces se može podijeliti na pripremnu fazu i fazu aktivne suradnje. U pripreмноj fazi djelatnici iz svake discipline samostalno procjenjuju bolesnika i njegove potrebe iz vlastite perspektive. Zdravstvena njega usredotočava se na održavanje netaknutih funkcija i sprječavanje komplikacija te nastanka novih deficita. Nakon što je bolesnik stabiliziran, tim počinje raditi i aktivno surađuju u procesu [5].

Po prijemu pacijenta na odjel, u svrhu hitnog elektivnog zahvata, medicinska sestra prikuplja podatke radi formiranja sestrinske anamneze i izrade plana zdravstvene njege. Mjere se vitalni parametri, provodi se fizikalni pregled pacijenta, antropometrijska mjerenja te se utvrđuje način prehrane pacijenta i moguće alergijske reakcije.

## 6.1. Prijeoperacijska zdravstvena njega

Svrha je prijeoperacijske pripreme pacijenta osigurati najbolju moguću fizičku, psihološku, socijalnu i duhovnu pripremu za kirurški zahvat. Pristanak informiranog pacijenta znači da je pacijent u potpunosti informiran o indikacijama za operaciju, mogućnosti alternativnog liječenja, potencijalnim rizicima i ograničenjima te o privremenom ili trajnom invaliditetu nakon operacije. Liječnik osigurava informirani pristanak. S obzirom da razina svijesti ili sposobnosti bolesnika da razumije ono što mu se objašnjava može biti promijenjena, preporuča se da član obitelji bude prisutan tijekom informiranja o proceduri i stanju bolesnika.

Ako je bolesnik svjestan i orijentiran, operativni zahvat može uzrokovati tjeskobu. Dolazi do pojave straha od gubitka života ili mogućeg invaliditeta. Mnogi bolesnici strahuju da će biti na teret svojim obiteljima.

Medicinska sestra provodi najviše vremena uz bolesnika, stoga mora obratiti pažnju na ono što govori te treba pomoći bolesniku razriješiti njegove nedoumice i strahove. Medicinska sestra treba uključiti bolesnika u planiranje i provedbu zdravstvene njege, što će pridonijeti tome da on stekne povjerenje, postavlja pitanja, izražava svoju nesigurnost i strah, a sve to pridonosi uspješnoj pripremi za neurokirurški zahvat [5].

### 6.1.1 Svrha i ciljevi sestrinske skrbi u prijeoperacijskoj pripremi

- Plan zdravstvene njege izrađuje se za svakog bolesnika posebno na osnovi sustavno i ciljano utvrđenih potreba kako prije zahvata, tako i za vrijeme boravka pacijenta u operacijskoj dvorani te nakon operacije
- Da bolesnik što bolje podnese fizičku i psihičku pripremu za operativni zahvat
- Što brži oporavak i odlazak prema centru za rehabilitaciju ili kući
- Bolesnik će biti fizički i psihički pripremljen za operacijski zahvat
- Bolesnik i njegova rodbina imat će potporu
- Primit će propisanu medikamentoznu terapiju
- Bit će komplementirana medicinska dokumentacija
- Bolesnik će biti educiran – usvojit će potrebna znanja o vježbama i ponašanju nakon operacije [11]

### 6.1.2 Sestrinske intervencije u prijeoperacijskoj pripremi pacijenta

- Bolesnika psihički i fizički pripremiti za operacijski zahvat
- Aplicirati propisanu medikamentoznu terapiju
- Pripremiti medicinsku dokumentaciju
- Educirati bolesnika o vježbama i ponašanju nakon operacije [11]
- Kontrola vitalnih funkcija
- Kontrola krvnih nalaza i interreakcije
- Priprema probavnog trakta
- Prevencija duboke venske tromboze (niskomolekularni heparin)

### 6.1.3 Sestrinske intervencije na dan operacije pacijenta

- Potrebno je promatrati bolesnika, dati mu podršku
- Objasniti sve što bolesniku nije jasno
- Bolesnik je natašte
- Potrebno je izmjeriti i kontrolirati vitalne znakove, u slučaju patoloških vrijednosti obvezno obavijestiti liječnika
- Zubna proteza, naočale, sat, sve vrijedne stvari bolesnika pohranjuju se u bolnički sef
- Bolesnik sam ili uz pomoć sestre obavlja toaletu – kupanje s propisanim sredstvom za antiseptično kupanje
- Bolesnika se podsjeti da mokri ako nema kateter
- Ako je liječnik odredio bandažiranje nogu, postavljaju se elastični zavoji [11]
- Pripremiti operativno polje: šišanje, brijanje, po odredbi liječnika
- Pola sata prije odlaska u operacijsku dvoranu ili na poziv iz dvorane daje se predmedikacija
- Objasniti bolesniku da će se osjećati omamljeno i žedno zbog lijekova koje je primio i skladu s tim upozoriti ga da ne ustaje iz kreveta
- Pripremiti medicinsku i sestrinsku dokumentaciju te osigurati prijevoz bolesnika u operacijsku dvoranu [5]



## 6.2. Sestrinske dijagnoze u prijeperacijskoj pripremi

### 6.2.1 Strah u/s ishoda operativnog zahvata

Strah je negativan osjećaj koji nastaje usred stvarne ili zamišljene opasnosti.

Prikupljanje podataka:

- Prikupiti podatke o činjenicama koje dovode do osjećaja straha
- Prikupiti podatke o prijašnjim strahovima
- Prikupiti podatke o intenzitetu straha
- Prikupiti podatke o metodama suočavanja sa strahom, prikupiti podatke o stresu i sučeljavanju sa stresom
- Prikupiti podatke o fizičkim manifestacijama straha

Kritični čimbenici:

- Bolničko liječenje
- Operativni zahvat
- Anestezija
- Bolest
- Bol
- Prijetnje fizičkoj i emocionalnoj cjelovitosti
- Prijetnja socioekonomskom statusu
- Promjena stila života

Vodeća obilježja:

- Izjava pacijenta o strahu
- Napetost i tjeskoba
- Osjećaj izoliranosti
- Neizvjesnost
- Manjak koncentracije
- Panika i impulzivost [13]
- Simptomi kao što su: blijeda koža, znojenje, proširene zjenice, tahikardija, vrtoglavica, proljev, povraćanje, grčevi, tahipnea
-

### Ciljevi:

- Smanjiti simptome straha
- Pacijent će znati primijeniti metode suočavanja sa strahom
- Pacijent će opisati smanjenu razinu straha [13]

### Intervencije medicinske sestre su:

- Ispraviti zablude i pogrešna tumačenja
- Pružiti emocionalnu i psihološku potporu
- Stvoriti profesionalan empatijski odnos
- Pružiti pomoć bolesniku da identificira izvor straha
- Stvoriti osjećaj povjerenja i pokazati stručnost
- Opažati neverbalne izraze straha
- Primjereno reagirati na bolesnikove izjave
- Poučiti bolesnika o postupcima/procedurama koje će se provoditi
- Koristiti razumljiv jezik pri poučavanju i informiranju bolesnika
- Govoriti polako i umirujuće
- Omogućiti bolesniku sudjelovanje u donošenju odluka
- Biti strpljiv u razgovoru i osigurati dovoljno vremena
- Usmjeravati bolesnika od negativnih misli prema pozitivnim
- Poticati obitelj da se uključi u aktivnosti koje promiču pacijentov osjećaj sigurnosti i zadovoljstva [5]

### Evaluacija:

- Pacijenta nije strah
- Pacijent verbalizira smanjenu razinu straha [13]

## 6.2.2 Anksioznost u/s operativnog zahvata

Nejasan osjećaj nelagode praćen psihomotornom napetošću, panikom, tjeskobom, najčešće uzrokovan prijetećom opasnošću, gubitkom kontrole i sigurnosti s kojom se pojedinac ne može suočiti.

Prikupljanje podataka:

- Procijeniti stupanj anksioznosti pacijenta
- Procijenti pacijentove metode suočavanja s anksioznošću i stresom razgovorom s pacijentom ili njegovom obitelji
- Saznati od pacijenta povezanost između pojave anksioznosti i činitelja koji do nje dovode
- Fizikalnim pregledom utvrditi postoje li znaci samoozljeđivanja

Kritični čimbenici:

- Dijagnostičke i medicinske procedure/postupci
- Prijetnja fizičkoj i emocionalnoj cjelovitosti
- Promjena uloga
- Strah od smrti
- Smanjena mogućnost kontrole okoline
- Nepoznati čimbenici – nema razloga za nastajanje vodećih obilježja

Vodeća obilježja:

- Hipertenzija, tahikardija i tahipnea
- Razdražljivost i umor
- Verbalizacija straha i napetosti
- Osjećaj bespomoćnosti
- Otežano suočavanje s problemom
- Smanjena komunikacija
- Plačljivost i otežan san

Ciljevi:

- Pacijent će se pozitivno suočiti s anksioznošću
- Pacijent će znati opisati smanjenu razinu anksioznosti [16]

### Sestrinske intervencije:

- Ako je moguće anamnezom/heteroanamnezom doći do informacija o pacijentovom psihosocijalnom statusu prije ozljede i koje su mu uobičajene metode suočavanja s bolešću
- Odrediti pacijentovu razinu neovisnosti i razinu na kojoj mu je ugodno raspravljati o svojim osjećajima
- Upoznati pacijentovu kulturnu i religijsku pozadinu
- Pomoći pacijentu naučiti se nositi s promjenama u samopouzdanju, neovisnosti i seksualnosti [12]
- Poticati bolesnika da izrazi svoje osjećaje
- Poticati bolesnika da potraži pomoć od medicinske sestre ili bližnjih kada osjeti anksioznost
- Poučiti bolesnika pravilnom uzimanju anksiolitika te kontrolirati i nadzirati uzimanje terapije [5]
- Opažati neverbalne izraze anksioznosti
- Redovito informirati pacijenta o tretmanima i planiranim postupcima
- Omogućiti pacijentu da sudjeluje u donošenju odluka
- Podučiti pacijenta i pomoći mu u primjeni tehnika relaksacije: vježbe dubokog disanja i mišićne relaksacije, okupacijska terapija, humor, različiti distraktori

### Evaluacija:

- Pacijent prepoznaje znakove anksioznosti i verbalizira ih
- Pacijent se pozitivno suočava s anksioznošću
- Pacijent opisuje smanjenu razinu anksioznosti

### 6.3. Poslijeoperacijska zdravstvena njega

U poslijeoperacijskom razdoblju se pacijent nakon izlaska iz operacijske sale premješta u sobu za buđenje ili odjel intenzivnog liječenja na kojem se zadržava 48 do 72 sata nakon operacije potom se premješta na odjel neurokirurgije . U nekim se bolnicama bolesnik iz sobe za buđenje vraća na odjel odmah nakon operacije, ovisno o opsegu i lokalizaciji zahvata. Svrha je poslijeoperacijske njege što prije postići stanje u kojem će pacijent samostalno zadovoljavati svoje potrebe. Zdravstvena njega neurokirurških pacijenata u ranom postoperativnom razdoblju usmjerena je na praćenje pacijentova stanja, otklanjanje ili smanjenje tjelesnih simptoma i prepoznavanje komplikacija.

Medicinska sestra u procjeni treba identificirati promjene koje mogu biti suptilne i brze. Trenutne rezultate procjene treba usporediti s početnim nalazima. Procjena uključuje :

- Vanjski izgled ( boja kože)
- Razina svijesti
- Zjenične reakcije
- Očni pokreti
- Senzorna funkcija
- Motorna funkcija
- Vitalni znakovi

Učestalost procjene ovisi o stabilnosti bolesnika i vremenu proteklom od operacije. Procjena se radi svakih 15 do 30 minuta 8 do 12 sati nakon operacije, a zatim svaki sat sljedećih 12 sati. Kada se pacijent stabilizira, procjena se radi svaka 4 sata.

Redovito treba provjeravati elektrolite u krvi, po odredbi liječnika, kako bi se na vrijeme ustanovio eventualni disbalans. Smanjena razina natrija i klorida može uzrokovati slabost, pospanost i komu, a smanjena razina kalija rezultira konfuzijom.

Nužno je kontrolirati drenažu i drenažni sadržaj, urinarni kateter, pratiti diurezu. Bolesnika se stavlja u odgovarajući položaj: na bok ako je moguće, ako mora ležati na leđima, okrenuti mu glavu na stranu, povišeni položaj. Ako mu je hladno, potrebno je bolesnika utopli. Primiti dokumentaciju o pacijentu te provjeriti odredbe za postoperativno praćenje, primjenu terapije, drenaži. Kontrolirati zavoj na operacijskoj rani te provjeriti i ispod tijela pacijenta, o eventualnom krvarenju obavijestiti liječnika [5].


### 6.3.1 Prvi poslijeoperacijski dan

Poslijeoperacijska zdravstvena njega usmjerena je sljedećem:

- Stalna procjena i promatranje pacijenta u svrhu ranog prepoznavanja komplikacija
- Osigurati udobnost
- Kontrolirati cijeljenje operativnog mjesta
- Kod položaja u krevetu ; pacijent leži na tvrdom madracu
- Mjeriti vitalne znakove
- Procjena neuroloških znakova, posebice mogućnosti pomicanja nogu i osjet dodira na nogama
- Poticati pacijenta na pomicanje ekstremiteta dok leži u krevetu (pasivne vježbe 4 puta dnevno)
- Poticati vježbe dubokog disanja svaka 2 sata. Kašljanje može pojačati bol pa je potrebno provjeriti s liječnikom treba li se poticati kašalj
- Procijeniti kod pacijenta mogućnost nastanka atelektaze i pneumonije
- Mjeriti diurezu
- Procijeniti nastanak distenzije abdomena i procijeniti peristaltiku
- Mjeriti unos i iznos tekućine
- Primijeniti intravenozne tekućine preme odredbi liječnika
- Započeti s prehranom pacijenta kada se suzbije mučnina i peristaltika postane čujna
- Promatrati zavoje, tupfere zbog znakova sekreta (krvi li cerebrospinalne tekućine)
- Osigurati stroge aseptične uvjete prilikom previjanja
- Objasniti da su spazmi najvjerojatnije posljedica mišićne iritacije zbog operacije
- Primijeniti ordinirane lijekove protiv boli i nelagode [5]
- Primjena nefrakcioniranog ili niskomolekularnog heparina
- Pacijentu se dopušta ustajanje iz kreveta prvi ili drugi postoperativni dan

### 6.3.2 Drugi i ostali poslijeoperacijski dani

Drugi postoperativni dan pacijenti se mobiliziraju uz vanjsku rasterećujuću ortožu. Pacijenta treba upozoriti na mogućnost vrtoglavice prilikom ustajanja iz kreveta. Samostalno obavlja osobnu higijenu i fiziološke funkcije. Prsno-slabinske ortože konstruirane su tako da budu što ugodnije i da omogućavaju održavanje osobne higijene.



*Slika 6.3.2.1 Hiperekstenzijska ortoza s okvirom*

*<http://www.protetikamodular.hr/sadrzaj/207->*

*LEDA\_KRALJEZNICAHiperekstenzijska\_ortoza\_s\_okvirom\_28R15\_*

Pacijentima se ortože postavljaju prilikom svakog ustajanja. Ona ograničava postranično savijanje i rotaciju gornjeg dijela tijela, imaju posebno zatvaranje, lagane su i sigurne za primjenu. Opseg i visina ortože prilagođavaju se prema pacijentu. Posebne indikacije za ortožu kompresivni su prijelomi u području donjeg torakalnog i lumbalnog dijela kralježnice bez neuroloških oštećenja. Učinci su reklinacija kralježnice na torakolumbalnom prijelazu.

Medikamentozna terapija se i dalje primjenjuje kod izražene boli. Fizikalna terapija provodi se na odjelu, ali potrebno je i pacijenta poticati da u krevetu provodi pasivne i aktivne vježbe 5 puta dnevno. Uz pomoć fizioterapeuta ili medicinske sestre tijekom dana će slobodno ustati iz kreveta radi obavljanja fizioloških funkcija. Redovno se nastavlja mjerenje vitalnih parametara, mjerenje unosa i iznosa tekućine. Kontrola peristaltike crijeva i po potrebi primjena laksativa.

Petog poslijeoperacijskog dana liječnik/operator previja ranu, pacijent dobije usmene i pisane upute te samostalno odlazi kući.

Bolesnik prilikom otpusta dobiva pisane upute o:

- Nastavku fizikalne terapije
- Uzimanju analgetika
- Skidanju flastera/zavoja s rane
- O načinu izvršavanja osobne higijene
- Izbjegavanju naglih pokreta
- Ne preporučava se vožnja automobilom
- Korekciji tjelesne težine ako je potrebno
- Kontrolnom pregledu

#### 6.4. Sestrinske dijagnoze i sestrinsko – medicinski problemi kod pacijenta poslije operacije torakalnog kralješka

##### 1. Bol u/s osnovne bolesti – operacije prijeloma torakalnog kralješka

Bol je stanje u kojem osoba doživljava i izvještava o prisutnosti jake neugode. (L.Capernito)

Prikupljanje podataka:

- Procijeniti jačinu skalom boli
- Prikupiti podatke o lokalizaciji, trajanju, širenju i kvaliteti boli
- Prikupiti podatke o prethodnim ozljedama
- Prikupiti podatke o akutnim bolestima
- Prikupiti podatke o prijašnjim načinima ublažavanja boli
- Procijeniti situacijske čimbenike [13]



Vodeća obilježja:

- Pacijentova izjava o postojanju, jačini, lokalizaciji i trajanju boli
- Povišen krvni tlak, puls i broj respiracija
- Zauzimanje prisilnog položaja
- Usmjerenost na bol
- Izražavanje negodovanja
- Bolan izraz lica
- Blijeda i oznojena koža
- Plač [13]

U prisutnosti boli medicinska sestra treba procijeniti:

- Jačinu boli (kad je moguće/kada njegovo stanje dopušta, tražiti od bolesnika da procijeni jačinu boli na skali za bol)
- Toleranciju na bol (maksimalna jačina ili trajanje koje bolesnik može izdržati)
- Karakteristika boli (lokalizaciju, trajanje, učestalost)
- Utjecaj boli na dnevne aktivnosti (spavanje, apetit, koncentraciju, interakciju s drugima) [14]
- Način suzbijanja boli (što bolesnik čini ili misli da bi mu pomoglo u ublažavanju boli)

Ciljevi:

- Pacijent neće osjećati bol
- Pacijent će na skali boli iskazati nižu razinu boli od početne
- Pacijent će znati čimbenike koji utječu na jačinu boli
- Pacijent će znati načine ublažavanja boli

Sestrinske intervencije:

- Prepoznati znakove boli
- Izmjeriti vitalne funkcije
- Ublažavati bol kako je pacijent naučio
- Zajedno s pacijentom istražiti različite metode kontrole boli
- Procijeniti bol na VAS ili numeričkoj ljestvici
- Ukloniti čimbenike koji mogu pojačati bol
- Primijeniti nefarmakološke postupke ublažavanja boli

- Objasniti pacijentu da zauzme ugodan položaj te da ga mijenja
- Izbjegavati pritisak i napetost bolnog područja
- Podučiti pacijenta tehnikama relaksacije
- Obavjestiti liječnika o pacijentovoj boli
- Primijeniti farmakološku terapiju prema pisanoj odredbi liječnika
- Poticati pacijenta na verbalizaciju osjećaja boli
- Uključiti pacijenta u planiranje dnevnih aktivnosti
- Odvrćati pažnju od boli
- Koristiti metode relaksacije
- Dokumentirati pacijentove procjene boli na skali boli

#### Evaluacija:

- Pacijent ne osjeća bol
- Pacijent na skali boli iskazuje nižu jačinu boli od početne
- Pacijent zna načine ublažavanja boli [13]

## 2. Visoki rizik za smanjeno podnošenje napora

To je stanje nedovoljne fiziološke ili psihološke snage da se izdrže ili dovrše potrebne ili željene dnevne aktivnosti.

#### Prikupljanje podataka:

- Prikupiti podatke o vitalnim funkcijama
- Prikupiti podatke o stanju svijesti
- Prikupiti podatke o pokretljivosti
- Procijeniti emocionalno stanje
- Procijeniti bol na skali boli
- Prikupiti podatke o dobi pacijenta
- Prikupiti podatke o tjelesnoj masi i indeksu tjelesne mase
- Prikupiti podatke o prehrani

- Prikupiti podatke o eliminaciji
- Prikupiti podatke o medicinskim dijagnozama
- Prikupiti podatke o prethodnim kirurškim zahvatima
- Prikupiti podatke o lijekovima koje pacijent uzima
- Prikupiti podatke o svakodnevnim aktivnostima koje pacijent izvodi i kako ih podnosi
- Prikupiti podatke o stupnju samozbrinjavanja

#### Kritični čimbenici:

- Bolesti mišića i zglobova
- Traumatski prijelomi
- Postoperativni period
- Tjelesna neaktivnost
- Dugotrajno mirovanje
- Pretilost ili pothranjenost
- Postojanje boli

#### Ciljevi:

- Pacijent će obavljati svakodnevne aktivnosti bez znakova napora
- Pacijent će očuvati mišićnu snagu i tonus
- Pacijent će demonstrirati metode očuvanja snage

#### Sestrinske intervencije:

- Smjestiti pacijenta u položaj koji omogućava neometano disanje i ne umara ga
- Podučiti pacijenta pravilnom iskašljavanju četiri puta dnevno, pola sata prije obroka i spavanja
- Planirati s pacijentom svakodnevne aktivnosti i odmor
- Osigurati dovoljno vremena za izvođenje planiranih svakodnevnih aktivnosti
- Osigurati 4-5 minuta odmora tijekom aktivnosti
- Poticati pacijenta da provodi plan svakodnevnih aktivnosti i pohvaliti napredak
- Provoditi aktivne ili pasivne vježbe ekstremiteta
- Izbjegavati nepotreban napor
- Podučiti pacijenta uporabi pomagala
- Poticati/izvoditi promjenu položaja prema individualnoj potrebi pacijenta[13]

- Prilagoditi okolinske čimbenike koji utječu na pacijentovo kretanje i stupanj samostalnosti
- Prilagoditi prostor (npr. omogućiti rukohvate)
- Osigurati neometani odmor i spavanje
- Osigurati prehranu i unos tekućine sukladno pacijentovim potrebama
- Poticati pacijenta na manje, češće dnevne obroke
- Osigurati hranu koja se lako žvače i probavlja
- Dati informaciju pacijentu i obitelji o zdravstvenom stanju i riziku od smanjenog podnošenja napora
- Objasniti pacijentu utjecaj stresora na podnošenje napora
- Poticati pozitivno mišljenje „*ja mogu, ja želim*“

Evaluacija:

- Pacijent obavlja svakodnevne aktivnosti bez znakova napora
- Pacijent učinkovito provodi plan svakodnevnih aktivnosti i odmora
- Pacijent smanjeno podnosi napor [13]

### 3. Smanjena mogućnost brige o sebi - odijevanje/dotjerivanje

Stanje u kojem osoba pokazuje smanjenu sposobnost ili potpunu nemogućnost izvođenja kompletnog odijevanja i brige o svom izgledu.

Prikupljanje podataka:

- Procijeniti stupanj samostalnosti pacijenta
- Procijeniti uporabu pomagala pri odijevanju/dotjerivanju
- Procijeniti mogućnost odijevanja ili skidanja odjeće
- Procijeniti potrebnu odjeću za pacijenta
- Procijeniti koordinaciju pacijentovih pokreta
- Prikupiti podatke o postojanju boli
- Prikupiti podatke o pacijentovom vizualnom, kognitivnom i senzornom deficitu
- Prikupiti podatke o stupnju pokretljivosti pacijenta

#### Kritični čimbenici:

- Senzorni, motorni i kognitivni deficit
- Bolesti i traume lokomotornog sustava: frakture, kontrakture, pareze, hemipareze, amputacija ekstremiteta
- Dijagnostičko-terapijski postupci: npr. gips/udlage, ortoze
- Bol
- Smanjeno podnošenje napora
- Ordinirano mirovanje

#### Vodeća obilježja:

- Nemogućnost samostalnog odijevanja i razodijevanja
- Nemogućnost samostalnog zakopčavanja odjeće
- Nemogućnost samostalnog odijevanja/svlačenja gornjeg dijela tijela
- Nemogućnost samostalnog odijevanja/svlačenja donjeg dijela tijela
- Nemogućnost samostalnog oblačenja čarapa
- Nemogućnost samostalnog obuvanja cipela

#### Ciljevi:

- Pacijent će biti primjereno odjeven/dotjeran, bit će zadovoljan postignutim
- Pacijent će bez nelagode i ustručavanja tražiti pomoć
- Pacijent će prihvatiti pomoć druge osobe

#### Sestrinske intervencije:

- Definirati situacije kada pacijent treba pomoć
- Poticati pacijenta da koristi propisana protetska pomagala
- Pomoći pacijentu u namještanju/uporabi pomagala
- Osigurati dovoljno vremena za odijevanje i presvlačenje
- Napraviti plan izvođenja aktivnosti
- Svu potrebnu odjeću, pribor, pomagala staviti na dohvat ruke pacijentu
- Odabrati prikladnu odjeću
- Pomoći pacijentu odjenuti potrebnu odjeću [16]

Evaluacija:

- Pacijent je prihvatio pomoć pri odijevanju
- Pacijent koristi propisana ortopedska pomagala
- Pacijent nosi prikladnu odjeću

## 7. Zaključak

Ozljede kralježnice uglavnom nastaju u prometnim nesrećama i često su dijelom politraume. Pravilnim zbrinjavanjem ozljeda kralježnice na samom mjestu događaja djelatnici hitne medicinske službe uvelike pridonose smanjenju oštećenja leđne moždine i smanjenju invalidnosti koje mogu proizaći iz istoimenih ozljeda. Napredna dijagnostička oprema i aparati omogućuju detaljnu dijagnostiku te precizno postavljenu dijagnozu. Sofisticirani materijali koji se rabe prilikom operativnih zahvata minimalno oštećuju okolne strukture, a pridonose bržoj postoperativnoj rehabilitaciji.

Uloga medicinske sestre polazi od pravilnog zbrinjavanja pacijenta, pripreme za dijagnostiku te prijeoperacijsku i poslijeoperacijsku pripreme. Empatija i holistički pristup pacijentu koji se priprema za operacijski zahvat od velike je važnosti. Plan zdravstvene njege za svakog pacijenta individualan je i prilagođen potrebama pacijenta. Najvažnija sestrinska dijagnoza kod pacijenta s ozljedom kralježnice je bol. Zadaća je medicinske sestre stvoriti partnerski odnos s pacijentom, kako u liječenju boli, tako i u njezinom suzbijanju. Smanjen stupanj bolnosti omogućuje bržu pokretljivost pacijenta i uspješniju rehabilitaciju.

Student :

Branka Martić

Varaždin, rujan.2016.g.

## 8. Literatura

- [1] Krešimir Rotim: Neurotraumatologija, Medicinska naklada, Zagreb, 2006.
- [2] Vladimir J. Šimunović: Neurokirurgija, Medicinska naklada, Zagreb, 2008., str. 191-223
- [3] Miljenko Gvožđak, Branka Tomljanović: Temeljni hitni medicinski postupci, Hrvatska komora medicinskih sestara, Hrvatski zavod za hitnu medicinu, Zagreb, 2010.
- [4] Krešimir Rotim, Tomislav Sajko: Neurokirurgija, Zdravstveno veleučilište Zagreb, 2010.
- [5] Biljana Kurtović i suradnici: Zdravstvena njega neurokirurških bolesnika, Hrvatska komora medicinskih sestara, 2013.
- [6] Zdenko Križan: Kompendij anatomije čovjeka, II.dio: Pregled građe glave, vrat i leđa, Školska knjiga-Zagreb, 1999.
- [7] John Emory Campell, MD, FACEP i Alabama Chapter, American College of Emergency Physicians: Zbrinjavanje ozljeđenika u izvanbolničkim uvjetima, International Trauma Life Support, Prijevod šestog izdanja, 2010.g., str. 160-170
- [8] Hrvatski liječnički zbor, Hrvatsko društvo za hitnu medicinu: Trauma, hitna stanja i algoritmi zbrinjavanja, Bjelolasica, ožujak 2008.g., str. 14-15
- [9] Doc.dr.sc.Goran Bajek: Ozljede kralježnice, katedra za kirurgiju, integrirani prediplomski i diplomski studij medicine, pdf.str.28-30
- [10] Ivan Prpić i suradnici: Kirurgija za medicinare, Školska knjiga-Zagreb, 2002.g., str. 172
- [11] [http://umstnkh.hr/text/Zdravstvena njega neurokirurških bolesnika](http://umstnkh.hr/text/Zdravstvena_njega_neurokirurških_bolesnika), Vesna Brzić, Zavod za neurokirurgiju, KBC Split, ppt.prezentacija, dostupno 13.8.2016.
- [12] Ignatavicius, Workman: Medical-Surgical Nursing, Critical thinking for collaborative care, Fifth edition, str. 981-993
- [13] Sestrinske dijagnoze 2: Hrvatska komora medicinskih sestara, Zagreb, 2013.g., str. 29-37
- [14] F.Gordana: Uvod u sestrinske dijagnoze, Hrvatska udruga za sestrinsku edukaciju, Zagreb, 1996.g.
- [15] <http://hrcak.srce.hr/file/163818:dostupno20.8.2016>
- [16] Sestrinske dijagnoze: Hrvatska komora medicinskih sestara, Zagreb, 2011.g.



## 9. Popis slika i tablica

Slika 2.1	Kralježnica, <a href="https://www.netterimages.com/vertebral-comun-the-spine-unlabeled-general-anatomy-frank-h-netter-7108.html">https://www.netterimages.com/vertebral-comun-the-spine-unlabeled-general-anatomy-frank-h-netter-7108.html</a> " .....	3
Slika 2.2	Sagitalni presjek kralješka i intervertebralnog diska, <a href="http://www.ebah.com.br/content/ABAAAFv8AAK/atlas-of-human-anatomy-sobottav2-14e?part=3">http://www.ebah.com.br/content/ABAAAFv8AAK/atlas-of-human-anatomy-sobottav2-14e?part=3</a> .....	4
Slika 2.1.1	Torakalni kralješci, <a href="http://www.netterimages.com/thoracic-vertebrae-unlabelad-general-anatomy-sobotta-v2-14?part=3">http://www.netterimages.com/thoracic-vertebrae-unlabelad-general-anatomy-sobotta-v2-14?part=3</a> .....	5
Slika 3.1.1	Imobilizacija kralježnice, <a href="https://medplant.ru/upload/iblock/66e/66e834480bfa50377a30blb5c2fc3946.jpg">https://medplant.ru/upload/iblock/66e/66e834480bfa50377a30blb5c2fc3946.jpg</a> .....	9
Slika 4.1	Klasifikacija i slikoviti prikaz prijeloma,doc.dr.sc.Goran Bujas:Ozljede kralježnice preuzeto iz:N.Boss,M.Aebi,Spinal Disorders,Fundamentals of Dijagnosis and Tretmant.2008.11	
Slika 4.1.1	Magnetna rezonancija prijeloma torakalnog kralješka, <a href="https://radiologypics.com/2013/04/21/thoracic-spine-compression-fractures-vertebra-plana/">https://radiologypics.com/2013/04/21/thoracic-spine-compression-fractures-vertebra-plana/</a> .....	14
Slika 6.3.2	Hiperekstenzijska ortoza s okvirom <a href="http://www.protetikamodular.hr/sadrzaj/207-LEDA_KRALJEZNICAHiperekstenzijska_ortoza_s_okvirom_28R15_">http://www.protetikamodular.hr/sadrzaj/207-LEDA_KRALJEZNICAHiperekstenzijska_ortoza_s_okvirom_28R15_</a> .....	28

### Tablica

Tablica 1.	Temeljni mehanizmi ozljede nastali gibanjem,Hrvatski liječnički zbor,Hrvatsko društvo za hitnu medicinu:Trauma,hitna stanja i algoritmizbrinjavanja,Bjelolasica,2008.g.str.15 .....	7
------------	---	---



IZJAVA O AUTORSTVU

I

SUGLASNOST ZA JAVNU OBJAVU

Završni/diplomski rad isključivo je autorsko djelo studenta koji je isti izradio te student odgovara za istinitost, izvornost i ispravnost teksta rada. U radu se ne smiju koristiti dijelovi tuđih radova (knjiga, članaka, doktorskih disertacija, magistarskih radova, izvora s interneta, i drugih izvora) bez navođenja izvora i autora navedenih radova. Svi dijelovi tuđih radova moraju biti pravilno navedeni i citirani. Dijelovi tuđih radova koji nisu pravilno citirani, smatraju se plagijatom, odnosno nezakonitim prisvajanjem tuđeg znanstvenog ili stručnoga rada. Sukladno navedenom studenti su dužni potpisati izjavu o autorstvu rada.

Ja, BRANKA MARTIĆ pod punom moralnom, materijalnom i kaznenom odgovornošću, izjavljujem da sam isključivi autor/ica završnog/diplomskog (obrisati nepotrebno) rada pod naslovom IZJAV. NEGA PACIJENTA S PORUCIOMOIM DINAICNOG KNYEŠKA te da u navedenom radu nisu na nedozvoljeni način (bez pravilnog citiranja) korišteni dijelovi tuđih radova.

Student/ica:  
BRANKA MARTIĆ

Branka Martić  
(vlastoručni potpis)

Sukladno Zakonu o znanstvenoj djelatnosti i visokom obrazovanju završne/diplomske radove sveučilišta su dužna trajno objaviti na javnoj internetskoj bazi sveučilišne knjižnice u sastavu sveučilišta te kopirati u javnu internetsku bazu završnih/diplomskih radova Nacionalne i sveučilišne knjižnice. Završni radovi istovrsnih umjetničkih studija koji se realiziraju kroz umjetnička ostvarenja objavljuju se na odgovarajući način.

Ja, BRANKA MARTIĆ neopozivo izjavljujem da sam suglasan/na s javnom objavom završnog/diplomskog (obrisati nepotrebno) rada pod naslovom IZJAV. NEGA PACIJENTA S PORUCIOMOIM DINAICNOG KNYEŠKA koji sam autor/ica.

Student/ica:  
BRANKA MARTIĆ

Branka Martić  
(vlastoručni potpis)