

Intervencije medicinske sestre/tehničara u zbrinjavanju pacijenta s akutnim infarktom miokarda u izvanbolničkim uvjetima

Jozić, Ana

Undergraduate thesis / Završni rad

2016

Degree Grantor / Ustanova koja je dodijelila akademski / stručni stupanj: **University North / Sveučilište Sjever**

Permanent link / Trajna poveznica: <https://um.nsk.hr/um:nbn:hr:122:788370>

Rights / Prava: [In copyright](#)/[Zaštićeno autorskim pravom.](#)

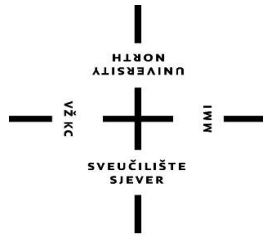
Download date / Datum preuzimanja: **2024-07-13**



Repository / Repozitorij:

[University North Digital Repository](#)





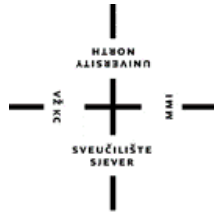**Sveučilište
Sjever**

Završni rad br.735/SS/2016

**Intervencije medicinske sestre/tehničara u zbrinjavanju
pacijenta s akutnim infarktom miokarda u izvanbolničkim
uvjetima**

Ana Jozić, 5279/601

Varaždin, listopad 2016. godine



**Sveučilište
Sjever**

Odjel za Biomedicinske znanosti

Završni rad br.735/SS/2016

**Intervencije medicinske sestre/tehničara u zbrinjavanju
pacijenta s akutnim infarktom miokarda u izvanbolničkim
uvjetima**

Student

Ana Jozić, 5279/601

Mentor

Melita Sajko, dipl.med.techn.

Varaždin, listopad 2016. godine

Prijava završnog rada

Definiranje teme završnog rada i povjerenstva


ODJEL	Odjel za biomedicinske znanosti	
PRISTUPNIK	Ana Jozić	MATIČNI BROJ 5279/601
DATUM	11.07.2016.	KOLEGIJ Zdravstvena njega odraslih I
NASLOV RADA	Intervencije medicinske sestre/tehničara u zbrinjavanju pacijenta s akutnim infarktom miokarda u izvanbolničkim uvjetima	
NASLOV RADA NA ENGL. JEZIKU	Nursing interventions in management of patient with acute myocardial infarction outside the hospital	
MENTOR	Melita Sajko dipl.med.techn.	ZVANJE predavač
ČLANOVI POVJERENSTVA	1. doc.dr.sc. Hrvoje Vražić, predsjednik 2. Melita Sajko dipl.med.techn., mentor 3. doc.dr.sc. Špiro Janović, član 4. Ivana Živoder, dipl.med.techn., zamjenski član 5.	

Zadatak završnog rada

BROJ	735/SS/2016
OPIS	<p>Akutni infarkt miokarda ili srčani udar je posljedica potpunog prekida dotoka krvi koronarnoj arteriji ili njezinim granama. Najčešće nastaje naglo, akutno zbog tromboze koja začepljuje lumen koronarne arterije ili njezinih grana i dovode do infarkta. Drugi uzroci su krvarenje u stijenci žile, tromboembolija iz lijevog atrija, ponekad čak i jak udarac u sternum. U pristupu pacijentu sa akutnim infarktom miokarda izuzetno je važan vremenski okvir te medicinska sestra mora biti educirana kako bi pravovremeno i na pravi način pomogla pacijentu kao član dobro uigranog tima Hitne medicinske pomoći.</p> <p>U radu je potrebno:</p> <ul style="list-style-type: none">- opisati anatomiju i fiziologiju srca- opisati čimbenike rizika za nastanak akutnog infarkta miokarda- opisati kliničku sliku akutnog infarkta miokarda- opisati komplikacije akutnog infarkta miokarda- objasniti dijagnostiku, liječenje u izvanbolničkim i bolničkim uvjetima akutnog infarkta miokarda- definirati intervencije medicinske sestre/tehničara u zbrinjavanju pacijenta s akutnim infarktom miokarda u izvanbolničkim uvjetima- definirati sestrinske dijagnoze i intervencije- citirati korištenu literaturu

ZADATAK URUČEN

02.09.2016



POTPIS MENTORA

Melita Sajko

Predgovor

Želim se zahvaliti svojoj mentorici Meliti Sajko, dipl.med.techn. koja mi je pomogla pri izradi ovoga završnoga rada.

Zahvalu upućujem i svim mojim prijateljima i kolegama na poslu koji su me poticali na učenje i na bilo koji način olakšali studiranje.

Zahvaljujem svim profesorima koji su, tokom cijelog studija, imali strpljenja i volje podijeliti svoje znanje.

I na kraju, HVALA mojoj obitelji koja mi je za vrijeme studiranja bila moja najveća podrška i motivacija.

HVALA!

Sažetak

Bolesti srca i krvnih žila vodeći su uzrok mortaliteta i morbiditeta u svijetu. Akutni infarkt miokarda najozbiljniji je oblik koronarne bolesti, a nastaje privremenim i/ili trajnim prekidom dotoka arterijske krvi u dio miokarda kojeg okludirana arterija prokrvljuje. U podlozi je najčešće ruptura aterosklerotskog plaka, koji nastaje mjesecima i/ili godinama i obično se klinički manifestira kao angina pectoris, sa susljednom superpozicijom tromba te pojavom bolova u prsištu koji su obično intenzivniji, traju dulje i ne popuštaju ili samo djelomično popuštaju nakon primjene lijekova.

Akutni infarkt miokarda stanje je koje vitalno ugrožava pacijenta i zahtjeva pravovremenu i točnu dijagnozu koja se temelji na kvalitetnom kliničkom pregledu i ciljanim anamnestičkim pitanjima o karakteru i trajanju bolova te eventualnoj pojavi popratnih simptoma (zaduhe, mučnine, sinkope). Na preživljenje i konačni ishod, osim trajanja simptoma, s bolom u prsima kao vodećim simptomom, ključno je akutno zbrinjavanje pacijenta na terenu i hitan medicinski transport u najbližu bolničku ustanovu.

Upravo zbog potonjeg u radu je prikazana uloga medicinske sestre/tehničara u prepoznavanju i akutnom zbrinjavanju pacijenta s akutnim infarktom miokarda što uključuje njegovo prepoznavanje na elektrokardiografskom zapisu i kontinuiran nadzor vitalnih parametara tijekom hitnog medicinskog transporta. Opisana je anatomija i fiziologija srca, te patofiziološka podloga koronarne bolesti s komorbiditetima uz osobiti naglasak na prevenciju i liječenje istih i klinička slika akutnog infarkta miokarda. Na koncu, opisane su i metode bolničkog liječenja i rehabilitacije.

Ključne riječi: medicinska sestra, akutni infarkt miokarda, bol u prsima, elektrokardiogram, izvanbolnički uvjeti

Popis korištenih kratica

ABCDE pristup- strukturirani pristup procjene stanja i liječenja pacijenta (eng. Airway, eng. Breathing, eng. Circulation, eng. Disability, eng. Exposure)

ACE - inhibitori enzima angiotenzin-konvertaze (prema eng. Angiotensin Converting EnzymeInhibitors)

AIM – akutni infarkt miokarda

ASK - acetilsalicilna kiselina

AVPU- razina svijesti (eng. Alert, eng. Verbal, eng. Pain, eng.Unresponsive)

CK-MB – miokardni izoenzim kreatinkinaze (prema eng. Creatine Kinase-Myocardial Band)

CRP - C-reaktivni protein

EKG - elektrokardiogram

KVB - kardiovaskularne bolesti

LAD- lijeva prednja silazna arterija (prema eng. Left Anterio Descendent)

LDL - lipoprotein male gustoće (prema eng. Low-Density Lipoprotein)

NSTEMI - akutni infarkt miokarda bez elevacije ST-spojnice (prema eng. Non-ST-segment Elevation Myocardial Infarction)

PCI - perkutana koronarna intervencija (prema eng. Percutaneous Coronary Intervention)

SAMPLE- pitanja o znacima i simptomima te vodećim tegobama, (skraćena prema eng. Symptoms, eng. Allergies, eng. Medication, eng. Last Medical History, eng. Last Meal, eng. Events Preceeding The Incident)

STEMI - akutni infarkt miokarda s elevacijom ST-spojnice (prema eng. ST-segment Elevation Myocardial Infarction)

Sadržaj

1.	Uvod	1
1.1.	Anatomija i fiziologija srca	2
2.	Akutni infarkt miokarda	6
2.1.	Epidemiologija.....	6
2.2.	Etiologija	7
2.3.	Patologija	8
2.4.	Patofiziologija.....	9
2.5.	Klinička slika	9
2.6.	Dijagnoza.....	10
2.7.	Liječenje	12
2.8.	Komplikacije	15
2.9.	Rehabilitacija pacijenta nakon preboljelog AIM.....	17
3.	Intervencije medicinske sestre/tehničara u zbrinjavanju pacijenta s akutnim infarktom miokarda u izvanbolničkim uvjetima	18
4.	Sestrinske dijagnoze i intervencije medicinske sestre.....	23
4.1.	Bol u/s ishemijom tkiva.....	23
4.2.	Anksioznost u/s promjenama u zdravstvenom ili socioekonomskom statusu.....	24
4.3.	Smanjeno podnošenje napora u/s neravnoteže u opskrbi i potrebama miokarda kisikom	25
4.4.	Neupućenost	25
5.	Zaključak.....	27
6.	Literatura	28

1. Uvod

Odmah nakon akutnoga koronarnoga začepljenja protok krvi u koronarnim žilama iza začepljenja prestaje, s izuzetkom male količine krvi koja pritječe kolateralama iz okolnih žila. Za mišićno područje u kojemu je protok potpuno prestao ili je tako malen da se funkcija miokarda ne može održavati, kažemo da je infarcirano. Cijeli se proces zove infarkt miokarda. Uskoro nakon nastanka infarkta, u područje zahvaćeno infarktom kolateralama prispijevaju male količine krvi, pa je to, zajedno s postupnom dilatacijom lokalnih krvnih žila, uzrok što je infarcirano područje prepunjeno krvlju, koja teče vrlo sporo. Istodobno, mišićna vlakna iskorištavaju iz krvi i posljednje ostatke kisika, što uzrokuje potpunu deoksigenaciju hemoglobina. Zbog toga je područje infarkta plavkasto, a žile u tom području izgledaju kao da su nabrekle, iako u njima nema protoka. U kasnijim stadijima stjenke žila postaju veoma propusne, pa iz njih izlazi tekućina. Lokalno mišićno tkivo postaje edematozno, a stanice miokarda bubre zbog smanjenog staničnog metabolizma. Tijekom nekoliko sati pošto je praktički prestala opskrba krvlju, stanice miokarda odumiru. [1]

Prema kriterijima Svjetske zdravstvene organizacije (WHO) iz 1979. godine dijagnoza AIM zasniva se na prisutnosti barem dvaju od tri karakteristična pokazatelja:

- osjećaj nelagode u prsištu,
- porast enzima (CK)-MB
- tipične promjene na EKG-u s formiranjem Q-zupca. [2]

Nakon postavljene dijagnoze AIM sa ST - elevacijom pacijentu je potrebno smanjiti anginoznu bol, smanjiti ishemiju, te procijeniti hemodinamski status i odgovarajuću terapiju (zatajivanje srca). Potrebna je što ranija reperfuzijska terapija fibrinolizom ili primarnom PCI, te antitrombocitna terapija koja prethodi PCI u prevenciji ponovljene tromboze. Suzbijanje malignih ventrikularnih poremećaja ritma blokatorima beta-adrenergičkih receptora, suzbijanje nepovoljne remodelacije lijeve klijetke ACE- inhibitorima ili u slučaju kontraindikacije za ACE-inhibitore, inhibitorom angiotenzinskih receptora. Primijeniti statine ne samo u smislu snižavanja lipida nego i zbog pleiotropičkog učinka (protuupalni učinak radi stabilizacije aterosklerotskog plaka). U svrhu prevencije embolizacije primjenjuju se antikoagulansi u slučaju tromba u lijevoj klijetki ili kronične fibrilacije atrijske. [1].

Smrtni ishod zbog kardijalnog aresta može se očekivati u oko 20% bolesnika koji dožive infarkt. Među onima koji prežive, 10 -20 % bolesnika ima nekomplikirani tijek oporavka. U ostalih 80-90 % oboljelih nastaju komplikacije. Najvažnije kliničke i patološke komplikacije, koje su često multiple, jesu: aritmije, zatajivanje srca, proširenje infarkta, tromboza i tromboembolija, fibrinozni perikarditis, rascjep (ruptura) miokarda, ruptura slobodne stjenke miokarda, ruptura mitralnih papilarnih mišića, ruptura interventrikularne pregrade, ventrikularna aneurizma. [3]

1.1. Anatomija i fiziologija srca

Srce je šuplji mišićni organ koji svojim ritmičkim kontrakcijama održava krvni optok. Obavijeno osrčjem, leži na ošitu u prednjem dijelu toraksa između desne i lijeve pleure. Ono je najveći organ medijastinuma. [4]

Srce ili cor ima približno veličinu šake osobe kojoj pripada. Veličina mu ovisi o opterećenju fizičkim naporima, spolu i dobi života. Veće je kod ljudi koji se bave manualnim radom, kod muškaraca veće nego u žena. Novorođenčad i starci imaju relativno veće srce nego ljudi srednje životne dobi. Prosječne su mjere ove: duljina 12-15 cm, širina (=poprečni promjer) 9-11 cm, a debljina (=sagitalni promjer) 5-8 cm. Masa iznosi oko 300 g. U radu srca ponavljaju se 60-80 puta u minuti dvije faze, sistola ili stezanje (=kontrakcija) i diastola ili opuštanje (=relaksacija). U vrlo kratkim pauzama pred narednom sistolom srce se dovoljno odmara da bi svoju funkciju moglo obavljati od perioda intrauterinog života do smrti. [4]

Po obliku se srce može usporediti s okrenutim stošcem koji stoji koso u odnosu na sve tri orijentacijske ravnine. Kao na stošcu tako i na srcu razlikujemo širi kraj ili bazu, basis cordis, koja je orijentirana prema gore, desno i natrag, te zatupljeni vrh, apex cordis, koji je upravljen suprotno prema dolje, lijevo i naprijed. Zamišljeni pravac koji prolazi kroz središte baze i kroz vrh zovemo srčana os. [4]

Srce je uzdužnom pregradom podijeljeno u desnu i lijevu polovinu. Svaka se polovina dalje dijeli u pretkljetku i kljetku. Srce prema tome ima dvije pretkljetke, atrium dextrum i atrium sinistrum, koje su smještene na bazi, i dvije kljetke, ventriculus dexter i ventriculus sinister, koje se pružaju prema apeksu. Sama pregrada jednim dijelom razdvaja pretkljetke, a drugim dijelom kljetke, te se u njoj razlikuje septum interatriale i septum interventriculare. [4]

Srce prima krv u pretkljetke, što znači da se vene ulijevaju u desni i lijevi atrij. Iz ovih krv prelazi u kljetke, a odlazeći iz njih napušta srce. Arterije dakle izlaze iz desnog i lijevog ventrikula.[4]

Venoznu krv donose u desnu pretkljetku dvije vrlo velike žile, v.cava superior i v. inferior. Iz te šupljine krv prelazi u desnu kljetku. Otvor ili prolaz koji spaja desnu pretkljetku s kljetkom naziva se desno atrioventrikularno ušće, ostium atrioventriculare dextrum. Iz desne kljetke krv odvodi truncus pulmonalis u pluća. Izlazište je označeno kao ušće pulmonalnog trunkusa, ostium trunci pulmonalis ili također ostium arteriosum dextrum.[4]

Pošto je u plućima primila kisik i postala arteriozna, krv se vraća u srce i prolazi njegovom lijevom polovinom. Iz pluća je vv.pulmonales donose u lijevu pretkljetku. Otuda prelazi u lijevu kljetku, i to kroz lijevo atrioventrikularno ušće, ostium atrioventriculare sinistrum ili ostium venosum sinistrum. Iz lijeve kljetke izlazi aortom i upućuje se u sve dijelove organizma. Izlazište ili ušće aorte naziva se ostium aortae ili često ostium arteriosum sinistrum.[4]

Na atrioventrikularnim ušćima kao i na ušću aorte i pulmonalnog trunkusa nalaze se zalisci čija je zadaća da poput ventila usmjeravaju struju krvi u određenom pravcu i sprečavaju njezino vraćanje u suprotnom smjeru.[4]

Ventili atrioventrikularnih ušća nazivaju se kuspidalni zalisci jer se sastoje od kuspisa. Svaki cuspis je duplikatura unutarnjeg sloja srčane stijenke, ili endokarda, u obliku listića na kome se razlikuju dvije površine i dva ruba.[4]

Ventil desnog venoznog ušća je valva atrioventricularis dextra ili valva tricuspidalis. [4]

Zalistak koji vlada lijevim venoznim ušćem jest valva atrioventricularis sinistra, najčešće nazivana valva mitralis ili valva bicuspidalis.[4]

Arterioznim ušćima vladaju semilunarni zalisci. Oni se sastoje od po tri duplikature endokarda u obliku polumjesečastih listića. Ti listići –valvula esemilunares- nalik su na lastavičja gnijezda. [4]

Stjenke srčanih šupljina izgrađene su od tri sloja: vanjski je epicardium, srednji je građen od mišićnog tkiva pa se naziva myocardium, a unutranji je endocardium. Uz to se u stjenci nalazi i skelet građen od vezivnog tkiva.[4]

Kontrakcijama gore opisane muskulature pretkljetki i kljetki srce vrši funkciju motora za krvni optok, pa se ta muskulatura naziva i radnom, za razliku od provodne muskulature kojoj je zadaća da provodi impulse za kontrakciju. Vlakna provodne muskulature histološki se razlikuju od vlakana radnog miokarda. Imaju manje miofibrila, a više sarkoplazme; boja im je bljeđa. Provodna vlakna izgrađuju u stjenkama srca sustav u kojem se razlikuje sinuatrijalni i atrioventrikularni dio. [4]

U sustav prvog dijela ide prije svega istoimeni čvor, nodus sinuatrialis (SA čvor=Keith-Flackov čvor). On je vretenastog oblika, veličine 20:2 mm. Nalazi se u stjenci desne pretkljetke, obuhvaća sprijeda ulazište gornje šuplje vene, a leži subepikardijalno. U tom se čvoru 60-80 puta u minuti javljaju impulsi za kontrakciju miokarda pretkljetki, ali određuje i ritam kontrakcija kljetki, te je on fiziološki predvodnik srčane akcije. Iz njega na sve strane izlaze vlakna koja se gube u radnoj muskulaturi obiju pretkljetki. [4]

Nastavak tog čvora je stanjeni tračak koji se u sulkusu terminalisu proteže prema donjoj šupljom veni, a naziv čvora „sinuatrialis“ i dolazi otud što je smješten na granici sinusa venozusa i prvobitnog desnog atrija. [4]

Iz miokarda pretkljetki impulsi se prenose u kljetke putem atrioventikularnog dijela provodnog sustava. Taj dio sačinjava čvor, nodus atrioventricularis (AV čvor= Aschoff-Tawarin čvor), i snopić istog naziva, fasciculus atrioventricularis, koji izravno započinje od čvora. U njega dolaze impulsi koji se rađaju u sinuatrijalnom čvoru. Oni se prenose muskulaturom pretkljetke, a opisuju se i tri tanka snopića provodnih vlakana koji izravno spajaju u oba čvora; jedan od njih je spomenuti tračak uzduž sulkus aterminalisa. [4]

Fasciculus atrioventricularis izlazi iz istoimenog čvora. Njegovo deblo ili truncus- najčešće nazvano Hissov snopić- spušta se iz interatrijalnog u interventrikularni septum i razgranjuje u miokardu obiju kljetki. [4]

Hissov snopić prolazi kroz trigonum fibrosum dextrum i predstavlja jedinu izravnu vezu muskulaturu pretkljetki s muskulaturom kljetki. Nastavlja se niz dorzalno omeđene membranoznog dijela interventrikularne pregrade i tu se račva u dva kraka. Crus dextrum se spušta na desnoj strani u dubini mišićnog dijela pregrade i nastavlja kroz trabekuluseptomarginalis do baze prednjeg papilarnog mišića desne kljetke. Crus sinistrum se spušta na lijevoj strani mišićnog dijela pregrade subendokardijalno. Dijeli se u dvije glavne grane: prednja ide do baze prednjeg, a stražnja do baze stražnjeg papilarnog mišića lijeve

komore. Tanji ogranci se upravljaju prema vrhu srca i na kraju povratna vlakna idu prema bazi. Ovakvim tokom vlakana tumači se već kod opisa muskulature lijeve klijetke navedeni redoslijed kontrakcija pri sistoli: najprije se kontrahira područje papilarnih mišića (zatvaranje venoznog ušća i sužavanje ulaznog dijela klijetke), zatim vrh srca i najposlije bazalni dio klijetke (sužavanje izlaznog dijela i istiskivanje krvi u aortu). [4]

Grane obaju krakova raspadaju se u Purkyneova vlakna koja ispod endokarda čine mrežu i prelaze u vlakna radne muskulature. Otkrićem ovih vlakana J.E.Purkyne (1845. god.) započeo je upoznavanje sistema provodne muskulature u srcu.[4]

2. Akutni infarkt miokarda

Akutni infarkt miokarda sa ST-elevacijom (STEMI, engl. ST-elevation myocardial infarction) najteži je oblik akutnoga koronarnog sindroma. Prema klasičnoj definiciji infarkt miokarda jest smrt stanica miokarda uslijed potpuna prekida koronarne cirkulacije, koji je u većini slučajeva posljedica trombotske okluzije koronarne arterije na mjestu aktiviranog aterosklerotskog plaka. Elektrokardiografski nalaz ST-elevacije samo je neizravni pokazatelj da ishemija zahvaća sva tri sloja srčanog mišića (endokard, miokard i epikard). [2]

2.1. Epidemiologija

Akutni infarkt miokarda glavni je uzrok smrtnosti u visoko industrijaliziranim zemljama i veliki je javnozdravstveni problem ne samo u razvijenim zemljama nego i u zemljama u razvoju. Usprkos značajnu napretku u dijagnostici i terapijskom pristupu tijekom protekla četiri desetljeća, visoka incidencija i stopa smrtnosti kod infarkta miokarda sa ST-elevacijom nije se uspjela značajnije smanjiti. U SAD-u gotovo milijun bolesnika godišnje pobolijeva od akutnog srčanog infarkta. Infarkt miokarda sa ST-elevacijom približno u trećine bolesnika završava smrću, a od toga polovina umire tijekom prvog sata bolesti od zloćudnih ventrikularnih poremećaja ritma odnosno iznenadne srčane bolesti, i to najčešće prije bolničkog prijma. [2]

U 2011. godini bilo je ukupno 7.822 hospitalizacija u RH zbog dijagnoza akutnog infarkta miokarda i ponovljenog infarkta (I21 i I22), od toga su 4.969 hospitalizacije muškaraca, a 2.853 hospitalizacije žena. Spajanjem dijagnoza I21 i I22 po jedinstvenom identifikatoru identificirano je 6.133 osoba bolnički liječenih zbog infarkta miokarda 2011. godine, od toga je 3.823 muškaraca i 2.310 žena. Prema podacima javnozdravstvene statistike o umrlima koja se vodi u Hrvatskom zavodu za javno zdravstvo 2011. godine umrlo je 3.722 državljana RH s osnovnim uzrokom smrti navedenim kao I21 ili I22, s godinom prijave u 2011. godini, od toga 2.063 muškarca i 1.451 žena. Njih 208 nije imalo zajednički identifikator, tako da nisu ušli u daljnje analize. Od 3.514 umrlih osoba s poznatim identifikatorom, 731 umrla osoba je bila hospitalizirana iste godine s istom dijagnozom (20,8%), a za 2.783 osobe nije zabilježena hospitalizacija te godine (79,2%). Letalitet hospitaliziranih pacijenata za cijelu 2011. godinu

iznosi 11,9%, veći je u žena 15,8%, a niži u muškaraca 9,6%. Stopa hospitaliziranih osoba raste s dobi u muškaraca i žena, te je viša u muškaraca u svakoj dobnoj skupini, kao i ukupno. Odnos između hospitalizacija žena i muškaraca kreće se u rasponu od 1:2,6 za dobnu skupinu 20-34 g., do 1:8,5 u dobnoj skupini 40-44 godine, kada se ta razlika počinje smanjivati, da bi u dobnoj skupini 85+ odnos hospitalizacija žene:muškarci bio 1:1,4. Procijenjeni broj svih novih slučajeva infarkta miokarda za 2011. godinu (prvi put hospitaliziranih i umrlih osoba) je 8.378 osoba (5.193 muškaraca i 3.185 žena). Stopa incidencije raste s dobi u muškaraca i žena, te je viša u muškaraca u svakoj dobnoj skupini, kao i ukupno. Odnos žene – muškarci kreće se u rasponu od 1:2,3 za dobnu skupinu 20-34 godine, do 1:7,9 u dobnoj skupini 40-44 godine, kada se ta razlika počinje smanjivati, da bi u dobnoj skupini 85+ odnos stopa incidencije žene:muškarci bio 1:1,4. [5]

Potrebno je istaknuti još jedan važan javno zdravstveni aspekt akutnog infarkta miokarda: edukaciju široke populacije o prepoznavanju prvih simptoma infarkta, a pogotovo o mogućnostima liječenja i boljoj prognozi ako se bolesnik javi na vrijeme. Cilj bi trebalo biti što kraće vremensko razdoblje od početka bolova do javljanja liječniku (edukacija laika i liječnika na terenu) te brza i točna dijagnostika (edukacija liječnika u hitnim službama) kako bi se što ranije pristupilo reperfuzijskoj terapiji, tj. „otvaranju“ krvne žile fibrinolizom ili mehaničkom intervencijom (primarna perkutana koronarna intervencija ili skraćenica PCI, prema eng. Percutaneous coronary intervention). Što se ranije pristupi jednom od tih dvaju oblika liječenja, veći dio miokarda ostaje očuvan, uspjesi liječenja su bolji, a komplikacije infarkta manje. [2]

2.2. Etiologija

Infarktu miokarda sa ST- elevacijom prethodi potpuni prekid cirkulacije odnosno okluzija pripadajuće koronarne arterije. Najčešći je uzrok takve okluzije ateroskleroza, koja je bolest arterija pretežno srednjeg i većeg promjera. Dob, način života i genetička obilježja pridonose stvaranju aterosklerotskih plakova i suženju lumena arterija. Proces aterosklerotskog suženja koronarnih arterija strogo je individualan i može biti vrlo spor i postupan, no u oko 50 % slučajeva dramatično je brz, s rupturom ili fisurom aterosklerotskog plaka, koji je dotad neznačajno sužavao lumen koronarne arterije (manje od 50 %). Posljedica ruptur/fisure ili

postupnog progresivnog suženja jest konačni prekid cirkulacije kroz koronarnu arteriju s razvojem infarkta. Dakle, možemo razlikovati dva tipa okluzije koronarne arterije:

- 1) okluzija uzrokovana trombom koji nastaje na osnovi rupture ili fisure aterosklerotskog plaka, koji nije značajnije sužavao arteriju: okluzivni trombi formiraju pretežno trombociti i fibrin
- 2) okluzija koja je kombinacija otprije postojećeg aterosklerotskog suženja i okluzivnog tromba

Oba okluzivna mehanizma mogu biti potencirana koronarnim vazospazmom na mjestu zbivanja. U slučaju postupnog, sporog suženja koronarne arterije postoje vremenski preduvjeti za nastanak kolateralne cirkulacije, tj. stvaranje prirodnih premoštenja s uvjetno zdravih koronarnih arterija. Kolateralna cirkulacija dijelom može smanjiti ishemiju, a prilikom okluzije arterije i stupanj nekroze, odnosno veličinu infarkta. [2]

2.3. Patologija

Osim kolateralne cirkulacije veličinu infarkta određuje i lokalizaciju odnosno mjesto okluzije koronarne arterije. Koronarne arterije mogu se podijeliti na epikardijalne (većeg promjera i priliježu na epikard) i intramiokardijalne arterije manjeg promjera koje ulaze u srčani mišić. Tri su glavne koronarne arterije. Lijeva koronarna arterija polazi iz aorte neposredno supralvalvularno (debla lijeve koronarne arterije) i nakon par milimetara dijeli se na:

- 1) lijevu silaznu koronarnu arteriju
- 2) arteriju cirkumfleksu
- 3) desna koronarna arterija također polazi supralvalvularno i uvelike individualno varira u promjeru.

Koronarne arterije priliježu na epikard, a stenoze i okluzije obično zahvaćaju epikardne dijelove većih arterija. Što je mjesto okluzije bliže samom polazištu koronarne arterije, veći je i dio arterije iza okluzije bez protoka, oštećenje miokarda je opsežnije, a sam infarkt je veći. Tako je okluzija samog debla lijeve koronarne arterije gotovo nespojiva s preživljenjem, a okluzija početne trećine silazne koronarne arterije (eng. left anterior descending-LAD) vrlo je

često povezana s teškom sistoličkom disfunkcijom ili razvojem aneurizme lijevog ventrikla. Manje intramiokardijalne arterije najčešće su važne u razvoju infarkta miokarda zbog rasapa embolusa nakon spontanog ili terapijskog raspršivanja tromba na mjestu okluzije u epikardijalnoj arteriji. [2]

2.4. Patofiziologija

Nakon prekida cirkulacije u koronarnoj arteriji, nastupaju promjene i gubitak miokarda zbog ishemije koja zahvaća sva tri sloja miokarda. Ako ne postoji kolateralna cirkulacija, val nekroze počinje se širiti od subendokardijalnih slojeva prema epikardijalnim već nakon 15-30 minuta od trenutka okluzije. Za razvoj nekroze katkad je potrebno i više sati, što ovisi o postojećem kolateralnom krvotoku u ishemijskom području, trajnoj ili intermitentnoj okluziji koronarne arterije i osjetljivosti miocita na ishemiju. Ishemijska nekroza miokarda kod infarkta sa ST-elevacijom tipično je konfluentna. Za razliku od fokalnih nekroza (npr. infarkt bez ST-elevacije) ili difuznih nekroza (npr. miokarditis) kod drugih patoloških procesa u miokardu. Da bi se nekroza miocita makroskopski i mikroskopski mogla potvrditi na obdukciji, obično treba proteći barem šest sati od početka infarkta. [2]

2.5. Klinička slika

Tipičan i vodeći simptom akutnog infarkta miokarda jest bol u prsnoj koži, koja je po karakteru gotovo identična boli angine pectoris, ali je obično izrazitijeg intenziteta (sve do razarajuće boli) i duljeg trajanja (dvadesetak minuta ili više). Bolesnici katkad umjesto o boli govore o težini, pritisku ili osjećaju nelagode u prsima (eng. chest discomfort). Bol je obično retrosternalne lokalizacije ili polazi iz lijevog prsna i u pravilu se širi u lijevu ili obje ruke, rame i donju čeljust, nije oštro lokalizirana i može biti popraćena dispnejom, prekomjernim znojenjem, mučninom, povraćanjem ili osjećajem slabosti. Bol može poteći i iz epigastrija i često navodi na pogrešan zaključak da je riječ o bolovima iz gornjeg probavnog sustava. Bol se ne potencira micanjem tijela, a respiracija ne mijenja njen intenzitet. Takve tipične tegobe akutnog srčanog infarkta navodi 70-80% bolesnika. Kod preostalih bolesnika simptomi infarkta mogu ostati neprepoznati ili se pogrešno pripisuju npr. virusnoj dišnoj infekciji. S

druge strane, kod određenog broja bolesnika srčani infarkt protječe bez simptoma (npr. bolesnici sa šećernom bolesti), a može se dijagnosticirati iz elektrokardiograma, srčanih enzimskih biljega ili drugim dijagnostičkim postupcima (npr. ehokardiografija). U žena se javljaju i atipične senzacije u prsištu, poput probadanja i slično, a starije dobne skupine često navode zaduhu kao osnovni simptom. Bolesnici su najčešće prestrašeni, nemirni, zbog prekomjerne stimulacije simpatikusa, kod smanjenog udarnog volumena dolazi do porasta srčane frekvencije, profuznoga hladnog preznojavanja, a okrajine mogu biti lividne. U tim slučajevima vrijednosti arterijskog tlaka mogu biti povišene. Kod infarkta donje stjenke koja je anatomski smještena neposredno iznad ošita, javljaju se vagalni simptomi u obliku mučnine i povraćanja, a srčana akcija može biti usporena, sve do potpunog prekida AV-provodljivosti. Bolesnici su tada nerijetko i hipotenzivni. [2]

2.6. Dijagnoza

Vrlo je teško i nezahvalno postaviti dijagnozu AIM samo i isključivo na osnovi boli u prsištu. Vrlo slični simptomi javljaju se kod niza drugih bolesti, kako kardiovaskularnoga tako i drugih organskih sustava:

- kardiovaskularnih bolesti koje nisu ishemijskog podrijetla: aortna disekcija, miokarditis, perikarditis
- plućnih bolesti: pleuritis, pneumonija, pluća embolija, pneumotoraks
- gastrointestinalnih bolesti: žuči i žučovoda: kolike, kolangitis,olecistitis, koledoholitijaza jednjaka: ezofagitis, spazam, refluks, ruptura, pankreatitis, ulkusna bolest s vrijedom: s perforacijom i bez nje
- bolesti prsnog koša: bolesti vratne kralježnice, osteohondritis, fibrozitis, herpes zoster (prije kožnih manifestacija), neuralgična bol, fraktura rebra, sternoklavikularni artritis
- psihijatrijski poremećaji: depresija, napadaji panike, hiperventilacije i itd. [2]

Prema kriterijima Svjetske zdravstvene organizacije (WHO) iz 1979. godine dijagnoza AIM zasniva se na prisutnosti barem dvaju od tri karakteristična pokazatelja:

- osjećaj nelagode u prsištu,
- porast enzima (CK)-MB
- tipične promjene na EKG-u s formiranjem Q-zupca. [2]

Elektrokardiogram- u dijagnostičkom pristupu bolesnika s akutno nastalom boli u prsištu ključan je 12-kanalni EKG koji dijeli oboljele na one s elevacijom ST- spojnice i na one bez nje. Bol u prsištu kombinirana s progresivnom slikom ST-elevacije na EKG-u najčešće je dovoljna u dijagnozi akutne koronarne okluzije. Visoki T-val u zoni ishemije vrlo je rani znak, iako ne uvijek prisutan, a posljedica je lokalizirane hiperkalijemije. Vrlo brzo slijedi ST-elevacija, koja je posljedica poremećene električne aktivnosti u miokardu. [2]

S vremenom je ST-elevacija naglašenija i ST-segment poprima konveksni odnosno prema gore zaokružen oblik. ST-elevacija stopljena je s T-valom i QRS-T kompleks može izgledom odgovarati monofaznome akcijskom potencijalu. [2]

Patološki Q-zubac razvija se tijekom nekoliko sati do dana i prati ga smanjenje amplitude R-vala. Patološkim Q-zupcem naziva se svaki Q-zubac u odvodima V1-V3 ili Q zubac trajanja veći od 0,03 s u odvodima I, II, AVF ili V4-V6. Q-zubac mora biti nazočan u barem dva susjedna odvoda i dubok ≥ 1 mm. U daljnjem vremenskom slijedu ST-elevacija postupno se smanjuje i ST- segment se vraća u izoelektričnu liniju, amplituda R-vala se smanjuje, Q-zubac produbljuje. T-valovi postaju inverzni (negativni). Te su promjene u pravilu zbivaju unutar dva tjedna od nastanka STEMI, međutim, mogu se razviti i tijekom nekoliko sati od nastanka infarkta. STEMI se također može manifestirati u 7% slučajeva sa slikom novonastalog bloka lijeve grane, ili u 15 % slučajeva kao izolirani infarkt stražnje stjenke koji se manifestira depresijom ST-elevacije (obično okluzija arterije cirkumfleksa). [2]

Svakako valja istaknuti da gotovo u 20%bolesnika početni EKG nije patognomoničan za STEMI infarkt. Upravo stoga preporučuje se ponavljati EKG svakih desetak minuta do pojave ST-elevacije u bolesnika s kliničkom sumnjom na AIM. Učinkovitost dinamičkog snimanja EKG-a ispitivana je u skupini od 1000 bolesnika koji su bili zbrinuti zbog boli u prsištu , pri čemu je snimanje EKG-a provedeno u prosjeku svaka dva sata. [2]

Diferencijalna dijagnoza ST-elevacije na EKG-u: iako su ST-elevacija i Q-zupci obilježje srčanog infarkta svaka od tih značajki može se vidjeti i u drugim patološkim stanjima. Elevacija ST-segmenta često se javlja u miokarditisu, perikarditisu itd., a Q-zupci karakteristika su i hipertrofijske kardiomiopatije. [2]

Pokazatelji nekroze miokarda (kardioselektivni enzimi). U dijagnozi AIM uvelike nam pomaže porast odnosno tipična dinamika miokardnih enzima. Prilikom nekroze miocita dolazi do propadanja stanične membrane te njihove unutar stanične makromolekule prodiru u srčani

intersticij. Neke od tih makromolekula mogu se odrediti u perifernoj cirkulaciji i nazivaju se srčanim enzimima (biljezima srčane nekroze). Karakteristike idealnog miokardnog enzima jesu: u potpunosti je kardijalno specifičan, ne nalazi se u normalnoj cirkulaciji, u mjestima gdje je pohranjen stabilan je i dobro okarakteriziran, definirana kliničkog značenja i jednostavan za određivanje. [2]

Od 2000. godine „zlatni standard“ enzimske dijagnostike srčane nekroze jest serumski troponin, sastavni dio kontraktilnog aparata miocita. U komercijalne svrhe izdvojena su dva imunoeseja, troponin T (cTnT) i troponin I (cTnI). Troponin je stoga boljeg izbora, visoko specifičan za miokardnu leziju, u serumu se pojavljuje 4-6 sati po nastupu miokardne ishemije i ostaje povišen do 10 dana. Povišeni CK-MB nalazimo u serumu nakon 4-12 sati, vrijednosti se normaliziraju nakon 36-48 sati, a vrijedan je utoliko što opetovana povišenja upućuju na ponavljajuće srčane infarkte. U praksi mioglobulin nema široku primjenu, od svih enzima prvi se oslobađa iz nekrotičnog miokarda, u serumu ga se može registrirati već dva sata nakon infarkta, nije kardijalno specifičan. Od ostalih laboratorijskih pokazatelja u okviru nekroze i upale, valja spomenuti leukocitozu sa skretanjem ulijevo već u prvim satima AIM, najčešće s vrijednostima $12-15 \times 10^3$ u mm^3 . Nerijetko su povišene razine C-reaktivnog proteina, fibrinogena i fibrinskog monomera, koje su dijelom i odraz nestabilnog aterosklerotskog plaka i aktivnog intravaskularnog trombotskog zbivanja. U akutnoj fazi bolesti povišene su vrijednosti glikemije i u osoba koje nisu dijabetičari. [2]

Ehokardiografija ima važnu ulogu ako elektrokardiografska dijagnoza srčanog infarkta nije uvjerljiva ili je potrebna procjena posljedica infarkta. Već par minutapo nastupu ishemije dvodimenzionalna ehokardiografija omogućava uvid u segmentalne poremećaje kinetike. Dijagnosticira se lokalizacija i veličina ispada kinetike, eventualna nepovoljna remodelacija miokarda, formiranje aneurizme, pojava intramuralnih tromba, sistolička i dijastolička funkcija, plućna hipertenzija, perikardni izljevi valvularna funkcija. [2]

2.7. Liječenje

Bolesniku s infarktoma sa ST-elevacijom ponajprije treba ublažiti bol, ne samo iz humanih razloga nego i zato što bol potiče aktivaciju simpatičkog živčanog sustava s posljedičnom vazokonstrikcijom i ubrzanim radom srca (sinusna tahikardija), što dodatno pojačava ishemiju

miokarda. U našim uvjetima u svakodnevnoj praksi nakon primjene peroralnog ili sublingvalnog nitrata, nastavljamo s parenteralnim nitratom u infuziji titrajući dozu, a zatim se prema potrebi i.v. primjenjuje morfin. Tim analgetikom počinjemo postupno 4-8 mg, prema potrebi povećavajući dozu dodavanjem po 2 mg u intervalima od 5 min do popuštanja boli. Primjenu morfina mogu pratiti mučnina, povraćanje, hipotenzija bradikardijom, a katkada i depresija disanja. Hipotenziju i bradikardiju uklanjamo iv. atropinom, mučninu antiemetikom, a depresiju disanja naloksonom (antagonist opijata), koji uvijek mora biti dostupan. Nitrat se treba primijeniti tijekom 24-48 sata u bolesnika s ponavljajućim epizodama ishemije, povišenim vrijednostima tlaka i zatajivanjem srca. Kontraindiciran je u hipotenziji, pridruženom infarktu desne klijetke i teškoj aortnoj stenozii. Uz kliničku sliku infarkta bolesnici često navode osjećaj nelagode i straha, zbog čega je često opravdana primjena anksiolitika s relaksirajućim učinkom tipa diazepama. Rutinski se primjenjuje kisik (2-4 l/min) putem nazalnoga katetera ili maske. [2]

Blokatori betaadrenergičkih receptora (betablokatori) u akutnom STEMI usporavanjem srčane frekvencije ograničavaju zonu infarkta, smanjuju učestalost fatalnih aritmija i umanjuju bolne senzacije. Primjenjuju se u svih bolesnika (osim u onih gdje su kontraindicirani), neovisno i o fibrinolizi ili primarnoj PCI. Inicijalno su podobni u iv. obliku, osobito u bolesnika sa sinusnom tahikardijom bez znakova popuštanja srca. Betablokatori se većinom u peroralnom obliku, smanjuju mortalitet i učestalost ponovljenog infarkta za 20-25 %, a značajno smanjenje smrtnosti dokazano je u bolesnika sa zatajivanjem srca. Bolesnici s preboljenim infarktom kandidati su za trajnu terapiju betablokatorom. [2]

ACE-inhibitori su lijek izbora već unutar prvih 24 sata od infarkta, a posebice u bolesnika sa smanjenom istisnom frakcijom (<40%) i simptomima i znakovima zatajivanja srca. Dakako, potreban je oprez prvih sati bolesti da se izbjegne mogući hipotenzivni učinak odnosno pogoršanje renalne funkcije. Europske smjernice dijagnostike i liječenja infarkta sa ST-elevacijom preporučuju trajnu terapiju ACE-inhibitora nakon preboljenog infarkta, a po mogućnosti u kombinaciji s ASK i betablokatorom ako se ta terapija dobro podnosi. U primjenu blokatora angiotenzinskih receptora polagane su velike nade, međutim, u akutnom srčanom infarktu studija VALIANT s valsartnom jasno je potvrdila da u kombinaciji s ACE-inhibitorom mogu nastupiti značajne neželjene reakcije (primarno hipotenzija) pa su jedino opravdani kao alternativa ACE-inhibitoru ako ga bolesnik ne podnosi. [2]

Inhibitori kalcija (verapamil i diltiazem) koriste se kao dodatna terapija ako se betablokatorom i nitratom ne uspiju ukloniti simptomi ishemije ili u bolesnika s brzim odgovorom ventrikula u fibrilaciji atrijske (ako su betablokatori kontraindicirani). Nijedan od antagonista kalcija nije smanjio smrtnost u akutnom STEMI, a u nekih bolesnika mogu biti štetni, posebice u onih sa zatajivanjem srca ili AV-blokom. Od dihidropirina treće generacije može se primijeniti amlodipin, samo ako hipertenzija nije zadovoljavajuće kontrolirana. [2]

Acetilsalicilna kiselina (ASK) vrlo je moćan antitrombotični lijek koji blokira sintezu tromboksan A₂. U prvom kontaktu s bolesnikom s STEMI, neovisno o daljnjem slijedu terapije i intervencije nužno je dati mu sažvakati 300 mg ASK. ASK treba nastaviti trajno u dozi 75-162 mg (u svakodnevnoj kliničkoj praksi 100 mg) dnevno. Prvi učinci ASK registrirani su već unutar prva 24 sata bolesti. [2]

U slučaju krvarenja iz gastrointestinalnog sustava, a radi očuvane prohodnosti stenta, valja što prije nakon zaustavljanja krvarenja nastaviti kombinaciju ASK i klopidogrela uz preventivnu primjenu inhibitora protonске crpke. [2]

Od tienopiridina, koji su u najmanju ruku jednako snažni antitrombotični lijekovi kao i ASK, koriste se klopidogrel i tiklopidin. U svakodnevnoj praksi daje se prednost klopidogrelu budući da ima manje nuspojava i bolje se podnosi. Uvodna doza klopidogrela koja se daje prije primarne PCI jest 300 mg i trebala bi se dati najmanje 15 sati prije intervencije.. Klopidogrel se nastavlja u dozi od 75 mg dnevno 3-4 tjedna nakon postavljanja običnog metalnog stenta koji otpušta lijek tijekom 6-12 mjeseci. [2]

Heparin se primjenjuje u infarktu sa ST-elevacijom:

- u bolesnika liječenih fibrinolizom (uz alteplazu obvezno, uz streptokinazu kao lijek izbora)
- u bolesnika liječenih primarnom PCI
- u bolesnika koji ne primaju reperfuzijsku terapiju. [2]

Kombinacija antitrombotične i antikoagulantne terapije ako nema apsolutne kontraindikacije za njenu primjenu indicirana u svih bolesnika s akutnim STEMI bez obzira jesu li podobni za reperfuzijsko liječenje ili nisu. Njezinom primjenom znatno su se smanjili vaskularni nepovoljniji događaji (reinfarkt, cerebrovaskularni inzult, smrtni ishod i drugi). [2]

Statini: s primjenom statina treba se što ranije započeti, a svakako prije otpusta u svih bolesnika sa STEMI. Sve se više inzistira na visokoj inicijalnoj dozi, koja se nakon 30 dana može prema potrebi smanjiti. [2]

Reperfuzijska terapija: danas razlikujemo tri oblika reperfuzijske terapije:

- 1) medikamentu reperfuziju kod koje primjenjujemo fibrinolitičke lijekove,
- 2) mehaničku reperfuziju odnosno primarnu PCI,
- 3) kiruršku reperfuziju, koja se danas relativno rijetko koristi i to ponajprije u bolesnika s vrlo visokim rizikom kod kojih prethodne dvije metode ili nisu postigle zadovoljavajući rezultat ili nisu moguće. [2]

Fibrinolitička terapija, uz ostalo medikamentno liječenje, u uvjetima intenzivnog nadzora u koronarnim jedinicama u bolnicama bez mogućnosti PCI jest djelotvorno liječenje akutnog infarkta sa ST –elevacijom, a posebice ako od početka bolova nije proteklo više od tri sata. [2]

Perkutana koronarna intervencija: ako je proteklo više od dva sata, a bolesniku je unutar 90 minuta dostupan po mjestu stanovanja ili transportom kardiološki, tercijarni centar koji može pružiti kvalitetnu intervenciju, prednost se daje primarnoj PCI. Riječ je o intervenciji koja zahtijeva iskusan tim intervencijskih kardiologa s vještim pomoćnim osobljem. [2]

2.8. Komplikacije

Smrtni ishod zbog kardijalnog aresta može se očekivati u oko 20% bolesnika koji dožive infarkt. Među onima koji prežive, 10 - 20% bolesnika ima nekomplikirani tijek oporavka. U ostalih 80-90% oboljelih nastaju komplikacije. Najvažnije kliničke i patološke komplikacije, koje su često multiple, jesu:

Aritmija: poremećaji srčanog ritma susreću se u oko 80% bolesnika. Takvi poremećaji ritma i provodnosti električnih podražaja nastaju ubrzo nakon nekroze srčanih stanica, i najčešći su uzrok smrti u neposrednom postinfarktnom vremenu. Opasnost od aritmija i posljedične smrti postupno se smanjuje s vremenom oporavka, iako aritmija ostaje vodeći uzrok smrti tijekom cijele prve godine nakon infarkta. [3]

Zatajivanje srca: akutno ili kronično zatajivanje srca nastupa u 60 % bolesnika. IM u većine oboljelih zahvaća lijevu klijetku i može dovesti do akutnog zatajenja lijeve strane srca. Klinički znakovi srčanog zatajivanja (npr. plućni edem), obično se pojavljuju nakon što infarkt zahvati 20-25% cjelokupne površine miokarda lijeve klijetke. Infarkt koji zahvati više od 40-50% miokarda uzrokuje kardiogeni šok. Kardiogeni je šok važan uzrok smrti u takvih bolesnika. [3]

Proširenje infarkta: u oko 10% bolesnika infarkt se proširi tijekom prvoga tjedna i zahvati okolna područja miokarda koja imaju marginalnu opskrbu kisikom. Da bi se proširenje infarkta spriječilo, potrebno je ograničiti bolesnikovo kretanje i tako smanjiti potrebu za kisikom u još očuvanom miokardu oko infarkta. [3]

Tromboza i tromboembolija: u 30% bolesnika muralni trombi nastaju na oštećenom endokardu srčane stjenke u blizini IM-a. Drugi su razlog muralne tromboze poremećaji srčanih kontrakcija koji dovode do vrtložastog protoka krvi kroz proširene klijetke i pretklijetke. Takvi se trombi lako odcijepi i pretvore u trombo embrole koji najčešće uzrokuju infarkt mozga, bubrega, slezene, crijeva i udova. [3]

Fibrinozni perikarditis: upala perikarda s eksudacijom fibrina i upalnih stanica, a katkad i krvarenjem u perikardijalnu šupljinu pojavljuje se tijekom prvoga tjedna u oko 30 % bolesnika s transmuralnim IM-om. Bolesnici se tuže na bol, a perikardijalni se šum može čuti pri auskultaciji. U nekih se bolesnika fibrinozni perikarditis pojavljuje 2-6 tjedana nakon infarkta, kao znak autoimunosne reakcije tijela na proteine iz nekrotičnih srčanih stanica (Dresslerov sindrom). [3]

Rascjep (ruptura) miokarda: tijekom razvoja infarkta srčani se mišić u 5% bolesnika razmekša zbog nekroze miocita i zbog djelovanja litičkih enzima koje u to područje donesu upalne stanice. Razmekšanje je najuočljivije tijekom prvog prvoga tjedna i doseže maksimum oko petoga dana, kad se miokard pretvori u žučkastu, mekanu masu. Razmekšani miokard može puknuti, pri čemu mogu nastupiti tri potencijalno smrtonosne komplikacije. [3]

Ruptura slobodne stjenke miokarda: puknuće miokarda očituje se kao defekt stjenke koji se proteže od unutrašnjosti klijetke do epikardijalne površine srca. Ovo puknuće omogućuje prodor krvi u perikardijalnu šupljinu i dovodi do tamponade srca. [3]

Ruptura mitralnih papilarnih mišića: takva ruptura uzrokuje akutnu insuficijenciju mitralnog ušća koje se ne može više otvarati i zatvarati tijekom kardijalnoga ciklusa. [3]

Ruptura interventrikularne pregrade: takva ruptura uzrokuje prodor krvi iz lijeve u desnu klijetku i preopterećenje desne klijetke. [3]

Ventrikularna aneurizma: u 2-3% bolesnika nastaje proširenje ventrikula, tj. aneurizma koja se pojavi na mjestu većih ožiljaka koji nadomjeste infarkt. Ožiljci se na tom mjestu ne mogu kontrahirati tijekom sistole. Povišeni tlak istisnut će s vremenom kruti dio klijetke i postupno ga pretvoriti u kuplasto izbočenje, tj. aneurizmu. Vrtložasti protok krvi u tim aneurizmama dovodi do stvaranja tromba. [3]

2.9. Rehabilitacija pacijenta nakon preboljelog AIM

Razlikujemo tri faze rehabilitacije. Prva ili rana faza počinje već u koronarnoj jedinici ili intenzivnoj skrbi, a nastavlja se na kardiološkom odjelu u okviru boravka u bolnici. U slučaju nekompliciranog infarkta boravak u bolnici traje od sedam do deset dana (boravak u bolnici u zemljama Zapadne Europe i SAD-a skraćuje se na prosječno sedam dana). Druga faza provodi se prema potrebi u specijaliziranim ustanovama za rehabilitaciju dijelom i u ambulantnim uvjetima. Treća faza ili postkonvalescentna faza traje dulje, i zapravo bi trebala trajati doživotno. U okviru rehabilitacije bolesnik bi trebao modificirati način života uz veću izloženost doziranim i programiranim tjelesnim opterećenjima koja bi mu uvelike pomogla i u regulaciji lipidnog statusa, tjelesne težine, stjecanju kondicije, regulaciji eventualno povišenih vrijednosti glikemije. Nužan je potpuni prestanak pušenja. Nerijetko je potrebna inicijalna psihološka potpora, a sve radi vraćanja u normalne životne uvjete i u profesionalnu aktivnost. Sve to treba biti praćeno pridržavanjem propisanog načina prehrane i trajnim uzimanjem preporučene terapije. Veliki broj bolesnika nakon uspješne PCI dobro podnosi napore i već nakon 4-6 tjedana sposobni su vratiti se na radno mjesto. [2]

3. Intervencije medicinske sestre/tehničara u zbrinjavanju pacijenta s akutnim infarktom miokarda u izvanbolničkim uvjetima

Prvostupnik/prvostupnica sestrištva ili medicinska sestra/tehničar je dio tima koji čine doktor medicine ili doktor medicine specijalist hitne medicine, u timu s medicinskom sestrom/tehničarem ili vozačem (Tim 1), a (Tim 2) koji čine prvostupnik/prvostupnica sestrištva ili medicinska sestra/medicinski tehničar u timu s medicinskom sestrom/tehničarom. [6]

Svaki od članova tima ima svoju ulogu koju obavlja prilikom zbrinjavanja pacijenta. Tim mora savršeno da funkcionira sve u cilju što bržeg zbrinjavanja pacijenta i transporta u najbližu zdravstvenu ustanovu.

Rad na terenu je izuzetno teži nego u ambulanti iz nekoliko razloga: u ambulanti zdravstvenih djelatnika ima više, dok je na terenu ograničen, prilikom zbrinjavanja pacijenata nerijetko se tim nalazi izloženi pogledima mase drugih ljudi prisutnih na javnim mjestima. Zbrinjavanje bolesnika zahtjeva posebnu organizaciju timskog rada, iskusne i dobro obučene medicinske sestre, potreban materijal i aparate za ukazivanje medicinske pomoći.

Rano prepoznavanje stanja koja životno ugrožavaju te učinkoviti pristup u njihovu otklanjanu osnovni je preduvjet dobrog hitnog medicinskog zbrinjavanja. Poznavanje i primjena principa ranog otkrivanja i pravodobnog liječenja u mnogo slučajeva može spriječiti kritično pogoršanje stanje pacijenta, kardiopulmonalni arrest te smrt. Klinički znakovi i fiziološki parametri koji se javljaju u stanjima opasnim po život predstavljaju odraz poremećaja respiratornog, kardiovaskularnog i neurološkog sustava te su uglavnom slični bez obzira na njihov uzrok. Strukturirani pristup procjene stanja kritično oboljele osobe osigurava da se na vrijeme primijete i na vrijeme liječe ona stanja koja životno ugrožavaju pacijenta. [7]

ABCDE pristup je strukturirani pristup procjene stanja i liječenja pacijenta. Ovaj termin proizlazi iz engleske skraćenice za:

A (eng. airway) podrazumijeva pregled i procjenu dišnih putova

B (eng. breathing) podrazumijeva procjenu disanja

C (eng. circulation) podrazumijeva procjenu krvotoka

D (eng. disability) podrazumijeva brzu neurološku procjenu

E (eng. exposure) podrazumijeva razotkrivanje pacijenta (skidanje odjeće, uklanjanje prekrivača). [8]

Prije nego li se pristupi pacijentu potrebno je procijeniti mjesto događaja s obzirom na vlastitu sigurnost, sigurnost svih članova tima te sigurnost pacijenta. Kontakt s pacijentom ne treba se uspostavljati prije nego li se identificiraju i uklone opasnosti na mjestu zbivanja, odredi broj pacijenata te po potrebi pozove dodatna pomoć. Istovremeno procjenjujući mjesto događaja dobiva se i opći dojam o pacijentu. Pacijenti koji razgovaraju i samostalno se kreću bez bolnih grimasa ne ostavljaju dojam teških bolesnika u odnosu na one koji ne reagiraju na pozdrav ili reagiraju neprimjereno, zauzimaju poštudne položaje tijela ili imaju bolen grimase na licu. Ovo se vremensko razdoblje također treba iskoristiti da bi se odredila priroda bolesti prema predmetima nađenim na mjestu događaja (prazne kutije lijekova koje ukazuju na predoziranje ili oprema za kisik u domu kroničnog plućnog bolesnika). Svi ovi postupci provode se prije procijene stanja pacijenta ABCDE pristupom i nazivaju se početnom procjenom, nakon što se uspostavi kontakt s pacijentom teško je odvojiti se da bi se izveli ovi postupci. [7]

Potrebno je dovoljno jasno i glasno pozdraviti pacijenta. Upitati ga: „Kako ste?“; „Što Vam se dogodilo?“ Ukoliko pacijent ne odgovara na pozdrav i postavljeno pitanje brzo se dobivaju važne obavijesti (budan je, nema poremećaja svijesti, dišni putovi su mu otvoreni, odgovori samo s kratkim rečenicama mogu značiti probleme s disanjem). Ukoliko pacijent ne odgovara i leži na tlu ili je na neki način mogao biti ozlijeđen, mora mu se ručno stabilizirati vratna kralježnica. Ručnu stabilizaciju vratne kralježnice kao i potpunu imobilizaciju kralježnice treba provoditi sve dok se ne isključi sumnja na ozljedu kralježnice. Lagano protresti ramena pacijenta i glasnije ponoviti pitanje. Na taj način otklanja se mogućnost da npr. pacijent nije čuo pozdrav i pitanje ili da možda samo spava. [7]

Ukoliko pacijent ne odgovara na podražaj, otvoriti dišne putove i pogledom provjeriti ima li sadržaja u usnoj šupljini (sekret, ostaci hrane, sadržaj želuca, dijelovi proteze ili zubi...). Vidljivi sadržaj ukloniti. Po potrebi aspirirati. Procijeniti diše li pacijent držeći dišne putove otvorenim i prinoseći svoj obraz iznad pacijentovih usta. Istovremeno gledati pokrete prsnog koša ili pokrete drugih dijelova tijela, slušati zvuk disanja i osjećati izdahnuti zrak kroz 10 sekundi. Ukoliko pacijent ne diše (ne vide se pokreti prsnog koša ili drugih dijelova tijela, ne osjeća dah na obrazu i/ili ne čuje disanje) započeti kardiopulmonalnu reanimaciju, a ukoliko pacijent diše procijeniti disanje. Procjena disanja uključuje određivanje:

- brzine disanja (normalan broj udaha je 12 do 20/min)
- volumena udaha (plitko i ubrzano disanje mogu značajno ugroziti pacijenta)
- ritma disanja i simetričnosti pomicanja prsnog koša
- zvukova i šumova disanja (hropci upućuju na prisutnost sekreta u dišnim putovima, stridor upućuje na djelomičnu, ali značajnu opstrukciju dišnih putova)
- perkutornog nalaza nad prsnim košem (hipersonoran zvuk može upućivati na pneumotoraks, a muklina na mogući pleuralni izljev)
- auskultatornog nalaza (bronhalno disanje, kreptacije, oslabljen šum disanja)
- vrijednosti saturacije kisika na pulsnom oksimetru (normalne su vrijednosti 97-100%)
- istovremeno se procjenjuju opći znakovi poremećaja disanja: oznojenost, centralna cijanoza, uporaba pomoćne respiratorne muskulature ili trbušno disanje. [7]

Procjenjujući disanje utvrđuju se sva stanja koja zahtijevaju provođenje neodgodivih postupaka prije nego li se prijeđe na procjenu krvotoka. Ti postupci već prema nalazu mogu uključivati:

- osiguranje dišnih putova postavljanjem orofaringealnog ili nazofaringealnog tubusa ako to već prije nije učinjeno, kada pacijent sam ne kontrolira dišne putove
- primjenu kisika preko nosnog katetera ili maske kada pacijent spontano diše
- provođenje umjetnog disanja. [7]

Nakon što se procijenilo i osiguralo učinkovito disanje slijedeći korak je procjena krvotoka. Prilikom procjene krvotoka:

- palpiraju se periferno bilo (a.radialis) i centralno bilo (a.carotis)
- mjeri se brzina bila i određuje kvaliteta punjenja bila
- određuje se vrijeme kapilarnog punjenja normalno oko 2 sekunde
- mjeri se brzina srčanih otkucaja
- mjeri se krvni tlak
- procjenjuje se boja, temperatura i promjene na koži. [7]

Na taj se način traže stanja koja ugrožavaju krvotok pacijenta i koja zahtijevaju postupak za njihovo zbrinjavanje. Ukoliko se procijeni da je krvotok ugrožen potrebno je uspostaviti venski put kanilama širokog promjera i istovremeno započeti nadoknadu volumena. To je trenutak kada se zbrinjava i obilno krvarenje. Pacijentu je također potrebno osigurati trajni nadzor srčane akcije postavljanjem EKG-monitora. [7]

Nakon što su se procijenili i osigurali dišni putovi (A), procijenilo i osiguralo učinkovito disanje (B) te procijenio krvotok i započela nadoknada volumena (C) prelazi se na postupak brze neurološke procjene. [7]

Brzom neurološkom procjenom procjenjuje se razina svijesti pacijenta metodom AVPU prema:

- A (eng.alert)- budan
- V (eng. verbal)- odgovara na poziv
- P (eng. pain)- odgovara na bolne podražaje
- U (eng. unresponsive)- ne reagira na podražaje. [7]

Zatim se procjenjuju i zjenice (izgled, simetričnost i reakcija na svjetlost) te izmjeri razinu glukoze u krvi glukometrom. [7]

Ukoliko je pacijent pri svijesti postupak početna procjena te ABCDE pristup je isti kao i kod osoba bez svijesti. Kod osoba pri svijesti potrebno je uzeti ciljanu povijest bolesti tražeći informacije o sadašnjoj bolesti. Povijest bolesti često je najvredniji čimbenik prilikom procjene oboljele osobe i utvrđivanja uzroka problema kao i pružanja hitne medicinske skrbi.

Postaviti ključna pitanja u slučaju kada se radi o problemu kao što je bol ili nelagoda:

- Kada je problem počeo?
- Što ga je izazvalo?
- Koje su osobine problema?
- Širi li se bol i kamo se širi?
- Koliko je jaka bol?
- Koliko traje bol? [7]

Potrebno je postaviti pitanja o povezanim znacima i simptomima te vodećim tegobama. Radi lakšeg pamćenja koristi se SAMPLE skraćenicu prema engleskoj skraćenicu za:

- S (eng.symptoms)- simptomi
- A (eng. allergies)- alergije
- M (eng. medication)-lijekovi
- P (eng. past medical history)- dosadašnje bolesti
- L (eng. last meal)- zadnji obrok

- E (eng. Events preceeding the incident)- okolnosti prije događaja. [7]

Prva pomoć pacijentu s akutnim infarktom miokarda na terenu u kojoj medicinska sestra/tehničar provodi slijedeće intervencije:

- osigurati mirovanje pacijenta– osigurati pacijentu položaj koji zahtjeva što manje naprezanja
- priključiti pacijenta na EKG aparat radi dobivanja elektrokardiograma na osnovu kojih će liječnik dijagnosticirati promjene koje idu u prilog AIM-a
- primjeniti kisik (zbog tromba ili stenozе, dotok kisika u miokard je manji). Površno i ubrzano disanje zbog bola produbljuje problem. Primjenjuje se 100% kisik, 2-4 litre min putem nazalnog katetera ili maske
- uspostaviti intravensku kanilu – po nalogu liječnika
- medikamentozna terapija (sedativi, analgetici, kardiotonici, diuretici, antihipertenzivi, narkotici, aktikoagulanti) – po nalogu liječnika
- psihički povoljno djelovati na pacijenta.

Nakon prve pomoći na terenu, pacijent se transportira u najbližu zdravstvenu ustanovu. Medicinska sestra kao član tima osigurava kontinuiran nadzor nad pacijentom u tijeku transporta. Od velike važnosti je i dokumentirati sve učinjeno i zapaženo.

4. Sestrinske dijagnoze i intervencije medicinske sestre

Sestrinske dijagnoze možemo definirati kao kliničku prosudbu onoga što su pojedinac, obitelj ili zajednica pružili kao odgovor na aktualne ili potencijalne zdravstvene probleme/ životne procese. One osiguravaju bazu za izbor intervencija čije će provođenje u konačnici dovesti do postignuća cilja koji smo si zadali. Možemo reći da su sestrinske dijagnoze ključ za budućnost; za uspješnu, na dokazima utemeljenu i profesionalno vođenu zdravstvenu njegu kojoj je cilj što učinkovitije zadovoljiti sve bolesnikove potrebe. [8]

Po završenom utvrđivanju prioriteta, medicinska sestra zajedno s pacijentom određuje ciljeve zdravstvene njege. Cilj je željeni, ali realan ishod zdravstvene njege. Budući da proizlazi neposredno iz problema (koji je opis pacijentovog stanja i ponašanja koje ne zadovoljava i ne doprinosi zdravlju), opis je istog aspekta (stanja i ponašanja), ali u smjeru koji ukazuje da je problem uklonjen ili smanjen. [9]

Po završenom definiranju ciljeva u procesu zdravstvene njege, medicinska sestra planira intervencije. Intervencije iz područja zdravstvene njege su specifične aktivnosti usmjerene ublažavanju ili rješavanju problema odnosno ostvarenju ciljeva i odgovor su na ta pitanje što treba učiniti da se cilj postigne. [9]

4.1. Bol u/s ishemijom tkiva

Bol je neugodan nagli ili usporeni osjetilni i čuvstveni doživljaj koji proizlazi iz stvarnih ili mogućih oštećenja tkiva s predvidljivim završetkom u trajanju kraćem od 6 mjeseci. [8]

Cilj:

- pacijent će na skali boli iskazati nižu razinu boli od početne

Intervencije medicinske sestre:

- procijeniti karakter boli – skale od 0-10, lokalizacija, dužina, kvalitativno obilježje, intenzitet, prisutnost
- kontrola krvnog tlaka i pulsa

- monitoriranje
- EKG snimanje – 3 ili više dana za redom
- primjena ordiniranih lijekova
- provjera vitalnih znakova prije i poslije primjene opijata
- kontrola enzima
- primjena terapije kisika kako je liječnik ordinirao
- edukacija pacijenta. [8]

4.2. Anksioznost u/s promjenama u zdravstvenom ili socioekonomskom statusu

Anksioznost je nejasan osjećaj neugode i / ili straha praćen psihomotornom napetošću, panikom, tjeskobom, najčešće uzrokovan prijetecom opasnosti, gubitkom kontrole i sigurnosti s kojom se pojedinac ne može suočiti. [10]

Cilj:

- pacijent će moći prepoznati i nabrojiti znakove i čimbenike rizika anksioznosti
- pacijent će se pozitivno suočiti s anksioznosti
- pacijent će znati opisati smanjenu razinu anksioznosti

Intervencije medicinske sestre:

- stvoriti profesionalan empatijski odnos - pacijentu pokazati razumijevanje njegovih osjećaja
- stvoriti osjećaj sigurnosti
- opažati neverbalne izraze anksioznosti, izvijestiti o njima (smanjena komunikativnost, razdražljivost do agresije...)
- stvoriti osjećaj povjerenja i pokazati stručnost
- informirati pacijenta o tretmanu i planiranim postupcima
- poučiti pacijenta postupcima/procedurama koje će se provoditi
- koristiti razumljiv jezik pri poučavanju i informiranju pacijenta
- potaknuti pacijenta da izrazi svoje osjećaje. [8]

4.3. Smanjeno podnošenje napora u/s neravnoteže u opskrbi i potrebama miokarda kisikom

Smanjeno podnošenje napora je stanje nedovoljne fiziološke ili psihološke snage da se izdrže ili dovrše potrebne ili željene dnevne aktivnosti. [8]

Cilj:

- pacijent pokazuje mjerljivo i progresivno povećanje aktivnosti, ritam srca i RR u granicama normale, koža topla, suha, ružičasta

Intervencije:

- dokumentirati frekvenciju pulsa i vrijednost RR-a prije, za vrijeme i nakon aktivnosti
- na početku poticati odmor, a zatim prilagoditi aktivnost pojavi boli
- educirati pacijenta da prati pojavu znakova i simptoma koji se javljaju prilikom aktivnosti i javlja ih medicinskoj sestri ili liječniku. [8]

4.4. Neupućenost

Neupućenost je nedostatak znanja i vještina o specifičnom problemu.[8]

Cilj:

- pacijent će verbalizirati specifična znanja
- pacijent će demonstrirati specifične vještine
- obitelj će aktivno sudjelovati u skrbi i pružati podršku pacijentu

Intervencije:

- poticati pacijenta na usvajanje novih znanja i vještina
- prilagoditi učenje pacijentovim kognitivnim sposobnostima
- podučiti pacijenta specifičnom znanju
- pokazati pacijentu specifičnu vještinu

- poticati pacijenta i obitelj da postavljaju pitanja
- poticati pacijenta da verbalizira svoje osjećaje
- osigurati vrijeme za verbalizaciju naučenog
- omogućiti pacijentu demonstriranje specifične vještine
- pohvaliti bolesnika za usvojena znanja. [8]

5. Zaključak

Kardiovaskularne bolesti najčešće su bolesti u svijetu, a koronarna bolest infarktom miokarda sa ST-elevacijom predstavlja njen najteži oblik s vrlo važnim zdravstvenim i socioekonomskim učincima. Akutni infarkt miokarda sa ST-elevacijom je stanje koje akutno životno ugrožava život pacijenta i zahtjeva brzu reakciju zbrinjavanja i transporta pacijenta.

Akutni infarkt miokarda sa ST-elevacijom nije trenutni događaj, nego je samo konačan čin dugotrajnog procesa aterosklerotske bolesti zbog čega je nužno educirati pučanstvo o čimbenicima rizika (pušenje, arterijska hipertenzija, šećerna bolest, dislipidemije, sjedilački način života) i metodama njihova liječenja kao preduvjetima primarne prevencije u čemu vrlo važnu ulogu imaju i medicinske sestre/tehničari.

Na povoljan ishod najviše utječe vrijeme od pojave simptoma do dolaska u obližnju bolničku ustanovu s mogućnostima najsuvremenijeg liječenja – primarne PCI.

U izvanbolničkim uvjetima bitno je da tijekom poziva dispečer dobije kvalitetne anamnestičke podatke i uputi tim hitne medicinske pomoći na mjesto događaja. Svaki izlazak na teren i susret s pacijentom prije svega traži procjenu sigurnosti mjesta događaja. Prilikom prilaska pacijentu stječe se opći dojam o pacijentu, uzimaju se anamnestički podaci o simptomima i eventualnim čimbenicima rizika i mjere se vitalne funkcije i snima (očitava) EKG. Nakon toga slijedi postavljanje intravenske kanile, primjena kisika, primjena terapije, monitoring te transport pacijenta do najbliže bolnice.

Tijekom prijevoza vitalne funkcije se mjere svakih 5 minuta kod nestabilnih, a svakih 15 min kod stabilnih pacijenata. Potrebno je obavijestiti dežurno osoblje u bolnici o dolasku pacijenta. Sve navedeno trebalo bi se odraditi u tzv. „zlatnom satu“ od poziva do predaje pacijentu. U svakom trenutku potrebno je biti spremni pružiti pomoć ukoliko dođe do komplikacija. Za sve to je potrebno dobro uigrani tim.

6. Literatura

- [1] A. C. Guyton, J. E. Hall: Medicinska fiziologija, Medicinska naklada, Zagreb, 2006.
- [2] B. Vrhovac, B. Jakšić, Ž. Reiner, B. Vucelić: Interna medicina, Naklada Ljevak, Zagreb, listopad 2008.
- [3] I. Damjanov, S. Jukić i M. Nola: Patologija, Medicinska naklada Zagreb, 2011.
- [4] Z. Križan: Pregled građe grudi, trbuha, zdjelice, noge i ruke, Školska knjiga, Zagreb, 1997.
- [5]http://www.hzjz.hr/wp-content/uploads/2013/11/KVBbilten_2011-10-5-2013-3.pdf dostupno 07.08.2016.
- [6] <http://www.propisi.hr/print.php?id=10304> dostupno 17.09.2016.
- [7] M. Gvožđak, B. Tomljanović, Temeljni hitni medicinski postupci, Hrvatska Komora Medicinskih Sestara, Hrvatski zavod za hitnu medicinu, Zagreb, 2011.
- [8] Hrvatska Komora Medicinskih Sestara, Sestrinske dijagnoze II, Zagreb, 2013.
- [9] G. Fučkar: Proces zdravstvene njege Zagreb, 1995.
- [10] Hrvatska Komora Medicinskih Sestara, Sestrinske dijagnoze, Zagreb, 2011.

H I R O N
A L I S T R A I N I N U

Sveučilište
Sjever

V Ž K C



M M I

SVEUČILIŠTE
SJEVER

IZJAVA O AUTORSTVU
I
SUGLASNOST ZA JAVNU OBJAVU

Završni/diplomski rad isključivo je autorsko djelo studenta koji je isti izradio te student odgovara za istinitost, izvornost i ispravnost teksta rada. U radu se ne smiju koristiti dijelovi tuđih radova (knjiga, članaka, doktorskih disertacija, magistarskih radova, izvora s interneta, i drugih izvora) bez navođenja izvora i autora navedenih radova. Svi dijelovi tuđih radova moraju biti pravilno navedeni i citirani. Dijelovi tuđih radova koji nisu pravilno citirani, smatraju se plagijatom, odnosno nezakonitim prisvajanjem tuđeg znanstvenog ili stručnoga rada. Sukladno navedenom studenti su dužni potpisati izjavu o autorstvu rada.

Ja, ANA JOZIĆ (ime i prezime) pod punom moralnom, materijalnom i kaznenom odgovornošću, izjavljujem da sam isključivi autor/ica završnog/diplomskog (obrisati nepotrebno) rada pod naslovom INTERVJUJE MEĐ. SESTRE TEHNIČARA U ŽELJEZNICAMA (upisati naslov) te da u navedenom radu nisu na nedozvoljeni način (bez pravilnog citiranja) korišteni dijelovi tuđih radova.

Student/ica:
(upisati ime i prezime)

Jozić Ana
(vlastoručni potpis)

Sukladno Zakonu o znanstvenoj djelatnosti i visokom obrazovanju završne/diplomske radove sveučilišta su dužna trajno objaviti na javnoj internetskoj bazi sveučilišne knjižnice u sastavu sveučilišta te kopirati u javnu internetsku bazu završnih/diplomskih radova Nacionalne i sveučilišne knjižnice. Završni radovi istovrsnih umjetničkih studija koji se realiziraju kroz umjetnička ostvarenja objavljuju se na odgovarajući način.

Ja, ANA JOZIĆ (ime i prezime) neopozivo izjavljujem da sam suglasan/na s javnom objavom završnog/diplomskog (obrisati nepotrebno) rada pod naslovom INTERVJUJE MEĐ. SESTRE TEHNIČARA U ŽELJEZNICAMA (upisati naslov) čiji sam autor/ica. KLOKALDA U ŽELJEZNICAMA U ŽELJEZNICAMA

Student/ica:
(upisati ime i prezime)

Jozić Ana
(vlastoručni potpis)