

Profilaksa infektivnog endokarditisa kod dentalnih zahvata

Futač Tremški, Alena

Undergraduate thesis / Završni rad

2016

Degree Grantor / Ustanova koja je dodijelila akademski / stručni stupanj: **University North / Sveučilište Sjever**

Permanent link / Trajna poveznica: <https://um.nsk.hr/um:nbn:hr:122:062989>

Rights / Prava: [In copyright](#) / [Zaštićeno autorskim pravom.](#)

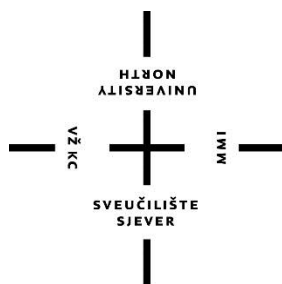
Download date / Datum preuzimanja: **2025-01-15**



Repository / Repozitorij:

[University North Digital Repository](#)





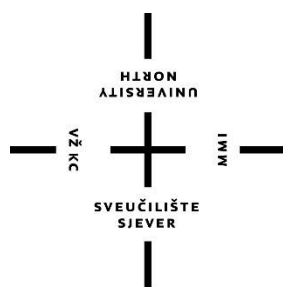
**Sveučilište
Sjever**

Završni rad br. 786/SS/2016

**Profilaksa infektivnog endokarditisa kod dentalnih
zahvata**

Alena Futač Tremski, 3034/601

Varaždin, rujan 2016. godine



Sveučilište Sjever

Odjel za Biomedicinske znanosti

Završni rad br. 786/SS/2016

Profilaksa infektivnog endokarditisa kod dentalnih zahvata

Student

Alena Futač Tremški, 3034/601

Mentor

Nikola Bradić, dr.med.

Varaždin, rujan 2016.godine

Prijava završnog rada

Definiranje teme završnog rada i povjerenstva

ODJEL	Odjel za biomedicinske znanosti		
PRISTUPNIK	Alena Futač - Tremak	OPREMA	3034/601
ZATIM	08. rujna 2016.	KOLEGIJ	Klinička medicina V
NASLOV RADA	Profilaksa infektivnog endokarditisa kod dentalnih zahvata		
NASLOV RADA NA INSL. JP/101	Prophylaxis of infective endocarditis for dental procedures		
MENTOR	Nikola Bradić, dr. med.	ZVANJE	viši predavač
ČLANOVI POVJERENSTVA	1. doc.dr.sc. Hrvoje Hećimović, predsjednik 2. Nikola Bradić, dr.med., mentor 3. Mihaela Kranjčević-Šurić, dipl.med.techn., član 4. Marijana Neuberg, mag.med.techn., zamjenski član 5.		

Zadatak završnog rada

ZADATK 788/SS/2016

OPIS

- opisati anatomske strukture koje su najčešće zahvaćene infektivnim endokarditisom i navesti najčešće putove širenja
- izvesti i podrobije opisati najčešće uzročnike infektivnog endokarditisa
- pojedini i opisati bolesti zuba koje mogu dovesti do nastanka infektivnog endokarditisa
- opisati postupke u dentalnoj medicini koji povećavaju rizik nastanka infektivnog endokarditisa
- istaknuti ulogu medicinske sestre u dentalnoj medicini u prevenciji nastanka infektivnog endokarditisa
- objasniti postupke medicinske sestre u postupcima u dentalnoj medicini s kojima se može smanjiti incidencija infektivnog endokarditisa
- navešti korištenu literaturu

ZADATK 788/SS/2016

2016



Sažetak

Infektivni endokarditis upalna je bolest endokarda izazvana naseljavanjem mikroorganizama na prethodno oštećen endokard, a li može nastat i u zdravih ljudi.

Endokarditis nativnih valvula može biti akutan i subakutan. Akutni se očituje naglim razvojem kliničke slike, već unutar nekoliko dana, a praćen je visokom temperaturom, tresavicom, brzim oštećenjem struktura srca i hematogenim širenjem infekcije na ekstrakardijalne strukture. Kod subakutnog oblika klinička slika se razvija unutar nekoliko tjedana ili mjeseci, a obilježen je blažim porastom temperature, umorom, gubitkom teka, bolovima u mišićima, tahikardijom, povećanjem slezene...

Endokarditis umjetnih valvula podijeljen je na rani, koji nastaje u prvih godinu dana od implantacije i kasni koji nastaje nakon tog vremena.

Postavljanje dijagnoze je često puta otežano zbog atipične kliničke slike, umjetnih valvula ili drugih intrakardijalnih naprava. Ehokardiografija i hemokulture temelj su dijagnoze IE.

Terapija IE provodi se produženom terapijom baktericidnim lijekovima, a kod polovice pacijenata potrebno je kirurški odstraniti inficirano tkivo.

Kod bolesnika koji nisu alergični na penicilin lijek izbora za profilaksu IE je amoksicilin, dok se onima kod kojih je zabilježena alergija na penicilin preporučuje eritromicin ili klindamicin per os ili vankomicin intravenski.

Antibiotsku profilaksu potrebno je provesti kod pacijenata s visokim rizik od nastanka IE, a tu spadaju pacijenti s umjetnim srčanim valvulama, ranijim IE, složenim kongenitalnim bolestima srca s cijanozom, ductus arteriosus persistens, koarktacijama aorte, s kirurški izrađenim sistemski – pulmonalnim spojem.

Antibiotska profilaksa provodi se prije slijedećih dentalnih zahvata: ekstrakcije zuba, periodontalnih postupaka, ugradnje implantata, reimplantacije zuba, endodontalnih zahvata, incizije i drenaže, intraligamentarne primjene injekcije lokalnog anestetika.

Uloga medicinske sestre je da svakodnevno radi na poboljšanju oralnog zdravlja svojih pacijenata i samim time smanji potrebu za dentalnim zahvatima koji mogu izazvat bakterijemiju i nastanak IE.

Ključne riječi: infektivni endokarditis, profilaksa, dentalni zahvati, medicinska sestra

Summary

Infective endocarditis is an inflammation of the endocardium caused by microorganisms settling on a previously damaged endocardium, but it can also develop in healthy people.

Native valve endocarditis can be acute and subacute. The acute one manifests itself with a rapid development of the clinical picture, within a few days already. It is accompanied by a high temperature, shaking, fast damaging of the heart's structures and a hematogenous spread of the infection to extracardiac structures. With the subacute form the clinical picture develops within a few weeks or months and it is characterized by a slight fever, fatigue, loss of appetite, muscle pain, tachycardia, spleen enlargement...

Early prosthetic valve endocarditis, which develops during the first year after the implantation, is distinguished from the late prosthetic valve endocarditis, which develops after one year.

An atypical clinical picture, prosthetic valves and other intracardiac devices often make it difficult to make the diagnosis. Echocardiography and hemocultures are the basis for the diagnosis of IE.

Treatment for IE involves a prolonged bactericidal medication therapy and half of all patients need to have the infected tissue surgically removed.

Amoxicillin is the preferred medication for IE prophylaxis for patients who are not allergic to penicillin, whereas it is recommended to treat patients who have had allergic reactions to penicillin with erythromycin or clindamycin per os or vancomycin intravenous.

Patients at a high risk of developing IE should receive antibiotic prophylaxis. Among them are patients with prosthetic heart valves, those who had already had IE, patients with complex congenital heart diseases with cyanosis, ductus arteriosus persistens, aortic coarctation, surgically made systemic - pulmonary shunts.

Antibiotic prophylaxis is carried out prior to the following dental procedures: tooth extraction, periodontal procedures, putting dental implants, tooth replantation, endodontic treatments, incisions, drainage, intraligamentary injection of local anesthetic.

The role of the nurse is to work on the improvement of oral health of the patients on a daily basis and so reduce the need for dental procedures which can cause bacteriemia and development of IE.

Key words: infective endocarditis, prophylaxis, dental procedures, nurse

Popis korištenih kratica

IE – infektivni endokarditis

AHA – Američko kardiološko društvo

PVE – infektivni endokarditis umjetnih valvula

CVK – centralni venski kateter

TTE – transtorakalna ehokardiografija

TEE – transezofagijska ehokardiografija

BCNIE – infektivni endokarditis u negativnom hemokulturom

CRDIE – infektivni endokarditis vezan uz srčane uređaje

HF – srčano popuštanje

CT – kompjuterizirana tomografija

IVDA – zloraba intravenskih narkotika

CHD – kongenitalna bolest srca

HIV - virus humane imunodeficijencije

Sadržaj

1. UVOD	9
2. SRCE	11
2.1. SRČANA GRAĐA	11
2.2. SRČANA STJENKA	11
2.3. PROVODNI SRČANI SUSTAV	12
2.4. SRČANI ZAKLOPI.....	13
3. INFEKTIVNI ENDOKARDITIS.....	14
3.1. KLASIFIKACIJA I DEFINICIJE INFEKTIVNOG ENDOKARDITISA	14
3.2. UZROČNICI	15
3.3. PATOGENEZA	16
3.4. KLINIČKA SLIKA	16
3.5. DIJAGNOZA.....	17
3.6. LIJEČENJE	20
3.7. KOMPLIKACIJE.....	21
4. INFEKTIVNI ENDOKARDITIS UMJETNIH ZALISTAKA (PVE).....	22
5. INFEKTIVNI ENDOKARDITIS VEZAN UZ SRČANE UREĐAJE (CDRIE)	22
6. DESNOSTRANI INFEKTIVNI ENDOKARDITIS.....	23
7. RIZIČNE SKUPINE ZA NASTANAK IE	24
8. PREVENTIVNE MJERE - PROFILAKSA	25
9. SPECIFIČNE SITUACIJE I OKOLNOSTI.....	27
10. DENTALNI ZAHVATI KOD KOJIH JE POTREBNA PROFILAKSA IE ..	28
10.1. EKSTRAKCIJA ZUBA	28
10.2. PERIODONTALNI POSTUPCI.....	30
10.3. UGRADNJA IMPLANTATA I REIMPLANTACIJA ZUBA	32
10.4. ENDODONTALNI ZAHVATI ILI ZAHVATI IZNAD KORIJENA ZUBA	34
10.5. INCIZIJA I DRENAŽA APSCESA	36
10.6. INTRALIGAMENTARNA PRIMJENA INJEKCIJE LOKALNOG ANESTETIKA.....	37
11. DENTALNI ZAHVATI KOD KOJIH NIJE POTREBNA PROFILAKSA IE	37
12. ULOGA MEDICINSKE SESTRE.....	38
12.1. SESTRINSKE DIJAGNOZE	39
13. ZAKLJUČAK	40
14. LITERATURA	41

1. UVOD

Infektivni endokarditis (IE) je veoma rijetka, ali životno ugrožavajuća infekcija. Usprkos napretku u dijagnostici, antimikrobnoj terapiji, kirurškim tehnikama i terapiji komplikacija, pacijenti s IE imaju znatan stupanj morbiditeta i mortaliteta vezanih uz navedeno stanje.

Nakon publikacije o prevenciji IE 1997. godine koju je objavilo Američko kardiološko društvo (AHA) mnogi su stručnjaci, društva i ustanove dovodile u sumnju efikasnost antimikrobne profilakse IE u pacijenata koji se izlažu dentalnim zahvatima, gastrointestinalnim i genitourinarnim zahvatima; te su predložili reviziju smjernica AHA.

Članovi AHA i međunarodna grupa stručnjaka za IE temeljito su pregledali do tada objavljene podatke o prevenciji IE, te revidirali smjernice za profilaksu IE.

AHA izdaje preporuke i smjernice za prevenciju IE unatrag 60 godina. Prve smjernice objavili su 1955. godine u časopisu Circulation, a od tada do danas bilo je 9 izmjena i nadopuna.

U prošlosti smjernice su velikim dijelom bile bazirane na pretpostavkama, kliničkom iskustvu stručnjaka, preglednim radovima, bez jasnog utemeljenja, te je kvaliteta dokaza bila ograničena na nekoliko case – control ispitivanja.

Nove smjernice nisu temeljene samo na rezultatima jednog istraživanja, nego na velikom broju dokaza objavljenih nakon mnogih istraživanja u posljednja dva desetljeća.

Osnovni razlozi za reviziju smjernica mogu se svesti u nekoliko stavki:

- Postoji puno veća vjerojatnost da se IE razvije od učestalog izlaganja slučajnim bakterijemijama kod svakodnevnih aktivnosti (npr. krvarenje kod četkanja zubi s parodontnim džepovima, korištenje zubnog konca), nego od bakterijemija kod dentalnih zahvata ili zahvata u gastrointestinalnim ili genitourinarnom traktu.
- Profilaksa može spriječiti izuzetno mali broj IE u osoba podvrgnutima dentalnim zahvatima.
- Održavanje optimalnog oralnog zdravlja i oralne higijene može smanjiti incidenciju bakterijemije iz svakodnevnih aktivnosti i važniji je za smanjenje rizika od IE, nego profilaksa antibioticima kod dentalnih zahvata[1].

Iznenadujuće je koliko je malo liječnika dentalne medicine upoznato sa smjernicama ili ih ne primjenjuju. Istraživanje iz 1989. godine pokazuje da se samo 39 % liječnika dentalne medicine i 27 % liječnika obiteljske medicine pridržavalo tada važećih uputa. Također nedovoljna je suradnja između liječnika dentalne medicine, obiteljske medicine i specijalista kardiologa.

Ovim radom želim prikazati što sve jedna medicinska sestra može poduzeti da bi utjecala na poboljšanje oralne higijene svojih pacijenata i na koji način će to utjecati na prevenciju endokarditsa.

2. SRCE

Srce, cor, je šuplji organ, koji održava krvni optičaj u krvožilnom sustavu. Srce je smješteno unutar perikardijalne šupljine u srednjem dijelu donjeg medijastinuma. Ima oblik trostrane piramide s otupljenim vrhom. Osnovica srca postavljena je prema gore i malo unatrag, a srčani vrh, apex cordis, usmjeren je dolje i lijevo, pa zato srce leži u nesimetričnom položaju spram središnje ravnine. Srčani vrh seže do petoga međurebrenog prostora, centimetar medijalno od medioklavikularne crte.

Veličina srca ovisi o dobi, spolu i treniranosti osobe. Kod odrasle osobe srce teži od 250-300 grama i ima otprilike veličinu stisnute šake dotične osobe[2].

2.1. SRČANA GRAĐA

Srce je uzdužno podijeljeno na dva dijela srčanom pregradom, septum cordis, koja u odrasla čovjeka potpuno odjeljuje lijevu od desne srčane polovice. U objema se srčanim polovicama nalaze po dvije uzdužne šupljine odijeljene zaliscima. Tako u srcu nastaju četiri šupljine. desnoj polovici desno predvorje, atrium dextrum i desna klijetka ventriculus dexter; te u lijevoj polovici lijevo predvorje atrium sinstrum i lijeva klijetka ventriculus sinister.

U desno srčano predvorje otvaraju se dvije velike vene, gornja i donja šuplja vena, v. cava superior i v. cava inferior, koje iz tijela dovode krv pretežno zasićenu ugljičnim dioksidom. Krv iz desnog predvorja kroz artioventrikularno ušće prelazi u desnu srčanu klijetku, koja stezanjem potiskuje krv u plućno deblo koje odvodi krv u pluća.

U lijevo srčano predvorje otvara se tri do pet plućnih vena koje iz pluća dovode krv pretežno zasićenu kisikom. Krv iz predvorja kroz lijevo atrioventrikularno ušće prelazi u lijevu srčanu klijetku, pa iz nje krv bude potisnuta u najveću žilu kucavicu, aortu, koja odvodi krv po tijelu.

Srčana predvorja primaju krv iz vena, a klijetke krv izbacuju. Pri tome su klijetke glavni dio srca i njihova se mišićna stjenka napinje i steže, pa time smanjuje šupljinu klijetki i iz njih potiskuje krv koja je u klijetke došla iz predvorja. Stoga su mišićne stjenke obaju predvorja razmjerno takne oko 2 – 3 mm, a stjenke su klijetke znatno deblje, posebno stjenka lijeve klijetke koja je debela 10 – 15 mm[3].

2.2.SRČANA STJENKA

Srčana je stjenka građena od triju slojeva koji odgovaraju slojevima stjenke krvnih žila:

- Vanjski sloj – pericardium
- Srednji sloj – myocardium
- Unutarnji sloj – endocardium

Srce obavija vezivna ovojnica, pericardium, koja se sastoji od dva lista. Vanjski list, pericardium fibrosum, debeo je i građen je od gustog vezivnog tkiva. Fibrozni perikard

pričvršćen je za tetivno središte ošita, kralježnicu i velike krvne žile koje izlaze iz srca. Unutarnji list osrčja, pericardium serosum, čvrsto priliže uz srčanu površinu. Između fibroznog i seroznog lista osrčja uski je prostor nazvan perikardijalna šupljina, *cavitas pericardiaca*, koji ispunjava mala količina tekućine. Uloga je tekućine da smanjuje trenje između listova.

Srednji sloj srčane stjenke je srčani mišić, *myocardium*, čija su vlakna raspoređena u slojevima. Srčani je mišić bogato opskrbljen krvlju i sadržava brojne krvne i limfne žile i živce.

Unutarnji srčani sloj, *endocardium*, tvori vezivno tkivo s mnogo elastičnih vlakana, prekriveno epitelnim stanicama. Sadržava i brojne krvne žile. Endokard oblaže unutrašnjost cijelog srca, uključujući i srčane zaliske, a nastavlja se u endotel velikih krvnih žila koje izlaze iz srca [4].

2.3. PROVODNI SRČANI SUSTAV

Provodni srčani sustav, *systema conducens*, čini posebno mišićje koje samostalno stvara podražaje i time automatski potiče ravnomjeran srčani rad, odnosno stezanje njegova mišićja, što se zbiva čak i kad srce izvadimo iz tijela. Provodni srčani sustav uložen je u srčano mišićje i obuhvaća posebne tvorbe u obliku čvorova i snopova, kojih je ustroj različit od radnog srčanog mišićja. U provodnom sustavu nastaje elastična aktivnost koja se bilježi u elektrokardiogramu i širi se kao električni podražaj u radno srčano mišićje te pobuđuje njegovu djelatnost.

Provodni srčani sustav počinje u desnom predvorju nakupinom neuromuskularnog tkiva nazvanom sinu-atrijski čvor. Keith – Flackov sinu – atrijski čvor, *nodus sinu atrialis*, smješten je ispod i lateralno od ušća gornje šuplje vene i iz njega polazi podražaj za stezanje mišićja predvorja. Podražaj se potom koncentrično širi kroz mišićje obaju predvorja i stjenke se predvorja napinju i stežu, pa krv koja je velikim venama dospjela u predvorje biva potisnuta u klijetke kroz otvor između predvorja i klijetki.

Podražaj iz sinu – atrijskog čvora kroz mišićje predvorja dopire i u nakupinu neuromuskularnog tkiva u pregradi između obaju predvorja blizu granice s pregradom između klijetki. To je Aschoff – Tawarin predvorčanoklijetnični čvor, *nodus atrioventricularis*, od kojega se u pregradi među klijetkama spušta tzv. Hisov predvorčanoklijetčan provodni snop, *fasciculus atrioventricularis*, što se dijeli na lijevi i desni krak, *crus dextrum et sinistrum*, koji izlaze iz pregrade i granaju se dalje u mišićju obiju klijetki. Taj snop sa svojim ograncima provodi podražaje koji uzrokuju stezanje klijetčana mišićja, te se obje klijetke stežu i potiskuju krv u aortu i plućno deblo [3].

2.4.SRČANI ZAKLOPI

Srčani zaklopi, valvae, nalaze se na ulazu u srčane klijetke i na izlazu iz njih, te osiguravaju protjecanje krvi od dovodnih krvnih žila kroz predvorja u klijetke i prolazak krvi u odvodne krvne žile.

Zaklopi na ulazima klijetki, valvae atrioventriculares, trokutasti su tanki roglju rupca slični jezičci vezivna tkiva obloženi endokardom. Na ušću u desnu klijetku, ostium atrioventriculare dextrum, postoje tri takva trokutna jezička pa govorimo o troroglijem zaklopu, valva tricuspidalis. Na ušću u lijevu klijetku, ostium atrioventriculare sinistrum, zalistak ima dva roglja i nazvan je dvorogljji zaklop, valva bicuspidalis (mitralis), jer nalikuje na biskupsku kapu za bogoslužje. Trokutni su jezičci pričvršćeni po jednom svojom stranom za rub ušća tako da ga potpuno obuhvaćaju, a po dva su ruba svakog jezička slobodna i usmjerena su prema klijetki. Na slobodnim rubovima zalistaka vežu se tanke tetivne strune, chorde tendinae, koje te rubove spajaju s bradavičastim mišićima što strše iz klijetčanih stijenki i vrhom su usmjereni prema predvorjima.

Mišićne stijenke pri stezanju predvorja blago tlače krv i budući da su rubovi zalistaka usmjereni prema klijetkama, krv ih razmiče. Stoga krv protječe iz predvorja u klijetke čija je mišićna stjenka u to vrijeme mlohava, pa se šupljina klijetki pod navalom krvi iz predvorja proširuje. Potom zbog stezanja mišićnih stijenki klijetki i krv na zaliske tlači odozdo, pa njihove rubove međusobno priljubljuje i tako se zapriječi prolaz krvi iz klijetki u predvorje. Istodobno sa stjenkama klijetki napinju se i stežu bradavičasti mišići, te putem tetivastih struna natežu rubove zalistaka i drže ih napetima, što priječi izvrtanje zalistaka prema predvorjima. Tako zaklopi propuštaju krv iz predvorja u klijetke, a sprečavaju njezin povratak iz klijetki u predvorja.

Zaklopi na izlazima srčanih klijetki smješteni su desno u ušću desne klijetke u plućno deblo, valva trunci pulmonalis, i lijevo na aortalnom ušću, valva aortae. Zaklope oblikuju po tri polumjesečasta zaliska.

Polumjesečasti zalisci, valvuale semilunares, tanki su vezivni listići obloženi endokardom, a nalikuju polumjesecu kojega je donji luk usmjeren prema klijetkama, a slobodni rubovi prema izlaznim krvnim žilama. Tako polumjesečasti zalisci plućnom deblo i aorti oblikuju po tri džepa otvorena prema krvnim žilama. Krv potiskivana iz klijetki u krvne žile tlači izbočenu stranu zaliska i razmiče zaliske, pa tako sebi otvara prolaz. Po završetku stezanja klijetki, tlak krvi iz aorte ili plućnog debela potiskuje krv u džepove i slobodni se rubovi zaliska približuju, dotaknu se i priljube, te zatvore prolaz povratu krvi. Tako zaklopi propuštaju krv iz klijetki u krvne žile, a priječe njezin povrat u klijetke [3].

3. INFEKTIVNI ENDOKARDITIS

Infektivni endokarditis upalna je bolest endokarda koja nastaje naseljavanjem mikroorganizama na prethodno oštećen endokard, ali može nastati i u osoba bez prijašnjih promjena na srcu ili u bolesnika s ugrađenim umjetnim valvulama. Karakteristična lezija endokarditisa jest vegetacija koja se najčešće razvija na srčanim zaliscima, a znatno rjeđe na endokardu miokarda, na mjestu defekta interventrikularnog septuma ili na endotelu velikih arterija [5].

3.1. KLASIFIKACIJA I DEFINICIJE INFEKTIVNOG ENDOKARDITISA

Podjela endokarditisa prema zadnjim smjernicama Europskog kardiološkog društva:

IE prema lokalizaciji infekcije i prisutnosti ili odsutnosti intrakardijalnog materijala:

- Ljevostrani IE prirodnog zaliska
- Ljevostrani IE umjetnog zaliska (PVE)
 1. Rani IE umjetnog zaliska pojavljuje se unutar 1 godine nakon implantacije valvule. Nastaje najčešće zbog kontaminacije otpornim bakterijama u perioperativnom periodu.
 2. Kasni IE umjetnog zaliska pojavljuje se nakon prve godine od implantacije valvule i uzrokovan je slabo virulentnim mikroorganizmima.
- Desnostrani IE
- IE povezan s ugradnjom srčanog predvodnika ili kardioverter – defibrilatora

IE prema aktiviranju infekcije:

- IE povezan sa zdravstvenom njegom
 1. Nozokomijalni – IE koji se razvija kod pacijenata hospitaliziranih ranih >48 sati prije početka simptoma IE
 2. Ne nozokomijalni – znakovi i/ili simptomi IE koji počinju < 48 sati nakon hospitalizacije pacijenata koji je imao kontakt s jednim od sljedećih načina zdravstvene njege:
 - a.) Njega u kući ili intravenska terapija, hemodijaliza ili intravenska kemoterapija < 30 dana prije početka IE
 - b.) Hospitalizacija u ustanovi za akutno liječenje < 90 dana prije početka IE
 - c.) Smještaj u staračkom domu ili ustanovi za dugoročnu njegu
- IE opće populacije: znakovi i/ili simptomi IE koji počinju < 48 sati nakon prijema pacijenta koji ne ispunjava kriterije za infekciju povezanu sa zdravstvenom njegom.
- IE povezan s intravenskom ovisnošću: IE kod aktivnog intravenskog ovisnika bez alternativnog izvora infekcije.

Aktivan IE:

- IE s trajnom vrućicom i pozitivnom hemokulturom ili
- Aktivne upalne lezije nađene prije operacije ili
- Pacijent koji je još pod antibiotskim liječenjem ili
- Patohistološki dokaz aktivnog IE

Recidiv

- Relaps:ponovljene epizode IE uzrokovane istim mikroorganizmom < 6 mjeseci nakon prve epizode
- Reinfekcija:infekcija različitim mikroorganizmima ili ponovna epizoda IE uzrokovana istim mikroorganizmom > 6 mjeseci nakon prve epizode

U svakodnevnom radu uobičajeno se primjenjuje jednostavna podjela IE na akutni i subakutni oblik [6].

3.2.UZROČNICI

Teoretski svi mikroorganizmi mogu uzrokovati IE. Ipak tek je manji broj mikroorganizama od praktičnog značenja. Među njima su najvažniji gram pozitivni koki (streptokoki, stafilokoki). Uzročnici IE različiti su u bolesnika s akutnim i subakutnim oblikom bolesti, IE prirodnih i umjetnih zalistaka (tablica 3.2.2), te u bolesnika koji pripadaju nekoj od posebno ugroženih skupina.

Najčešći uzročnik IE prirodnih zalistaka je alfa hemolitički streptokok, slabo virulentan, ubikvitarni mikroorganizam normalne orofarijealne flore, s osobitom sklonošću prema strukturama srca (tablica 3.2.1).

IE koji se pojavljuje nakon parenteralne primjene lijekova i u bolesnika s intravaskularnim kateterima najčešće je uzrokovan zlatnim stafilokokom (*S. aureus*).

Gram negativne bakterije i gljivice su u pravilu uzročnici IE intravenskih ovisnika i bolesnika s protetskim zalicima.

Uzročnici IE u krvotok ulaze kroz usnu šupljinu, kožu i sluznice dišnog, probavnog i spolno mokraćnog sustava [6].

UZROČNI MIKROORGANIZMI	% SLUČAJEVA
Streptococcus viridans	60
Streptococcus bovis	15
Enterococcus	25
Staphylococcus aureus	25
Staphylococcus epidermidis	3
Gljivice	1
Pseudomonas	2
Druge gram negativne bakterije	3
Ostali uročnici	1

Tablica 3.2.1 Uzročnici infektivnog endokarditisa prirodnih zalistaka.

RANI (< 1 godine kirurškog zahvata)	% SLUČAJEVA	KASNI (> 1 godine kirurškog zahvata)	%SLUČAJEVA
Staphylococcus epidermidis	33	Streptococci	30
Gram negativne bakterije	19	Staphylococcus epidermidis	26
Staphylococcus aureus	17	Staphylococcus aureus	12
Diphtheroidi	10	Gram negativne bakterije	12
Candida albicans	8	Enterococci	6
Streptococci	7	Diphtheroidi	4
Enterococci	2	Candida albicans	3
Aspergillusi	1		

Tablica 3.2.2 Uzročnici infektivnog endokarditisa umjetnih zalistaka.

3.3.PATOGENEZA

Osnovni preduvjet za razvoj IE jest oštećenje endokarda i prisutnost cirkulirajućih mikroorganizama u krvi. Izloženost oštećenog endokarda krvi aktivira proces u kojem nastaje fibrinsko – trombocitna vegetacija, a upalni proces započinje naseljavanjem cirkulirajućih mikroorganizama na endokard. U subakutnom IE to se u pravilu zbiva na prethodno oštećenim zaliscima, odnosno sterilnoj vegetaciji, dok akutni češće zahvaća bar prividno zdrave zaliske. Cirkulirajući mikroorganizmi koji nasele vegetacije prekriveni su slojem fibrina i trombocita, što ih zaštićuje od fagocita i potiče daljnji rast vegetacije. Vegetacije su obično smještene na površinama oštećenog zaliska, te na fibrozim površinama endokarda.

Stvaranje apscesa zbog izravnog širenja sa zalistaka u susjedni fibrozni prsten ili miokard češći je u akutnom IE i IE umjetnim valvula , jer su ti oblici bolesti izazvani primarno patogenim mikrobima.

Proces organizacije vegetacije počinje već tijekom aktivne bolesti, a nastavlja se tjednima i mjesecima nakon uništavanja uzročnika. Na kraju tog procesa valvula je ožiljno promijenjena, kalcificirana, funkcionalno insuficijentna i trajno osjetljiva na ponovnu infekciju [5].

3.4.KLINIČKA SLIKA

Subakutni IE nativnih valvula razvija se postupno,a očituje se općim simptomima koji su posljedica upale, to su: povišena temperatura do 39 stupnjeva , noćno znojenje, anoreksija, umor, osjećaj slabosti, bolovi u mišićima i zglobovima. Mogu se pojaviti zimica i tresavica. Ovi su simptomi obično stalno prisutni i pogoršavaju se intermitentno tijekom 4 – 8 tjedana prije nego se postavi dijagnoza.

U fizikalnom se nalazu mogu naći ubrzani bilo i promjena u kvaliteti već postojećeg šuma na srcu ili pojava novog regurgitacijskog šuma. Pri dugotrajnoj upali mogu se naći povećana slezena i batićasti prsti.

U akutnom IE simptomi se pojavljuju mnogo brže i teži su. Bolesnici su febrilini > 40 stupnjeva, imaju zimicu, tresavicu, što dovodi do hospitalizacije unutar nekoliko dana. Isto tako slijedi razvoj komplikacija u obliku akutnog zatajivanja srca zbog razaranja zalistaka ili subvalvularnog aparata, razvoj apscesa fibroznog prstena ili ranih specifičnih embolija (tablica 3.4.1).

IE umjetnih valvula rijetka je, ali vrlo opasna komplikacija ugradnje umjetnih valvula. Uzročnici bolesti najčešće naseljavaju valvularni prsten na mjestu prišivanja umjetnog zaliska, odakle se mogu seliti na okolne strukture. Rani endokarditis ima istu simptomatologiju i komplikacije kao i akutni IE nativnih zalistaka, dok kasni endokarditis umjetnih zalistaka ima blažu kliničku sliku i sporiji tijek bolesti.

Endokarditis desne strane srca se obično očituje visokom temperaturom, koja se pojavljuje 24 do 48 sati nakon intravenske primjene droge ili postavljanja centralnog venskog katetera (CVK): na mjestu punkcije vene može se naći apsces ili tromboflebitis, a kasnije tijekom bolesti označuju pleuritis, hemoptiza, septični plućni infarkt i trikuspidalna insuficijencija [5].

AKUTNI	SUBAKUTNI
Vrijeme od nastanka simptoma do postavljanja dijagnoze	
1 tjedan	4 tjedna
Klinički simptomi	
Akutna slabost Tresavica Temperatura (u pravilu visoka)	Gubitak na težini Noćno znojenje Normalna ili blago povećana temperatura Splenomegalija
Laboratorijski nalazi	
Ubrzana sedimentacija eritrocita Leukocitoza Anemija Normalni gama globulin + reumatoidni faktor	Ubrzana sedimentacija eritrocita Normalan ili smanjen broj leukocita Anemija Povećani gama globulin + reumatoidni faktor

Tablica 3.4.1 Karakteristike akutnog i subakutnog endokarditisa

3.5 DIJAGNOZA

Klinički je tijek IE vrlo promjenjiv ovisno o uzročnom mikroorganizmu, prisutnosti ili odsutnosti preegzistentnog oštećenja srca i načinu kliničke prezentacije. Atipična klinička slika česta je kod starijih ili imunokompromitiranih pacijenata. Dijagnoza također može biti otežana kod pacijenata s umjetnim valvulama ili drugim intrakardijalnim napravama, te kod IE s negativnom hemokulturom [7].

U anamnezi pacijenta se najčešće dobiju podaci o već postojećoj valvularnoj srčanoj grešci, ugrađenoj umjetnoj valvuli ili nedavno izvršenom kardijalnom kirurškom zahvatu.

Većina laboratorijskih nalaza u pacijenata s IE je nespecifična. Sedimentacija je ubrzana, kod akutnog endokarditisa postoji leukocitoza sa skretanjem u lijevo, povišene su vrijednosti C – reaktivnog proteina i fibrinogena, također je često prisutna anemija. Nalaz reumatoidnog faktora pozitivan je u 40 do 50 % slučajeva.

Od ostalih pretraga potrebno je učiniti Ekg, čije su promjene nespecifične, ali mogu upozoriti kliničara na ozbiljnost endokarditisa. Tako produženje PQ intervala ili pojava AV bloka višega stupnja u bolesnika s endokarditisom aortne valvule upućuje na stvaranje apscesa fibroznog prstena [5].

Temelj u dijagnozi IE su:

- **EHOLOGRAFIJA** – koristi ultrazvučne valove za prikaz srca i velikih krvnih žila. Omogućava procijeniti debljinu i pokretljivost miokarda, te daje podatke o ishemiji i inficiranom području. Služi za procjenu dijastoličkog punjenja lijeve klijetke, što nam pomaže u dijagnostici hipertrofije lijevog ventrikula, hipertrofične ili restriktivne kardiomiopatije, teškog srčanog zatajivanja, konstriktivnog perikarditisa i teške aorte regurgitacije.

Kod transtorakalne ehokardiografije (TTE) ultrazvučna sonda se postavlja duž lijevog ili desnog ruba sternuma, na apeks srca u suprasternalnu udubinu ili subkostalno.

Kod transezofagalne ehokardiografije (TEE) ultrazvučna sonda je smještena na vrhu endoskopa i vizualizira srce kroz jednjak. Omogućava dvodimenzionalne tomografske slike glavnih srčanih struktura.

Ehokardiografija mora se izvesti ubrzo nakon što se postavi sumnja na IE (tablica 3.5.1).

Prvo se izvodi TTE, ali u većini slučajeva suspektnog ili potvrđenog IE trebalo bi izvesti i TEE. Tri ehokardiografska znaka smatraju se glavnim kriterijima za IE, uključujući vegetacije, apscese i novonastalu dehisenciju umjetnog zaliska [7].

Pri nalazu vegetacije potrebno je učiniti procjenu rizika od nastanka cerebrovaskularnih incidenata. Na osnovi pokretljivosti, veličine i rasprostranjenosti vegetacije procjenjuje se rizik za nastanak tromboembolijskih incidenata, a promjene se u svakoj skupini ocjenjuju brojevima od 1 – 4. Tako se pokretljivost vegetacije u sistoli i dijastoli dijeli u četiri stupnja:

1. Nepokretne vegetacije
2. Nepokretna baza vegetacije, uz pokretne rubove
3. Perpendikularni pokreti
4. Prolaps vegetacije [8]

TEE nije obavezna kod izoliranog desnostranog IE prirodnog zaliska uz TTE dobre kvalitete i nedvosmislenim ehokardiografskim nalazom.

Ehokardiografija je također korisna u procjeni težine bolesti, predviđanju kratkoročne i dugoročne prognoze i praćenju pacijenata pod antibiotskom terapijom [7].

PREPORUKE
<p>1. DIJAGNOZA</p> <ul style="list-style-type: none"> • TTE se preporuča kao prvi izbor kod sumnje na IE • TEE se preporuča kod pacijenata s visokom kliničkom sumnjom i urednim nalazom TTE • Ponovna TTE/TEE se preporuča 7 – 10 dana u slučaju inicijalno negativnog nalaza kada klinička sumnja na IE ostaje visoka • TEE treba razmotriti kod većine odraslih pacijenata sa sumnjom na IE, čak i kod pozitivne TTE, zbog njene veće osjetljivosti i specifičnosti, pogotovo za dijagnozu apscesa i mjerenje veličine vegetacije • TEE nije indicirana kod pacijenata s negativnim nalazom TTE i niske kliničke sumnje
<p>2. PRAĆENJE TIJEKOM TERAPIJE</p> <ul style="list-style-type: none"> • TTE i TEE bi se trebala ponoviti odmah nakon što se posumnja na komplikacije IE (novi šum, embolizacija, perzistirajuća vrućica...) • Potrebu za ponavljanjem TTE i TEE treba razmotriti i u slučajevima praćenja nekomplikiranog IE, a s ciljem otkrivanja novih „tihih“ komplikacija i praćenja veličine vegetacija.
<p>3. INTRAOPERATIVNA EHOKARDIOGRAFIJA</p> <p>Indicirana je u svim slučajevima IE koji zahtijevaju kirurško liječenje.</p>
<p>4. PRAĆENJE PO ZAVRŠETKU TERAPIJE</p> <p>TTE se preporuča nakon završene antibiotske terapije zbog procjene funkcije srca, te morfologije i funkcije srčanih zalistaka.</p>

Tablica 3.5.1 Uloga ehokardiografije kod IE

- Mikrobiološka dijagnoza - hemokulture su pozitivne u oko 85% svih slučajeva IE. Infektivni endokarditis s negativnim hemokulturama (BCNIE) uglavnom je vezan uz antibiotsku terapiju pa u tom slučaju ističemo potrebu za prekidanjem antibiotske terapije i ponavljanjem hemokulture. Takav postupak često odgađa postavljanje dijagnoze i započinjanje terapije, te ima veliki utjecaj na klinički ishod. BCNIE se također primjećuje kod uzročnika zahtjevnijih za kultivaciju i unutarstranačkih bakterija; njegova dijagnoza se tada zasniva na serologiji, imunološkim tehnikama, tehnikama molekularne biologije ili histologiji [7].
- Duke kriteriji definirani su 1994. godine, a obuhvaćaju kliničke, mikrobiološke i ehokardiografske znakove bolesti; imaju visoku osjetljivost i specifičnost (oko 80%) za dijagnozu IE (tablica 3.5.2).

Duke kriteriji su korisni za klasifikaciju IE, ali su u nekim podgrupama vrijednosti ograničene (CRDIE, PVE, BCNIE) i ne mogu zamijeniti kliničku procjenu [7,8].

GLAVNI KRITERIJI
Pozitivne hemokulture za IE: <ol style="list-style-type: none"> 1. Tipični mikroorganizmi za IE izolirani iz 2 zasebne hemokulture (Viridans streptokoki, Streptococcus bovis, HACEK GRUPA, Staphylococcus aureus...) 2. Mikroorganizmi u skladu s IE iz trajno pozitivnih hemokultura: najmanje 2 pozitivne hemokulture iz uzoraka uzetih u razmaku većem od 12 sati ili sve 3 ili većina od 4 zasebnih hemokultura (prvi i zadnji uzorak mora biti uzet u razmaku od najmanje 1 sat) 3. Jedna pozitivna hemokultura na Coxiellu burneti ili titar IgG antitijela > 1:800
Dokaz zahvaćenosti endokarda: <ol style="list-style-type: none"> 1. Pozitivan nalaz ehokardiografije (vegetacije, absces, novonastala djelomična dehiscijencija umjetnog zaliska) 2. Novonastala valvularna regurgitacija
SPOREDNI KRITERIJI
<ol style="list-style-type: none"> 1. Predispozicija: predisponirajuće oštećenje srca, intravenska ovisnost 2. Vrućica: temperatura >38 stupnjeva 3. Vaskularni fenomeni: embolizacija velikih arterija, septični infarkti pluća, mikotične aneurizme, intrakranijalna krvarenja... 4. Imunološki fenomeni: glomerulonefritis, Oslerovi čvorići, Rothove pjege, reumatoidni faktori 5. Mikrobiološki dokazi: pozitivna hemokultura koja ne odgovara glavnim kriterijima ili serološkom dokazu aktivne infekcije mikroorganizmom u skladu s IE
Dijagnoza IE je konačna u prisutnosti 2 glavna kriterija ili 1 glavnog i 3 sporedna kriterija ili 5 sporednih kriterija
Dijagnoza IE je moguća u prisutnosti 1 glavnog i 1 sporednog kriterija ili 3 sporedna kriterija

Tablica 3.5.2. Duke kriteriji

3.6. LIJEČENJE

Glavni je cilj liječenja potpuno iskorijeniti uzročnike iz vegetacije, što se može postići u većine bolesnika ako nije došlo do stvaranja srčanog apscesa ili metastatske infekcije [5].

Terapija IE provodi se kombinacijom produljene antibiotske terapije i kirurškim odstranjenjem inficiranog tkiva, kod polovice pacijenata. Antibiotsko liječenje PVE traje duže (oko 6 tjedana) od liječenja endokarditisa prirodnih zalistaka (oko 2 – 6 tjedana).

Kirurško se liječenje provodi kod otprilike polovice pacijenata s IE zbog teških komplikacija. Tri su glavne komplikacije i indikacije za ranu operaciju u još aktivnoj

fazi tj. u fazi kada pacijent još dobiva antibiotsku terapiju: srčano popuštanje (HF), nekontrolirana infekcija i prevencija embolijskih incidenata povezanih s IE.

I kod NVE i kod PVE trajanje terapije računa se od prvog dana učinkovite antibiotske terapije, a ne od dana kirurškog zahvata. Nakon operacije novi ciklus antibiotske terapije treba započeti samo ako su kulture sa zalistaka pozitivne, a izbor antibiotika treba temeljiti na osjetljivosti zadnjeg dobivenog bakterijskog izolata [7].

3.7. KOMPLIKACIJE

Veće vegetacije nose veći rizik za nastanak komplikacija. Tako je rizik za nastanak komplikacija kod vegetacija do 6mm 10%, kod 11mm 50%, kod 16mm i više rizik je gotovo 100% [8].

Komplikacije IE najčešće se pojavljuju u slučajevima kada bolest nije na vrijeme prepoznata i liječena. Od komplikacija mogu nastati :

- Embolija – nastaje zbog otkidanja perifernih dijelova vegetacije, koji nošeni krvnom strujom mogu opstruirati bilo koji dio arterijske cirkulacije. Najčešće nastaju embolija mozga (glavobolja, dvoslike, smetenost, znakovi moždanog udara), zatim slezene (bol ispod lijevog rebrenog luka) i bubrega (bol u bubrežnoj loži, hematurija, proteinurija). Embolija mezenterijskih arterija dovodi do slike akutnog abdomena, a embolija perifernih arterija na udovima može uzrokovati gangrenu prstiju. Kao posljedica perifernih embolija mogu se javiti male hemoragije ispod nokata ili petahije na mekom nepcu, bukalnoj sluznici, spojnicama i koži udova.
- Zatajivanje srca – nastaje zbog insuficijencije srčanih zalistaka, najteža je komplikacija i najčešći uzrok smrti.
- Imunološki poremećaji – mogu uzrokovati intersticijski nefritis ili glomerulonefritis s posljedičnom uremijom, serozni perikarditis i artralgijske. Pojava bolnih čvoriča na jagodicama prstiju, dlanovima ili tabanima posljedica je imunološki izazvanog vaskulitisa [5].
- Neurološke komplikacije – manifestaciju razviju u 20 – 40 % svih pacijenata s IE i uglavnom su posljedica embolizacije vegetacijom. Moždani je udar vezan uz visok mortalitet. Brza dijagnoza i početak antibiotske terapije od velikog su značaja u prevenciji prve ili rekurentnih neuroloških komplikacija.

Nakon ishemičkog moždanog udara operacija na srcu nije kontraindicirana, osim u slučajevima loše neurološke prognoze. Još uvijek nije poznat točan vremenski interval koji bi trebao proći između moždanog udara i zahvata na srcu. Ako je CT glave uredan tj. isključeno je moždano krvarenje i neurološki deficit nije težak, operacijski zahvat na srcu nema potrebe odgađati.

U slučajevima s intrakranijalnim krvarenjem, neurološka prognoza je nepovoljnija i zahvat treba odgoditi barem mjesec dana [7].

4. INFEKTIVNI ENDOKARDITIS UMJETNIH ZALISTAKA (PVE)

PVE čini oko 20% svih slučajeva IE s povećanom incidencijom. Postavljanje same dijagnoze mnogo je teže nego kod NVE. Dijagnoza vegetacija umjetnih zaliska veoma je teška zbog smetnji u prikazu, koje su izazvane odbijanjem ultrazvučnih valova od umjetnih zalistaka. Mogući je prikaz vegetacije koje su poput vlakana i flotiraju pri protoku krvi [8].

Složeni PVE, stafilokokni PVE i rani PVE rezultiraju lošijim prognozama ako se tretiraju samo antibiotskim liječenjem, bez kirurškog zahvata (tablica 4.1). Pacijenti s jednostavnim, ne – stafilokonim i kasnim PVE mogu se izliječiti konzervativno, bez kirurškog zahvata, ali je potrebno pomno promatranje pacijenta [7].

INDIKACIJE ZA OPERACIJU
1.ZATAJENJE SRCA <ul style="list-style-type: none"> • PVE s teškom disfunkcijom proteze i posljedičnim refraktiranim plućnim edemom ili kardiogenim šokom • PVE s fistulom u srčanu komoru ili perikard • PVE s teškom disfunkcijom proteze i perzistirajućim srčanim popuštanjem • Teška dehisjencija proteze bez srčanog popuštanja
2.NEKONTROLIRANA INFEKCIJA <ul style="list-style-type: none"> • Lokalno nekontrolirana infekcija (apsces, fistula, rastuća vegetacija) • PVE uzrokovan gljivama ili multirezistentnim uzročnicima • PVE s trajnom vrućicom i pozitivnim hemokulturama u trajanju 7 – 10 dana • PVE kojem je uzrok stafilokok ili gram negativne bakterije
3.PREVENCIJA EMBOLIZACIJE <ul style="list-style-type: none"> • PVE s rekurirajućim embolizacijama unatoč odgovarajućem antibiotskom liječenju • PVE s velikim vegetacijama uz druge predikatore kompliciranog tijeka (apsces, srčano popuštanje...) • PVE s izoliranim velikim vegetacijama, većima od 15 mm

Tablica 4.1 Indikacije i izbor optimalnog trenutka za operaciju kod PVE, prema smjernicama Europskog kardiološkog društva

5. INFEKTIVNI ENDOKARDITIS VEZAN UZ SRČANE UREĐAJE (CDRIE)

CDRIE jedan je od najtežih oblika IE za dijagnosticiranje, tako da njega treba posumnjati već kod pojave prvih, često varljivih simptoma, osobito ako se radi o starijim pacijentima. Prognoza je loša, pogotovo zato što se pogađa osobe starije životne

dobi. Kod većine pacijenata CDRIE mora se liječiti produženom antibiotskom terapijom i uklanjanjem srčanog uređaja (tablica 5.1) [7].

1.PRINCIPI TERAPIJE CDRIE <ul style="list-style-type: none">• Uklanjanju srčanog uređaja i produljenom antibiotskom liječenju pristupa se kod definitivne dijagnoze CDRIE• O uklanjanju uređaja treba razmisliti i kad se posumnja na CDRIE na bazi okultne infekcije bez drugog izvora infekcije• Moguće je razmatrati uklanjanje uređaja kod pacijenata s IE prirodnog ili umjetnog zaliska i srčanim uređajem bez dokaza za pridruženu infekciju uređaja
2.NAČIN UKLANJANJA SRČANOG UREĐAJA <ul style="list-style-type: none">• Kod većine pacijenata preporuča se perkutano uklanjanje uređaja, čak i kod onih s velikom vegetacijom• O kirurškom uklanjanju treba razmišljati kada je perkutano uklanjanje nepotpuno ili nemoguće ili kod pridruženog teškog destruktivnog IE trikuspidnog zaliska• O kirurškom uklanjanju treba razmisliti i kod pacijenata s vrlo velikim vegetacijama; većima od 25 mm
3.REIMPLANTACIJA <ul style="list-style-type: none">• Nakon uklanjanja srčanog uređaja treba napraviti ponovnu procjenu o potrebi reimplantacije• Kada je reimplantacija indicirana, ako je moguće treba je odgoditi na nekoliko dana ili tjedna zbog provođenja antibiotske terapije• Privremeni srčani predvodnik se ne preporuča
4.PROFILAKSA <p>Prije implantacije srčanog uređaja preporuča se rutinska antibiotska profilaksa</p>

Tablica 5.1 Preporuke kod CDRIE, prema smjernicama Europskog kardiološkog društva

6. DESNOSTRANI INFEKTIVNI ENDOKARDITIS

Ovaj oblik IE najčešće susrećemo kod intravenske ovisnosti (IVDA) i prirodnih srčanih bolesti (CHD).

Od simptoma uobičajena je vrućica i respiratorni simptomi. TTE je izrazito važan za te pacijente.

Unatoč relativno niskoj bolesničkoj smrti, desnostrani IE ima visok rizik recidiva kod intravenskih ovisnika, te se u toj grupi preporuča konzervativniji pristup kirurškom liječenju.

Prema smjernicama Europskog kardiološkog društva o kirurškom liječenju desnostranog IE treba razmišljati u slijedećim slučajevima:

- Kod pojave mikroorganizama koji su teški za eradikciju (npr. perzistirajuće gljivice) ili bakterijemije koja traje duže od 7 dana unatoč odgovarajućoj antimikrobnoj terapiji
- U slučaju perzistentne vegetacije trikuspidnog zaliska veće od 20 mm, nakon rekurentnih plućnih embolusa sa ili bez pridruženog srčanog popuštanja
- Kod pojave desnostranog srčanog popuštanja uzrokovanog teškom trikuspidalnom regurgitacijom s lošim odgovorom na diuretsku terapiju [7].

7. RIZIČNE SKUPINE ZA NASTANAK IE

Najznačajniji rizik za nastanak IE su kongenitalne ili stečene bolesti srca, najčešće srčanih zalistaka. Najmanje 50 % oboljelih od IE imaju neku od predisponirajućih bolesti srca (tablica 7.1).

Primjena imunosupresivnih lijekova, hemodijaliza, intravenska primjena droge te virus humane insuficijencije (HIV) dodatno povećavaju rizik za nastanak IE u bolesnika s navedenim, predisponirajućim bolestima srca [7].

Epidemiološki podatci pokazuju da se učestalost IE povećava s dobi (prosječna životna dob oboljelih 50 – 70 godina) te je gotovo dvostruko veća u muškaraca [6].

<p>VISOK RIZIK</p> <ul style="list-style-type: none"> • Umjetni srčani zalisci • Raniji bakterijski endokarditis • Složena kongenitalna bolest srca s cijanozom • Ductus arteriosus persistens • Koarktacija aorte • Kirurško izrađen sistemski-pulmonalni spoj • Srčane lezije koje su korigirane ugradnjom protetskih nadomjestaka
<p>UMJEREI RIZIK</p> <ul style="list-style-type: none"> • Prirodne srčane malformacije, defekt ventrikulskog septuma, bikuspisna aorta • Stečena disfunkcija aortnog ili mitralnog zaliska • Hipertrofična kardiomiopatija • Prolaps mitralnog zaliska s regurgitacijom ili značajnim zadebljanjem listića
<p>MALI RIZIK</p> <ul style="list-style-type: none"> • Defekt atrijskog septuma • Koronarna bolest • Elektrstimulator srca • Kirurški korigirane srčane lezije bez ugradnje protetskih nadomjestaka

Tablica 7.1 Procjena rizika za IE u odnosu na kardiološku bolesti

8. PREVENTIVNE MJERE - PROFILAKSA

U cilju prevencije IE tijekom posljednjih 50 godina uvriježila se primjena antibiotika prije planiranih zahvata u usnoj šupljini, probavnom traktu i spolno – mokraćnom sustavu. Prevencija je prvenstveno usmjerena na Streptococcus viridans i mikroorganizme iz skupine HACEK: Haemophilus, Actinobacillus, Cardiobacterium, Eikenella i Kingella kod zahvata u usnoj šupljini, respiratornom sustavu i jednjaku; te prema Enterococcima i Streptococcus bovis prije zahvata na probavnom i spolno – mikraćnom sustavu.

Ipak, zadnje smjernice preporučena od Američkog i Europskog kardiološkog društva značajno su promijenile stavove bitno reducirajući kliničke entitete koji zahtijevaju primjenu profilakse, kao i broj i vrstu dentalnih zahvata koji su opterećeni rizikom za nastanak IE.

Profilaksa je preporučena tek u bolesnika s visokim rizikom za nastanak IE:

1. Bolesnici s umjetnim zaliscima
2. Bolesnici s preboljenim IE
3. Bolesnici s nekorigiranim cijanotičnim kongenitalnim srčanim greškama
4. Bolesnici s kirurški korigiranim srčanim greškama:
 - Tijekom 6 mjeseci nakon operacije ako je korišten sintetski materijal
 - Trajno, ako postoji defekt neposredno uz ugrađeni protetski materijal

Peta kategorija bolesnika u koju spadaju bolesnici s transplantiranim srcem, sadržana je samo u smjernicama Američkog kardiološkog društva. Tumačenje neuključivanje bolesnika s transplantiranim srcem u visokorizičnu kategoriju od strane Europskog kardiološkog društva je nepostojanje jakih dokaza u korist primjene profilakse u navedenoj skupini, te spoznaja da je IE uzrokovan zahvatima u usnoj šupljini izuzetno rijedak u bolesnika s transplantiranim srcem.

Prema navedenim smjernicama antibiotska profilaksa nije potrebna kod zahvata na probavnom ili mokraćno – spolnom sustavu te na koži i mekim tkivima (tablica 8.1)

PREPORUKE PROFILAKSE
<p>1. STOMATOLOŠKI ZAHVATI</p> <ul style="list-style-type: none">• O antibiotskoj profilaksi treba razmišljati kod izvođenja stomatoloških zahvata koji zahtijevaju manipulaciju oko gingive ili periapikalne regije zuba ili probijanje sluznice usta• Antibiotska profilaksa nije potrebna kod lokalne anestezije zdravog tkiva, uklanjanje šavova, rtg snimka zuba, postavljanje ili prilagodba mobilnih zubnih nadomjestaka ili ortodontskih bravica ili naprava. Profilaksa se također ne preporuča kod ispadanja mliječnih zuba, traume usna i sluznice usta
<p>2. ZAHVATI NA RESPIRATORNOM TRAKTU</p> <p>Profilaksa antibiotikom se ne preporuča kod zahvata na respiratornom traktu, uključujući bronhoskopiju, laringoskopiju bez biopsije, transnazalnu ili endotrahealnu intubaciju.</p>
<p>3. ZAHVATI NA GASTROINTESTINALNOM ILI UROGENITALNOM</p>

<p>TRAKTU Antibiotska profilaksa nije potrebna kod gastroskopije, kolonoskopije, cistoskopije, transezofagealne ehokardiografije</p>
<p>4. KOŽA I MEKA TKIVA Antibiotska profilaksa se ne preporuča ni za jedan zahvat.</p>

Tablica 8.1 Preporuke profilakse IE kod pacijenata s najvišim rizikom prema vrsti rizičnog zahvata

Osnovna zamjerka ranijim stavovima koji su zastupljeni u prijašnjim smjernicama, je što nisu doneseni na temelju velikih randomiziranih prospektivnih kliničkih istraživanja, već su te smjernice predstavljale zaključke pojedinačnih randomiziranih ili nerandomiziranih istraživanja ili tek dogovorne stavove eksperta.

Navedene izmjene temelje se na nedostatku dokaza da primjena antibiotika prije dentalnih zahvata sprječava nastanak IE; kao i na opažanju da IE nastaje češće kao posljedica bakterijemije tijekom rutinskih svakodnevnih aktivnosti, nego bakterijemije nastale tijekom rijetkih sporadičnih izlaganja dentalnim zahvatima.

Svakodnevne rutinske aktivnosti kao što su pranje zuba, žvakanje hrane, korištenje čačkalice prati bakterijemija koja je prema vrsti mikroorganizma, intenzitetu i trajanju u cijelosti usporediva s bakterijemijom nastalom tijekom dentalnih zahvata (tablica 8.2).

ZAHVAT/AKTIVNOST	UČESTALOST BAKTERIJEMIJE - %
DENTALNI ZAHVATI	
Ekstrakcija zuba	10 – 100
Periodontalni kirurški zahvati	36 – 88
Obrada i brušenje korijena zuba	8 – 80
Poliranje zuba	<40
SVAKODNEVNE AKTIVNOSTI	
Četkanje zuba	20 – 68
Korištenje zubne čačkalice	20 – 40
Primjena vodenih irigatora	7 – 50
Žvakanje hrane	7 - 51

Tablica 8.2 Učestalost bakterijemije tijekom pojedinih dentalnih zahvata i svakodnevnih aktivnosti

Protivnici navedenih novih smjernica navode nepostojanje dokaza koje bi kompromitirali primjenu antibiotika u svrhu profilakse prije dentalnih zahvata. Pojava neželjene reakcije na antibiotik, u pravilu na penicilin, je veoma rijetka i nisu zabilježeni teži slučajevi alergijske reakcije (anafilaksija, urtikarija..).

Novije publikacije navode primjere bolesnika koji su oboljeli od IE, a kod kojih nije primijenjena antibiotska profilaksa prije dentalnih zahvata iz razloga što bolesnici po novim smjernicama nisu pripadali skupinama visokog rizika. Stoga, polazeći od pomisli da uz nepostojanje realnog rizika od pojave reakcije na antibiotik u svrhu profilakse, ova izuzetno jeftina i netraumatičirajuća mjera može polučiti neprocjenjivu dobit za

pojedince koji ima preegzistentnu bolest srca, kritičari novih smjernica zagovaraju primjenu antibiotske profilakse i kod bolesnika s umjerenim rizikom.

U Sjedinjenim Američkim Državama rješenju ovog problema vide u potpisivanju informiranog pristanka, u kojem se pacijentima prezentiraju raniji i novi stavovi o profilaksi IE, razlozi navedenih promjena, te nepostojanje čvrstih znanstvenih dokaza kojima bi se sa sigurnošću negirala ili afirmirala primjena antibiotika prije određenih dentalnih zahvata. Prema dosadašnjim iskustvima većina se pacijenata nakon što im se obrazlože smjernice ipak odlučuju za primjenu antibiotika u svrhu profilakse nastanka IE [6].

8.1 ANTIBIOTSKA PROFILAKSA

Kod bolesnika koji nisu alergični na penicilin lijek izbora je amoksicilin, dok se onima kod kojih je zabilježena alergija na penicilin preporučuje eritromicin ili klindamicin per os ili vankomicin intravenski (tablica 81.1) [7].

	LIJEK	DOZA ZA ODRASLE
Standardna profilaksa	Amoksicilin	3,0 g per os 1 sat prije zahvata i 1,5 g 6 sati nakon prve doze
Alergični na penicilin	Eritromicin Ili Klindamicin	1,0 g per os 1 sat prije zahvata i 0,5 g 6 sati nakon prve doze 300 mg per os
Ne mogu uzet lijek na usta	Ampicilin	2 g iv. Ili im. 30minuta prije zahvata i 1 g. 6 sati nakon prve doze
Alergični na penicilin	Klindamicin Cefazolin	300 mg iv. 30 minuta prije zahvata i 150 mg 6 sati nakon prve doze 1 g iv. 30 minuta prije zahvata i 500 mg 6 sati nakon prve doze

Tablica 8.1.1. Izbior antibiotika kod rizičnih zahvata u usnoj šupljini

9. SPECIFIČNE SITUACIJE I OKOLNOSTI

Kod pacijenata koji su već na kroničnoj antibiotskoj terapiji koja se inače preporuča za profilaksu IE potrebno je izabrati antibiotik druge skupine radije nego povisiti dozu antibiotika koji se već koristi. Štoviše, u tom slučaju bi bilo poželjno ako je ikako moguće odgoditi dentalni zahvat najmanje 10 dana nakon završetka antibiotske terapije.

Kod pacijenata koji su na antikoagulantnoj terapiji intramuskularne injekcije treba izbjegavati. U tim okolnostima bi antibiotik trebalo primijeniti peroralno. Ako pacijent iz bilo kojeg razloga ne ponosi peroralnu primjenu ili ne može apsorbirati antibiotik isti se može primijeniti intravenski.

U slučaju da profilaksa IE iz bilo kojeg razloga nije primijenjena u indiciranim slučajevima prije zahvata, ista se može primijeniti najkasnije u razdoblju od dva sata nakon zahvata [1].

10. DENTALNI ZAHVATI KOD KOJIH JE POTREBNA PROFILAKSA IE

Antibiotska profilaksa preporučena je kod svih dentalnih zahvata koji uzrokuju značajniju bakterijemiju

10.1. EKSTRAKCIJA ZUBA

Ekstrakcija zuba je postupak u kojem se zub ili njegovi ostaci uklanjaju iz alveolarne kosti. Na ovaj postupak se ide tek kada ni jedna druga tehnika nije dala zadovoljavajuće rezultate liječenja ili je zub toliko oštećen da se nijednom drugom terapijom ne može spasiti.

U prošlosti ekstrakcija zuba bila je često rabljen postupak, jer su druge metode za liječenje bile slabo razvijene ili nedovoljno uspješne. Suvremene metode endodontskog liječenja, parodontološke terapije, te restaurativne i protetske opskrbe znatno su ograničile indikacije za ekstrakciju zuba. Međutim većina „naprednih“ tehnika liječenja i „spašavanja“ zuba ima vrlo visoku cijenu pa su pacijentima nedostupne i neprihvatljive.

Indikacije za ekstrakciju su:

- Zub s vrlo oštećenim parodontom - jako klimavi zubi s velikim gubitkom potpornog tkiva, koji nisu funkcionalni jer ne mogu podnijeti opterećenja u okluziji.
- Zubi s opsežnim oštećenjem krune – iako se i potpuno uništena kruna može uspješno nadomjestiti nadogradnjom ili fiksnim nadomjeskom, frakture krune zuba koje sežu duboko pod gingivu nepovoljne su za rekonstrukciju, stoga je preostali dio zuba neupotrebljiv za izradu nadomjestka i potrebno ga je izvaditi.
- Zaostali korijeni – to su korijeni zubi koji zaostaju nakon što je dugotrajno neliječeni karijes u potpunosti razorio krunu zuba. Kruna zuba ne postoji, a ostaju samo pojedini korijeni koji se mogu dijelom vidjeti ili su pak u potpunosti prekriveni zubnim mesom. Iako takvi korijeni u pravilu pacijentima ne stvaraju nikakve tegobe, oni su uvijek kontaminirani bakterijama i može nastati infekcija. Budući da ih nije moguće opskrbiti restauracijom ili protetskim nadomjeskom, jedini zahvat koji preostaje jest ekstrakcija.

- Zubi s nesigurnom prognozom – prije izrade protetskog rada procjenjuje se stanje zuba nosača. Nesigurnu prognozu imaju zubi koji trenutno nisu ugroženi, ali bi opterećeni protetskim radom, nakon dužeg vremena počeli stvarati probleme i mogli dovest u pitanje čitavi protetski nadomjestak. Takve zube može se uključiti u rad kao nosače, ali uz određeni rizik od potrebne naknadne terapije. Alternativa je ekstrakcija zuba s nesigurnom prognozom i ostavljanje zuba koji su sigurni kao nosači.
- Zubi s vertikalnom frakturom korijena – ovaj oblik oštećenja najčešće se javlja kod endodontskog liječenja zuba s nepovoljnim oblikom korijenskog kanala. Takav zub nije moguće izliječiti i potrebno ga je izvaditi.

Ponekad postoji i indikacija za ekstrakciju zdravih zuba:

- Vađenje zuba iz ortodontskih razloga- ponekad je potrebno zbog nedostatka prostora i zbijenosti izvaditi neke zube, da bi se za ostale stvorilo dovoljno prostora. U tu svrhu najčešće se žrtvuju prvi pretkutnjaci (14,24,34,44). Njihovom ekstrakcijom osigurava se prostor koji će tijekom ortodontske terapije omogućiti skladan smještaj ostalih zuba u zubni luk. Pretkutnjaci se u pravilu vade obostrano kako bi se omogućila simetrija u terapiji.
- Vađenje zuba kod otežanog nicanja umnjaka – otežano nicanje je stanje u kojem je zub djelomično nikao, a daljnje nicanje mu onemogućuje nepovoljan položaj prema ostalim strukturama. Kako je umnjak zub koji niče zadnji, često za njega ne preostaje dovoljno mjesta. Uz to on je često nagnut prema drugom kutnjaku koji mu zaprečuje put nicanja.
Nepotpuno niknut zub predstavlja problem sam po sebi, a uz to oko njegove krune se skupljaju bakterije koje izazivaju upale nazvane perikoronitis koji je obilježen jakim bolovima, gnjovom i otežanim otvaranjem usta. Liječenje perikoronitisa provodi se čišćenjem i ispiranjem prostora između krune i zubnog mesa, ali je ova upala sklona ponavljanju. U slučaju da se perikoronitis ponavlja jedina terapija s trajnim učinkom je ekstrakcija zuba.
- Vađenje impaktiranih i retiniranih zuba – nicanje zuba u usnoj šupljini može biti spriječeno raznim uzrocima. Zub čije je nicanje onemogućenom mehaničkim zaprekama naziva se impaktiranim; a ako nicanje spriječavaju drugi uzroci ne mehanički govorimo o retiniranom zubu. Takvi zubi se formiraju unutar kosti i ne vide se prilikom inspekcije usne šupljine, već se uočavaju tak na rendgenskoj snimci. Ovisno o problemima doktor dentalne medicine donosi odluku o potrebi ekstrakcije takvih zuba. Preporučljivo ih je izvaditi ako uzrokuju subjektivne ili objektivne probleme, a u slučaju izostanka problema preporučljivo ih je izvaditi zbog prevencije mogućih komplikacija.
- Mliječni zubi – oni najčešće spontano ispadaju tijekom fiziološke izmjene, a njihovo vađenje u ordinaciji svodi se na potpomognuto ispadanje i ne smatra se pravom ekstrakcijom [9].

10.2. PERIODONTALNI POSTUPCI

Parodont se sastoji od tkiva koja okružuju zub i sidre ga u čeljusti tu spadaju:gingiva, parodontalni ligament, cement korijena, alveolarna kost.

Parodontalne bolesti su raznovrsne, a na istaknutom mjestu s kojima se svakodnevnom susrećemo u ordinaciji dentalne medicine su gingivitis povezan s plakom i parodontitis.

Bakterije su na mnogim mjestima u našem organizmu doživotno prisutne. One za tijelo mogu biti bezopasne ili štetne. U usnoj šupljini potvrđeno je preko 500 različitih mikroorganizama, koji su u pravilu s domaćinom u ekološkoj ravnoteži koja ne uzrokuje bolest. Određene se fakultativno patogene bakterije samo povremeno, primjerice tijekom bolesti mogu naći u izrazito povećanom broju.

U otvorenom ekosustavu orofarinksa bakterije su uvijek prisutne i nastoje naseliti sve njima povoljne lokacije. Međutim, većina ih može trajnije preživjeti samo nakon stvaranja biofilma na površinama koje se ne ljušte, dakle na čvrstim tvarima (površinama zubi i korjenovima, ispunima...).

U stanju zdravih zubi i gingive postoji ravnoteža između aditivnih i retencijskih mehanizama biofilma te abrazivnih sila koje ga samnjuju, poput obraza, jezika, prehrane, mehaničke higijene usne šupljine.

Na očišćenom se zubu unutar nekoliko minuta razvija pelikula od proteina i glikoproteina iz silne:

- Prianjanje – bakterije se fizikalnim silama mogu labavo priljubiti uz zub
- Adhezija – malobrojne se bakterije kao primarni kolonizatori, zahvaljujući posebno površinskim molekulama mogu čvrsto usidriti na receptore pelikule
- Dolazi do umnožavanja i nastaju mikrokolonije. Mnogo streptokoka stvara za bakterije izvanstanične polisaharide.
- Biofilm – pričvršćeni plak. Mikrokolonije se grupiraju u komplekse s metabolički potpomognutim članovima
- Rast plaka/sazrijevanje – u biofilmu se uspostavlja cirkulacijski sustav. Mikroorganizmi mogu izmjenjivati metaboličke produkte, te faktore otpornosti i virulencije, plak počinje djelovati kao cjeloviti organizam.

Kod potpunog izostanka higijene usne šupljine događa se stvaranje plaka i počinju prve obrambene reakcije gingivalnog tkiva. Kod optimalne oralne higijene, novoformirani biofilm uvijek će iznova biti odstranjen te će zdravlje gingive biti očuvano.

Gingivitis je široko rasprostranjen. To je bakterijski uzrokovana upala marginalne gingive. Klinički se razlikuju blagi, umjereni i uznapredovali gingivitis. S klinički i histološki rastućom upalom dolazi i do postranične proliferacije spojnog epitela, koji se u marginalnim područjima odvaja od zuba s istodobnim prodorom bakterija između zubne površine i epitela, nastaje gingivalni džep.

Kod jakog gingivitisa s edematoznim oticanjem i hiperplazijom tkiva dodatno može nastati pseudodžep. Gingivalni džepovi i pseudodžepovi nisu pravi parodontalni džepovi jer još nije došlo do gubitka pričvrstaka vezivnog tkiva.

Gingivits može progredirati u parodontitis. Također može i neliječen u smanjenom intenzitetu postojati nepromijenjen tijekom godina. Uz liječenje je reverzibilan. Parodontitis je bolest potpornih struktura zuba koju uzrokuje mikrobnii biofilm. U pravilu se razvija iz gingivitisa . međutim iz svakog gingivitisa se ne razvije parodontitis. Količina i virulentnost mikroorganizama i odgovor domaćina s druge strane odlučujući su za razvoj i napredovanje parodontalne destrukcije.

Prvi cilj liječenja je prevencija parodontnih bolesti, a drugi cilj zaustaviti napredovanje postojećeg parodontitisa. Trenutno se koriste načela liječenja koja eliminiraju upalu i mogu zaustaviti napredovanje bolesti. Uz to je do određenog stupnja moguće obnoviti pričvrstak.

Slijedeća liječenja kod parodontitisa su nam na raspolaganju:

- Poliranje korijena – to je kauzalno liječenje kojim se odstranjuju štetni biofilm i subgingivalni kamenac. Ako su džepovi plitki, a morfologija jednostavna liječenje može biti jednostavno, dok se kod uznapredovalih slučajeva daje prednost otvorenom pristupu pod direktnom kontrolom oka. Ishod ovog liječenja je u pravilu cijeljenje u obliku potpunog oporavka, tako se stvara dugi spojni epitel.
- Regenerativno kirurški postupci – posljednjih godina imaju sve veće značenje. Sve se brže razvijaju te bi u budućnosti mogli biti unaprijeđeni upotrebom faktora rasta. Regenerativna terapija može dovesti do izraženog obnavljanja parodontalnih tkiva.
- Resektivno kirurško liječenje – radikalni se kirurški postupci za eliminaciju džepova nalaze u drugom planu, no zapravo su pozitivno predvidivi, a recidivi su neznatni. Jedan od manjih resektivnih kirurških zahvata jest gingivektomija/gingivoplastika. Njome se odstranjuju gingivalne hiperplazije i gingivalna se površina modelira u fiziološki oblik. Zahvat se izvodi pod lokalnom anestezijom. Parodontnom sondom doktor dentalne medicine označava i markira točkama područje koje će se ukoliniti i modelirati. Linija incizije teče unutar pričvrstne gingive, mukogingivalna granica se ne prelazi. Skalpelom koji se drži pod kutom od 45 stupnjeva odvaja se i uklanja hiperplastično tkivo te se kontinuiraju rezni rubovi, otvorena rana prekriva se parodontnim zavojem koji ostaje pričvršćen 7 – 10 dana. Manje rane kojima se npr. prikazuje rub krunice mogu se prekriti tkivnim ljepilom.
- Kod jako uznapredovalih parodontitisa , mora razmotriti kao alternativa i mogućnost ekstrakcije zuba i nadomještanje dentalnim implantatom.

U parodontološkom kartonu uz osnovne podatke (ime, prezime, datum rođenja, adresa, broj telefon...) potrebno je zabilježiti i klinički status. Bilježi se KEP status (karijozni zubi, ekstarhirani zubi, sanirani zubi), stanje oralne higijene, količina plaka i navike pacijenta (pušenje, konzumiranje alkohola...).

Izračunavanje postojanja plaka :

- Podijeliti površine prekrivene plakom sa ukupnim brojem površine, te taj iznos pomnožiti sa 100
- Zub predstavljaju 4 plohe: bukalna, distalna, mezijalna i palatinalna/lingvalna
- Površine pokrivene plakom : ukupni broj površina = dobiveni iznos x 100 = rezultat površine pod plakom
 $74 : 128 = 57,8 \times 100 = 57,8\%$

Sondiranje i evidencija parodontnih džepova:

- Na dijagramu za dubinu sondiranja svaki je zub prikazan kvadratiće, a svaka površina zuba prikazana je trokutom
- Slova označavaju površinu koja se sondira: a=apoksimalno, distalno, v=vestibularno, o=oralno
- Mjeri se obično od gore desno, zatim lijevo, pa dolje lijevo i na kraju dolje desno. Vrijednosti se evidentiraju u trokutiće koji označavaju stranu mjerenog zuba.
- Sondiranje se vrši pomoću graduirane sonde-parodontne sonde
- Vrijednosti veće od 4 mm smatraju se početkom promjena, a one veće od 6 mm pokazatelj su razvoja parodontne bolesti.
- Veće vrijednosti dobro je označiti drugom bojom, zbog bolje preglednosti samog kartona i bolje kontrole pojedinih džepova.

Procjena pomičnosti zuba:

- Pomičnost je posljedica progresije parodontne bolesti ili posljedica preopterećenosti zuba, a može biti posljedica periapikalnih lezija
- Stupnjevanje je podijeljeno u 3 stupnja:
Stupanj 1 – pomičnost u horizontalnom smjeru od 2,1 – 1mm
Stupanj 2 - pomičnost krune zuba u horizontalnom smjeru veća je od 1mm
Stupanj 3 – pomičnost krune zube i u vertikalnom smjeru [10].

10.3. UGRADNJA IMPLANTATA I REIMPLANTACIJA ZUBA

Od ranih 80-tih oralni implantati pružili su novu dimenziju svim područjima dentalne medicine. Veoma brzo su se razvili pouzdani postupci i zauzeli važno mjesto u planiranju terapije. U parodontologiji uobičajena vrlo konzervativna terapija postala je umjerenija uslijed racionalnih mogućnosti implantata. U stomatološkoj protetici estetski i funkcionalni radovi izvukli su veliku korist iz implantološke terapije. Uspješna terapija implantatima temelji se na dobrom poznavanju anatomije i fiziologije, te uspješnoj kirurškoj tehnici.

Životni vijek zuba ovisi o mnogo faktora, kao što su stanje parodonta, traume, nekroza pulpe, karijes, smetnje u razvoju samog zuba i koštani defekti mogu dovesti do gubitka zuba. Radiološka dijagnoza oslanja se često na tehniku dugog konusa, zbog toga je prije implantološke terapije preporučeno uraditi i CT.

Indikacije za dentalne implantate postoje u sljedećim slučajevima:

- proteza za skidanje bez zadovoljavajuće retencije ili stabilnosti
- proteza za skidanje koju pacijent ne prihvaća ili postoje funkcijski problemi
- proteza za skidanje s gubitkom stabilnosti zbog parafunkcije
- premalo preostalih zuba i nepovoljno raspoređeni zubi nosači
- nedovoljno zuba-nosača za fiksni protetski rad
- manjak pojedinog zuba sa zdravim susjednim zubima
- nedostatak zametka zuba
- obziran tretman (ne želi se brusiti zube)

Kontraindikacije za postavljanje dentalnih implantata mogu biti:

- Apsolutne – psihička oboljenja, rizik od srčanih bolesti, netretirana sistemska oboljenja, ovisnosti o alkoholu ili lijekovima, dob pacijenta (djeca u fazi rasta)
- Relativne – nedovoljna količina i kakvoća kosti, nedovoljan introokluzijski razmak, rizični čimbenici (bruksizam, pušenje, neliječeni parodontitis...)

Pacijentu se moraju objasniti razne mogućnosti protetskog tretmana njihove prednosti i nedostaci. Tada mu savjetovati koji od ponuđenih tretmana bi bio najprikladniji za njegove dentalne zahtjeve, dob i zdravstveno stanje. Nakon postavljanja indikacije za implantate predlaže mu se plan terapije.

Sam kirurški zahvat kojim se pacijentu ugrađuje implantat u kost izvodi se pod lokalnom anestezijom i traje oko pola sata.

Postupak ugradnje implantata:

- Pacijentu se daje lokalna anestezija kako bi tretman bio bezbolan
- Kada je anestetik počeo djelovati radi se maleni rez na alveolarnom grebenu ili palatinalno/lingvalno u pričvrstnoj gingivi s bukalnim i/ili lingvalnim rasteretnim rezovima. Nakon toga odljušti se mukoperiodontalni režanj i prikaže alveolarni greben
- Slijedi bušenje kanala u kost prilikom čega se kost mora intenzivno prskati s fiziološkom otopinom kako bi se izbjeglo pregrijavanje kosti. Prije bušenja pilot svrdlom odredi se mjesto implantacije pomoću kirurškog predloška. Nakon toga slijedi otvaranje kortikalisa, produbljivanje ležišta implantata. Rubno proširenje i definitivno proširenje na 3mm.
- Nakon pripreme slijedi ugradnja samog implantata. Implantat se usmjeri prema izbušenom kanalu i zavrti se najviše 20 – 40 okretanja/min. Tijelo implantata bez primjene neprimjerene sile nakon nekoliko zavoja mora slijediti izbrušeni smjer.
- Zavrtanje pokrovnog vijka vrši se zavijačem koji je umetnut u sporo rotirajući kolječnik.
- Na kraju slijedi varčanje režnja i šivanje, prije kojeg je potrebno ranu intenzivno očistiti i isprati.

Nakon što je implantat postavljen u kost slijedi faza cijeljenja odnosno oseintegracije. Taj proces traje od 2 do 6 mjeseci ovisno o operativnom zahvatu.

Ovisno o situaciji implantati se mogu postaviti:

- Imedijatno – u istoj posjeti se izvadi zub i odmah se ugrađuje implantat
- Standardno – ekstrakcija, period čekanja od 2 do 3 mjeseca da kost zacijeli, nakon toga postavlja se implantat.

U drugom dijelu zahvata implantat se prikaže i protetski opskrbi. Prije toga na periapikalnim rendgenskim slikama treba provjeriti postoje li prozračnosti i osteolize u periimplantatnom području [11].

Reimplantacija zuba je ponovo usadivanje zuba u njegovu alveolu. To je jedan od najstarijih zahvata u stomatologiji, ali se dosta rijetko izvodi.

Indikacije za reimplantaciju dijele se na:

- Apsolutne – kada ne postoji drugi način liječenja da se spasi zub, (izbijen zub, izvađen krivi zub, luksirani zub uslijed traume)
- Relativne – su vrlo slične indikacija za apikotomiju (prelomljeni dio igle u korijenu zuba, zavijeni ili neprohodni kanal zuba, sredstvo za punjenje u preiapeksu, fokalna infekcija, resorbirani korijen...)

Kod kontraindikacija treba svakako spomenut resorpcija alveole, duboki karijes, akutna upala.

Reimplantacija zuba koja se obavlja odmah nakon traume zuba ne zahtijeva endodontsku obradu. Zub sa živom pulpom se stavi u sterilnu fiziološku otopinu, a alveola se ispere s tom istom otopinom. Eventualne ugruške treba odstraniti kohleom.

Zahvat se radi u anesteziji bez dodatka vazokonstriktora da se isključi ishemija, koja je nepovoljna jer je važno da zub što prije dođe u kontakt s tekućom krvi. Zub se usadi u alveolu i fiksira improviziranom šinom. Nikakvo srašćivanje zuba za stjenku alveole nije moguće ako se zub i minimalno pomiće [12].

10.4. ENDODONTALNI ZAHVATI ILI ZAHVATI IZNAD KORIJENA ZUBA

Endodontsko liječenje zuba predstavlja terapijski postupak unutar korijenskih kanala, a u svrhu očuvanja zuba u njegovoj žvačnoj, estetskoj i fonetskoj ulozi.

Sam postupak endodontskog liječenja započinje postavljanjem dijagnoze na osnovu anamneze, pregleda i rtg snimke. Rtg snimka je veoma važna kod endodontskih zahvata jer se na njoj vide uzroci bolesti, postojanje procesa na kosti i ono što je najvažnije broj korjenova i kanala, zakrivljenost i druge morfološke varijacije. Na osnovu snimke doktor dentalne medicine može procijeniti postoji li mogućnost liječenja i predvidjeti moguće poteškoće.

Slijedeći korak je preparacija zuba i prikazivanje endodontskog prostora. Ukoliko je pulpa vitalna potrebno je prethodno anestetizirati područje kako sam postupak ne bi bio bolan. Nakon toga slijedi postupak instrumentacije korijenskih kanala pri kojem se malim iglicama ulazi u kanale i uklanja se ostatak tkiva i detritusa. Igllice se postupno povećavaju u promjeru, a duljina do koje dosežu trebala bi biti ograničena dužinom korijenskog kanala tj. otvorom na vrhu kanala. Ukoliko je instrumentacija duža iglicama se prodire u okolno tkivo, što može dovesti do boli tijekom zahvata i nakon njega. Osim toga na taj način se prenosi nekrotičan sadržaj i bakterije iz kanala, što može dovesti do akutne upale u kosti oko vrha korijena. Isto tako korijenski kanal ne bi trebalo obrađivati kraće od stvarne dužine jer na taj način zaostaju upaljeno tkivo, nekrotičan sadržaj i bakterije.

Danas postoji uređaj apeks lokator koji nam pokazuje položaj iglice u korijenskom kanalu. Jedna elektroda spojena je s metalnim dijelom instrumenta u kanalu, a druga s mekom tkivom donje usne.

Kanal se širi iz razloga da se olakša uklanjanje nepoželjnog sadržaja, te da se kanal može hermetički zatvoriti. Kada je kanal pripremljen puni se. Nakon završetka liječenja kvaliteta punjenja potvrđuje se rtg snimkom, gdje se procjenjuje dužina i kompaktnost punjenja [9].

Apikotomija je kirurški postupak uklanjanja vrška korijena zajedno s periapikalnim žarištem. Svrha zahvata je ukloniti patološki supstrat, spriječiti recidiv, te na kraju očuvati zube u čeljusti.

Indikacije za apikotomiju su: nedostatna primjena samo konvencionalnog endodontskog liječenja, krivi put liječenja (*fausse route*), instrument u kanalu koji se ne može izvaditi ortogradno, zavijeni ili neprohodni kanali zuba, pulpoliti (pulpni kamenci), sredstvo za ispun kanala u periapeksu, dio korijena koji strši u cistu, fraktura korijena u apikalnoj trećini, gangrena zuba koja ne reagira na konzervativnu terapiju, resorpcija vrška korijena, zubi s nezavršenim rastom korijena s odumrlom pulpom.

Kontraindikacije za apikotomiju su: akutni i subakutni stadij periapikalne upale, uznapredovala resorpcija kosti, resorpcija više od polovine korijena, nekontrolirane sistavne bolesti, fraktura korijena u cervikalnoj trećini.

Kirurški postupak:

- Priprema zuba za apikotomiju - vrlo je važno ispuniti korijenske kanale, a najpogodnije vrijeme za to je oko sat vremena prije samog operativnog zahvata ili se kanali pune za vrijeme operacije.
- Anestezija – u gornjoj čeljusti koristimo se infiltracijskom anestezijom ili infraorbitalnom provodnom ako očekujemo da će zahvat trajati duže. U donjoj čeljusti koristimo se provodnom mandibularnom anestezijom i infiltrativnom anestezijom.
- Planiranje reza – kako bismo mogli kvalitetno isplanirati rez, važno je prije samog zahvata učiniti kvalitetnu radiološku dijagnozu

- Incizija i odizanje mukoperiostalnog režnja – rez skalpelom mora biti do kosti, a odizanje režnja na način da se odignu sva tri sloja (mukoza, submukoza i periost)
- Pristup vršku korijena – kost otvaramo okruglim čeličnim svrdlima na nasadniku uz neprestano hlađenje.
- Kiretaža periradikularnog područja – nakon prikazivanja uklonimo granulacijsko žarište ili upalne ciste s kohleama. Važno je u potpunosti ukloniti patološka tkiva iz kosti, osobito kod upalnih cista, gdje bi dio ostatne ovojnice vjerojatno uzrokovao recidiv.
- Resekcija vrška korijena – vrh korijena uklanjamo čeličnim svrdlima uz hlađenje vodom.
- Retrogradno punjenje kanala – ako korijen zuba nije endodontski potpuno zbrinut tj. ako je gutaperka postavljena do polovice korijena ili kraće nakon uklanjanja vrha korijena potrebno je retrogradno punjenje kanala.
- Repoziција režnja i šivanjem- nakon završene operacije radno polje se ispire fiziološkom otopinom, te se pravilno i precizno šiva rana [13]

10.5. INCIZIJA I DRENAŽA APSCESA

Incizija podrazumijeva postupak zarezivanja sluznice ili kože čime se stvara otvor koji služi za isticanje gnoja. Zahvat spada u domenu oralne kirurgije, ali se često puta manji zahvati provode u ordinaciji dentalne medicine. Incizija se provodi uvijek kada je u tkivu prisutna lokalizirana nakupina gnoja (apsces), koji se ne može drugim putem isprazniti.

Apscesi u oralnom području najčešće su uzrokovani bakterijama iz odumrle zubne pulpe. Infekcija počinje unutar pulpnog prostora, a kroz otvor na vršku korijena prodire u parodontno tkivo gdje djelovanjem bakterija počinje stvaranje gnoja.

Napredovanjem infekcije stvara se sve više gnoja koji se najčešće ne može isprazniti kroz normalne anatomske strukture, pa ostaje zarobljen unutar mekih tkiva. Kako se nakupina gnoja povećava, oteklina sve više raste i širi se u smjeru najmanjeg otpora. Položaj oteklina i njezino širenje ovise o odnosu vrška korijena zuba uzročnika prema okolnim strukturama.

Ovisno o smjeru širenja oteklina se može pojaviti u prostoru usne šupljine (intraoralno) ili izvan usne šupljine (ekstraoralno). Kod intraoralnih nakupina gnoj se nalazi ispod oralne sluznice, a kod ekstraoralnih u potkožnom tkivu lica. U oba se slučaja nakupina gnoja ne može spontano isprazniti, stoga je potrebno otjecanje gnoja omogućiti zarezivanjem sluznice ili kože. Na taj se način kirurškim putem stvara umjetni kanal za istjecanje gnoja, a u njega se postavlja dren koji će tijekom nekoliko dana osigurati nesmetanu drenažu.

Najveći dio gnoja istječe odmah nakon incizije, a ostatak se isprazni tijekom nekoliko dana. Nakon potpune drenaže gnojnog sadržaja, rez stvoren incizijom se sašije ili spontano zacijeli [9].

10.6. INTRALIGAMENTARNA PRIMJENA INJEKCIJE LOKALNOG ANESTETIKA

Intraligamentarna anestezija koristi se za postizanje pulpne analgezije donjih zuba koji se nalaze u kompaktnoj kosti mandibule u lateralnom dijelu i kod kojih druge tehnike ne uzrokuju dostatnu analgeziju pulpnog tkiva.

Najveća prednost ove anestezije jest mogućnost adekvatne analgezije pulpe pojedinačnih lateralnih mandibularnih zuba i analgezije okolnih mekih tkiva vrlo ograničenog područja.

Intraligamentarnom tehnikom anesteziraju se terminalni živčani ogranci dentalnog spleta na mjestu primjene i u apikalnom području zuba. Područje analgezije obuhvaća koštani i meko tkivo, zubnu pulpu i apikalno područje, lokalizirano na mjesto primjene. Dužina trajanja anestezije veoma je varijabilna i iznosi od 5 do 55 minuta.

Indikacije za ovu vrstu anestezije su: zahvat na jednom ili dva zuba u donjoj čeljusti, zahvat na pojedinačnim zubima smještenima na obje strane mandibularne kosti, zahvati kod djece koja su sklona samoozljeđivanju nakon ekstanzivne anestezije mekih tkiva, pacijenti kod kojih je kontraindicirana primjena provodnih tehnika anestezije zbog potencijalne hemoragije, neadekvatna analgezija nakon drugih primijenjenih tehnika.

Kontraindikacije za ovu vrstu anestezije su infekcija ili upala na mjestu predviđenom za aplikaciju i mliječna denticija jer može uzrokovati hipoplaziju ili hipomineralizaciju cakline trajnog zuba čiji je zametak u kosti.

Tehnika za izvođenje ovog oblika analgezije je veoma jednostavna. Preporuča se upotreba kratke ili ultr kratke igle oznake 30, ali se ista učinkovitost može postići i s 27. Također se preporuča i upotreba štrcaljki predviđenih za intraligamentarno davanje anestezije, ali se tehnika davanja može jednako uspješno izvesti i s klasičnim štrcaljkama. Ubodno se mjesto nalazi uz aksijalnu os zubnog korijena, za jednokorijenske zube s mezijalne ili distalne strane, a za višekorijenske zube s mezijalne i distalne strane zuba. Ciljano je mjesto dno gingivalnog sulkusa štrcaljka se drži u desnoj ruci i usmjerena je paralelno s aksijalnom zubnom osi. Iglom se prodire do prvog otpora, deponira se količina od 0,2 mililitra anestetika tijekom 20 sekundi po korijenu zuba. Pokazatelj uspješne anestezije su jaki otpor pri pokušaju daljnjeg uštrcavanja anestetika i ishemija okolnog mekog tkiva, ali nekih subjektivnih pokazatelja uspješnosti nema.

Intraligamentranu anesteziju treba s velikim oprezom primjenjivati u bolesnika s visokim rizikom od IE jer ova tehnika može izazvati znatnu bakterijemiju [14].

11. DENTALNI ZAHVATI KOD KOJIH NIJE POTREBNA PROFILAKSA IE

U dentalne zahvate kod kojih nije potrebna profilaksa IE spadaju:

- Ispuni kaviteta
- Protetička nadoknada izgubljenih zuba

- Lokalna anestezija(ne intraligamentarna)
- Uporaba koferdama
- Uklanjanje poslijeoperativnih zahvata
- Mobilne proteze
- Ortodontske naprave
- Namještanje ortodontskih naprava ako ne traumatiziraju gingivu uz krvarenje
- Uzimanje otisaka
- Fluorizacija zuba
- Radiografsko snimanje zuba
- Vađenje zuba mliječne denticije [15].

12. ULOGA MEDICINSKE SESTRE

Medicinska sestra važan je dio dentalnog tima, ona zajedno s liječnikom dentalne medicine radi na promociji oralnog zdravlja. Informacije koje dajemo pacijentu moraju biti konzistentne da se izbjegnu zabune i potencijalne opasnosti za zdravlje.

Svi pacijenti imaju pravo donositi odluke o vlastitom zdravlju i liječenju, ali to mogu napraviti samo ako su u potpunosti informirani i svjesni različitih opcija, prednosti i rizika.

Koraci do zdravog osmijeha:

1. Odabir zdrave prehrane – zbog sveukupnog zdravlja važno je jesti uravnoteženo i odabrati različite vrste hrane iz pet osnovnih skupina. Potrebno je ograničiti unos zaslađene hrane i pića, a u slučaju njihove konzumacije rasporediti ih unutar obroka.
2. Pravilno održavanje oralne higijene – zube je potrebno prati najmanje dva puta na dan, po tri minute. Kako bi se higijena obavljala na najbolji mogući način važno je pacijenta educirati o pravilnom odabiru četkice, paste, interdentalnih čistača, vodice za ispiranje usta.

Svaka četkica mora biti prilagođena korisniku. Preporučuju se vlakna srednje tvrdoće ili mekana. Četkica za odrasle glava maksimalne veličine 28x13 mm, a četkica za djecu 20x10mm.

Preporučuju se korištenje zubnih pasta sa fluorom, koji pomaže u jačanju vanjske površine zuba i sprečava nastanak karijesa. Kod pacijenata s parodontnom bolesti preporučiti zubnu pastu koja sadrži ljekovite aktivne sastojke (kamilica, mineralne soli, metvica, kadulja...) koji pomažu u zaustavljanju napredovanja bolesti.

Interdentalno čišćenje provodi se jednom na dan, najbolje prije spavanja. Može se koristiti zubna svila, zubna supersvila ili interdentalne četkice. Uloga čistaća je da uklone plak između zubnog prostora (interdentalnog) i ruba gingive.

Tekućine za ispiranje usne šupljine smanjuju broj bakterija, onemogućuju njihovu aktivnost koja uzrokuje gingivitis, rani oblik parodontne bolesti. Važno je da upozorimo pacijenta da pročita upute za korištenje nakon kupnje tekućine, jer neke imaju vremensko ograničenje za korištenje.

Četkica se pozicionira uz rub gingive i pomičemo je laganim kružnim pokretima pod kutom od 45 stupnjeva. Na taj način se peru vestibularna strana zuba, grizne polohe peremo potezanjem četkice naprijed – natrag od zadnjeg zuba prema prednjem. Lingvalnu, odnosno palatinalnu stranu kombinirajući kružnu tehniku i tehniku povlačenja naprijed – nazad.

3. Izbjegavanje duhanskih proizvoda – kod upotrebe bilo kojeg oblika duhanskih proizvoda bilo cigareta ili duhana za žvakanje povećava se rizik od nastanka bolesti parodonta, gubitka zuba ili karcinoma usne šupljine. Odvikavanje od duhanskog dima predstavlja veliki korak naprijed u unapređenju dentalnog i sveukupnog zdravlja.
4. Redovita posjet liječniku dentalne medicine – redoviti posjeti omogućuju rješavanje problema u ranijem stadiju. Na pregled bi trebalo otići svakih 6 mjeseci, osim ako liječnik dentalne medicine ne savjetuje drugačije [10].

12.1. SESTRINSKE DIJAGNOZE

Visok rizik za aspiraciju

Smanjena mogućnost obavljanja oralne higijene u/s osnovnom bolešću

Anksioznost u/s dentalnim zahvatom

Neadekvatno obavljanje oralne higijene u/s neznanjem

13. ZAKLJUČAK

Infektivni endokarditis jedna je od najozbiljnijih infekcija u čovjeka, a karakterizira ga naseljavanje bakterija ili drugih mikrobioloških agenasa u jedno ili više srčanih ušća sa stvaranjem krhkih masa od mikroorganizama i produkata zgrušavanja krvi koji stvaraju trombotske naslage.

Na pisanje ovog rada odlučila sam se nakon što sam pročitala neka istraživanja koja pokazuju da je učestalost IE uslijed prolazne bakterijemije uzrokovane dentalnim zahvatima puno manja nego što se do sada mislilo. Smatra se da je najveći broj slučajeva IE uzrokovan čestim kratkotrajnim bakterijemijama koje nastaju pri uobičajenim svakodnevnim aktivnostima kao što je npr. pranje zuba.

Upravo u tim saznanjima vidim važnu ulogu medicinske sestre koja edukacijom svojih pacijenata može smanjiti broj bakterijemija prouzročenih neadekvatnom oralnom higijenom.

Edukacija pacijenata je jedna od najvažnijih komponenata sestrinskog procesa zdravstvene njege. Podaci pokazuju da je ishod bolesti bolji kada su pacijenti dovoljno informirani o svojoj bolesti i načinu liječenja.

Medicinske sestre imaju odgovornost prema svojim pacijentima ne samo u zadovoljavanju njihovih osnovnih ljudskih potreba , već i u njihovoj edukaciji. Kako bi provodile edukaciju na najbolji mogući način i pružile sve informacije koje su pacijentima potrebne i sestre same moraju raditi na svom znanju i redovito se educirati.

14. LITERATURA

- [1]. Biočić J., Perić B.: Prevencija infektivnog endokarditisa u stomatološkoj praksi prema smjernicama Američkog kardiološkog društva (AHA 2007)
- [2]. Fritsch H., Kühne W.: Priručni anatomski atlas, Medicinska naklada, Zagreb, 2006.
- [3]. Keros P., Pećina M., Ivančić-Košuta M.: Temelji anatomije čovjeka, Naklada Ljevak, Zagreb, 1999.
- [4]. Kovačić N., Lukić I.K.: Anatomija i fiziologija, Medicinska naklada, Zagreb, 2006
- [5]. Petrač D. i suradnici: Interna medicina, Medicinska naklada, Zagreb, 2009.
- [6]. Fabijanić D., Lojpur M.: Odabrana poglavlja iz kardiologije i reanimatologije za praktičare dentalne medicine, Hrvatska stomatološka komora, Zagreb, 2009,
- [7]. www.kardio.hr, dostupno 12 mjeseca 2011
- [8]. Jurilj R., Božić I.: Ehokardiografija, Medicinska naklada, Zagreb, 2007.
- [9]. www.mojstomatolog.com.hr, dostupno
- [10]. Wolf H. F., Rateitschak – Plüss E. M., Rateitschak K. H.: Parodontologija, Naklada slap, 2008
- [11]. Davarpanah M., Martinez H.: Priručnik dentalne implantologije, In. TRI, Zagreb, 2006.
- [12]. Knežević G.: Oralna kirurgija, Medicinska naklada, Zagreb, 2003
- [13]. Kuna T., Pandurić D. G., Sušić M., Bego K.: Apikotomija, Sonda br. 14/15, srpanj 2007, str. 51-54
- [14]. Gabrić D. i suradnici: Lokalna anestezija u dentalnoj medicini, Medicinska naklada, Zagreb, 2015
- [15]. Arambašin A.C. i suradnici: Oralna medicina, Školska knjiga, Zagreb 2005.

Sveučilište
Sjever

IZJAVA
O AUTORSTVU



SVEUČILIŠTE
SJEVER

IZJAVA O AUTORSTVU
I
SUGLASNOST ZA JAVNU OBJAVU

Završni/diplomski rad, posebno je važna djelo studenta koji je isti izradio te student odgovoran za ispravnost, izvornost i ispravnost teksta rada. U radu se ne smiju koristiti dijelovi tuđih radova (članci, članci, doktorskih disertacija, magistarskih radova, izvora s interneta, i drugih izvora) bez navođenja izvora i autora navedenih radova. Svi dijelovi tuđih radova moraju biti precizno navedeni i citirani. Dijelovi tuđih radova koji nisu pravilno citirani smatraju se plagijatom. Jednako razmatrami privođenjem tuđeg znanstvenog ili stručnog rada. Sukladno navedenom student se dužni potpisati izjavu o autorstvu rada.

Ja, ALEHA PUTAC TREHŠKI (ime i prezime) pod punom moralnom, materijalnom i kaznenom odgovornošću, izjavljujem da sam isključivi autor/ica završnog/diplomskog (obrisati nepotrebno) rada pod naslovom PIDHILAVSA IZJEFTIVNOG EVIDENCIJSKOG KU DOKUMENTI ZAHRVA (upisati naslov, te da u navedenom radu nisu na nedovoljan način (bez pravilnog citiranja) korišteni dijelovi tuđih radova.

Student/ica:
(upisati ime i prezime)

Putac Trehski A.
(vlastoručni potpis)

Sukladno Zakonu o znanstvenoj djelatnosti i visokom obrazovanju, završni/diplomski radove sveučilišta su dužni trajno objaviti na javno dostupnoj ili sveučilišne kojice se u sastavu sveučilišta te kopirati u javno dostupnu bazu završnih/diplomskih radova Nacionalne i sveučilišne knjižnice. Završni radovi istovrsne univzitičke studija koji se redovito kreću unjima ika ostvarenja objavuju se na odgovarajući način.

Ja, ALEHA PUTAC TREHŠKI (ime i prezime) neopozivo izjavljujem da sam suglasan/na s javnom objavom završnog/diplomskog (obrisati nepotrebno) rada pod naslovom PIDHILAVSA IZJEFTIVNOG EVIDENCIJSKOG KU DOKUMENTI ZAHRVA (upisati naslov, tji: sam autor/ica.

Student/ica:
(upisati ime i prezime)

Putac Trehski A.
(vlastoručni potpis)