

Pacijenti sa srčanim aritmijama u sestrinskoj praksi

Novak, Tina

Undergraduate thesis / Završni rad

2016

Degree Grantor / Ustanova koja je dodijelila akademski / stručni stupanj: **University North / Sveučilište Sjever**

Permanent link / Trajna poveznica: <https://um.nsk.hr/um:nbn:hr:122:520809>

Rights / Prava: [In copyright](#)/[Zaštićeno autorskim pravom.](#)

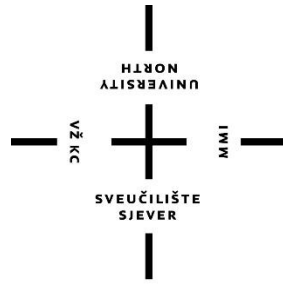
Download date / Datum preuzimanja: **2024-12-23**



Repository / Repozitorij:

[University North Digital Repository](#)





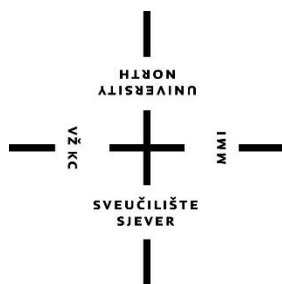
**Sveučilište
Sjever**

Završni rad br. 720/SS/2016

Pacijenti sa srčanim aritmijama u sestrinskoj praksi

Tina Novak, 5304/601

Varaždin, 14. rujna 2016. godine



Sveučilište Sjever

Odjel za biomedicinske znanosti

Završni rad br. 720/SS/2016

Pacijenti sa srčanim aritmijama u sestrinskoj praksi

Student

Tina Novak, 5304/601

Mentor

Melita Sajko, dipl. med. techn.

Varaždin, 14. rujna 2016. godine

Prijava završnog rada


Definiranje teme završnog rada i povjerenstva

| | | | |
|-----------------------------|---|--------------|------------------------------|
| ODJEL | Odjel za biomedicinske znanosti | | |
| PRISTUPNIK | Novak Tina | MATIČNI BROJ | 5304/601 |
| DATUM | 07.07.2016. | KOLEGIJ | Zdravstvena njega odraslih I |
| NASLOV RADA | Pacijenti sa srčanim aritmijama u sestrinskoj praksi | | |
| NASLOV RADA NA ENGL. JEZIKU | Patients with cardiac arrhythmias in nursing practice | | |
| MENTOR | Melita Sajko, dipl. med. techn. | ZVANJE | predavač |
| ČLANOVI POVJERENSTVA | 1. doc.dr.sc. Hrvoje Vračić, predsjednik | | |
| | 2. Melita Sajko, dipl. med. techn., mentor | | |
| | 3. Jurica Veronek, mag.med.techn., član | | |
| | 4. Mihaela Kranjčević-Ščurić, dipl. med. techn., zamjenski član | | |
| | 5. | | |

Zadatak završnog rada

| | |
|------|---|
| BROJ | 720/SS/2016 |
| OPIS | <p>Poremećaji srčanog ritma ili aritmije nastaju kada električni impulsi koji su odgovorni za rad srčanog mišića nastaju presporo, prebrzo ili nepravilno. Za stvaranje impulsa za mišićnu kontrakciju i njegovo provođenje u druge dijelove miokarda zaduženi je provodni sustav srca. Aritmije možemo podijeliti prema broju otkucaja srca i prema mjestu nastanka. Srčane aritmije česta su i nerijetko posve bezazlena pojava, koja ne zahtijeva poseban medicinski tretman, međutim, koji puta mogu značajno narušiti kvalitetu života pacijenta. Ponekad svojim ponašanjem sam pacijent može spriječiti njihov nastanak. Zamjećivanje nekih od znakova aritmije razlog je za konzultaciju liječnika koji će potom procijeniti ozbiljnost aritmije i utvrditi eventualnu potrebu za daljnjom dijagnostičkom obradom i liječenjem. Glavna dijagnostička metoda je elektrokardiografija. Liječenje aritmije ovisi o njenoj vrsti i uzroku. U liječenju oboljelih medicinska sestra ima značajnu ulogu te mora imati puno znanja i iskustva kako bi mogla sudjelovati kao ravnopravni član u timu.</p> <p>U radu je potrebno:</p> <ul style="list-style-type: none">* opisati anatomiju i fiziologiju srca* navesti epidemiološke podatke najučestalijih aritmija* opisati etiologiju i patogenezu aritmija* opisati kliničku sliku navedenih aritmija* opisati dijagnostičke metode kod aritmija* opisati osnovne principe liječenja aritmija* opisati zdravstvenu njegu kod pacijenata s aritmijom* navesti sestrinske dijagnoze i intervencije kod pacijenata s aritmijom* opisati i objasniti edukaciju pacijenata kod otpusta iz bolnice |

ZADATAK URUČEN 25.08.2016.



Melita Sajko

Predgovor

Ovaj rad je napisala sam kao završni rad na studiju Sestrinstva na Sveučilištu Sjever. Pri pisanju koristila sam navedenu literaturu i vlastita znanja iz područja kardiologije.

Željela bih se zahvaliti mentorici Meliti Sajko, dipl.med.tech. za stručno vođenje, te korisne savjete i komentare koji su mi pomogli da ovaj rad privedem kraju.

Zahvalnost dugujem i svim predavačima i mentorima koji su svoje znanje nesebično podijelili sa nama studentima. Također od velike važnosti je i podrška dragih kolega i kolegica na studiju, suradnika na poslu te moje obitelji uz koje su moji studentski dani bili puno lakši.

Novak Tina

Sažetak

Aritmije su poremećaji srčanog ritma. Normalni srčani ritam se naziva sinusni ritam. U provodnom sustavu nastaje električna aktivnost i širi se kao električni podražaj u radno mišićje srca te ga pobuđuje na mehaničku aktivnost. Postoji čitav spektar aritmija, od bezazlenih pa sve do životno ugrožavajućih. Najčešća podjela aritmija je prema frekvenciji srca na bradiaritmije i tahiaritmije. Fibrilacija atriya je najčešća aritmija u općoj populaciji.

Bolesnici s aritmijom najčešće imaju osjećaj nepravilnoga ili ubrzanog rada srca ili neku drugu tegobu tipičnu za palpitaciju, ali mogu imati i druge simptome kao što su dispneja, slabost, bol u prsima, presinkopa i sinkopa. Najvažnija dijagnostička metoda je elektrokardiogram. Liječenje aritmije ovisi o njenoj vrsti i uzroku. Primjenjuje se vrsta liječenja koja osim općeg pristupa, uključuje i medikamentno liječenje ili elektroterapiju.

Medicinska sestra u koronarnoj jedinici ne samo da pruža njegu bolesniku koja mu je potrebna i posrednik je između bolesnika i liječnika nego također odgovara za opservaciju stanja pacijenta iz minute u minutu i započinje terapiju prema vlastitim kompetencijama. Uz klasičnu zdravstvenu njegu i rješavanje različitih sestrinskih problema koji se mogu javiti kod pacijenta zdravstveni odgoj jedna je od najvažnijih aktivnosti medicinske sestre. Svrha je zdravstvenog odgoja osposobljavanje pacijenta za prepoznavanje aritmije, te usvajanje pozitivnih zdravstvenih navika kako bi pacijent sam mogao utjecati na pojavnost aritmije. Od izuzetne važnosti je edukacija o prehrani, uzimanju lijekova te načinu života nakon ugradnje elektrostimulatora.

Ključne riječi

Aritmija, sinuatrijski, atrioventrikularni, tahiaritmija, bradiaritmija, medicinska sestra, pacijent

Popis korištenih kratica

EKG elektrokardiogram

SA sinuatrijski čvor

AV atrioventrikularni čvor

SSS sindrom bolesnog sinusnog čvora

BDG blok desne grane

BLG blok lijeve grane

VT ventrikulska tahikardija

VF ventrikulska fibrilacija

SADRŽAJ

| | |
|---|----|
| 1. Uvod | 1 |
| 2. Anatomija i fiziologija provodnog sustava srca..... | 4 |
| 2.1. Fiziologija sinusnog ritma..... | 5 |
| 3. Epidemiologija | 6 |
| 4. Etiologija i patogeneza | 7 |
| 4.1. Bradiaritmije..... | 7 |
| 4.2. Tahiaritmije | 8 |
| 5. Dijagnoza aritmija | 10 |
| 5.1. Anamneza..... | 10 |
| 5.2. Fizikalni pregled | 10 |
| 5.3. Elektrokardiografija | 10 |
| 5.4. Ergometrijsko testiranje | 12 |
| 5.5. Elektrofiziološko ispitivanje srca | 13 |
| 5.6. Ostale metode dijagnostike | 13 |
| 6. Poremećaji provođenja i bradiaritmije | 14 |
| 6.1. Sinusna bradikardija..... | 14 |
| 6.2. Sinus atrijski blok | 17 |
| 6.3. Sindrom bolesnog sinusnog čvora (<i>sick sinus sindrom</i>)..... | 18 |
| 6.4. Atrioventrikulski blok | 19 |
| 6.4.1. AV blok prvoga stupnja | 20 |
| 6.4.2. AV blok drugoga stupnja | 20 |
| 6.4.3. AV blok trećega stupnja..... | 22 |
| 6.5. Intraventrikulske smetnje provođenja | 23 |
| 6.6. Ekstrasistole..... | 24 |
| 6.6.1. Supraventrikulske (atrijske) ekstrasistole | 24 |

| | |
|---|----|
| 6.6.2. Ventrikulske ekstrasistole | 25 |
| 7. Tahiaritmije..... | 27 |
| 7.1. Sinusna tahikardija..... | 27 |
| 7.2. Supraventrikulska tahikardija..... | 28 |
| 7.3. Fibrilacija atrija..... | 29 |
| 7.3.1. Elektrokardioverzija..... | 31 |
| 7.4. Undulacija atrija | 32 |
| 7.5. Ventrikulske tahiaritmije..... | 33 |
| 7.5.1. Ventrikulska tahikardija | 34 |
| 7.5.2. Ventrikulska fibrilacija | 36 |
| 8. Zdravstvena njega pacijenta sa aritmijom | 37 |
| 9. Sestrinske dijagnoze | 38 |
| 10. Edukacija pacijenata kod otpusta iz bolnice | 44 |
| 11. Zaključak | 46 |
| 12. Literatura..... | 47 |
| Popis slika..... | 49 |

1. Uvod

Izraz aritmija opisuje svako odstupanje od opisanog, uobičajenog, normalnog slijeda električnih impulsa u srcu. Normalni srčani ritam naziva se sinusni ritam (budući da dolazi iz sinusnog čvora), a normalni broj otkucaju nije fiksni broj, nego predstavlja raspon, koji kod većine iznosi 60 (ili 50) do 100 otkucaja u minuti. [1]

Postoji čitav spektar aritmija, od bezazlenih pa sve do životno ugrožavajućih, od asimptomatskih do izrazito teško podnošljivih, te od hemodinamski beznačajnih do onih koje mogu uzrokovati bolesnikovu smrt. [2]

Po mjestu nastanka aritmije mogu biti :

- Supraventrikulske (koje nastaju na bilo kojoj razini iznad ventrikula: u sinusnome čvoru, miokardu atrija, atrioventrikulskome čvoru)
- Ventrikulske (koje nastaju u ventrikulima). [2]

Aritmije se klasificiraju u dvije velike skupine. To su:

- Ektopične aritmije, u koje se ubrajaju udarci i ritmovi koji su porijeklom izvan sinusnog čvora (ekstrasistole, parovi i salve ekstrasistola, paroksizmalne tahikardije te undulacija i fibrilacija atrija i ventrikula)
- Smetnje stvaranja i provođenja električnog impulsa u koje se ubrajaju patološka sinusna bradikardija, sinuaurikularni blokovi i atrioventrikulski blokovi. [2]

Aritmije se najčešće dijele prema frekvenciji na:

- Bradiaritmije (< 60 /min.)
- Tahiaritmije (> 100 /min.) [2]

Bolesnici s aritmijom najčešće imaju osjećaj nepravilnoga ili ubrzanog rada srca ili neku drugu tegobu tipičnu za palpitaciju, ali mogu imati i druge simptome kao što su dispneja, slabost, bol u prsima, presinkopa i sinkopa. Vrsta i težina simptoma ovise o tipu aritmije, hemodinamskim posljedicama aritmije, te o funkcionalnome stanju miokarda i krvožilnog sustava. [1, 2]

Osobe sa zdravim miokardom mogu bez tegoba podnijeti povećanje frekvencije srca do visokih vrijednosti, i više od 150 otkucaja u minuti, dok osobe s oštećenim miokardom ili aterosklerozom zahvaćenim koronarnim arterijama mogu pri nižim frekvencijama srca imati značajne tegobe kao što su teška dispneja, anginozna bol, pa i plućni edem. Bradiaritmije se također dobro podnose u zdravih, dok u osobe s bolesnim srcem one mogu izazvati značajne simptome i hemodinamski ugroziti bolesnika. [1, 2]

Neke aritmije ne stvaraju nikakve tegobe i detektiraju se tek na rutinskom liječničkom pregledu. Nema uvijek korelacije između tegoba i aritmije: neke osobe sa vrlo opasnim aritmijama nemaju simptome i obrnuto dok benigne, bezopasne aritmije kod nekih izazivaju nepodnošljive simptome. [3]

Uzrok aritmije ostaje često nepoznat. Bolesti srca, pluća, štitnjače, jetre, različite infekcije (npr. bruceloza, Lymeova bolest), promjena tjelesne temperature (povišenje ili sniženje), upale ili trovanja, anemija mogu uzrokovati pojavu aritmije. Ponekad su aritmije neželjena pojava tijekom uzimanja nekog lijeka. No, na rad srca mogu utjecati i svakodnevna emocionalna stanja, pa stres predstavlja jedan od najčešćih uzroka aritmije. Ne treba zaboraviti ni toliko prisutne štetne navike - duhan, kofein i alkohol, koji također mogu dovesti do aritmičnog rada srca. [1, 3]

Obrada započinje uzimanjem podataka o simptomima (anamneza), pregledom, a potom slijede odgovarajuće pretrage. Najjednostavnija je i svima poznata dijagnostička metoda - snimanje električne aktivnosti srca (tzv. EKG-elektrokardiografija). [2, 3]

U anamnezi bolesnika s aritmijom važni su podaci o iznenadnoj kardijalnoj smrti u obitelji, kao i podaci o ranijim srčanim bolestima te uzimanju lijekova. [2]

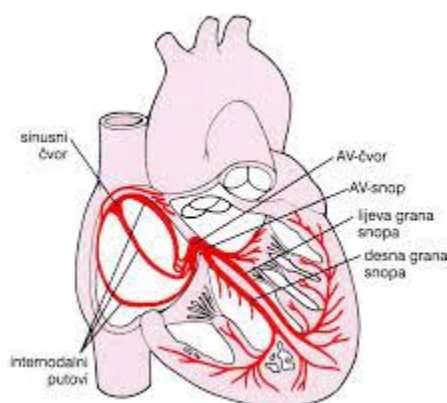
Liječenje aritmije ovisi o njenoj vrsti i uzroku. Primjenjuje se vrsta liječenja koja osim općeg pristupa, uključuje i medikamentno liječenje ili elektroterapiju. Terapija usmjerena na promjenu ponašanja često pomaže kad zakaže uvjeravanje. U rijetkim slučajevima se nađe i modificira precipitirajući čimbenik (npr. pretjeran unos kofeina ili alkohola). [3]

Medicinska sestra koja radi s pacijentima koji boluju od srčanih aritmija mora biti motivirana i dobro educirana o svim promjenama u EKG-u, a naročito onim životno ugrožavajućim te znati postupiti prema vlastitim kompetencijama u hitnim situacijama.

2. Anatomija i fiziologija provodnog sustava srca

Provodni sustav srca čini posebno mišićje (neuromuskularno tkivo) koje ostvaruje automatski rad srca, odnosno stezanje njegova mišićja, što se zbiva čak i kad srce izvadimo iz tijela. Provodni sustav srca uložen je u srčano mišićje i obuhvaća posebne tvorbe u obliku čvorova i snopova, kojih je građa različita od radnog srčanog mišićja. U provodnom sustavu nastaje električna aktivnost i širi se kao električni podražaj u radno mišićje srca te ga pobuđuje na mehaničku aktivnost. U normalnim okolnostima ritam srca vodi sinuatrijski čvor (SA) koji se nalazi na spoju desnog atrija i gornje šuplje vene. SA čvor otprilike je 1,5 cm dug i 2-3 mm širok. Kad impuls krene iz sinusnog čvora i perinodalnog tkiva širi se atrijem dok ne stigne u (AV) atrioventrikulski čvor. Elektrofiziološke osobine AV čvora dovode do sporog provođenja, što je uzrok normalnog usporenja AV kondukcije, tj. PQ-intervalu. [1, 4]

Hisov snop odvaja se od AV čvora, ulazi u fibrozni skelet srca i napreduje preko membranskog interventrikulskog septuma. Hisov snop grana se na lijevu granu-široku plahtu niti koje se šire preko lijeve strane interventrikulskog septuma i desnu granu-strukturu na desnoj strani usku poput kabela. Desna i lijeva grana granaju se dalje u distalni His-Purkinjeov sustav, koji se konačno širi čitavim endokardom desne i lijeve klijetke. Slika 2.1. prikazuje shematski prikaz provodnog sustava srca.



Slika 2.1. Provodni sustav srca

Izvor: <http://www.msd-prirucnici.placebo.hr/msd-za-pacijente/bolesti-srca-i-krvnih-zila/nenormalni-srcani-ritmovi>, preuzeto 04.08.2016.

Sinusni čvor, atrij i AV čvor pod značajnim su utjecajem autonomnog tonusa. Utjecaj vagusa potiskuje automatizam sinusnog čvora, usporava kondukciju i produljuje refraktornost u tkivu oko sinusnog čvora, vagus nehomogeno smanjuje refraktornost atrija i usporava atrijsko provođenje te produžuje provođenje i refraktornost u AV čvoru. Utjecaj simpatikusa izaziva suprotan učinak. [1]

2.1. Fiziologija sinusnog ritma

Sinuatrijski čvor, a moguće i AV čvor i veći dio specijaliziranog provodnog tkiva automatski se (spontano) dijastolički depolariziraju u fazi 4 akcijskog potencijala. Taj ritam je najbrži u SA čvoru pa dominira nad nižim sporijim i latentnim vodičima srčanog ritma. Sinusni ritam značajno varira u kratkotrajnim, a posebno u dugotrajnim zapisima. Respiracijska sinusna aritmija, posredovana oscilacijama vagalnog tonusa uobičajena je u mladih osoba. Oscilacije se s godinama smanjuju, ali ne nestaju u potpunosti. Opterećenje i emocije snažan su akcelerator sinusnog ritma preko simpatičkog sustava i katekolamina. [4,5]

Normalne granice temeljnog sinusnog ritma u mirovanju su od 60 do 100 otkucaja/min., ali se i sporiji sinusni ritam javlja u mladih ljudi, posebno u treniranih sportaša. Dakle osnovni ritam < 60 otkucaja/min. (sinusna bradikardija) često nije patološki. Sinusna tahikardija je ritam > 100 otkucaja/min. Normalne osobe imaju značajne dnevne varijacije u srčanom ritmu, s najnižom frekvencijom pred jutarnje buđenje, nakon čega dolazi do znatnog ubrzanja. Potpuna regularnost sinusnog ritma je patološka i događa se kod autonomne denervacije (npr. kod uznapredovalog dijabetesa). [4,5]

3. Epidemiologija

Epidemiološki aritmije se javljaju u svim dobima života, s tim da učestalost raste sa starošću. Ovo se posebno odnosi na fibrilaciju atriya kao najčešću aritmiju danas (u dobi iznad 80 godina prisutna u 10% populacije). Ukoliko je aritmija urođena, ona će se manifestirati još u adolescenciji. [6]

Način života utječe na povećani rizik od nastanka srčanih bolesti, pa samim tim i na nastanak aritmija. Uzroke srčane aritmije možemo podijeliti u dvije skupine i to na kardijalne: koronarna bolest srca (angina pectoris, infarkt miokarda, ishemijska kardiomiopatija), prolaps mitralne valvule, kardiomiopatija (dilatativna, hipertrofična, hipertenzivna...), upala srčanog mišića (miokarditis), urođene srčane greške (Ebsteinova anomalija, aritmogena displazija desne klijetke), stečene srčane mane (mitralna insuficijencija i/ili stenoza i aortna stenoza i/ili insuficijencija) i genetski (Brugada sy., sy. long QT...).

Nekardijalni uzroci su poremećaj elektrolita (kalij, natrij, magnezij), lijekovi (antidepresivi, aminofilin, digoxin, bronhodilatatori), postoperativno, infekcije, alkohol, kofein, droge (kokain, amfetamini), stres i povećano lučenje adrenalina u organizmu.

Aritmija može nastati i kod osoba sa zdravim srcem. To su najčešće benigne aritmije (rijetki pojedinačni preskoci iz atriya ili ventrikla) koje nastaju zbog prekomjernog stresa, unosa alkohola, kave, duhana i lijekova. [6]

4. Etiologija i patogeneza

Poremećaji ritma nastaju zbog abnormalnosti u stvaranju impulsa i/ili provođenju impulsa. Mogu se javiti i kod normalnog zdravog srca. Aritmije mogu uzrokovati psihološki uzroci, bolest ili neki lijekovi. [1]

4.1. Bradiaritmije

Specijalizirani kardijalni sustav provođenja normalno osigurava sinkrono provođenje svakog sinusnog impulsa od atriya do ventrikula. Disfunkcija sinusnog čvora najčešće se nalazi u starijih kao izolirani fenomen. Premda prekid opskrbe krvlju sinusnog čvora može izazvati disfunkciju, slaba je korelacija između opstrukcije arterije sinusnog čvora i kliničke disfunkcije sinusnog čvora. [1]

Sinusna je bradikardija povezana s hipotireozom, uznapredovalom bolesti jetre, hipotermijom, tifusom, brucelozom: javlja se u epizodama hipervagotonije (vazovagalna sinkopa), teške hipoksije, hiperkapnije, acidemije i akutne hipertenzije. Ipak u većini slučajeva ne može se naći specifičan uzrok disfunkcije sinusnog čvora. [1]

AV čvor opskrbljen je parasimpatičkim i simpatičkim živčanim nitima i osjetljiv je na promjene autonomnog tonusa. Kronično usporavanje AV nodalnog provođenja može se vidjeti u visoko treniranih sportaša koji su hipervagotonični u mirovanju. Mnoge bolesti mogu utjecati na AV nodalno provođenje. Među takvima su akutni procesi, kao infarkt miokarda (osobito inferiorni), koronarni spazam (obično desne koronarne arterije), intoksikacija digitalisom, pretjerana upotreba beta i/ili kalcijevih blokatora, akutne infekcije, kao što su virusni miokarditis, akutna reumatska vrućica, infektivna mononukleoza, i razna stanja kao što su Lymeova bolest, sarkoidoza, amiloidoza i neoplazme, osobito kardijalni mezoteliom. AV nodalni blok može također biti kongenitalan. [1]

Blokovi grana Hisovog snopa, fascikularni blokovi i nespecifični intraventrikulski poremećaji provođenja nisu po sebi aritmije. Obično ne uzrokuju simptome i ne zahtijevaju izravno liječenje, ali često imaju nepovoljan prognostički značaj. [3]

4.2. Tahiaritmije

Tahiaritmije se mogu podijeliti na poremećaje širenja podražaja i poremećaje stvaranja podražaja. Poremećaji širenja podražaja (kruženje podražaja) općenito se smatra najčešćim mehanizmom trajnih paroksizmalnih tahiaritmija. Za otpočinjenje kruženja podražaja nužni su:

- elektrofiziološka inhomogenost (tj. razlike u provodljivosti i/ili refraktornosti) u dva ili više područja srca koja su međusobno povezana tako da mogu činiti zatvorenu petlju;
- jednosmjerni blok u jednom od putova;
- sporo provođenje preko alternativnog puta, što dopušta putu koji je u početku bio blokiran oporaviti se i postati ekscitabilan;
- reekcitacija u početku blokiranog puta i zatvaranje petlje aktivacije.

Ponavljano kruženje podražaja ovom petljom može prouzročiti trajnu tahiaritmiju. Anatomske prepreke mogu biti pozadinski uzrok kruženja i osigurati neekcitabilni centar oko kojeg podražaji mogu kružiti, i zato one nisu bitne. [1, 3]

Poremećaji stvaranja impulsa mogu se podijeliti u tahiaritmije zbog pojačanog automatizma i tahiaritmije zbog „trigerirane aktivnosti“. Trigerirana aktivnost označuje događaje koji se ne javljaju spontano, nego je njihov otponac promjena frekvencije srca. Osim u sinusnom čvoru, specijalizirana automatska predvodnička aktivnost može se zamijetiti u specijaliziranim atrijskim nitima, nitima atrioventrikulskog spoja i Purkinjeovim nitima. Miokardne stanice u normalnim stanjima nemaju predvodničke sposobnosti. Pojačanje normalnog automatizma latentnih predvodničkih niti ili nastanak patološkog automatizma zbog djelomične repolarizacije membrane u mirovanju javlja se kao posljedica raznih patofizioloških stanja, koja uključuju:

- povišenu razinu endogenih ili egzogenih katekolamina
- elektrolitske poremećaje (npr. hiperkalijemiju);
- hipoksiju ili ishemiju;
- mehaničke učinke (npr. istezanje)
- lijekove (npr. digitalis).

Tahikardija izazvana poremećajem automatizma ne može otpočeti niti prestati elektrostimulacijom. [1]

5. Dijagnoza aritmija

U obradi svakog bolesnika koristi se anamneza, fizikalni pregled i 12-kanalni EKG, koji su nekada dovoljni za dijagnozu aritmije, pogotovo ako je EKG snimljen za vrijeme simptoma i pojave aritmije. U daljnjoj obradi koriste se 24-satni holter EKG, test opterećenja (ergometrija) te ultrazvuk srca radi isključivanja strukturne bolesti srca.

5.1. Anamneza

Anamneza često daje dovoljan broj podataka za postavljanje radne dijagnoze. U anamnezi bolesnika s aritmijom važni su podaci o iznenadnoj kardijalnoj smrti u obitelji, kao i podaci o ranijim srčanim bolestima te uzimanju lijekova. Detaljnom anamnezom mogu se dobiti podaci o palpitacijama, vrtoglavicama, omaglicama, sinkopama, prekordijskim opresijama, te simptomima i znakovima zatajivanja srca. Anamnezom valja razlučiti kratke aritmičke epizode od trajnih. [2, 5]

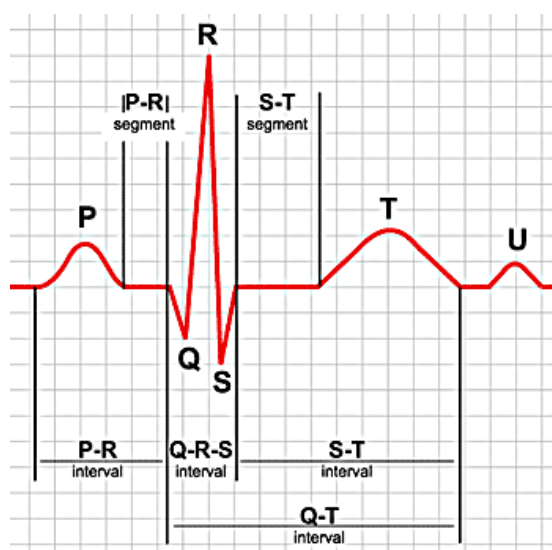
5.2. Fizikalni pregled

Fizikalnim se pregledom mogu pronaći znakovi koji upućuju na srčanu bolest. Osim detaljnoga fizikalnog pregleda srca koji uključuje moguće postojanje kardiomegalije, frekvencije i ritma srca, patoloških srčanih tonova i šumova, jugularnog pulsa, potrebno je fizikalnim pregledom pažljivo ispitati i moguće uzroke aritmije (hipertireozu, nikotinizam, abusus alkohola itd.), kao i posljedice aritmije (znakove zatajenja srca). [2]

5.3. Elektrokardiografija

Elektrokardiogramom (EKG) snimamo srčanu električnu aktivnost i zapisujemo ju na milimetarski papir koji se pokreće određenom brzinom, dobivajući na taj način

grafički zapis. Električni potencijali nastali u srcu šire se po cijelom tijelu ovisno o provodljivosti pojedinih tkiva. Otpor pojedinih struktura tijela umanjuje početnu veličinu potencijala. Na površini tijela postavljene elektrode na točno dogovorenim mjestima na ekstremitetima i prsnom košu, hvataju te razlike u potencijalima i spojene s galvanometrom, stvaraju otklone u pozitivnom ili negativnom smjeru, bilježeći karakteristične sekvence P-QRS-T, koje se ponavljaju u pravilnom ritmu i intervalima. [14] Slika 5.3.1. prikazuje elemente normalnog EKG-a



Slika 5.3.1. Elementi EKG-a

Izvor: <http://allnurses.com/general-nursing-student/ekg-its-in-952130.html>, preuzeto 16.08.2016.

P-val predstavlja depolarizaciju atrijskih stanica, QRS-kompleks depolarizaciju ventrikula, T-val repolarizaciju ventrikula, a U-val, ukoliko je vidljiv, repolarizaciju Purkinjeovog sustava.

Uobičajeni elektrokardiogram sastoji se od 6 perifernih i 6 prekordijalnih odvoda. Ukupno 12 odvoda. Periferni odvodi su I, II, III, aVR, aVL i aVF i oni snimaju električna događanja srca u frontalnoj ravnini, a prekordijalni odvodi su V1, V2, V3, V4, V5 i V6 i oni snimaju električna događanja srca u horizontalnoj ravnini. [14]

- Kod kontinuiranog monitoriranja u hitnim službama, koronarnim i intenzivnim jedinicama, koriste se uglavnom 3 elektrode koje služe za stalno praćenje srčanog ritma i brzo uočavanje ili snimanje životno ugrožavajućih aritmija. [2]
- Snimanje dugotrajnog elektrokardiograma u bolesnika za vrijeme normalnih svakodnevnih aktivnosti najkorisnija je neinvazivna metoda u dijagnostici, određivanju vrste i učestalosti, kvantificiranju, te dokumentiranju tahikardnih i bradikardnih poremećaja srčanog ritma. [2]
- Kontinuirani ili dugotrajni EKG, koji se kolokvijalno zove holter EKG (prema američkom pronalazaču Normanu Holteru), snima se uobičajeno tijekom 24 sata u dva, tri ili dvanaest EKG odvoda na kasetu ili elektroničku karticu. Interpretacija snimljenoga dugotrajnog elektrokardiograma obavlja se pomoću računala, pri čemu je vrijeme računalne analize elektrokardiograma 50 do 100 puta kraće od vremena snimanja. [2]
- Telemetrija je trajno elektrokardiografsko snimanje, koje se može obavljati u bolesnika koji su u medicinskoj ustanovi, a fizički su pokretni i mogu se udaljiti od centralnoga mjesta snimanja. Takvo telemetrijsko snimanje provodi se pomoću aparata za EKG snimanje i centralnog nadzora putem radioveze.
- Registratori poremećaja srčanog ritma mali su portabilni EKG uređaji koji mogu dugotrajno (obično do 30 dana) elektrodama biti prikopčani na bolesnikovu kožu i koje bolesnik može aktivirati u slučaju pojave aritmija. Pohranjeni EKG podaci mogu se zatim poslije snimiti preko telefona ili izravno na centralnom mjestu. Registratori poremećaja srčanog ritma posebno su korisni u bolesnika s rijetkim epizodama presinkopa ili sinkopa.
- Danas je također u upotrebi i transtelefonski prijenos EKG zapisa, a postoji i mogućnost slanja EKG zapisa putem elektroničke pošte. [2]

5.4. Ergometrijsko testiranje

Ergometrijsko testiranje također se upotrebljava kao metoda za otkrivanje poremećaja ritma koji se pojavljuju za vrijeme fizičkog opterećenja. Pri dokazanim za život opasnim poremećajima ritma (epizode ventrikulske tahikardije, AV blok II.

stupnja tipa Mobitz, totalni AV blok) ergometrijsko testiranje treba obavljati s posebnom pozornošću i pripravnošću za kardiopulmonalnu reanimaciju. [2]

5.5. Elektrofiziološko ispitivanje srca

Elektrofiziološko ispitivanje srca indicirano je u simptomatskih bolesnika u kojih se elektrokardiografskim snimanjem ne može ustanoviti točna dijagnoza aritmije. Metoda se sastoji od snimanja intrakardijalnih potencijala te programirane stimulacije atriya i ventrikula uz istodobno snimanje površinskoga standardnog elektrokardiograma. Služi u dijagnostici tahikardnih i rjeđe, bradikardnih srčanih poremećaja ritma u bolesnika koji su hemodinamski nestabilni ili su rezistentni na primijenjenu medikamentnu terapiju pa je potrebno razmišljati o kateterskoj ablaciji ili elektrostimulaciji. [13]

5.6. Ostale metode dijagnostike

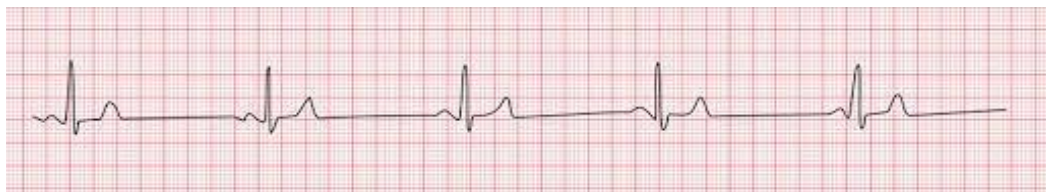- Pritisak i masaža karotidnog sinusa može pomoći u prepoznavanju, a katkada i u liječenju nekih srčanih aritmija.
- Hematološki, biokemijski i radiološki laboratorij [2]

6. Poremećaji provođenja i bradiaritmije

Poremećaji provođenja električnog impulsa mogu se pojaviti u sinusnom čvoru, AV čvoru, Hisovu snopu i ispod razine Hisova snopa. Ti poremećaji mogu, ali ne moraju izazvati bradikardiju. Bradiaritmije su poremećaji srčanog ritma koji mogu imati pravilnu ili nepravilnu srčanu frekvenciju. Nema jasno definirane granice frekvencije srca pri bradiaritmijama, ali većina autora smatra da je bradiaritmija frekvencija srca < 50 otkucaja/ min. [2]

6.1. Sinusna bradikardija

Sinusna bradikardija uobičajeni je naziv za spori srčani ritam kada je broj otkucaja u minuti manji od 60 otkucaja/min. Slika 6.1.1. prikazuje EKG zapis Sinusne bradikardije



Slika 6.1.1. Sinusna bradikardija (frekvencija 37 otkucaja/min.)

Izvor: <http://rapid.leeds.ac.uk/ebook/05-circulation-06.html>, preuzeto 07.08.2016.

Mnoge bolesti kao i brojni lijekovi utječu na funkciju sinus atrijskog čvora na taj način da usporavaju srčanu frekvenciju. Do usporavanja srčane frekvencije ili sinus bradikardije mogu dovesti smanjena funkcija štitne žlijezde, akutni infarkt miokarda, endokarditis, infiltrativne bolesti (sarkoidoza, amiloidoza, hemokromatoza), lupus, kolestatska žutica, kašalj, mokrenje, povišeni tonus vagusa, povišeni intrakranijalni tlak, poremećaj acidobazne ravnoteže, povraćanje i hipersenzitivni karotidni sinus, hipotermija. Mnogi lijekovi imaju utjecaj na sinus atrijski čvor i na ostale sastavnice

provodnog sustava srca i uzrokuju sinus bradikardiju. Od lijekova koji uzrokuju bradikardiju valja spomenuti blokatore beta-adrenergičnih receptora, blokatore kalcijevih kanala, digitalis i antiaritmike. [2, 7]

Osobe sa sinus bradikardijom u većini slučajeva nemaju neke ozbiljnije poteškoće. Fiziološku sinus bradikardiju možemo naći u sportaša, u fizički aktivnih radnika ili u dobro treniranih osoba. U tim slučajevima sinus bradikardija je očekivana, ne uzrokuje nikakve simptome, nije znak bolesti i ne zahtijeva liječenje. Ako je izrazita sinus bradikardija tada osobe često imaju izražene poteškoće u vidu slabosti, vrtoglavica, umora, omaglica ili zamračivanja pred očima i kratkotrajne gubitke svijesti (sinkope). Sinus bradikardija može se vrlo lako ustanoviti nakon anamneze i kliničkog pregleda elektrokardiografijom (EKG), kontinuiranim EKG-om tzv. Holterom kada se snimanje vrši tijekom 24 sata, testom opterećenja - ergometrijom, transtelefonskim snimanjem EKG-a, te praćenjem EKG-a tijekom masaže karotidnog sinusa i ehokardiografijom. [2, 6]

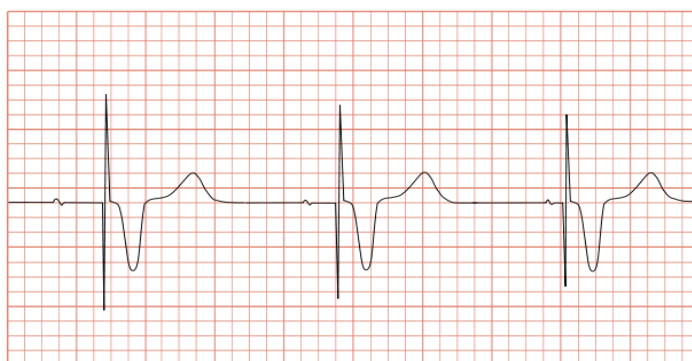
Za sinus bradikardiju bez simptoma nije potrebna medikamentna terapija, dok je u slučajevima s izrazitom sinus bradikardijom i prisutnim simptomima potrebno liječenje. Osim sinus bradikardije koja je u većini slučajeva benigna, sporiji srčani ritam može biti uzrokovan poremećajima tj. oštećenjima provodnog sustava srca. [6]

Kod oštećenja sinus atrijskog čvora ili atrioventrikulskog čvora ili pak Hisovog snopa može nastati izrazita bradikardija s kraćim ili dužim stankama kada na EKG-u, na Holteru ili na monitoru ne registriamo srčani ritam nego se registrira ravna crta u trajanju od jedne do više sekundi. U takvim slučajevima se ne radi o benignoj sinus bradikardiji nego o opasnoj bradikardiji uslijed oštećenja provodnog sustava srca. Takvi bolesnici imaju izražene simptome od slabosti, vrtoglavica pa do nesvjestica (sinkopa) i oni trebaju biti hitno hospitalizirani i liječeni medikamentima ili ugradnjom elektrostimulatora srca. [1, 3]

Važno je naglasiti da bolesnici sa sporim srčanim ritmom tj. bradikardijom s hemodinamskim posljedicama, a to znači poremećaj svijesti u vidu sinkope i niski krvni tlak tj. arterijska hipotenzija moraju biti hitno hospitalizirani. Kod njih se provodi

intenzivna intravenska terapija medikamentima ili se vrši ugradnja elektrostimulatora srca.[6]

Na slici 6.1.2. prikazan je ritam elektrostimulatora srca gdje je neposredno ispred svakog QRS kompleksa vidljiv električni stimulans koji izaziva ventrikulsku depolarizaciju koja se registrira kao QRS kompleks. [2]



Slika 6.1.2. EKG ritam elektrostimulatora

Izvor: https://commons.wikimedia.org/wiki/File:ECG_pacemaker_syndrome.svg, preuzeto 07.08.2016.

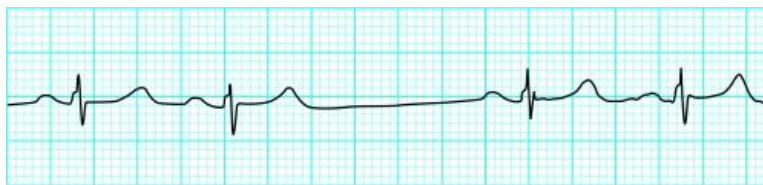
Elektrostimulator srca sastoji se od generatora, u kojem se stvara i odašilje električni podražaj, te jedne ili više elektroda kojima se električni podražaj prenosi u ventrikul i/ili atrij. Danas su to vrlo komplicirane naprave koje imaju niz funkcija koje osiguravaju stimulaciju srca u skladu s potrebama bolesnika u mirovanju i opterećenju. [2]
Razlikujemo:

- Izvanjsku elektrostimulaciju- široke elektrode postavljaju se na bolesnikovu kožu tako da srce bude u električnom polju između dviju elektroda,
- Privremenu elektrostimulaciju - najčešće se uvodi preko vene subklavije uz rendgensku kontrolu pozicioniranja elektrode u apeks desnog ventrikula
- Trajnu elektrostimulaciju - nakon incizije u prepektoralnoj regiji elektroda elektrostimulatora uvodi se u venu cefaliku ili venu subklaviju te pod rendgenskom kontrolom dalje u srce. Prema unaprijed određenim potrebama

bolesnika elektrode se pozicioniraju u desnom atriju ili u desnom ventrikulu. Uobičajeno mjesto za generator elektrostimulatora jest u prepektoralnoj loži lijeve ili desne strane prsnog koša. Trajanje ugrađene baterije je 6 – 8 godina. Bolesnici trebaju odlaziti na redovite kontrole kako bi se ispitalo funkcioniranje zadanih parametara elektrostimulatora te odredilo preostalo vrijeme trajanja baterije elektrostimulatora. [8, 9]

6.2. Sinus atrijski blok

Kod sinus atrijskog (SA) bloka u sinusnom čvoru ne stvara se impuls ili se stvoreni impuls ne prenese u atrije. U EKG- u se vidi da dolazi do ispadanja jednog, dvaju ili čak više PQRS kompleksa, P-P intervali odgovaraju točno dvostrukom, trostrukom ili višestrukom normalnom P-P intervalu. Slika 6.2.1. prikazuje sinus atrijski blok gdje se nakon druge kontrakcije vidi stanka u trajanju od jednog srčanog ciklusa. [2]

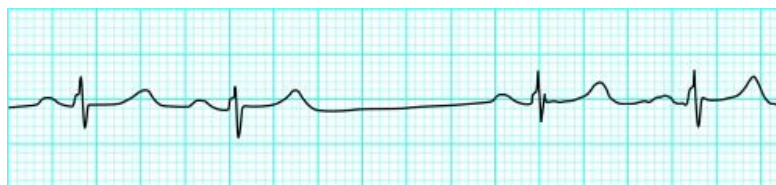


Slika 6.2.1. Sinus atrijski blok

Izvor: <http://www.ncbi.nlm.nih.gov/pmc/articles/PMC1122450/figure/FN0x8a5b2f0.0x993b748/>, preuzeto 07.08.2016.

Uzroci uključuju pojačani vagalni tonus, akutni miokarditis, infarkt miokarda, pojačano stvaranje fibroznog tkiva u starijih, moždani udar, antiaritmike i intoksikaciju digitalisom. Katkad, a najčešće u mladih i vegetativno osjetljivijih osoba, dolazi do pravilnog izmjenjivanja faza ubrzanja srčanog ritma u inspiriju i usporenja u ekspiriju, što se naziva respiratornom sinusnom aritmijom. To stanje je fiziološko i nema patološko značenje. [1]

Pri sinusnom arestu (naziva se i sinusnom pauzom) sinusni čvor ne stvara impuls kroz dulje vrijeme te se nakon dulje ili kraće stanke pojavljuje spojni ili ventrikulski ritam. [2] Slika 6.2.2. prikazuje dvije normalne sinusne kontrakcije nakon kojih je uslijedila asistolička stanika



Slika 6.2.2. Sinusni arest

Izvor: https://learningcentral.health.unm.edu/learning/user/onlineaccess/CE/bac_online/sinus-simple/pause.html, preuzeto 08.08.2106.

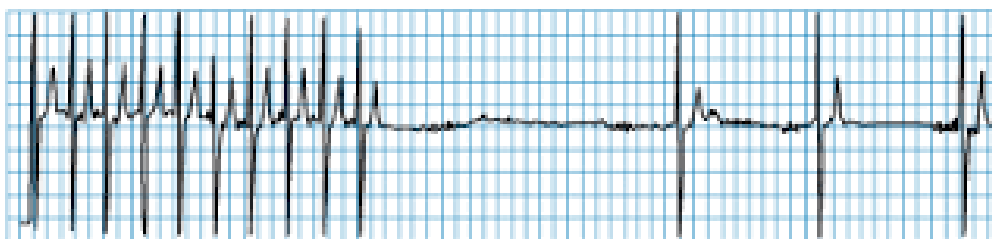
Trajna elektrostimulacija temelj je liječenja bolesnika sa simptomatskom disfunkcijom sinusnog čvora. Bolesnici s intermitentnim paroksizmima bradikardije i sinusnog aresta i s kardioinhibitornim oblicima sindroma hipersenzitivnog karotidnog sinusa obično se liječe ventrikulskim elektrostimulatorima. [1]

6.3. Sindrom bolesnog sinusnog čvora (*sick sinus sindrom*)

Sindrom bolesnog sinusnog čvora (SSS) naziva se još i tahikardija-bradikardija sindromom. Odnosi se na kombinaciju simptoma (omaglica, smetenost, malaksalost, sinkopa, kongestivno zatajenje srca) nastalu zbog disfunkcije sinusnog čvora i izražene značajne sinusne bradikardije, sinus atrijskog bloka ili sinusnog aresta. Kako su ovi simptomi nespecifični, a EKG manifestacije disfunkcije sinusnog čvora nerijetko intermitentne, može biti teško dokazati da su takvi simptomi zaista prouzročeni disfunkcijom sinusnog čvora. [6]

Učestalost pojavljivanja povećava se s dobi i nema razlike u učestalosti pobola između muške i ženske populacije. Incident je povezan s većim indeksom tjelesne mase, s nižim otkucajima srca te prevladava hipertenzija. [10]

U dijagnostici ovoga stanja najkorisniji su dinamički elektrokardiogram (Holter) u kojemu se za vrijeme snimljenih opisanih EKG promjena u bolesnikovu dnevniku opisuju i simptomi. Katkada je potrebno učiniti i elektrofiziološko ispitivanje srca koje će pokazati da je nakon niza artifičnih stimulusa „vrijeme oporavka sinusnog čvora“ produljeno, tj. postoji stanka do ponovne pojave P-vala. [3] Slika 6.3.1. prikazuje tahikardiju nakon koje slijedi asistolička stanka, pa potom bradikardija



Slika 6.3.1. Tahikardija-bradikardija sindrom

Izvor: <http://www.cardiachealth.org/ca-blog/sick-sinus-syndrome-treatment>, preuzeto 08.08.2016.

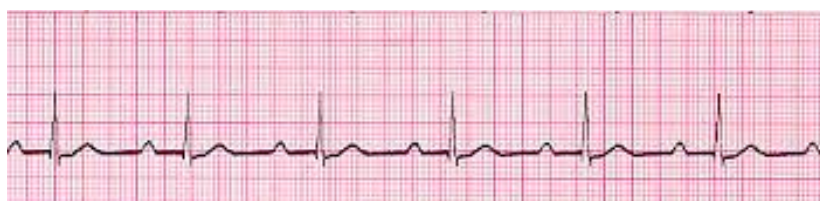Liječenje bolesnika sa sindromom bolesnog sinusnog čvora ovisi o prisutnosti i težini simptoma. Liječenje simptomatskih bolesnika povodi se ugradnjom trajnog elektrostimulatora srca. U bolesnika sa urednim AV provođenjem indicirana je ugradnja elektrostimulatora srca sa stimulacijom u atriju. Bolesnike bez tegoba ne treba liječiti. [2]

6.4. Atrioventrikulski blok

Atrioventrikulski (AV) blok označuje određeni defekt u širenju podražaja na putu iz atrija prema ventrikulima. Anatomski, AV blok može biti lokaliziran u AV čvoru, Hisovu snopu ili na razini grana i fascikulusa Hisova snopa. Elektrokardiografski razlikujemo tri stupnja AV bloka.

6.4.1. AV blok prvoga stupnja

Kod AV bloka svi impulsi stižu do ventrikula, ali sa zakašnjenjem u svojem prolasku te stoga PQ (PR) interval traje duže od 0,20 sekundi. Često se vidi u dobro uvježbanih sportaša, u mlađih i u onih s povišenim tonusom vagusa. Kad se javlja u okviru nekih bolesti, terapija nekad nije potrebna, ali može i zahtijevati dodatne pretrage. Često se očituje kao učinak digitalisa (nije neophodna intoksikacija). [2, 3] Slika 6.4.1.1. prikazuje produženi PQ interval



Slika 6.4.1.1. AV blok I. stupnja

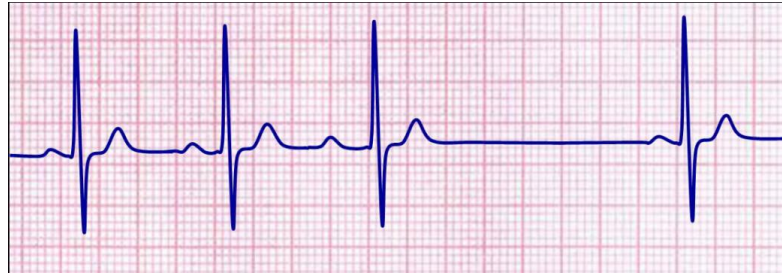Izvor: <http://medicmadness.com/2010/03/marriages-and-heart-blocks/>, preuzeto 08.08.2016.

6.4.2. AV blok drugoga stupnja

Kod AV bloka drugoga stupnja svi električni impulsi iz atriya ne dopijevaju do ventrikula, nego se pojedini impulsi zaustavljaju u srčanome provodnom sustavu. Iza svakog P vala ne slijedi uvijek QRS kompleks. Postoje dva tipa AV bloka drugog stupnja: AV blok tipa Wenckebach i AV blok tipa Mobitz

- AV BLOK DRUGOGA STUPNJA TIPa WENCKEBACH (ili Mobitz I prema engl. literaturi)

Prepoznatljiv je po progresivnom produljenju PQ (PR) intervala sve do izostanka jednog ventrikulskog kompleksa. Slika 6.4.2.1. prikazuje produljenje P-Q intervala sve do izostanka jednoga ventrikulskog kompleksa, nakon čega se ciklus ponavlja.



Slika 6.4.2.1. AV blok II. Stupnja Wenckebach

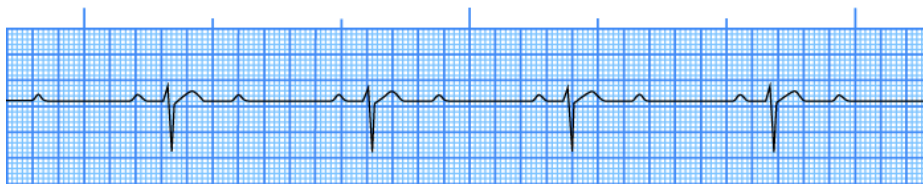
Izvor: [http://mstcparamedic.pbworks.com/w/page/21902864/Second%20Degree%20Type%20I%20AV%20Block%20\(Wenckebach\)](http://mstcparamedic.pbworks.com/w/page/21902864/Second%20Degree%20Type%20I%20AV%20Block%20(Wenckebach)), preuzeto 09.08.2016.

Najčešće se javlja kao prolazni poremećaj pri infarktu inferiorne stjenke ili uz intoksikaciju lijekovima, posebno digitalisom, beta blokatorima ili katkada antagonistima kalcija.

Ovaj tip bloka može se naći u zdravih ljudi s povišenim vagusnim tonusom. Postojanje AV bloka II stupnja (Mobitz I) obično ne traži agresivno liječenje. Terapijske odlike ovise o ventrikulskom odgovoru i simptomima bolesnika. U slučaju simptoma kao što su presinkope ili sinkope, ili vrlo sporog ritma, atropin ili privremena elektrostimulacija srca mogu biti korisni i premostiti vrijeme dok se AV provođenje ne oporavi. Ugradnja trajnog elektrostimulatora srca indicirana je u bolesnika s kroničnim AV blokom tipa Wenckebach koji imaju zatajivanje srca ili imaju cerebralne simptome. [1, 3]

- AV BLOK DRUGOGA STUPNJA TIPA MOBITZ (ili Mobitz II prema eng. literaturi)

Bolesnici s AV blokom drugog stupnja tipa Mobitz imaju konstantan PQ (PR) interval bez postupna produljivanja, a do ispadanja ventrikulskih kompleksa dolazi bez nekog pravila ili je AV blok s 2 P-vala i jednim QRS kompleksom više-manje trajno prisutan. Na slici 6.4.2.2. se vidi konstantan PQ (PR) interval bez postupnog produljivanja; vidi se trajno prisutan AV blok s 2 P-vala i jednim QRS kompleksom. [6]



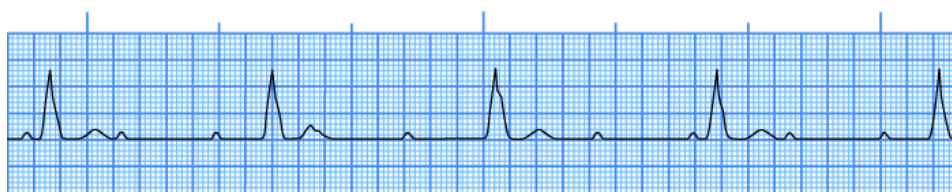
Slika 6.4.2.2. AV blok II. stupnja Mobitz

Izvor: https://learningcentral.health.unm.edu/learning/user/onlineaccess/CE/bac_online/block/mob2a.html, preuzeto 09.08.2016.

Simptomi su rijetki. Njegova je važnost u riziku od progresije u kompletni AV blok. Blok visokog stupnja i Mobitz II se tradicionalno smatraju ozbiljnijima od Wenckenbachova bloka. Ipak u kroničnih kardiopata valja razmotriti profilaktičku primjenu trajne elektrostimulacije za sve tipove bloka II stupnja. [3]

6.4.3. AV blok trećega stupnja

AV blok trećega stupnja naziva se još i totalni AV blok ili kompletni AV blok. Karakteristično je da ni jedan podražaj iz atrijske sinusede ne stigne do ventrikula. Atriji rade svojim ritmom, a najčešće normalnim sinusnim ritmom, a ventrikuli svojim sporim ritmom, pod vodstvom doknadnog centra. Frekvencija ventrikula je spora (25-50/min.) ovisno o lokalizaciji bloka u provodnom sustavu. Što je električni vodič više postavljen, QRS kompleksi su uži. Visoko lokalizirani vodič električnog impulsa relativno je brz (>40 otkucaja/min.) stvara uske QRS komplekse i relativno je pouzdan. Niži vodič je sporiji, ima šire QRS komplekse i manje je pouzdan. Na EKG-u se vide P valovi nepovezani s QRS kompleksima. Slika 6.4.3.1. prikazuje abnormalni omjer P valova i QRS kompleksa, vidljivi su široki QRS kompleksi. [3, 5]



Slika 6.4.3.1. AV blok III. stupnja

Izvor: https://learningcentral.health.unm.edu/learning/user/onlineaccess/CE/bac_online/block/pop_3d.html, preuzeto 11.08.2016.

Blok III stupnja ima ozbiljne hemodinamske posljedice. Sinkopa, vrtoglavica i akutno zatajenje srca su česti. Kad je ritam $> 40/\text{min}$. simptomi su manje dramatični, a uključuju malaksalost, ortostatsku hipotenziju i nedostatak zraka. Asistolija je stalna prijetnja.

Kompletan srčani blok uzrokovan digitalisom povlači se prekidom terapije i ponovnim opreznim uvođenjem niskih doza. U međuvremenu može biti potreban privremeni elektrostimulator. Kad se pojavi kao komplikacija inferiornog infarkta miokarda, blok III stupnja može reagirati na atropin i obično spontano prolazi. Svim bolesnicima s kroničnim AV blokom trećega stupnja, neovisno o širini QRS kompleksa, potrebno je ugraditi atrioventrikulski elektrostimulator. [3, 5]

6.5. Intraventrikulske smetnje provođenja

Poremećaji u specijaliziranom infranodalnom provodnom sustavu mogu nastati zbog različitih patoloških procesa, uključujući intrinzičnu degeneraciju sa ili bez drugih bolesti srca. Blokovi grana, fascikularni blokovi i nespecifični intraventrikulski poremećaji provođenja nisu po sebi aritmije. Obično ne uzrokuju simptome i ne zahtijevaju izravno liječenje, ali često imaju nepovoljan prognostički značaj. [6]

Blok desne grane snopa (BDG) se može javiti u naoko zdravih ljudi. Može se javiti još i kod prednjeg infarkta miokarda, što ukazuje na značajnu ozljedu miokarda. Novonastali BDG bi trebao potaknuti potragu za srčanom patologijom koja je u

njegovoj podlozi, no često se ne nađe uzroka. Privremeni BDG se može javiti i nakon plućne embolije. Iako BDG izobličuje QRS–kompleks, ne utječe značajno na dijagnosticiranje infarkta miokarda EKG zapisom. [6]

Blok lijeve grane (BLG) je češće povezan s anatomskim promjenama srca nego BDG. BLG obično onemogućava dijagnozu infarkta miokarda na osnovi EKG–a. [6]

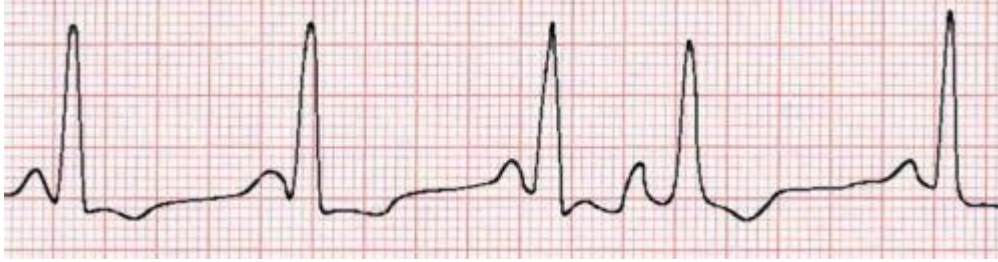6.6. Ekstrasistole

Ekstrasistolama nazivamo prijevremene supraventrikulske i ventrikulske kontrakcije koje najčešće nastaju zbog aktivacije ektopičnog centra. Ekstrasistole su najčešći poremećaj srčanog ritma u ljudi, a pojavljuju se u zdravih i u bolesnih. Razlikujemo supraventrikulske (atrijske) i ventrikulske ekstrasistole. [6]

6.6.1. Supraventrikulske (atrijske) ekstrasistole

Supraventrikulske ekstrasistole (SVES) nastaju zbog prijevremenog nastanka podražaja u atriju ili AV čvoru koji se pojavljuju u epizodama. Mogu se pojaviti i kod zdravog srca sa ili bez precipitirajućih čimbenika (npr. kava, čaj, alkohol, pseudoefedrin) ili mogu biti znak kardiopulmonalnog poremećaja. Povremeno uzrokuju palpitacije. Dijagnoza se postavlja na temelju EKG zapisa. [2,11]

Karakterizira ih preuranjeni P val, koji izgledom može biti različit od onog u normalnoj kontrakciji, i normalan oblik QRS kompleksa. Katkada QRS kompleks može izgledati abnormalno široko, što upućuje na aberantno provođenje impulsa kroz jednu granu Hisova snopa, dok druga ostaje refraktorna na podražaj zbog prethodnog impulsa. U većini slučajeva SVES ne uzrokuju značajnije simptome i ne treba ih liječiti. [11] Slika 6.6.1.1. Četvrta je kontrakcija atrijska ekstrasistola kojoj prethodi abnormalno oblikovani P val, a QRS kompleks je normalnog oblika.



Slika 6.6.1.1. Supraventrikulska ekstrasistola

*Izvor: <http://www.anaesthetist.com/icu/organs/heart/ecg/Findex.htm>,
preuzeto 11.08.2016.*

6.6.2. Ventrikulske ekstrasistole

Ventrikulska ekstrasistola (VES) je dodatni otkucaj srca uzrokovan električnom aktivacijom klijetki prije nego se pojavi normalni otkucaj.

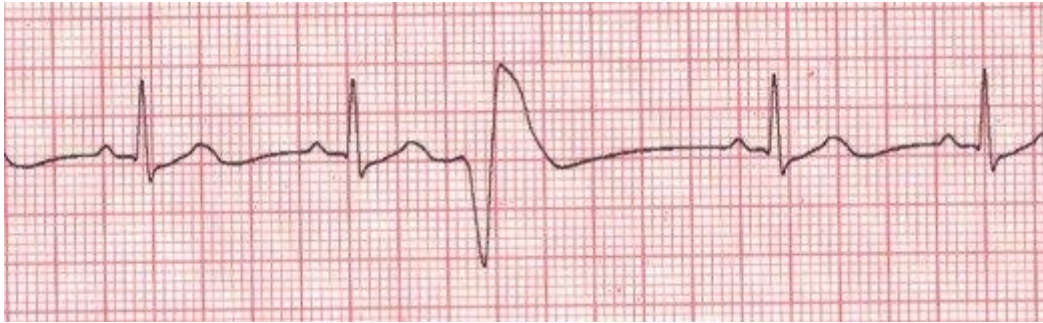
Ventrikulske ekstrasistole javljaju se često i ne predstavljaju opasnost za ljude koji ne boluju od srčanih bolesti. Ipak, ako su česte u osobe koja ima zatajenje srca ili aortnu stenozu, ili je preboljela srčani udar (infarkt miokarda) one mogu biti uvod u mnogo opasnije aritmije, kao što je primjerice fibrilacija ventrikula koja može izazvati naglu smrt. [11]

Bolesnici su malokad svjesni ventrikulskih ekstrasistola, ali kad ih osjećaju, opisuju ih kao preskakanje srca, zastoj u radu srca, snažne srčane otkucaje, kao da se srce prevrne i slično. Navedeni simptomi se jednim imenom nazivaju palpitacije.

Sumnja na ekstrasistoliju postavlja se na temelju opisanih bolesnikovih smetnji, ali se definitivna dijagnoza postavlja elektrokardiografski.

Ventrikulske ekstrasistole nastaju u ventrikulima i imaju najčešće sljedeća elektrokardiografska obilježja: ekstrasistola se pojavljuje preuranjeno; QRS kompleks je proširen na $> 0,12$ sekundi, a T val širok i obratna smjera od QRS-a; akcija atrija većinom nije poremećena; nakon ekstrasistole slijedi kompenzacijska stanka. [2, 6]

Slika 6.6.2.1. Treća kontrakcija je ventrikulska ekstrasistola koja ima prethodno navedena obilježja



Slika 6.6.2.1. Ventrikulska ekstrasistola

Izvor: <http://hubpages.com/health/Cardiac-Arrhythmias-Premature-Ventricular-Contraction-The-Skipped-Beat>, preuzeto 11.08.2016.

Uz opisani oblik koji je najčešći postoje i druge vrste ventrikulskih ekstrasistola. To su interpolirane, bigeminije, parasistolija, u paru i druge.

Prognostička važnost ventrikulskih ekstrasistola ne ovisi toliko o njihovu broju, koliko o stupnju oštećenja miokarda. Liječenje nije potrebno u očividno zdravih osoba, osim što se preporučuje smanjenje stresa i izbjegavanje alkohola, kao i izbjegavanje lijekova koji sadrže tvari koje stimuliraju srce. Lijekovi se obično propisuju samo onim pacijentima koji teško podnose simptome ili kad elektrokardiografski oblici ekstrasistola upućuju na opasnost. Beta blokatori se obično prvi upotrebljavaju jer su relativno sigurni lijekovi. Ipak, mnogi bolesnici ih ne žele uzimati zbog mogućih nuspojava. [2, 6]

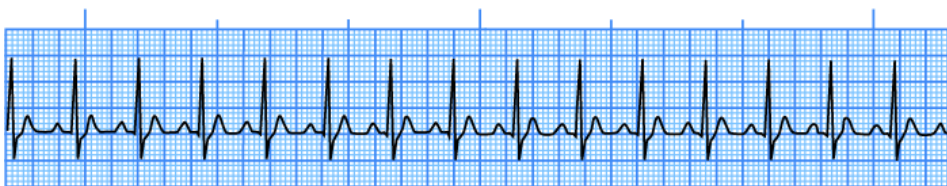
Osobe koje imaju česte ventrikulske ekstrasistole nakon srčanog udara (infarkta miokarda) mogu smanjiti rizik nagle smrti ukoliko uzimaju beta blokatore i podvrgnu se angioplastici ili aortokoronarnom premoštenju jer time uklanjaju osnovnu bolest koronarnih arterija koja je uzrok ekstrasistola. Antiaritmički lijekovi mogu smanjiti učestalost ventrikulskih ekstrasistola, ali također mogu povećati rizik nastanka fatalnih aritmija. Zato treba dobro promisliti glede uvođenja antiaritmika kod pojedinih bolesnika; prevaga dobrobiti nad rizikom razlog je za davanje lijeka. [6]

7. Tahiaritmije

Tahiaritmijama nazivamo aritmije s tri ili više u nizu s frekvencijom koja prelazi 100 otkucaja/min.; češće se javljaju u strukturalno bolesnom nego u normalnom srcu. Prema mjestu nastanka tahiaritmije se mogu podijeliti na supraventrikulske i ventrikulske. U evaluaciji bolesnika s dokumentiranom tahikardijom Europsko kardiološko društvo preporučuje osnovnu podjelu na tahikardije uskog QRS kompleksa (< 12 s) i na tahikardije širokog QRS kompleksa ($> 0,12$ s). [2]

7.1. Sinusna tahikardija

Sinusna tahikardija se može javiti kao fiziološki odgovor na različite stresove, kao što su vrućica, smanjenje volumena, nemir, tjelesno opterećenje, tireotoksikoza, hipoksemija, hipotenzija ili kongestivno zatajenje srca. Neadekvatna sinusna tahikardija pojavljuje se u 90 % slučajeva u žena. U odraslih o sinusnoj tahikardiji govore kada frekvencija prelazi 100 otk./min.; sinusna tahikardija rijetko premašuje 200 otkucaja u minuti i nije primarna aritmija. Sinusna tahikardija ima postupan početak i završetak. EKG pokazuje pravilne sinusne P valove ispred svakog QRS kompleksa. [1, 12] Slika 7.1.1. Sinus tahikardija



Slika 7.1.1. Sinus tahikardija

Izvor: https://learningcentral.health.unm.edu/learning/user/onlineaccess/CE/bac_online/sinus-simple/tachy.html, preuzeto 15.08.2016.

Pritiskom na karotidni sinus frekvencija se obično blago uspori, a nakon toga postepeno se vraća na raniju frekvenciju. Nasuprot tome, odgovor paroksizmalne supraventrikulske tahikardije obilježen je blagim usporenjem i naglim prekidom. [12]

Sinusnu tahikardiju ne treba liječiti kao primarnu aritmiju jer je gotovo uvijek odgovor srca na povećane potrebe. I zato liječenje uvijek treba usmjeriti na primarni poremećaj (uvođenje digitalisa i/ili diuretika pri zatajenju srca i kisika pri hipoksemiji, liječenje tireotoksikoze, korekciju volumena, uporabu antipiretika ili sedativa u slučaju emocionalnog nemira). Pri izrazito teškim simptomima može se razmišljati o anatomskoj modifikaciji sinusnoga čvora s pomoću kateterske ablacije. [1]

Radiofrekventna ablacija je zahvat koji omogućava liječenje mnogo vrsta ubrzanog srčanog rada (tahikardija). Posebnom kateterskom elektrodom (ablacijski kateter) koja se uvodi u srce, isporučuje se radiofrekventna energija (frekvencija 300-500kHz, energija 10-50 watta, trajanje svake zasebne aplikacije je varijabilno) na malom području srčanog mišića koji je odgovoran za nastanak aritmije. Radiofrekventna energija na taj način toplinom uzrokuje trajno mikrooštećenje na tkivu. Tako oštećeno tkivo nije više u mogućnosti provoditi impulse koji su odgovorni za aritmiju ili znatno smanjuje njihovu pojavu. Ova metoda kod nekih aritmija omogućuje trajno izlječenje pacijenta. [13]

7.2. Supraventrikulska tahikardija

Supraventrikulska tahikardija je poremećaj srčanog ritma karakteriziran uskim QRS kompleksima ($\leq 0,11$ s), s pravilnim R-R razmacima i frekvencijom ventrikula od 100 do 220 otkucaja u minuti. P-valovi u većini slučajeva nisu vidljivi jer su skriveni unutar QRS kompleksa. Supraventrikulske tahikardije najčešće se pojavljuju u mlađih bolesnika bez srčane bolesti. Napadaji paroksizmalne supraventrikulske tahikardije mogu trajati nekoliko sekundi, ali su češći u trajanju od nekoliko minuta do nekoliko sati, i rjeđe, do nekoliko dana. Katkada nastaju nakon izlaganja nekim provocirajućim čimbenicima kao što su pušenje, alkohol ili kofein. [6]

Tahikardije većinom izazivaju samo palpitacije bez ozbiljnijih hemodinamskih poremećaja. Ako su napadaji tahikardije produljeni, ili ako se pojavljuju u bolesnika s bolesnim srcem, mogu nastati dispneja i angina pectoris.

Završetak tahikardije može biti spontan ili nakon intervencije. Bolesnik često sam može zaustaviti napadaj pomoću Valsalvina manevra (masaža sinus karotikusa, refleks uranjanja u hladnu vodu, gutanje ledene vode). [3, 6]

Vrste supraventrikulskih tahikardija:

- **Atrioventrikulska nodalna kružna tahikardija** jest tahikardija u čiji su kružni tok uključeni AV čvor i okolno tkivo.
- **Atrioventrikulska kružna tahikardija** jest tahikardija karakterizirana kruženjem impulsa u čiji su kružni tok uključeni AV čvor i atrioventrikulski akcesorni put.
- **Wolf-Parkinson-Whiteov sindrom** odnosi se na bolesnike s preekscitacijom ventrikula koji imaju pridružene tahiaritmije. Najčešće je riječ o mlađim bolesnicima sa zdravim srcem, koji izvan napadaja tahiaritmije nemaju nikakvih tegoba.
- **Atrijska tahikardija** obuhvaća tahikardiju kojoj je izvorište u atrijsima. Najčešće se pojavljuje u bolesnika s organskom srčanom bolešću, posebno u onih s dilatacijom atrijsa. Teže se liječi od drugih supraventrikulskih tahikardija.
- **Fokalna atrijska tahikardija** karakterizirana je radijalnim širenjem impulsa po jednom ograničenom dijelu atrijsa, a moguće je da postoji više fokusa koji su izvorište takvih tahikardija. Takva tahikardija može dovesti do mikrokardiopatije.
- **Multifokalna atrijska tahikardija** karakterizirana je nalazom triju ili više različitih morfologija P valova i različitom frekvencijom. Ritam je uvijek nepravilan te se često zamjenjuje s atrijskom fibrilacijom. [2]

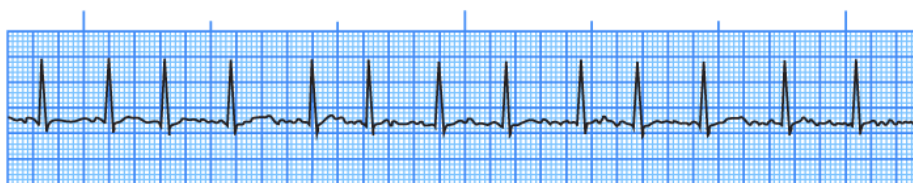
7.3. Fibrilacija atrijsa

Fibrilacija atrijsa najčešća je supraventrikulska tahiaritmija. Može se javiti u svakoj životnoj dobi, međutim češća je u starijoj populaciji i u svakoj dobi je nešto češća u

muškaraca. Rizik pojave fibrilacije atriya raste s dobi pa je tako u dobi iznad 60 godina prisutna u 10% populacije. [2]

Postoje brojni faktori koji utječu na pojavu fibrilacije atriya. Osim već spomenute dobi i spola, najčešći faktori rizika za razvoj fibrilacije atriya su povišeni krvni tlak i koronarna bolest srca. Ranije je znatno češći uzrok bila reumatska bolest srca koja je danas u zapadnim zemljama zahvaljujući antibiotskoj terapiji znatno rjeđa. Ostali faktori koji utječu na pojavu fibrilacije su: bolest srčanih zalistaka, prijašnje operacije srca, bolesti štitnjače, šećerna bolest, konzumiranje alkohola, zatajivanje srca. [6]

Fibrilacija atriya nastaje zbog aktiviranja više ektopičnih centara i/ili nepravilnog kruženja podražaja oko ušća pulmonalnih vena u atriju. Pri fibrilaciji atriya na elektrokardiogramu se umjesto P-valova vide mnogobrojni i nepravilni valovi fibrilacije atriya (f-valovi) s frekvencijom od 350 do 360 u minuti. [1] Akcija ventrikula je nepravilna jer se samo neki od podražaja nastalih u atriju prenose u ventrikule. Slika 7.3.1. prikazuje nepravilni ritam fibrilacije atriya



Slika 7.3.1. Fibrilacija atriya

Izvor: https://learningcentral.health.unm.edu/learning/user/onlineaccess/CE/bac_online/atrial/fib.html, preuzeto 15.08.2016.

Fibrilacija atriya prema Smjernicama ESC-a iz 2006. godine, s obzirom na pojavnost, dijeli se u tri osnovna oblika:

- Novootkrivena fibrilacija atriya
- Ponavljana (rekurentna) fibrilacija atriya. Može biti paroksizmalna i perzistentna.
- Trajna (permanentna) fibrilacija atriya

Dijagnoza fibrilacije atriya postavlja se na temelju anamneze (prisutnost palpitacija), fizikalnog pregleda i elektrokardiograma. Liječenje ovisi o oblicima

fibrilacije (paroksizmalna, perzistentna ili permanentna), o bolesti ili stanju koje je u podlozi aritmije, i o odluci kojim redoslijedom treba doći do ciljeva liječenja. Tri su najvažnija cilja liječenja fibrilacije atrijske. To su kontrola frekvencije srca, prevencija tromboembolijskih incidenata i korekcija poremećaja srčanog ritma. [1, 6]

U nekih se bolesnika sinusni ritam može uspostaviti lijekovima (digoksin, beta-blokatori i verapamil, propafenon, amiodaron), dok se elektrokardioverzija predlaže u slučajevima neuspjeha medikamentne kardioverzije ili u hemodinamski nestabilnih bolesnika. Kardioverzija se ne smije provoditi bez prethodne višetjedne antikoagulantne terapije, osim ako se pouzdano zna da je fibrilacija atrijske započela unutar 24 sata prije kardioverzije. U bolesnika s fibrilacijom atrijske i s reumatskom bolešću srca rizik od moždanog udara povećava se 17 puta i zbog toga takvi bolesnici trebaju primiti trajnu antikoagulantnu terapiju. Ako u bolesnika nije primjerena višetjedna antikoagulantna terapija može se učiniti transezofagusni ultrazvuk srca te, ako se isključi postojanje tromba u atriju, može se pristupiti medikamentnoj ili električnoj konverziji. Antikoagulantna terapija treba se provoditi tako da vrijednosti INR-a budu između 2 i 3. [2]

7.3.1. Elektrokardioverzija

Elektrokardioverzija, često zvana kardioverzijom, je procedura kojom se tretira abnormalni i brzi srčani ritam (srčana aritmija). Najčešće tretirana aritmija na ovaj način je atrijska fibrilacija. Druge srčane aritmije koja se tretiraju na ovaj način su neke kružne supraventrikulske aritmije, kao undulacija atrijske, te ventrikulska tahikardija. Za vrijeme elektrokardioverzije u kontroliranim uvjetima se isporučuje električni „šok“ preko prsnog koša kako bi se povratio normalni srčani ritam. [15]

Elektrokardioverzija izvodi se u posebno opremljenoj prostoriji (intenzivna jedinica, odjel) gdje medicinska sestra priprema opremu i pacijenta. Od izuzetne važnosti je psihička priprema jer se pacijent najčešće po prvi put susreće s ovakvim načinom liječenja i nad njim prevladava strah čije otklanjanje između ostalog ovisi o ishodu liječenja. Pacijent mora potpisati pristanak za izvođenje zahvata. Pacijentu se monitorira

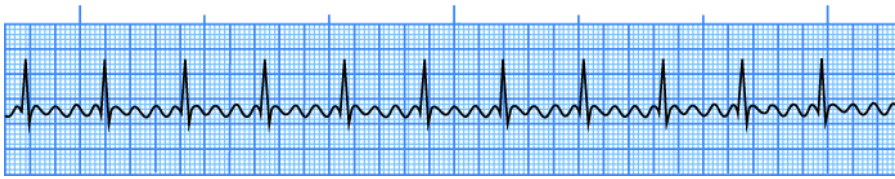
srčani ritam, krvni tlak, disanje i razina kisika u krvi (saturacija) preko kablova defibrilatora kojim će se izvoditi elektrokardioverzija. Kako bi isporuka električnog šoka bila bolna za pacijenta koji je budan, procedura se izvodi u kratkotrajnoj općoj anesteziji, tako da ne osjeća elektrošok, niti se sjeća procedure. [15]

Nakon što je pacijent sediran/uspavan medicinska sestra elektrode pozicionira na prsni koš koji je prije toga depiliran. Jedna elektroda se smješta s desne strane prsne kosti, a druga elektroda s lijeve strane otprilike iznad srca. Nakon toga se isporučuje kontrolirani elektrošok između dvije elektrode kako bi se prekinuo abnormalni srčani ritam. Količinu energije određuje liječnik ovisno o aritmiji, a pritom ako je prvi pokušaj neuspješan, elektrošok se može ponavljati s većim energijama. Nakon što je pacijent sediran/uspavan, sama elektrokardioverzija traje nekoliko sekundi, a vrijeme potrebno da se pacijent nakon toga razbudi je otprilike 5 do 10 minuta. [15]

Nakon elektrokardioverzije medicinska sestra treba snimiti standardni 12 kanalni EKG. Pacijent se monitorira nekoliko sati, te ako se ne planira dodatna medicinska obrada (hospitalizacija) može se otpustiti kući. Preporuka je da se pacijent otpušta u pratnji rodbine ili prijatelja. Pacijent koji je podvrgnut sedaciji prilikom elektrokardioverzije ne smije upravljati vozilom 24 sata zbog nuspojava anestezije. Neki pacijenti mogu imati iritaciju kože na mjestu prijanjanja elektroda za kardioverziju, pa se preporuča kožu tretirati umirujućim kremama kako bi se umanjila iritacija. [15]

7.4. Undulacija atrijska

Undulacija atrijska je česta aritmija i čini 10% svih slučajeva supraventrikulske tahikardije, iako može biti normokardna ili čak bradikardna. Obično se viđa kod starijih osoba sa komorbiditetima, a rjeđe sama, te je češće paroksizmalna nego trajna. U EKG nalazu umjesto P valova u inferiornim odvodima može se vidjeti neprekinuti slijed naizmjeničnih pravilnih oscilacija sličnih zupcima pile. Oni odražavaju depolarizaciju i repolarizaciju atrijsku s frekvencijom 250 – 350/min., dok je u isto vrijeme ventrikulskih kompleksa najčešće dvostruko manje. [6] Slika 7.4.1. prikazuje undulaciju atrijsku



Slika 7.4.1. Undulacija atrijskog miokarda

Izvor: https://learningcentral.health.unm.edu/learning/user/onlineaccess/CE/bac_online/atrial/flutter.html, preuzeto 15.08.2016.

Undulacija atrijskog miokarda uzrokovana je kruženjem depolarizacijskog vala većim područjem atrijskog miokarda. U tipičnoj undulaciji, kruženje je u desnom atriju. Frekvencija ventrikula pri undulaciji atrijskog miokarda ovisi u refraktornosti AV čvora. Obično se prenosi svaka druga depolarizacija (2:1) pa je frekvencija ventrikula oko 150/min. [6]

Medikamentna konverzija undulaciji atrijskog miokarda rijetko uspijeva (25%), pritom se koristi najčešće amiodaron ili sotalol. Metoda izbora za konverziju undulacije atrijskog miokarda u sinusni ritam je načelno elektrokardioverzija, koja je trenutno i vrlo učinkovita već s manjim energijama. Ponekad kada za to postoji mogućnost undulacija atrijskog miokarda može se prekinuti i „overdrive“ elektrostimulacijom kod bolesnika sa ugrađenim trajnim elektrostimulatorom ili za vrijeme elektrofiziološkog ispitivanja.

Undulacija atrijskog miokarda može se trajno izliječiti kateterskom ablacijom, osobito kod uobičajenih oblika kruženja kavotrikuspidnim istmusom. [6]

7.5. Ventrikulske tahiaritmije

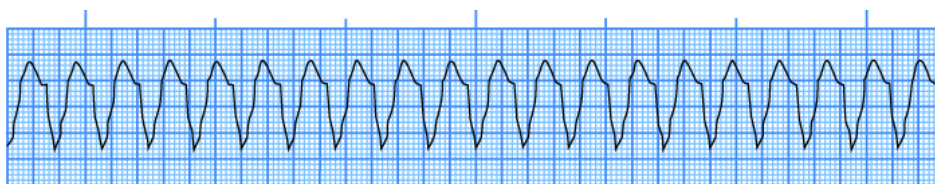
Ventrikulske su tahiaritmije poremećaji srčanog ritma kojih je izvorište ispod bifurkacije Hisova snopa u lijevom ili desnom ventrikulu. U elektrokardiogramu su najčešće karakterizirane širokim QRS kompleksom, čiji oblik ovisi o mjestu nastanka te se pojavljuje u obliku bloka desne ili lijeve grane.

7.5.1. Ventrikulska tahikardija

Ventrikulska tahikardija (VT) je aritmija porijeklom iz ventrikula karakterizirana širokim QRS kompleksom i frekvencije brže od 100 otkucaja/min. Trajna VT definira se kao ventrikulska tahikardija koja traje dulje od 30 s ili zahtjeva prekid zbog hemodinamskog kraha. VT obično prati neki oblik strukturne bolesti srca, najčešće kroničnu ishemičnu bolest nakon preboljelog infarkta miokarda.

Trajna VT može biti povezana s neishemičnom kardiomiopatijom, metaboličkim poremećajima, toksičnim učinkom lijekova, ili sindromom produženog QT-intervalu, a katkad se javlja i bez bolesti srca ili drugih bolesti srca.

Kratkotrajna VT (od 3 uzastopne VES do 30 s) također se javlja u bolesti srca, ali se češće javlja i bez srčane bolesti. Na EKG dijagnozu VT-a ukazuje tahikardija širokih QRS kompleksa uz frekvenciju bržu od 100 na minutu. Oblik QRS kompleksa za vrijeme bilo koje epizode VT može biti jednak (monomorfan), ili se može mijenjati od udarca do udarca (polimorfan). Slika 7.5.1.1. Ventrikulska tahikardija, vidi se monomorfna tahikardija sa širokim QRS kompleksom, frekvencije veće od 100 otkucaja/min. [1, 2]



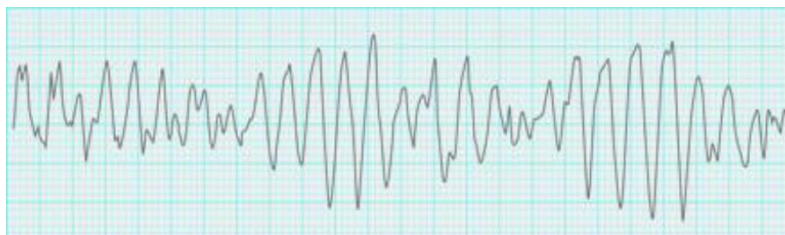Slika 7.5.1.1. Ventrikulska tahikardija

Izvor: https://learningcentral.health.unm.edu/learning/user/onlineaccess/CE/bac_online/idio/vt.html, preuzeto 15.08.2016.

Važan oblik polimorfne VT jest torsades de pointes, pri čemu se os električne aktivnosti rotira, tako da cjelokupni prikaz EKG-a na zapisu ritma, sinusoidna oblika.

Važno je prepoznati takvu aritmiju radi ispravljanja potencijalnog uzroka (hipokalijemija), a antiaritmici su obično neuspješni. [5]

Slika 7.5.1.2. Torsades de pointes, vidi se progresivno povećanje i smanjenje amplitude QRS kompleksa oko osnovne linije.



Slika 7.5.1.2. Torsades de pointes

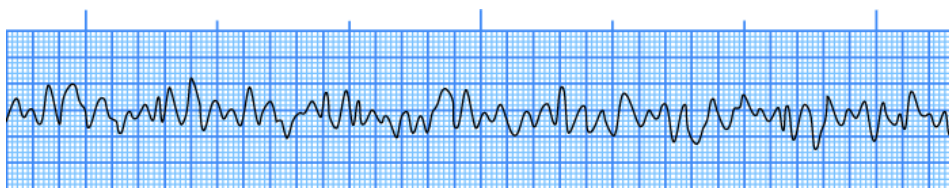
Izvor: <http://www.memrise.com/course/43238/durham-university-medicine-year-one/44/>, preuzeto 15.08.2016.

Klinička slika i elektrokardiogram najčešći su načini dijagnosticiranja ventrikulskih poremećaja ritma. Najčešći simptom VT jesu palpitacije, koje bolesnici opisuju kao neugodan napadaj brzog i pravilnog rada srca koji može biti praćen akutnim pomanjkanjem zraka, vrtoglavicom, omaglicom i sinkopom. Bitnu ulogu u dijagnostici imaju 24-satno snimanje EKG-a, test opterećenja, ehokardiografija te, na kraju, elektrofiziološka pretraga. [5]

Liječenje ventrikularnih tahikardija može biti medikamentozno, liječenje kateterskom ablacijom, kirurško i ugradnjom implantabilnog kardioverterskog defibrilatora. Osnova terapije hemodinamski stabilnih VT-a su različiti antiaritmici. Također treba naglasiti da kod bolesnika sa strukturnom bolesti srca treba optimalno liječiti osnovnu bolest. Ventrikulska tahikardija može završiti i spontano, međutim česta je i pojava da VT degenerira u ventrikulsku fibrilaciju. Prognoza bolesnika s registriranom VT ovisi o oštećenju funkcije lijevog ventrikula, a to znači da, što je oštećenje funkcije lijevog ventrikula veće, to je prognoza takvih bolesnika lošija. [2]

7.5.2. Ventrikulska fibrilacija

Ventrikulska fibrilacija (VF) hemodinamski označuje zastoj ili prekid mehaničkog rada srca. Na EKG- u se umjesto regularnih QRS kompleksa vide mnogobrojni nepravilni manji ili veći valovi fibrilacije. Slika 7.5.2.1. Prikazuje grubu fibrilaciju ventrikula



Slika 7.5.2.1. Ventrikulska fibrilacija

Izvor: https://learningcentral.health.unm.edu/learning/user/onlineaccess/CE/bac_online/idio/cvf.html, preuzeto 15.08.2016.

VF je nekoordinirana električna aktivnost ventrikula pri kojoj nema mehaničkog odgovora za potrebno istiskivanje krvi iz ventrikula. VF se može pojaviti kao primarna aritmija ili kao komplikacija akutnoga koronarnog sindroma. Također može biti i posljedica utapanja, udara električne struje ili groma, hipokalijemija te intoksikacije lijekovima (digitalis, adrenalin ili izoprenalin). Očituje se naglim nestankom arterijskih pulsacija, prestankom disanja, gubitkom svijesti i širenjem zjenica, te naposljetku bolesnikovom smrću. VF označuje srčani arrest te je potrebno započeti reanimacijski postupak žurnom defibrilacijom. [6]

Bolesnici koji imaju VF bez reverzibilnog ili prolaznog uzroka visoko su rizični za razvoj budućih VF ili iznenadne smrti. Većina ovih bolesnika zahtijeva ugradivi kardioverter–defibrilator; mnogi zahtijevaju i antiaritmike radi smanjenja učestalosti naknadnih epizoda ventrikulske tahikardije i VF. [2, 6]

8. Zdravstvena njega pacijenta sa aritmijom

Srčane aritmije relativno su česte. Neke od njih znače samo neugodu za bolesnika, dok druge, naravno mnogo rjeđe, mogu biti opasne za život ili pak biti samo znak nekoga još ozbiljnijeg poremećaja srca ili drugih organa. Jedna od neobičnosti jest činjenica da ozbiljnost aritmije nije uvijek u skladu s njezinim simptomima: neke od njih koje nisu opasne za život mogu imati neugodne simptome, a one povezane i s rizikom smrti mogu biti u početku bolesniku gotovo nezamjetljive.

Nakon prijema u koronarnu jedinicu, kod pacijenta s aritmijom se javljaju strah, nepovjerenje, neizvjesnost i briga. Pristup medicinske sestre koja mora biti visoko obrazovana i obučena ima ključnu ulogu u zbrinjavanju pacijenta oboljelih od srčanih aritmija. Uzimanje sestrinske anamneze, prepoznavanje problema te primjena određenih medicinsko tehničkih postupaka čine dobrobit i za pacijenta koji će se osjećati sigurnijim kao i za medicinsku sestru koja zna da je učinila sve što je u njezinom djelokrugu rada.

Medicinska sestra u koronarnoj jedinici ne samo da pruža njegu bolesniku koja mu je potrebna i posrednik je između bolesnika i liječnika nego također odgovara za opservaciju stanja pacijenta iz minute u minutu i započinje terapiju prema njezinim kompetencijama. Ova uloga medicinske sestre zahtijeva stabilnu, inteligentnu osobu, punu entuzijazma sa dobrim ljudskim odnosima. Ona mora ostaviti na pacijenta dojam osobe sa kompetencijom, iskustvom i razumijevanjem. Uspješnost zdravstvene njege i liječenja ovisi o međusobnoj suradnji cijelog tima i bolesnika. [16]

Da bi mogla biti ravnopravan član tima kardiološka sestra mora posjedovati znanje o dobroj kliničkoj praksi, uzroke i komplikacije bolesti, invazivne i ne invazivne postupke, poznavati djelovanje i nuspojave lijekova, znati referentne vrijednosti laboratorijskih nalaza te na vrijeme reagirati u slučaju odstupanja. Obzirom da je koronarna jedinica opremljena sve modernijom medicinskom opremom, medicinska sestra/tehničar koja radi u koronarnoj jedinici mora biti uključen/a u proces trajne edukacije koja će doprinijeti što kvalitetnijem zbrinjavanju kardiološkog bolesnika. Kako uz pacijenta često stoji i obitelj važan je i pristup medicinske sestre obitelji. [16]

9. Sestrinske dijagnoze

Kod pacijenta sa aritmijama, nakon prikupljenih podataka i procjene zdravstvenog stanja, medicinska sestra može definirati nekoliko sestrinskih dijagnoza prema kojima će izraditi plan zdravstvene njege koji je usmjeren ostvarenju ciljeva zdravstvene njege. Nakon provedenih sestrinskih intervencija medicinska sestra će evaluirati učinkovitost zdravstvene njege. Moguće sestrinske dijagnoze kod pacijenta s aritmijama su:

Vrtoglavica, nesvjestica i promjene ponašanja s oslabljenom moždanom perfuzijom uvjetovanom aritmijom srca

DEFINICIJA DIJAGNOZE

Zbog slabije perfuzije mozga uslijed aritmije mogu se javiti različite promjene ponašanja (smetenost), vrtoglavica (lažan osjet kretanja tijela ili okoline) i nesvjestica (posljedica hipotenzije ili bradikardije).

CILJ

- Bolesnik će verbalizirati svoje osjećaje vezane uz ove probleme – osjećati će vrtoglavice i nesvjestice manjeg intenziteta

SESTRINSKE INTERVENCIJE

- uspostaviti odnos povjerenja temeljen na razumijevanju i profesionalnosti
- prikupiti podatke o učestalosti, intenzitetu, trajanju, dobu dana i uvjetima javljanja nesvjestica i vrtoglavica
- osigurati mirovanje bolesnika u krevetu za vrijeme simptoma te savjetovati ne ustajanje iz kreveta, uz kontinuirano praćenje ritma i frekvencije srca pomoću monitorskog ili telemetrijskog sustava
- pravilnim terapijskim mjerama i postupcima (optimalna stimulacija srca) umanjiti osjećaj vrtoglavice i nesvjestice
- objasniti obitelji uzroke promjene ponašanja [18]

Visok rizik od ozljeda uslijed pada s vrtoglavicom i nesvjesticom

DEFINICIJA DIJAGNOZE

Visok rizik za ozljede jest prijetuća opasnost od ozljede uslijed interakcije uvjeta u okolini i zdravstvenog stanja pacijenta.

CILJ

- rizici za pad i ozljede bit će svedeni na minimum
- bolesnik neće pasti niti se ozlijediti

SESTRINSKE INTERVENCIJE

- prikupiti podatke o pojavi i učestalosti simptoma rizičnih za pad
- bolesnicima koji imaju osjećaj ili “auru” savjetovati da odmah sjednu ili legnu
- upozoriti bolesnika da napad aritmije može provocirati nagla promjena položaja tijela, refleksni podražaj karotidnog sinusa, fizički napor, pretjerano konzumiranje hrane, alkohola i nikotina
- omogućiti sigurnu okolinu oko bolesničkog kreveta (suh pod, skloniti suvišne stvari) i trajni nadzor ili zvono na dohvat ruke [18]

Poremećaj srčanog ritma s promjenom brzine ritma ili provodljivosti srca

DEFINICIJA DIJAGNOZE

Poremećaj srčanog ritma znači nenormalni srčani ritam, a obično uključuje nepravilnosti u frekvenciji i redosljedju što se može jasno vidjeti na EKG-u.

CILJ

- promjene srčanog ritma bit će pravovremeno uočene i tretirane na pravilan način

SESTRINSKE INTERVENCIJE

- osigurati mirovanje bolesnika u krevetu i kontinuirani monitoring srčane frekvencije s prilagođenim alarmnim sustavom za slučaj pravovremenog interveniranja
- pružiti podršku bolesniku i objašnjavati svaku promjenu
- osigurati venski put i primjenjivati ordiniranu terapiju
- evidentirati sve navedeno [18]

Anksioznost u/s novonastalom situacijom, neizvjesnim ishodom aritmije i strahom od smrti

DEFINICIJA DIJAGNOZE

Nejasan osjećaj neugode i / ili straha praćen psihomotornom napetošću, panikom, tjeskobom, najčešće uzrokovan prijetećom opasnosti, gubitkom kontrole i sigurnosti s kojom se pojedinac ne može suočiti.

CILJ

- Bolesnik će osjećati manji stupanj anksioznosti, razumjeti što se događa i prihvatit će pomoć obitelji i zdravstvenog osoblja.

INTERVENCIJE

- Stvoriti profesionalan empatijski odnos - pacijentu pokazati razumijevanje njegovih osjećaja.
- Stvoriti osjećaj sigurnosti. Biti uz pacijenta kada je to potrebno.
- Opažati neverbalne izraze anksioznosti, izvijestiti o njima (smanjena komunikativnost, razdražljivost do agresije...).
- Stvoriti osjećaj povjerenja i pokazati stručnost.
- Pacijenta upoznati s okolinom, aktivnostima, osobljem i ostalim pacijentima.
- Redovito informirati pacijenta o tretmanu i planiranim postupcima.
- Dogovoriti s pacijentom koje informacije i kome se smiju reći.
- Koristiti razumljiv jezik pri poučavanju i informiranju pacijenta.
- Održavati red i predvidljivost u planiranim i svakodnevnim aktivnostima.
- Osigurati mirnu i tihu okolinu: smanjenje buke, primjena umirujuće glazbe i sl.
- Omogućiti pacijentu da sudjeluje u donošenju odluka.
- Prihvatiti i poštivati pacijentove kulturološke razlike pri zadovoljavanju njegovih potreba.
- Potaknuti pacijenta da potraži pomoć od sestre ili bližnjih kada osjeti anksioznost.
- Potaknuti pacijenta da prepozna situacije (činitelje) koji potiču anksioznost.

- Potaknuti pacijenta da izrazi svoje osjećaje.
- Pomoći i podučiti pacijenta vođenju postupaka smanjivanja anksioznosti:
 - vođena imaginacija/vizualizacija ugodnih trenutaka
 - vježbe dubokog disanja i mišićne relaksacije
 - okupacijska terapija (glazboterapija, likovna terapija)
 - humor
 - terapijska masaža i dodir
- Kontrolirati i nadzirati uzimanje terapije.
- Predložiti psihijatrijsku procjenu i tretman ukoliko su simptomi anksioznosti i dalje prisutni.
- Stvoriti sigurnu okolinu za pacijenta (ukloniti predmete kojima bi pacijent mogao nanijeti ozljede...). [17]

Ograničena pokretljivost u/s s postavljenim privremenim elektrostimulatorom

DEFINICIJA DIJAGNOZE

Stanje u kojem je osoba ograničena u kretanju i izvršavanju osnovnih ljudskih potreba.

CILJ

- bolesnik će zadovoljiti svoje potrebe i biti zadovoljan postignutim
- bolesnik će povećati stupanj pokretljivosti pod nadzorom u skladu s dozvoljenim kretanjama

SESTRINSKE INTERVENCIJE

- omogućiti bolesniku da sudjeluje u njezi i uređivanju u skladu sa svojim mogućnostima i sposobnostima s obzirom na vanjski elektrostimulator
- staviti na dohvataj pokretne ruke potrebne stvari i pribor te biti u blizini, ako zatreba pomoć
- poticati na kretanje i vježbe koje su moguće i pohvaliti uloženi trud

Smanjeno podnošenje napora u/s s poremećajem srčanog rada

DEFINICIJA DIJAGNOZE

Stanje u kojem se javlja nelagoda, umor ili nemoć prilikom izvođenja svakodnevnih aktivnosti.

CILJ

- bolesnik će povećati aktivnost u skladu s mogućnostima, tj. pokazivat će toleranciju napora s porastom razine tjelesne aktivnosti, što se kontrolira sljedećim parametrima: frekvencija disanja manja od 24 /min, puls niži od 100/min, a odstupanja RR-a nisu veća od 20 mmHg

SESTRINSKE INTERVENCIJE

- educirati bolesnika o pravilnom disanju i racionalnom korištenju energije
- zajedničkim radom s bolesnikom planirati aktivnosti koje će se izmjenjivati s periodima odmora
- evidentirati odgovarajuće parametre (spO₂, puls, RR, disanje)
- procijeniti bolesnikovu psihološku spremnost za povećanje aktivnosti i pružiti podršku, po potrebi uključiti i osigurati prisutnost obitelji

Strah od elektrokardioverzije i primjene anestezije

DEFINICIJA DIJAGNOZE

Negativan osjećaj koji nastaje usred stvarne ili zamišljene opasnosti.

CILJ

- bolesnik će verbalizirati strah i postavljati pitanja vezana uz postupak
- svesti strah na najmanju razinu

SESTRINSKE INTERVENCIJE

- uspostaviti odnos povjerenja i utvrditi razinu straha
- poticati bolesnika da verbalizira strah i postavlja pitanja
- objasniti bolesniku na razumljiv način sam zahvat i upoznati ga s osobljem koje sudjeluje u zahvatu

- uključivati bolesnika razgovorom tijekom postupka, objašnjavati postupke i opremu koja se koristi u radu

10. Edukacija pacijenata kod otpusta iz bolnice

Zdravstveni odgoj pacijenta važna je aktivnost medicinske sestre. Svrha je zdravstvenog odgoja osposobljavanje pacijenta za prepoznavanje aritmije (u edukaciju je važno uključiti obitelj), te usvajanje pozitivnih zdravstvenih navika kako bi pacijent sam mogao utjecati na pojavnost aritmije. Sadržaj mora biti prilagođen pacijentu, a promjene u životu dogovorene, a ne nametnute. Medicinska sestra treba u razgovoru i promatranjem dobiti što više informacija o bolesnikovim navikama i načinu života. Vrlo su važne informacije o kućnim prilikama i ekonomskim mogućnostima. Medicinska sestra pacijenta mora educirati o mjestima na kojima će samostalno mjeriti puls. U slučaju nepravilnog srčanog ritma uz prisutnost i blažih subjektivnih simptoma uputiti pacijenta u važnost javljanja liječniku.

Svim pacijentima s aritmija savjetuje se :

- Redovito uzimanje lijekova prema odredbi liječnika
- Redovite kontrole kod liječnika
- Pridržavanje dijete
- Redovita umjerena tjelovježba
- Održavanje poželjne tjelesne mase
- Prestanak pušenja
- Smanjen unos alkohola i kofeina
- Smanjenje razine stresa
- Izbjegavanje stimulansa i lijekova koji mogu izazvati aritmije

Kod preporuke uzimanja antikoagulantne terapije (Martefarin, Marivarin, Sintrom), važno je održavati antikoagulantne parametre (INR) u rasponu preporučenih. Pacijent mora po preporuci liječnika kontrolirati laboratorijske nalaze, obavezno mora obavijestiti liječnika ako slabije jede (bolest ili gubitak apetita), ako je promijenio prehrambene navike (razne vrste dijeta, npr. dijeta za mršavljenje...), ako želi započeti (ili prestati) koristiti prirodne preparate ili vitamine kao dodatak svakodnevnoj prehrani ili ako mu se promijenilo zdravstveno stanje.

Vitamin K je neophodan u procesu stvaranja ugruška. Antikoagulansi djeluju antikoagulantno tako što blokiraju djelovanje vitamina K. Hrana koja je bogata vitaminom K uključuje zeleno lisnato povrće (špinat, brokula, salata, kupus). Ova hrana sadrži visoke postotke vitamina K. Ne treba je u potpunosti izbjegavati već uzimati u „normalnim“ količinama.

Konsumiranje previše alkohola može pojačati učinak antikoagulantne terapije, stoga i povećati rizik od krvarenja. Uzimati tablete treba svakodnevno u isto vrijeme i kod zaboravljene tablete nikako se ne smije uzimati dupla doza. Na koži pacijenta mogu se pojaviti neobjašnjive modrice ili krvarenja na što ga trebamo upozoriti i uputiti ga na posjetu liječniku.

Kod ugradnje trajnog elektrostimulatora pacijent može voditi normalan život. Može se nastaviti baviti uobičajenim dnevnim aktivnostima, kućanskim poslovima. Smije se tuširati, kupati i plivati. Smije upravljati vozilom, a korištenje sigurnosnog pojasa ne predstavlja problem. Može se baviti hobijima, sportom (nekontaktnim) i normalno upražnjavati seksualnu aktivnost. Svakih 6-12 mjeseci treba odlaziti na kontrolne preglede. U svakom trenutku treba nositi sa sobom identifikacijsku karticu elektrostimulatora koja sadrži najvažnije podatke o elektrostimulatoru. Kod ugradnje implantabilnog kardioverter defibrilatora procedura je jednaka kao i kod elektrostimulatora jedino što pacijentu može smanjiti kvalitetu života jest isporuka čestih elektrošokova što ovisi o učestalosti aritmije. [19]

11. Zaključak

Medicinska sestra/tehničar prvi je zdravstveni djelatnik s kojim kontaktiraju bolesnici pri dolasku u ustanove primarne zdravstvene zaštite, hitne medicinske pomoći ili bolnice. Upravo stoga važno je da medicinska sestra bude zadovoljavajuće educirana za potrebnu procjenu kliničkog stanja i ocjenu stupnja hitnosti pacijenta. Odnos bolesnika i medicinske sestre temelji se na međusobnom povjerenju i bez takvog pristupa bilo bi vrlo teško pomoći bolesniku. Starenjem populacije i produljenjem života srčanih bolesnika problem srčanih aritmija sve je češći. Najčešća podjela srčanih aritmija je na bradiaritmije i tahiaritmije.

Najčešći simptomi koji se javljaju kod pacijenata sa srčanom aritmijom su palpitanje i slabost ovisno o vrsti aritmije. Zdravstvena njega bolesnika hospitaliziranih zbog aritmija srca zahtijeva cjeloviti i individualizirani sestrinski pristup bolesniku uz primjenu kvalitetne i standardizirane sestrinske dokumentacije te postupaka. Empatija i suosjećanje dobra su metoda stjecanja pacijentovog povjerenja i njegovog emotivnog otvaranja te otkrivanja problema. Dobra komunikacija tada je usmjerena rješavanju problema i edukaciji pacijenta radi što bržeg postizanja cilja. Bolesniku sa aritmijom vrlo je važna komunikacija s medicinskom sestrom/tehničarom, jer je upravo ona ta koja može odgovoriti na njegova pitanja i usmjeriti ga zdravijem životu. Poboljšanjem stupnja kvalitete života, promjena prehrane, izbjegavanje unosa soli, izbjegavanje stresa i većih napora te planirano provođenje aktivnosti i odmora, značajno mogu utjecati na kvalitetu bolesnikova života.

Za dobru motiviranost medicinskih sestara /tehničara koji rade u koronarnoj jedinici potrebna je dobra suradnja unutar tima, međusobno povjerenje i razumijevanje, te pružanje mogućnosti za uvođenje novih ideja koje bude interes za rad.

U Varaždinu, 14. rujana 2016.

Novak Tina

12. Literatura

- [1] K. J. Isselbacher, E. Braunwald, J. D. Wilson, J. B. Martin, A. S. Fauci, D. L. Kasper: Principi interne medicine, Split, 2007.
- [2] M. Bergovec i suradnici: Aritmije u liječničkoj praksi, Zagreb, 2010.
- [3] M. H. Beers, R. Berkow: MSD priručnik dijagnostike i terapije, Split 2010.
- [4] P. Keros, M. Pećina, M. Ivančić-Košuta: Temelji anatomije čovjeka, Zagreb, 1999.
- [5] S. Hunyadi-Antičević, I. Lojna Funtak: Napredno održavanje života, Zagreb, 2013.
- [6] E. Braunwald, P. Libby, R. O. Bonow, D. L. Mann, D. P. Zipes: Braunwald's Heart Disease, A Textbook of Cardiovascular Medicine, Philadelphia, 2008.
- [7] Bradycardia | Slow Heart Rate:
http://www.heart.org/HEARTORG/Conditions/Arrhythmia/AboutArrhythmia/Bradycardia-Slow-Heart-Rate_UCM_302016_Article.jsp#.V6clqlpuTIU ,
preuzeto 07.08.2016.
- [8] Racionalan pristup bolesniku s aritmijom srca:
<http://hrcak.srce.hr/search/?q=Racionalan+pristup+bolesniku+s+aritmijom+srca>,
preuzeto 07.08.2016.
- [9] Trajni srčani elektrostimulator: <http://aritmije.kbcm.hr/trajni-srcani-elektrostimulator/>, preuzeto 07.08.2016.
- [10] Incidence of and Risk Factors for Sick Sinus Syndrome in the General Population: <http://www.ncbi.nlm.nih.gov/pmc/articles/PMC4139053/>, preuzeto 08.08.2016.
- [11] Akutni koronarni sindrom: <http://www.kardio.hr/2009/11/06/milii-d-akutni-koronarni-sindrom-33/>, preuzeto 15.08.2016.

- [12] Aritmija i elektrofiziologija: <http://www.kardio.hr/2012/10/11/cardiologia-croatica-2012-suppl-1/>, preuzeto 15.08.2016.
- [13] Radiofrekventna ablacija srca: <http://aritmije.kbcm.hr/radiofrekventna-ablacija-srca/>, preuzeto 15.08.2016.
- [14] EKG u kliničkoj praksi: <http://www.kardio.hr/wp-content/uploads/2014/11/ekg-u-klinickoj-praksi.pdf>, preuzeto 16.08.2016.
- [15] [15] Elektrokardioverzija: <http://aritmije.kbcm.hr/elektrokardioverzija/>, preuzeto 17.08.2016.
- [16] Sestrinske intervencije i prva pomoć u tretmanu bolesnika sa akutnim infarktom miokarda u vanhospitalnim uslovima: <http://www.tmg.org.rs/v310303.htm>, preuzeto 17.08.2016.
- [17] Sestrinske dijagnoze II.
http://www.kbsd.hr/sites/default/files/SestrinstvoEdukacija/Sestrinske_dijagnoze_2.pdf, preuzeto 17.08.2016.
- [18] Sestrinske dijagnoze u bolesnika s trajnim elektrostimulatorom,
http://hrcak.srce.hr/index.php?show=clanak&id_clanak_jezik=237496, preuzeto 17.08.2016.
- [19] Osnovne upute bolesnicima s elektrostimulatorom srca:
http://sestrinstvo.kbcm.hr/arhiv/upute_bolesnicima/kardio/elektrostimulator_s_rca.html, preuzeto 17.08.2016.

Popis slika

| | |
|---|----|
| Slika 2.1. Provodni sustav srca | 4 |
| Izvor: http://www.msd-prirucnici.placebo.hr/msd-za-pacijente/bolesti-srca-i-krvnih-zila/nenormalni-srcani-ritmovi , preuzeto 04.08.2016..... | 4 |
| Slika 5.3.1. Elementi EKG-a | 11 |
| Izvor: http://allnurses.com/general-nursing-student/ekg-its-in-952130.html , preuzeto 16.08.2016..... | 11 |
| Slika 6.1.1. Sinusna bradikardija (frekvencija 37 otkucaja/min.)..... | 14 |
| Izvor: http://rrapid.leeds.ac.uk/ebook/05-circulation-06.html , preuzeto 07.08.2016. | 14 |
| Slika 6.1.2. EKG ritam elektrostimulatora | 16 |
| Izvor: https://commons.wikimedia.org/wiki/File:ECG_pacemaker_syndrome.svg , preuzeto 07.08.2016..... | 16 |
| Slika 6.2.1. Sinus atrijski blok | 17 |
| Izvor: http://www.ncbi.nlm.nih.gov/pmc/articles/PMC1122450/figure/FN0x8a5b2f0.0x993b748/ , preuzeto 07.08.2016..... | 17 |
| Slika 6.2.2. Sinusni arest | 18 |
| Izvor: https://learningcentral.health.unm.edu/learning/user/onlineaccess/CE/bac_online/sinus-simple/pause.html , preuzeto 08.08.2106..... | 18 |
| Slika 6.3.1. Tahikardija-bradikardija sindrom..... | 19 |
| Izvor: : http://www.cardiachealth.org/ca-blog/sick-sinus-syndrome-treatment , preuzeto 08.08.2016. | 19 |
| Slika 6.4.1.1. AV blok I. stupnja | 20 |
| Izvor: http://medicmadness.com/2010/03/marriages-and-heart-blocks/ , preuzeto 08.08.2016..... | 20 |
| Slika 6.4.2.1. AV blok II. Stupnja Wenckebach..... | 21 |
| Izvor: http://mstcparamedic.pbworks.com/w/page/21902864/Second%20Degree%20Type%20I%20AV%20Block%20(Wenckebach) , preuzeto 09.08.2016. | 21 |

| | |
|---|----|
| Slika 6.4.2.2. AV blok II. stupnja Mobitz | 22 |
| Izvor: | |
| https://learningcentral.health.unm.edu/learning/user/onlineaccess/CE/bac_online/block/mob2a.html , preuzeto 09.08.2016. | 22 |
| Slika 6.4.3.1. AV blok III. stupnja | 23 |
| Izvor: | |
| https://learningcentral.health.unm.edu/learning/user/onlineaccess/CE/bac_online/block/pop_3d.html , preuzeto 11.08.2016. | 23 |
| Slika 6.6.1.1. Supraventrikulska ekstrasistola | 25 |
| Izvor: http://www.anaesthetist.com/icu/organs/heart/ecg/Findex.htm , preuzeto 11.08.2016..... | 25 |
| Slika 6.6.2.1. Ventrikulska ekstrasistola | 26 |
| Izvor: http://hubpages.com/health/Cardiac-Arrhythmias-Premature-Ventricular-Contraction-The-Skipped-Beat , preuzeto 11.08.2016. | 26 |
| Slika 7.1.1. Sinus tahikardija | 27 |
| Izvor: | |
| https://learningcentral.health.unm.edu/learning/user/onlineaccess/CE/bac_online/sinus-simple/tachy.html , preuzeto 15.08.2016. | 27 |
| Slika 7.3.1. Fibrilacija atriya | 30 |
| Izvor: | |
| https://learningcentral.health.unm.edu/learning/user/onlineaccess/CE/bac_online/atrial/fib.html , preuzeto 15.08.2016. | 30 |
| Slika 7.4.1. Undulacija atriya | 33 |
| Izvor: | |
| https://learningcentral.health.unm.edu/learning/user/onlineaccess/CE/bac_online/atrial/futter.html , preuzeto 15.08.2016..... | 33 |
| Slika 7.5.1.1. Ventrikulska tahikardija..... | 34 |
| Izvor: | |
| https://learningcentral.health.unm.edu/learning/user/onlineaccess/CE/bac_online/idio/vt.html , preuzeto 15.08.2016..... | 34 |
| Slika 7.5.1.2. Torsades de pointes | 35 |

Izvor: <http://www.memrise.com/course/43238/durham-university-medicine-year-one/44/>, preuzeto 15.08.2016. 35

Slika 7.5.2.1. Ventrikulska fibrilacija 36

Izvor:
https://learningcentral.health.unm.edu/learning/user/onlineaccess/CE/bac_online/idio/cvf.html, preuzeto 15.08.2016..... 36



IZJAVA O AUTORSTVU
I
SUGLASNOST ZA JAVNU OBJAVU

Završni/diplomski rad isključivo je autorsko djelo studenta koji je isti izradio te student odgovara za istinitost, izvornost i ispravnost teksta rada. U radu se ne smiju koristiti dijelovi tuđih radova (knjiga, članaka, doktorskih disertacija, magistarskih radova, izvora s interneta, i drugih izvora) bez navođenja izvora i autora navedenih radova. Svi dijelovi tuđih radova moraju biti pravilno navedeni i citirani. Dijelovi tuđih radova koji nisu pravilno citirani, smatraju se plagijatom, odnosno nezakonitim prisvajanjem tuđeg znanstvenog ili stručnoga rada. Sukladno navedenom studenti su dužni potpisati izjavu o autorstvu rada.

Ja, Tina Novak (ime i prezime) pod punom moralnom, materijalnom i kaznenom odgovornošću, izjavljujem da sam isključivi autor/ica završnog/diplomskog (obrisati nepotrebno) rada pod naslovom Pacijenti sa srčanim aritmijama u sestrinskoj praksi (upisati naslov) te da u navedenom radu nisu na nedozvoljeni način (bez pravilnog citiranja) korišteni dijelovi tuđih radova.

Student/ica:
(upisati ime i prezime)

Tina Novak

(vlastoručni potpis)

Sukladno Zakonu o znanstvenoj djelatnosti i visokom obrazovanju završne/diplomske radove sveučilišta su dužna trajno objaviti na javnoj internetskoj bazi sveučilišne knjižnice u sastavu sveučilišta te kopirati u javnu internetsku bazu završnih/diplomskih radova Nacionalne i sveučilišne knjižnice. Završni radovi istovrsnih umjetničkih studija koji se realiziraju kroz umjetnička ostvarenja objavljuju se na odgovarajući način.

Ja, Tina Novak (ime i prezime) neopozivo izjavljujem da sam suglasan/na s javnom objavom završnog/diplomskog (obrisati nepotrebno) rada pod naslovom Pacijenti sa srčanim aritmijama u sestrinskoj praksi (upisati naslov) čiji sam autor/ica.

Student/ica:
(upisati ime i prezime)

Tina Novak

(vlastoručni potpis)