

Zdravstvena njega bolesnika sa PEG sondom

Ban, Boris

Undergraduate thesis / Završni rad

2016

Degree Grantor / Ustanova koja je dodijelila akademski / stručni stupanj: **University North / Sveučilište Sjever**

Permanent link / Trajna poveznica: <https://um.nsk.hr/um:nbn:hr:122:352508>

Rights / Prava: [In copyright](#)/[Zaštićeno autorskim pravom.](#)

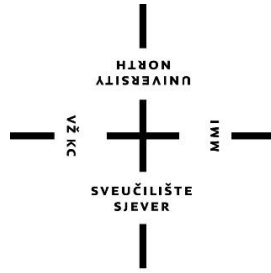
Download date / Datum preuzimanja: **2025-03-06**



Repository / Repozitorij:

[University North Digital Repository](#)





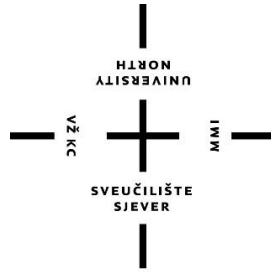
Sveučilište Sjever

Završni rad br. 774/SS/2016

Zdravstvena njega bolesnika sa PEG sondom

Boris Ban, 5196/601

Varaždin, rujan 2016. godine



Sveučilište Sjever

Odjel za Biomedicinske znanosti

Završni rad br. 774/SS/2016

Zdravstvena njega bolesnika sa PEG sondom

Student

Boris Ban, 5196/601

Mentor

Melita Sajko, dipl.med.techn.

Varaždin, rujan 2016. godine

Prijava završnog rada

Definiranje teme završnog rada i povjerenstva

ODJEL	Odjel za biomedicinske znanosti		
PRISTUPNIK	Boris Ban	MATIČNI BROJ	5196/601
DATUM	31.08.2016.	KOLEGIJ	Zdravstvena njega odraslih I
NASLOV RADA	Zdravstvena njega bolesnika sa PEG sondom		
NASLOV RADA NA ENGL. JEZIKU	Nursing care of patients with PEG		
MENTOR	Melita Sajko dipl.med.techn.	ZVANJE	predavač
ČLANOVI POVJERENSTVA	1. Marijana Neuberg, mag.med.techn.,predsjednik		
	2. Melita Sajko dipl.med.techn., mentor		
	3. Nikola Bradić, dr.med., član		
	4. Jurica Veronek, mag.med.techn., zamjenski član		
	5. _____		

Zadatak završnog rada

BROJ	774/SS/2016
OPIS	Perkutana endoskopska gastrotoma (PEG) je procedura plasiranja sonde (cijevi) kroz trbušni zid u lumen želuca pod kontrolom gastroskopa. Može se primijeniti kod bolesnika (odraslih i djece) kojima je intaktan i funkcionalno uredan gastrointestinalni sustav, imaju potrebu za pojačanom ili dugotrajnom enteralnom nutricijom, a nisu u mogućnosti putem usta unijeti kalorijski dovoljno hrane za metaboličke potrebe. Indikaciju predstavljaju oni slučajevi kod kojih je zbog opstrukcije gornjeg dišnog ili gastrointestinalnog sustava, hranjenje NGS otežano ponavljajućim aspiracijama ili kada bolesnik sondu ne može podnositi zbog lokalnih razloga.
U radu je potrebno:	<ul style="list-style-type: none">- opisati i objasniti anatomiju probavnog sustava- navesti i opisati varijante PEG sonde- navesti i opisati metode postavljanja PEG-a- navesti indikacije i kontraindikacije za postavljanje PEG-a- navesti moguće komplikacije prilikom postavljanja PEG-a- prikazati zdravstvenu njegu bolesnika sa PEG-om- opisati načine prehrane bolesnika

ZADATAK URUČEN

12.09.2016.



Melita Sajko

Sažetak

Perkutana endoskopska gastrostoma (PEG) je procedura umetanja sonde (cijevi) kroz trbušni zid u lumen želuca pod kontrolom gastroskopa u svrhu direktnog davanja hrane i tekućine u želudac u slučajevima kada pacijent ne može, odnosno ne smije jesti i piti na usta. Može se primijeniti kod bolesnika (odraslih i djece) kojima je nepovrijeđen i funkcionalno uredan gastrointestinalni sustav, imaju potrebu za pojačanom ili dugotrajnom enteralnom prehranom, a nisu u mogućnosti putem usta unijeti kalorijski dovoljno hrane za metaboličke potrebe. Indikaciju predstavljaju oni slučajevi kod kojih je zbog opstrukcije gornjeg dišnog ili gastrointestinalnog sustava, hranjenje NGS otežano ponavljajućim aspiracijama ili kada bolesnik sondu ne može podnositi zbog lokalnih razloga. Najčešće se koristi kod bolesnika sa cerebrovaskularnim bolestima, orofaringealnim malignitetima i motornim neuronskim bolestima. PEG je sigurna, efikasna i tehnički relativno jednostavna metoda sa vrlo malim brojem komplikacija, te vrlo dobrog poboljšanja nutritivnog statusa bolesnika. Velika je prednost perkutane sonde što može biti funkcionalna otprilike godinu dana i duže.

Metoda perkutane endoskopske gastrostome - PEG prvi je puta opisana 1980. godine od Gauderera kao alternativa kirurškoj gastrostomi, posebno kod bolesnika s velikim rizikom od kirurških zahvata.

Nakon ugradnje PEG-a bolesnik mora mijenjati stare životne navike, naročito u vezi prehrane, te se mora prilagođavati na nove. Pacijentu je potrebna stručna pomoć oko načina prehrane, toaleti, te komplikacijama, a tu veliku ulogu ima medicinska sestra.

Ključne riječi: Perkutana endoskopska gastrostoma, gastroskopija, enteralna nutricija, zdravstvena njega, medicinska sestra

Abstract

Percutaneous endoscopic gastrostomy (PEG) is the procedure of inserting the probe (tube) through the abdominal wall into the lumen of the stomach under control gastroscopy for the purpose of directly providing food and liquids into the stomach in cases where the patient can not or should not eat or drink by mouth. It can be applied in patients (adults and children) which have unscathed and functionally normal gastrointestinal system, the need for increased or prolonged enteral treatment, and are not able to take in calorically enough food for metabolic needs through the mouth. Indication represent cases in which, due to obstruction of the upper respiratory or gastrointestinal system, feeding NGS is difficult because repeating aspirations or when the patient can not tolerate the probe due to local reasons. It is commonly used in patients with cerebrovascular disease, oropharyngeal malignancy and motor neuron disease. PEG is a safe, effective and technically relatively simple method with very few complications, and very good improvement of the nutritional status of patients. A great advantage of percutaneous probes is that it can be functional for about a year or longer.

The method of percutaneous endoscopic gastrostomy - PEG was first described in 1980 by Gauderera as an alternative to surgical gastrostomy, especially in patients with a high risk of surgical procedures.

After installing the PEG patient must change old habits, especially regarding diet, and must adapt to the new. The patient is in need of professional help with diet, toilets, and complications, and the nurse has important role in it.

Keywords: Percutaneous endoscopic gastrostomy, gastroscopy, enteral nutrition, health care, nurse

Popis korištenih kratica

PEG perkutana endoskopska gastrostoma

NGS nazogastrična sonda

UZV ultrazvuk

CT kompjuterizirana tomografija

SOP standardizirani operativni postupci

PRG perkutana radiološka gastrostoma

EGD ezofagogastroduodenoskopija

FO fiziološka otopina

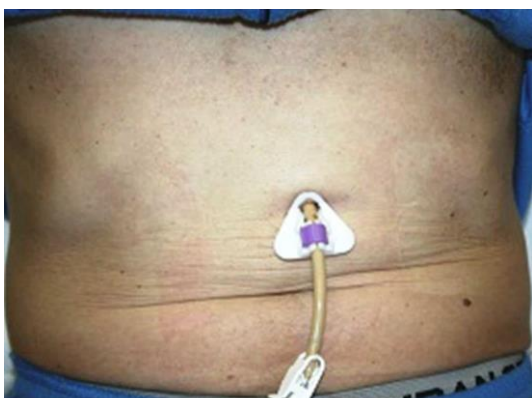
Sadržaj

1. Uvod	1
2. Anatomija probavnog sustava.....	2
2.1. Usna šupljina i ždrijelo.....	2
2.1.1. Usna šupljina (cavitas oris)	2
2.1.2. Pljuvačne žlijezde (glandulae salivariae)	3
2.1.3. Ždrijelo (pharynx)	4
2.2. Probavna cijev	4
2.2.1. Jednjak (oesophagus).....	4
2.2.2. Želudac (gaster, ventriculus)	4
3. Perkutana endoskopska gastrostoma (PEG)	7
3.1. Varijante PEG sonde	8
3.1.1. Standardna perkutana sonda	8
3.1.2. Zamjenska sonda	9
3.1.3. „Button“ sonda	10
3.2. Metode postavljanja PEG-a.....	11
3.2.1. Potezna metoda „Pull method“ (Ponsky/Gauderer)	12
3.2.2. Potisna metoda „Push method“ (Sacks/Vine)	20
3.2.3. Ubodna metoda „Introducer method“ (Russell)	20
3.2.4. Direktna metoda „Direct method“	21
3.3. Indikacije i kontraindikacije za postavljanje PEG-a.....	21
3.3.1. Indikacije za postavljanje PEG-a.....	21
3.3.2. Kontraindikacije za postavljanje PEG-a.....	21
3.3.3. Komplikacije prilikom postavljanja PEG-a.....	22
4. Zdravstvena njega bolesnika sa PEG sondom	26
4.1. Postupci medicinske sestre/tehničara prije zahvata.....	26

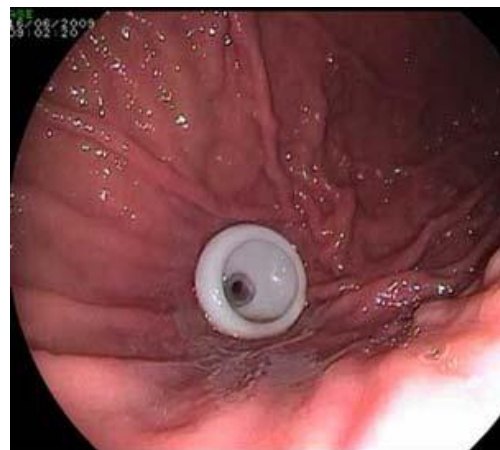4.2. Postupci medicinske sestre/tehničara tijekom postupka.....	26
4.3. Postupci medicinske sestre/tehničara nakon zahvata	27
4.3.1. Njega stome	27
4.3.2. Mijenjanje obloga PEG sonde	28
4.3.3. Ispiranje PEG sonde	29
5. Prehrana bolesnika putem PEG-a.....	31
5.1. Metode hranjenja.....	31
5.1.1. Hranjenje pomoću gravitacijskog seta.....	32
5.1.2. Hranjenje pomoću enteralne pumpe	33
5.1.3. Hranjenje pomoću štrcaljke (bolus metoda).....	35
6. Davanje lijekova kroz perkutanu gastrostomu.....	37
7. Moguće poteškoće kod pacijenta s PEG-om i sestrinske dijagnoze	39
8. Zaključak	46
9. Literatura	47
10. Popis slika	50

1. Uvod

Perkutana endoskopska gastrostoma (Slika 1.1.) je procedura plasiranja sonde kroz trbušni zid u lumen želuca (Slika 1.2.) pod kontrolom gastroskopa. Već više od dva desetljeća je najviše primjenjivana metoda za dugotrajni tretman enteralne nutricije. Cilj ove procedure je poboljšanje posljedica pothranjenosti, sprečavanje daljeg gubitka na tjelesnoj masi, poboljšanje rasta i razvoja kod djece koja su zaostala u razvoju i poboljšanje kvalitete života. Značaj ove procedure je do sada više puta dokumentiran kod bolesnika sa cerebrovaskularnim bolestima, orofaringealnim malignitetima i motornim neuronskim bolestima. Perkutana endoskopska gastrostoma je sigurna i efikasna procedura koja je zamjena kirurškoj gastrostomi osiguravajući veći komfor bolesniku, manji broj komplikacija tokom plasiranja sonde i značajnije poboljšanje nutritivnog statusa bolesnika. Bolje se podnosi u odnosu na nazogastričnu sondu, jer uzrokuje manji refluks ili aspiraciju. Sonda je funkcionalna godinu dana ili duže, nakon čega je moguće ponovno provođenje procedure kroz isti otvor. Glavni razlog za ovu prednost je činjenica da je sonda napravljena od silikonskog materijala, inertne supstance, koja ne uzrokuje lokalnu reakciju, ni sistematske komplikacije. Međutim, postoji rizik od pojave komplikacija tokom provođenja metode i nakon provođenja iste. Stopa mortaliteta je niska i iznosi 0,1-3%. [1]



Slika 1.1. Vanjski nastavak PEG-a



Slika 1.2. Endoskopska slika PEG-a

Izvor: <http://sestrinstvo.kbcm.hr/izvjesce-s-radionice-perkutana-endoskopska-gastrostoma-peg/>

2. Anatomija probavnog sustava

Temeljni preduvjet života jest izmjena tvari (metabolizam). Stoga tijelo mora biti redovito opskrbljeno hranjivim tvarima koje tvore nove molekule potrebne za rast novih i izmjenu istrošenih stanica i tkiva, te istodobno daju energiju tisućama kemijskih reakcija koje se stalno zbivaju u tijelu. Pretvorba najvećeg dijela namirnica ostvaruje se kemijskim promjenama njihova sastava, pa probavni sustav obuhvaća i kemijske uređaje koji složene kemijske spojeve pretvaraju u jednostavnije i u vodi topljive kemijske spojeve. [2]

Probavni sustav, apparatus digestorius, prihvaća hranu, te omogućuje unošenje hranjivih i drugih potrebnih tvari iz okolice u organizam. Pri tome probavni sustav tvari krute i netopljive u vodi pretvara u topljiv oblik i predaje ih u krv pa one postaju hranom za stanice, ili ih pak skladište. [2]

2.1. Usna šupljina i ždrijelo

U probavi je za promjenu stanja hrane najprije potreban mehanički uređaj koji usitnjuje namirnice i prenosi ih dalje u probavnu cijev, a tu zadaću obavljaju usta i ždrijelo. [2]

2.1.1. Usna šupljina (cavitas oris)

Početni je dio probavnoga sustava. Usna šupljina i pripadajući organi (usne, zubi, jezik i pljuvačne žlijezde) obavljaju mnoge djelatnosti, a to su uzimanje i prerada hrane žvakanjem i miješanjem s pljuvačkom, te potiskivanje hrane u probavnu cijev, a sadrži osjetila okusa, opipa, boli i toplinskog osjeta. Usta također sudjeluju i pri disanju te u tvorbi riječi i glasova. Gornja i donja čeljust zatvaraju usnu šupljinu koja je iznutra obložena sluznicom s višeslojnim pločastim epitelom što sadrži i brojne male sluzne (mukozne) žlijezde. Prostor dna usne šupljine u potkovi donje čeljusti zatvaraju mišići koji se vežu za donju čeljust i za podjezičnu kost (diaphragma oris). Usna šupljina seže od usana do ždrijela i dijeli se na prostor između usana, obraza i zubnih lukova, nazvan predvorjem, i prostor između zuba i ždrijela, nazvan pravom usnom šupljinom. Predvorje usne šupljine, vestibulum oris, ima sprijeda ulazni prorez, rima oris, što ga omeđuju gornja i donja usna, labium superius et inferius, mekani nabori osnova kojih su mišići prekriveni vezivom i kožom.

Postrane stjenke predvorja čine obrazi, buccae, koji u osnovi imaju obrazni mišić (m.bucinator), a ispred njega je obrazno masno tijelo, corpus adiposum buccae, koje je posebice razvijeno u dojenčadi i omogućuje sisanje. Mnoštvo mišića u usnama i obrazima ostvaruje veliku gibljivost usana, te prihvaćanje hrane, njezino miješanje u ustima, oblikovanje glasova itd. Zubišnozubni (alveodentalni) lukovi sa zubima koji su usađeni u zubišta, alveolae, zubišnih dijelova gornje i donje čeljusti čine granicu predvorja spram prave usne šupljine. Sluznica i vezivo (zubno meso) što oblažu alveolarne grebene, te prostore između zuba, nazvani su desni, gingiva. Zubi, dentes, organi su žvakanja kojima se hrana otkida i siječe, drobi i melje. Novorođeno dijete nema zuba i prvi zubi (obično sjekutići) niču od šestog mjeseca života, pa do kraja druge godine postupno iznikne čitavo prvo, tzv. mliječno zubalo. Mliječno zubalo, dentes decidui, sadrži dvadeset zuba, i to u svakoj polovici obiju čeljusti po dva sjekutića, očnjak i dva kutnjaka. Od šeste do dvanaeste godine redom, počevši od sjekutića, ispadaju mliječni zubi i njih nadomješta trajno zubalo, pa približno do osamnaeste godine života izniknu svi zubi. Trajno zubalo, dentes permanentes, u odrasla čovjeka ima trideset dva zuba. Prava usna šupljina, cavitas oris propria, seže od zubnih lukova do ždrijelnoga tjesnaca, isthmus faucium, kojeg oblikuju meko nepce, nepčani lukovi i korijen jezika. Nepce, palatum, tvori krov prave usne šupljine, kojega prednji dio ima koštanu podlogu pa je nazvano tvrdo nepce, palatum durum, a stražnji je dio mišićna ploča što završava slobodnim rubom prema ždrijelu pa govorimo o mekom nepcu, palatum molle. Jezik, lingua, leži u dnu usne šupljine i uglavnom ga tvore mišići na površini obloženi sluznicom, a stražnji krajevi mišića sežu do podjezične kosti. Nepčani krajnici, tonsillae palatinae, nakupine su limfatičnoga tkiva obložene sluznicom koja na površini oblikuje zatone, cryptae. Krajnici obavljaju zadaću obrane tijela od prodora mikroorganizama iz usne i nosne šupljine. [2]

2.1.2. Pljuvačne žlijezde (glandulae salivariae)

Pridodane su usnoj šupljini i na dan izlučuju litru do litru i pol pljuvačke, saliva, koja vlaži sluznicu usne šupljine i ždrijela, te sudjeluje u tvorbi zalogaja. [2]

2.1.3. Ždrijelo (pharynx)

Prostor je iza usne šupljine i grkljana, a križište je dišnoga i probavnoga sustava. Pri disanju zrak ždrijelom prolazi iz usne šupljine u grkljan, a mišićje se gornjeg dijela jednjaka stegne i priječi prolaz zraka u želudac. Pri gutanju hrana iz usta prolazi ždrijelom u jednjak, a grkljanski poklopac (epiglottis) zatvori ulaz u grkljan pa u njega ne mogu dospjeti komadići hrane. Sprijeda se u ždrijelo otvaraju nosne šupljine pa govorimo o nosnome dijelu ždrijela, pars nasalis. Tu se na obje strane otvaraju i slušne cijevi (tubae auditoriae) koje spajaju srednja uha sa ždrijelom. U srednji se dio ždrijela otvara usna šupljina, i to je usni dio, pars oralis, a najdonji je dio ždrijela iza grkljana, pars laryngea, koji se nastavlja u jednjak. Ždrijelo oblikuje dobro razvijeno snažno ždrijelno mišićje koje omogućuje gutanje, a ždrijelna sluznica sadrži mnogo malih žlijezda koje izlučuju sluz što vlaži zalogaj i čini ga skliskim. [2]

2.2. Probavna cijev

Probavna je cijev u čovjeka duga oko osam metara i nastavlja se iz ždrijela u jednjak, želudac, tanko i debelo te, na posljetku, u ravno crijevo. U probavnoj se cijevi hrana kemijski razgrađuje i korisne se tvari upijaju (resorbiraju), a ostatne se tvari izbacuju izmetom. [2]

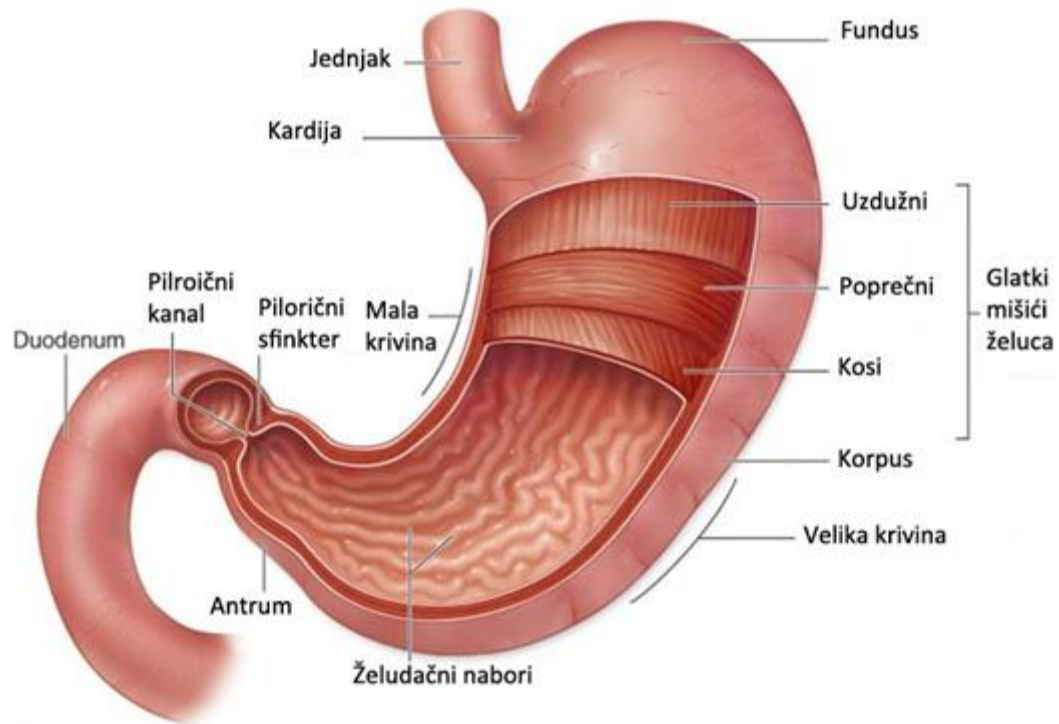
2.2.1. Jednjak (oesophagus)

Cjevasti je mišićni organ dug 25 cm u nastavku ždrijela, a smješten je ispred kralješnice. Donji kraj jednjaka zaokreće malo ulijevo, prolazi kroz ošit i ulazi u želudac. Jednjak je iznutra obložen sluznicom koja sadrži mnoštvo sluznih žlijezda koje izlučivanjem sluzi podmazuju zalogaj kako bi lakše klizio. Sluz istodobno štiti donji dio jednjaka od kiseloga želučanog soka. Hrana prolazi jednjakom bez utjecaja volje, tako da se mišićje steže iznad zalogaja, te popušta ispod zalogaja. To stezanje prolazi poput vala od usta prema želucu i pred sobom potiskuje zalogaj, pa govorimo o peristaltičkom gibanju. [2]

2.2.2. Želudac (gaster, ventriculus)

Vrčasto je spremište hrane obujma do litre i pol, a u njemu se hrana istodobno i probavlja (Slika 2.2.2.1.). Želudac je smješten visoko u truhu između jetre i slezene, te malo

ulijevo od središnje ravnine. Želudac na lijevoj strani počinje želučanim ulazom, cardia, i nastavlja se u tijelo, corpus, a njegovo dno, fundus, nalazi se neposredno ispod ošitna svoda i ispunjeno je zračnim mjehurom. Ostali dio želuca spušta se prema dolje do razine pupka, te zaokreće preko središnje ravnine udesno i vratarnikom prelazi u dvanaesnik. Prolaz iz želuca u dvanaesnik nazvan je vratarnik, pylorus, i na tom je mjestu kružno mišićje vrlo razvijeno pa tvori prstenasti mišić zapirač, m. sphincter pylori, koji zatvara prolaz u dvanaesnik. Želudac ima dvije stjenke, prednju i stražnju, koje se spajaju zavijenim rubovima, i to gore i medijalno malom krivinom, curvatura minor, a dolje i lateralno velikom krivinom, curvatura major, pa tako želudac poprima udičast oblik. Stražnja želučana stjenka dotiče gušteraču, lijevi rub velike krivine seže do slezene, a donji je rub želuca u odnošaju s poprečnim debelim crijevom. Osnovu želučanih stjenki tvori glatko mišićje koje je nastavak jednjačnog mišićja, ali zbog oblika želuca to mišićje nema potpuno pravilan raspored u dva sloja, nego se među njih isprepleće treći sloj ukošenih mišićnih vlakana, fibrae oblique. Izvana je želudac obložen tankom vlažnom seroznom opnom (potrbušnica), a iznutra je debela i vrlo otporna sluznica koja tvori nabore, plicae, ružičaste je boje, a kada želudac primi hranu, postaje crvena. U sluznici je mnoštvo žlijezda, pa razlikujemo žlijezde u području želučanog ulaza, želučanog tijela i vratarnika. Želučano mišićje obuhvaća sadržaj pod određenim tlakom, jer se uvijek nalazi u napetosti (tonusu). Istodobno nastaje ritmično stezanje mišićja koje se prstenasto širi od dna želuca prema vratarniku i pred sobom potiskuje sadržaj (peristaltične kontrakcije). Stezanje se opetuje u pravilnim razmacima od 18 do 25 sekundi i kad peristaltični val želučanoga sadržaja dospije do vratarnika, mišić zapirač popusti, pa se vratarnik nakratko otvori i nekoliko mililitara želučanog sadržaja štrcne u dvanaesnik. Potom se mišić opet stegne, a sadržaj se nastavi miješati u želucu. U želucu se istodobno zbivaju dva oblika probave, mehanički i kemijski. Hrana koja dospije u želudac slaže se u njemu u slojeve i želučani sok pomalo prodire u nju, a nakon što se hrana izmiješa sa želučanim sokom i postane kašasta (himus), otprema se u crijevo. [2]



Slika 2.2.2.1. Prikaz anatomije želuca

Izvor: <http://www.refluxcentar.com/oboljenja/anatomija-i-fiziologija-gornjeg-digestivnog-trakta/>

3. Perkutana endoskopska gastrostoma (PEG)

Metoda perkutane endoskopske gastrostome - PEG prvi je puta opisana 1980. godine od Gauderera kao alternativa kirurškoj gastrostomi, posebno kod bolesnika s velikim rizikom od kirurškog zahvata. [3]

Metoda je u centar intervencijske gastroenterologije Zavoda za gastroenterologiju, Interne klinike KBC-a Rebro uvedena 1995. godine te postaje standardnim endoskopskim postupkom. [4]

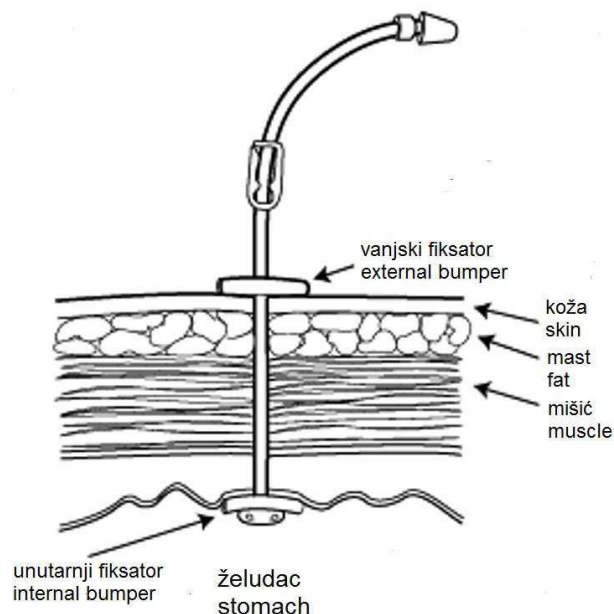
Istaknuta je kao uspješna i tehnički relativno jednostavna metoda (Slika 3.1.). Za postavljanje PEG-a najčešće je potrebno manje od 20 minuta (raspon od 15 do 30 minuta), ne zahtijeva opću anesteziju, već samo analgo-sedaciju, lokalnu anesteziju i endoskopiju gornjeg gastrointestinalnog sustava. Zahvat se može obaviti kod bolesnika teškog zdravstvenoga stanja na krevetu, ali i kod ambulantnih bolesnika, koji se zbog toga ne moraju hospitalizirati. [3]

Bolesnici kod kojih PEG nije potreban su oni s brzom, progresivnom i inkurabilnom bolešću i očekivano kratkim životom gdje hranjenje može na kraći rok zadovoljiti i NGS. [3]

Gastrostoma se, osim klasičnom kirurškom tehnikom, može postaviti radiološkom (fluoroskopija, UTZ, CT) i endoskopskom perkutanom tehnikom. [3]

Ovisno o primijenjenoj tehnici postoje:

- otvorena kirurška gastrostoma
- laparoscopska kirurška gastrostoma
- perkutana radiološka gastrostoma (PRG)
- perkutana endoskopska gastrostoma (PEG) [3]



Slika 3.1. Shematski prikaz dobrog položaja perkutane endoskopske gastrostome i pravilne fiksacije nakon izvlačenja kroz trbušnu stjenku

Izvor: <http://hrcak.srce.hr/file/148163>

3.1. Varijante PEG sonde

3.1.1. Standardna perkutana sonda

Perkutana sonda sastoji se od tanke silikonske cijevi koja izlazi iz trbuha (Slika 3.1.1.1.). Na unutarnjem kraju sonde je mali, ravan silikonski disk promjera oko 2,5cm. Taj unutarnji potporni disk sprječava da sonda isklizne iz otvora stome. Izvana se na trbušnoj stijenci fiksira sigurnosnim prstenom sa branikom i to se osigura flasterom. Materijal i način ugradnje perkutane sonde namijenjen je za dugotrajno korištenje, tako da je ne treba mijenjati često kao nazogastričnu sondu. Neke vrste perkutane sonde mogu izdržati otprilike godinu dana, dok druge mogu biti i do tri godine. Nažalost, uvijek je moguće da silikon od kojeg je izrađena sonda, oslabi u stalnom kontaktu sa želučanom kiselinom, pri čemu se unutarnji disk ošteti, što zahtjeva zamjenu sonde sa ponovljenom anestezijom. [5]

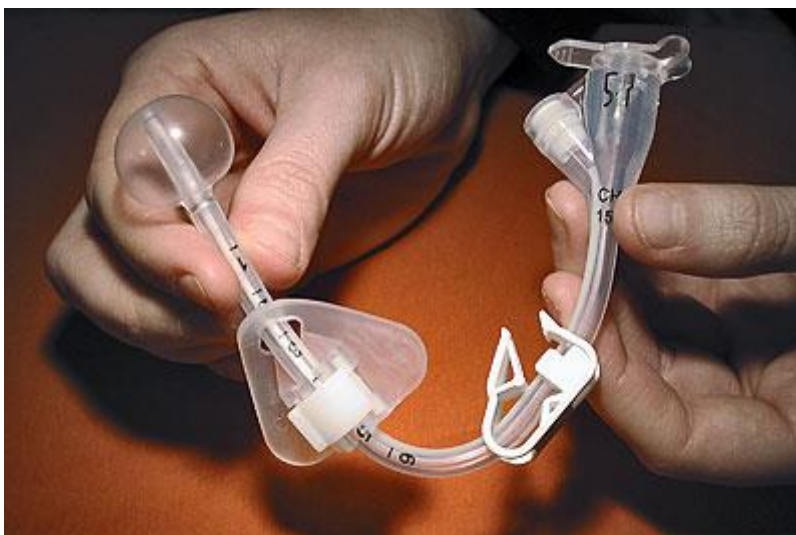

Slika 3.1.1.1. Perkutana endoskopska gastrostoma (PEG sonda)

Izvor: <http://stiftungnoah.de/magensonden/reportagen/sondenarten/>

3.1.2. Zamjenska sonda

Ako se kod pacijenta mora mijenjati PEG sonda, može se slobodno umjesto nove sonde iste vrste upotrijebiti zamjenska sonda, koja se može lako umetnuti u postojeću stoma. Zamjenska sonda na vrhu ima mali balon, koji se pozicionira unutar želuca, volumena 5-10ml koji se izvana može puniti i prazniti s destiliranom vodom (Slika 3.1.2.1.). Tako balon sprječava izvlačenje sonde iz stome, te omogućuje jednostavnu zamjenu sonde bez anestezije. Zamjenska sonda je gotovo ista kao i standardna sonda, ali ima dodatan pristup koji omogućava punjenje i izvlačenje destilirane vode iz balona. Kod standardne i zamjenske PEG sonde branik se fiksira i osigurava flasterom na trbuh. Preduvjet za korištenje zamjenskih sondi je čista, zdrava i nezatvorena stoma. [5]

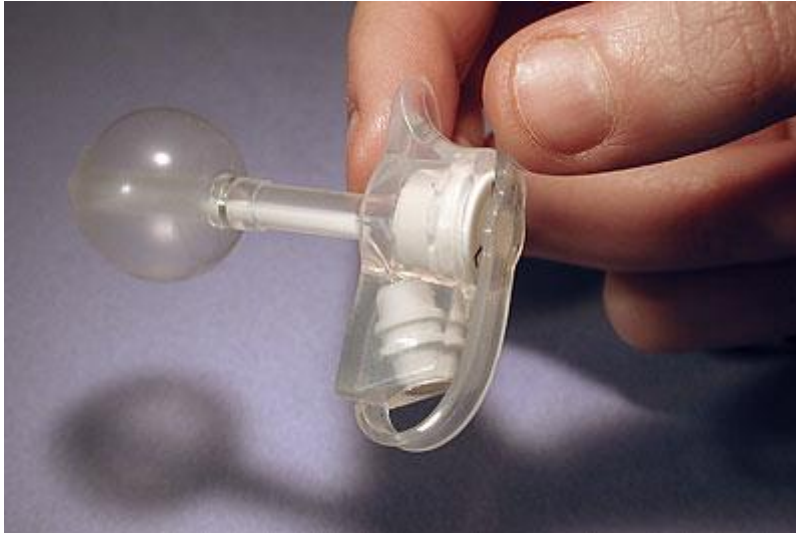

Slika 3.1.2.1. Zamjenska sonda

Izvor: <http://stiftungnoah.de/magensonden/reportagen/sondenarten/>

3.1.3. „Button“ sonda

Posebna varijanta zamjenske sonde naziva se „Button“ sonda. Glavna značajka je da navedene sonda izvana nema cjevasti produžetak nego samo poklopac za zatvaranje sonde, koji podsjeća na čep lopte za plažu (Slika 3.1.3.1.). Ispod ovog poklopca postoje ventili koji odvajaju dvije cijevi, jednu cijev za hranu i lijekove, te drugu za punjenje i pražnjenje balona destiliranom vodom. Dakle ova sonda zauzima vrlo malo prostora. Na vanjskom dijelu sonde nema potpornog tanjura, stoga nije potrebno sondu osiguravati i fiksirati flasterom na trbuhu. Iz tog razloga vrlo je važno da je stoma bolesniku točno izmjerena od strane liječnika prije umetanja. S unutarnje strane je balon koji se može puniti i prazniti s 5-10ml destilirane vode i tako spriječiti izvlačenje, a s druge strane omogućuje jednostavnu zamjenu sonde bez anestezije. Ova promjena je tako jednostavna da je obitelj brzo nauči i mogu sigurno kod kuće napraviti zamjenu, pogotovo jer većina pacijenata ne vide taj proces kao neugodan. Sonda se mora mijenjati svaka tri mjeseca, može se dogoditi da balon pukne, te se sonda odmah nakon toga mora mijenjati. Iz tog razloga vrlo je važno uvijek imati najmanje dvije neiskorištene sonde za hitne slučajeve. [5]



Slika 3.1.3.1. „Button“ sonda

Izvor: <http://stiftungnoah.de/magensonden/reportagen/sondenarten/>

3.2. Metode postavljanja PEG-a

Postoje tri metode postavljanja PEG sonde:

- I. Potezna metoda „Pull method“ (Ponsky/Gauderer)
Potisna metoda „Push method“ (Sacks/Vine)
- II. Ubodna metoda „Introducer method“ (Russell)
- III. Direktna metoda „Direct method“

Potezna „Pull“ / potisna „Push“ i ubodna „Introducer“ metode su utemeljene kao standardne tehnike postavljanja PEG sonde. Kod potezne „Pull“ / potisne „Push“ metode sonda se uvodi kroz usta. [6]

Kod ubodne „Introducer“ metode, sonda sa balonom može se umetnuti direktno u želudac kroz abdominalni zid. [6]

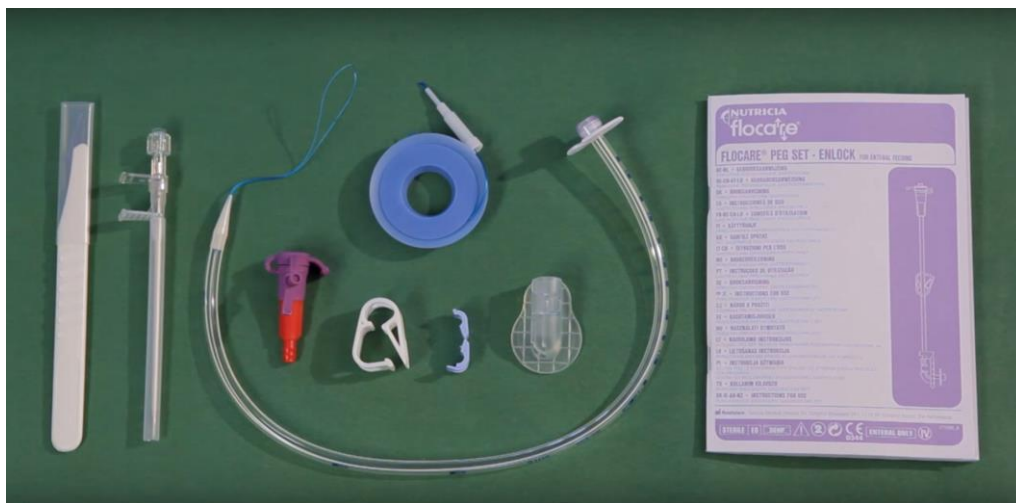Treća metoda je modificirana ubodna „Introducer“ metoda i naziva se direktna metoda „Direct method“. Direktna metoda omogućuje direktni plasman većeg „Button-bumper“ tipa katetera. Korištenje direktne metode širi se u Japanu, ali još nije tako česta u svijetu. Svaka metoda ima svoje prednosti i mane. [6]

3.2.1. Potezna metoda „Pull method“ (Ponsky/Gauderer)

Potezna “Pull“ tehnika bazirana je na standardnoj „Ponsky“ tehnici u kojoj se žica vodilja umeće kroz abdominalni zid sa endoskopskim vođenjem, uhvati se omča kroz priključak na endoskopu i provuče kroz jednjak i usta van na koji se pričvrsti cijev PEG-a, zatim provlači unazad kroz pacijentova usta. Preostali kraj izlazi pacijentu kroz prednji trbušni zid. [6]

Pribor za postavljanje PEG-a:

- šprica u kojoj se nalazi lokalni anestetik
- Omnifix Hartman (farbant)
- Metaline komprese 8x9 cm (tracheo)
- Gazin mullkomprese 7,5x7,5 cm
- kompresa
- PEG silikonski kateter
- silikonski branik
- sigurnosni prsten
- zatvarač za cijev
- adapter za hranjenje
- žica vodilja
- kanila
- skalpel (Slika 3.2.1.1.)



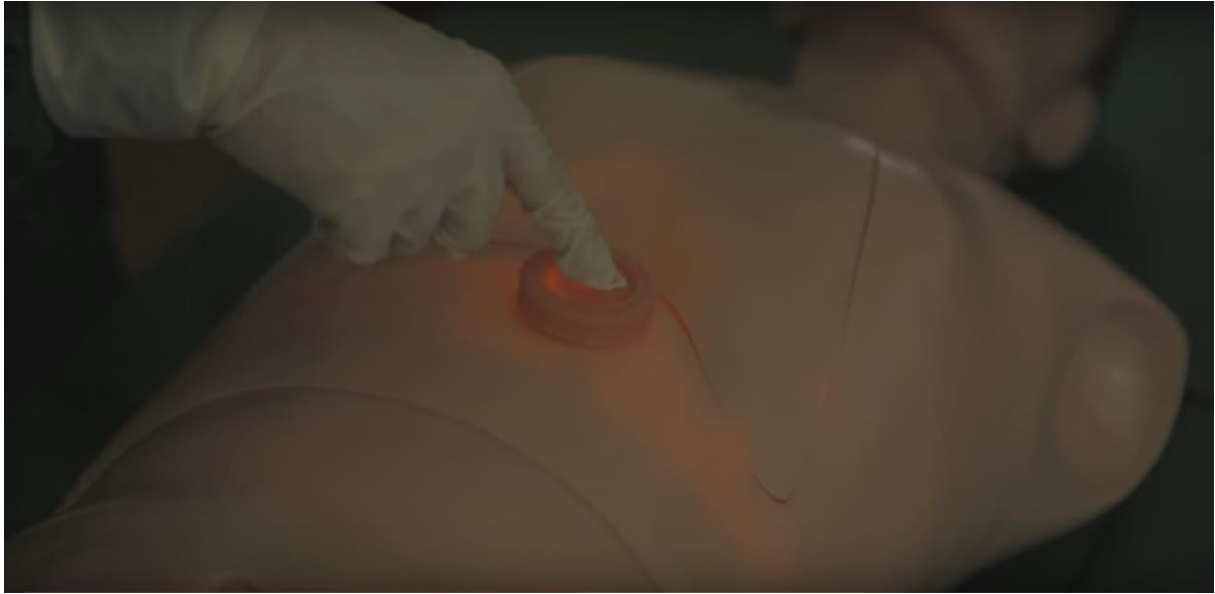Slika 3.2.1.1. Pribor za postavljanje PEG-a

Izvor: <https://www.youtube.com/user/nutriciaDACH/about>

Tehnika plasiranja

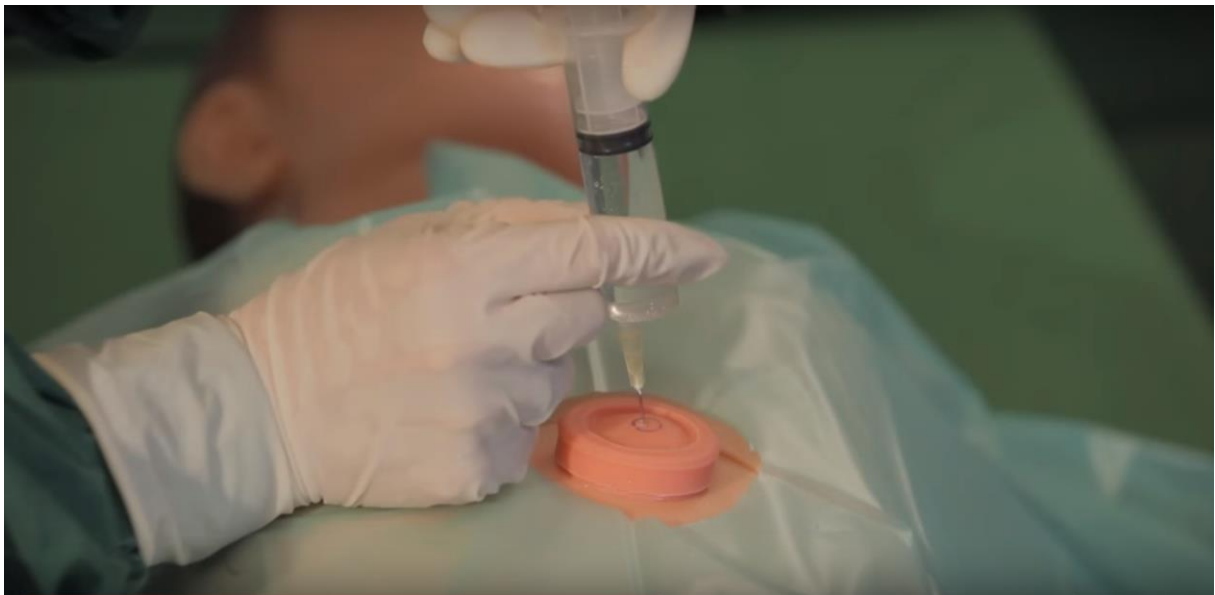Za provođenje procedure potrebna su dva liječnika od kojih je jedan endoskopista, a drugi kirurg ili gastroenterolog. Bolesniku kome se planira plasiranje PEG sonde, potrebno je da bude minimalno četiri sata bez peroralnog unosa, a neposredno prije intervencije provodi se toaleta usne šupljine. Profilaktički se prije intervencije daje antibiotik (najčešće prva generacija cefalosporina 1,0 gr). Ukoliko se radi o bolesniku koji već prima antibiotike iz drugih indikacija, profilaktičko davanje nije neophodno. Sama intervencija se obavlja u analgoznoj sedaciji uz obaveznu prisutnost anesteziologa. Koristi se standardni gastroskop kojim se prvo provede dijagnostička ezofagogastroduodenoskopija i ukoliko postoji sadržaj, aspirira iz želuca, a potom se insuflira zrak uz pomoć endoskopa u cilju distenzije želuca i podizanja želučane stijenke prema abdominalnom zidu. Istovremeno se kabinet u kome se provodi procedura zamrača, čime se omogućuje da se na trbušnom zidu vizualizira svjetlo crvene boje - svjetlo gastroskopa kojim se na taj način obilježi mjesto prednjeg zida želuca koje je najbliže trbušnom zidu, što je i dokaz da između želuca i trbušnog zida nema drugih struktura. Mjesto najintenzivnijeg svjetla se markira (Slika 3.2.1.2.), zatim se kroz kožu koja je prethodno tretirana povidon jodom, dužom iglom sa špricom u kojoj se nalazi lokalni anestetik - Lidokain anestezira ovo područje sve do prolaska igle kroz prednji trbušni zid u lumen želuca (Slika 3.2.1.3.). Slijedeći korak je od strane asistenta koji skalpelom načini horizontalnu inciziju veličine oko 0,5-1,0cm i dubine oko 2-3mm na markiranoj regiji (Slika 3.2.1.4.), a potom uvede kateter sa mandremom (Slika 3.2.1.5.). Istovremeno endoskopista uvede kroz radni kanal gastroskopa forceps kojim se uhvati konac (Slika 3.2.1.7.) koji asistent uvede nakon izvlačenja mandrema kroz kateter u lumen želuca (Slika 3.2.1.6.) i izvlačeći endoskop kroz usta bolesnika izvlači i konac. Na konac se pričvrsti sonda (Slika 3.2.1.8.) i povlačenjem konca od strane asistenta sonda se provlačenjem kroz usta, jednjak i želudac izvuče kroz prednji zid želuca na trbušni zid zajedno sa kateterom (Slika 3.2.1.9.). Prsten na sondi ostaje prislonjen na sluznicu želuca (Slika 3.2.1.10.), a na koži trbušnog zida se postavi vanjski prsten kojim se sonda fiksira (Slika 3.2.1.11.). Potom se na sondu postave ventil i adapteri preko kojih se vrši hranjenje (Slika 3.2.1.12.)(Slika 3.2.1.13.). Po završetku mjesto intervencije prekrije se sterilnom gazom (Slika 3.2.1.14.). Sa enteralnom nutricijom počinje se nakon četiri sata od završetka procedure, ali su preporuke nakon 12 sati od plasiranja sonde.

[1]



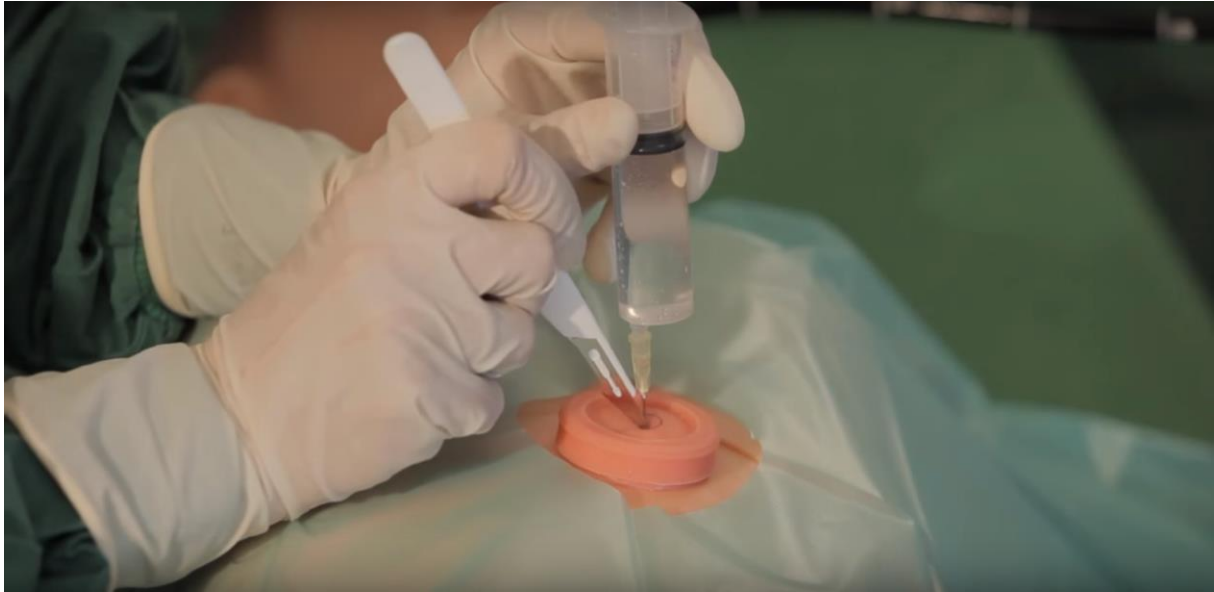Slika 3.2.1.2. Markiranje mjesta sonde

Izvor: <https://www.youtube.com/user/nutriciaDACH/about>



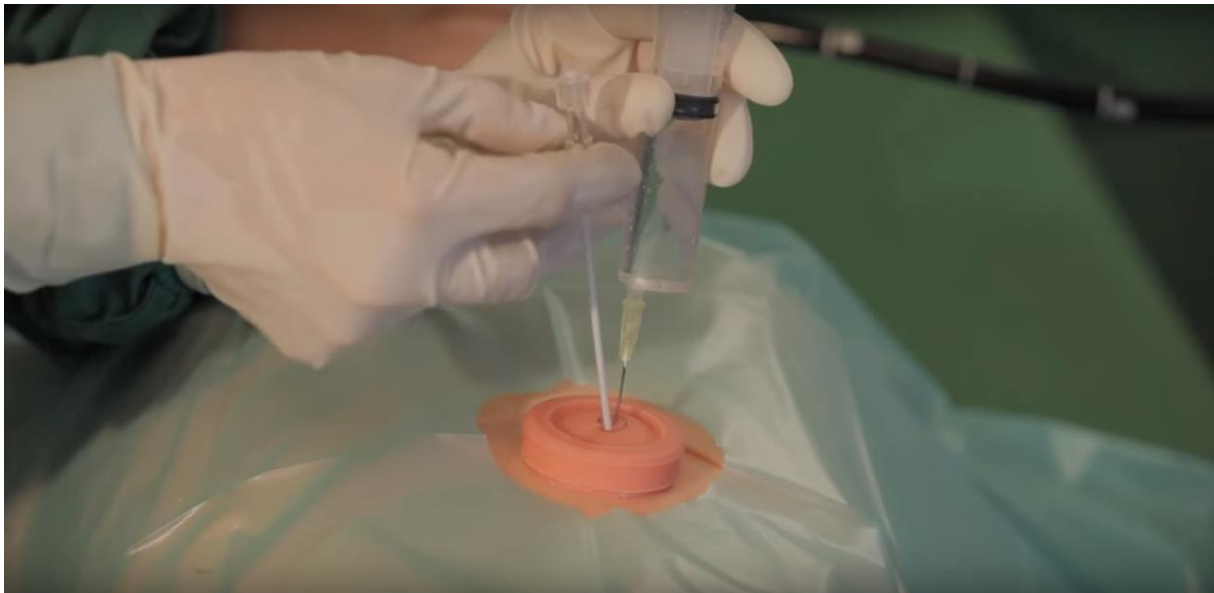
Slika 3.2.1.3. Lokalna anestezija

Izvor: <https://www.youtube.com/user/nutriciaDACH/about>



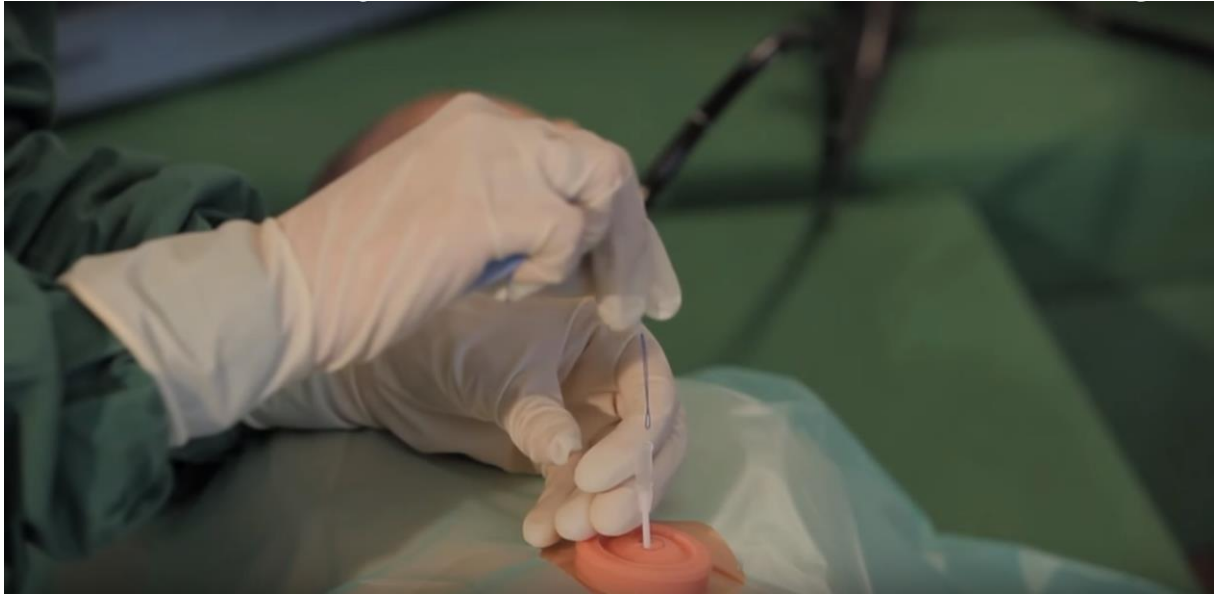Slika 3.2.1.4. Horizontalna incizija

Izvor: <https://www.youtube.com/user/nutriciaDACH/about>



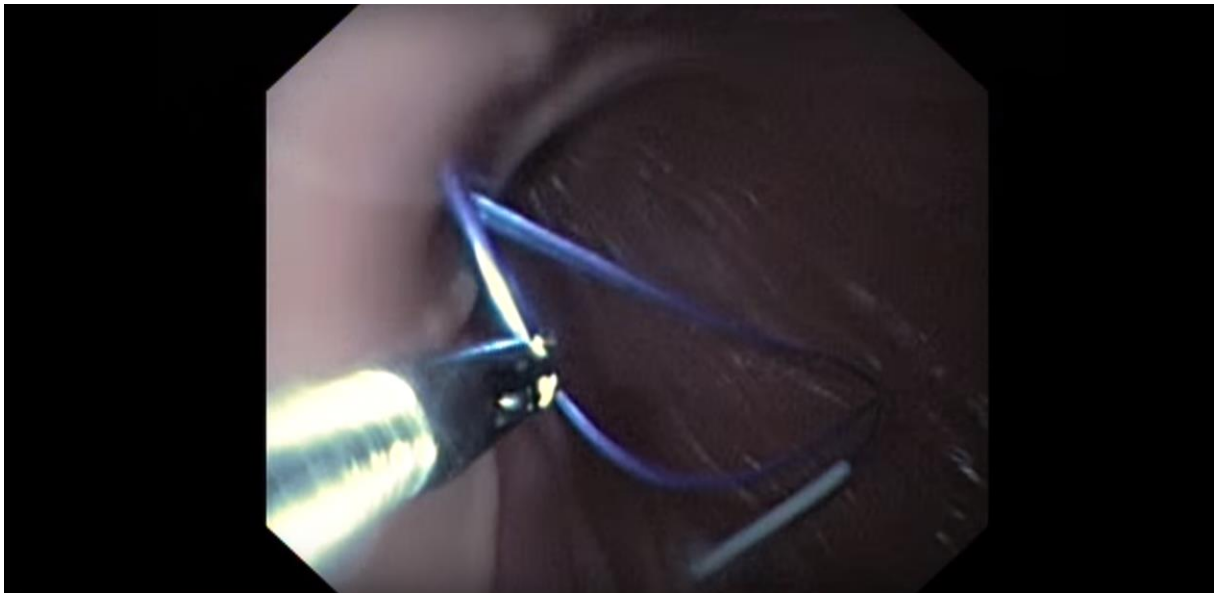
Slika 3.2.1.5. Uvođenje katetera sa mandrenom

Izvor: <https://www.youtube.com/user/nutriciaDACH/about>



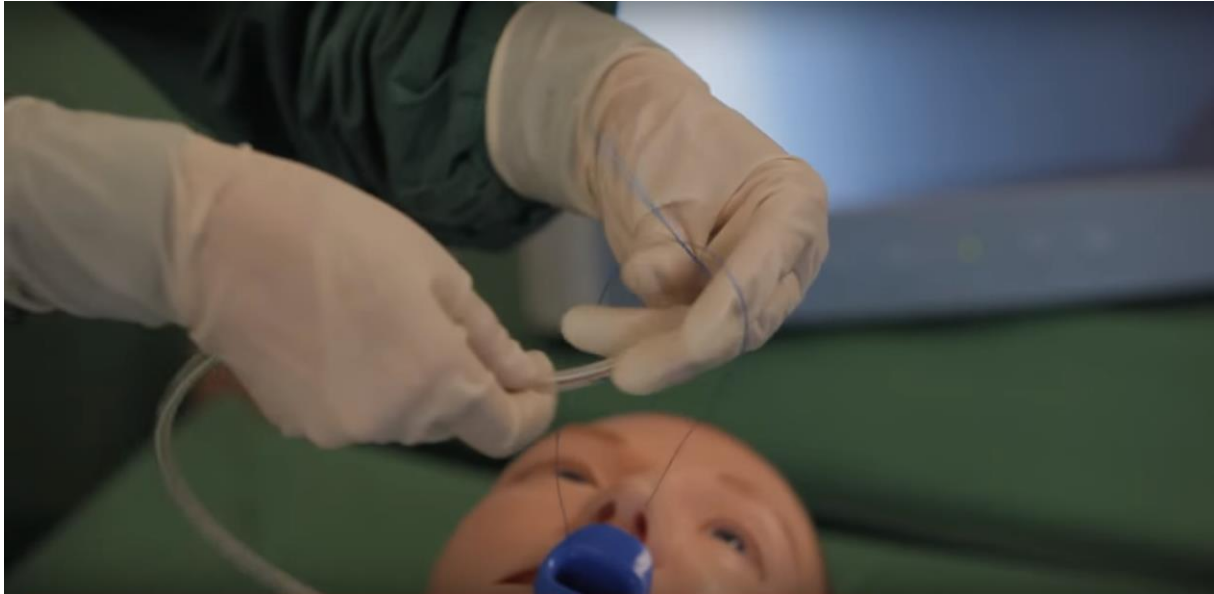Slika 3.2.1.6. Uvađanje konca kroz kateter u lumen želuca

Izvor: <https://www.youtube.com/user/nutriciaDACH/about>



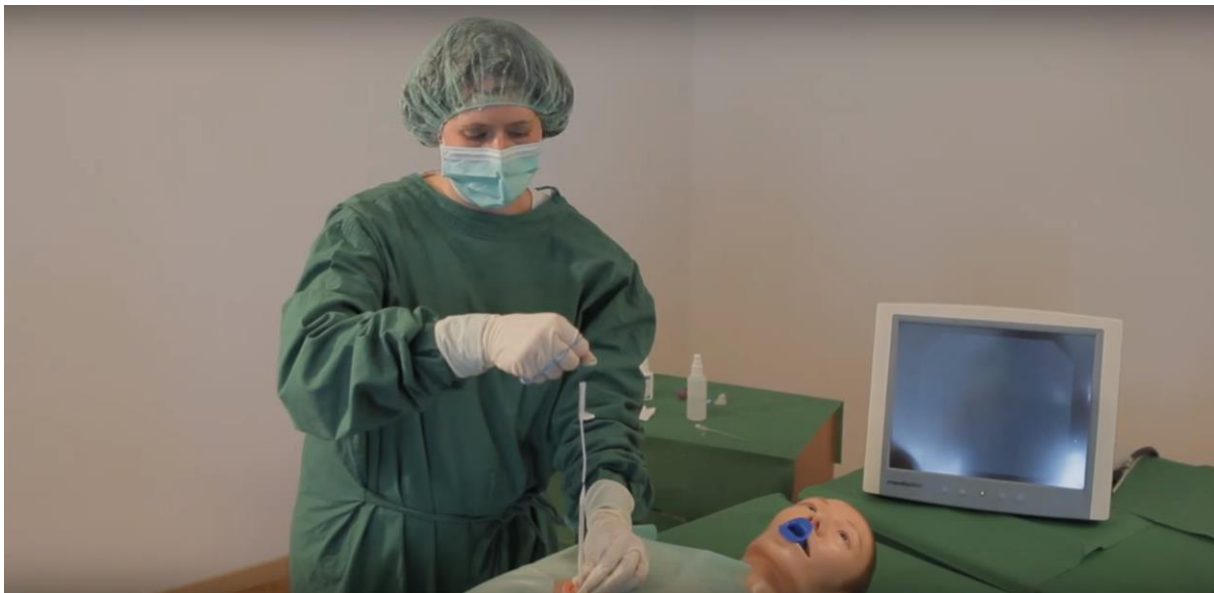Slika 3.2.1.7. Hvatanje konca forcepsom

Izvor: <https://www.youtube.com/user/nutriciaDACH/about>



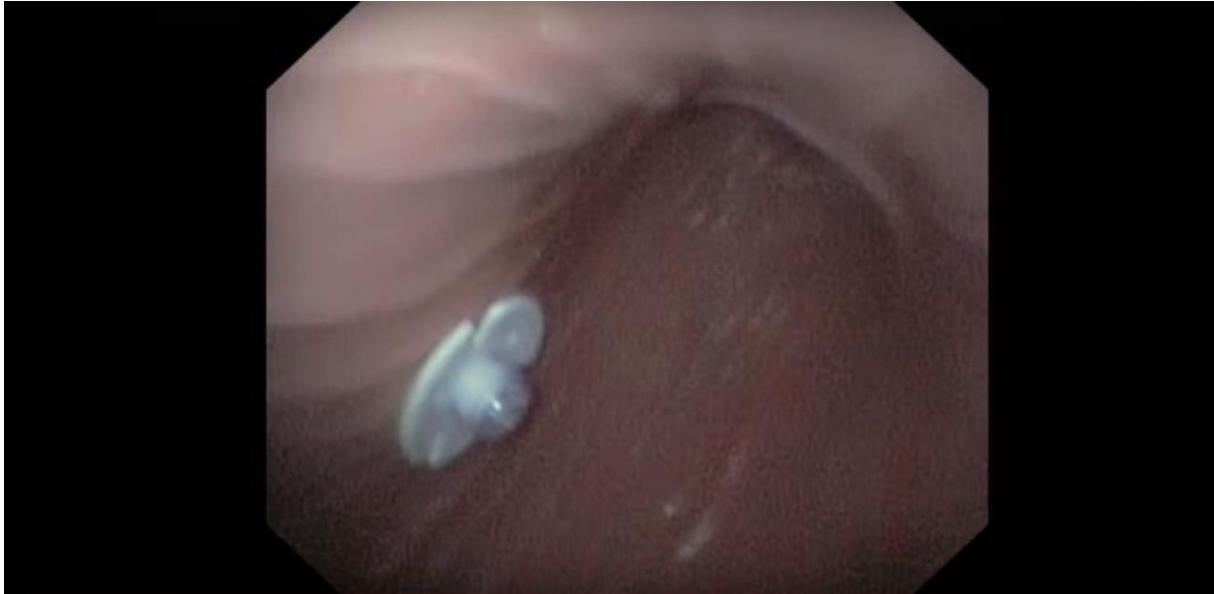Slika 3.2.1.8. Pričvrščivanje sonde na konac

Izvor: <https://www.youtube.com/user/nutriciaDACH/about>



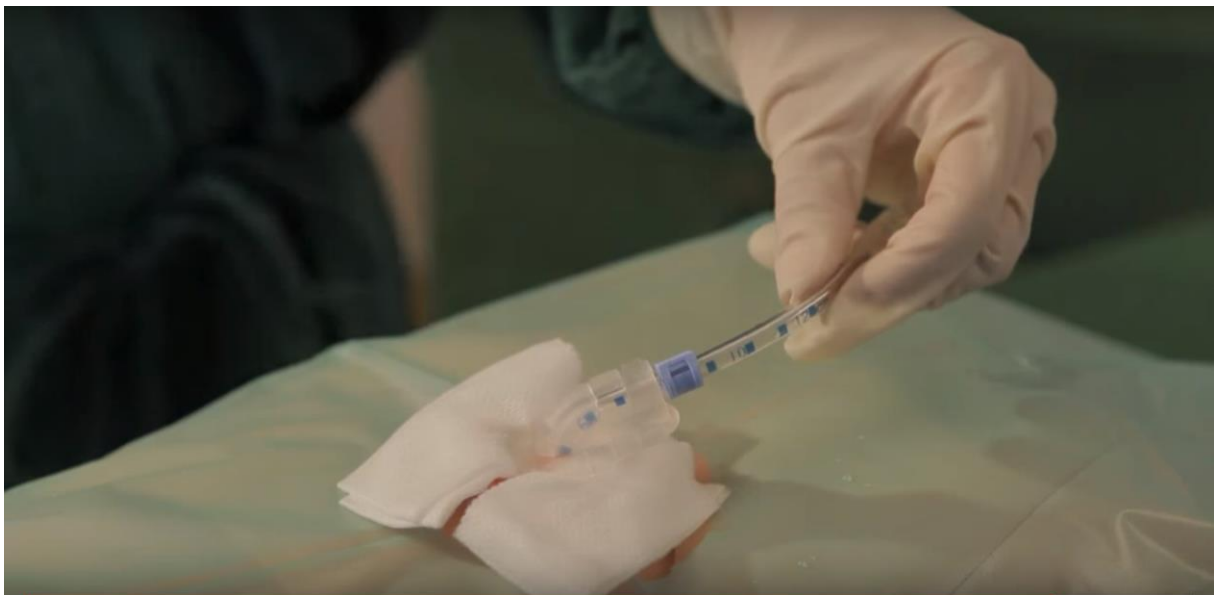Slika 3.2.1.9. Izvlačenje konca kroz prednji zid želuca na trbušni zid zajedno sa kateterom

Izvor: <https://www.youtube.com/user/nutriciaDACH/about>



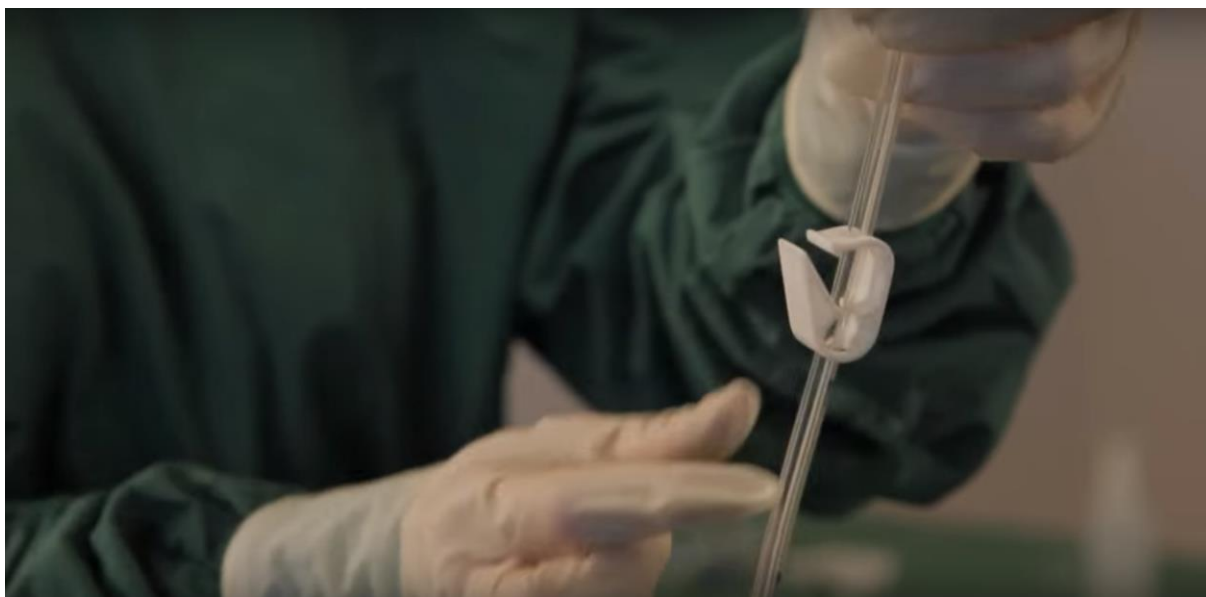
Slika 3.2.1.10. Prsten na sondi ostaje prislonjen na sluznicu želuca

Izvor: <https://www.youtube.com/user/nutriciaDACH/about>



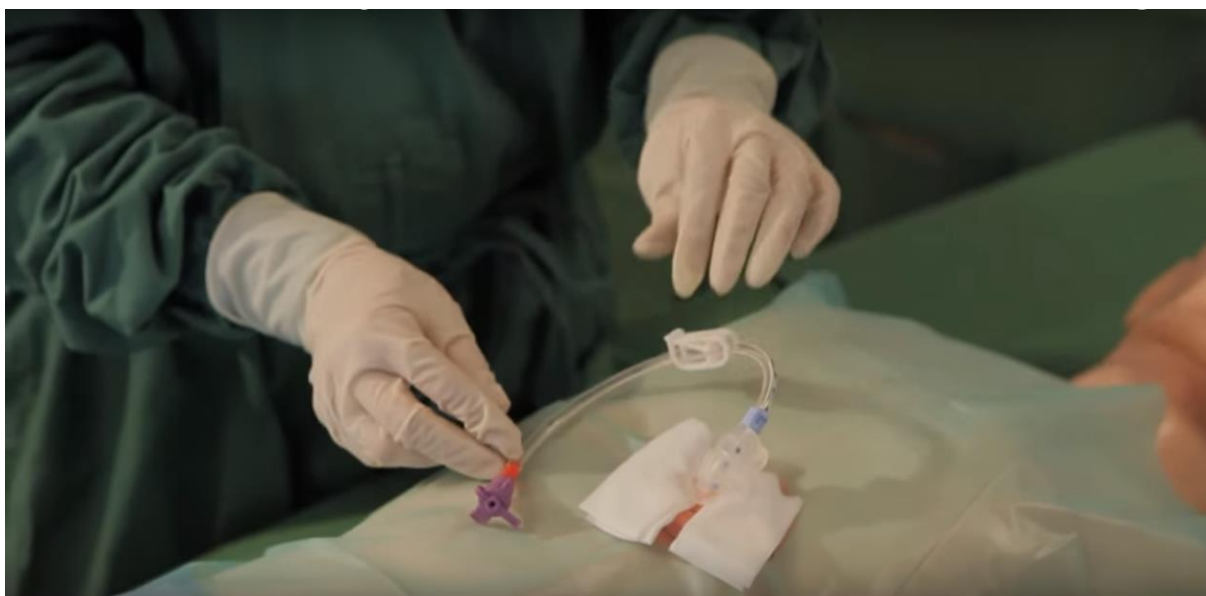Slika 3.2.1.11. Prikaz fiksiranja sonde

Izvor: <https://www.youtube.com/user/nutriciaDACH/about>



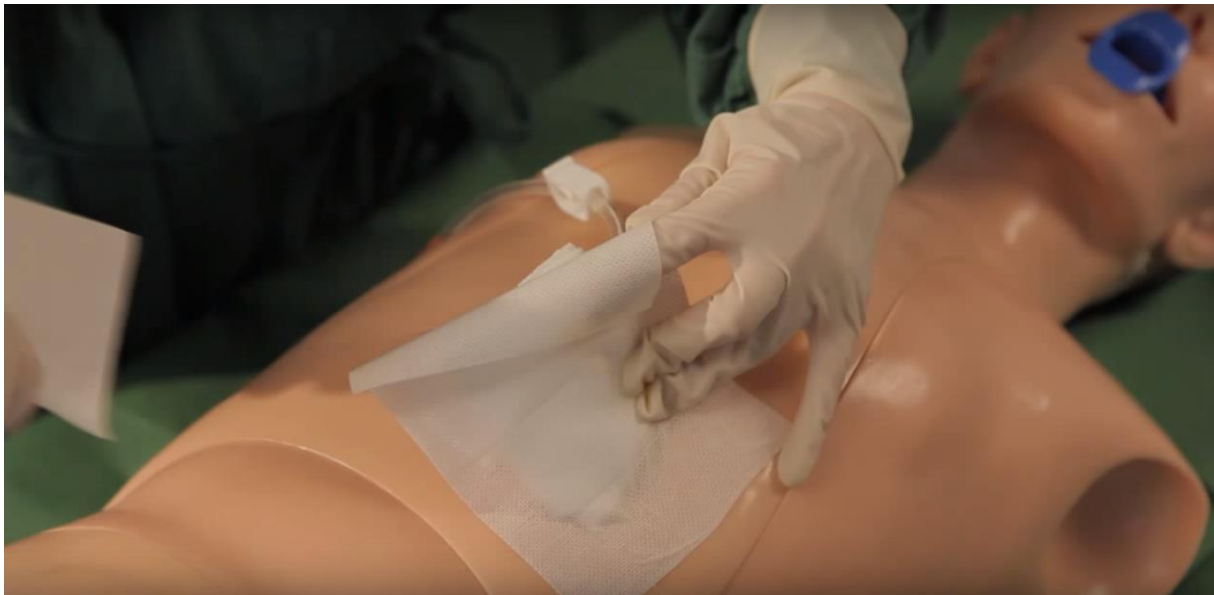Slika 3.2.1.12. Prikaz zatvarača sonde

Izvor: <https://www.youtube.com/user/nutriciaDACH/about>



Slika 3.2.1.13. Postavljeni ventili i adapteri preko kojih se vrši hranjenje

Izvor: <https://www.youtube.com/user/nutriciaDACH/about>



Slika 3.2.1.14. Prikaz sterilnog prekrivanja

Izvor: <https://www.youtube.com/user/nutriciaDACH/about>

3.2.2. Potisna metoda „Push method“ (Sacks/Vine)

Postoje i modifikacije originalne tehnike. Jedna od modifikacija je „push“ ili „potisna“ PEG metoda koja je slična „pull“ metodi, osim što se cijev za hranjenje (s koničnim vrhom) „pritisne“ preko žičane vodilice i gastroskopom potiskuje kroz jednjak, potom u želudac dok se vrh ne pojavi na prednjem trbušnom zidu. [3]

3.2.3. Ubodna metoda „Introducer method“ (Russell)

Ubodna „Introducer“ PEG tehnika se bazira na „Russell“ ubodnoj metodi postavljanja PEG sonde. Nakon što se endoskop umetne i obilježi mjesto za PEG, četiri T-pričvršćivača se stavljaju prije umetanja PEG tube kako bi se učvrstio želudac na prednjem abdominalnom zidu. To sprječava pomicanje želučane stjenke dok se postavlja gastro tuba. Koristeći „Seldinger“ tehniku, kratka žica vodilja se tada provlači kroz abdomen pod vizualizacijom endoskopa. Serijski dilatatori se provode preko žice vodilje kako bi napravili stoma otvor; endoskop ostaje na mjestu za vizualizaciju i provjeru položaja gastro tube. 18-French Ross Flexiflo gastro tuba se tada umeće ili gura preko žice vodilje, direktno kroz prednji abdominalni zid. [6]

3.2.4. Direktna metoda „Direct method“

Direktna metoda je modificirana verzija ubodne „Introducer“ metode. Nakon što se želudac pričvrsti na prednji abdominalni zid, rez na koži se proširi za prolaz dilatatora perkutano u želudac preko žice vodilje isto kao kod ubodne „Introducer“ metode. Nakon što se dilatator makne, umetne se 24-French PEG sonda pomoću obturatora. [6]

3.3. Indikacije i kontraindikacije za postavljanje PEG-a

3.3.1. Indikacije za postavljanje PEG-a

Dvije glavne indikacije za plasiranje PEG-a su disfagija i dekompresija.

Mogući uzroci disfagije kod pacijenta su privremena / kronična neurološka disfunkcija, cerebrovaskularni inzult, cerebralna paraliza, neuromuskularne i metaboličke bolesti, kranio cerebralne traume, te operacije gornjih dijelova gastrointestinalnog trakta do uvođenja peroralne prehrane. [1]

Mogući uzroci dekompresije kod pacijenta su maligniteti gastrointestinalnog trakta uzrokovani kroničnom opstrukcijom / ileus i teške bolesti motiliteta crijeva. [1]

3.3.2. Kontraindikacije za postavljanje PEG-a

Apsolutne kontraindikacije za PEG su:

- nemogućnost uvođenja endoskopa u želudac
- nemogućnost prosvjetljavanja svjetlom endoskopa preko prednjeg trbušnog zida, te adekvatnog pozicioniranja prednjeg gastričnog zida [1]
- teški poremećaj zgrušavanja krvi
- teški ascites ili gastritis
- ileus
- anorexia nervosa i jake psihoze
- peritonitis
- velika infiltracija tumora u području uboda

- zid želuca ne može biti povučen na trbušnu stjenku (subtotalna gastrektomija, ascites, hepatomegalija itd.)
- terminalna faza sa lošom prognozom [7]

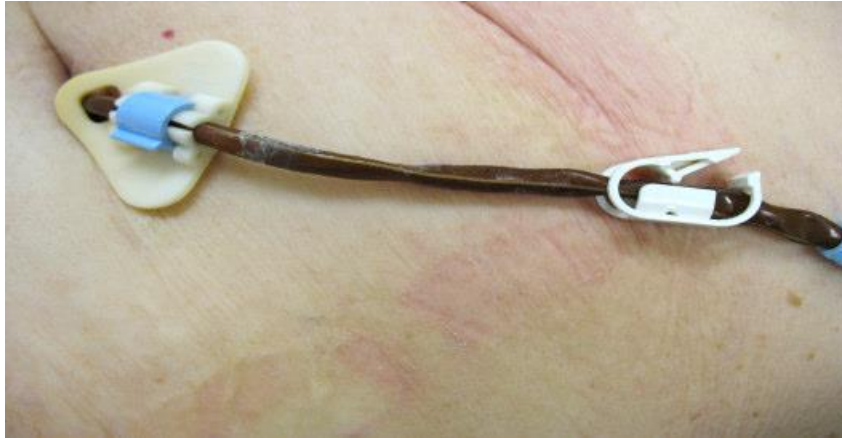Relativne kontraindikacije za PEG su:

- poremećaj hemostaznog mehanizma
- variksi želuca
- ekstremna gojaznost
- prethodna operacija želuca
- ascites
- kronična ambulatorna peritoneumska dijaliza
- neoplastične infiltrativne ili inflamatorne bolesti želuca ili abdominalnog zida [1]

3.3.3. Komplikacije prilikom postavljanja PEG-a

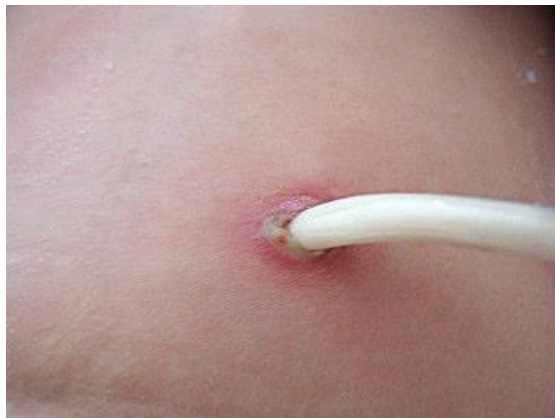Pri postavljanju PEG-a moguće su razne komplikacije vezane uz stomu, kože oko stome, katetera, dišnog sustava, itd. a to su:

- začepljenje, oštećenje cijevi (Slika 3.3.1.1.)
- curenje uz stomu
- lokalna infekcija rane (Slika 3.3.1.2.)
- rani pneumoperitoneum
- krvarenje oko stome
- perforacija želuca
- gastrokolokutana fistula
- unutarnje curenje
- velika infekcija i dehiscenca (Slika 3.3.1.3.)
- peritonitis
- aspiracijska pneumonija
- subkutani apsces - „buried bumper“ sindrom (Slika 3.3.1.4.)
- proklizavanje cijevi (Slika 3.3.1.5.) [3]
- hipergranulacija (Slika 3.3.1.6.)



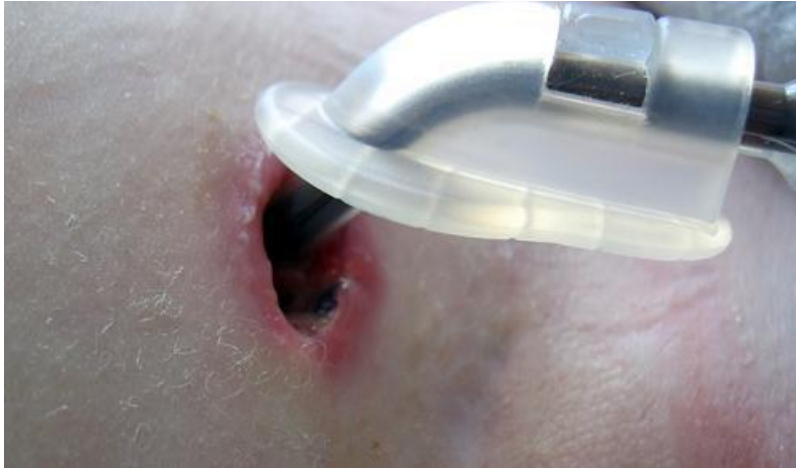Slika 3.3.1.1. Začepljenje, oštećenje cijevi

Izvor: https://www.medizin.uni-tuebingen.de/uktmedia/Mitarbeiter/PDF_Archiv/Nachsorge+und+Komplikationen.pdf



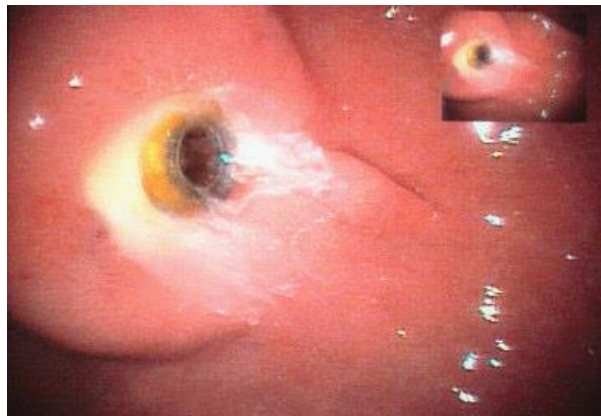Slika 3.3.1.2. Lokalna infekcija rane

Izvor: https://www.medizin.uni-tuebingen.de/uktmedia/Mitarbeiter/PDF_Archiv/Nachsorge+und+Komplikationen.pdf



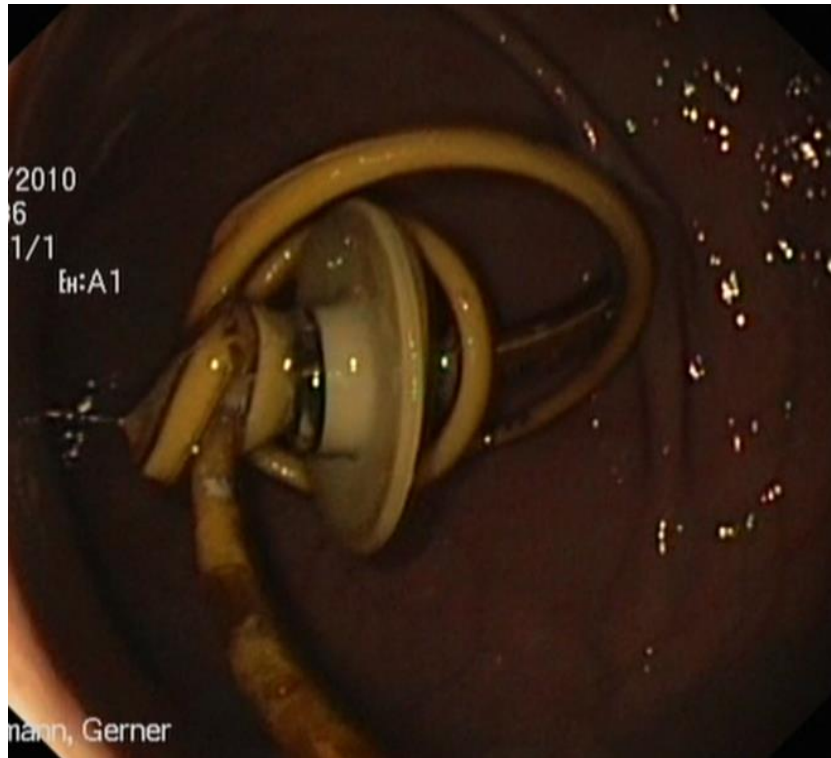
Slika 3.3.1.3. Velika infekcija i dehiscenca

Izvor: https://www.medizin.uni-tuebingen.de/uktmedia/Mitarbeiter/PDF_Archiv/Nachsorge+und+Komplikationen.pdf



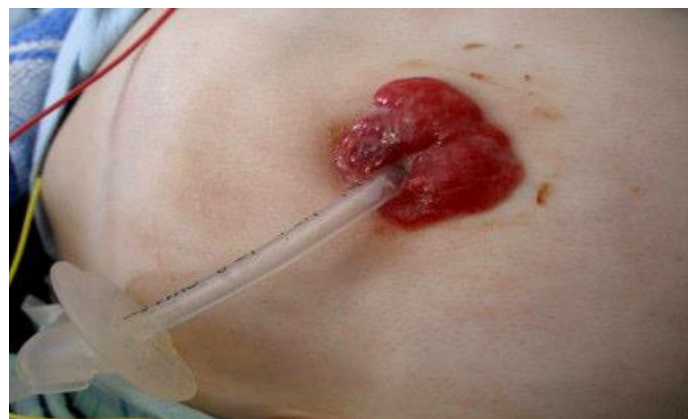Slika 3.3.1.4. „Buried bumper“ sindrom

Izvor: https://www.medizin.uni-tuebingen.de/uktmedia/Mitarbeiter/PDF_Archiv/Nachsorge+und+Komplikationen.pdf



Slika 3.3.1.5. Proklizavanje cijevi

Izvor: https://www.uk-essen.de/uploads/media/Komplikationen_Ernahrungssonden_Lainka_EndoskopieSeminar_2012.pdf



Slika 3.3.1.6. Hipergranulacija

Izvor: https://www.medizin.uni-tuebingen.de/uktmedia/Mitarbeiter/PDF_Archiv/Nachsorge+und+Komplikationen.pdf

4. Zdravstvena njega bolesnika sa PEG sondom

4.1. Postupci medicinske sestre/tehničara prije zahvata

Intervencije medicinske sestre/tehničara koje prethode endoskopskom zahvatu podrazumijevaju razgovor s bolesnikom i pripremu endoskopske sale s pripadajućim uređajima i opremom. Cilj razgovora s bolesnikom je prikupljanje potrebnih osobnih podataka te pismenoga pristanka koji nazivamo informirani pristanak budući da njegovim potpisivanjem bolesnik potvrđuje da je dao točne podatke o svojoj bolesti, dobio sve informacije o postupku i mogućim komplikacijama. Ako se zahvat izvodi djeci do 18 godina, obavezan je potpis roditelja, zakonskoga zastupnika ili zakonskoga skrbnika na pismenom pristanku. Provjeriti svu dokumentaciju. Intervjuom procijeniti psihosocijalne čimbenike. Provjeriti vrijeme proteklo od posljednjeg uzimanja hrane i tekućine. Provjeriti postojeću terapiju i vrijeme proteklo od posljednjeg uzimanja lijekova. Provjeriti čuje li bolesnik dobro ili nosi slušni uređaj, ima li zubnu protezu (potrebno ju je izvaditi), ima li ugrađenu valvulu te je li i kada dobio profilaktičku antibiotsku terapiju. Provjeriti pokretljivost bolesnika (pokretan, nepokretan, slabo pokretan) zbog osiguravanja pomoći pri postavljanju bolesnika u pravilan položaj. O prikupljenim podacima izvijestiti liječnika gastroenterologa. [8]

4.2. Postupci medicinske sestre/tehničara tijekom postupka

- postaviti bolesnika na lijevi bok i namjestiti mu glavu u sagitalnu ravninu, blago je pomaknuti naprijed i dolje prema ležaju
- kod izvođenja terapijskog zahvata kao što je perkutana endoskopska gastrostoma (PEG) potrebno je da bolesnik leži na leđima
- postaviti usnik u usta, cijelo vrijeme pridržavati usnik (na taj se način sprječava oštećenje endoskopa - odnosno ugriz uređaja)
- asistirati liječniku prema unaprijed dogovorenom redoslijedu te izvršavati radnje u stalnoj komunikaciji s liječnikom gastroenterologom
- liječnik uvodi endoskop kroz usnik i obavlja potrebne radnje za izvođenje perkutane endoskopske gastrostome, a medicinska sestra pridržava endoskop s vlažnom

kompresom, mijenjajući pokrete ruke (naprijed, nazad) prema naputku gastroenterologa

- tijekom zahvata promatrati boju kože, crvenilo, disanje, razinu svijesti, udobnost bolesnika, mogući odgovor bolesnika na zahvat (bol, povraćanje). Ako se zahvat provodi u anesteziji, tada promatranje bolesnika obavlja anesteziološki tim, liječnik i anesteziološki tehničar
- omogućiti emocionalnu potporu bolesniku tijekom zahvata (s njime prije zahvata dogovoriti pokazivanje eventualnog nepodnošenja zahvata, davanjem znakova poput stiskanja ruke ili treptanje očima) [8]

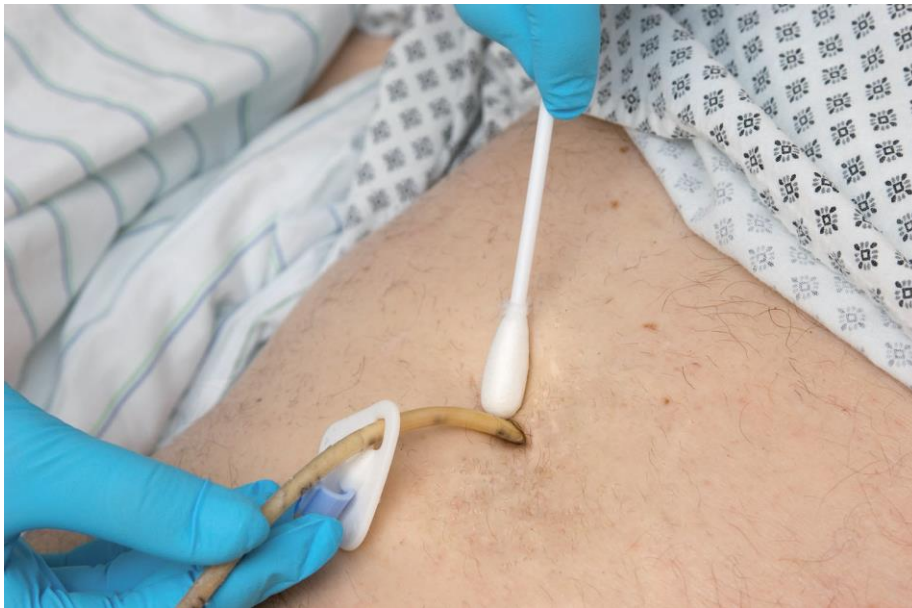4.3. Postupci medicinske sestre/tehničara nakon zahvata

- pri zahvatu pod anestezijom osigurati razbuđivanje pod nadzorom
- osigurati pravilnu dezinfekciju endoskopske sale i endoskopa te njegovo skladištenje [8]
- premještaj pacijenta u bolesničku sobu
- pacijenta udobno smjestiti u krevet
- primjena ordinirane terapije prema odredbi liječnika [9]
- s davanjem hrane i tekućina može se započeti 24 sata nakon postavljanja, ako nema nikakvih znakova u obliku lokalnog crvenila, otekline, mučnine, povraćanja, proljeva, bolova u trbuhu [10]
- promatrati pacijenta tijekom hranjenja
- promatrati izgled pacijenta, pratiti disanje i pojavu kašlja
- procjena općeg stanja pacijenta
- toaleta stome i održavanje prohodnosti PEG sonde [9]

4.3.1. Njega stome

Perkutanu gastrostomu potrebno je svakodnevno lagano rotirati da se spriječi urastanje tkiva oko cijevi i omogućiti kruženje zraka. Čisti se, ako nije drukčije određeno, dva puta dnevno. Koža oko gastrostome može postati crvena, bolna, naborana ako se ne održava kako treba, jer želučani sadržaj može istjecati oko cijevi i tako iritirati kožu. Stoga kožu oko cijevi treba svakodnevno čistiti blagim sapunom i toplom vodom i dobro posušiti. [10]

- svakodnevni pregled mjesta uboda od crvenila, upale i otekline
- svakodnevno čišćenje stome vatenim štapićima i antiseptikom (Slika 4.3.1.1.)
- svakodnevna njega kože sapunom i vodom
- svakodnevno okretanje sonde u stomi
- jednom tjedno kontrola volumena balona
- balon ne puniti sa zrakom [7]

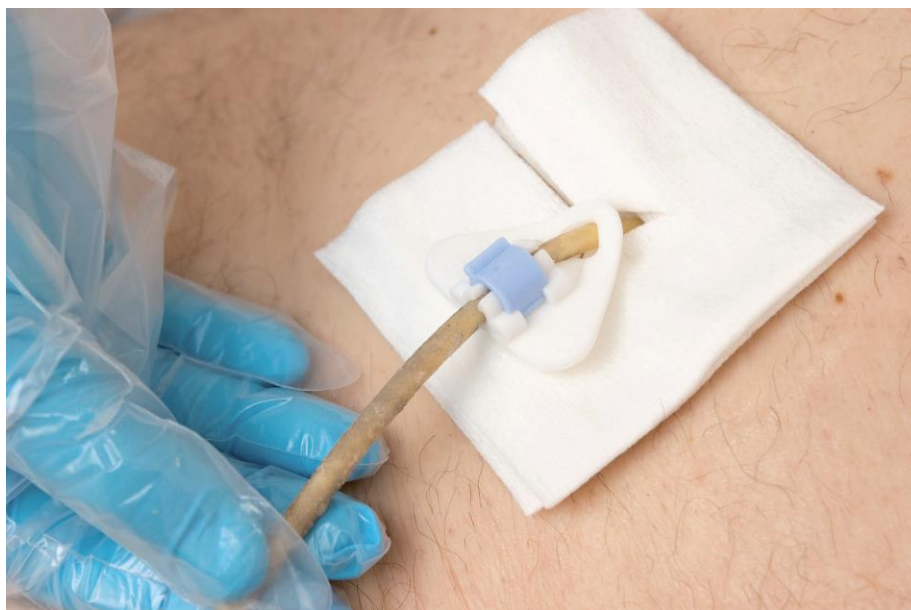

Slika 4.3.1.1. Prikaz čišćenja stome

Izvor: <https://www.menschundmedien.de/pflege/B6-Schulungseinheit%20PEG,%20Mitarbeiter-Handout.pdf>

4.3.2. Mijenjanje obloga PEG sonde

- svakodnevno mijenjanje sterilnih obloga u fazi zacjeljivanja (Slika 4.3.2.1.)
- kod dobrog stanja rane mijenjati obloge svakih 2-3 dana
- potrebno je učvršćivanje sonde
- kod dobrog stanja kože na mjestu uboda ranu nije potrebno dirati
- svakodnevno praćenje stome i mobilizacija sonde [7]

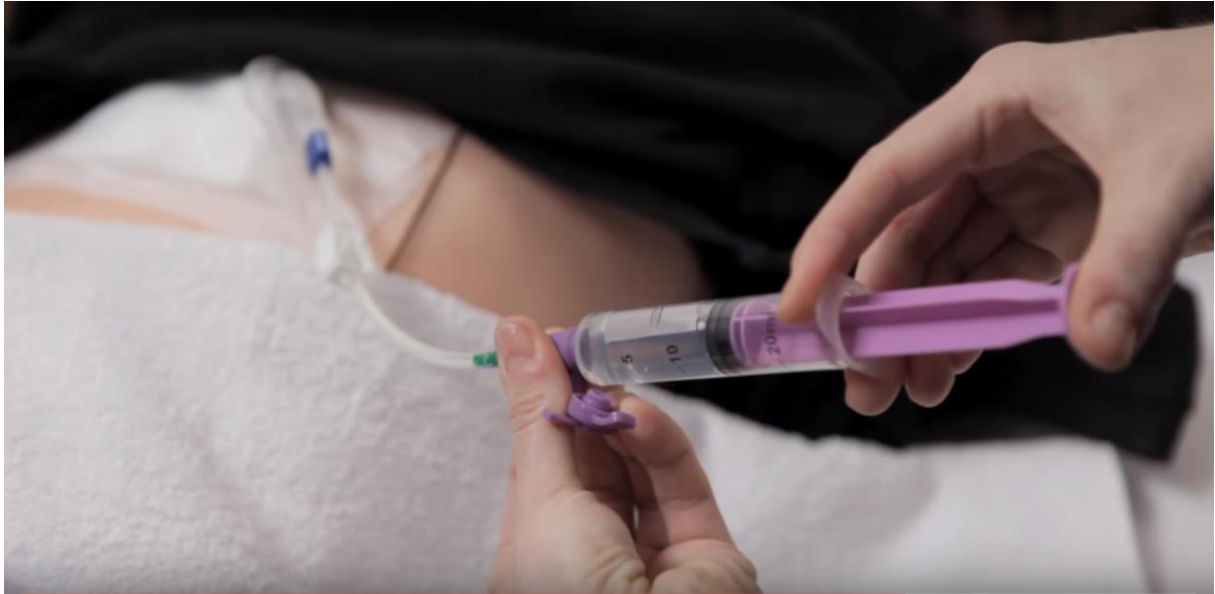

Slika 4.3.2.1 Prikaz mijenjanja sterilnih obloga

Izvor: <https://www.menschundmedien.de/pflege/B6-Schulungseinheit%20PEG,%20Mitarbeiter-Handout.pdf>

4.3.3. Ispiranje PEG sonde

- nakon spavanja, prije prvog hranjenja
- prije i poslije svakog hranjenja
- kod svake promjene hrane - boce
- prije i poslije svakog davanja lijeka
- kod dužeg prekida hranjenja PEG sondom
- najmanje tri puta dnevno
- primjerena tekućina za ispiranje: fiziološka otopina, obična voda ili svježe kuhana, ohlađena voda (Slika 4.3.3.1.)
- nije pogodno za ispiranje: čaj i voćni sokovi [7]



Slika 4.3.3.1. Prikaz ispiranja sonde

Izvor: <https://www.youtube.com/user/nutriciaDACH/about>

5. Prehrana bolesnika putem PEG-a

S davanjem hrane i tekućina može se započeti 24 sata nakon postavljanja, ako nema nikakvih znakova u obliku lokalnog crvenila, otekline, mučnine, povraćanja, proljeva, bolova u trbuhu. [10]

Nakon postavljanja PEG-a konzultirati dijetetičara ili medicinsku sestru koji će dati upute o dovoljnom unosu kvalitetnih hranjivih namirnica, količine tekućine, kao i vitamina i minerala. Na tržištu postoje gotovi hranjivi preparati koji se mogu koristiti putem PEG-a. [11]

Način i postupak prehrane putem PEG-a:

- prije hranjenja pacijenta obavezno oprati ruke
- prije unosa hrane provjeriti položaj katetera, je li dobro pričvršćen (pratiti oznake na cijevi)
- hrana se priprema u blenderu da bude tekuća, temperature oko 37° C
- može se davati gotov farmaceutski pripravak, preparati u obliku praha ili tekućine kojima se dodaje voda, čaj, mlijeko
- poželjno je da pacijent bude u sjedećem položaju u stolici ili krevetu
- hrana se daje polako
- ukoliko se pacijent počne daviti ili ima problema s disanjem, odmah prekinuti hranjenje
- nakon svakog obroka daje se i oko 30-50 ml vode [11]

5.1. Metode hranjenja

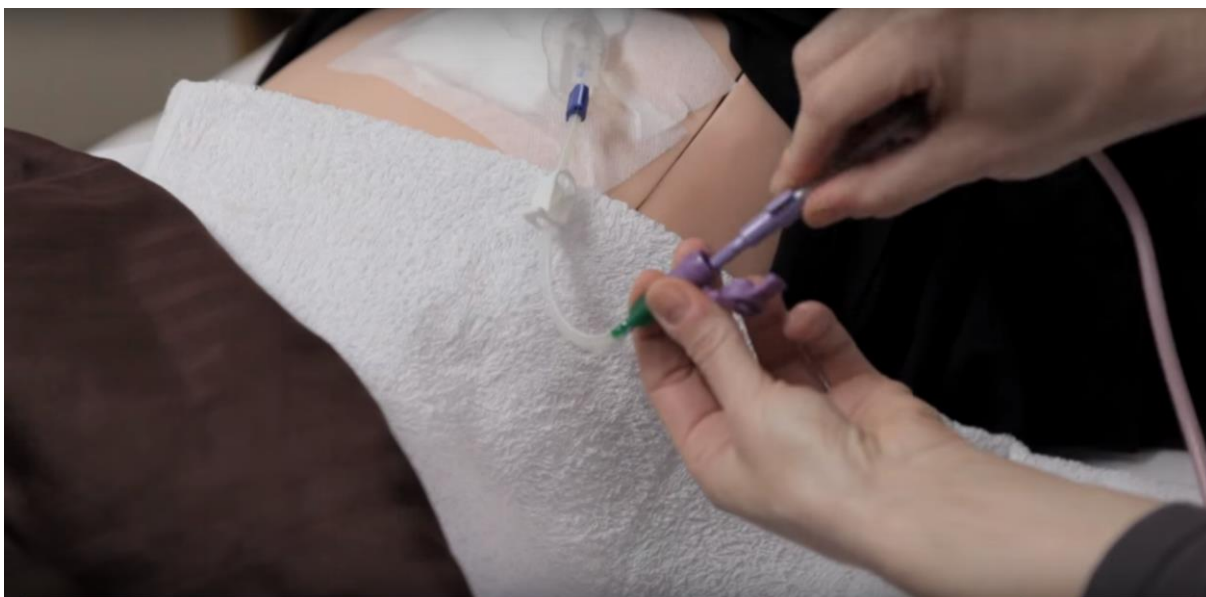- hranjenje pomoću gravitacijskog seta
- hranjenje pomoću enteralne pumpe
- hranjenje pomoću štrcaljke (bolus metoda)

5.1.1. Hranjenje pomoću gravitacijskog seta

Potreban je gravitacijski sustav za hranjenje, hrana, tekućina/voda. Treba slijediti upute proizvođača prilikom spajanja sustava s vrećicom na perkutanu gastrostomu i zatim ispustiti zrak iz sustava. Vrećicu s hranom objesiti na stalak 60cm iznad glave bolesnika i regulirati protok hrane te poštovati vrijeme hranjenja. Treba paziti da ne istekne cjelokupni sadržaj kako nepotreban zrak iz sustava ne bi opteretio želudac i tako prouzročio tegobe. Nakon hranjenja, perkutanu gastrostomu treba isprati 60-mililitarskom štrcaljkom, ispunjenom vodom (30-50ml). Otvor perkutane gastrostome uvijek treba biti zatvoren kad nije u uporabi. [10]

Izvođenje:

- priprema pribora i materijala: dezinficijens za ruke, hrana, čaša vode, stalak, ručnik ili papir
- postaviti bolesnika u povišen položaj (30°-45°)
- uz bolesnički krevet postaviti povišeni stalak na koji se objesi boca ili vrećica sa hranom
- ručnikom ili papirom prekriti pacijentu mjesto gdje će se izvoditi spajanje sistema sa sondom
- otvoriti čep na sondi
- kod spajanja sistema na sondu, otvoriti zatvarač na sondi, a nakon odvajanje sistema od sonde zatvarač zatvoriti (Slika 5.1.1.1.)
- otpustiti zatvarač na sistemu i regulirati brzinu hranjenja
- nakon hranjenja sonda se mora isprati vodom (30-50ml)



Slika 5.1.1.1. Prikaz priključivanja cijevi sistema na PEG sondu

Izvor: <https://www.youtube.com/user/nutriciaDACH/about>

5.1.2. Hranjenje pomoću enteralne pumpe

Potreban je sistem za hranjenje pumpom, hrana, tekućina/voda. Pumpu treba postaviti na odgovarajući stalak, staviti hranu u sustav za hranjenje i ispustiti zrak, a zatim slijediti upute proizvođača pumpe i odabrati sistem hranjenja. Nakon hranjenja pumpu treba odvojiti od perkutane gastrostome i isprati vodom sustav za hranjenje. Perkutanu gastrostomu treba isprati 60-mililitarskom štrcaljkom vode (30-50ml), prilikom manipulacije cijevi držati zatvorene. [10]

Izvođenje:

- priprema pribora i materijala: dezinficijens za ruke, hrana, čaša vode, stalak, enteralna pumpa, ručnik ili papir
- postaviti bolesnika u povišen položaj (30°-45°)
- uz bolesnički krevet postaviti povišeni stalak na koji se objesi boca ili vrećica sa hranom, te u donjem dijelu stalka pričvrsti enterelna pumpa (Slika 5.1.2.1.)(Slika 5.1.2.2.)
- ručnikom ili papirom prekriti pacijentu mjesto gdje će se izvoditi spajanje sistema sa sondom
- otvoriti čep na sondi

- kod spajanja sistema na sondu, otvoriti zatvarač na sondi, a nakon odvajanje sistema od sonde zatvarač zatvoriti
- otpustiti zatvarač na sistemu
- programiranje brzine protoka hrane prema nekoliko parametara (vrijeme, količina, itd.)
- nakon hranjenja sonda se mora isprati vodom (30-50ml)



Slika 5.1.2.1. Prikaz pumpe za hranjenje

Izvor: <https://www.youtube.com/user/nutriciaDACH/about>



Slika 5.1.2.2. Prikaz umetanja cijevi sistema u pumpu za hranjenje

Izvor: <https://www.youtube.com/user/nutriciaDACH/about>

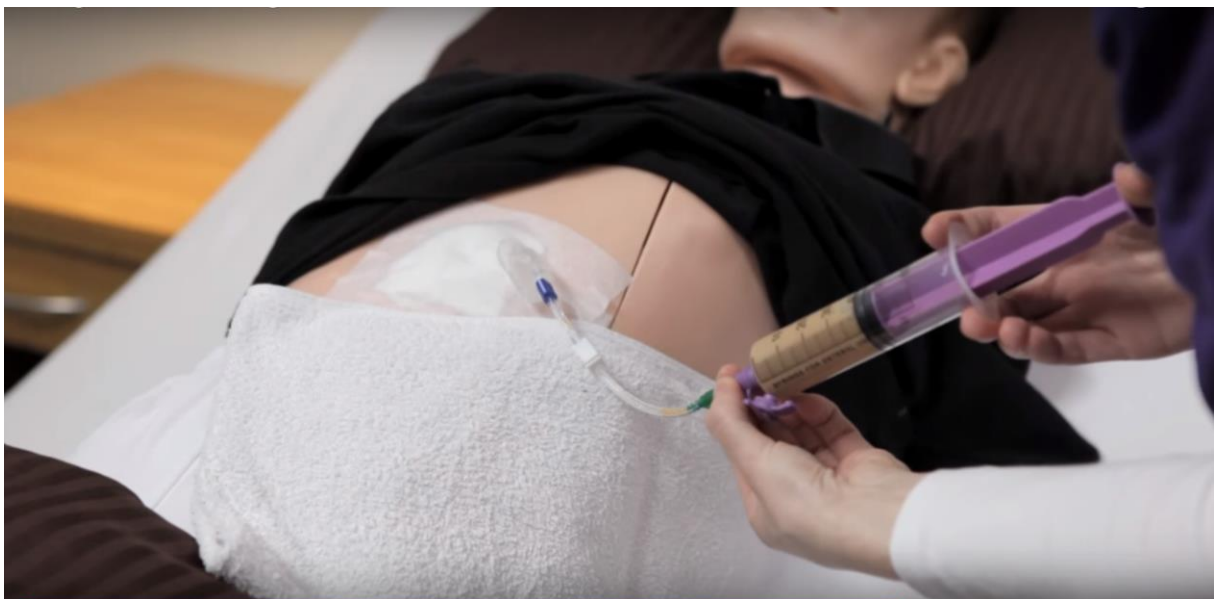5.1.3. Hranjenje pomoću štrcaljke (bolus metoda)

Potrebna je 60-mililitarska štrcaljka, hrana, tekućina/voda. Hranu treba navući u štrcaljku, spojiti je sa cijevi i polako, bez sile utiskivati sadržaj. Cijev perkutane gastrostome zatvaramo zatvaračem (koji je na njoj) svaki put kada odvajamo štrcaljku od cijevi i punimo je hranom. Brzina hranjenja trebala bi biti kao i kada bi bolesnik mogao sam uzimati hranu na usta (ni prebrzo, ni presporo). Perkutanu gastrostomu, na isti način kao i kod prethodnih metoda, ispiremo nakon hranjenja. Količina hrane po obroku iznosi 100-400ml. Štrcaljku i ostali pribor treba oprati i posušiti. [10]

Hranjenje pomoću štrcaljke naročito je pogodno za mobilne pacijente. Oni si na taj način za vrijeme putovanja mogu davati potrebnu količinu hrane bez potrebe nošenja gravitacijskog seta ili enteralne pumpe. Bolus metodom daje se do 300ml hrane, zbog toga se hrana daje svakih 3-4 sata. Neprikladno je kada se koristi tanko crijevo zbog sporog protoka hrane kroz crijevo. Za nepokretne i somnolentne pacijente ova metoda je neprikladna zbog njihove nesposobnosti manipulacije štrcaljkom, sondom i hranom. [7]

Izvođenje:

- priprema pribora i materijala: dezinficijens za ruke, hrana, čaša vode, štrcaljka, ručnik ili papir
- postaviti bolesnika u povišen položaj (30°- 45°)
- ručnikom ili papirom prekriti pacijentu mjesto gdje će se izvoditi spajanje štrcaljke sa sondom
- otvoriti čep na sondi
- kod spajanja štrcaljke na sondu, otvoriti zatvarač na sondi, a nakon odvajanje štrcaljke od sonde zatvarač zatvoriti (Slika 5.1.3.1.)
- hranu plasirati polagano
- nakon hranjenje sonda se mora isprati vodom (30-50ml)



Slika 5.1.3.1. Unos hrane putem štrcaljke

Izvor: <https://www.youtube.com/user/nutriciaDACH/about>

6. Davanje lijekova kroz perkutanu gastrostomu

Putem perkutane gastrostome mogu se davati i lijekovi koji trebaju biti usitnjeni i rastvoreni u mlakoj vodi ili u tekućem obliku. Kapsule se ne daju tim putem. [10]

Medicinska sestra treba provoditi standardizirani postupak „Pet pravila“ za primjenu lijekova čijim se odrednicama osigurava pravilna primjena lijekova. Navedena provjera traje od 1-3 minute.

Planiranje i provođenje postupka:

1. PRAVI PACIJENT

- identificirati pacijenta: direktnim pitanjem -„Kako se zovete?“, u slučaju nemogućnosti komunikacije s pacijentom provjeriti - pomoću identifikacijske narukvice, provjerom dokumentacije, uvažavati kognitivne sposobnosti pacijenta

2. PRAVI LIJEK

- usporediti ime propisanog lijeka s imenom lijeka na originalnom pakiranju
- provjeriti rok trajanja
- provjeriti miris, boju, izgled, svojstva

3. PRAVA DOZA

- odabrati i pripremiti propisanu dozu
- provjeriti ordiniranu dozu s uputama proizvođača (minimalna i maksimalna doza)

4. PRAVO VRIJEME

- ordinirani lijek primijeniti u propisano vrijeme

5. PRAVI NAČIN

- provjeriti način primjene propisanog lijeka na terapijskoj listi
- usporediti ih s uputama koje se nalaze u originalnom pakiranju
- poštivati upute proizvođača (prije jela, poslije jela, tijekom jela)
- dokumentirati primjenu lijeka [9]

Izvođenje:

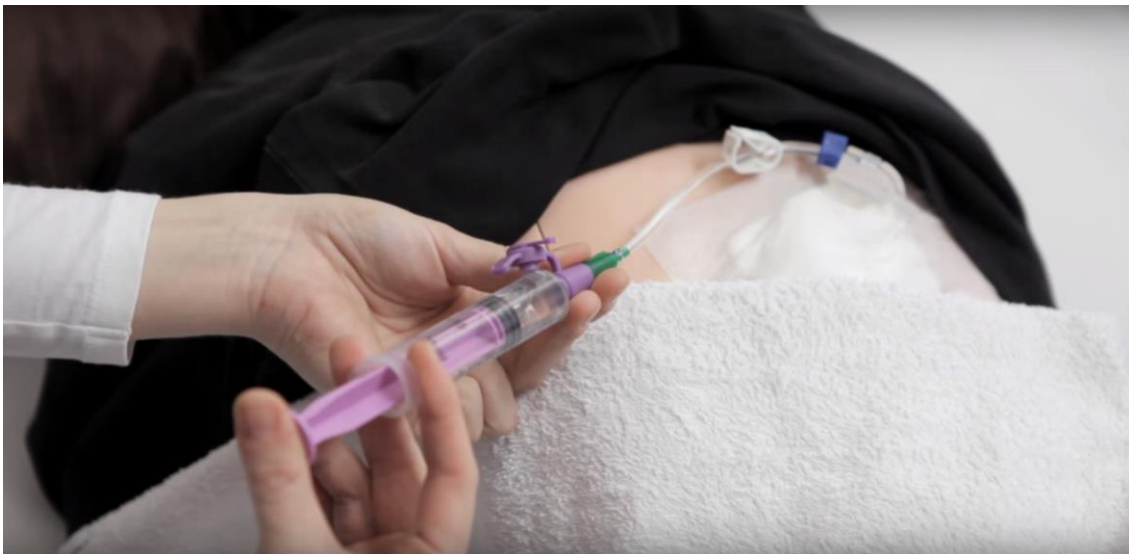- priprema pribora i materijala: dezinficijens za ruke, lijekovi, dvije čaše vode, štrcaljka, drobilica, ručnik ili papir (Slika 6.1.)
- postaviti bolesnika u povišen položaj (30°- 45°)
- ručnikom ili papirom prekriti pacijentu mjesto gdje će se izvoditi spajanje štrcaljke sa sondom

- otvoriti čep na sondi
- kod spajanja štrcaljke na sondu, otvoriti zatvarač na sondi, a nakon odvajanje štrcaljke od sonde zatvarač zatvoriti (Slika 6.2.)
- nakon davanja lijekova sonda se mora isprati vodom (30-50ml)



Slika 6.1. Prikaz pribora

Izvor: <https://www.youtube.com/user/nutriciaDACH/about>



Slika 6.2. Unos lijekova putem štrcaljke

Izvor: <https://www.youtube.com/user/nutriciaDACH/about>

7. Moguće poteškoće kod pacijenta s PEG-om i sestrinske dijagnoze

Kod pacijenta sa PEG-om zbog prirode zahvata moguće je niz komplikacija i iz toga proizlaze slijedeće sestrinske dijagnoze i intervencije.

Osjetljivost kože oko stome

Znakovi:

- crvenilo
- svrbež bez znakova infekcije

Uzroci:

- iritacija od curenja uz sondu
- nedostatak higijene
- branik previše utisnut u kožu
- zadržavanje vlage zbog zavoja

Intervencije:

- pravilna higijena
- redovito praćenje
- obavijestiti liječnika ako potraje [12]

Infekcija

Znakovi:

- crvenilo
- upala
- toplina na mjestu infekcije
- vrućica
- iscjedak

Uzroci:

- loši aseptički uvjeti kod umetanja ili onečišćenje sonde te nepravilne metode kod umetanja sonde
- prateće bolesti: dijabetes, pretilost, pothranjenost, kronična terapija steroidima ili imunosupresivima

Intervencije:

- pravilna higijena
- odrediti tip bakterijske infekcije
- obavijestiti liječnika za terapiju
- redovito praćenje i revidiranje [12]

Oštećenje kože

Znakovi:

- crvenilo
- iritacija
- oštećenje kože

Uzroci:

- istjecanje želučane tekućine
- previše stisnut sigurnosni prsten
- previše zavoja i loša higijena
- povećanje težine ili povećan obujam abdomena

Intervencije:

- pravilna higijena
- procjena količine istjecanja želučanog sadržaja
- razmatranje da li je potrebno promijeniti sondu
- kontaktirati liječnika
- uzeti bris rane [12]

Hipergranulacija

Znakovi:

- ružičasto do crveno obraslo tkivo
- krvarenje

Uzroci:

- trenje ili peckanje oko stome ili povlačenje cijevi prema dolje uzrokujući rast tkiva oko otvora stome

Intervencije:

- pravilna higijena
- rukovati sa sondom nježno i pozicionirati je iznad stome
- kontaktirati liječnika za terapiju [12]

„Buried bumper“ sindrom

Znakovi:

- ulceracije
- krvarenje
- curenje
- infekcije
- nepokretnost katetera
- bol kod hranjenja ili nemogućnost hranjenja

Uzroci:

- potpuni ili djelomični rast tkiva preko unutrašnjeg fiksatora
- pothranjenost
- loše zarastanje rane
- značajan porast težine

Intervencije:

- liječnička intervencija kako bi se potvrdilo stanje i uklonio zarasli fiksator
- sindrom se može spriječiti okretanjem tube sa redovitim praćenjem stome [12]

Curenje uz stomu

Znakovi:

- povećan otvor stome
- prekomjerna vlaga oko stome sa ili bez crvenila ili oštećenja kože
- vlažni zavoji

Uzroci:

- promjena težine može promijeniti napetost branika i uzrokovati curenje
- nedovoljno napunjen balon
- neispravno postavljena sonda
- opstipacija koja odgađa pražnjenje želuca

Intervencije:

- ispraviti položaj sonde
- provjeriti balon i napuniti ga na propisnu razinu
- davati lijekove protiv opstipacije
- pravilna higijena [12]

Začepljenje sonde

Znakovi:

- hrana i lijekovi ne mogu istjecati ili imaju usporeni tok
- nemogućnost čišćenje sonde vodom
- nemogućnost povlačenje sadržaja želuca

Uzroci:

- lijekovi koji nisu bili dovoljno usitnjeni
- nedovoljno ispiranje cijevi
- interakcija nekompatibilnih lijekova primjenjivanih u isto vrijeme
- dotrajalost cijevi ili balona
- puknuti balon koji blokira cijev
- izvijanje cijevi

- veličina cijevi

Intervencije:

- davati lijekove jedan po jedan sa ispiranjem između
- ispiranje između hranjenja i davanja lijekova
- koristiti tekuće lijekove ako je moguće
- fino usitniti ili rastopiti lijekove
- koristiti toplu vodu i gazirana pića
- provjeriti izvijanje cijevi
- zamijeniti sondu čim prije kako bi se smanjili problemi [12]

Iskliznuće cijevi

Znakovi:

- cijev je iskliznula ili je iščupana

Uzroci:

- ispražnjen balon
- sonda sa greškom
- sonda je iskliznula prilikom postavljanja
- pacijent je izvukao cijev

Intervencije:

- prestanak hranjenja ako se sumnja na pomak cijevi
- zamijeniti sondu čim prije da se izbjegne zatvaranje otvora stome
- ako je sonda stara manje od četiri tjedna od umetanja potražiti pomoć liječnika [12]

Visok rizik za aspiraciju

Uzroci:

- povećan intragastrični tlak
- hranjenje putem sonde

- situacije kada gornji dio tijela nije u odgovarajućoj visini
- smanjena razina svijesti
- prisutnost traheostome i endotrahealne kanile
- davanje lijekova
- aparat za zube
- povećan zaostatak hrane u želucu
- nepotpuno zatvaranje donjeg ezofagealnog sfinktera
- problemi sa gutanjem
- gastrointestinalna tuba
- operacije ili ozljede lica, usne šupljine i vrata
- depresivni kašalj i refleks gušenja
- smanjen gastrointestinalni motilitet
- odgođeno pražnjena želuca

Intervencije:

- praćenje disanja brzine, dubine i napora. Primijetiti znakove aspiracije kao što je dispneja, kašalj, cijanoza, teško disanje ili vrućica. Znakove aspiracije treba otkriti što prije kako bi se spriječile daljnje komplikacije i započelo liječenje koje može spasiti život.
- auskultirati pluća prije i poslije hranjenja, pratiti pojavljivanje pucketanja ili hripanje
- praćenje vitalnih znakova
- kod hranjenja rizičnih pacijenata aspirator neka bude na dostupan, aspirirati odmah ako dođe do aspiracije
- zaglavlje kreveta treba biti povišeno tijekom hranjenja i barem pola sata nakon hranjenja, održavanje sjedećeg položaja nakon hranjenja može pomoći u smanjivanju aspiracijske pneumonije kod starijih osoba
- primijetiti prisutnost mučnine, povraćanja ili proljeva, kod mučnine dati antiemetike
- osluškivati zvukove u crijevima, pratiti ako su smanjeni, odsutni ili hiperaktivni. Smanjeni ili odsutni zvukovi crijeva mogu ukazivati na začepljena crijeva s mogućim povraćanjem i aspiracijom, pojačani piskavi zvukovi crijeva mogu ukazati na mehaničku opstrukciju crijeva s mogućim povraćanjem i aspiracijom
- primijetiti povećanje i povećanu krutost abdomena
- ako pacijent pokazuje simptome mučnine i povraćanja staviti ga u bočni položaj

- tijekom enteralnog hranjenja položaj pacijenta i zaglavlje kreveta trebaju biti povišeni 30° do 40° i održavati 30 do 45 minuta poslije hranjenja. Održavanje glave pacijenta povišenom pomaže hrani u zadržavanju u želucu i smanjuje se učestalost aspiracije
- prekinuti hranjenja kod okretanja ili premještaja pacijenta. Kod okretanja ili premještanja pacijenta teško je držati glavu u povišenom položaju kako bi se spriječila regurgitacija i moguća aspiracije
- pratiti pacijente koji mogu izgubiti stanje svijesti, stariji pacijenti mogu imati povećanu incidenciju aspiracije s promijenjenom razinom svijesti
- uspostaviti planove intervencija kod hitnih situacija
- nabaviti aspirator za kućnu upotrebu ako je potrebno
- naučiti skrbnika ili obitelj kako učinkoviti koristiti aspiracijski uređaj
- naučiti pacijenta i obitelj znakove aspiracije i mjere opreza kako bi se spriječila aspiracija
- naučiti pacijenta i obitelj kako sigurno vršiti hranjenje putem sonde [13]

8. Zaključak

Kod pacijenata koji zbog opstrukcije gornjeg dišnog ili gastrointestinalnog sustava nisu u mogućnosti putem usta unijeti kalorijski dovoljno hrane za metaboličke potrebe PEG sonda je najprihvatljivija i najsigurnija metoda dugotrajne enteralne prehrane.

Perkutana endoskopska gastrostoma je tehnički relativno jednostavna i brza metoda, koja ne zahtijeva opću anesteziju, čime se izbjegavaju često otežane intubacije, a za bolesnike je prihvatljiva po udobnosti i manjoj mogućnosti komplikacija.

Nakon ugradnje PEG sonde medicinska sestra mora promatrati i komunicirati sa pacijentom, jer negativni znakovi koje ona blagovremeno primijeti i nakon toga poduzme radnje za otklanjanje istih mogu spriječiti mnoge veće probleme, te se mora pravilno brinuti o toaleti stome i održavati prohodnost PEG sonde. Primjenjivati lijekove za sprečavanje ili smanjivanje mogućih komplikacija.

Zdravstveni tim ima za zadatak psihološke pripreme i bolesnika i njegove obitelji, za prihvaćanje takvog načina prehrane, jer hranjenje putem PEG sonde može predstavljati značajan psihološki teret, odnosno za bolesnika biti vrlo uznemirujuće.

Kontinuirani proces učenja i prilagodbe pacijenata sa PEG sondom je vrlo važan, tako da je potrebna i važna cjelovita suradnja zdravstvenog tima i dobro profesionalno umrežavanje s uslugama izvan bolničkog okruženja (služba za dijetalnu prehranu, patronaža, palijativa, bolnica).

Dosadašnja iskustva pokazuju da se obitelj i sam bolesnik vrlo brzo nauče pravilnom hranjenju putem PEG sonde i pravilnoj njezi stome, te prepoznavanju i otklanjanju mogućih komplikacija, tako da boravak izvan bolnice, odnosno kod kuće za bolesnika nije problematičan.

PEG možemo nazvati sigurnom, efikasnom i korisnom metodom dugotrajnog enteralnog hranjenja i etički prihvatljivom metodom, zadovoljavajuće niskog morbiditeta.

9. Literatura

- [1] <http://www.singipedia.singidunum.ac.rs/content/1587-Perkutana-endoskopska-gastrostoma> Perkutana endoskopska gastrostoma, dostupno 01.05.2016.
- [2] P. Keros, M. Pećina, M. Ivančić-Košuta: Temelji anatomije čovjeka, Naprijed, Zagreb, 1999.
- [3] <http://hrcak.srce.hr/file/148163> Mogućnosti enteralne prehrane kod bolesnika s tumorom usne šupljine i orofarinksa, dostupno 01.05.2016.
- [4] <https://bib.irb.hr/prikazi-rad?&rad=185268> Liječnički vjesnik: glasilo Hrvatskoga liječničkog zbora 125 (2003), dostupno 01.05.2016.
- [5] <http://stiftungnoah.de/magensonden/reportagen/sondenarten/> Magensonden, dostupno 01.05.2016.
- [6] <http://www.wjgnet.com/2150-5330/full/v4/i4/119.htm> World Journal of Gastrointestinal Pathophysiology, dostupno 01.05.2016.
- [7] <https://www.nutricia.de/home> Nutricia, dostupno 01.05.2016.
- [8] J. Brljak i suradnici: Zdravstvena njega u gastroenterologiji s endoskopskim metodama, Medicinska naklada, Zagreb, 2013.
- [9] S. Šepec i suradnici, Standardizirani postupci u zdravstvenoj njezi, HKMS I izdanje, http://www.hkms.hr/data/1316431523_388_mala_stand.postupci-kompletno.pdf, dostupno 01.05.2016.
- [10] http://www.zzjzpgz.hr/nzl/94/unjetno_hranjenje.htm Kad ne može na usta, Narodni zdravstveni list, dostupno 01.05.2016.
- [11] http://palijativna-skrb.hr/down/Perkutana_endoskopska_gastrostoma.pdf Palijativna skrb, dostupno 01.05.2016.
- [12] http://www.ct.gov/dds/lib/dds/health/np_09_1gastrostomy_tubes.pdf Care of Persons With Gastrostomy Tubes, dostupno 30.08.2016.
- [13] <http://nursinginterventionsrationales.blogspot.hr/2013/07/risk-for-aspiration.html> Nursing Interventions and Rationales, dostupno 30.08.2016.

- [14] <http://nanda-nursing-care-plan.blogspot.hr/2012/06/nursing-diagnosis-for-gastrostomy.html> Nanda nursing care plan, dostupno 01.05.2016.
- [15] <http://www.registerednursern.com/nursing-care-plan-diagnosis-interventions-risk-for-aspiration-impaired-swallowing-ineffective-swallowing-difficulty-swallowing-dysphagia-peg-tube-feeding-and-difficulty-chewing/> Registered Nurse RN, dostupno 01.05.2016.
- [16] http://c.ymcdn.com/sites/www.wocn.org/resource/resmgr/Publications/Mgmt_of_G-Tube_Complications.pdf Clinician Education, dostupno 01.05.2016.
- [17] <http://www.drugs.com/cg/how-to-use-and-care-for-your-peg-tube.html> Drugs, dostupno 01.05.2016.
- [18] <http://www.nursingtimes.net/nursing-practice/specialisms/nutrition/peg-feeding-tube-placement-and-aftercare/5050494.article> Nursingtimes, dostupno 01.05.2016.
- [19] <https://www.youtube.com/user/nutriciaDACH/about> Nutrica/YouTube, dostupno 01.05.2016.
- [20] <http://www.onmeda.de/behandlung/magensonde.html> Onmeda, dostupno 01.05.2016.
- [21] https://www.uk-essen.de/uploads/media/Komplikationen_Ern%C3%A4hrungs sonden__Lainka__Endoskopie seminar_2012.pdf Universitätsklinikum Essen, dostupno 01.05.2016.
- [22] <http://www.laphirurg.rs/materijal/vise-informacija/sta-treba-znati-peg.pdf> Perkutane endoskopske gastrostome - nega i ishrana, dostupno 01.05.2016.
- [23] <http://www.ncbi.nlm.nih.gov/pmc/articles/PMC3136860/> JL Ponsky, The Development of PEG, dostupno 01.05.2016.
- [24] <https://www.menschundmedien.de/pflege/B6-Schulungseinheit%20PEG,%20Mitarbeiter-Handout.pdf> Menschundmedien, dostupno 01.05.2016.
- [25] <http://www2.kclj.si/i kn/INFO/ALS/00016b-000202.pdf> Življenje z gastrostomo, dostupno 01.05.2016.
- [26] http://medmovie.com/topic/gml_0002/correct-peg-tube-placement-using-the-push-technique/ Medmovie, dostupno 01.05.2016.

- [27] http://www.createmedic.co.jp/english/products_detail/id=346&contents_type=62
Createmedic, dostupno 01.05.2016.
- [28] <http://sestrinstvo.kbcm.hr/izvjesce-s-radionice-perkutana-endoskopska-gastrostoma-peg/> dostupno 01.05.2016.
- [29] <http://what-when-how.com/nursing/the-digestive-system-structure-and-function-nursing-part-1/> dostupno 01.05.2016.
- [30] <http://www.refluxcentar.com/oboljenja/anatomija-i-fiziologija-gornjeg-digestivnog-trakta/> dostupno 01.05.2016.
- [31] <http://www.hdkm.hr/higijena-ruku/> Hrvatsko društvo za kliničku mikrobiologiju, dostupno 01.05.2016.
- [32] <http://www.obzornikzdravstvenenege.si/2004.38.4.347> Kakovost življenja bolnika z gastrostomo, dostupno 01.05.2016.
- [33] R. Mladina i suradnici: Otorinolaringologija, Školska knjiga, Zagreb, 2008.

10. Popis slika

Slika 1.1. Vanjski nastavak PEG-a, Izvor: http://sestrinstvo.kbcm.hr/izvjesce-s-radionice-perkutana-endoskopska-gastrostoma-peg/	1
Slika 1.2. Endoskopska slika PEG-a, Izvor: http://sestrinstvo.kbcm.hr/izvjesce-s-radionice-perkutana-endoskopska-gastrostoma-peg/	1
Slika 2.2.2.1. Prikaz anatomije želuca, Izvor: http://www.refluxcentar.com/oboljenja/anatomija-i-fiziologija-gornjeg-digestivnog-trakta/ ..	6
Slika 3.1. Shematski prikaz dobrog položaja perkutane endoskopske gastrostome i pravilne fiksacije nakon izvlačenja kroz trbušnu stjenku, Izvor: http://hrcak.srce.hr/file/148163	8
Slika 3.1.1.1. Perkutana endoskopska gastrostoma (PEG sonda), Izvor: http://stiftungnoah.de/magensonden/reportagen/sondenarten/	9
Slika 3.1.2.1. Zamjenska sonda, Izvor: http://stiftungnoah.de/magensonden/reportagen/sondenarten/	10
Slika 3.1.3.1. „Button“ sonda, Izvor: http://stiftungnoah.de/magensonden/reportagen/sondenarten/	11
Slika 3.2.1.1. Pribor za postavljanje PEG-a, Izvor: https://www.youtube.com/user/nutriciaDACH/about	12
Slika 3.2.1.2. Markiranje mjesta sonde, Izvor: https://www.youtube.com/user/nutriciaDACH/about	14
Slika 3.2.1.3. Lokalna anestezija, Izvor: https://www.youtube.com/user/nutriciaDACH/about	14
Slika 3.2.1.4. Horizontalna incizija, Izvor: https://www.youtube.com/user/nutriciaDACH/about	15
Slika 3.2.1.5. Uvođenje katetera sa mandrenom, Izvor: https://www.youtube.com/user/nutriciaDACH/about	15
Slika 3.2.1.6. Uvađanje konca kroz kateter u lumen želuca, Izvor: https://www.youtube.com/user/nutriciaDACH/about	16

Slika 3.2.1.7. Hvatanje konca forcepsom, Izvor: https://www.youtube.com/user/nutriciaDACH/about	16
Slika 3.2.1.8. Pričvršćivanje sonde na konac, Izvor: https://www.youtube.com/user/nutriciaDACH/about	17
Slika 3.2.1.9. Izvlačenje konca kroz prednji zid želuca na trbušni zid zajedno sa kateterom, Izvor: https://www.youtube.com/user/nutriciaDACH/about	17
Slika 3.2.1.10. Prsten na sondi ostaje prislonjen na sluznicu želuca, Izvor: https://www.youtube.com/user/nutriciaDACH/about	18
Slika 3.2.1.11. Prikaz fiksiranja sonde, Izvor: https://www.youtube.com/user/nutriciaDACH/about	18
Slika 3.2.1.12. Prikaz zatvarača sonde, Izvor: https://www.youtube.com/user/nutriciaDACH/about	19
Slika 3.2.1.13. Postavljeni ventili i adapteri preko kojih se vrši hranjenje, Izvor: https://www.youtube.com/user/nutriciaDACH/about	19
Slika 3.2.1.14. Prikaz sterilnog prekrivanja, Izvor: https://www.youtube.com/user/nutriciaDACH/about	20
Slika 3.3.1.1. Začepljenje, oštećenje cijevi, Izvor: https://www.medizin.uni-tuebingen.de/uktmedia/Mitarbeiter/PDF_Archiv/Nachsorge+und+Komplikationen.pdf	23
Slika 3.3.1.2. Lokalna infekcija rane, Izvor: https://www.medizin.uni-tuebingen.de/uktmedia/Mitarbeiter/PDF_Archiv/Nachsorge+und+Komplikationen.pdf	23
Slika 3.3.1.3. Velika infekcija i dehiscenca, Izvor: https://www.medizin.uni-tuebingen.de/uktmedia/Mitarbeiter/PDF_Archiv/Nachsorge+und+Komplikationen.pdf	24
Slika 3.3.1.4. „Buried bumper“ sindrom, Izvor: https://www.medizin.uni-tuebingen.de/uktmedia/Mitarbeiter/PDF_Archiv/Nachsorge+und+Komplikationen.pdf	24
Slika 3.3.1.5. Proklizavanje cijevi, Izvor: https://www.uk-essen.de/uploads/media/Komplikationen_Ernahrungssonden_Lainka_Endoskopieseminar_2012.pdf	25
Slika 3.3.1.6. Hipergranulacija, Izvor: https://www.medizin.uni-tuebingen.de/uktmedia/Mitarbeiter/PDF_Archiv/Nachsorge+und+Komplikationen.pdf	25

Slika 4.3.1.1. Prikaz čišćenja stome, Izvor: https://www.menschundmedien.de/pflege/B6-Schulungseinheit%20PEG,%20Mitarbeiter-Handout.pdf	28
Slika 4.3.2.1 Prikaz mijenjanja sterilnih obloga, Izvor: https://www.menschundmedien.de/pflege/B6-Schulungseinheit%20PEG,%20Mitarbeiter-Handout.pdf	29
Slika 4.3.3.1. Prikaz ispiranja sonde, Izvor: https://www.youtube.com/user/nutriciaDACH/about	30
Slika 5.1.1.1. Prikaz priključivanja cijevi sistema na PEG sondu, Izvor: https://www.youtube.com/user/nutriciaDACH/about	33
Slika 5.1.2.1. Prikaz pumpe za hranjenje, Izvor: https://www.youtube.com/user/nutriciaDACH/about	34
Slika 5.1.2.2. Prikaz umetanja cijevi sistema u pumpu za hranjenje, Izvor: https://www.youtube.com/user/nutriciaDACH/about	35
Slika 5.1.3.1. Unos hrane putem štrcaljke, Izvor: https://www.youtube.com/user/nutriciaDACH/about	36
Slika 6.1. Prikaz pribora, Izvor: https://www.youtube.com/user/nutriciaDACH/about	38
Slika 6.2. Unos lijekova putem štrcaljke, Izvor: https://www.youtube.com/user/nutriciaDACH/about	38



IZJAVA O AUTORSTVU
I
SUGLASNOST ZA JAVNU OBJAVU

Završni/diplomski rad isključivo je autorsko djelo studenta koji je isti izradio te student odgovara za istinitost, izvornost i ispravnost teksta rada. U radu se ne smiju koristiti dijelovi tuđih radova (knjiga, članaka, doktorskih disertacija, magistarskih radova, izvora s interneta, i drugih izvora) bez navođenja izvora i autora navedenih radova. Svi dijelovi tuđih radova moraju biti pravilno navedeni i citirani. Dijelovi tuđih radova koji nisu pravilno citirani, smatraju se plagijatom, odnosno nezakonitim prisvajanjem tuđeg znanstvenog ili stručnoga rada. Sukladno navedenom studenti su dužni potpisati izjavu o autorstvu rada.

Ja, Boris Ban (ime i prezime) pod punom moralnom, materijalnom i kaznenom odgovornošću, izjavljujem da sam isključivi autor/ica završnog/diplomskog (obrisati nepotrebno) rada pod naslovom Zdravstvena njega bolesnika sa PEG sondom (upisati naslov) te da u navedenom radu nisu na nedozvoljeni način (bez pravilnog citiranja) korišteni dijelovi tuđih radova.

Student/ica:
(upisati ime i prezime)

Boris Ban
(vlastoručni potpis)

Sukladno Zakonu o znanstvenoj djelatnosti i visokom obrazovanju završne/diplomske radove sveučilišta su dužna trajno objaviti na javnoj internetskoj bazi sveučilišne knjižnice u sastavu sveučilišta te kopirati u javnu internetsku bazu završnih/diplomskih radova Nacionalne i sveučilišne knjižnice. Završni radovi istovrsnih umjetničkih studija koji se realiziraju kroz umjetnička ostvarenja objavljuju se na odgovarajući način.

Ja, Boris Ban (ime i prezime) neopozivo izjavljujem da sam suglasan/na s javnom objavom završnog/diplomskog (obrisati nepotrebno) rada pod naslovom Zdravstvena njega bolesnika sa PEG sondom (upisati naslov) čiji sam autor/ica.

Student/ica:
(upisati ime i prezime)

Boris Ban
(vlastoručni potpis)