

Melanom

Lisica, Kristina

Undergraduate thesis / Završni rad

2017

Degree Grantor / Ustanova koja je dodijelila akademski / stručni stupanj: **University North / Sveučilište Sjever**

Permanent link / Trajna poveznica: <https://um.nsk.hr/um:nbn:hr:122:226968>

Rights / Prava: [In copyright](#)/[Zaštićeno autorskim pravom.](#)

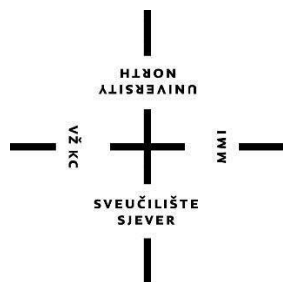
Download date / Datum preuzimanja: **2025-03-07**



Repository / Repozitorij:

[University North Digital Repository](#)





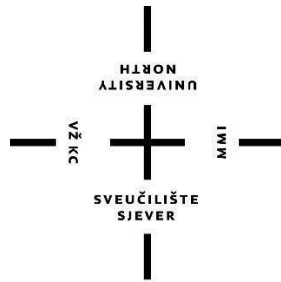
Sveučilište Sjever

Završni rad br. 702/SS/2016

MELANOM

Kristina Lisica , 4475/601

Varaždin, lipanj 2017. godine



Sveučilište Sjever

Odjel za Biomedicinske znanosti Studij sestrinstvo

Završni rad br. 702/SS/2016

MELANOM

Student

Kristina Lisica
4475/601

Mentor

doc.dr.sc. Rudolf Milanović, dr. med.

Varaždin, lipanj 2017. godine

Predgovor

Najiskrenije se zahvaljujem poštovanom prim.dr.sc Rudolfu Milanoviću na pruženoj podršci prilikom pisanja završnog rada. Velika zahvala i mojim roditeljima, te sestri Emi na velikoj podršci tijekom studiranja i riječima ohrabrenja. Zahvaljujem se i svim predavačima, suradnicima i kolegama na uloženom trudu i podršci koju su mi pružili tijekom studiranja.

Sažetak

Melanom je zloćudni tumor melanocita koji ima sklonost ranom limfogenom i hematogenom metastaziranju. Učestalost je u porastu u mnogim zemljama svijeta, a najčešće se pojavljuje u osoba svijetle puti koji su često izloženi suncu. Melanom nastaje na nepromijenjenoj koži ili iz prekursorских lezija. Najveći maligni potencijal imaju divovski urođeni i displastični nevusi. Melanom je najčešće tamne boje, od smeđe do crne, no može biti i bez pigmenta. Melanom prolazi kroz tri faze rasta: melanom in situ (označava fazu pojave malignih melanocita u bazalnom sloju epidermisa), radijalna faza (označava fazu lateralnog širenja) i vertikalna faza (faza invazije dermisa). Prema kliničkim značajkama i histološkoj slici razlikujemo lentigo melanoma (melanoma in situ), LLM (lentigo maligna melanoma), površinsko šireći melanomSSM (superficial spreading melanoma), nodularni melanom(NM- nodular melanoma) i akrolentiginozni melanom (ALM- acral lentiginous melanoma). Najčešći je površinsko šireći melanom s najvećom pojavnošću na leđima u muškaraca i na donjim udovima u žena. Klinički znakovi koji upućuju na sumnju na melanom su asimetričan oblik, nepravilni, nazubljeni ili izbrazdani rubovi, boja koja može varirati od svijetlosmeđe do tamnosmeđe, veličina obično veća od 6 mm. Prognoza melanoma je primarno povezana sa debljinom tumora (Breslow), postojanjem ulceracija te povećanim brojem mitozâ. Prvi stadij- primarni tumor bez metastaza ima 5-godišnje preživljavanje 75%, drugi stadij- primarni tumor sa metastazama u regionalnim limfnim čvorovima 25%, a treći stadij- udaljene metastaze 0%. Ostali nepovoljni prognostički čimbenici su regresija dijela tumora, mikrosateliti, starija životna dob te muški spol. Terapija je uvijek radikalna kirurgija, 1-3 cm u zdravo. Ako se u regionalnim limfnim čvorovima dokažu metastaze, izvodi se i disekcija limfnih čvorova. Rana dijagnoza i edukacija ključ su uspješnog liječenja malignog melanoma.

Ključne riječi: melanom, uzroci, liječenje, dijagnoza, zdravstvena njega

Summary

Melanoma is a malignant tumor of melanocytes, which tends early lymphatic and hematogenous metastasis. The incidence is increasing in many countries of the world, and most often occurs in people with pale skin who are often exposed to the sun. Melanoma occurs in unchanged skin or in precursor lesions. The greatest malignant potential have a large congenital and dysplastic nevi. Melanoma is usually dark in color, from brown to black, but can be with and without pigment. Melanoma passes through three stages of growth: melanoma in situ (means the stage of malignant melanocytes in the basal layer of the epidermis), the radial phase (phase means a lateral expansion) and the vertical phase (phase of the invasion of the dermis). According to clinical and histological features it can distinguish lentigo melanoma (melanoma in situ), LLM (lentigo maligna melanoma), surface-spreading Melanoma SSM (superficial spreading melanoma), nodular melanoma (melanoma nodular NM-) akrolentiginoz melanoma (acral lentiginous melanoma ALM-). It's the most common surface spreading melanoma with the highest incidence in the back in men and on the lower limbs in women. Clinical signs suggestive of suspicion of melanoma have an asymmetrical shape, irregular, striated or toothed edges, the color which may vary from light brown to dark brown, size approximately greater than 6 mm. The prognosis of melanoma is associated primary with the tumor thickness (Breslow), presence of ulceration and frequent mitoses. First stage- the primary tumor without metastases has a 5year survival of 75%, the second stage- primary tumor with metastasis to the regional lymph nodes has a survival rates of 25% and third stage- distant metastasis as 0%. Other adverse factors are the regression part of the tumor, microsatellites, older age and male. Treatment is still radical surgery, 1-3 cm in healthy tissue. If the regional lymph node metastases are proven, dissection is performed of the lymph nodes. Early diagnosis and education are the key to successful treatment of malignant melanoma.

Key words: melanoma, causes, treatment, diagnosis, health care

Prijava završnog rada

Definiranje teme završnog rada i povjerenstva

ODJEL	Odjel za biomedicinske znanosti		
PRISTUPNIK	Kristina Lisica	MATIČNI BROJ	4475/601
DATUM	18.03.2016	KOLEGIJ	Klinička medicina III
NASLOV RADA	Melanom		
MENTOR	doc.dr.sc. Rudolf Milanović, dr.med	ZVANJE	predavač
ČLANOVI POVJERENSTVA	1. Nikola Bradić, dr. med., predsjednik		
	2. doc.dr.sc. Rudolf Milanović, dr.med, mentor		
	3. Marijana Neuberg, mag.med.techn., član		
	4. Jurica Veronek, mag.med.techn., zamjenski član		
	5.		

Zadatak završnog rada

BR. 702/SS/2016

OPIS

Maligni melanom je najteži oblik raka kože. Razvija se u melanocitima, stanicama koje proizvode melanin, pigment koji koži daje boju. Melanom se osim na koži može pojaviti i na sluznicama (npr. usne, nosne šupljine, anogenitalnog područja ili unutarnjih organa), oku i središnjem živčanom sustavu. Oko 40 do 50 posto melanoma razvija se od pigmentiranih madeža. Razlikuju se po veličini, obliku, boji i sklonosti invaziji i metastaziranju. Za razliku od drugih oblika raka kože melanom se lako i brzo širi u udaljene djelove tijela, gdje nastavlja rasti razarajući tkiva. Rizik od pojave može se smanjiti ako se ograniči izlaganje suncu i odlazak u solarij. Što je melanom manje prodru u kožu, veća je vjerojatnost izlječenja.

U radu je potrebno:

- Definirati melanom
- Što uzrokuje melanom
- Čimbenici rizika melanoma
- Vrste melanoma
- Znakovi i simptomi melanoma
- Dijagnosticiranje melanoma
- Liječenje melanoma
- Prevencija melanoma

ZADATAK URUČEN

06.05.2016



POTPIS MENTORA

Popis korištenih kratica

ALM akrolentiginozni tip melanoma

AM amenolitični tip melanoma

β-FGF bazični fibroblastni čimbenik rasta, onkogen

CDK4 gen koji kodira o ciklinu ovisnu kinazu

CDKN2A gen na lokusu 9p21

CTLA inhibicijski receptor limfocitima

DM dezmoplastični melanom

DNA deoksiribonukleinska kiselina

ELM epiluminiscentna mikroskopija

ELND elektivna disekcija limfnog čvora

HMB-45 monoklonalno protutijelo na antigen, prisutan u melanocitnim tumorima, koristi se imunohistokemijskoj analizi melanocitnih lezija

IrAE immune-related adverse events

LM lentigo maligna

LMM lentigo maligni melanom

MART-1 melanosomalni protein

Melan melanosomalni protein koji se koristi u imunohistokemijskoj analizi melanocitnih lezija

NM nodularni melanom

P53 protein, tumorski supresor

TRP1 protein vezan na tirozinazu

TRP2 protein vezan na tirozinazu

PUVA porsalen i ultraljubičasta A terapija

S100/S100B protein koji se koristi u imunohistokemijskoj analizi melanocitnih lezija i kao s serumski biljeg

TNF čimbenik nekroze tumora

UV ultraljubičasto zračenje

UVA ultraljubičasto zračenje valnih duljina, 320 i 400 nm

UVB ultraljubičasto zračenje valnih duljina između 280 i 320 nm

UVC ultraljubičasto zračenje valnih duljina kraćih od 280nm

GY Gray

Sadržaj

1. Uvod.....	1
2. Općenito o melanomu	3
2.1. Povijest melanoma	3
3. Epidemiologija i etiologija.....	4
4. Etiopatogeneza melanoma	5
4.1. Obiteljska i/ili osobna sklonost melanomu	5
4.2. Tip i broj nevusa.....	5
4.3. Tip kože.....	6
4.4. Genske mutacije	7
4.5. UV zračenje.....	7
5. Biologija melanoma i obiteljski melanom	8
5.1. Melanogeneza u dijagnostici melanoma	8
5.2. Melanogeneza u imunoterapiji	9
5.3. Razvoj melanoma iz melanocita.....	9
5.4. Metastaziranje	11
5.5. Genska terapija.....	11
6. Klasifikacija i prognostički čimbenici	13
7. Klinička i diferencijalna slika melanoma.....	16
8. Patohistološka slika melanoma	20
9. Rjeđe vrste melanoma.....	24
10. Dijagnostički postupci.....	27
10.1. Dijagnostika primarnog tumora.....	27
10.2. Dijagnostika regionalnih metastaza.....	30
10.3. Dijagnostika udaljenih metastaza	31
10.4. Citološka dijagnostika	33

11. Liječenje.....	34
11.1. Kirurško liječenje primarnog melanoma	34
11.2. Kirurško liječenje regionalnih metastaza	35
11.3. Kirurško liječenje udaljenih metastaza.....	36
11.4. Onkološko liječenje	37
11.5. Ciljevi radioterapije	37
11.6. Kemoterapija	38
11.7. Imunoterapija.....	39
12. Postupak kod recidiva primarnoga tumora i regionalnih	40
metastaza	40
13. Kontrolni pregledi, praćenje i prevencija melanoma	41
14. Zdravstvena njega bolesnika sa melanomom.....	43
14.1. Priprema pacijenta prije operativnog zahvata	43
14.2. Postoperativna zdravstvena njega pacijenta	44
14.3. Psihološka reakcija na melanom i podrška.....	45
15. Palijativna skrb bolesnika oboljelih od melanoma	46
16. Zaključak.....	47
17. Literatura.....	48
Popis slika.....	49

1. Uvod

Medicinski je logično da bolesti imaju uzroke, a činjenica je da se kod većine bolesti uzrok može ukloniti te se time bolest može spriječiti ili izliječiti. No, nažalost ta jednostavna logika ne vrijedi za obolijevanje od raka jer rak nije bolest koja se može pripisati jednom čimbeniku, već je on konačni rezultat stalnog ili istodobnog djelovanja većeg broja različitih čimbenika povezanih u uzročnu mrežu [1].

Tumori kože, zbog promijenjenih navika čovječanstva te često povećanog izlaganja suncu, postaju sve značajniji javnozdravstveni problem. Po općoj podjeli možemo ih razdijeliti na rak kože i melanome. Rak kože ubraja se u visoko izlječive tumore, dok prognoza izlječenja melanoma ovisi o stadiju bolesti pri postavljanju dijagnoze. Uspješnost izlječenja je visoka kod tumora u početnom stadiju dok je vrlo loša kod tumora u uznapredovanim stadijima s dubljim zahvaćanjem kože ili širenjem u limfne čvorove [1].

Ovaj zloćudni tumor kože jedan je od najzloćudnijih tumora uopće, a nastaje iz melanocita. Melanociti, odnosno pigmentirane stanice, su normalni, sastavni dio kože, a prisutne su i u dijelovima oka, moždanim ovojnicama, limfnim čvorovima, gornjem respiracijskom, gastrointestinalnom i genitourinarnom traktu. Stoga se melanom, iako vrlo rijetko, može pojaviti u tim sijenima [1].

Koža je najveći organ u tijelu, a čine ju dva osnovna sloja - epidermis koji je vanjski, vidljivi, tanji sloj te dermis koji je unutarnji, nevidljivi, deblji sloj. Ovi slojevi, zajedno su debeli između 2 i 4 mm. Debljina ovisi o dijelu tijela kojeg koža pokriva pa je tako na primjer koža lica tanja od kože na peti. Melanociti proizvode zrnca pigmenta melanina, koja iz njih putuju u stanice epidermisa. Ona određuju našu boju kože, ali i štite stanice od negativnog utjecaja sunčeva zračenja. Upravo to sunčevo zračenje oštećuje naše stanice na razini molekula DNA. Kad potamnimo, to zapravo znači da je naša koža, u želji da se obrani, već oštećena [2].

Melanom čini oko 1,5-2 % svih kožnih tumora, međutim njegova se incidencija u posljednjih nekoliko desetljeća višestruko povećala, tako da godišnji porast u učestalosti pojavljivanja melanoma u bijelaca iznosi 2-5 %. Glavni uzorci ovog porasta su oštećenje ozonskog omotača uz koje je povezana značajno veća izloženost UV zrakama, generalno veći postotak ljudi starije životne dobi te promjena životnih navika modernog čovjeka. Postoje velike varijacije u zemljopisnoj učestalosti melanoma pa tako sunčaniji dijelovi SAD-a te osobito Australija i Novi Zeland imaju najveći broj bolesnika s melanomom, gdje se taj zloćudni tumor pojavljuje

čak deset puta više nego u Europi. I u Hrvatskoj je utvrđen porast broja novootkrivenih bolesnika pa je tako u periodu od 1996. do 2000. godine došlo do udvostručavanja broja oboljelih. Prema podacima Registra za rak Republike Hrvatske 1996. godine bila su 233 oboljenja dok su četiri godine kasnije registrirana 462 novootkrivena bolesnika s melanomom, a te iste godine incidencija melanoma u Hrvatskoj iznosila je 10,4 na 100.000 osoba. Iako melanom uglavnom nastaje na nepromijenjenoj koži, može nastati i iz dobroćudnih melanocitnih nevusa, posebno onih koji su izloženi dugotrajnoj traumi i iritaciji. Epidemiološka istraživanja pokazuju da se melanom češće pojavljuje u ljudi svijetle puti, svijetlih očiju i kose [1].

S obzirom na klinička obilježja i histološku sliku razlikujemo sljedeće oblike melanoma: površinsko šireći, nodularni, polipoidni, lentigo maligni i akrolentiginozni. Postoji nekoliko oblika melanoma koji se u svakodnevnoj kliničkoj praksi rjeđe susreću, a to su amelanotični, dezmoplastični, verukozni i nevoidni te melanom nepoznata primarnog osjeta [3].

Dijagnoza se postavlja na temelju kliničke slike, nalaza dermatoskopije, a potvrđuje histološki. Nakon što je potvrđena dijagnoza melanoma potrebno je utvrditi stadij bolesti, odnosno stupanj proširenosti tumora. Rendgenskim, sonografskim, kompjutersko-tomografskim i biokemijskim metodama treba isključiti postojanje regionalnih i udaljenih presadnica. Prognoza ovisi o kliničkome stadiju bolesti, a najznačajniji prognostički čimbenik jest debljina tumora. Melanomi debljine 1mm imaju dobru prognozu, dok oni debljine veće od 1mm imaju lošiju i češće metastaziraju. Izuzetno je važno sve liječene bolesnike redovito kontrolirati zbog mogućeg recidiva ili pojave metastaza, a preporučuje se kontrola i nakon obveznoga petogodišnjeg razdoblja [4].

Rana dijagnoza i rano liječenje najvažniji su čimbenik dobre prognoze. Stoga je potreban redovit samopregled madeža na temelju ABCDE pravila. Preporučuje se profilaktički odstraniti nevuse koji su izloženi kroničnoj iritaciji, odnosno, sve one koji pokazuju znakove u smislu asimetrije, rasta i promjene pigmentacije. Također se preporučuje odgovarajuća foto zaštita i što manje izlaganje Sunčevu svjetlu [4].

2. Općenito o melanomu

2.1. Povijest melanoma

Hipokrat je prvi put opisao melanom kao „fatalni crni tumor“, i to u petom stoljeću prije Krista. Mnogo kasnije, 1804. godine, francuski fizičar i izumitelj stetoskopa Rene Laennec opisao je bolest koju zovemo melanomom kao zasebni entitet pod nazivom melanoza. Tek 1838. godine britanski patolog Sir Robert Carster prvi put spominje naziv melanom. Prve spoznaje vezane uz dijagnostiku i liječenje melanoma datiraju od druge polovice 18. stoljeća. Autor najranijeg pisanog dokaza o melanomu je bio John Hunter godine 1787.g. [3, 5].

Iz hrvatske povijesti melanoma prema našim spoznajama, autor prvoga rada objavljenog u hrvatskoj je Ljudevit Jurak. On je kao redoviti član Zbora liječnika iznio slučaj iz svoje kliničke prakse *Melanoma omenti majoris et peritonei totius*. Franjo Kogoj, jedan od velikana hrvatske pa i svjetske dermatologije je u svojem radu „Bolesti kože“ 1971. g. naglasio već tada zabilježenu tendenciju porasta incidencije melanoma, koristeći se epidemiološkim podacima Zagrebačke dermatološke klinike iz razdoblja od 1951. g. do 1961. g. [3].

U protekla tri stoljeća opisana su brojna dostignuća iz područja etiologije, epidemiologije, biologije, patologije, dijagnostike i liječenja melanoma. Neki od članaka objavljenih u prošlosti nisu u potpunosti zadovoljavali današnje suvremene znanstvene kriterije. No bila su i znatna ograničenja u medicinskoj tehnologiji i laboratorijskoj opremi, te ograničene komunikacijske mogućnosti koje su onemogućivale razmjenu medicinskih podataka. Usprkos svemu naši su prethodnici, tjerani svojim entuzijazmom, čovjekoljubljem i znanstvenim žarom uspjeli otkriti sve ono što danas znamo o melanomu. Upravo zbog toga zaslužuju divljenje i poštivanje svih nas koji danas nastavljamo ondje gdje su oni stali [3].

3. Epidemiologija i etiologija

U relativno kratkom razdoblju od četiri prošla desetljeća, u populaciji bijelaca melanom je postao tumor s incidencijom rastućom brže nego kod svih ostalih zloćudnih tumora. I u našoj se zemlji broj oboljelih i umrlih od melanoma stalno povećava. Upravo zbog toga postaje sve značajniji javnozdravstveni problem u Zapadnom svijetu, a i u Hrvatskoj.

Za nastanak melanoma kao i u drugih zloćudnih tumora bitna je genska dispozicija i čimbenici iz okoliša. Najvažniji etiološki okolišni čimbenik u nastanku melanoma jest UV zračenje iz Sunčeva svjetla. Etiološki čimbenici u nastanku melanoma vezani za domaćina su obiteljska sklonost prema melanomu, tip i broj nevusa, tip kože i pigmentacija te izloženost Sunčevu svjetlu s obzirom na životne navike i zanimanje. Za nastanak melanoma istraživanje i dobro poznavanje etioloških čimbenika pridonose ranoj dijagnozi i većem uspjehu liječenja i, što je osobito važno, prevenciji toga tumora obilježenog izrazitom biološkom zloćudnošću [3, 5].

Sa svojom dominantno bjelačkom populacijom najveću učestalost melanoma imaju Australija i Novi Zeland, a u Australiji je među zloćudnim tumorima melanom na visokom četvrtom mjestu, iza tumora prostate, debelog crijeva i raka dojke. Na trećem mjestu prema incidenciji melanoma, slijede Sjedinjene Američke Države, pa zatim skandinavske zemlje, a tek nakon njih i ostale Europske zemlje. Posljednjih 50 godina u Europi se bilježi značajna razlika u incidenciji melanoma između zapadno i sjevernoeuropskih zemalja s jedne strane, te istočno i južnoeuropskih zemalja s druge. Na zapadu i osobito u skandinavskim zemljama nakon visokog porasta broj pojavljivanja melanoma je za sada stabiliziran, dok na istoku i jugu Europe i dalje kontinuirano raste. U Republici Hrvatskoj je, prema posljednjim podacima (2013. godina) melanom po učestalosti pojavljivanja među zloćudnim tumorima na 11. mjestu te čini 3 % svih malignih tumora. U Hrvatskoj je posljednjih 20-tak godina zabilježen znatan porast incidencije (149 % za muškarce i 130 % za žene), te je 2013. g. zabilježeno 527 novooboljelih od melanoma (278 žena i 249 muškaraca). Osim razlika među pojedinim populacijama, postoje i razlike u incidenciji s obzirom na spol, dob i anatomsku lokalizaciju melanoma unutar iste populacije [3].

4. Etiopatogeneza melanoma

U etiopatogenezi melanoma, kao i kod drugih zloćudnih tumora, značajne su dvije skupine čimbenika - čimbenici domaćina i okolišni čimbenici. Etiološki čimbenici u nastanku melanoma vezani za domaćina su obiteljska sklonost melanomu, prethodno dijagnosticiran melanom ili ne-melanomski zloćudni tumor kože, tip i broj nevusa, tip kože i pigmentacija, genske mutacije te imunosupresija. Smatra se da je najvažniji okolišni čimbenik u nastanku melanoma UV zračenje, osobito kod osoba s povećanim rizikom za razvoj melanoma. Ipak, važno je naglasiti da nisu svi melanomi etiološki povezani s utjecajem UV zraka [3].

4.1. Obiteljska i/ili osobna sklonost melanomu

Obiteljska anamneza je za 10 do 15 % bolesnika s melanomom pozitivna. Dvostruki rizik za razvoj melanoma imaju osobe kod kojih je u obitelji prethodno dijagnosticiran melanom u jednog bliskog rođaka. U slučajevima kada je melanom dijagnosticiran kod tri ili više bliskih rođaka, rizik je čak 100 %. Bolesnici kojima je dijagnosticiran melanom kože pripadaju u skupinu s povećanim rizikom za razvoj primarnog melanoma. Višestruki primarni melanomi su rijetka pojava, a učestalost varira od 0,2 do 8,6 %. Također bolesnici koji su imali nemelanomski zloćudni tumor kože imaju veći rizik za razvoj melanoma [3].

4.2. Tip i broj nevusa

Sve epidemiološke studije upozoravaju na nevuse kao rizične čimbenike za nastanak melanoma. Nema jedinstvene metode brojenja nevusa. Primjenjuju se različite metode, od one kad sam pacijent broji nevuse do pregleda cijele kože, koji obavljaju iskusni kliničari. Opće je međutim prihvaćeno da veći broj nevusa nosi veći rizik nastanka melanoma. Manji broj studija bavi se tipovima nevusa od običnih prema atipičnim nevusima [5]. Povećani rizik od razvoja melanoma zbog prisutnosti nevusa na koži kod određene osobe može se promatrati u odnosu na broj, ali i na vrstu nevusa. Pokazalo se da osobe koje imaju velik broj nevusa (više od 100) imaju povećani rizik od melanoma, čak i kada se radi o nevusima uredne kliničke i dermatoskopske slike. Osobe s više od 50 melanocitnih nevusa imaju peterostruko veći rizik za razvoj melanoma od osoba s manje od 10 melanocitnih nevusa [3]. Atipični displastični

nevusi opisani su prvi put u američkih obitelji koje su sklone nastanku melanoma, a zatim i u brojnim drugim populacijama. Gotovo općenito je prihvaćeno da su displastični nevusi neovisan rizični čimbenik u nastanku melanoma. Prirodni tijek displastičnih nevusa i melanoma ne razlikuje se u obiteljima u kojima su otkrivene mutacije CDKN2A ili CDK4 u usporedbi s obiteljima u kojima te iste mutacije nisu otkrivene. Displastični su nevusi od početka bili predmet neslaganja i s kliničkog i histološkog stajališta. Različite skupine istraživača primjenjivale su različita mjerila u kliničkoj i histološkoj dijagnozi tih lezija. Kliničarima koji se slažu s kliničkim mjerilima opažena je visoka korelacija u dijagnozi displastičnih nevusa. Među patolozima koji se iscrpnije bave melanomom također je visok stupanj podudarnosti u dijagnozi displastičnih nevusa. Podaci iz različitih studija upozoravaju na znatno povećanje rizika za razvoj melanoma u osoba s displastičnim nevusima. Etiologija nevusa nije posve istražena, a većina studija je usmjerena na obične nevuse. Razumijevanje etiologije nevusa i poznavanje promjena u nevusu tijekom tumorske progresije može biti sljedeći korak u tumačenju etiologije melanoma [5].

4.3. Tip kože

U dermatologiji se tipovi kože određuju prema reakciji kože na UV zračenje te prema Fitzpatricku razlikujemo 6 podtipova kože, prikazani na (slika. 4.3.1). Pojedini tipovi kože poput tipa 1 i 2, predstavljaju značajan čimbenik za nastanak melanom. Osobe svijetle puti, crvene ili svijetle kose, plavih očiju, s pjegama, a koje brzo dobiju opekline prilikom izlaganja Sunčevim zrakama i teško potamne su izložene najvećem riziku. Melanom se rijetko javlja u osoba tamnije puti. Tamnoputa populacija poput Indije i Puerto Rico, crna rasa i istočno azijsko stanovništvo ima 10 do 20 puta niže stope melanoma od svjetloputih osoba bijele rase [3,5].

Tip	Opekline	Tamnjenje
1	uvijek	nikad
2	uvijek	katkad
3	katkad	uvijek
4	gotovo nikad	uvijek
5	nikad	uvijek
6	nikad	uvijek

Slika 4.3.1 Tipovi kože prema Fitzpatricku [3].

4.4. Genske mutacije

Dva gena su usko vezana za etiologiju obiteljskog melanoma. Radi se o tumor-supresor genu CDKN2A (inhibitor o ciklinu ovisne kinaze) koji se nalazi na kromosomu 9 (9p21) i važan je za regulaciju staničnog ciklusa, te protoonkogen CDK4 (o ciklinu ovisna kinaza) koji se nalazi na kromosomu 12 (12q13). Smatra se da jedna trećina bolesnika s obiteljskim melanomom ima mutaciju CDKN2A gena dok je CDK4 mnogo rjeđa mutacija [3, 5]. Iako su mišljenja o utjecaju imunosupresije na razvoj melanoma različita, prema istraživanjima je zabilježeno da je povećan rizik kod osoba koje su primale ili primaju imunosupresivnu terapiju zbog hematološke zloćudne bolesti ili nakon transplantacije organa [5].

4.5. UV zračenje

Sunčevo svjetlo kontinuirani je spektar elektromagnetskog zračenja koje se prema duljini vala dijeli na tri glavne regije: infracrveno, vidljivo i ultraljubičasto zračenje. UV zračenje koje je najvažnije za nastanak zloćudnih kožnih tumora nalazi se između 200 i 400 nm i dijeli se na UVA (320-400 nm), UVB (280-320 nm), UVC (200-280 nm). Već je dugi niz godina poznato da je izloženost UV zrakama glavni čimbenik u etiopatogenezi melanoma, osobito u visokorizičnih osoba [5, 6]. Izloženost Sunčevim zrakama kao mogući etiološki čimbenik za razvoj melanoma prvi je naveo Lancaster 1956. godine a to je povezano s geografskom raspodjelom mortaliteta od melanoma. Najopasnijim se smatra povremeno intenzivno sunčanje, kod kojeg dolazi do izlaganja onih dijelova tijela koji nisu uobičajeno i svakodnevno izloženi Sunčevoj svjetlosti i često rezultira opeklinama s mjehurima. Smatra se da jednom dobivene opekline u djetinjstvu čak udvostručuju rizik za nastanak melanoma kasnije u životu. U starijoj populaciji, veća je učestalost razvoja melanoma na područjima kože koja su kronično izložena UV zrakama kao npr. lice, vrat, uške, te je u razvoju melanoma ključan kumulativni utjecaj UV zračenja na kožu. Na razvoj melanoma također mogu utjecati umjetni izvori UV zraka. Osobe koje se izlažu UV zrakama u solariju imaju povećani rizik od nastanka melanoma. Također, kod osoba kod kojih se primjenjuje dugotrajna fototerapija poput PUVA ili UVB imaju povećani rizik od razvoja melanoma. Najčešće pitanje na koje još nema pravoga odgovora jest da li djeluju sredstva za zaštitu od

sunca i na zaštitu melanoma ili čak povećavaju rizik njegova razvoja jer omogućuju dulji boravak na suncu. Rezultati raznih studija vrlo su različiti i često kontradiktorni [3,5].

5. Biologija melanoma i obiteljski melanom

Melanom kože je tumor koji nastaje iz aktiviranih ili genski izmijenjenih epidermalnih melanocita. Rezultat je kompleksnih interakcija između genskih, konstitucijskih te okolišnih čimbenika [3]. Najveći čovjekov organ je koža, što se obično navodi kao najjednostavnije obrazloženje činjenice da se tumori kože ubrajaju u najčešće neoplazije. Dobra strana svih tumora kože je da su vidljivi u ranim fazama. Promjene na koži posebno pažnju treba obratiti na osobe koje imaju sklonost opeklinama od sunca i onih koji rijetko mogu potamnjeti, jer statistike dokazuju da je u njih najveći rizik svih triju najčešćih tipova raka kože. Uz to, iako nema dokaza o definitivnoj korelaciji, ima indicija da rizik nekih tipova tumora raste povećanjem doze UV zračenja, odnosno njezinim akumuliranjem tijekom života, te da tom riziku dodatno pridonose opekline od zračenja i obilno izlaganje suncu u djetinjstvu. Ako se prepozna dovoljno rano, zadržava se na koži i izlječiv je kirurški. U suprotnom, dolazi do razvoja populacije stanica s kapacitetom ekspanzivnog vertikalnog rasta i sa sposobnošću metastaziranja, nakon čega tumor postaje rezistentan na postojeće terapijske metode.

Melanociti su neuralnog podrijetla, smješteni su između epidermalnog i dermalnog sloja kože, a normalno ih se nalazi u dubljim slojevima epidermisa. Razvijaju se iz melanoblasta tijekom razvoja ploda.

Osnovna je zadaća melanocita da stvaraju pigment melanin i tako pomažu zaštitu kožu od ultraljubičastog zračenja. Melanin se sintetizira u citoplazmatskim organelima melanosomima, koji sadržavaju enzim tirozinazu. Melanin se oslobađa hidrosilacijom aminokiseline tirozina do dihidroksifenilana te njezinom oksidacijom dopakinina. Budući da je melanin tamni pigment, vidljiv je pod mikroskopom [3].

5.1. Melanogeneza u dijagnostici melanoma

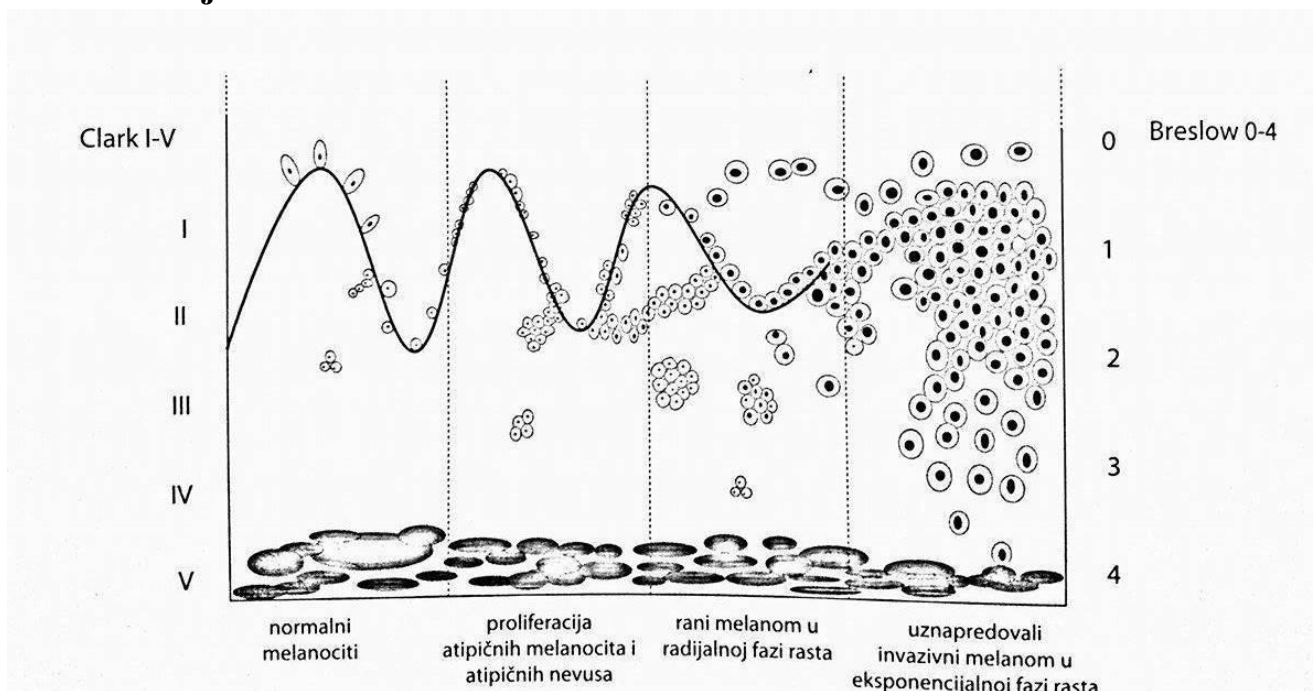
Od ostalih tumora, melanomi se razlikuju upravo po svojoj sposobnosti sinteze melanina, koji se koristi kao važan dijagnostički parametar, a isto tako i kao pokazatelj tijeka i ishoda terapije (radioterapije, kemoterapije ili fototerapije). Antigen za melanom jest S100, no on nije dovoljno specifičan jer ga možemo naći i u stanicama nemijelocitne loze. Pa je zato pogodniji melanosomalni antigen HMB-45, koji je manje osjetljiv, ali je specifičan za

pigmentirane stanice. Melanosomalni protein MART-1 pokazao se dobrim za dijagnostiku [5].

5.2. Melanogeneza u imunoterapiji

U terapiji melanoma bitna je sinteza melanina. Učinak imunoterapije može biti smanjen aktivnošću melanogeneze. Nekontrolirana melanogeneza generira oksidacijske, genotoksične i mutagene međuprodukte, i može destabiliziranjem dovesti do progresije melanoma. To znači da može utjecati i na učinkovitost imunoterapije melanoma. Ciljanim pojačavanjem ekspresije proteina melanogeneze, te imunizacijom specifičnim antigenima, ili inhibicijom melanogeneze moguće je poboljšati terapiju melanoma. Terapija melanoma bazirana na inhibiciji melanogeneze ima perspektivu u imunizaciji i izradi cjepiva. Primjer su cjepiva na bazi gangliozida [5].

5.3. Razvoj melanoma iz melanocita



Slika 5.3.1 Shematski prikaz nastajanja primarnog melanoma iz melanocita [3].

Grafički prikaz na slici (5.3.1) ilustrira rasprostranjenost normalnih melanocita duž epidermalnodermalne juncije, te atipičnih melanocita u raznim fazama melanoma. Od rane proliferacije, svojstvene atipičnim nevusima, melanom prolazi kroz radijalnu fazu rasta sve do uznapredovale tvorbe u vertikalnoj fazi invadiranja. Ovakav razvoj prate burna biološka

zbivanja. Premda se mnogo zna o pojedinim aspektima zloćudnog procesa, te mnogi čimbenici i također se proučavaju odnosu među njima, još je uvijek patogeneza melanoma zapravo nerazjašnjena. Za razumijevanje patogeneze ključno pitanje jest kako pojedini receptori i signalni putevi pridonose nekontroliranom rastu, invazivnosti i metastaziranju. U zdravoj su koži melanociti pod kontrolom brojnih mitogenih čimbenika rasta, poput čimbenika rasta za keratinocite, fibroblaste, kao što je bazični fibroblastni faktor rasta (β -FGF) te endotelin [3]. Geni koji se povezuju s razvojem različitih vrsta raka obično se svrstavaju u dvije skupine: onkogeni i supresori tumora. U normalnom obliku oni se nazivaju protoonkogenima, a naziv onkogen zaslužuju tek kad su promijenjeni tako da njihova povećana i/ili nenormalna aktivnost pogoduje zloćudnom razvoju. Tumorskim supresorima, naprotiv, nazivaju se normalni geni koji sudjeluju u reguliranju normalnog rasta i razvoja, a tek u slučaju svoje smanjene aktivnosti ili potpuna gubitka funkcije pridonose kancerogenozi. Tumorski supresor p53 mutiran je u barem 50% svih tumora čovjeka, i takav se povezuje s progresijom tumora, rezistencijom i slabom prognozom. Međutim, za razliku od ostalih tipova tumora, u metastazirajućem melanomu je rijetko mutiran i nema funkciju supresora tumora. Neosporno je u raznim putevima i brojnim interakcijama uključen u etiopatogenezu melanoma. Sljedeće obilježje raka jest abnormalni stanični ciklus, u kojemu stanice zbog nekog poremećaja neprestano ulaze u mitozu. Inhibiranjem bilo koje faze staničnog ciklusa usporava se prolazak stanice kroz ciklus i tako odgađa mitozu [3, 5].

Apoptoza ili programirana stanična smrt dio je normalne fiziologije stanica, kojom se obnavlja tkivo i uklanjaju oštećene stanice. U normalnim stanicama nakon oštećenja se pokreću putovi popravaka ili samouništenja. Apoptoza je evolucijski očuvan program stanične smrti, koji započinje aktivacijom triju skupina molekula:

- Aktiviranjem unutarstaničnih cistenskih proteaza
- Kaspaza kojima započinje degradacija staničnih struktura
- Aktiviranjem liganada TNF i njihov receptora smrti iz obitelji TNF/NGF koji se nalaze na membrani stanice i imaju tzv. Domenu smrt na citoplazmatskom kraju, te
- Aktiviranjem obitelji proteina Bel-2 na mitohondrijima.

Vrlo važno obilježje tumorskih stanica su poremećaji putova kojima stanice ulaze u apoptozu. Kod poremećene apoptoze dolazi do prekomjerne ekspanzije populacije oštećenih stanica koje dovode do neoplazije [5]. Poremećena aktivnost telomeraze daljina je važna karika u zloćudnom razvoju, jer narušava normalnu angiogenezu. Utvrđeno je da su visoka aktivnost telomeraze i rani metastatski potencijal melanoma u korelaciji. Angiogeneza je ključni korak

u progresiji tumora, posebno važna za opstanak i rast melanoma. Ona ima centralnu ulogu u kompleksnim kaskadama procesa metastaziranja [3, 5].

5.4. Metastaziranje

Agresivnost invadiranja, kojom melanomske stanice razaraju okolno tkivo i tako iz kože prodiru u druge sustave organizma, započinje sintezom i lučenjem u okolni prostor vlastitih metaloproteinaza matriksa te kaspaza. Prodiranjem u okolna tkiva započinje metastatska faza melanoma. Njoj pridonose isprepleteni procesi invadiranja, proliferacije i angiogeneze. Iako se ti procesi zasebno navode u sklopu općih načela tumorske patologije, teško ih je u nekoliko osnovnih karakteristika doista razdvojiti. Stoga se sljedeći opisi molekularnih i međustaničnih interakcija međusobno prožimaju, jer zahvaćaju i krvožilni sustavu i limfu i okolno tkivo, a teško je izdvojiti, npr. Kadherine i adhezijske molekule samo u invadiranju od angiogeneze i metastaziranja melanoma kao cjelovitog procesa. Klasični oblici liječenja zračenjem i kemoterapijom imaju ograničeni učinak zbog nedostatne specifičnosti, odnosno pretjerane toksičnosti za normalna tkiva. Uz to, kirurško uklanjanje može biti učinkovito za primarni tumor, ali ne i za metastaze, a kod kemoterapije melanoma često je prisutna i rezistencija na lijek [5].

5.5. Genska terapija

Iako sam naziv govori da se ta terapija temelji na zamjenjivanju mutiranog gena za zdravim genom, za borbu protiv zloćudnih bolesti razvijen je znatno širi spektar opcija genskog liječenja, koje uključuje i npr. unošenje odgovarajućeg proteinskog produkata ili antisense oligonukleotida u oboljele stanice. Izdvajamo nekoliko osnovnih strategija genske terapije.

1. Korekcija zloćudne preobrazbe umetanjem normalnog gena u ciljnu stanicu:
 - ubacivanjem ili zamjenom tumor-supresorskog gena (supresor tumora je mutiran pa je neaktivan)
2. Genom usmjerena terapija:
 - ubacivanjem gena za enzim koji pretvara neku supstancu u aktivni metabolit;
 - lokalnim opuštanjem aktivnog metabolita na mjestu tumorske stanice.
3. Pojačavanje imunološkog odgovora i ubijanje tumorskih stanica:

- ubacivanjem citotoksičnih gena za npr. Pojačani imunološki odgovor;
- modificiranjem određene populacije stanica kojim će se pojačati imunološki odgovor na tumor.

4. Prijenos gena može se učiniti na dva načina:

- ex vivo uklanjanjem ciljnih stanica iz tkiva oboljeloga, izlaganjem tih stanica prijenosnicima gena in vitro, te vraćanjem genetički izmijenjenih stanica u organizam
- in vivo – vektorima se unose izravno u organizam, odnosno u tkivo koje treba liječiti.

Efikasna isporuka gena u ciljnu stanicu kritičan je moment genskog liječenja. Cilj genskog liječenja melanoma jest oporavak oštećenih stanica, ili da se tumorske stanice učine osjetljivima na imunosti sustav, imunoterapiju ili kemoterapiju. U kliničkim je ispitivanjima gensko liječenje:

- citokinima
- molekulama imunostnog sustava,
- antisense,
- rekombinantnom DNS tehnologijom,

Za sada se genska terapija melanoma provodi djelomično, što je razumljivo jer se još uvijek ne mogu korigirati sve mutacije u DNA oboljelih. Principi genskog liječenja primjenjuju su za podizanje imunostnog sustava u borbi s bolešću [3]. Obiteljski melanom čini oko 10% svih slučajeva melanoma. Mnoge studije dokazale su da povezanost obiteljskog melanoma s regijom 9p21 u približno jedne polovine obitelji. Zbog vrlo loših prognoza pri kasnom otkrivanju toga tumora, u budućnosti bi moglo biti opravdano uvođenje kliničke prakse testiranja bliskih srodnika u obiteljima s dva ili više oboljelih članova (ili s karcinomom pankreasa), radi ranog otkrivanja sklonosti za melanom. No, za sada su takva genetička istraživanja vrlo skupa i dugotrajna [5].

6. Klasifikacija i prognostički čimbenici

Određivanje stadija melanoma najvažniji je čimbenik u liječenju bolesnika s melanomom te u određivanju njihove prognoze. Najvažniji su prognostički pokazatelji: debljina tumora, prisutnost ulceracije, patohistološki status limfnih čvorova te lokalizacija udaljenih metastaza [5]. Godine 2002. American Joint Committee on Cancer (AJCC) usvojio je određivanje stadija za melanom temeljen na histopatološkom nalazu i na TNM klasifikaciji, pri čemu T predstavlja veličinu tumora, N metastaze u regionalne limfne čvorove i M udaljene metastaze.

Stupnjevanje melanoma:

- Prvi i drugi stadij - primarni tumor bez klinički vidljivih regionalnih metastaza
- Treći stadij - primarni tumor s klinički vidljivim metastazama u regionalnim limfnim čvorovima
- Četvrti stadij - primarni tumor s udaljenim limfogenim ili hematogenim metastazama

- T stupnjevanje	Debljina tumora u milimetrima	Ulceracija
T1	≤ 1,00	a: bez ulceracija, broj mitozā > 1mm ² b: s ulceracijom ili broj mitozā ≥ 1
T2	1,01 – 2,00	a: bez ulceracije b: s ulceracijom
T3	2,01 – 4,00	a: bez ulceracije b: s ulceracijom
T4	> 4,00	a: bez ulceracije b: s ulceracijom
N stupnjevanje	Broj regionalnih udaljenih metastaza	Vrsta metastaza
N1	1	a: mikrometastaze ¹ b: makrometastaze ²
N2	2-3	a: mikrometastaze b: makrometastaze c: in transit metastaze ili sateliti bez
N3	4 ili više ili in transit metastaze regionalnih limfnih čvorova	
M stupnjevanje	Lokalizacija udaljenih metastaza	Serumski LDH (laktata dehidrogenaza)
M1a	koža, potkožno tkivo, limfni čvorovi	Uredan
M1b	Pluća	Uredan
M1c	ostali visceralni organi bilo koja	Uredan Povišen

Tablica 6.1 TNM klasifikacija melanoma (AJCC 2002.) [5].

¹ mikrometastaze se otkrivaju tek nakon biopsije limfnih čvorova stražara ili limadenektomije

² makrometastaze su klinički evidentne i prije nego se kirurški potvrde, o makrometastazama govorimo i kada je prisutno evidentno širenje metastaze izvan kapsule limfnog čvora.

Prognostički faktori se mogu podijeliti na primarne i sekundarne neovisne faktore, te na varijabilne (nisu neovisni ili zahtijevaju daljnju evaluaciju). Pod primarne (neovisne) se ubraja, debljina tumora te ulceracija. Pod sekundarne, koji su također neovisni su stupanj tumorske invazije prema Clarku, spol, dob i anatomska lokalizacija. Varijabilni faktori su histološki tip, mitotički indeks, vertikalna faza rasta, limfocitna infiltracija, neurotropizam, regresija, angiolimfatička invazija, satelitoza te DNS ploidijska [3, 5]. Prognoza malignog tumora, ali i planiranje opsežnosti kirurškog zahvata, je povezana s dubinom invazije tumora u kožu, koji prema Clarku ima 5 stupnjeva:

- Clark I- tumorske stanice su locirane isključivo u epidermisu, dakle iznad bazalne membrane
- Clark II- tumorske stanice su probile bazalnu membranu i nalaze se u papilarnom dermisu
- Clark III- tumorske stanice ispunjavaju papilarni dermis i na granici su papilarnog i retikularnog dermisa
- Clark IV- tumorske stanice su imigrirale u retikularni dermis; tumor između kolagenih vlakana dermisa;
- Clark V- tumorske stanice prodiru u subkutis.

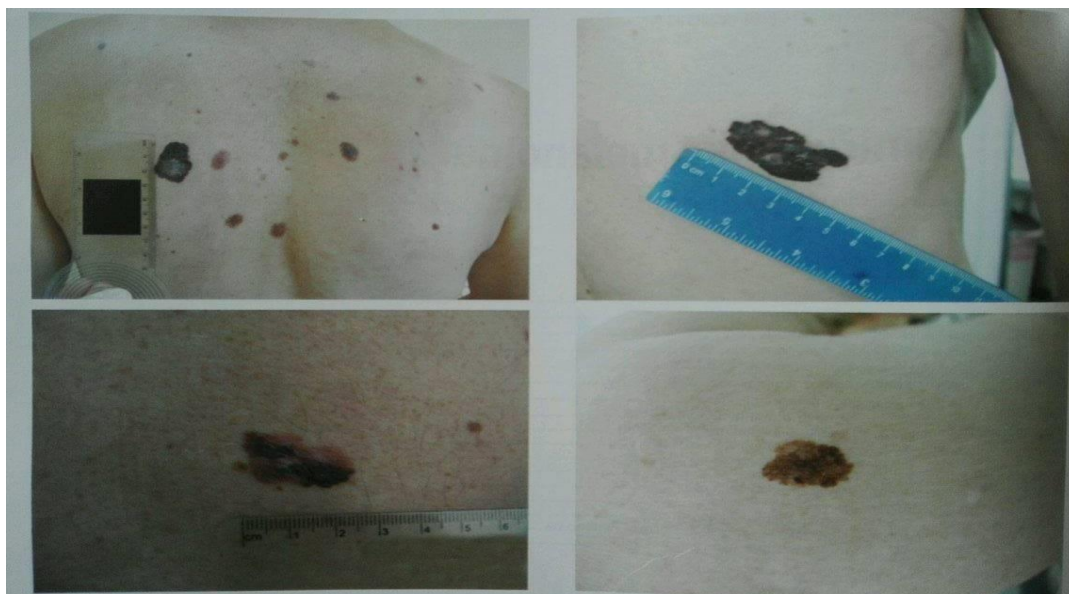Najvažniji neovisni prognostički faktor je debljina tumora, na osnovu čega se mogu podijeliti u vrlo tanke (< 1mm), tanke (1,01-2 mm), srednje debele (2-4 mm) i debele (4 mm i više) melanome. Uz Clarkovu, u upotrebi je i histološka klasifikacija prema Breslowu.

- Breslow I- tumor debljine do 0,075 mm
- Breslow II- tumor debljine od 0.76 mm do 1,50 mm
- Breslow III- tumor debljine od 1,51 mm do 2,25 mm
- Breslow IV- tumor debljine od 2,26- 3,00 mm
- Breslow V- tumor deblji od 3 mm

Breslow-a klasifikacija se bazira na vertikalnoj debljini tumora, počevši od granularnog sloja do najdublje penetracije i mjeri se na razini fotomikroskopije uz upotrebu okularnog mikrometra. Ovim je faktorom određena vjerojatnost metastaziranja i ukupno preživljavanje [3, 5, 7].

7. Klinička i diferencijalna slika melanoma

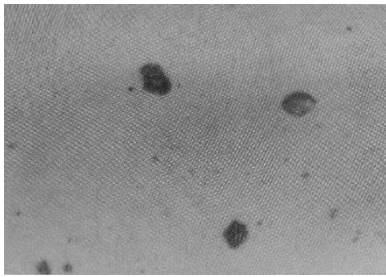
Pojam melanom odmah izaziva pomisao na tamno pigmentiranu promjenu nejednoliku u boji, obliku i ograničenosti u odnosu na okolnu kožu. (sl.7.1) . Melanom nema uvijek tipičnu kliničku sliku, što ponekad može otežati u postavljanju dijagnoze. Ponekad bolesnici sami zapaze da se promjenama na njihovoj koži mijenja ili zapaze leziju koja se na neki način razlikuje od ostalih promjena na koži. Promjene koje se mogu zapaziti podrazumijevaju promjenu u boji, obliku, rubovima i veličini pigmentiranih lezija kao i eventualno prisutno krvarenje. Tipična pravila ABCDEFG koja vrijede za prepoznavanje melanoma u kliničkom statusu, ali i za samopreglede kože u bolesnika. Svaka asimetrija promjene (A), neoštra ograničenost okolne kože(B), nejednolikost u pigmentaciji (C), promjer veći od 5mm (D), promjena koja se izdiže iznad razine kože ili nestaje (E), koja izaziva svrbež, peckanja ili boli kod bolesnika(F), te koja raste(G), javlja se sumnja na melanom. Krvarenje, klinički znakovi upale te pojava erozija ili ulceracija također se javlja sumnja na melanom. Osim, ABCDEFG pravila, kliničari se oslanjaju i na znak ružnog pačeta. To se opisuje kao lezija na koži koja je drugačija od svih ostalih promjena i ističu se među drugim nevusima na koži. Klinička slika melanoma različita je na različitim anatomskim lokalizacijama te ovisi o tipu rasta tumora. Klasična patohistološka podjela melanoma djeli se na površinskošireći tip melanoma, nodularni tip melanoma, lentigo maligni melanom,i akrolentiginozni melanom [1, 5].




Slika 7.1 Različite kliničke slike melanoma [3].

Klinička diferencijalna slika melanoma se može promatrati na tri razine. Pod prvu spada dermatolog koji donosi odluku o daljnjim dijagnostičkim postupcima klinički suspektne lezije

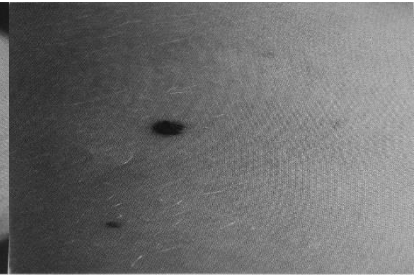
na koži i sluznicama. Na drugoj razini se nalazi liječnik obiteljske medicine koji treba biti svjestan preciznosti ili ograničenja određeni dijagnostičkih mogućnosti i biti upoznat s kliničkim karakteristikama pojedinih kožnih lezija. Treća razina prepoznavanja je od strane pacijenta, uključuje samopregled i prepoznavanje pigmentiranih lezija. Svaku leziju koja ima sumnju na melanom treba pregledati liječnik, po mogućnosti dermatolog, jer je vrlo važna klinička impresija pri postavljanju kliničke diferencijalne dijagnoze suspektnih lezija. Najveća pozornost pridaje se pigmentaciji lezije, njezinoj građi, veličini, topografiji, dinamici rasta i lokalizaciji. Vrlo korisno je ABCDEFG pravilo pri kliničkoj evaluaciji pigmentiranih lezija jer služeći se samo tim kriterijima ponekad se može predvidjeti rani stadij melanoma. Dermatoskopija nam tu uvijek može pomoći kao pomoćna dijagnostička metoda, no ona ne mora uvijek biti dostupna. Iznimno je važno i vrijedno pod sjetiti se na klinički diferencijalnu kliničku sliku. Klinička diferencijalna slika melanoma obuhvaća čitav niz dermatoloških entiteta kao što su melanocitni nevusi, osobito displastični, (sl. 7.2), pigmentirani lentiginozni (sl. 7.3), spitz nevus i njegova pigmentirana inačica naevus reed (sl. 7.4), zatim naevus blue (sl. 7.5), neki oblici kongenitalnih nevusa (sl. 7.6), i nevusa spilusa (sl. 7.7). Mnogo je lentiginoznih promjena na koži koje stvaraju poteškoće u kliničkom razlikovanju melanoma, među njima se ističu ink spot lentigo (sl. 7.8), i senilni lentigo. Zloćudni epidermalni tumori poput pigmentiranog bazalioma (sl. 7.9), pigmentirane aktiničke keratoze (sl. 7.10), ili - Bowenove bolesti (sl. 7.11), mogu stvarati dvojbe u diferencijalnoj slici melanoma. Tu se nalazi još niz pigmentiranih tumora poput seboroične keratoze (sl. 7.12), različitih virusnih bradavica, osobito onih koje su lokalizirane ispod nokta, pigmentirani adneksalni tumori, vaskularni tumori poput angiokeratoma (sl. 7.13), tromboziranog hemangioma, piogenoga granuloma (sl.7.14), glomusnog tumora ili pojedinačnih lezija kod Kaposijeva sarkoma (sl.7.15). Također nalazimo i dobroćudne tumore koje često stvaraju poteškoće u diferencijalnoj dijagnozi poput dermatofibroma (sl. 7.16), i stanja na koži, adneksima kože ili sluznicama kao što su subungualni hematoma, hematoma u koži (sl. 7.17), te izolirani divovski komedon (sl. 7.18). [3].



Slika 7.2 [3].



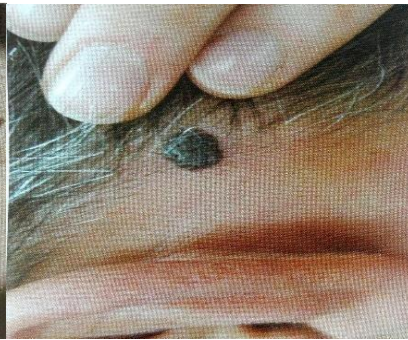Slika 7.3 [3].



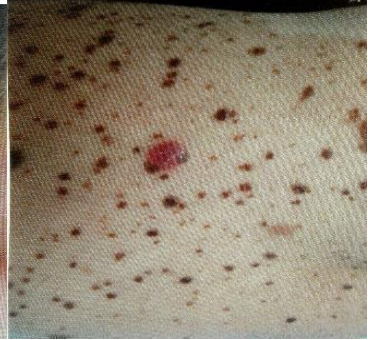Slika 7.4 [3].



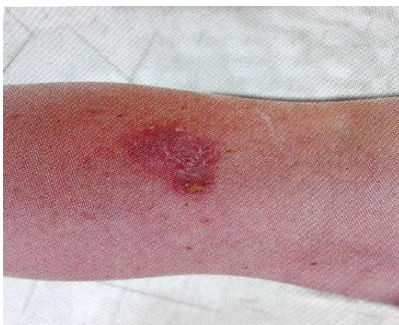Slika 7.5 [3].



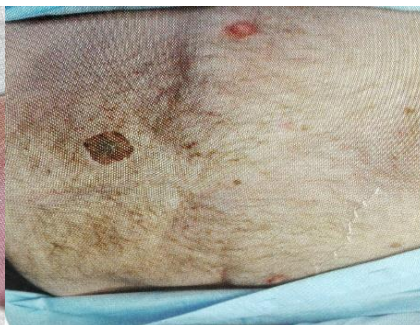Slika 7.6 [3].



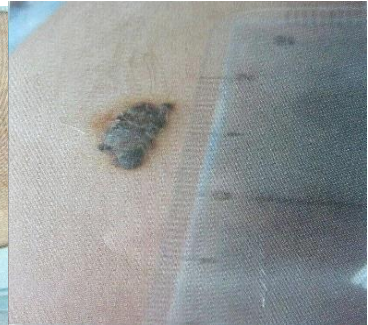Slika 7.7 [3].



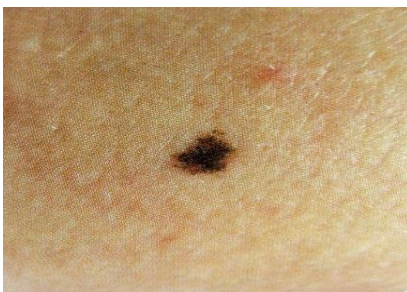Slika 7.8 [3].



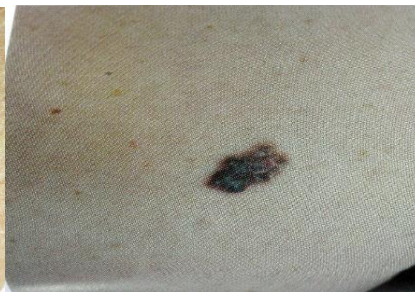Slika 7.9 [3].



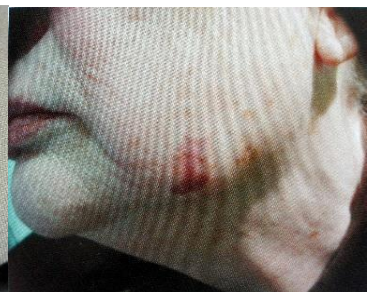Slika 7.10 [3].



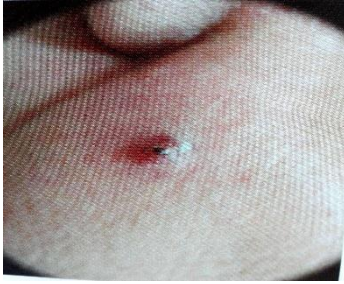Slika 7.11 [3].



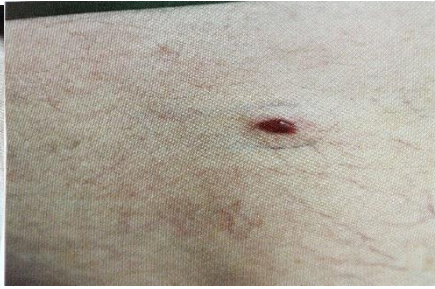Slika 7.12 [3].



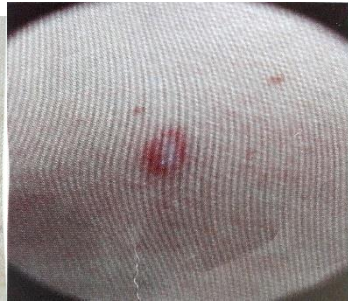
Slika 7.13 [3].



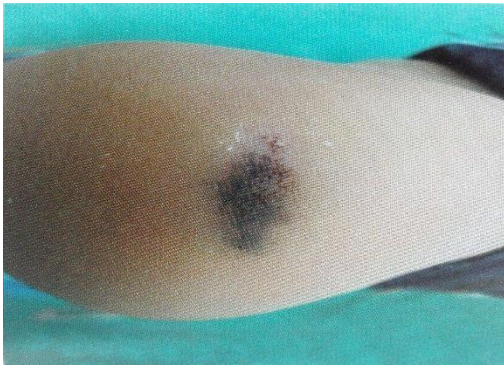Slika 7.14 [3].



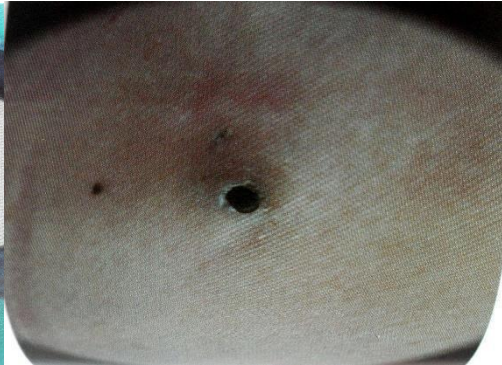Slika 7.15 [3].



Slika 7.16 [3].



Slika 7.17 [3].



Slika 7.18 [3].

Slika 7.2 -7.18. Različite kliničke slike melanoma [3].

8. Patohistološka slika melanoma

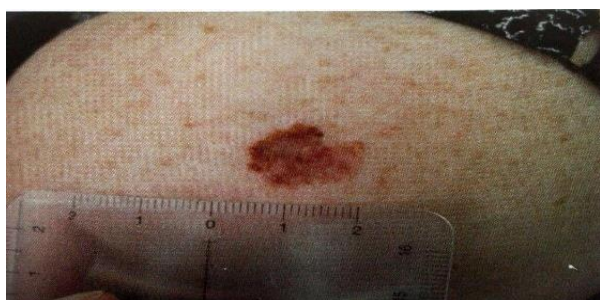U velikom broju slučajeva teško je klinički razlikovati melanom od drugih lezija. Stoga je potrebna patohistološka verifikacija nakon biopsije svih sumnjivih lezija. U progresiji melanoma histološki razlikujemo tri faze:

- Melanom in situ najranija faza razvoja melanoma u kojoj se u cijelosti nalazi u epidermisu i ne prodire kroz bazalnu membranu u gornji papilarni sloj dermisa
- Faza horizontalnog širenja dolazi do prodora melanomskih stanica kroz bazalnu membranu u gornji papilarni sloj dermisa
- Faza vertikalnog širenja- melanom prodire dublje u dermis ili čak u potkožno masno tkivo.

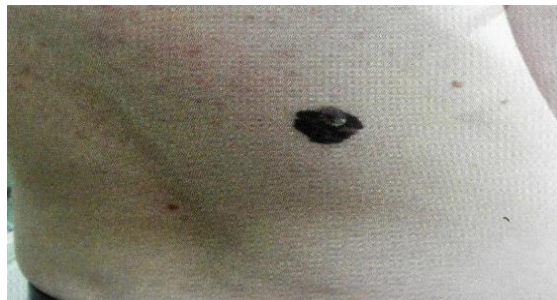Za određivanje prognoze i odabir prikladnog liječenja kako bi se procijenila sposobnost metastaziranja upravo je ključna faza razvoja melanoma. U ranijoj fazi melanoma in situ i u fazi horizontalnog širenja melanom rijetko metastazira, dok u vertikalnoj fazi ima veću mogućnost metastaziranja. S obzirom na kliničke značajke i na histološku sliku razlikujemo nekoliko kliničkih tipova malignog melanoma:

Površinsko šireći melanom (SSM)

Površinsko šireći melanom čini oko 2/3 svih melanoma. Tipično je asimptomatski, obično se dijagnosticira dok je manji od lentigo maligna melanoma. Najčešći je tip u ljudi bijele rase. Obično se pojavljuje između 30. i 50. godine života i to češće u žena. Kod žena se najčešće pojavljuje na donjim udovima a kod muškaraca na trupu. Bolesnici obično opisuju promjene u pigmentiranoj leziji tijekom 1 do 5 godina. Klinički je SSM u svojoj horizontalnoj fazi rasta smeđecrna makula nepravilnih rubova (sl. 8-1), dok je u vertikalnoj fazi rasta dijelom iznad razine kože, pa je površina i na palpaciju gruba, a može biti i prisutna ulceracija (sl. 8-2). dok je SSM u horizontalnoj fazi rasta, lako ga se može zamijeniti s melanocitnim nevusom. Kasnije se lezija počne razlijevati te ima nepravilan oblik i jezičaste izdanke [3, 5, 8].



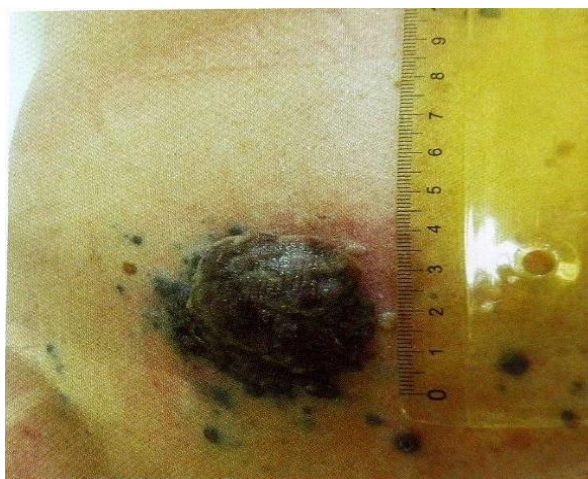Slika 8.1 SSM u horizontalnoj fazi [3].



Slika 8.2 SSM u vertikalnoj fazi [3].

Nodularni melanom (NM)

Drugi najčešći tip melanoma je nodularni i pojavljuje se u 15-30 % svih slučajeva melanoma. Obično nastaje između 40. i 50. godine jednako učestalo u oba spola. Najčešće se lokalizira na trupu, glavi u vratu. Za razliku od ostalih tipova melanoma, koji mjesecima ili godinama rastu horizontalno ili radijalno prije početka prodiranja, nodularni tip zaobilazi fazu radijalnohorizontalnog rasta, inicijalno raste vertikalno i stoga ima najlošiju prognozu. Volumen mu se može udvostručiti unutar nekoliko mjeseci. Izgleda kao uzdignuta papula ili čvor tamnosmeđe boje nalijepljen na kožu, također može krvariti ili ulcerirati. Klinički pokazuje monofazični, vertikalni rast. Taj patohistološki tip melanoma agresivniji je od SSM-a. Često dovodi do postavljanje dijagnoze u kasnijem stadiju (sl. 8.3). Taj tip melanoma ima veliki metastatski potencijal čak i dok je lezija mala. Diferencijalna dijagnoza obuhvaća: hemangiom, piogeni granulom, plavi nevus (blue nevus-9), ekrini porom i pigmentirani bazaliom [3, 7, 8].



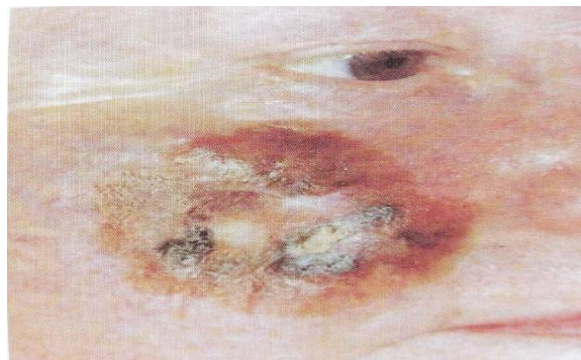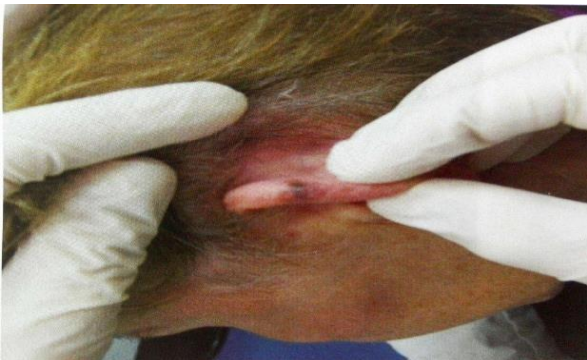Slika 8.3 Nodularni melanom [3].

Polipoidni melanom

Polipoidni melanom je podtip NM-a, koji izrazito ima agresivan tijek. Za razliku od izgleda i tijeka nodularnog melanoma, polipoidni melanom je deblji i često mu je prisutna ulceracija i brza pojava okultnih metastaza. Pojavljuje se naročito u mlađih osoba, često na trupu, ali i na sluznicama, gornji respiratorni trakt, ezofagus, vagina te rektum [5].

Lentigo maligna melanom (LMM)

Lentigo maligni melanom čini 5-15 % svih tipova melanoma.(sl. 8.4). Najčešće se pojavljuje u dobi nakon 65. godine iako se može pojaviti i u ranijoj dobi. Dijagnostičira se češće kod žena, i to na oštećenoj koži, osobito nosu i obrazima. Neki autori navode češću pojavnost LMM-a na nosu i uškama u muškaraca te na obrazima u žena.(sl. 8.5) Može se čak pojaviti na dorzalnim stranama ruku ili na donjim udovima. Rijetko se pojavljuje na ostalim dijelovima kože. Kumulativan učinak UV zračenja je glavni uzrok u nastajanju ovog oblika melanoma. Lentigo maligni melanom obično ne uzrokuje simptome iako svrbež može upozoriti na početak vertikalne faze rasta. LMM razvija se i nekoliko desetaka godina iz prekursorne lezije lentigo maligna(LM), koji histološki predstavlja LMM in situ. Lentigo maligna je smeđe, nejednoliko pigmentirana makula različita oblika, veličine 3-6 cm u promjeru, raste godinama. Pojava crne pigmentacije ili nodula unutar LM-a pokazuje napredovanje u invazivni LMM. Diferencijalna dijagnoza LMM-a obuhvaća pigmentiranu seboroičnu keratozu koja se može očitovati kao široki, ravni nepravilno oblikovani plak, pigmentiranu aktiničku keratozu i solarni lentigo. U razlikovanju LMM-a i površinsko širećeg melanoma razlika je da je SSM jače eleviran, ima jasnije izražene rubove s jezičastim pigmentiranim izdancima, jaču varijaciju boje, a u SSM-u se često opažaju predjeli regresije [3, 5, 9].

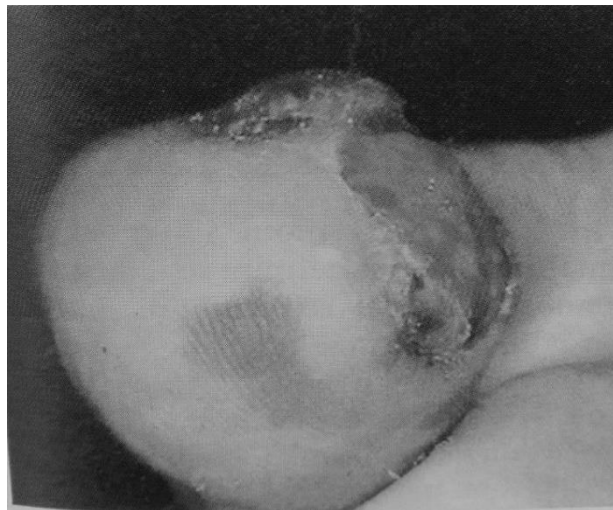

Slika 8.4. Lentigo maligni melanom (uška) [3]. Slika 8.5. Lentigo maligna melanom (obraz) [3].

Akrolentigozni melanom (ALM)

Ovaj patohistološki tip melanoma je najrjeđi oblik te čini 2-8% svih melanom. Najčešći je u ljudi crne, žute rase i Hispanaca. Pojavljuje se nakon 65. godine života, češće u muškaraca. Pojavljuje se na dlanovima, stopalima i ispod nokatne ploče. (sl. 8.6). Najčešća je lokalizirana plantarna regija. Važno je istaknuti da svi palmarni i plantarni melanomi ne pripadaju

akrolentiginoznim melanomima. Akrolentiginozni melanom se razvija u vremenu od nekoliko mjeseci do nekoliko godina. Na početku je to svijetlosmeđa makula nepravilna ruba koja poslije tamni, veličine najčešće do 3 cm. Ali s vremenom se na površini često pojavljuju čvorići. Prema diferencijalnoj dijagnozi ALM-a koji su boje kože ili crvene boje javljaju se benigne promjene poput klavusa, vulgarne veruke i piogeni granulom. Posljedica loše prognoze ovog melanoma je kasna dijagnoza ili uznapredovale bolesti, a ne razlike u biološkoj naravi tumora. Subungvalni melanom je rjeđi tip melanoma i većinom se smatra inačicom ALM-a. Većinom zahvaća palac stopala. Pri ranom stadiju očituje se crnom diskoloracijom u nokatnom ležištu, najčešće je smješten u proksimalnom djelu. Potrebno je istaknuti važnost Hutchinsonova znaka- otočića pigmenta oko nokta kao patognomoničnoga znaka uznapredovalog subungvalnog melanoma. Ne smiju se zanemariti anamnestički podatci o traumi te kultivacija dermatofita pri sumnji na gljivičnu nokta [3, 4, 5, 10].



Slika 8.6. Akrolentiginozni melanom (palac) [5].

9. Rjeđe vrste melanoma

U kliničkoj praksi postoje nekoliko melanoma koji se rjeđe susreću, kao što su amelanotični, dezmoplastični, verukozni i nevoidni te melanom nepoznata sijela- melanom oka, melanom sluznice glave i vrata, melanom sluznica ostalih organa, melanom u dječjoj dobi te melanom u trudnoći [3].

Amelanotični melanom (AM)

Ovaj oblik melanoma je najteže dijagnosticirati jer izostaje pigmentacija i to je glavni razlog zašto se kasno dijagnosticira i ima lošu prognozu. Obuhvaća 2-8 % svih melanoma na koži. Klinički je AM ružičasta papula boje mesa, koja može sličiti bazocelularnom ili planocelularnom karcinomu te dermatofibromu. Potreban je poseban oprez pri postavljanju dijagnoze ružičastih promjena na koži, posebno za one koje bolesnik navodi da se mijenjaju ili koje su bile bezuspješno liječene lokalno destruktivnom terapijom [3].

Dezmoplastični melanom (DM)

Dezmoplastični melanom obuhvaća 4 % svih kutanih melanoma. Pojavljuje se između 60. i 65. godine života, češće u muškaraca. Pojavljuje se na mjestima gdje je aktinički oštećena koža glave i ruke, može biti udružen s LMM-om. DM se može pojaviti na bilo kojoj anatomskoj lokalizaciji kože i na sluznicama. Nažalost, često se dijagnosticira u kasnoj fazi [3].

Nevoidni melanom

Nevoidni melanom podsjeća na melanocitni nevus, no ima i histološka obilježja i biološki metastatski potencijal kao melanom. Čini 1 % svih melanom. Klinička slika ovog melanoma obilježena je verukoznim ili pravilno pigmentiranim nodusom [3].

Spitzoidni melanom

Ova vrsta melanoma histološki slični dobroćudnoj promjeni, odnosno spitz nevusu. Kliničkim izgledom se očituje rastućom papulom koja može biti amelanotična ili pigmentirana, ponekad s krustom ili ulceracijom na površini [5].

Zloćudni blue nevus

Blue nevus se razvija uglavnom iz atipičnog celularnog blue nevusa te ima zloćudni potencijal jednak melanomu. Klinički izgled ima nodularne tamnoplave do crne tvorbe veličine do 2 cm, ali i više. Najčešće se nalazi u vlasištu, dorzumu stopala i sakrokocigealno [3].

Animalni tip melanoma

Vrlo je rijedak oblik melanoma, karakteriziran je proliferacijom intezivno pigmentiranih epiteloidnih i vretenastih stanica koje podsjećaju na vrlo pigmentirane oblike melanom koji su nađeni u sivih konja. Pri postavljanju dijagnoze veće je debljine i ima manje agresivno ponašanje u odnosu na druge vrste melanoma [3].

Dermalni oblik melanoma

Nalazi se u dermisu ili potkožnom masnom tkivu bez epidermalne komponente. Ovaj oblik melanom podsjeća na metastazu, ali za razliku od metastaza ima bolje prognostičke čimbenike.

Može se pojaviti na bilo kojoj anatomske lokalizaciji [3].

Verukozni melanom

Verukozni melanom je kliničko gotovo jednolično pigmentirana hiperkeratotična verukozna promjena slična seboroičnoj keratozi. Češća pojavnost je kod žena, na bilo kojoj lokalizaciji, najčešće na udovima [5].

Melanom sluznica

Javlja se u ljudi žute i crne rase. Najčešće je zahvaćena sluznica nosne i usne šupljine, ali i vulve i anorektalne regije. Klinički se očituje nejednoliko tamnosmeđe do crno pigmentiranih nepravilno oblikovanim predjelima na sluznici. Može se podijeliti u tri podtipa rasta: pagetoidni, lentiginozni te mješoviti podtip. Dijagnoza se često postavlja kasno, te je nepovoljnija prognoza od kožnih melanoma [5].

□ Satelitske i in-transit metastaze melanom

Postoje dvije vrste metastaza melanoma u okolnu kožu između primarne lezije i limfnih čvorova: satelitske i in transit metastaze. Satelitske metastaze su tumorske nakupine u zdravoj

koži unutar promjera 2 cm od primarnog tumora veće od 0.05 mm, dok si in-transit metastaze više od 2 cm od primarnog tumora, ali ne izvan najbližeg regionalnog bazena limfnih čvorova [3].

Multipli primarni melanomi (MPM)

Rijetka je pojava da se u istog bolesnika pojavi nekoliko primarnih melanoma, s učestalošću od 0.8-8,6%. Prema istraživanjima u klinici za kožne i spolne bolesti KBC-a, koje je obuhvatilo 991 zabilježenog bolesnika s melanom u razdoblju od 2002.-2008.godine, 36 bolesnika je imalo dijagnozu od nekoliko primarnih melanoma, najčešće dva. Patohistološki tip melanoma SSM je bio najčešći, u skupini drugoga primarnoga melanoma više je bilo LMM-a, a zatim NM-a [3].

10. Dijagnostički postupci

Rana dijagnoza osnovni je cilj i preduvjet uspješnog liječenja kožnog melanoma, s obzirom na kontinuirani porast incidencije i visoki mortalitet u uznapredovalim stadijima bolesti osobito III i IV stadij. Pomoću fizikalnog pregleda točna dijagnoza se postavlja u 48 do 81% oboljelih no to je još uvijek preveliki raspon za ovaj potencijalno zloćudni tumor. Dijagnostika primarnog tumora, regionalnih, te udaljenih metastaza obuhvaća brojne dijagnostičke metode kojima se danas koristi radi preciznog određivanja stadija bolesti te planiranja protokola liječenja. Temeljna dijagnostička metoda kojom se jedino može postaviti dijagnoza melanoma je biopsija.

S obzirom na varijabilnost i složenost limfatične drenaže, posebice pojedinih tjelesnih regija poput glave, vrata, trupa i ramena, limfoscintigrafija i limfatično označivanje, te biopsija sentinel- čvora danas su neizostavni dio dijagnostike i liječenja bolesnika s melanomom. Na temelju anamneze i fizikalnog pregleda u 94% bolesnika progresija bolesti se uspješno dijagnosticira [3, 5].

10.1. Dijagnostika primarnog tumora

Dijagnostički postupci koje koristimo za primarni tumor su: anamneza, fizikalni pregled, fotografija, dermatoskopija, kompjuterske analize digitalnih fotografija, te od najveće važnosti biopsija [5].

Anamneza

Pitanja važna kod uzimanja obiteljske i osobne anamneze, omogućuju da se bolesnika svrsta u skupinu visokog i niskog rizika za obolijevanje od melanoma. Pitanja se odnose na danas poznate rizične čimbenike i obuhvaćaju:

- pojavu melanoma u jednog i više članova obitelji
- prethodno već dijagnosticiran melanom ili multipli primarni tumori (mogu biti povezani s obiteljskim melanomom)
- pojava displastičnih ili atipičnih nevusa u obitelji
- prethodni kožni karcinomi

- prethodno dijagnosticiran lentigo maligna (in situ lezija)
- postojanje kongenitalnog nevusa gigantskog tipa
- podatak o triju solarnih opeklima ili više njih prije 20. godine života
- korištenje solarija prije 25. godine života i redovito
- neadekvatna primjena zaštitnih krema pri sunčanju
- podatak o imunosupresiji
- podatak da bolesnik boluje od kseroderme pigmentozum – defekt enzima za reparaciju (DNK) [5].

Fizikalni pregled

Obuhvaća pregled cijele kože, kožnih adneksa, genitalne regije i vidljivih sluznica. Cilj fizikalnog pregleda jest uočiti razliku između dobroćudnih i zloćudnih pigmentiranih promjena. Svaka pigmentirana promjena, koja je veća od 5 do 10 mm u promjeru ima vjerojatnost zloćudnog ishoda. Pravilo ABCDEFG omogućuje nam da sa sigurnošću isključimo veli broj pigmentiranih kožnih promjena u diferencijalnoj dijagnostici melanoma [5].

Dermatoskopija

Dermatoskopija je pomoćna, neinvazivna, in vivo dijagnostička metoda u dermatologiji koja omogućuje bolju vizualizaciju kože tako da morfološke strukture i boje promjena kože, koje je inače nevidljivo golim okom, postaju vidljive. Uz pomoć dermatoskopa moguće je analizirati strukture u području epidermisa, bazalne membrane i papilarnog dermisa.

Dermatoskopija nam omogućuje preciznije prepoznavanje zloćudnih i dobroćudnih promjena [3].

Digitalna epiluminiscentna mikroskopija

Ova metoda pohranjuje digitalne slike dobivene ELM- om i uspoređuje ih s postojećom bazom podataka, prema kriterijima koji razgraničuju melanome od benignih promjena kože [5].

Konfokalna laserska mikroskopska tehnika

Metoda je koja omogućuje pregled epidermisa i papilarnog dermisa s rezolucijom koja se približava histološkoj razini. Fokusira se i reflektira laserske zrake iz područja suspektne

kožne promjene te omogućuje vizualizaciju melanocita, čak i u slučajevima amelanotičnog melanoma.

Ultrazvuk

Najzastupljenija je radiološka metoda u medicinskom dijagnostičkom pregledu bolesnika s melanomom kože koji je i najčešće sjelo toga tumora. Primjenjuje se u analizi primarnog procesa, utvrđivanju proširenosti bolesti kod stupnja I do III te kontrolnim pregledima. U praksi se koriste linearni ultrazvučni pretvarači jakosti do 20 MHz koji može mjeriti debljinu tumora u rasponu 1 mm. Ultrazvučnim pregledom mjerimo veličinu- duljinu, širinu i dubinu primarnog melanoma kože. Analizira se izgled rubova tumora koji mogu biti glatki, oštro ograničeni ili neravni, tj. Nazubljeni. Važno je procijeniti dubinski stupanj infiltracije, odnosno dubinu prodora tumora, zahvaćenost kože i potkožnog tkiva. Također se može analizirati i dio regije oko tumora cca 10 cm, radi otkrivanja prijelaznih metastaza poput limfne drenaže radi procjene prisutnosti i karakteristika regionalnih limfnih čvorova [3].

Biopsija

Na temelju biopsije i patohistološkog nalaza može se postaviti dijagnoza melanoma.

Temeljna je metoda kod svih suspektnih pigmentiranih promjena.

Vrste biopsije:

- Ekscizijska biopsija obuhvaća potpunu eksciziju pigmentirane promjene s 1 do 2 mm susjednog zdravog ruba kože. Indikacije za ovu vrstu biopsije su promjene promjera manjeg od 1,5 cm, anatomske lokalizacije kod kojih nakon ekscizije pigmentirane promjene ne zaostaje deformacija. Ekscizat mora obuhvaćati kožu pune debljine i potkožno tkivo, bez oštećivanja mišićne fascije.
- Incizijska biopsija se rjeđe provodi. Indikacije: velike lezije koje nije potrebno u cijelosti ukloniti dok sa sigurnošću nije poznata patohistološka dijagnoza i anatomske lokalizacije u kojima bi potpuna ekscizija uzrokovala narušavanje estetske jedinice ili deformaciju. Provodi se u području najvišeg ili najnepravilnijeg dijela pigmentirane promjene.
- Subungvalna biopsija se provodi ako se sumnja na melanom. Uklanja se nokat ili otvara prozor u nokatnoj ploči iznad suspektne promjene, koja se podvrgne incizijskoj biopsiji. Ako se biopsije pravilno urade, nema statički značajan utjecaj na pojavu recidiva ili prognozu bolesnika s melanomom [5].

Biopsija sentinel čvora

Biopsija sentinel čvora nije terapijski postupak, već dijagnostički postupak. Ovim postupkom se identificira i ekstirpira limfni čvor određenog bazena u koji se najprije drenira područje tumora. Biopsija se primjenjuje kod melanoma debljine > 1 mm-negativni regionalni limfni čvorovi, melanomi debljine $< 0,9$ mm stadija T1b. Kontraindikacije su alergije na radioizotop ili vitalnu boju, prisutnost svježeg ožiljka između mjesta injiciranja radioizotopa i sentinel čvora, prethodna široka lokalna ekscizija veća od 2 cm, te prethodna biopsija ili disekcija limfnih čvorova. Smatra se zlatnim standardom u procjeni lakroregionalne proširenosti bolesti i prognoze u bolesnika s melanomom, omogućuje ranu detekciju mikrometastaza te raniju primjenu adjuvantne terapije [3, 5].

10.2. Dijagnostika regionalnih metastaza

Tijekom kliničkog praćenja najčešće dolazi do metastaskog zahvaćanja regionalnih limfnih čvorova, lokoregionalni nodalni status je značajan prognostički čimbenik koji također određuje i adjuvantnu terapiju. Melanomi kod istovjetnih lokalizacija u različitim ljudima mogu imati različita drenažna područja. Aksilarni limfni čvorovi mogu biti drenažno područje velike regije gornjih udova i trupa prema dolje sve do ilijačnih grebena. Melanomi ramena mogu se drenirati u jednu ili obje aksile te supraklavikularne i infraklavikularne limfne čvorove. S kliničkim utvrđenim metastazama u regionalnim limfnim čvorovima potrebno je izvršiti terapijsku limfadenektomiju, odnosno disekciju limfnih čvorova. Izvođenje elektivne disekcije limfnih čvorova- ELND radi otkrivanja klinički okultnih metastaza u bolesnika s klinički nesuspektnim regionalnim limfnim čvorovima nije opravdani, budući da u oko 80 % takvih bolesnika nema limfogenih metastaza tako da je zapravo u tih bolesnika disekcija limfnih čvorova nepotreban zahvat. Kombinira se primjena tehnike limfotropne boje i gama-sonde, radi veće uspješnosti u detekciji. Apsolutna kontraindikacija za detekciju limfnog čvora stražara je klinički ili radiološki utvrđena lakroregionalna ili udaljena diseminacija osnovne bolesti, posebna stanja:

trudnoća, dojenje, adolescenti i mala djeca [3, 5].

Limfoscintigrafija

Prvi put opisali su je Sherman i Ter- Pogossian godine 1953. kao tehniku određivanja obrasca limfne drenaže kod karcinoma. Ova metoda služi za prikaz limfne drenaže određenog područja ovisno o sijelu i vrsti tumora. Prije pretrage važna je priprema bolesnika na način da treba upozoriti liječnika ili medicinskog inženjera na mogućnost trudnoće ili na dojenje, metalne ukrase i nakit ukloniti prije snimanja te nakon pretrage bolesnik treba piti što više

tekućine i što češće mokriti, nije potrebno biti natašte prije operacije. Na pretragu bolesnici moraju imati kompletnu medicinsku dokumentaciju. Postupak pretrage se izvodi na način da liječnik injicira radiofarmak (^{99m}Tc Nanocoll) potkožno na nekoliko mjesta oko ožiljka nakon ekscizije melanoma na koži pod kontrolom UZV-a. Bolesnik leži pod kamerom i snima se dinamička studija u trajanju od 20-45 minuta, a potom statički scintigrami dok se ne prikaže sentinel limfni čvor. Cilj ove pretrage je detektirati limfni čvor u koje se drenira limfa iz područja tumora, smatra se da je on najbolji pokazatelj proširenosti tumora u limfne čvorove. Ako je čvor patohistološki negativan, bez metastaza, onda se smatra da su i drugi limfni čvorovi negativni. Ukoliko je pozitivan, treba napraviti standardnu limfadenektomiju uz adekvatan pregled većeg broja limfnih čvorova i poduzeti druge mjere liječenja. Kada se čvor prikazao, liječnik njegovu projekciju obilježi markerom u dvije projekcije na koži, a kirurg tijekom operacije traži njegovu točnu lokalizaciju pomoću sonde. Pretraga nema nikakvih nuspojava i nema zapreke za nastavkom uobičajenih aktivnosti [3, 5].

10.3. Dijagnostika udaljenih metastaza

U dijagnostici udaljenih metastaza odnosno IV. Stadija bolesti služimo se laboratorijskim, radiološkim testovima, te ostalim dijagnostičkim postupcima. Progresija bolesti kod većine bolesnika otkrivena je fizikalnim pregledom te na temelju anamneze. Porast vrijednosti serumske LDH neovisni je prognostički čimbenik koji je u korelaciji s lošijom prognozom i kraćim preživljavanjem, takvi bolesnici se svrstavaju u stadij M1c. ELISA-testom ispituje se serumska TA 90 (antigen za tumor vezanoga glikoproteina i njegovo IgG protutjelo), on se pojavljuje u 72% melanoma. Učinkovitost toga testa u određivanju metastatske bolesti je 77%, a ako se kombinira s PET- skenom, može detektirati 93% okultnih melanomskih metastaza.

Tirozinaza, ključni enzim koji sudjeluje u biosintezi melanina, bio je prvi ispitivani marker za RT-PCR, te je ispočetka pokazivao obećavajuće rezultate. No, brojne studije kojima je bila svrha ispitati pouzdanost navedenog testa u IV. Stadiju pokazalo različite rezultate, s tim je zaključen da su senzitivni i specifičnost tirozinaze kao jedinog markera RT-PCR testom nezadovoljavajuće. Ali ako se taj test primjeni na više markera, odnosno pet antigena (tirozinaza, tirozinaza-vezani protein 1 /TRP-1/, TRP2, Pmel17/gp 100i Melan/MART-1) očekivani rezultat se postiže u smislu otkrivanja metastatske bolesti. [1, 2]. Radiološkom dijagnostikom malignog melanoma određuje se stupanj proširenosti bolesti, te bitnim kontrolnim postoperativnim pregledima radi praćenja tijeka bolesti te u otkrivanju eventualnih

sekundarnih infiltracija. U praksi koristimo klasičnu rtg dijagnostiku, ultrazvuk, višeslojnu kompjuteriziranu tomografiju (msct), magnetna rezonancija (MR) [3].

Klasična rtg dijagnostika melanoma

Kod otkrivenog melanoma potrebni je učiniti rtg snimku prsišta u sklopu analize proširenosti bolesti, odnosno za otkrivanje mogućih sekundarnih infiltracija [5].

MSCT dijagnostika melanoma

Opisuje se pod nazivom, višeslojna kompjutorizirana tomografija. Iznimno se brzo razvija, povećao se broj slojeva snimanja (danas već 512), te skraćuje vrijeme snimanja. Prednosti MSCT jesu kratko snimanje, veliko polje snimanja, prikaz tijela u svim ravninama, MSCT angiografija s prikazom arterijske, venske, i parenhimatozne faze, odnosno dinamički prikaz vaskularizacije, mjerenje gustoće prikazanog tkiva (HU) te mogućnost 3D rekonstrukcije. Ima mogućnost otkrivanja primarnog procesa kod opisanih lokalizacija te evaluacije metastatskih promjena. Bitno je zaključiti da specifičnost MSCT dijagnostike za metastaze melanoma nije značajna [3].

MR dijagnostika melanoma

Magnetna rezonancija je najmodernija radiološka slikovna metoda. Pomoću nje mogu se snimiti gotovo svi sustavi i dijelovi tijela. Dobro diferencira strukturu tkiva, a krvne žile može prikazati bez aplikacije kontrastnog sredstva. Bitna karakteristika jest da nema štetnog ionizirajućeg zračenja za bolesnika. No negativna strana jest da ima dosta kontraindikacija za pregled MR [3].

FDG-PET/CT u dijagnostici melanoma

FDG-PET/CT (FDG-PET kompjutorizirana tomografija) cijelog tijela. Koristi se radiofarmak FDG (18F- flurodeoksiglukoza). Ima mogućnost prikaza primarnog tumora i metastatskih lezija u svi tkivima. Pretragu je korisno indicirati u bolesnika s melanomom kože bez dokazanih metastaza, a koji je prema Breslowu debljine 4 i više mm, što omogućuje veliki metastatski potencijal. Ovu pretragu je važno povremeno raditi u bolesnika kod kojih je bio pozitivan SLNB, a bez pozitivnosti limfnih čvorova nakon evakuacije, zatim u bolesnika s

recidivirajućem melanomom. Također, pretraga se pokazala korisnom i u bolesnika koji su više godina kontrolirani i imaju povećan rizik za melanom [3, 5].

10.4. Citološka dijagnostika

Citologija omogućuje postavljanje dijagnoze primarnoga melanoma, otkrivanje metastaza i recidiva, staging i follow-up, te otkrivanje novih paralelnih tumora. Obuhvaća analizu eksofolijativnog i aspriacijskog materijala te otiska, što ovisi o lokalnom nalazu i uznapređovalosti bolesti. Za primarni tumor češće se koristi eksofolijativna dijagnostika, pri čemu se citološki mogu analizirati spontano odljuštene stanice (izljevi, mokraća, iskašljaj, likvor, očna vodica) ili se uzima obrisak s površine tumora četkicom sa sluznice. Pod nadzorom UVZ-a ili CT-a citološka punkcija naslijepo se rabi radi otkrivanja metastaza koje se mogu naći na neuobičajenima mjestima. Citološki razmazi se boje na isti način: standardnim bojenjima May- Grunwald- Giemsa (pappenheim) i papanicolaou, Hemacolor i Diff- Quick za brzo bojenje intraoperacijskih materijala, te citokemijskim (DOPA, Fontana-Masoni-SchmorlLillie) i imunocitokemijskim (S-100, HMB-45 i Melan A) bojenjima kod amelanotičnih i diskutabilnih melanoma. Bez obzira na dijagnostičke poteškoće, točnost citologije je vrlo visoka [5].

11. Liječenje

Kirurgija je i dalje osnovni način liječenja primarnoga melanoma, osobito njegovog lokaliziranog oblika u stadijima 0, I, II, najvažniji je postupak u liječenju melanoma, ishod kirurškog zahvata je vrlo bitan za životnu prognozu pacijenta. Prognostički je iznimno važno i kod proširene bolesti, i to primarno radi potpunog uklanjanja i smanjenja tumorske mase u limfnim i unutarnjim organima uz koji postupak će i ostali onkološki terapijski izbori imati bolji učinak, kao i u situacijama kada je kirurško liječenje metastaza u domeni palijativne medicine.

Izrezivanjem tumorske izrasline i zdravoga okolnoga tkiva želi se postići uklanjanje svih stanica melanoma na primarnoj lokaciji kako bi se postigla trajna lokalna kontrola bez obzira na mogućnost pojave tumora na drugim dijelovima tijela [5].

11.1. Kirurško liječenje primarnog melanoma

Najvažniji terapijski postupak je kirurška ekscizija u cijelosti uz patohistološku analizu. Primarna dijagnostička ekscizijska biopsija u cijelosti sa zdravim rubom kože i potkožja oko suspektne promjene provodi se uskim slobodnim rubovima od nekoliko milimetara i to iz razloga što preopsežan rub može poremetiti limfnu drenažu što stvara poteškoće u daljnjem postupku identifikacije limfnoga čvora stražara. Važno je da sa u tijeku tog postupka primarno zatvaranje rane ne preporučuje primjena bilo kakvih plastično rekonstruktivnih tehnika kao što su rekonstrukcije defekata reznjevima kože, jer oni mogu poremetiti limfnu drenažu tog područja i kasniji postupak limfoscintigrafije te detekciju limfnog čvora stražara učiniti nesigurnim. Prema patohistološkoj potvrdi i parametrima iz patohistološkog nalaza u cijelosti ekscidiranog melanoma, planira se nastavak kirurškoj liječenja. Uključuje reeksciziju ožiljka čiji se opseg određuje prema debljini tumora, te se preporučuje učiniti unutar 4 do 6 tjedana od postavljanja dijagnoze [3]. Biopsija limfnoga čvora stražara – SLNB, indicirana je u bolesnika s melanomom srednje debljine (1-4 mm), odnosno stadija T1b-T4b bez klinički evidentnih lokoregionalnih ili udaljenih metastaza. Kod melanoma debljine manje od 1 mm biopsija limfnoga čvora je indicirana ukoliko su prisutne dodatne potencijalno prognostički nepovoljne karakteristike primarnoga tumora. Učestalost metastaza u SLN je oko 4 % do 6 % kod tzv. tankih melanoma [3, 5].

Debljina tumora (mm)	Širina ekscizije (cm)
<i>in situ</i>	0,5
< 1,0	1,0
1–2	2,0
> 2,0	≥ 2

Slika 11.1. Širina ekscizije nakon patohistološke potvrde primarnoga melanoma (prema AJCC-u) [3].

Zatvaranje postoperacijske rane nakon reekscizije melanoma

U uporabi su brojne rekonstrukcijske metode koje su razvrstane na osnovi kirurških principa prema veličini i složenosti rane nakon ekscizije melanoma. Najčešće metode su: primarno šivanje rane nakon širokoga podminiranja rubova, rekonstrukcija slobodnim kožnim transplantantom, rekonstrukcija lokalnim režnjevima, tkivna ekspanzija i slobodan prijenos tkiva. Rekonstrukcijom se nastoji prekriti defekte jednakovrijednim tkivom i smanjiti poslijeoperacijske razlike u izgledu zdravoga i nadomještenoga tkiva, sačuvati estetski izgled i funkciju te smanjiti defekt sekundarne regije na najmanju moguću mjeru.

Postupnik za zatvaranje rane nakon ekscizije melanoma:

1. Direktno zatvaranje rane
2. Slobodni kožni transplantant
3. Lokalni režanj
4. Vezani režanj
5. Perforatorski režanj
6. Slobodni režanj [5].

11.2. Kirurško liječenje regionalnih metastaza

U posljednjih nekoliko godina kirurško liječenje regionalne bolesti doživjelo je brojne promjene. Limfadenektomija može omogućiti dugoročno preživljavanje bolesnika u čak 35 % slučajeva. Indikacije za limfadenektomiju su pozitivan SLN ili klinički radiološkim metodama detektirane metastaze u limfnim čvorovima. Kirurško liječenje melanoma III. stadija sastoji se od dvaju postupaka, lokalna ekscizija kože s potkožnoga tkiva te kirurško liječenje

regionalnih limfnih čvorova. Širina zdravog ruba lokalne ekscizije kože i potkožnoga tkiva kod melanoma je određena veličinom tumora [3, 5].

Tis	0,5 do 1 cm
T1 ($\leq 1,0$ mm)	1 cm
T2 (1,01–2,0 mm)	1 do 2 cm
T3 (2,01–4,0 mm)	2 cm
T4 ($> 4,0$ mm)	2–3 cm

Slika 11.2. Kirurško liječenje melanoma [5].

11.3. Kirurško liječenje udaljenih metastaza

Nažalost, poznato je da se u trećine bolesnika s melanomom razvijaju udaljene metastaze. Čak u 86 % bolesnika metastaze su lokalizirane u jednom organu. Najčešće su metastaze lokalizirane na koži, limfnim čvorovima, plućima, mozgu, jetri i gastrointestinalnom traktu. Kirurška terapija metastatske bolesti može biti palijativna ili kurativna. Kirurško liječenje melanoma u IV. Stadiju bolesti, kod prisutnosti udaljenih metastaza opterećeno je vrlo lošom prognozom i s petogodišnjim preživljavanjem manjim od 2,3 %. Kod postojanja izoliranih kožnih ili viscelarnih metastaza terapija izbora je kirurško uklanjanje, ako je zbog veličine sijela metastaza moguće učiniti radikalni kirurški zahvat. Najpovoljniji rezultati kirurškog liječenja bilježe se nakon liječenja metastaza u koži i potkožju, s mogućim petogodišnjim preživljavanjem 20-30 %, dok su najlošiji rezultati u liječenju metastaza u mozgu, jetri, i nadbubrežnoj žlijezdi. Do tri unilobarne metastaze u plućima mogu se resekirati radi dugoročnog preživljavanja. Kirurška resekcija solitarnih metastaza mozga većih od 3,5 cm treba biti provedena s palijativnom namjerom, dok se multiple metastaze iznimno liječe kirurški. Solitarne metastaze u gastrointestinalnom traktu treba resekirati s kurativnom namjerom, dok pri postojanju multiplih metastaza treba intervenirati u slučaju postojanja komplikacija. Resekcije jetrenih metastaza su palijativne, uz znatno produljenje života, a cilj je liječenja jošstanih metastaza ublažavanje boli i omogućivanje hodanja [3, 5].

11.4. Onkološko liječenje

Radioterapiju možemo definirati kao vrstu liječenja tumora i drugih bolesti u kojoj se terapijski učinak postiže ionizirajućim zračenjem. U liječenju različitih vrsta tumora i različitih stadija bolesti koristimo se različitim modalitetima specifičnoga onkološkog liječenja. Lokalizirani rak liječimo lokalno usmjerenim modalitetima liječenja, a u slučaju postojanja udaljenih metastaza i čak sumnje u njihovo postojanje, primjenjujemo sistemne modalitete onkološkog liječenja. Uz kirurgiju, osnovni lokalni modalitet liječenja onkološkog bolesnika jest radioterapija. Radioterapija označuje liječenje bolesnog tkiva visokoenergijskim zračenjem, uz što veću zaštitu okolnoga, zdravoga tkiva. Najčešće se provodi x- fotonima, y-fotonima i visokoenergijskim elektronima, a moguće je primijeniti i druge visokoenergijske čestice [7].

Slijedom navedenog, radioterapija može imati nekoliko važnih uloga u liječenju melanoma: kao adjuvantna terapija nakon kompletne resekcije primarne lezije ili metastatskih regionalnih limfnih čvorova, kao elektivna terapija regionalnih limfnih čvorova koji nisu operirani a pod visokim su rizikom od supkliničke bolesti, kao palijativa terapija udaljenih metastatskih sjela ili lokalnih/lokororegionalnih recidiva, te rijetko, kao definitivna terapija primarnoga melanoma [3].

11.5. Ciljevi radioterapije

Radioterapija je oblik lokalnoga liječenja, prema terapijskom cilju razlikujemo kurativnu i palijativnu radioterapiju. Pod kurativnu terapiju podrazumijevamo izlječenje bolesnika, a koju provodimo radikalnim dozama zračenja, može biti neoadjuvantna, primarna i adjuvantna. Najčešća dnevna doza vanjske radioterapije jest 200 cGy. Radioterapija se ordinira 5 dana u tjednu, najčešće 5-6 tjedana [4]. Adjuvantna radioterapija oblik je lokalnoga liječenja zloćudne bolesti koji primjenjujemo nakon provedenog drugog oblika liječenja (najčešće kirurškog), u odsutnosti makroskopski vidljiva tumora. Za bolesnike s visokim rizikom za regionalni povratak bolesti nakon disekcije regionalnih limfnih čvorova, adjuvantna RT nakon operacije smanjuje stopu regionalnog recidiva, ali nije dokazano da poboljšava ukupno preživljavanje [3].

Nuspojave radioterapije

Neželjene posljedice radioterapije najčešće se dijele na rane ili akutne, tj. one koje se pojavljuju tijekom zračenja ili neposredno nakon njega, subakutane i kasne ili kronične, koje se pojavljuju 6 mjeseci i kasnije nakon završetka zračenja. Dok su akutne i subakutne reakcije obično reverzibilne, kasne su nuspojave uobičajeno ireverzibilne [7].

Palijativna radioterapija

Palijativna terapija se ne daje u svrhu izlječenja, jer ono više nije moguće, već je njezin primarni cilj smanjiti simptome i znakove bolesti i poboljšati kvalitetu bolesnikova života koliko god je to moguće. Primjenjuje se zračenje uz primjenu 5-6 frakcija od 6 Gy dvaput tjedno, premda neki smatraju da je osobito od ingvinalnih i aksilarnih limfogogenih presadnica sigurnije primijeniti ukupnu tumorsku dozu od 50 Gy raspodijeljenu u manje frakcije od 2,0-2,5 Gy radi smanjena rizika od limfedema i neuropatije. Zračenje je potrebno započeti što prije [3].

11.6. Kemoterapija

Jedan od osnovnih oblika onkološkog liječenja je kemoterapija. Prvi citostatik se počeo primjenjivati 1943. godine pod nazivom dušikov plikavac, u svrhu liječenja Hodgkinove bolesti. Danas se 60- 70 % bolesnika sa zloćudnim bolestima liječi kemoterapijom. Prema vremenu ordiniranja razlikujemo tri vrste kemoterapije:

- Adjuvantnu kemoterapiju koja je oblik sistemnog liječenja zloćudne bolesti nakon provedenog lokalnoga liječenja čija je svrha uništiti moguće mikropresadnice bolesti.
- Neoadjuvantnu kemoterapiju koja je početni oblik liječenja bolesnika s lokalnom ili lokalno uznapredovalom bolešću koja je inicijalno inoperabilna ili granično operabilna. Svrha ove terapije je postići sniženje stadija bolesti i učiniti je operabilnom.
- Primarna se kemoterapija primjenjuje u liječenju bolesnika s diseminiranom bolešću, koji se zbog toga ne mogu uspješno liječiti lokalnim oblicima terapije.

Monokemoterapija metastatskog melanoma

Najšire primjenjivan citostatik u monoterapiji (kemoterapija jednim citostatikom) metastatskoga melanoma je dakarbazin, koji spada u skupinu neklasičnih alkilirajućih agensa

[3]. Temozolomid je noviji peroralni alkilirajući citostatik sa širokim spektrom antitumorske aktivnosti i relativno niske toksičnosti. Među citostatike s uočenim antitumorskim učinkom ubrajaju se i derivati nitrozoureje: karmustim, lomustin, i fotemustin [5]. paklitaksel i docetaksel, antimetabolički agensi koji spadaju u skupinu taksana, pokazali su značajnu antitumorsku aktivnost u više solidnih tumora, uključujući metastatski melanom [5].

Polikemoterapija metastatskog melanoma Pretpostavka da će se u bolesnika s metastatskim melanomom kombinacijom nekoliko najučinkovitijih citostatika postići bolji odgovor i dulje preživljavanje u usporedbi s monoterapijom dakarbazinom nije se pokazala opravdanom. Dodavanjem različitih citostatika dakarbazinu ne postiže se znatni pomak nabolje, a toksičnost terapije biva veća [5].

11.7. Imunoterapija

Imunoterapija pruža mogućnosti djelovanja na mehanizme koje zloćudni tumori, pa tako i melanomi, iskorištavaju za izbjegavanje uništenja od strane imunskog sustava. Terapija inhibitorima CTLA-4 te osobito PD- 1 može dovesti do regresije tumora i produljenja života. Kliničko iskustvo s tim lijekovima pokazalo je značenje ranog otkrivanja i zbrinjavanja imunsko uvjetovanih nuspojava (irAE), kako bi se izbjegle ozbiljne komplikacije, potencijalno i smrt bolesnika. Pembrolizumab ili nivolumab (anti- PD- 1 protutijela), postali su terapija prvog izbora u liječenju uznapredovalog melanoma. Imunoterapija se u onkologiji izrazito brzo mijenja i razvija. Nažalost, u Hrvatskoj nam objektivno ni jedna od tih terapija nije dostupna preko zasebne liste lijekova, već se imunoterapija uznapredovalog metastatskog melanoma može provoditi terećenjem bolničkih financijskih limita, što je u pravilo zbog vrlo visoke cijene neizvedivo. No nadamo se da će ipak imunoterapija uskoro postati standard liječenja bolesnika i u Hrvatskoj [3]. Mehanizam djelovanja bazira se na blokai inhibitora signala (CTLA-4) a površini citotoksičnih T limfocita. S tim je omogućena dugotrajna i nesmetana aktivnost citotoksičnih T limfocita i uništavanje tumorskih stanica. Impilimumab je u registracijskoj studiji pokazao statistički značajno produljenje života u odnosu na bolesnike liječene dakarbazinom [11].

12. Postupak kod recidiva primarnoga tumora i regionalnih metastaza

Unatoč današnjem unaprjeđenju dijagnostike, kirurških tehnika, lokalne i sisteme adjuvantne terapije, smrtnost od melanoma je dalje vrlo visoka zbog sklonosti metastaziranju, kao i zbog rezistentnosti na konvencionalnu terapiju. Jedan od oblika metastaziranja melanoma jest lokalni recidiv koji se odnosi na rekurentnu leziju unutar 5 cm od kirurškog ožiljka, nakon ekscizije melanoma. Lokalni je recidiv agresivni, metastatski tumor. Javlja se u manje od 5 % bolesnika i uzrok je smrti te skupine bolesnika, osobito ako je riječ o debelim tumorima, ulceriranim melanomima, kao i o onima lokaliziranim na vlasištu, kod akroletiginoznog melanoma ili dezmoplastičnog melanoma. Također učestalost recidiva je prisutna i kod melanoma lokaliziranim na stopalima, dlanovima, vlasištu i licu. Najjednostavniji, najučestaliji i najefektivniji način terapije jest kirurška ekscizija. Prema kliničkom tijeku bolesti, ako je riječ o inoperabilnom obliku bolesti, opcije liječenja uključuju primjenu intradermalnih injekcija BCG- a, dinitroklorobenzena (DNCB) ili interferona, hipertermičku perfuziju udova ili primjenu sisteme terapije. U nekim slučajevima radioterapija može biti učinkovita u postizanju regionalne kontrolne bolesti. Lokalni recidiv se pojavi obično unutar pet godina nakon primarne ekscizije, mada i u nekim slučajevima kasnije. Otkrivanje suspektne lezije postiže se godišnjim dermatološkim pregledima, te redovitim samopregledima svakih 1 do 3 mjeseca [3, 5].

13. Kontrolni pregledi, praćenje i prevencija melanoma

Svrha je kontrolnih pregleda bolesnika s melanomom rano otkrivanje recidiva bolesti lokoregionalnih ili udaljenih metastaza.(sl. 13.1). Recidiv bolesti se u 94 % bolesnika uspješno dijagnosticira na temelju anamneze i fizikalnog pregleda. Nužni su redoviti kontrolni pregledi unutar prvih pet godina nakon inicijalnog liječenja. Oni obuhvaćaju: anamnezu, fizikalni pregled, dermatološki pregled, laboratorijske testove, te radiološke i ostale dijagnostičke metode [5].

Stadij bolesti	Kontrolni pregledi
Stadij 0 i I A	Anamneza i fizikalni pregled (2 puta godišnje /u prve 2 godine) (nakon toga jedanput godišnje) Dermatološki pregled (jedanput godišnje) * (2 puta godišnje u bolesnika s povećanim rizikom) Ostali dijagnostički postupci (samo u simptomatskih bolesnika)
Stadij I B i II	Anamneza i fizikalni pregled Laboratorijski testovi (KKS, LDH, AST, ALT, AP, GGT) (svakih 3 do 6 mjeseci/u prve 3 godine) (svakih 6 do 12 mjeseci/u iduće 2 godine) (nakon toga jedanput godišnje) Dermatološki pregled (2 puta godišnje/u prve 2 godine) (nakon toga 1 put godišnje) *(svakih 3 do 6 mjeseci u bolesnika s povećanim rizikom/u prvih 5 godina; nakon toga jedanput godišnje) RTG pluća, UZV regionalnih limfnih čvorova, UZV abdomena (jedanput godišnje) ostali dijagnostički postupci (samo u simptomatskih bolesnika)
Stadij III	Anamneza i fizikalni pregled Laboratorijski testovi (KKS, LDH, AST, ALT, AP, GGT) (svakih 3 do 6 mjeseci/u prve 3 godine) (svakih 4 do 12 mjeseci/u iduće 2 godine) (nakon toga jedanput godišnje) Dermatološki pregled (svakih 3 do 6 mjeseci /u prvih 5 godine) (nakon toga jedanput godišnje) RTG pluća, UZV regionalnih limfnih čvorova, UZV abdomena (2 puta godišnje) Ostali dijagnostički postupci (samo u simptomatskih bolesnika)
Stadij IV	Anamneza i fizikalni pregled Laboratorijski testovi (KKS, LDH, AST, ALT, AP, GGT) (svaka 2 do 3 mjeseca) Dermatološki pregled (svaka 3 mjeseca) RTG pluća, UZV regionalnih limfnih čvorova, UZV abdomena (2 puta godišnje, prema potrebi i češće) Ostali dijagnostički postupci (samo u simptomatskih bolesnika)

Slika 13.1 Protokol kontrolnih pregleda prema stadiju bolesti [5].

Kontrolna obrada uključuje detaljan dermatološki pregled, a ovisno o stadiju bolesti i fizikalni internistički pregled, te laboratorijske pretrage (ALP, LDH, onkomarkeri tirozinaza, S 100- B i MIA) i ultrazvučni pregled abdomena, perifernih limfnih čvorova i postoperativnog ožiljka. Boljom dijagnostičkom metodom od rendgena pluća smatra se CT. PET/CT pretraga primjenjuje se kod tumora viših stadija te kod sumnje na razvoj metastatskih bolesti. Kod dokazane metastatske bolesti danas treba testirati i BRAF V600 E mutaciju jer je kod pacijenata koji ju imaju moguća ciljana terapija lijekom koju blokira BRAF V600E, koja je vodeća u aktivaciji stanica melanoma. Pacijente treba upozoriti na važnost redovite primjene sredstava sa zaštitnim faktorom UV zračenja, izbjegavati dugo ostajanje na suncu, koristiti pokrivala za glavu i sunčanih naočala. Vrlo je važno pacijente upoznati s ABCDEFG pravilom kod promatranja postojećih ili novonastalih pigmentiranih promjena na koži. Stoga je vrlo važna edukacija javnosti koja se može provoditi putem novina, časopisa, raznih emisija, radija, različitih seminara, radionica. Ovakva edukacija bi se trebala početi već u vrtićima i školama kao važan dio obrazovanja [3, 5].

14. Zdravstvena njega bolesnika sa melanomom

Vrlo važna je sestrinska anamneza, na temelju intervjua pacijenta ili člana obitelji. Temeljna analiza odnosi se na promjene u području lezije ili pojave novih pigmentiranih lezija. Pri ispitivanju kože sestra gleda broj madeža, sa dokumentacijom, njegovu lokaciju, veličinu i izgled. Prilikom intervjua važno je dobiti podatke dali osjećaju bol, svrbež, nelagodu te ostale simptome koji se mogu pojaviti. Također, njihovu učestalost izlaganju suncu sadašnjoj i u ranijoj dobi, te korištenje solarija [12]. Program sestrinske skrbi uključuje pripremu pacijenta da razumije i bude pripremljen na plan potrebnih pretraga i postupaka liječenja prije i poslije operativnog zahvata. Dobra komunikacija sestre i pacijenta pomoći će pacijentu za smanjenje straha, i stresa tijekom boravka pacijenta u bolnici. Proces zdravstvene njege počinje utvrđivanjem potreba za zdravstvenom njegom, tj. prikupljanjem potrebnih podataka, analizom prikupljenih podataka te definiranjem problema ili sestrinske dijagnoze. Planiranje je logična, koordinirana odluka, proces donošenja odluka i drugih aktivnosti koje uključuju pacijenta, njegovu obitelj i tim zdravstvenih stručnjaka iz različitih područja kako bi mu se olakšao boravak u bolnici i sam operativni i postoperativni tijek do otpusta iz bolnice. Planiranje obuhvaća ciljeve i specifične protokole za provedbu procesa zdravstvene njege. Članovi tima uključuju medicinske sestre, liječnike, dermatologe, kirurge, onkologe, psihijatre i člana bilo kojeg drugog obrazovanja, djelatnosti koja može biti potrebna. Kada je potvrđena dijagnoza malignog melanoma psihološku pripremu započinje liječnik kirurg ili dermatolog. Njegova je važnost pacijentu objasniti važnost operacije, te ga upoznati s mogućim rizicima i komplikacijama. Medicinska sestra pomno treba obratiti pozornost na način poučavanja pacijenta. Upute mora ponavljati, poticati pacijenta na izvođenje i provjeriti usvojena znanja i vještine [1].

14.1. Priprema pacijenta prije operativnog zahvata

Uloga medicinske sestre je da educira bolesnika o svim postupcima koji će se provoditi do samoga operativnog zahvata. Kod sestrinske anamneze važno je provjeriti dali bolesnik boluje od eventualnih infekcija respiratornog trakta, kroničnog kašlja, alergije i sl. jer svi ti faktori mogu utjecati na ishod operacije, te popuštanja rane. Zdravstvena njega odnosi se na sve intervencije u skladu sa sestrinskim dijagnozama, pripremu bolesnika za dijagnostičke pretrage, edukaciju i psihološku pripremu. Tijekom pripreme provode se dijagnostički postupci kod svih pacijenata koji uključuje potpuni fizički pregled, krvne pretrage, elektrokardiogram, rtg srca i pluća krvna grupa, Rh faktor, UVZ trbuha, regionalnih limfnih

čvorova te eventualna citopunkcija ili CT. Vrlo važno je obaviti sve ove pretrage, jer time se može ustanoviti kontraindikacije za operacijski zahvat, tijekom ili nakon operacije. Na dan operacije, u jutro potrebno je kontrolirati i izmjeriti vitalne znakove, o svim promjena važno je obavijestiti liječnika. Pripremiti operacijsko polje: šišanje, brijanje, ovisno o odredbi liječnika. Bolesnik se prije operacije tušira ili kupanje antiseptičkim sredstvom koje se koristi u bolnici. Važno je pacijentu priopćiti skidanje nakita, zubnu protezu, ne korištenje kozmetičkih preparata, leće, naočale, itd, pripremiti medicinsku i sestrinsku dokumentaciju te osigurati prijevoz bolesnika na limfoscintigrafiju, a potom u operacijsku dvoranu. Pacijenti trebaju dobiti odgovarajuću skrb i psihosocijalnu podršku kao i osnovne informacije o bolesti i kako će ožiljak izgledati nakon operacije [1].

14.2. Postoperativna zdravstvena njega pacijenta

Nakon operacije svrha zdravstvene njege jest što prije postići stanje u kojem će bolesnik samostalno zadovoljavati svoje svakodnevne potrebe. Zdravstvena njega usmjerena je na praćenje bolesnikova stanja, otklanjanje ili smanjenje tjelesnih simptoma i prepoznavanje komplikacija. procjena uključuje: vanjski izgled, razinu svijesti te vitalne znakove. Procjena se radi svakih 15 do 30 minuta, 8 do 12 sati nakon operacije. Kada se bolesnik stabilizira procjena se radi svaka 4 sata. Važno je provjeravati elektrolite u krvi, kako bi se na vrijeme ustanovio eventualni disbalans. Jednako važno je provjeravati razinu natrija i kalija.

Medicinska sestra treba kontrolirati drenažu i njezin sadržaj, urinarni kateter te diurezu. Bolesnika staviti u odgovarajući položaj, utopli ako treba. Kontrolirati vitalne funkcije, primjenu terapije, vanjske zavoje na operativnoj rani, davati propisanu infuzionu terapiju u svrhu nadoknade cirkulirajućeg volumena, te provjeriti ispod tijela pacijenta i o eventualnim krvarenju obavijestiti liječnika. Poteškoće koje se mogu pojaviti poslije operaciju uključuju:

- Utrnulost, peckanje, ili bol na mjestu operacije
- Teže pokretanje zahvaćenog dijela tijela
- Serom, odnosno nakupljanje limfne tekućine na mjestu operacije Limfedem ili oticanje tkiva.

Operacijom se iz pazušnog djela uklanjaju limfni čvorovi prve dvije razine ako se u njima nalaze tumorske stanice. Najčešće se odstranjuje 10 limfnih čvorova. Odstranjivanjem limfnih čvorova mogu se ozlijediti obližnji živci, što dovodi do osjećaja boli i utrnulosti u ruci. Kod otpuštanja pacijenta iz bolnice savjetuje im se da ne nose ništa teško kako bi se spriječilo limfedem. Fizikalna terapija uvelike može pomoći nakon operacije određenih dijelova. U području glave i vrata defekti nastali ekscizijom malignih kožnih tumora najčešće se

rekonstruiraju okolnim tkivom, tkv. lokalnim režnjevima. Najsličniji tkivom, defekti se rekonstruiraju. [1].

14.3. Psihološka reakcija na melanom i podrška

Kod 25 % pacijenata a po nekim istraživanjima i do 50 % pacijenata potvrđeno je da se javlja ozbiljna psihološka reakcija kod koje ne može doći do poboljšanja bez psihološke ili psihijatrijske intervencije. Najčešće psihičke reakcije su tjeskoba, depresija, smanjenje samopoštovanja i socijalna izolacija, a smanjena je i kvaliteta života pacijenta. Socijalna podrška uvelike može pomoći kod kvalitete života, te ishodom bolešću [3]. Prvi susret pacijenta sa dijagnozom maligne bolesti budi intenzivnije emocionalne reakcije nego u susretu s bilo kojom drugom bolešću. Slika o sebi ili pojam o sebi je osobna percepcija sebe, subjektivni doživljaj vlastitog ja. U bolesti slika o vlastitom tijelu i slika o sebi doživljavaju velike promjene. Javlja se strah prije ulaska u operacijsku salu, moguć je strah od anestezije, strah od smrti. Postoje i strahovi procesa bolesti, koliko će bol netko trpjeti, hoće li zadržati zdrav razum, pa čak i strahovi o kazni u zagrobnom životu. Medicinska sestra te strahove može umanjiti i pomoći pacijentu s nošenjem tih strahova [13].

15. Palijativna skrb bolesnika oboljelih od melanoma

Svjetska zdravstvena organizacija definirala je palijativnu skrb kao aktivnu, potpunu skrb o bolesniku čija bolest više ne odgovara na kurativno liječenje. Najvažnija je kontrola boli i drugih simptoma te psiholoških, socijalnih i duhovnih problema. Palijativna medicina grana je medicine koja proučava i liječi bolesnika a aktivnom progresivnom, uznapredovalom bolešću, ograničene prognoze. Brine se o optimalnoj kvaliteti života do smrti i u prvom je redu područje liječničkog interesa. Na svim razinama zdravstvene zaštite potrebna je organizacija palijativne medicine. Ono uključuje: kućne posjete palijativnog tima, bolnički palijativni tim, ustanove za palijativnu medicinu, klinike, odjele te hospicije. Kada su iscrpljene sve klasične metode liječenja ili kada su znakovi širenja bolesti dosegli takav stupanj da ih bolesnik teško podnosi započinje se palijativna skrb u kojoj se poduzima holistička cjelokupna briga o bolesniku i njegovim najbližima [3, 14].

16. Zaključak

I danas, nakon brojnih velikih postignuća u dijagnostici i terapiji malignoma i dalje smo jako daleko od tvrdnje da ih imamo pod kontrolom. Maligni melanom je zloćudni tumor kože koji uzrokuje 75 % smrti zbog kožnih tumora. Pojavljuje se poglavito u srednjoj životnoj dobi, češće u osoba fototipa 1 i 2. Na melanom treba posumnjati kada se na koži pojavi pigmentirana lezija, koja pokazuje promjene tijekom vremena. Rana dijagnoza melanoma je temeljni cilji preduvjet uspješnog liječenja, a postavlja se na temelju anamneze, kliničkog pregleda, dermatoskopije, biopsije i po potrebi sentinel čvora. Melanom je jedan od rijetkih tumora koji se, ako se otkrije u ranoj fazi, uspješno liječi kirurškom terapijom. Sve je više ljudi koji žive s dijagnozom ili su doživjeli izlječenje zloćudne bolesti. Dugotrajna prilagodba u većine prolazi bez velikih poteškoća, no u nekih bolesnika dolazi do razvoja kasnih medicinskih komplikacija, a u nekih i psihičkih poremećaja zbog otvaranja mnogih stresnih životnih pitanja, poput mogućnosti povratka bolesti. Nakon dugotrajnog liječenja u kojem su praktički bili ovisni o drugima, bolesnici često strepe od povratka u svoju okolinu i ponovnog preuzimanja svojih uloga. Vrlo je važna edukacija ljudi o štetnosti UV- zračenja kojom se znatno može sniziti incidencija melanoma, što je već zapaženo u nekim razvijenim zemljama.

U Varaždinu:

Potpis:

17. Literatura

[1] Juretić, M

http://arhiva.medri.uniri.hr/katedre/Maksilofacijalna%20kirurgija/dokumenti/karcinomi%20koze%20glave%20i%20vrata_kirursko%20lijecenje.pdf

[2] Huljev, D. <http://www.vasezdravlje.com/printable/izdanje/clanak/908/>, lipanj, 2006.

[3] Šitum, M. i suradnici: Melanom, Zagreb, 2006.

[4] Brajac, I., Halepović-Đečević, E., Kaštelan, M., Prpić-Massari, L., Periša, D.: Kožne i spolne prenosive bolesti, Zagreb, 2009.

[5] Stanec, S., Stanec, Z. i suradnici: Melanom, Zagreb, 2006.

[6] Lipozenčić, J. i suradnici: Dermatovenerologija, Zagreb, 2004.

[7] Vrdoljak, E., Šamija, M., Kusić, Z., Petković, M., Gugić, D., Krajina, Z.: Opća onkologija, Zagreb, 2003.

[8] Greenwald, H.,S., Friedman, E.,B., Osman, I.

<https://www.ncbi.nlm.nih.gov/pmc/articles/PMC3253944/> , Veljača, 2012.

[9] Kasprzak, J.,M., Xu, Y.,G., <https://www.ncbi.nlm.nih.gov/pmc/articles/PMC4453766/>, Svibanj, 2015.

[10] Namiki, T., Coelho, S.,G., Hearing, V.,J., <https://www.ncbi.nlm.nih.gov/pmc/articles/PMC3248218/> Rujan, 2011.

[11] Simetić, L.: Zavod za internističku onkologiju, Klinika za onkologiju, Klinički bolnički centar Zagreb, <http://www.internistickaonkologija.hr/featured/imunoterapijau-lijecenju-melanoma/>, Svibanj, 2016.

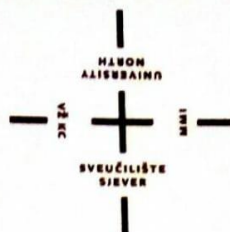
[12] Clores, L. <http://nursingfile.com/nursing-care-plan/nursing-interventions/nursing-interventions-for-malignant-melanoma.html>, Listopad, 2015.

[13] Kneiner, A.,W., <http://www.cancerlynx.com/melanomacope.html>, Svibanj,2002.

[14] Lickiss, JN. <https://www.ncbi.nlm.nih.gov/pubmed/1373258>, Travanj, 2016.

Popis slika

Slika 4.1 Tipovi kože prema Fitzpatricku Izvor: Mirna Šitum i suradnici: Melanom, Medicinska naklada, Zagreb, 2016.	6
Slika 5.1 Shematski prikaz nastajanja primarnog melanoma iz melanocita Izvor: : Mirna Šitum i suradnici: Melanom, Medicinska naklada, Zagreb,2016.....	9
Tablica 6.1 TNM klasifikacija melanoma (AJCC 2002.) Izvor: Sanda Stanec, Zdenko Stanec i suradnici: Melanom, Medicinska naklada, Zagreb, 2006.	14
Slika 7.1-7.18 Različite kliničke slike melanoma Izvor: Mirna Šitum i suradnici: Melanom, Medicinska naklada, Zagreb, 2016.....	20
Slika 8.1 SSM u horizontalnoj fazi Izvor: Mirna Šitum i suradnici: Melanom, Medicinska naklada, Zagreb, 2016.	22
Slika 8.2 SSM u vetikalnoj fazi Izvor: Mirna Šitum i suradnici: Melanom, Medicinska naklada, Zagreb, 2016.	22
Slika 8.3 Nodularni melanom Izvor: Mirna Šitum i suradnici: Melanom, Medicinska naklada, Zagreb, 2016.	22
Slika 8.4 Lentigo maligni melanom (uška) Izvor: Mirna Šitum i suradnici: Melanom, Medicinska naklada, Zagreb, 2016.....	23
Slika 8.5 Lentigo maligna melanom (obraz) Izvor: Mirna Šitum i suradnici: Melanom, Medicinska naklada, Zagreb, 2016.....	23
Slika 8.6 Akrolentiginozni melanom (palac) Izvor: Sanda Stanec, Zdenko Stanec i suradnici: Melanom, Medicinska naklada, Zagreb, 2006.....	24
Slika 11.1 Širina ekscizije nakon patohistološke potvrde primarnoga melanoma (prema AJCC-u) Izvor: Mirna Šitum i suradnici: Melanom, Medicinska naklada, Zagreb, 2016.	36
Slika 11.2 Kirurško liječenje melanoma Izvor: Sanda Stanec, Zdenko Stanec i suradnici: Melanom, Medicinska naklada, Zagreb, 2006.	37
Slika 13.1 Protokol kontrolnih pregleda prema stadiju bolesti Izvor: Sanda Stanec, Zdenko Stanec i suradnici: Melanom, Medicinska naklada, Zagreb, 2006.....	42



Sveučilište Sjever

Sveučilište
Sjever

IZJAVA O AUTORSTVU I SUGLASNOST ZA JAVNU OBJAVU

Završni/diplomski rad isključivo je autorsko djelo studenta koji je isti izradio te student odgovara za istinitost, izvornost i ispravnost teksta rada. U radu se ne smiju koristiti dijelovi tuđih radova (knjiga, članaka, doktorskih disertacija, magistarskih radova, izvora s interneta, i drugih izvora) bez navođenja izvora i autora navedenih radova. Svi dijelovi tuđih radova moraju biti pravilno navedeni i citirani. Dijelovi tuđih radova koji nisu pravilno citirani, smatraju se plagijatom, odnosno nezakonitim prisvajanjem tuđeg znanstvenog ili stručnoga rada. Sukladno navedenom studenti su dužni potpisati izjavu o autorstvu rada.

Ja, KRISTINA LISICA (ime i prezime) pod punom moralnom, materijalnom i kaznenom odgovornošću, izjavljujem da sam isključivi autor/ica završnog/diplomskog (obrisati nepotrebno) rada pod naslovom MELANOM (upisati naslov) te da u navedenom radu nisu na nedozvoljeni način (bez pravilnog citiranja) korišteni dijelovi tuđih radova.

Student/ica:

(upisati ime i prezime)

K. Lisica
(vlastoručni potpis)

Sukladno Zakonu o znanstvenoj djelatnosti i visokom obrazovanju završne/diplomske radove sveučilišta su dužna trajno objaviti na javnoj internetskoj bazi sveučilišne knjižnice u sastavu sveučilišta te kopirati u javnu internetsku bazu završnih/diplomskih radova Nacionalne i sveučilišne knjižnice. Završni radovi istovrsnih umjetničkih studija koji se realiziraju kroz umjetnička ostvarenja objavljuju se na odgovarajući način.

Ja, KRISTINA LISICA (ime i prezime) neopozivo izjavljujem da sam suglasan/na s javnom objavom završnog/diplomskog (obrisati nepotrebno) rada pod naslovom MELANOM (upisati naslov) čiji sam autor/ica.

Student/ica:

(upisati ime i prezime)

K. Lisica
(vlastoručni potpis)

